

Artroplastika zgloba ramena kod prijeloma proksimalnog humerusa

Španić, Mario

Master's thesis / Diplomski rad

2018

Degree Grantor / Ustanova koja je dodijelila akademski / stručni stupanj: **University of Zagreb, School of Medicine / Sveučilište u Zagrebu, Medicinski fakultet**

Permanent link / Trajna poveznica: <https://um.nsk.hr/um:nbn:hr:105:647219>

Rights / Prava: [In copyright](#) / [Zaštićeno autorskim pravom.](#)

Download date / Datum preuzimanja: **2024-11-05**



Repository / Repozitorij:

[Dr Med - University of Zagreb School of Medicine Digital Repository](#)



**SVEUČILIŠTE U ZAGREBU
MEDICINSKI FAKULTET**

Mario Španić

**Artroplastika zgloba ramena kod
prijeloma proksimalnog humerusa**

DIPLOMSKI RAD



Zagreb, 2018.

**SVEUČILIŠTE U ZAGREBU
MEDICINSKI FAKULTET**

Mario Španić

**Artroplastika zgloba ramena kod
prijeloma proksimalnog humerusa**

DIPLOMSKI RAD

Zagreb, 2018.

Ovaj diplomski rad je izrađen na Zavodu za traumatologiju i koštano-zglobnu kirurgiju, Klinike za kirurgiju, Kliničkog bolničkog centra Zagreb, pod mentorstvom prim. dr. sc. Nikice Daraboša i predan je na ocjenu u akademskoj godini 2017/2018.

POPIS I OBJAŠNJENJE KRATICA KORIŠTENIH U RADU:

AS - anterosuperiorni

CT - kompjutorizirana tomografija

cm - centimetar

DASH - Disabilities of Arm, Shoulder and Hand

DP - deltopektoralni

KBC - Klinički bolnički centar

m. - mišić

RTG - rentgensko snimanje

SD - standardna devijacija

SADRŽAJ:

1. SAŽETAK.....	1
2. SUMMARY	2
3. UVOD	3
4. HIPOTEZA	8
5. CILJEVI RADA.....	8
6. PLAN RADA	8
7. REZULTATI.....	11
8. RASPRAVA	14
9. ZAKLJUČCI	18
10. ZAHVALE.....	19
11. LITERATURA.....	20
12. ŽIVOTOPIS	23

1. SAŽETAK

Artroplastika zgloba ramena kod prijeloma proksimalnog humerusa

Mario Španić

Prijelomi proksimalnog humerusa najčešće pogađaju odraslu populaciju. Od ukupnog broja prijeloma čine otprilike 5% sa rastućim stopama u starijoj dobi. Kod liječenja prijeloma cilj je postići kliničko stanje bezbolnog ramena, vratiti funkciju ramena i omogućiti pacijentu brigu za sebe. Opcije liječenja su konzervativno i operacijsko: osteosinteza i artroplastika. Cilj rada je istražiti funkcionalne rezultate nakon ugradnje totalne reverzne proteze ramena kod indikacije multifragmentarnog prijeloma proksimalnog humerusa. U vremenskom razdoblju od 1.1.2016. do 31.12.2017. na Zavodu za traumatologiju i koštano-zglobnu kirurgiju, Klinike za kirurgiju, KBC Zagreb kod 12 pacijenata izveden je postupak ugradnje totalne reverzne proteze ramena, od kojih su 8 žena i 4 muškarca. Prosječna dob pacijenata je 74.2 godine (raspon 63 - 88). Kod pacijenata smo ispitali razinu boli, zadovoljstvo rezultatima operacije, izmjeren je QuickDASH score, grubo je procijenjen opseg pokreta te su analizirani radiološki nalazi. Od 12 operiranih pacijenata za procjenu bolnosti i funkcije ramena bilo je dostupno 8 ispitanika. Od ukupno 8 ispitanika 4 je navelo da bol nije uopće prisutna, 4 da se bol javlja povremeno, a 0 da je bol konstantno prisutna. Srednja vrijednost rangiranja boli na skali od 0 - 10 bila je 2 (SD=2, raspon 0 - 5). Srednja vrijednost zadovoljstva rezultatima operacije na skali od 0% do 100% je 77.5% (SD=10.6, raspon 50 - 95). Od 8 ispitanika u antefleksiji ruku iznad glave može podići 5 ispitanika, ruku na tjeme može postaviti 5 od 8, a zapešće operirane ruke iza leđa na križnu kost može postaviti 4 ispitanika. QuickDASH score izmjeren je kod 7 od 8 dostupnih ispitanika sa srednjom izmjerenom vrijednosti 26.3 (SD=6.4, raspon 13.6 – 35.0). Provedeno istraživanje dalo je dobre rezultate po pitanju bolnosti i ograničenosti u dnevnim aktivnostima.

Ključne riječi: prijelom proksimalnog humerusa, konzervativno liječenje, operacijsko liječenje, artroplastika zgloba ramena.

2. SUMMARY

Shoulder arthroplasty in proximal humerus fractures

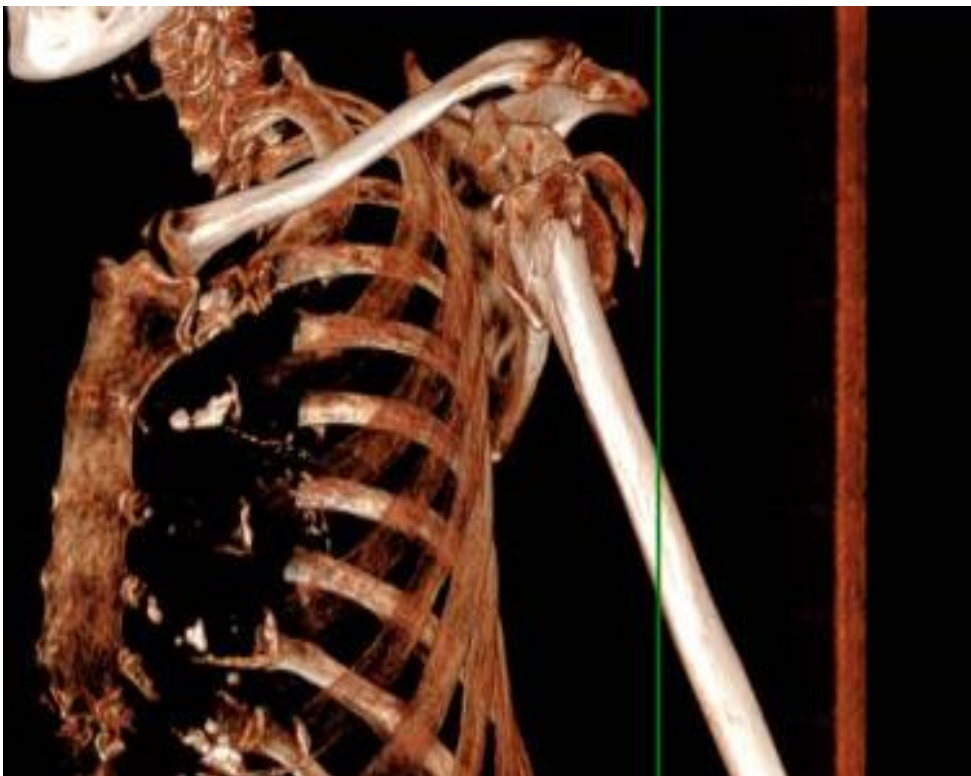
Mario Španić

Proximal humerus fractures most commonly affect adult population. They make 5% of total number of fractures with rising rates at an older age. In treating the fracture, the goal is to achieve a clinical condition of painless shoulder, restore the function of the shoulder and to provide the patient with care for themselves. Treatment options are conservative and surgical: osteosynthesis and arthroplasty. The aim of the study was to investigate functional results after reverse total shoulder arthroplasty in the multifragmental proximal humerus fracture. In the period from January 2016 until December 2017 at the KBC Zagreb, Traumatology Department, in 12 patients the procedure of the reverse total shoulder arthroplasty was performed, of which 8 were women and 4 men. The average age of patients was 74.2 years (range 63-88). In patients, we investigated the level of pain, satisfaction with the results of the operation, a QuickDASH score, a roughly estimated range of motion, and radiological findings. Of the 12 operated patients, to evaluate the pain and function of the shoulder, 8 subjects were available. Out of the total of 8 respondents, 4 indicated that pain was not present at all, 4 that the pain occurs occasionally, and 0 that pain is constantly present. The mean rate of pain ranging from 0 to 10 was 2 (SD = 2, range 0 - 5). The mean satisfaction value of the operation results on a scale from 0% to 100% is 77.5% (SD = 10.6, range 50-95). Of the 8 subjects in anteflexion of the hand over the head can raise 5 subjects, the arm on the top can set 5 out of 8, and the wrist of the operated hand behind the back can be set by 4 examinees. The QuickDASH score was measured in 7 out of 8 available subjects with a mean measured value of 26.3 (SD = 6.4, range 13.6 - 35.0). The conducted research has yielded good results with regard to pain and limitations in daily activities.

Keywords: proximal humerus fracture, conservative treatment, surgical treatment, shoulder arthroplasty.

3. UVOD

Prijelomi proksimalnog humerusa najčešće pogađaju odraslu populaciju. Od ukupnog broja prijeloma čine otprilike 5% sa rastućim stopama u starijoj dobi (1). Dislocirane trodijelne i četverodijelne frakture čine 5% od ukupnog broja prijeloma proksimalnog humerusa (Slika 1.). Prijelomi se mogu dogoditi u bilo kojoj dobi, najranije je zabilježena u trenutku rođenja, ali najčešće se pojavljuju u srednjoj i staroj dobi budući da je incidencija povezana s rastućom učestalosti osteoporoze s dobi. Iz istog razloga bilježi se veća učestalost prijeloma u žena, nakon 50. godine, u omjeru 4:1. Incidencija prijeloma proksimalnog humerusa u zapadnim zemljama je u eksponencijalnom porastu zbog demografskog starenja stanovništva koje je povezano sa sve većom incidencijom osteoporoze među stanovništvom (2).



Slika 1. Multifragmentarni prijelom proksimalnog humerusa

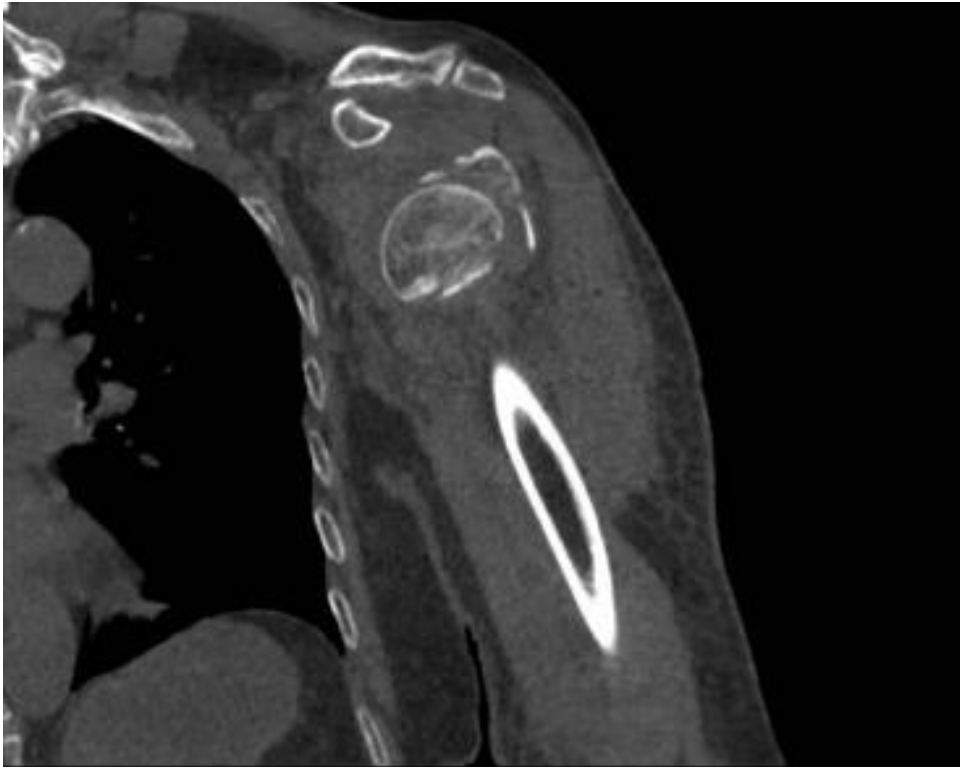Tijekom prošlog stoljeća za opis fraktura proksimalnog humerusa korištene su razne sheme klasifikacije prijeloma. Codman je zamjetio da se većina frakturnih linija pojavljuje u područjima srastanja proksimalnog i distalnog kraja humerusa te je opisao četiri moguća frakturna ulomka: veliki tuberkul, mali tuberkul, prijelom anatomske vrata i prijelom kirurškog vrata (3).

U svojoj podjeli prijeloma Neer uzima u obzir stupanj pomaka ulomaka i naglašava njegovu kliničku važnost. Originalno opisuje šest skupina. Neer definira pomak ulomaka ako je pomak veći od 1cm ili angulacija veća od 45°. U skupinu I ubraja prijelome s minimalnim pomakom odnosno pomakom manjim od 1cm i angulacijom manjom od 30°. Bez obzira na broj i oblik prijelomnih pukotina tip I je jednodijelna fraktura. Tip II su rijetki prijelomi anatomske vrata. Skupina III ili tip III po Neeru su izolirani prijelomi u području kirurškog vrata. Tip IV su prijelomi u području velikog tuberkula koji mogu biti izolirani ili mogu biti udruženi s prijelomima kirurškog ili anatomske vrata, tj. mogu biti dvofragmentni ili trofragmentni. Tip V po Neeru čine prijelomi u području malog tuberkula koji mogu biti udruženi s prijelomima anatomske ili kirurškog vrata te s prijelomima velikog tuberkula. Ovaj tip prijeloma može biti u dva, tri ili četiri fragmenta. Tip VI su svi luksacijski prijelomi proksimalnog humerusa bez obzira na broj i položaj te smjer prijelomnih pukotina. Zglobna ploha nije u kontaktu s humerusom te prijelom ima visoku incidenciju avaskularne nekroze (4).

AO klasifikacija (5) za razliku od Neerove pridaje veću važnost krvnoj opskrbi s ciljem bolje procjene rizika avaskularne nekroze glave humerusa. Tri su glavne skupine prijeloma prema AO klasifikaciji: A (unifokalne ekstraartikularne frakture), B (bifokalne ekstraartikularne frakture) i C (intraartikularne frakture). AO klasifikacija donosi detaljne smjernice za dijagnostiku, liječenje i rehabilitaciju ovisno o pripadnosti podskupini prijeloma, ali se zbog svoje kompleksnosti više koristi u istraživačke svrhe.

Temeljeno na originalnim nacrtima po Codmanu, Hertel i suradnici uvode „LEGO“ sistem klasifikacije (6). Klasifikacija uključuje 12 osnovnih obrazaca prijeloma, 6 prijeloma koji dijele humerus u dva fragmenta, 5 prijeloma koji dijeli humerus u tri fragmenta te jedan prijelom koji dijeli humerus u 4 fragmenta.

Primarna radiološka obrada kod prijeloma proksimalnog humerusa uključuje rentgenske snimke u anteroposteriornom smjeru, lateralnom i aksilarnom smjeru. Sva tri oblika potrebna su da bi se postigla što veća točnost u klasifikaciji ozljede. CT je važan kod utvrđivanja pomaka frakturnih ulomaka i verzije glenoida te procjene koštane mase i kvalitete kosti (Slika 2.).



Slika 2. CT ramena kod prijeloma proksimalnog humerusa

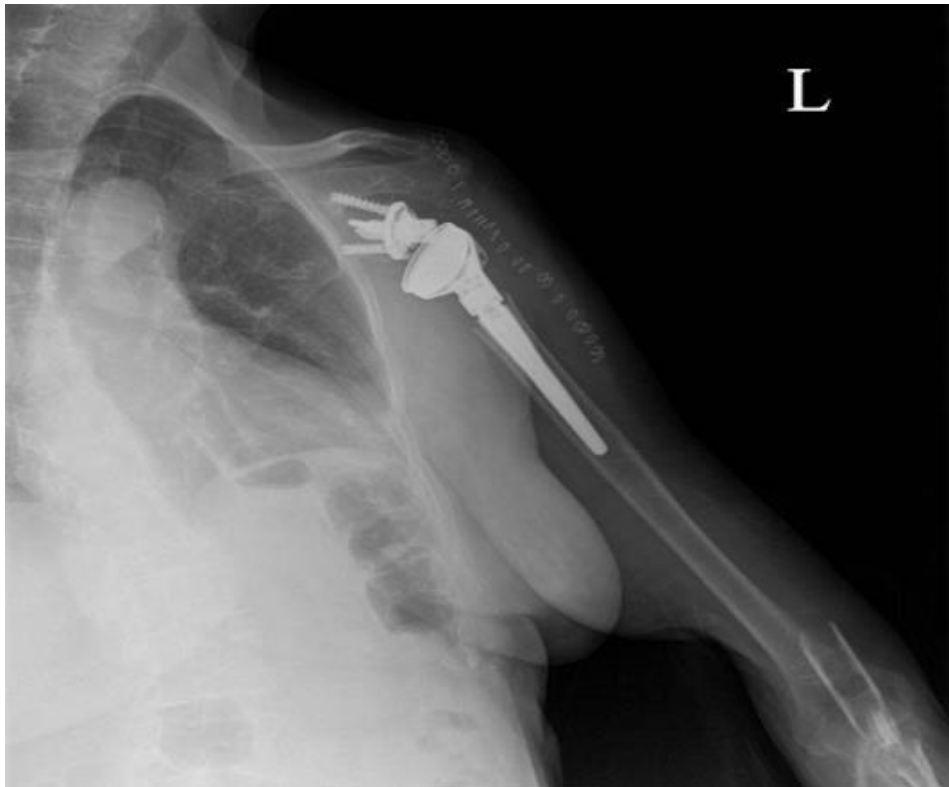Kod liječenja prijeloma cilj je postići kliničko stanje bezbolnog ramena, vratiti funkciju ramena i omogućiti pacijentu brigu za sebe. Opcije liječenja su konzervativno i operacijsko koje uključuje osteosintezu i artroplastiku. Način liječenja prijeloma ovisi o raznim varijablama kao što su dob pacijenta, funkcionalni status i komorbiditeti te oblik i klasifikacija prijeloma.

Konzervativno liječenje je neoperacijski oblik liječenja. Indikacije za neoperacijsko liječenje su prijelomi bez pomaka i pacijenti koji nisu, iz raznih razloga, pogodni za kirurški zahvat. Liječenje uključuje sistemsku analgeziju i imobilizaciju. Rana fizioterapija s početkom dva tjedna od ozljede pokazala je bolje rezultate od produžene imobilizacije (7). Osteosinteza angularno stabilnom pločicom je optimalna metoda ukoliko se uspije postići dobra repozicija i stabilnost. Osteosintezom se nastoje liječiti svi prijelomi s indikacijom za operacijsko zbrinjavanje, međutim

povećana učestalost komplikacija, kao što je avaskularna nekroza glave humerusa, dovela je do potrebe alternativnih rješenja.

Alternativu prijašnjem liječenju kod kominucijskih prijeloma s tri ili četiri ulomka prvi je ponudio Neer (8). On je ponudio rješenje u vidu hemiartroplastike koja je dovela do olakšanja bolova, a rezultati su bili u rasponu od slabih do odličnih. S boljom funkcijom povezujemo mlađe pacijente i one s nižim stupnjem kominucije. Ovaj oblik liječenja prate i određene komplikacije kao što su aseptična nekroza, dislokacija, infekcije i refleksna simpatička distrofija (9). Pacijentima s lošom kvalitetom kosti i višim stupnjem kominucije ne preporučuju se zahvati kao što su otvorena repozicija i unutarnja fiksacija ili hemiartroplastika.

Paul Grammont predstavio je tehniku totalne reverzne artroplastike (Slika 3.), prvotno zamišljenu za liječenje glenohumeralnog artritisa i patologije rotatorne manšete (10). Procedura se kasnije počinje upotrebljavati kod fraktura proksimalnog humerusa kao tretman prvog izbora, ali i kod komplikacija prijeloma kao što je nesraštanje i kronična dislokacija te u slučaju potrebe revizijske artroplastike. Reverzna proteza ramena izvodi se tako da se na glenoidalnu površinu ugrađuje hemisfera, a na humerus konkavni dio proteze. Stavljanjem hemisfere na glenoidalnu površinu i konkavnog dijela proteze na humerus omogućuje se rotacija pomoću deltoidnog mišića u glenohumeralnom zglobo sa smanjenim djelovanjem mišića rotatorne manšete. Pomicanjem centra rotacije prema medijalno povećava se poluga deltoidnog mišića te se time poboljšava biomehanika zgloba i omogućuje elevacija. Indikacije za ovaj zahvat su pacijenti starije životne dobi (>70 god) u kojih nije moguća rekonstrukcija tuberkula i pacijenti sa visoko rizičnim prijelomima za loš funkcionalni rezultat kod liječenja hemiartroplastikom ili otvorenom repozicijom i fiksacijom. Kontraindikacije uključuju oštećen n. axillaris, disfunkcionalan m.deltoideus, frakturu skapule ili akromiona te otvorene prijelome zbog visokog rizika od infekcije (11). Stope komplikacija kod reverzne totalne artroplastike spominju se u literaturi u širokom rasponu od 0 do 68%. Najčešće su kompleksni regionalni bolni sindrom, infekcija rane, scapular notching, hematoma, nestabilnost proteze, ozljede živaca i periprostetički prijelomi (12, 13). Reverzne totalne proteze ramena su se pokazale učinkovitima u smanjenju boli, povećanju opsega pokreta i povećanju funkcije bolesnika u kratkoročnom i srednjoročnom razdoblju, ali dugoročne studije koje bi potvrdile obećavajuće rezultate još nedostaju.



Slika 3. Totalna reverzna proteza ramena

Rehabilitacija nakon reverzne proteze ramena nije standardizirana. Ovisno o operateru i o kvaliteti fiksacije glenoida rehabilitacija može započeti nakon 6 do 8 tjedana imobilizacije ili s pasivnim kretnjama već prvog poslijeoperacijskog dana. Pasivne kretnje neposredno nakon operacije rade se do 90 stupnjeva elevacije i 0 stupnjeva vanjske rotacije prvih 6 tjedana, a aktivni pokreti dopušteni su nakon 6 tjedana (14). Poslijeoperacijska rehabilitacija nije uvijek pravilo nakon totalne reverzne artroplastike ramena te je u nekim slučajevima pacijentima dopušteno slobodno korištenje ramenog zgloba za funkcionalne aktivnosti bez procesa rehabilitacije.

4. HIPOTEZA

Artroplastika zgloba ramena kod multifragmentarnog prijeloma proksimalnog humerusa je metoda izbora kiruškog liječenja koja postiže zadovoljavajuće rezultate po pitanju bolnosti i funkcije ramena.

5. CILJEVI RADA

Cilj rada je istražiti funkcionalne rezultate nakon ugradnje totalne reverzne proteze ramena kod indikacije multifragmentarnog prijeloma proksimalnog humerusa. Funkciju ramena procjenjujemo razinom aktivnosti operiranog ekstremiteta, a osim toga cilj je ispitati razinu bolnosti te opće zadovoljstvo pacijenta operacijom. Pomoću ciljanih pitanja svrha je procijeniti je li postignut zadovoljavajući opseg pokreta u operiranom ramenom zglobu.

6. PLAN RADA

U ovu studiju uključili smo sve pacijente koji su podvrgnuti zahvatu totalne reverzne artroplastike kao tretmanu za multifragmentarni prijelom proksimalnog dijela humerusa. Kod pacijenata smo ispitali razinu boli, zadovoljstvo rezultatima operacije, izmjeren je QuickDASH score, grubo je procijenjen opseg pokreta te su analizirani radiološki nalazi.

Podaci vezani uz stabilnost implantata ili eventualne revizije operacije analizirani su u medicinskoj dokumentaciji pacijenata. Set radioloških nalaza od preoperacijskih do najrecentnijih nalaza u praćenju bio je dostupan za svih 12 pacijenata. Demografski podaci, uključujući spol, dob, operiranu stranu i mehanizam ozljede, preuzeti su iz medicinske dokumentacije za sve uključene sudionike. Također su zabilježeni perioperacijski podaci i komplikacije.

Ispitanici

U vremenskom razdoblju od 1.1.2016. do 31.12.2017. na Zavodu za traumatologiju i koštano-zglobnu kirurgiju, Klinike za kirurgiju, KBC-a Zagreb kod 12 pacijenata izveden je postupak ugradnje totalne reverzne proteze ramena, od kojih su 8 žena i 4 muškarca. Prosječna dob pacijenata je 74.2 godine (raspon 63 - 88). Ukupni period praćenja je 169 mjeseci, prosječno 14.08 mjeseci (raspon 6 - 25). Od 12 pacijenata kod 10 je artroplastika izvedena kao primarni tretman, a u 2 pacijenta kao revizija prethodne osteosinteze pločicom i vijcima. Vrsta proteze kod svih 12 pacijenata je LIMA. Uzrok traume kod svih pacijenata je pad u razini tla.

Operacijska tehnika

Svi zahvati ugradnje proteza izvedeni su od strane dva operatera. Pacijent se nalazi u položaju na leđima, kao u stolici za plažu (beach chair position). Nakon adekvatne pripreme operacijskog polja slijedi deltopektoralni pristup humeroskapularnom zglobu. Deltoid split incizijom prikaže se rotatorna manšeta i slijedi incizija manšete. Resecira se tetiva duge glave m. biceps brachii i m. supraspinatusa s hvatištem. Prepariraju se m. infraspinatus i m. subscapularis te se postavljaju neresorptivni produžnici na tetive mišića, nastoji se sačuvati dio kosti hvatišta mišića na mali, odnosno veliki tuberkul. Slobodni koštani fragmenti i glava humerusa se ekstrahiraju. Slijedi priprema glenoida skeletiranjem glenoidne fose i markacijom centra te obradom glenoida frezom. Postavlja se tijelo glenoida, bez cementa uz fiksaciju dvama vijcima postigne se dobra stabilnost. Postavljanje i fiksacija korekcijske glenosfere. Potom slijedi priprema ležišta humeralne komponente proteze, postavljanje probe, a potom definitivne komponente adekvatne veličine. Napravi se repozicija zglobnih tijela i provjere kretnje, eventualnu mogućnost impingementa i stabilnost proteze. Slijedi obilna toaleta, hemostaza i rekonstrukcija rotatorne manšete prethodno postavljenim produžnicima i resorptivnim šavima spajanjem na protezu. Prema potrebi učini se tenodeza bicepsa brachii, postavi jedan dren intraartikularno i zatvori rana po slojevima.

Radiološki nalazi

Na rtg snimkama prati se odgovara li kliničko stanje radiološkim nalazima i jesu li zglobne komponente u zadovoljavajućem položaju. Također se prati eventualna pojava komplikacija kao što su „notching“ ili luksacija proteze.

Klinički nalazi

Procjena kliničkih rezultata napravljena je pomoću ispitivanja razine boli, pacijenti su upitani da rangiraju svoju bol na skali od 0 do 10 gdje 0 predstavlja potpunu odsutnost boli, a 10 ekstremnu bolnost. Zadovoljstvo operacijom ispitano je skalom od 0% do 100%, 0% predstavlja potpuno nezadovoljstvo operacijom, a 100% apsolutno zadovoljstvo. Ograničenja u funkcionalnim aktivnostima procijenjena su pomoću upitnika Disabilities of Arm, Shoulder and Hand (QuickDASH) (15) s 11 ciljanih pitanja. Opseg pokreta kod pacijenata procijenjen je s tri ciljana pitanja: može li podići ruku iznad razine glave u antefleksiji, može li postaviti dlan operirane ruke na tjeme i može li postaviti zapešće operirane ruke iza leđa na križnu kost.

7. REZULTATI

Bolnost i funkcija ramena

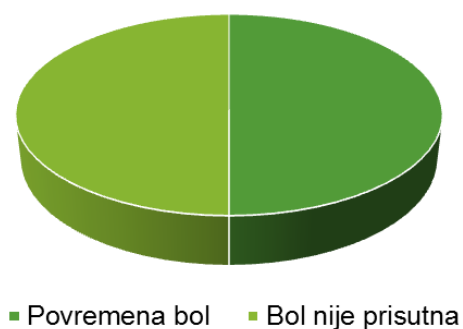
Od 12 operiranih pacijenata za procjenu bolnosti i funkcije ramena bilo je dostupno 8 ispitanika. Tri pacijenta nisu odgovorila na poziv, a jedan pacijent nije bio dostupan zbog neuroloških oštećenja koja su nastala nakon neurokirurške operacije zbog naknadno dijagnosticiranog meningeoma.

Od ukupno 8 ispitanika 4 je navelo da bol nije uopće prisutna, 4 da se bol javlja povremeno, a 0 da je bol konstantno prisutna (Tablica 1, Grafički prikaz 1). Srednja vrijednost rangiranja boli na skali od 0 - 10 bila je 2 (SD=2, raspon 0 - 5). Srednja vrijednost zadovoljstva rezultatima operacije na skali od 0% do 100% je 77.5% (SD=10.6, raspon 50 - 95).

Tablica 1. Procjena bolnosti ramena

Ukupno ispitanika	8	100%
Potpuno odsutna bol	4	50%
Povremena bolnost	4	50%
Konstantno prisutna bol	0	0%

Grafički prikaz 1. Procjena bolnosti ramena



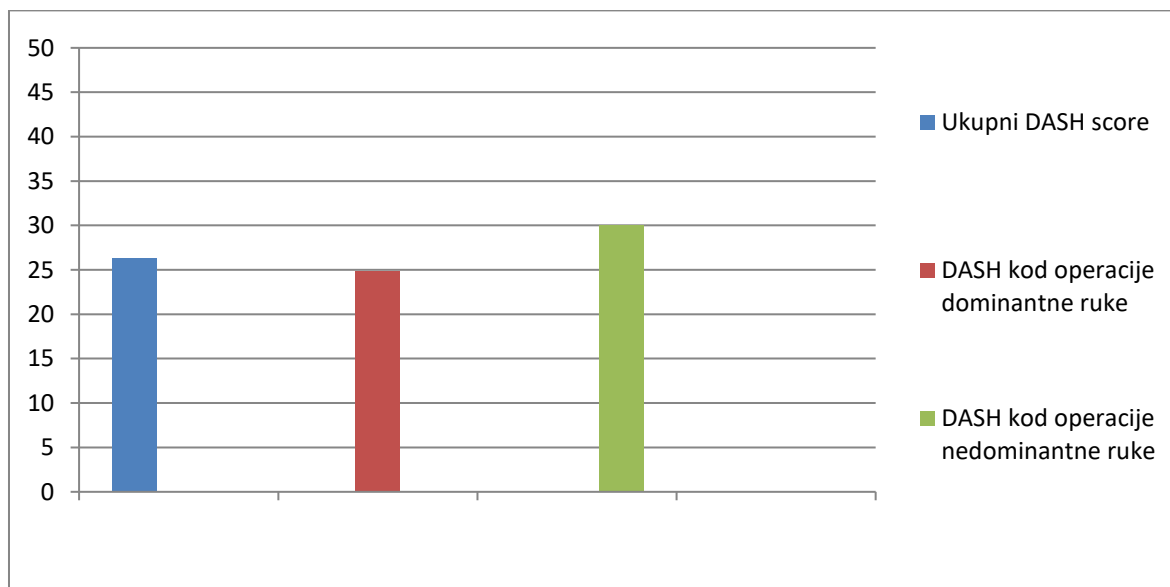
Od 8 ispitanika u antefleksiji ruku iznad glave može podići 5 ispitanika, ruku na tjeme može postaviti 5 od 8, a zapešće operirane ruke iza leđa na križnu kost može postaviti 4 ispitanika (Tablica 2).

Tablica 2. Opseg pokreta

Ruka u antefleksiji iznad razine glave	5	62,5%
Postavlja ruku na tjeme	5	62,5%
Postavlja ruku iza leđa na križnu kost	4	50%
Ukupno ispitanika	8	100%

QuickDASH score izmjeren je kod 7 od 8 dostupnih ispitanika, u jednom slučaju upitnik se nije mogao primjeniti budući da je pacijentica nepokretna te zbog toga nije u mogućnosti obavljati ispitivane aktivnosti. Srednja izmjerena vrijednost je 26.3 (SD=6.4, raspon 13.6 – 35.0). Kod 5 ispitanika operirana ruka je bila dominantna ruka, a srednja vrijednost QuickDASH je 24.8 (SD=7.2). Kod 2 ispitanika operirana je nedominantna ruka sa srednjom izmjerenom vrijednošću skora od 30.0 (SD=2.5) (Grafički prikaz 2.).

Grafički prikaz 2. QuickDASH score



Radiološki nalazi

U 11 pacijenata serijom poslijeoperacijskih rtg snimaka pratilo se stanje koje je opisano kao zadovoljavajući položaj zglobnih komponenti bez eventualnih patoloških nalaza. Kod jednog pacijenta opisane su patološke promjene kao naznačenija demineralizacija glenoida, inhomogeno strukturirani margo lateralis skapule te inhomogena struktura medularnog kanala proksimalnog humerusa sa endostalnom nazubljenosti.

Komplikacije

Od 12 operiranih pacijenata kod jednoga je došlo do komplikacije, odnosno do dislokacije proteze. Dislokacija se može pripisati neurokirurškoj komplikaciji budući da je navedenom ispitaniku naknadno dijagnosticiran meningeom te je podvrgnut neurokirurškoj operaciji nakon koje su zaostala teška neurološka oštećenja. Niti u jednom slučaju operacijskog zahvata u kojem je postavljena reverzna proteza ramena nije došlo do pojave duboke infekcije ili površinske infekcije rane.

Fizikalna terapija

Fizikalna terapija uslijedila je poslijeoperacijski kod 7 od 8 ispitanika. Jedan ispitanik nije uopće išao na fizikalnu terapiju nakon provedenog zahvata. Kod navedenog ispitanika izmjeren je QuickDASH score 22.2, u antefleksiji podiže ruku iznad glave, može staviti ruku na tjeme i postaviti zapešće iza leđa na križnu kost.

8. RASPRAVA

Donošenje odluke o vrsti liječenja kod prijeloma proksimalnog humerusa može biti teško u situacijama gdje kirurg nije siguran u odabir idealnog tretmana. Uspješno liječenje prijeloma ne zahtijeva samo tehničke mogućnosti izvođenja liječenja već i sposobnost kritičkog odlučivanja treba li pacijenta liječiti konzervativno ili ga podvrgnuti operacijskom zahvatu. Dodatni problemi mogu nastati kod odabira vrste operacijskog zbrinjavanja prijeloma. U jednoj meta-analizi (16) istraženi su funkcionalni rezultati i stopa reoperacije kod liječenja prijeloma s tri ili četiri fragmenta u populaciji starijoj od 60 godina. Kod usporedbe totalne reverzne artroplastike, hemiartroplastike, otvorene repozicije i unutarnje fiksacije i konzervativnog liječenja utvrđeno je da totalna reverzna artroplastika ramena ima najmanju stopu reoperacije i najbolje funkcionalne rezultate, procijenjene pomoću Constant skora.

Giardella i sur. (17) usporedili su totalnu reverznu artroplastiku ramena i osteosintezu pločicom i vijcima kod pacijenata iznad 65 godina i utvrdili da obje opcije liječenja imaju dobre kliničke rezultate s malo komplikacija. Reverzna artroplastika ramena ipak je imala bolje kliničke nalaze i rezultate ispitivanja dnevnih aktivnosti pacijenata.

Wang i sur. (18) u svojoj meta-analizi usporedili su totalnu reverznu artroplastiku i hemiartroplastiku u starijih. Totalna reverzna artroplastika ramena je pokazala manju učestalost ukupnih komplikacija, veći American Shoulder and Elbow Surgeons (ASES) skor i bolju aktivnu fleksiju ramena. Oba tretmana usporediva su u smislu učestalosti revizije operacije, mortaliteta, subjektivnog zadovoljstva i aktivne vanjske rotacije.

Rezultati liječenja u ovoj studiji, gdje 50% ispitanika navodi da ne osjeća bol uopće, a 50% da je osjeća povremeno sa ukupnom srednjom vrijednošću razine boli kod svih ispitanika 2 od 10, zadovoljavajući su ishod po pitanju bolnosti. Ako se uspoređi pojava bolnosti s rezultatima drugih autora ne nalazi se značajnijih odstupanja (19).

Rezultati QuickDASH skora usporedivi su s rezultatima drugih autora koji opisuju i mjere skor kod reverzne proteze ramena i nema značajnih odstupanja u ograničenosti kod dnevnih aktivnosti (19, 20).

U usporedbi rezultata QuickDASH kod grupe gdje je operirana dominantna ruka s grupom gdje je operirana nedominantna ruka ne nalazimo razliku koja bi govorila u prilog utjecaju dominantnosti ruke u ograničenjima. To govori da su pacijenti sposobni prilagoditi nedominatnu ruku za obavljanje dnevnih aktivnosti.

Holton i suradnici, kod pacijenata koji su podvrgnuti zahvatu ugradnje totalne reverzne artroplastike ramena, istražili su pojavnost komplikacija (13). Najčešće su bile dislokacija sa učestalošću 16.7% i infekcija 6,8%. Ukupni rizik frakture je 3%, a ozljede živaca, od neuropraksije do plexopatije, 2.6%. U ovoj studiji također smo zabilježili jednu komplikaciju u obliku dislokacije. Nestabilnost je česta pojava nakon reverznih proteza ramena s razmjerno visokom učestalošću dislokacije koja ide i do 30%. Gutierrez i sur. (21) istražili su čimbenike povezane s povećanom učestalošću nestabilnosti i došli su do zaključka da važnu ulogu imaju kompresivne sile koje djeluju na protezu i dubina utora humeralne komponente proteze, a manju ulogu ima veličina glenosfere.

Važan faktor za stabilnost proteze i odgovarajuću funkciju deltoida je tenzija mekih tkiva. Važno je razmotriti sile i u horizontalnom i u aksijalnom smjeru. Produživanje ruke do 1.5 cm pomaže poboljšanoj fleksiji u ramenu i zadovoljavajućoj funkciji m.deltoidosa (22). Prevelika ekstenzija ekstremiteta može dovesti do neuroloških komplikacija, atrofije deltoida i stres fraktura akromiona, s obzirom na te komplikacije humerus ne bi trebalo produživati više od 2.5 cm u usporedbi sa suprotnom rukom (23).

Karakteristična komplikacija za totalnu reverznu protezu je tzv. „notching“ skapule. To je radiološki nalaz koji je posljedica reakcije materijala proteze, odnosno polietilena i u literaturi se opisuje pojavnost do 96% (24). Reakcija počinje kontaktom polietilenske proteze i vrata skapule, uglavnom u adukciji i vanjskoj rotaciji, te može rezultirati lošim rezultatima i propadanjem proteze. Komplikacija je povezana s povećanom incidencijom gubitka glenoidne komponente (24, 25). U ovoj studiji nije zabilježena pojava ove komplikacije u mjeri u kojoj bi uzrokovala lošije rezultate operacije. Levigne sa suradnicima (25) je utvrdio da superiorni nagib glenosfere

korelira s pojavom ove komplikacije. Dva glavna faktora za izbjegavanje ove komplikacije su postavljanje bazne ploče na glenoidu inferiornije sa inferiornim nagibom. Erickson i sur. (26) istražili su utjecaj inklinacije humeralne komponente proteze i utvrdili da je pojava „notchinga“ skapule povećana kod inklinacije od 155° u usporedbi s inklinacijom od 135° bez razlike u pojavnosti dislokacije kod ove dvije proteze.

Pristup kod totalne reverzne artroplastike ramena može biti standardni deltopektoralni (DP) ili anterosuperiorni (AS) pristup, a oba imaju svoje prednosti i nedostatke. U ovoj studiji kod svih uključenih ispitanika operateri su preferirali deltopektoralni pristup. Deltopektoralni način omogućava odgovarajući pristup frakturnim fragmentima i odgovarajuću izloženost glenoida nakon mobilizacije fragmenata. Također, očuvanje deltoidnog mišića ima i teoretsku prednost budući da se funkcija proteze poboljšava primarno pomoću deltoidnog mišića. Deltopektoralni pristup ima i nekoliko nedostataka. Vizualizacija i zahvati na stražnjim glenohumeralnim strukturama mogu biti otežani prednjim pristupom. Uloga m.subscapularisa u stabilnosti i funkciji proteze još je kontroverzna. Postoje studije koje povezuju disfunkciju subscapularisa sa većom učestalošću nestabilnosti i češćim ozljedama živca (27).

Anterosuperiorni pristup uključuje ograničeniji gornji rez preko deltoida. M. deltoideus podijeli se između prednje i srednje trećine s početkom u anterolateralnom kutu i ekstenzijom distalno do 4 cm. Glavni nedostatak ovog pristupa je slabljenje deltoidnog mišića, glavnog motora proteze. Prednosti ovog pristupa su odgovarajuća izloženost glenoida, lakši pristup velikom tuberkulu i očuvanje tetive subscapularisa što smanjuje rizik dislokacije. Očuvanje prednjih mekotkivnih struktura omogućava kompresivni učinak koji smanjuje potrebu za produženjem ruke s ciljem postizanja stabilnosti što posljedično dovodi do smanjenja neuroloških oštećenja i frakture akromiona (28). Kirurzi koji se odluče na anterosuperiorni pristup mogu se suočiti s poteškoćama kod postavljanja ploče na glenoidu. Poslijeoperacijsku bol i disfunkciju može uzrokovati dehiscencija i slabljenje deltoidnog mišića.

Mole sa suradnicima (29) usporedio je DP i AS pristup s obzirom na nestabilnost, pojavu tzv. notching skapule, funkciju i razinu boli te komplikacije. Stope poslijeoperacijske nestabilnosti bile su veće kod DP (5.1%) nego kod AS (0.8%)

pristupa ($P < 0.01$). „Scapular notching“ komplikacija bila je prisutna u 74% slučajeva kod AS pristupa, a kod DP ono je iznosilo 63% ($P 0.03$). Učestalost fraktura akromiona kod DP bila je 5.6%, a kod AS 2.2% ($P 0.02$).

Rekonstrukcija velikog tuberkuluma važan je segment pri postizanju bolje funkcije i veće snage kod vanjske rotacije ramenog zgloba. Iako obnova rotatorne manšete nije obavezni dio reverzne artroplastike ramena, kod rekonstrukcije velikog tuberkuluma i obnove funkcije m.infraspinatus i m.teres minor studije pokazuju bolje rezultate, osobito kod anatomske obnove izbočine na implantat (30). Insuficijencija m.subscapularisa podloga je prednje nestabilnosti proteze ramenog zgloba. Studije povezane s ulogom rekonstrukcije malog tuberkuluma utvrdile su da rekonstrukcija nije povezana s boljim ili lošijim rezultatima te su u ovom području potrebna daljnja istraživanja. Dodatan oprez potreban je budući da popravak funkcije subskapularisa može dovesti do slabljenja funkcije vanjskih rotatora (31).

Ograničenje ove studije u prvom redu je mali uzorak pacijenata. Vremensko razdoblje tijekom kojeg se obavlja zahvat na Zavodu za traumatologiju i koštano-zglobnu kirurgiju, Klinike za kirurgiju, KBC-a Zagreb nije jako dugo, a pojava prijeloma proksimalnog humerusa koja ima indikacije za liječenje ugradnjom proteze manje je učestala nego drugi oblici liječenja. Dodatni nedostatak studije je prikupljanje podataka o bolnosti i funkciji ramena usmenim putem i subjektivnim procjenama samih ispitanika, odnosno nedostupnost ispitanika za objektivnu evaluaciju opsega pokreta.

9. ZAKLJUČCI

Totalna reverzna artroplastika ramena pokazala se kao dobra opcija u liječenju trofragmentnih i četverofragmentnih prijeloma proksimalnog humerusa, u osoba starije dobi. Rezultati studije o bolnosti i osobnom zadovoljstvu ispitanika provedenim zahvatom zadovoljavajući su. Osim što ispitanici nisu imali značajnije probleme s boli, što je prvi cilj ugradnje proteze, također ispitivanje ograničenosti u svakodnevnim aktivnostima, evaluirano pomoću QuickDASH skora, dalo je zadovoljavajuće rezultate. U ograničenosti u svakodnevnim aktivnostima kod ispitanika kod kojih je operirana dominantna ruka nisu pronađene razlike s obzirom na ispitanike kod kojih je operirana nedominantna ruka i zaključak je da dominantnost ruke nema veliki utjecaj na svakodnevne funkcionalne aktivnosti. Opseg pokreta, koji je u ovoj studiji grubo procijenjen, pokazao je polovičnu uspješnost. Opseg pokreta nakon ugradnje reverzne proteze ramena u literaturi pokazuje dobre rezultate u kratkoročnom i srednjeročnom vremenskom razdoblju. Budući da postoji manjak radova koji govore o dugoročnim rezultatima opsega pokreta, u dugoročnom vremenskom razdoblju nema jasne ocjene uspješnosti te su zbog toga u tom području potrebna daljnja ispitivanja.

10. ZAHVALE

Posebno hvala mojem mentoru prim.dr.sc. Nikici Darabošu za svu pomoć prilikom pisanja ovog rada, za pomoć kod prikupljanja podataka, hvala za literaturu, savjete, strpljenje i izdvojeno vrijeme.

Zahvaljujem se i svojoj obitelji, djevojci i prijateljima na najvećoj potpori, razumijevanju i pomoći tijekom svih godina studija. Njihova podrška bila je vrlo značajna i učinila je sve ove godine studija lakšima.

11. LITERATURA:

1. Palvanen M, Kannus P, Niemi S, Parkkari J: Update in the epidemiology of proximal humeral fractures. Clin. Orthop. Relat. Res. 2006; 442(442), str. 87–92.
2. Pećina M, Smoljanović T, Cicvara-Pećina T, Tomek-Roksandić S (2007): Prijelomi kostiju u ljudi odmakle dobi s osteoporozom. Arhiv za higijenu rada i toksikologiju, 58(1), str. 41-47.
3. Codman EA: The shoulder. 1934. Krieger Publishing Company
4. Neer CS: Displaced proximal humeral fractures. I. Classification and evaluation. J Bone Joint Surg Am 1970; 52, str. 1077-1089.
5. Preuzeto sa stranice:
<https://www2.aofoundation.org/wps/portal/surgery?showPage=diagnosis&bone=Humerus&segment=Proximal> (pristupljeno 8.3.2018.).
6. Hertel RW, Hempfing A, Stiehler M, et. al.: Predictors of humeral head ischemia after intracapsular fracture of the proximal humerus. J Shoulder Elbow Surg 2004; 13, str. 427-433.
7. Kristiansen B, Angermann P, Larsen TK: Functional results following fractures of the proximal humerus. A controlled clinical study comparing two periods of immobilization. Arch. Orthop. Trauma Surg. 1989;108(6), str. 339–341.
8. Neer C.S., II Displaced proximal humeral fractures. II. Treatment of three-part and four-part displacement. J. Bone Joint Surg. Am. 1970;52(6), str.1090–1103.
9. Kontakis G, Koutras C, Tosounidis T, Giannoudis P.: Early management of proximal humeral fractures with hemiarthroplasty: a systematic review. J Bone Joint Surg Br. 2008 Nov; 90(11), str. 1407-13.
10. Baulot E, Sirveaux F, Boileau P: Grammont's idea: The story of Paul Grammont's functional surgery concept and the development of the reverse principle. Clin Orthop Relat Res. 2011 Sep; 469(9), str. 2425-31.
11. Gigis, Nenopoulos, Giannekas, Heikenfeld, Beslikas, Hatzokos: Reverse Shoulder Arthroplasty for the Treatment of 3 and 4- Part Fractures of the Humeral Head in the Elderly. Open Orthop J. 2017 Feb 28;11, str. 108-118.
12. Acevedo DC, Vanbeek C, Lazarus MD, Williams GR, Abboud JA: Reverse shoulder arthroplasty for proximal humeral fractures: update on indications, technique, and results. J Shoulder Elbow Surg. 2014 Feb; 23(2), str. 279-89.

13. Holton J, Yousri T, Arealis G, Levy O: The Role of Reverse Shoulder Arthroplasty in Management of Proximal Humerus Fractures with Fracture Sequelae: A Systematic Review of the Literature. *Orthop Rev (Pavia)*. 2017 Feb 24;9(1), str. 6977.
14. Rittmeister M, and Kerschbaumer F: Grammont reverse total shoulder arthroplasty in patients with rheumatoid arthritis and nonreconstructible rotator cuff lesions. *J Shoulder Elbow Surg* 2001; 10, str. 17-22.
15. Hudak PL, Amadio PC, Bombardier C: Development of an upper extremity outcome measure: the DASH (disabilities of the arm, shoulder and hand). The Upper Extremity Collaborative Group (UECG) *Am J Ind Med*. 1996 Jun;29(6), str. 602-8.
16. Shaolong Du, Jiahao Ye, Haolong Chen, Xishan Li and Qiang Lin: Interventions for Treating 3- or 4-part proximal humeral fractures in elderly patient: A network meta-analysis of randomized controlled trials. *International Journal of Surgery*, 2017-12-01; 48, str. 240-246
17. Giardella A, Ascione F, Mocchi M, Berlusconi M, Romano AM, Oliva F, Maradei L: Reverse total shoulder versus angular stable plate treatment for proximal humeral fractures in over 65 years old patients. *Muscles Ligaments Tendons J*. 2017 Sep 18;7(2), str. 271-278.
18. Wang J, Zhu Y, Zhang F, Chen W, Tian Y, Zhang Y: Meta-analysis suggests that reverse shoulder arthroplasty in proximal humerus fractures is a better option than hemiarthroplasty in the elderly. *Int Orthop*. 2016 Mar;40(3), str. 531-9.
19. Villodre-Jiménez J, Estrems-Díaz V, Diranzo-García J, Bru-Pomer A.: Reverse shoulder arthroplasty in 3 and 4 part proximal humeral fractures in patients aged more than 65 years: Results and complications. *Rev Esp Cir Ortop Traumatol*. 2017 Jan - Feb;61(1), str. 43-50.
20. Mark Ross MBBS, FRACS, FAOrthA, Ben Hope MBBS, FRACS: Reverse shoulder arthroplasty for the treatment of three-part and four-part proximal humeral fractures in the elderly . *Journal of Shoulder and Elbow Surgery*, 2015-02-01; 24(2), str. 215-222.
21. Gutiérrez S., Keller T.S., Levy J.C., Lee W.E., III, Luo Z-P: Hierarchy of stability factors in reverse shoulder arthroplasty. *Clin. Orthop. Relat. Res*. 2008;466(3), str. 670–676.

22. Boileau P, Watkinson DJ, Hatzidakis AM, Balg F: Grammont reverse prosthesis: design, rationale, and biomechanics. *J Shoulder Elbow Surg.* 2005 Jan-Feb; 14(1), str. 147-161.
23. Henninger HB, Barg A, Anderson AE, Bachus KN, Tashjian RZ, Burks RT: Effect of deltoid tension and humeral version in reverse total shoulder arthroplasty: a biomechanical study. *J Shoulder Elbow Surg.* 2012 Apr; 21(4), str. 483-90.
24. Simovitch RW, Zumstein MA, Lohri E, Helmy N, Gerber C: Predictors of scapular notching in patients managed with the Delta III reverse total shoulder replacement. *J Bone Joint Surg Am.* 2007 Mar; 89(3), str. 588-600.
25. Lévine C, Boileau P, Favard L, et al.: Scapular notching in reverse shoulder arthroplasty. *J Shoulder Elbow Surg* 2008;17(6), str. 925-35.
26. Erickson BJ, Frank RM, Harris JD, Mall N, Romeo AA: The influence of humeral head inclination in reverse total shoulder arthroplasty: a systematic review. *J Shoulder Elbow Surg.* 2015 Jun;24(6), str. 988-93.
27. Edwards TB, Williams MD, Labriola JE, Elkousy HA, Gartsman GM, O'Connor DP: Subscapularis insufficiency and the risk of shoulder dislocation after reverse shoulder arthroplasty. *J Shoulder Elbow Surg.* 2009 Nov-Dec; 18(6), str. 892-6.
28. Smith AM, Mardones RM, Sperling JW, Cofield RH: Early complications of operatively treated proximal humeral fractures. *J Shoulder Elbow Surg.* 2007 Jan-Feb; 16(1), str. 14-24.
29. Molé D, Wein F, Dézaly C, Valenti P, Sirveaux F: Surgical technique: the anterosuperior approach for reverse shoulder arthroplasty. *Clin Orthop Relat Res.* 2011 Sep; 469(9), str. 2461-8.
30. Bufquin T, Hersan A, Hubert L, Massin P: Reverse shoulder arthroplasty for the treatment of three- and four-part fractures of the proximal humerus in the elderly: a prospective review of 43 cases with a short-term follow-up. *J Bone Joint Surg Br.* 2007 Apr; 89(4), str. 516-20.
31. Clark JC, Ritchie J, Song FS, Kissenberth MJ, Tolan SJ, Hart ND, Hawkins RJ: Complication rates, dislocation, pain, and postoperative range of motion after reverse shoulder arthroplasty in patients with and without repair of the subscapularis. *J Shoulder Elbow Surg.* 2012 Jan; 21(1), str. 36-41.

12. ŽIVOTOPIS

Zovem se Mario Španić i rođen sam 2.8.1993. godine u Novoj Gradiški. Osnovnu školu Ivana Gorana Kovačića Staro Petrovo Selo završio sam 2008.godine i iste godine upisao Treću gimnaziju u Zagrebu. Maturirirao sam 2012.godine i iste godine upisao Medicinski fakultet Sveučilišta u Zagrebu.

Aktivno se služim engleskim i njemačkim jezikom. Tijekom osnovne i srednje škole aktivno sam se bavio nogometom.