

Karcinom gušterače

Krnić, Marko

Master's thesis / Diplomski rad

2019

Degree Grantor / Ustanova koja je dodijelila akademski / stručni stupanj: **University of Zagreb, School of Medicine / Sveučilište u Zagrebu, Medicinski fakultet**

Permanent link / Trajna poveznica: <https://um.nsk.hr/um:nbn:hr:105:882617>

Rights / Prava: [In copyright](#)/[Zaštićeno autorskim pravom.](#)

Download date / Datum preuzimanja: **2025-03-20**



Repository / Repozitorij:

[Dr Med - University of Zagreb School of Medicine Digital Repository](#)



**SVEUČILIŠTE U ZAGREBU
MEDICINSKI FAKULTET**

Marko Krnić

Karcinom gušterače

DIPLOMSKI RAD



Zagreb, 2019.

Ovaj diplomski rad izrađen je u Kliničkoj bolnici Sveti Duh, Klinika za kirurgiju, pod vodstvom dr.sc. Marka Severa, dr.med. i predan je na ocjenu u akademskoj godini 2018./2019.

Mentor rada: dr. sc. Marko Sever, dr.med.

Popis i objašnjenje korištenih kratica

npr. na primjer

str. stranica

tzv. takozvani

tj. to jest

engl. engleski

lat. latinski

cm. centimetar

a. od lat. arteria; arterija

aa. od lat. arteriae; arterije

v. od lat. vena; vena

vv. od lat. venae; vene

rr. od lat. rami; ogranci

lig. od lat. ligamentum; ligament

Inn. od lat. nodi lymphatici; limfni čvorovi

sup. od lat. superior; prema gore pri uspravnom stavu tijela

inf. od lat. inferior; prema dolje pri ustavnom stavu tijela

sin. od lat. sinister; lijevi

dex. od lat. dexter; desni

BMI od engl. body mass index; indeks tjelesne mase

UZV ultrazvuk

CT od engl. computed tomography; kompjuterizirana tomografija

MSCT od engl. multislice computed tomography; višeslojna kompjutorizirana tomografija

MR od engl. magnetic resonance; magnetska rezonanca

ERCP od engl. endoscopic retrograde cholangio-pancreatography; endoskopska retrogradna kolangiopankreatografija

MRCP od engl. magnetic resonance cholangiopancreatography (MRCP); magnetnorezonantna kolangiopankreatografija

EUS od engl. endoscopic ultrasound; endoskopski ultrazvuk

CA 19-9 od engl. carbohydrate antigen 19-9; karbohidratni antigen 19-9

SMA od engl. superior mesenteric artery; gornja mezenterična arterija

SMV od engl. superior mesenteric vein; gornja mezenterična vena

EGFR od engl. epidermal growth factor receptor; receptor epidermalnog faktora rasta

AJCC od engl. American Joint Committee on Cancer; Američki zajednički odbor za rak

EBRT od engl. external beam radiotherapy; eksterna radioterapija

IMRT od engl. intensity modulated radiotherapy; radioterapija snopovima promjenjivog intenziteta

VMAT od engl. volumetric modulated arc radiotherapy; volumetrijski modulirana luk terapija

SBRT od engl. stereotactic body radiotherapy; stereotaktična radioterapija tijela

SADRŽAJ

1. SAŽETAK	
2. SUMMARY	
3. UVOD	1
4. ANATOMIJA GUŠTERAČE	2
5. EPIDEMIOLOGIJA I RIZIČNI ČIMBENICI	8
6. PATOLOGIJA I PATOGENEZA.....	9
7. KLINIČKA SLIKA	10
8. DIJAGNOSTIKA	12
9. ODREĐIVANJE STADIJA TUMORA.....	15
10. KIRURŠKO LIJEČENJE	17
10.1. Kirurško liječenje karcinoma glave gušterače.....	18
10.2. Kirurško liječenje karcinoma trupa i repa gušterače	29
10.3. Komplikacije kirurškog liječenja	31
11. KEMOTERAPIJA.....	32
12. RADIOTERAPIJA	33
13. PALIJATIVNA TERAPIJA	34
14. PRAĆENJE PACIJENTA.....	36
15. PROGNOZA	37
16. ZAHVALA	38
17. POPIS LITERATURE	39
18. ŽIVOTOPIS	44

1. SAŽETAK

Karcinom gušterače

Marko Krnić

Karcinom gušterače najčešća je zloćudna novotvorina egzokrine gušterače. Procjenjuje se da je kod nas karcinom gušterače treći maligni tumor probavnoga sustava po učestalosti te četvrti najčešći uzrok smrti od zloćudnih novotvorina. Incidencija karcinoma gušterače u zapadnim zemljama prosječno iznosi 10 na 100 000 ljudi godišnje. Čak 60% do 70% karcinoma gušterače smješteni su u području glave gušterače, a ostalih 20 do 25% smješteni su u području trupa ili repa gušterače. Među najčešće simptome ubrajaju se abdominalna bol, gubitak tjelesne mase te žutica. Dijagnoza karcinoma gušterače se postavlja na temelju kliničke slike te ukupnih rezultata laboratorijskih, radioloških, endoskopskih pretraga kao i patohistološke analize bioptata. Procjena proširenosti karcinoma gušterače uvjet je za ispravan odabir terapijskoga pristupa. Kirurško liječenje jedina je potencijalno kurabilna metoda liječenja karcinoma gušterače. Karcinomi glave gušterače kirurški se liječe duodenopankreatektomijom (Whippleov zahvat). Danas postoji nekoliko modifikacija toga zahvata među kojima je i laparoskopska duodenopankreatektomija. Karcinomi trupa i repa gušterače liječe se distalnom pankreatektomijom sa splenektomijom. Totalna pankreatektomija danas se rijetko izvodi, u slučajevima proširenih karcinoma glave i trupa gušterače odnosno primarnog tumora u području vrata gušterače. Perioperativni mortalitet izrazito je smanjen od prošlog stoljeća i u većih centara iznosi oko 2%. Perioperativni morbiditet se nije smanjio te varira između 20 % i 30% ovisno o centru i vrsti operativnoga zahvata. Kemoterapija predstavlja važan terapijski modalitet za pacijente oboljele od karcinoma gušterače, a razlikujemo neoadjuvantnu, adjuvantnu odnosno inicijalnu (paliјativnu) kemoterapiju. Radioterapija je važan paliјativni terapijski modalitet. Postoje kemoradioterapijski protokoli, koji u Europi, kao metoda potencijalno kurabilnoga liječenja, ostaju u okviru kliničkih istraživanja.

KLJUČNE RIJEČI: karcinom gušterače, kirurško liječenje, duodenopankreatektomija, Whippleov zahvat

2. SUMMARY

Pancreatic cancer

Marko Krnić

Pancreatic cancer is the most common malignant neoplasm of exocrine pancreas. It is estimated that in our country, pancreatic cancer is the third malignant tumor of the digestive system, and the fourth cause of death from malignant neoplasms. In western countries pancreatic cancer incidence rate averages 10 per 100,000 people annually. Almost 60% to 70% of pancreatic tumors are located in the head of pancreas, while the other 20% to 25% are located in the area of the body or tail of pancreas. Most common symptoms include abdominal pain, loss of weight and jaundice. Pancreatic cancer diagnosis is based on the clinical picture and the overall results of laboratory, radiological, endoscopic examinations as well as pathohistological biopsy analysis. Clinicopathologic staging is a prerequisite for the correct choice of therapeutic approach. Surgical treatment is the only curative method of treatment for pancreatic cancer. Pancreatic head cancer is surgically treated by duodenopancreatectomy (Whipple's procedure). Today, there are several modifications of this procedure, including laparoscopic duodenopancreatectomy. Pancreatic body or tail cancer is treated with distal pancreatectomy and splenectomy. Total pancreatectomy is rarely performed today, most often in cases of enlarged tumors arising from the head or the body of pancreas whereas primary tumors of pancreatic neck. Perioperative mortality has been significantly reduced since the last century and in larger centers it is around 2%. Perioperative morbidity has not decreased and varies between 20% and 30% depending on the center and type of operative procedure. Chemotherapy is an important therapeutic modality for patients suffering from pancreatic cancer, and we differentiate neoadjuvant, adjuvant or initial (palliative) chemotherapy. Radiotherapy is an important palliative therapeutic modality. There are some chemoradiotherapeutic protocols, which in Europe as a method of potentially curative treatment remain within the scope of clinical research.

KEY WORDS: pancreatic cancer, surgical treatment, duodenopancreatectomy, Whipple's procedure

3. UVOD

Karcinom gušterače najčešća je novotvorina gušterače. U većini slučajeva radi se o adenokarcinomu s ishodištem u duktalnim stanicama. Po učestalosti je treći maligni tumor probavnoga sustava i četvrti najčešći uzrok smrti od tumora općenito. Rijetkost je u osoba mlađih od 45 godina, no nakon toga incidencija naglo raste, s vrhuncem u 7. i 8. desetljeću života.

U većine bolesnika dugo ostaje asimptomatski. Vodeći simptom ovisi o lokalizaciji tumora u gušterači, a nerijetko je više njih prisutno istodobno, ali u odmaklom stadiju bolesti. Diferencijalna dijagnoza s obzirom na raznolikost simptoma je široka i obuhvaća gotovo sve bolesti okolnih abdominalnih organa.

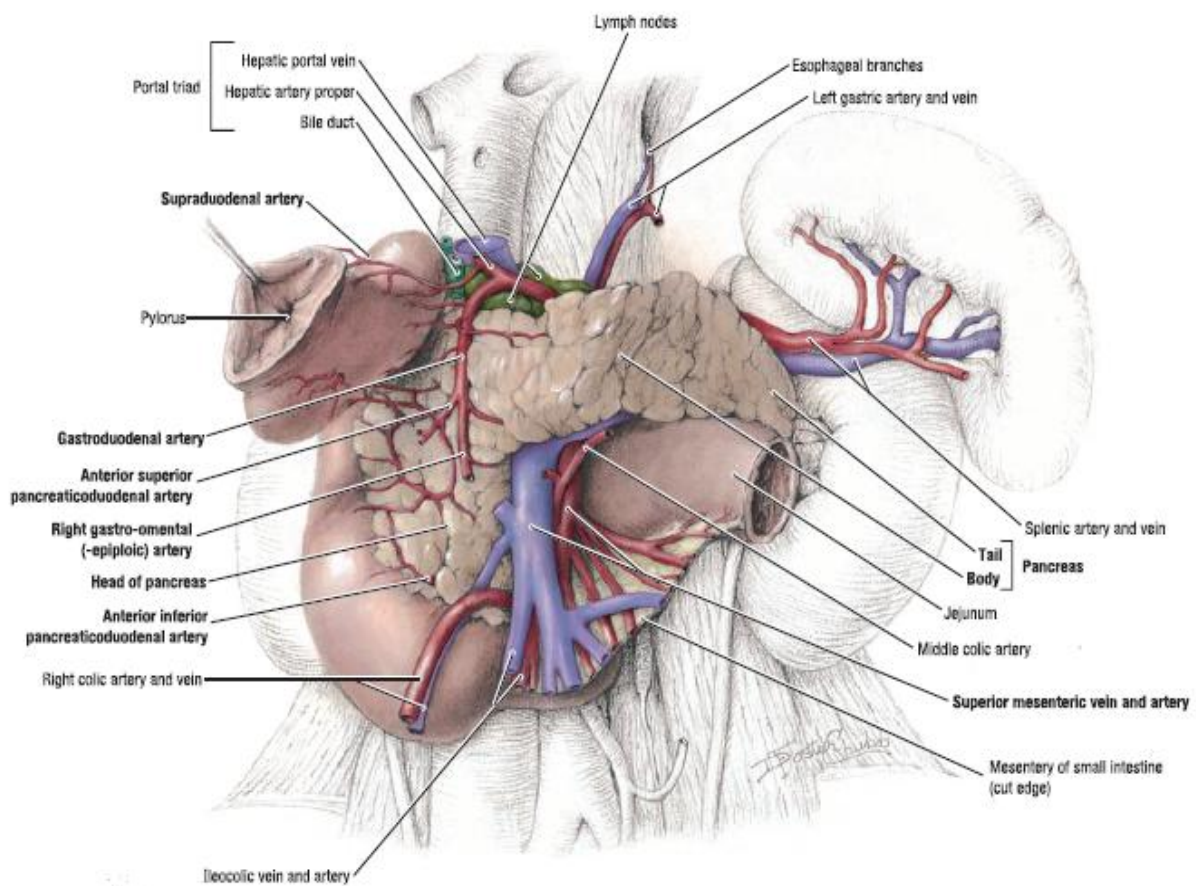
Zbog kasne prezentacije bolesti, samo 15-20% pacijenata su kandidati za kirurško liječenje u trenutku postavljanja dijagnoze. Prognoza je loša čak i nakon kirurške resekcije gušterače. Petogodišnje preživljenje kreće se od 10% u pacijenata s pozitivnim limfnim čvorovima, do najviše 30% kod pacijenata podvrgnutim pankreatikoduodenektomiji s patološki verificiranim negativnim resekcijskim rubovima.

Osim kurativnog kirurškog liječenja poduzimaju se i palijativni kirurški zahvati najčešće s ciljem rješavanja opstruktivnog ikterusa, održavanja prohodnosti izlaznog dijela želuca i dvanaesnika, ublažavanja boli i egzokrine insuficijencije gušterače. U ovome radu detaljnije će biti opisano kirurško liječenje karcinoma gušterače. Uz kirurško, u liječenje karcinoma gušterače primjenjuju se radioterapija i kemoterapija. Mogu se provoditi kao adjuvantna terapija ili kao terapija izbora u pacijenata s inoperabilnim karcinomom. Unatoč znatnom napretku u dijagnostici i liječenju prognoza karcinoma gušterače je i dalje izrazito loša. Ukupno gledano, petogodišnje preživljenje je manje od 5%, a većina bolesnika s uznapredovalom bolešću umire unutar godinu dana od postavljanja dijagnoze.

4. ANATOMIJA GUŠTERAČE

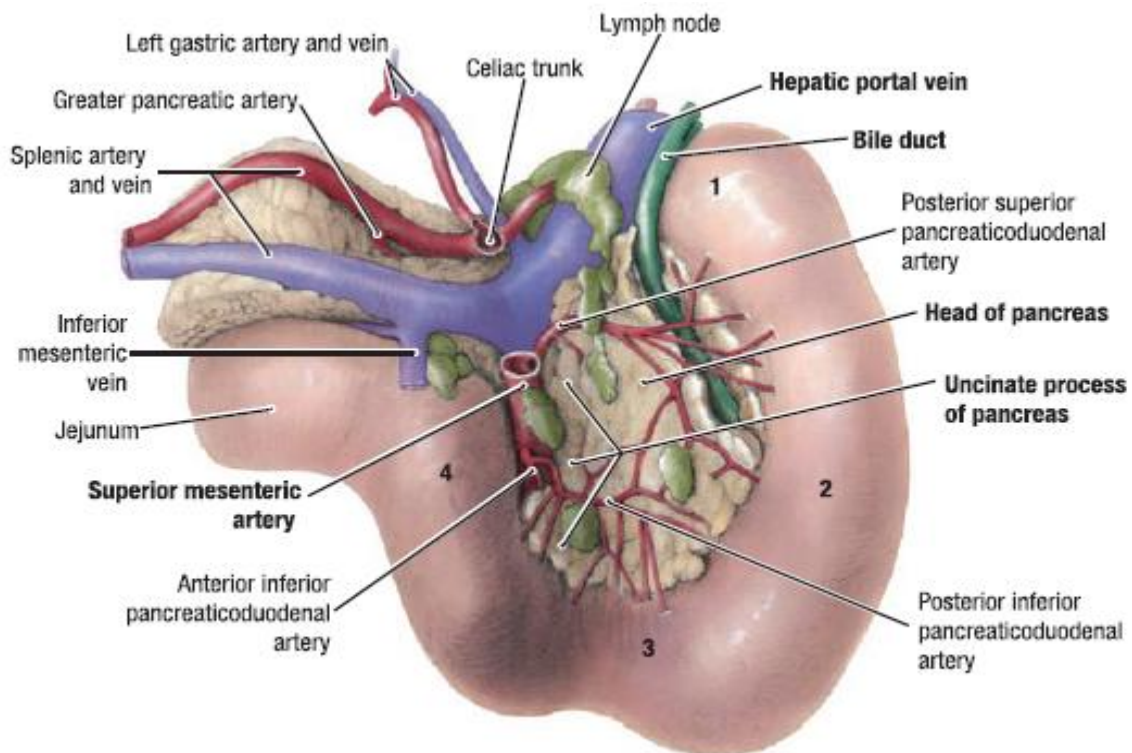
Gušterača, lat. *pancreas*, parenhimni je organ trbušne šupljine. Egzokrina je žlijezda probavnoga sustava čiji je sekret važan u digestiji sadržaja probavne cijevi. Gušterača je također i endokrina žlijezda koja stvaranjem i izlučivanjem hormona inzulina i glukagona u krvotok nadzire razinu šećera u krvi.

Smještena je retroperitonealno u epigastriju i lijevom hipohondriju. Duga je 12 do 15 cm, prebačena preko prvog slabinskog kralješka ukoso od desno i inferiorno prema lijevo i superiorno. Leži otprilike na razini transpilorične linije. (1) Sprijeda je prekrivena peritonejem, a stražnju stranu gušterače od okolnih, dorzalnijih retroperitonealnih struktura dijeli vezivo koje se naziva Treitzova fascija. (2)



Slika 1. Pogled na gušteraču sprijeda. Prema: Agur & Dalley (2013). *Grant's atlas of anatomy, 13th edition. str.138*

Početni dio, glava gušterače, *caput pancreatis*, leži u konkavitetu dvanaesnika, desno od kralježnice. (2) Prednja površina glave gušterače pokrivena je potrbušnicom, a preko nje prelazi hvatište mezenterija poprječnog obodnog crijeva *mesocolon transversum*. Stražnja površina leži tik uz donju šuplju venu, *v. cava inferior*. Na njoj nalazimo brazdu koja je otisak zajedničkoga žučovoda-*ductus choledochus*. (1) Prema straga od glave gušterače pruža se kukasti izdanak-*processus uncinatus* koji obuhvaća *vasa mesenterica*. (3) Mezenterični krvožilni snop, *a. et. v. mesenterica superior*, prolazi brazdom između glave i kukastoga nastavka – *incisura pancreatis*. Gornja mezenterična vena spaja se s venom slezene, *v. splenica*, i formira *v. portae hepatis* koja je također u bliskom odnosu s gušteračom. (2)



Slika 2. Pogled na stražnju površinu gušterače. Prema: Agur & Dalley (2013). Grant's atlas of anatomy, 13th edition. str.138

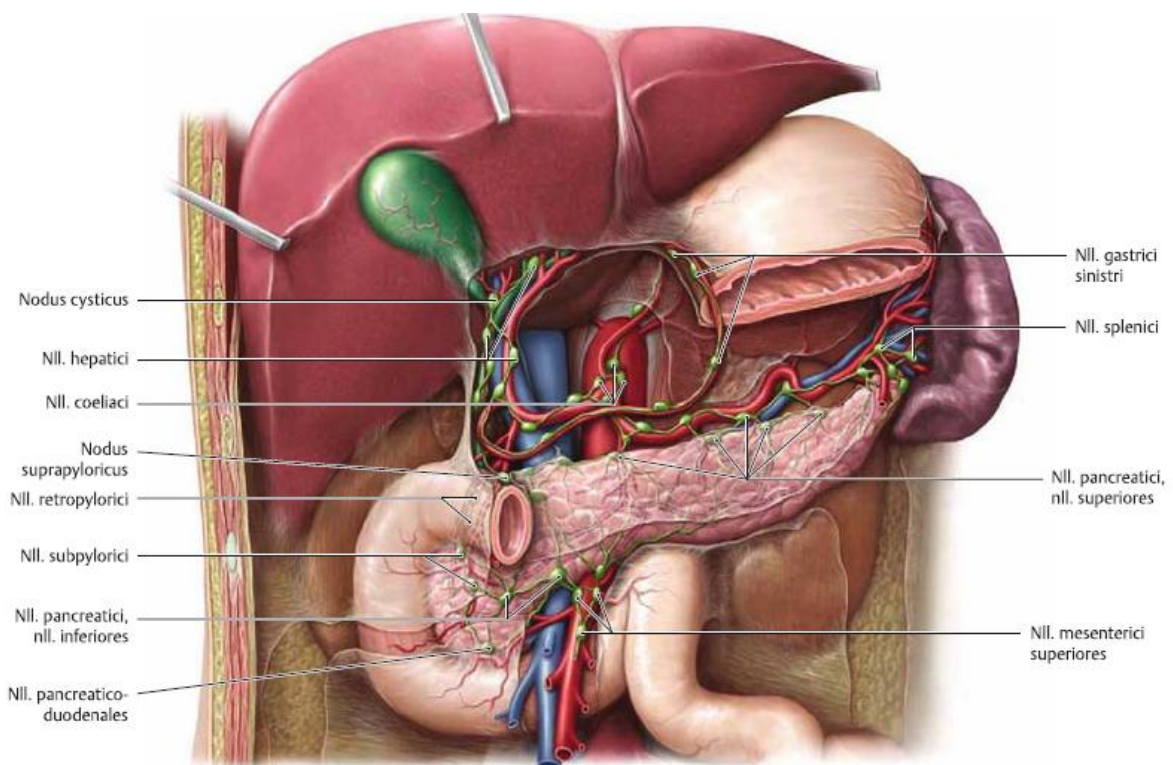
Preko vrata gušterače – *collum pancreatis*, glava se nastavlja u trup gušterače – *corpus pancreatis*, koji čini najveći dio organa. (2) Na prijelazu vrata u trup gušterače izdiže se na gornjoj strani *tuber omentale* koji se izbočuje u omentalnu burzu. (1) Trup gušterače smješten je ispred kralježnice i lijevo od nje. (2) Prednja strana trupa pokrivena je potrbušnicom i preko vreće – *bursa omentalis*, u kontaktu je sa stražnjom stijenkom želuca. Stražnja strana trupa u bliskom je kontaktu sa sljedećim tvorbama, zdesna nalijevo: 1.) *aorta et a. mesenterica superior*; 2.) *v. mesenterica inferior*; 3.) *v. renalis sinistra*; 4.) *v. mesenterica inferior*; 5.) prednja strana lijevog bubrega i lijeva nadbubrežna žlijezda. U blizini gornjeg ruba trupa nalaze se uzdužne brazde koje oblikuju slezenske žile – u gornjoj *a. splenica*, a u donjoj *v. splenica*. (1) Trup gušterače završava repom gušterače – *cauda pancreatis*, koji se nalazi unutar *lig. splenorenale* i doseže hilus slezene. Smješten je ispred hilusa lijevoga bubrega. (2)

Gušterača ima dva izvodna voda: *ductus pancreaticus* (Wirsungi) i *ductus pancreaticus accessorius* (Santorini). *Ductus pancreaticus* je glavni izvodni vod. Smješten je u unutrašnjosti gušterače, a proteže se cijelom njezinom duljinom, slijeva nadesno. Došavši do glave gušterače, zavija prema dolje, spaja se s zajedničkim žučovodom te se putem hepatopankreatične ampule izlijeva u dvanaesnik na *papilla duodeni major* (Wateri). Duž svojeg toka prima manje pritoke iz tkiva gušterače. (2) *Ductus pancreaticus accessorius* počinje na mjestu gdje glavni izvodni vod zavija prema dolje. Proteže se kroz glavu gušterače do kvržice- *papilla duodeni minor*. Skuplja sekret glave gušterače. (1)

Arterijska opskrba gušterače potječe od dvaju velikih izvora: pankreatikoduodenalnih arterija i splenične arterije. (1) *Aa. pancreaticoduodenales superiores* opskrbljuju gornji dio glave gušterače, a *aa. pancreaticoduodenales inferiores* donji dio glave gušterače. Granica opskrbe je zamišljena horizontalna linija koja prolazi ušćem koledokusa u dvanaesnik. *A. splenica* opskrbljuje trup i rep gušterače. U svojem toku gornjim rubom gušterače daje nekoliko važnih ogranaka. *A. pancreatica dorsalis* odvaja se u početnom dijelu toka splenične arterije. *A. pancreatica magna* leži distalnije, bliže granici trupa i repa gušterače. (2) Osim navedenih većih arterijski ogranaka, u cijelom toku splenične arterije i njenih ogranaka odvajaju se *rr. pancreatici*, manji ogranci navedenih žila koji difuzno opskrbljuju okolno, arterijama blisko smješteno tkivo trupa i repa gušterače. (3)

Venska krv otječe putem: 1. vv. *pancreaticoduodenaes superiores* u v. *portae*, 2. vv. *pancreaticoduodenaes inferiores* u v. *mesenterica superior*, 3. rr. *pancreatici* u v. *splenica* (2)

Limfna drenaža gušterače odvija se u nekoliko pravaca. Uz gornji rub trupa gušterače smješteni su *Inn. pancreatici superiores*, a putem njih drenira se trup gušterače i dio dvanaesnika. Limfa iz njih otječe u regionalne celijačne i paraaortalne limfne čvorove i putem *truncus intestinalis* do *cisterna chyli*. Uz donji rub trupa i repa gušterače smješteni su *Inn. pancreatici inferiores*, a u dotične čvorove drenira se preostali dio trupa gušterače i kranji dio dvanaesnika. Limfa dalje protječe u regionalne gornje mezenterične i paraaortalne limfne čvorove. (2) Limfa glave gušterače drenira se u *Inn. pancreaticoduodenaes sup. et inf.* i dalje putem već spomenutih regionalnih limfnih čvorova. (1)



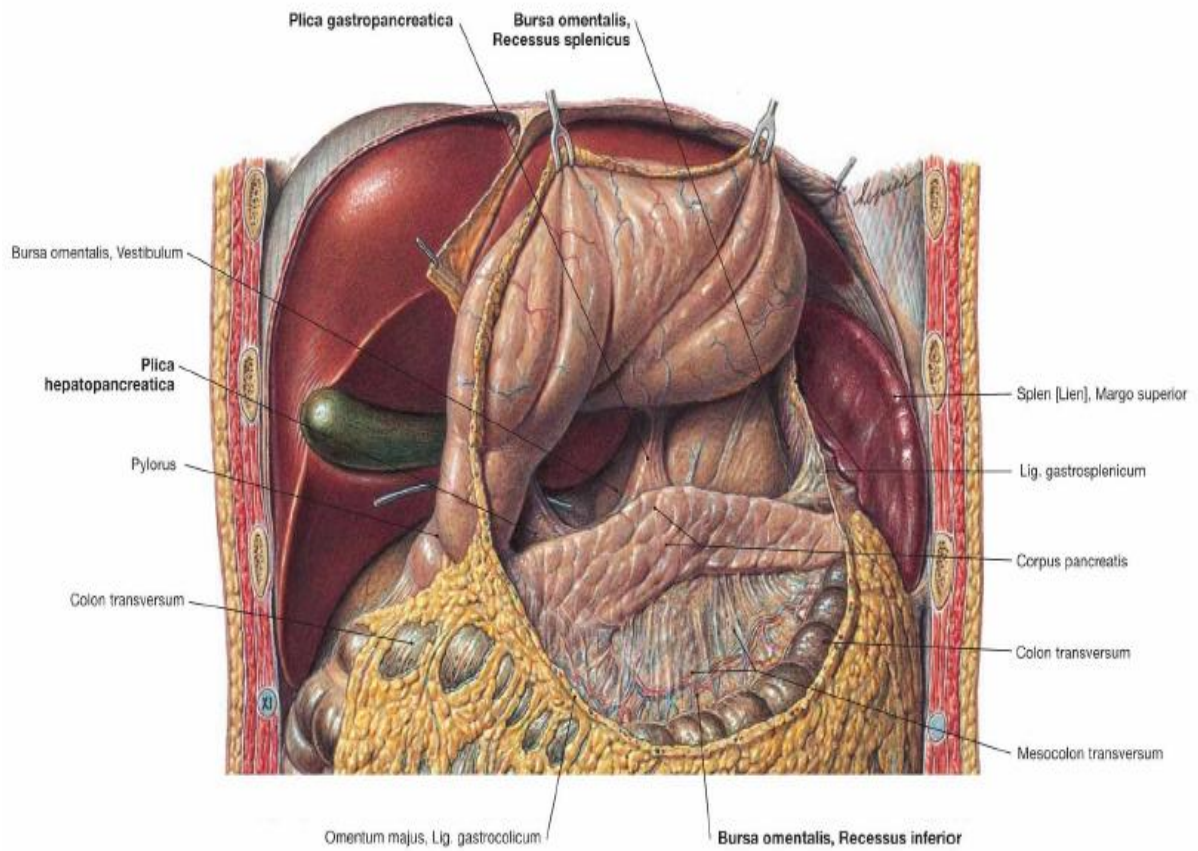
Slika 3. Limfni čvorovi gušterače i obližnjih organa. Prema Gilroy, MacPherson & Ross (2008). Atlas of anatomy, 2nd edition. str.231

Gušterača je inervirana vlaknima autonomnog živčanog sustava. (1) Simpatička vlakna gušterače potječu od *nn. splanhnici*, a parasimpatička od *n. vagus*. Vlakna ovih živaca pristupaju gušterači kao perivaskularni splet ogranaka celijačnog arterijskog stabla. Parasimpatička vlakna isključivo su eferentna pri čemu djeluju na lučenje žlijezdanoga tkiva i glatko mišićje izvodnih vodova. Simpatička vlakna su aferentno-eferentna te su odgovorna za osjetnu inervaciju gušterače i percepciju visceralne boli. (2)

Topografija omentalne burze usko je vezana uz gušteraču. Od velike je važnosti u kirurgiji gušterače. *Bursa omentalis* je najveći zaton peritonealne šupljine. Nalazi se iza želuca, a ispred gušterače. Komunikacija burze i peritonealne šupljine u širem smislu ostvarena je putem *foramen epiploicum* (Winslowi). Granice ovoga otvora su hepatoduodenalna sveza sprijeda, donja šuplja vena prekrivrena peritonejem straga, površina jetre odzgora, te duodenum odozdola. Prolaskom kroz ovaj otvor ulazi se u predvorje burze – *vestibulum bursae omentalis*. (2) Iz predvoja ulazi se u omentalnu burzu u širem smislu. Granice omentalne burze navedene su u Tablici 1. Tri su moguća kirurška pristupa u područje omentalne burze: 1. kroz *omentum minus*, 2. kroz *lig. gastrocolicum*, 3. kroz *mesocolon transversum*. (2)

TABLICA 1. Omeđenja omentalne burze. Prema Gilroy, MacPherson & Ross (2008). Atlas of anatomy, 2nd edition. str.146

SMJER	GRANICA	ZATON
Anteriorno	<i>Omentum minus, lig. gastrocolicum</i>	-
Inferiorno	<i>Mesocolon transversum</i>	<i>Recessus inferior</i>
Superiorno	<i>Hepar(lobus caudatis)</i>	<i>Recessus superior</i>
Posteriorno	<i>Pancreas, aorta abdominalis, truncus coeliacus, a. et v. lienalis, lig.gastrosplenicum, glandula suprarenalis sin., ren sin.</i>	-
Desno	<i>Hepar, bulbus duodeni</i>	-
Lijevo	<i>Splen, lig. gastrosplenicum</i>	<i>Recessus lienalis</i>



Slika 4. Prikaz omentalne burze, presječen lig.gastrocolicum, želudac podignut.
Prema: Paulsen & Waschke (2011). Sobotta atlas of human anatomy, 15th edition.
Vol. 2, str.133

5. EPIDEMIOLOGIJA I RIZIČNI ČIMBENICI

Procjenjuje se da je kod nas karcinom gušterače treći maligni tumor probavnoga sustava po učestalosti te četvrti najčešći uzrok smrti od zloćudnih novotvorina. (4) U svijetu je osmi najčešći uzrok smrti od neoplazmi, prema podacima iz GLOBOCAN baze podataka Svjetske zdravstvene organizacije. Ustanovljeno je da se javlja češće u razvijenim, industrijaliziranim zemljama. (5, 6)

Incidencija karcinoma gušterače u zapadnim zemljama prosječno iznosi 10 na 100 000 ljudi godišnje. Povećava se s dobi i većina slučajeva se javlja u starijih od 60 godina. Prije 45. godine karcinom gušterače javlja se rijetko. Muškarci čine 60% oboljelih. (7)

Nekoliko je glavnih nenasljednih rizičnih čimbenika za nastanak karcinoma gušterače. U pacijenata koji boluju od kroničnoga pankreatitisa uočena je češća pojavnost karcinoma gušterače. (8) Ciste pankreasa dovode se u vezu s češćim nastankom cističnih novotvorina gušterače. Međutim, pokazalo se da su vezane i uz nastanak adenokarcinoma gušterače. (9) Pušenje cigareta smatra se odgovornim za čak četvrtinu dijagnosticiranih karcinoma gušterače. (10) Dokazano je da je relativni rizik nastanka karcinoma gušterače u pušača značajno veći u odnosu na nepušače. (11) Povišen indeks tjelesne mase ($>30 \text{ kg/m}^2$) te nedostatak tjelesne aktivnosti također su prepoznati kao važan čimbenik rizika. (12)

Među pacijentima, 5% do 10% njih navodi da se bolest već javila u obitelji. Među njima treba razlikovati dvije skupine. Prva je ona u kojoj se nalaze pacijenti koji boluju od familijarnog karcinoma gušterače. Druga populacija jest ona koja boluje od nekoga sindroma ili mutacije gena koji pogoduje nastanku karcinoma gušterače. Međutim, osim obolijevanja od karcinoma gušterače, često se radi o sindromima koji pogoduju nastanku i drugih novotvorina. Među takvima je npr. Peutz Jeghersov sindrom, familijarna polipoza kolona, cistična fibroza itd. (7) Nadalje, dokazano je da osobe koje nisu krvna grupa 0 imaju veći rizik obolijevanja od karcinoma gušterače. (13)

6. PATOLOGIJA I PATOGENEZA

Primarne novotvorine gušterače mogu nastati iz egzokrinog ili endokrinih dijelova gušterače. Svaka novotvorina može biti dobroćudna ili zloćudna. Termin karcinom gušterače je sinonim za duktalni adenokarcinom gušterače. Riječ je o najčešćoj zloćudnoj novotvorini egzokrine gušterače te će se u ovome radu govoriti isključivo o ovom tipu tumora gušterače. Duktalni adenokarcinom čini čak 85% ukupno dijagnosticiranih novotvorina gušterače. Danas se smatra da ovaj karcinom nastaje iz prekursorskih lezija dukalnog epitela koje se nazivaju pankreatičnom intraepitelnom neoplazijom (PanIN). U karcinogenezi sudjeluje nekoliko važnih gena. To su K-RAS, P16, SMAD4 te TP53. Stupnjevitim mutacijama ovih gena dolazi do nastanka karcinoma gušterače. Novotvorina je najčešće smještena u području glave gušterače. Lako infiltrira okolna tkiva, širi se u retroperitonealni prostor, stijenku dvanaesnika te prema slezeni, nadbubrežnim žlijezdama, želucu i debelome crijevu. Limfogeno širenje se odvija brzo, poglavito u peripankreatične, želučane, mezenterične i portalne limfne čvorove. Uz to, uočeno je i perineuralno širenje tumora što uzrokuje jake boli. Metastaze su česte u jetri, a udaljeno se nađu u plućima i kostima. (14)

U području egzokrine gušterače nastaju i cistične novotvorine gušterače. One čine oko 5% svih novotvorina gušterače. Radi se o šupljim tvorbama obloženim seroznim ili mucinoznim epitelom. Mogu biti dobroćudne, zloćudne ili nesigurnog malignog potencijala. Serozne cistične novotvorine većinom su dobroćudne. (14)

Novotvorine gušterače porijeklom iz endokrinoga dijela spadaju u skupinu neuroendokrinih tumora. One čine samo 2% ukupnoga broja novotvorina gušterače. Mogu biti solitarne ili multiple lezije. Ponekad se pojavljuju u sklopu sindroma multiplih endokrinih neoplazmi (MEN sindroma). Nastaju iz stanica Langerhansovih otočića gušterače ili zametnih stanica gušterače koje se naknadno diferenciraju prema ovoj lozi stanica. Mogu biti funkcionalni pa razlikujemo nekoliko vrsta tumora, među kojima su inzulinomi, gastrinomi, glukagonomi te somatostatinomi. Oko trećine tumora neuroendokrinog podijetla je nefunkcionalno. (14)

7. KLINIČKA SLIKA

Pojava određenih simptoma odnosno znakova bolesti izravno ovisi o lokalizaciji novotvorine. Čak 60% do 70% karcinoma gušterače smješteni su u području glave gušterače, a ostalih 20% do 25% smješteni su u području trupa ili repa gušterače. Među najčešće simptome u pacijenata koji boluju od karcinoma gušterače spadaju: abdominalna bol, gubitak tjelesne mase te žutica. Najčešći znakovi su žutica, palpabilan i bezbolan žučni mjehur te hepatomegalija. (15)

Tumori glave gušterače većinom se prezentiraju žuticom, steatorejom i gubitkom tjelesne mase. Neke studije pokazuju da se u čak 74% pacijenata s takvom lokalizacijom tumorskog procesa javlja žutica. (16) Žutica nastaje uslijed opstrukcije ductus choledochusa tumorom u području glave gušterače. Opstrukcija dovodi do nastanka konjugirane hiperbilirubinemije. Pojava pruritusa, tamnog urina i aholične stolice izravno su povezani s opstruktivnom žuticom. U takvih pacijenata ponekada se tijekom palpacije abdomena uoči palpabilan, bezbolan žučni mjehur. Ovo je Courvoisierov znak, koji nastaje zbog opstrukcije vanjskih žučnih vodova i retrogradnog zadržavanja žuči s povećanjem intraluminalnog tlaka u duktalnom sustavu. (15) Steatoreja se uočila u oko 28% pacijenata s tumorom glave gušterače te se smatra da nastaje kao posljedica egzokrine disfunkcije gušterače ili kao posljedica opstrukcije gušteračnih izvodnih vodova. (16)

Abdominalna bol je česta među pacijentima oboljelim od karcinoma gušterače. Javlja se vrlo rano, čak i u manjih tumora (<2 cm). Podmuklog je početka i uobičajeno traje nekoliko mjeseci kod postavljanja dijagnoze. Tupog je karaktera (bol visceralnog tipa), izražena epigastrično, ali često iradira bočno ili u leđa. Ponekad je intermitentna, pogoršava se nakon obroka te u ležećem položaju, što je naročito naglašeno noću. Navodi se da ju mogu olakšati ležanje u fetalnom položaju odnosno sklopčani položaj tijela. (16) Akutna abdominalna bol može se javiti kao posljedica akutnog pankreatitisa uzrokovanog opstrukcijom izvodnih vodova gušterače tumorom. (17)

Kod karcinoma trupa i repa gušterače žutica se javi tek u 11% pacijenata, a tada je najčešće prisutna zbog postojanja jetrenih metastaza. Pojava izrazite boli u leđima češće je povezana s ovakvim tumorima. (16) Nastaje zbog perineuralnog širenja procesa retroperitonealnim, splahnhičnim živcima. (15)

Nekoliko je paraneoplastičnih sindroma koji su odraz sistemnih promjena u pacijenata oboljelih od karcinoma gušterače. Površinski tromboflebitis, često migratorni (Trousseauov sindrom), posljedica je hiperkoagulabilnosti koja može pratiti razvoj karcinoma. Tromboembolijski incidenti općenito su češći u pacijenata oboljelih od karcinoma trupa i repa gušterače, poglavito uznapredovalih. Tome se mogu pridodati i kožne manifestacije bolesti poput pemfigoida i panikulitisa, koje su moguće, ali rijetke. (16)

Pojedini pacijenti prezentiraju se kliničkim znacima koji ukazuju da se radi o metastatskoj bolesti. To su u fizikalnom nalazu abdomena postojanje palpabilne mase odnosno pojava ascitesa. Rjeđe se nađu limfadenopatija u području lijeve supraklavikularne jame (Virchowljev čvor), periumbilikalna limfadenopatija (znak sestre Mary Joseph) ili digitorektalno palpabilna tvrda ploča male zdjelice u rektovezikalnoj, odnosno rektouterinoj ekskavaciji (Blumerova membrane). (16)

8. DIJAGNOSTIKA

Simptomi i znakovi koji se javljaju kod oboljelih od karcinoma gušterače učestali su i kod drugih patoloških stanja u abdomenu. Zbog toga, nakon pomno uzete anamneze i fizikalnog statusa, pristupa se laboratorijskim i radiološkim pretragama.

Biokemijske pretrage koje su značajne u obradi pacijenta s navedenim simptomima i znakovima su serumske aminotransferaze, alkalna fosfataza, bilirubin (ukupni, konjugirani i nekonjugirani). Također su važne i serumska amilaza odnosno lipaza. Povišene razine serumske aminotransferaze i alkalne fosfataze ukazuju na moguću hepatalnu leziju (metastaze) ili kolestazu. Bilirubin, odnosno pojedine frakcije bilirubina u krvi značajne su u tumačenju etiologije žutice. (15) Serumska amilaza i lipaza pokazatelji su upalnog oštećenja tkiva gušterače, odnosno akutnog pankreatitisa. Serumska amilaza rutinski se češće određuje od serumske lipaze. Povišena koncentracija amilaze može se izmjeriti i u urinu, pri čemu perzistira nekoliko dana dulje u odnosu na serumsku. (7)

Nekoliko je radioloških pretraga koje su korisne u dijagnostici karcinoma gušterače. U većine pacijenata koji se prezentiraju sa žuticom i abdominalnom boli, ultrazvuk je inicijalna pretraga. Omogućava brzo i jednostavno određivanje uzroka opstrukcije bilijarnog sustava, odnosno određivanje njene razine. U dijagnostici neoplazmi gušterače, ultrazvuk abdomena je visokoosjetljiva i specifična pretraga pod uvjetom da se radi o tumoru veličine >3 cm. Na ultrazvuku se ovakve lezije gušterače prikazuju kao fokalne hipoehogene solidne mase nepravilnih rubova. U slučaju da se radi o manjim tumorima, rezultati ove pretrage su značajno lošiji. Tumori trupa i repa gušterače također se teže uočavaju. Valja napomenuti da se radi o metodi čija osjetljivost izrazito ovisi o znanju i iskustvu stručnjaka koji ju izvodi. (18)

CT abdomena sljedeća je radiološka metoda koja se koristi u dijagnostici karcinoma gušterače. Može biti inicijalna pretraga u ovakvih pacijenata, ali najčešće se radi nakon učinjenog ultrazvuka abdomena s patološkim nalazom. Koristi se za potvrdu dijagnoze odnosno za utvrđivanje proširenosti bolesti s ciljem procjene resektabilnosti tumora. (7) Osjetljivost pretrage ovisi o tehnici snimanja i veća je, ukoliko se snima s kontrastom u tri faze, a koristi se MSCT uređaj. Osim toga, ovisi i o veličini tumora pa je tako u tumora većih od 2 cm 100%, a u manjih oko 80%.

Tipičan prikaz ovom pretragom je neoštro ograničena hipodenzna lezija gušterače. (19)

MR abdomena je pretraga koja se preferira u nekim ustanovama, iako nije dokazano da ima značajno veću specifičnost odnosno osjetljivost u odnosu na CT. Korisna je kao daljnja pretraga u pacijenata kod kojih nakon učinjene CT pretrage nalaz ostaje nejasan, tj. ne raspoznaju se točne granice, proširenost bolesti ili se dijagnoza ne može postaviti sa sigurnošću. (7) Također se radi i u pacijenata kod kojih postoji kontraindikacija za CT, npr. alergija na jodne kontraste itd. (15)

ERCP u samoj dijagnostici karcinoma gušterače nema prevelik značaj. Budući da se dobar dio pacijenata prezentira žuticom, ova pretraga se ipak izvršava jer je superiorna pretraga ultrazvuku i kompjuteriziranoj tomografiji kod sumnje na ekstrahepatalnu bilijarnu opstrukciju odnosno točnije, pri sumnji na koledoholitijazu. Bitna značajka ove pretrage jest da omogućava biopsiju suspektne tvorevine gušterače. (7) Osim toga, nudi i terapijske mogućnosti, npr. postavljanje stenta kod kolestaze uzrokovane karcinomom glave gušterače. Ovaj postupak je važan ukoliko je drugim dijagnostičkim modalitetima određeno da se radi o inoperabilnom procesu pa predstavlja paliјativni terapijski zahvat. Ako to nije slučaj, upitan je značaj stentiranja prije same procjene proširenosti bolesti, odnosno odluke o operabilnosti pacijenta. (15) Kao invazivna dijagnostička metoda ERCP također nosi i rizik od komplikacija poput krvarenja, pankreatitisa i kolangitisa. (7)

MRCP kao i ERCP ima ulogu u dijagnostici bilijarne opstrukcije. Radi se o neinvazivnoj pretrazi koja se vrši posebnim sekvencama tehnologije magnetske rezonance, koja omogućuje odličan prikaz bilijarnoga stabla. Osim što uspješno određuje razinu opstrukcije i prikazuje žučne vodove proksimalno i distalno od opstrukcije, ovom pretragom se uspješno prikazuju i jetrene lezije ukoliko one postoje. Prednosti ove pretrage, osim nepostojanja zračenja, jesu i smanjenje rizika od komplikacija koje nosi izvođenje ERCP-a, odnosno izvođenje pretrage bez korištenja kontrasta. (7) MRCP je stoga indiciran u uvjetima kada se ERCP ne može izvesti, odnosno kada je izvođenje otežano: neprohodnost probavnog sustava proksimalno od Vaterove papile (npr. stenoza pilorusa, prethodna gastrektomija), pacijenti koji imaju kronični pankreatitis pa je rizik od komplikacija povišen te u pacijenata kod kojih se ERCP ne uspije izvesti ili rezultati pretrage ne daju željene informacije. (20)

U dijagnostici karcinoma gušterače velik značaj imaju i biopsije. Uobičajeno se biopsija ne mora učiniti u pacijenta s tipičnim radiološkim nalazom koji govori u prilog karcinoma gušterače. Biopsija se može izvoditi u pacijenata kod kojih su ti nalazi nespecifični, odnosno ne može se sa sigurnošću zaključiti o kakvoj leziji je riječ. Određene bolesti poput kroničnoga pankreatitisa i autoimunih bolesti gušterače mogu oponašati neoplazme gušterače svojim izgledom na radiološkim nalazima. Kada je indicirana, biopsija gušterače može se učiniti na nekoliko načina. Prvi je već spomenuta biopsija tijekom ERCP-a. Drugi jest perkutana aspiracija tankom iglom pod nadzorom UZV-a ili CT-a. Ovaj način se ne preferira budući postoji strah od diseminacije tumorskih stanica intraperitonealno ili duž puta igle. Iako određena istraživanja pokazuju da su bojazni od ovakve komplikacije minimalne, u pacijenata u kojih je karcinom gušterače kirurški resektabilan, ovakva pretraga se izbjegava. (21) Treći način jest biopsija navođena EUS-om. Danas se smatra da je ovo najpovoljniji način dobivanja uzorka tkiva, a izvodi se direktno kroz stijenu probavne cijevi pa je rizik od intraperitonealne diseminacije minimalan. Dvije su metode izvođenja, a to su ultrazvučno vođena aspiracija tankom iglom te core biopsija. Danas je ultrazvučno vođena aspiracija tankom iglom zlatni standard. (22)

Određivanje tumorskih markera tijekom postavljanja dijagnoze karcinoma gušterače nije imperativ. U skupini nekoliko markera, čija serumska razina može porasti u pacijenata oboljelih od karcinoma gušterače, ističe se CA 19-9. U postavljanju dijagnoze karcinoma nema velik značaj, čak niti u klinički simptomatskih pacijenata. (23) Serumska koncentracija CA 19-9 može imati značaj ako se koristi kao prognostički kriterij. Tako se smatra da su inicijalna i postoperativna serumska koncentracija CA 19-9 povezane s dugotrajnom prognozom. Osim toga, među pacijentima koji radiološki imaju potencijalno resektabilan tumor, razina ovoga markera pomaže u predviđanju radiološki okultne metastatske bolesti. (24) Važnost ovog tumorskog markera leži u postoperativnom praćenju kirurških pacijenata i u pacijenata koji primaju kemoterapiju. Serijsko određivanje koncentracije ovoga markera i njeno povišenje direktno prethodi pojavi radiološki aparentnog recidiva bolesti. Potvrda povratka bolesti tada se izvodi uz pomoć radioloških pretraga i/ili biopsije. (23)

9. ODREĐIVANJE STADIJA TUMORA

Preoperativna procjena proširenosti karcinoma gušterače uvjet je za ispravan odabir terapijskoga pristupa. Nekoliko dijagnostičkih metoda je važno u određivanju stadija tumora. Prva pretraga je CT abdomena s kontrastom u tri faze. Omogućuje procjenu lokaliziranosti procesa, odnosno upućuje nas je li tumor resektabilan, granično resektabilan ili neresektabilan. O ovome će biti riječi u daljnjem tekstu. Osim prikaza lokalne proširenosti tumorskoga procesa, CT omogućava i dobar prikaz eventualnih jetrenih lezija ukoliko su veće od 1 cm. (14)

Za procjenu lokalne proširenosti neki stručnjaci koriste i EUS. Iako dobar u procjeni veličine samog tumora, ostaje upitna njegova specifičnost i osjetljivost u procjeni zahvaćanja retroperitonealnih struktura, pa je uporaba u ove svrhe još uvijek kontroverzna. (14) Rentgenogram toraksa služi za procjenu postojanja udaljenih plućnih metastaza. (25)

Izvođenje dijagnostičke laparoskopije još uvijek je kontroveržno. Određeni stručnjaci smatraju da je ovaj pristup povoljan budući su radiološke dijagnostičke metode nedostatne u nekim slučajevima. To su npr. slučajevi postojanja manjih jetrenih ili peritonealnih metastaza koje se vizualiziraju tek pri izvođenju laparotomije. U čak 30% pacijenata koji su nakon detaljne radiološke dijagnostike proglašeni kandidatima za kirurško liječenje, pri eksploraciji abdominalne šupljine nađu se metastaze. Iako bi dijagnostička laparoskopija smanjila boravak u bolnici, trošak te morbiditet, koji je vezan za nepotrebno izvršene laparotomije, ova metoda još nije široko prihvaćena. Drugi smatraju, da ukoliko se prikladno koriste vrhunski radiološki uređaji te evaluaciju nalaza provode visokospecijalizirani stručnjaci, ovakve greške su rijetke. Nedavno je postignut određeni konsenzus po ovome pitanju, te se savjetuje izvođenje dijagnostičke laparoskopije u pacijenata koji su pod visokim rizikom postojanja okultne bolesti. To su oni pacijenti kod kojih veličina tumora je > 3 cm, postoji značajno povišena razina tumorskog biljega CA 19-9 ili je radiološki nalaz nesiguran. (25)

Izvođenje dijagnostičke peritonealne lavaže i naknadne citološke analize je također kontroveržno. Iako se citološki pozitivan nalaz povezuje s lošijom prognozom, mnogi ne smatraju da ima značajnu ulogu u određivanju resektabilnosti tumora. (25)

U pacijenata oboljelih od karcinoma gušterače kliničkopatološka procjena stadija bolesti vrši se u skladu s AJCC kriterijima. Oni obuhvaćaju veličinu i lokalnu proširenost tumora (T), zahvaćanje limfnih čvorova (N) te prisutnost udaljenih metastaza (M). S obzirom na ove kriterije pacijentima se određuje stadij bolesti. (14)

TABLICA 2. TNM KLASIFIKACIJA KARCINOMA GUŠTERAČE (AJCC, 2009.)
Prema Townsend Jr. JR et al. (2017) Sabiston Textbook of Surgery, 20th edition.
str.1545

Primarni tumor (T)			
TX	Primarni tumor ne može se odrediti		
T0	Nema dokaza o postojanju primarnoga tumora		
Tis	Karcinom in situ		
T1	Tumor ograničen na gušteraču, <2 cm veličine		
T2	Tumor ograničen na gušteraču, >2 cm veličine		
T3	Tumor koji se širi izvan gušterače, ali ne zahvaća celijačno stablo ili SMA		
T4	Tumor zahvaća celijačno stablo ili SMA (neresektabilan tumor)		
Regionalni limfni čvorovi (N)			
NX	Regionalni limfni čvorovi ne mogu se pregledati		
N0	Bez metastaza u regionalnim limfnim čvorovima		
N1	Postoje metastaze u regionalnim limfnim čvorovima		
Udaljene metastaze (M)			
M0	Bez udaljenih metastaza		
M1	Postoje udaljene metastaze		
Stadiji karcinoma gušterače			
Stadij 0	Tis	N0	M0
Stadij IA	T1	N0	M0
Stadij IB	T2	N0	M0
Stadij IIA	T3	N0	M0
Stadij IIB	T1	N1	M0
	T2	N1	M0
	T3	N1	M0
Stadij III	T4	bilo koji N	M0
Stadij IV	bilo koji T	bilo koji N	M1

10. KIRURŠKO LIJEČENJE

Kirurško liječenje jedina je metoda liječenja karcinoma gušterače koja može biti kurabilna. U trenutku postavljanja dijagnoze samo je 15% do 20% pacijenata operabilno. Međutim, čak i u njih je prognoza bolesti loša. (5) Nekoliko je apsolutnih kontraindikacija za kirurško liječenje:

1. Postojanje metastaza (jetra, peritonej, omentum ili neka ekstraabdominalna lokacija)
2. Zahvaćanje više od polovine polumjera SMA ili njezina okluzija
3. Zahvaćanje SMV odnosno konfluensa SMV/portalna vena, u takvoj mjeri da je kirurška rekonstrukcija nemoguća
4. Zahvaćanje donje šuplje vene, aorte, celijačnog stabla ili hepatične arterije

Potrebno je spomenuti da postoje i tzv. granično resektabilni tumori (borderline tumori). Točna definicija je varijabilna ovisno o izvorima, ali se smatra da su to oni karcinomi u kojih postoji fokalna zahvaćenost visceralnih arterija, (ne zahvaća više od polovine polumjera žile) odnosno postoji kratka segmentalna okluzija SMV ili konfluensa SMV/portalna vena. U takvih pacijenata u obzir dolazi neoadjuvantna terapija sa ciljem "downstaginga" bolesti i naknadnim kirurškim zahvatom. (26)

Kod pacijenata koji imaju karcinom glave gušterače, zlatni standard kirurškog liječenja je cefalična duodenopankreatektomija (Whipple). U pacijenata koji imaju karcinom trupa ili repa gušterače, metoda izbora je distalna pankreatektomija sa splenektomijom. U rijetkim slučajevima, kada tumor zahvaća cijelu gušteraču, može se učiniti totalna pankreatektomija. Budući operacija rezultira endokrinom i egzokrinom disfunkcijom gušterače jasno je da se radi o izrazito mutilirajućem zahvatu. (14)

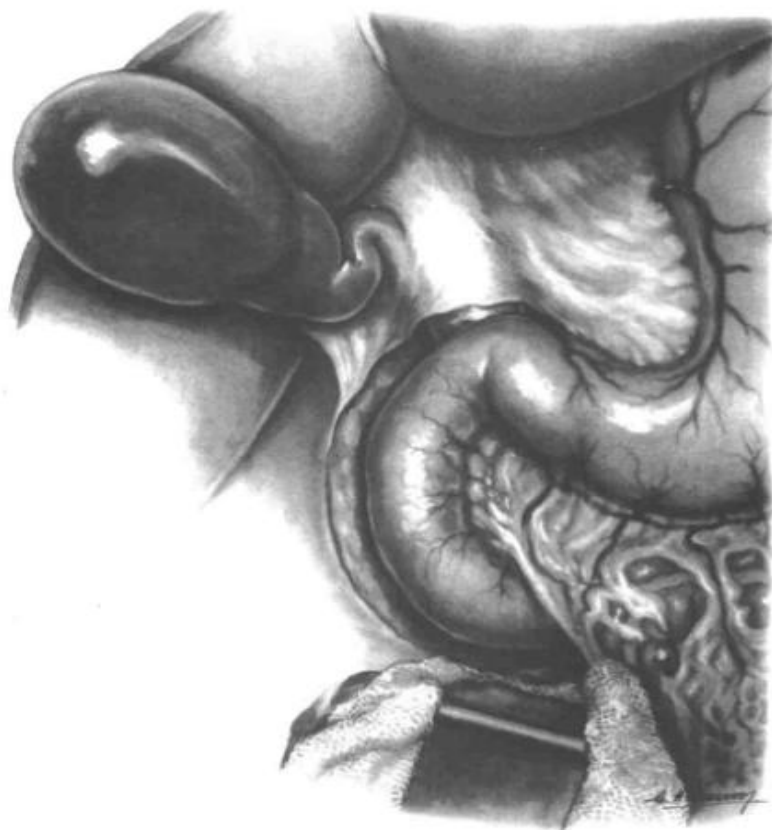10.1. KIRURŠKO LIJEČENJE KARCINOMA GLAVE GUŠTERAČE

Duodenopankreatektomija (Whippleov zahvat) opsežan je i rizičan operativni zahvat. Prvi puta uspješno ga izvode Whipple i Parsons 1935. godine. Izveden je u dva akta, pri čemu se u prvome radila bilijarna dekompresija, a potom duodenopankreatektomija. Prvu operaciju u jednom aktu izvodi Trimble 1941. godine na John Hopkinsu. Do kasnih sedamdesetih godina prošloga stoljeća ovaj zahvat imao je visok perioperativni mortalitet i morbiditet. Idućih desetljeća, uslijed napredovanja kirurške tehnike i postoperativne njege, mortalitet i morbiditet se smanjuju, a kao najuspješniji u izvođenju Whippleovoga zahvata prednjače John Hopkins Hospital (Baltimore), Mannheim Clinic (Mannheim), Massachusetts General Hospital (Boston) te Memorial Sloan Kettering Cancer Center (New York). (26)

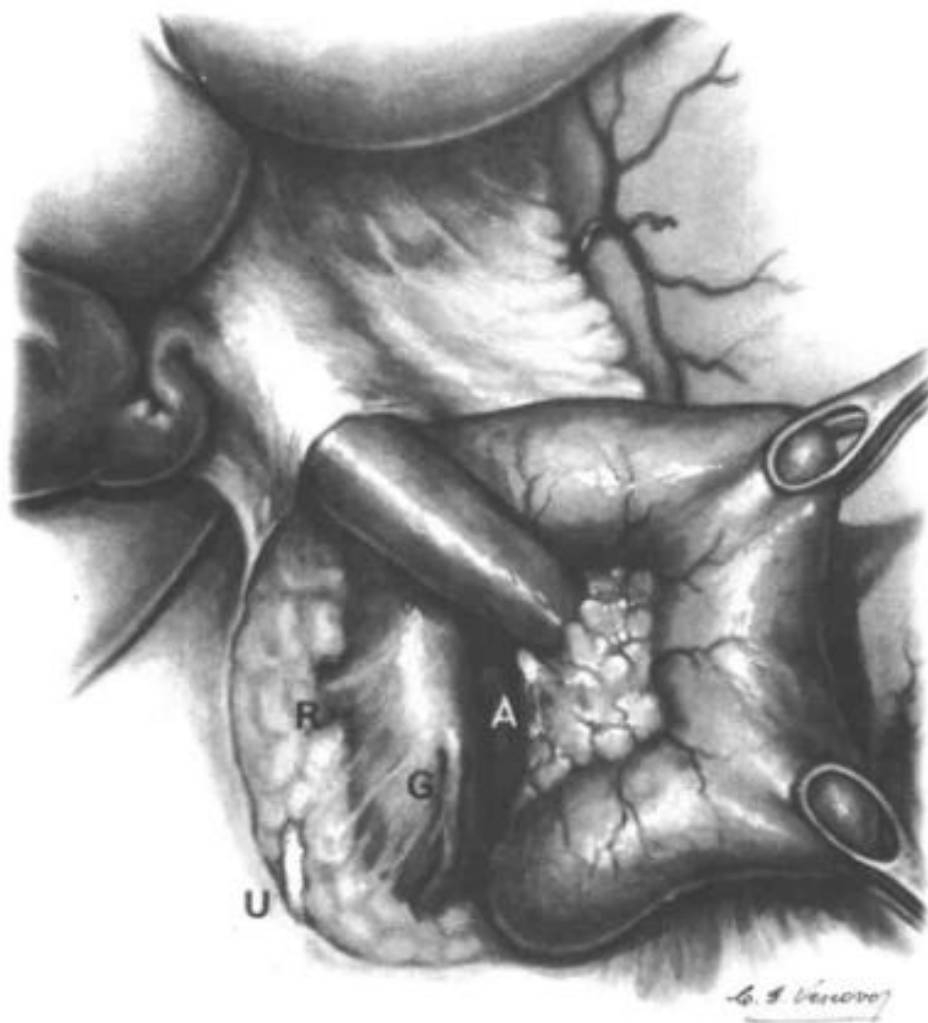
Nekoliko uvjeta mora biti zadovoljeno kako bi se izvršio ovaj zahvat: 1. tumor je resektabilan, 2. nisu dokazane udaljene metastaze, 3. stanje pacijenta je zadovoljavajuće. Operativni zahvat se sastoji od polovinske resekcije želuca, ekscizije duodenuma i prve vijuge jejunuma, resekcije koledokusa, kolecistektomije, resekcije glave pankreasa te velikog omentuma u njegovoj desnoj polovini. Osim toga uključuje uklanjanje limfnih čvorova hepatoduodenalnoga ligamenta i limfnih čvorova uz gornji rub gušterače. (27)

Kao operativni pristup, danas se većinom koristi medijalna laparotomija s početkom reza subksifoidno i završetkom reza infraumbilikalno. Osim takvoga pristupa, može se koristiti i subkostalna bilateralna incizija. Standardnim korištenjem mehaničkih retraktora omogućen je bolji pregled abdominalne šupljine. (14) U prvoj fazi ovoga zahvata eksplorira se trbušna šupljina s ciljem vrednovanja proširenosti bolesti. Ukoliko se u ovoj fazi nađu znakovi proširene bolesti, pacijent se smatra inoperabilnim. Strukture i organi koji se provjeravaju inspekcijom i palpacijom su jetra, regionalni celijačni limfni čvorovi, dostupne površine parijetalnoga i visceralnoga peritoneja, Treitzov ligament, cijelo tanko i debelo crijevo, te zdjelica. U daljnjem tijeku zahvata ispita se i zahvaćenost još nekoliko važnih struktura, o čemu će biti riječi kasnije. (14)

Nakon inicijalnog pregleda dostupnih površina abdominalne šupljine učini se mobilizacija desnog kolona s hepatalnom fleksurom (Cattell-Braasch manevar). (25) Povlačenjem desnoga kolona i hepatalne fleksure prema dolje dobije se dobar prikaz dvanaesnika. Potom se učini Vautrin-Kocherov manevar. Incizija mezokolon transversuma omogućava da se poprečni kolon retrahira prema dolje. Zatim slijedi incizija peritoneja s desne strane dvanaesnika. Ona teče od razine prednjeg lista hepatoduodenalnog ligamenta do trećeg segmenta dvanaesnika. Tupom disekcijom prstom ili uz pomoć atraumatskog Babcockovog forcepsa odvoji se stražnja površina dvanaesnika od retroperitonealnih struktura, što omogućava cjeloviti prikaz retroperitonealnih struktura. Dvanaesnik se zajedno s glavom gušterače i retropankreatičnim dijelom koledokusa retrahira prema medijanoj liniji, odnosno ulijevo. Važnost ovog manevara leži u mobilizaciji organa koji se reseciraju, odnosno u utvrđivanju eventualne proširenosti procesa u strukturu retroperitoneja zbog čega bi pacijent bio inoperabilan. (28) Tračak peritoneja koji se veže za bulbus dvanaesnika, a čini donji dio ulaza u omentalnu burzu se prekine. (27)

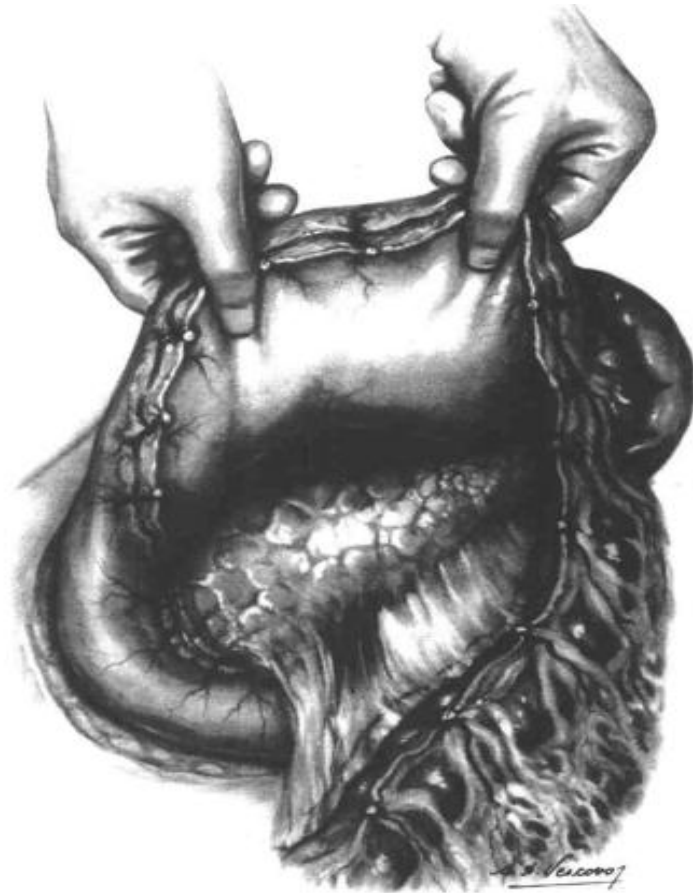


Slika 5. Kocherova incizija. Prema: Etala (1997). *Atlas of Gastrointestinal Surgery*, 1st edition. str.583



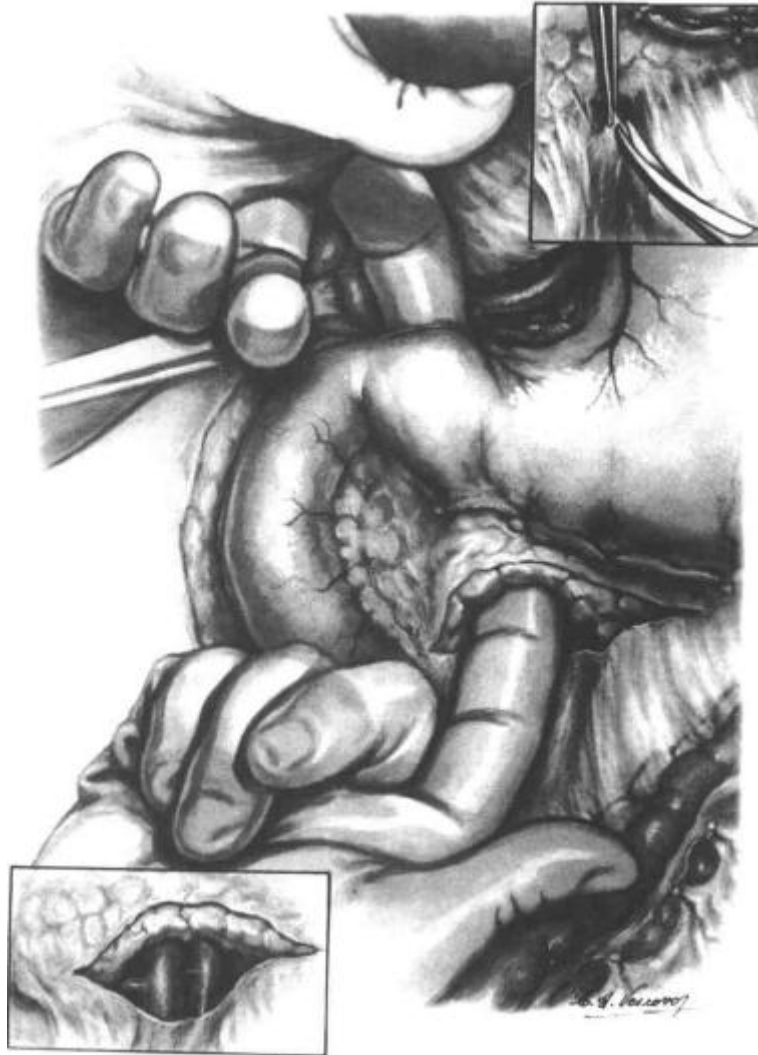Slika 6. Kocherov manevar. *Prema: Etala (1997). Atlas of Gastrointestinal Surgery, 1st edition. str.585*

Sljedeći korak je oslobađanje desnoga dijela velikoga omentuma od poprečnoga kolona, odnosno incizija gastrokoličnoga ligamenta. Prije incizije podveže se desna gastroepiploična vena, odnosno srednja količna vena. Retrakcijom želuca prema gore odnosno poprečnoga kolona prema dolje, dobiva se potpuni pristup na prednju stranu gušterače.



Slika 7. Prikaz gušterače uz retrakciju želuca i poprečnog kolona. Prema: Etala (1997). Atlas of Gastrointestinal Surgery, 1st edition. str.589

Mobilizirana glava gušterače se ispalpira. Slijedi incizija parijetalnog peritoneja uz donji rub gušterače, na mjestu incizure. Time se omogući tupu disekcija, najčešće prstom, pripadajućega donjeg dijela gušterače od podležće gornje mezenterične arterije i vene. Ukoliko u tom procesu zasmetaju donje pankreatikoduodenalne žile, one se mogu ligirati. Za potpunu mobilizaciju postupak se izvodi i s gornje strane. Prvo se prikaže koledokus u sklopu otvorenoga hepatoduodenalnoga ligamenta koji se odvoji od okolnih struktura jetrene porte. Potom se on zaomči gumenom trakicom i retrahira lateralno. Zatim se s gornje strane gušterače kažiprstom tupo odvaja stražnja površina gušterače od podležće prednje strane portalne vene. S donje strane gušterače isto se čini kažiprstom desne ruke. Kontakt dvaju kažiprsta iza gušterače ukazuje na to da proces ne invadira strukture retroperitoneuma, što znači da je tumor resektabilan. (28)



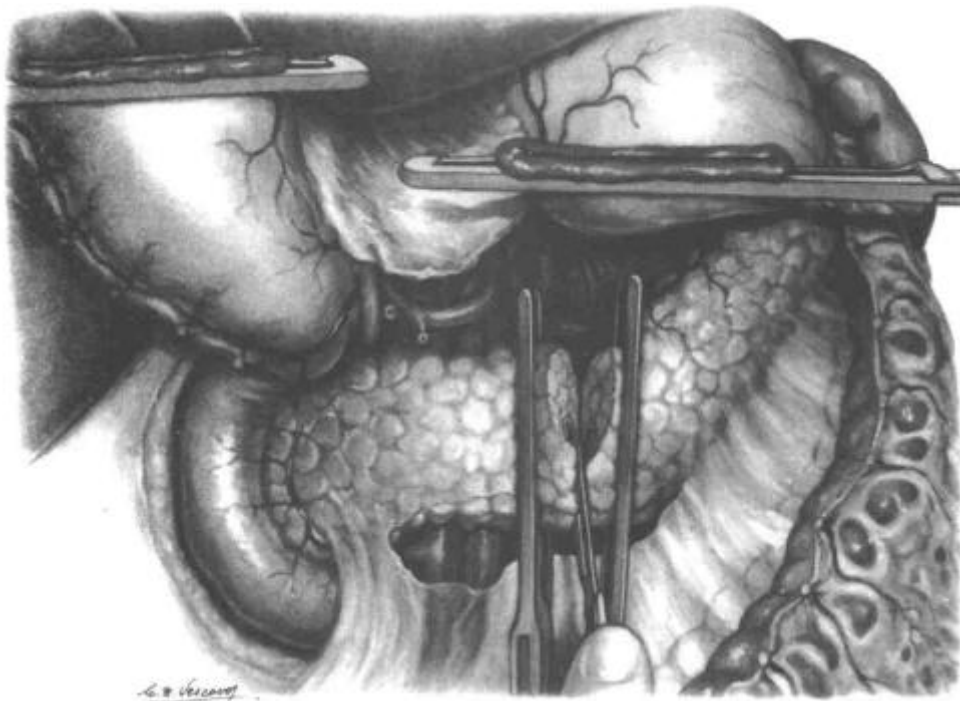
Slika 7. Mobilizacija vrata gušterače. *Prema: Etala (1997). Atlas of Gastrointestinal Surgery, 1st edition. str.605*

Potom se učini kolecistektomija sa resekcijom zajedničkog hepatalnog žučnog voda, neposredno iznad ušća cističnog voda. Nužno je ispitati tok vlastite jetrene arterije, odnosno gastroduodenalne arterije. U uvjetima aterosklerotskih promjena zajedničke jetrene arterije, vlastita jetrena arterija često prima krv retrogradno putem gastroduodenalne arterije. Budući da ogranci gastroduodenalne arterije anastomoziraju s ograncima gornje mezenterične arterije, omogućen je retrogradni protok arterijske krvi iz sliva gornje mezenterične arterije u područje sliva insuficijentnoga celijačnoga stabla. Prije podvezivanja gastroduodenalne arterije, što bi u navedenom slučaju rezultiralo ishemijom jetre, gastroduodenalna arterija se privremeno podveže, a tok u vlastitoj jetrenoj arteriji procjeni Dopplerom. Ukoliko je

on održan, pristupi se ligaciji i resekciji gastroduodenalne arterije. Ako je protok slab, odnosno ovisan o gastroduodenalnoj arteriji, tada se zahvat može nastaviti očuvanjem dotične arterije ili resekcijom arterije s naknadnim aortohepatalnim premoštenjem. (25)

Prije resekcije želuca, devaskulariziraju se velika i mala krivina želuca u aboralnoj polovini, a zatim se učini parcijalna resekcija želuca proksimalno od antruma želuca pomoću linearnoga staplera. Resekcija gušterače se radi nakon prethodne ligacije donje pankreatikoduodenalne arterije odnosno vene. Također, potrebno je podvezati manje vene koje dreniraju pripadajući dio gušterače u spleničnu arteriju. Pristupa se tako da se gušterača s dvanaesnikom retrahira prema gore, otkrivajući njenu stražnju stranu. (27)

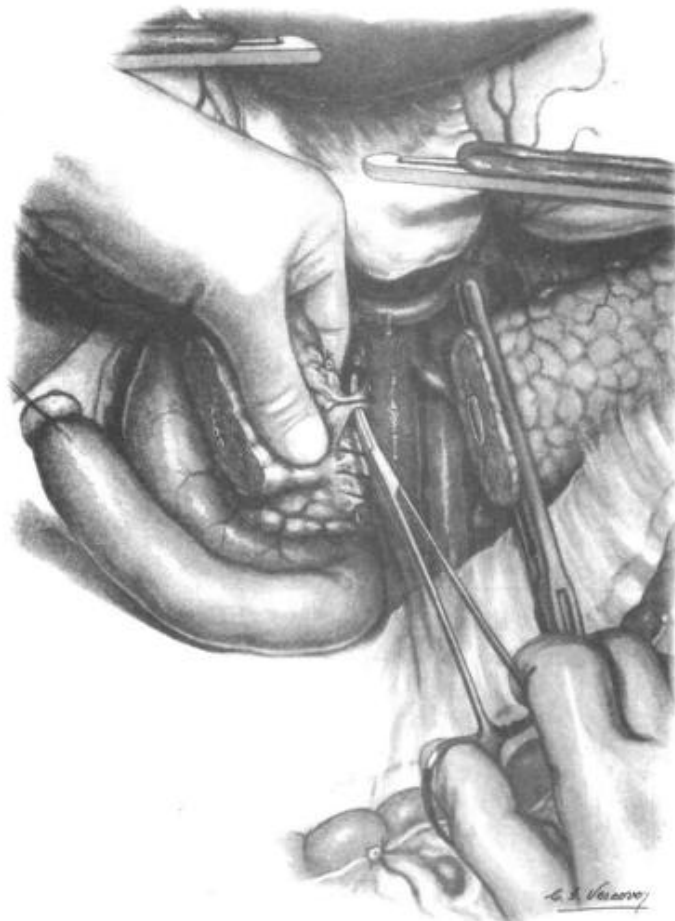Resekcija se vrši lijevo od gornje mezenterične vene. Prije resekcije postavljaju se velike atraumatske vaskularne kleme postranično od mjesta resekcije te se okolni dio operativnoga polja zaštititi kompresama, što onemogućava rasap pankreasnog soka i eventualni rasap stanica karcinoma. (28)



Slika 8. Resekcija vrata gušterače. Prema: Etala (1997). *Atlas of Gastrointestinal Surgery*, 81st edition. str.615

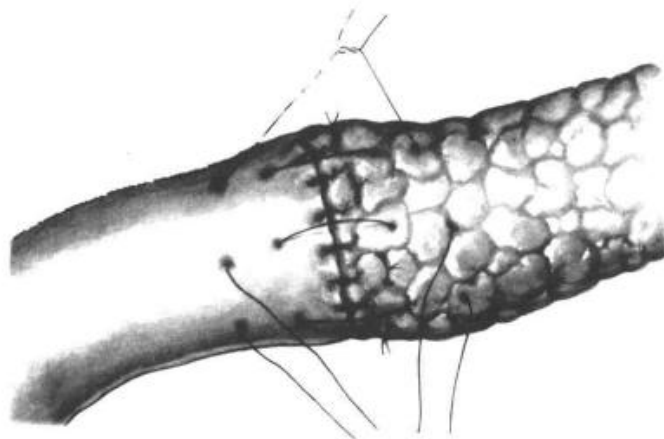
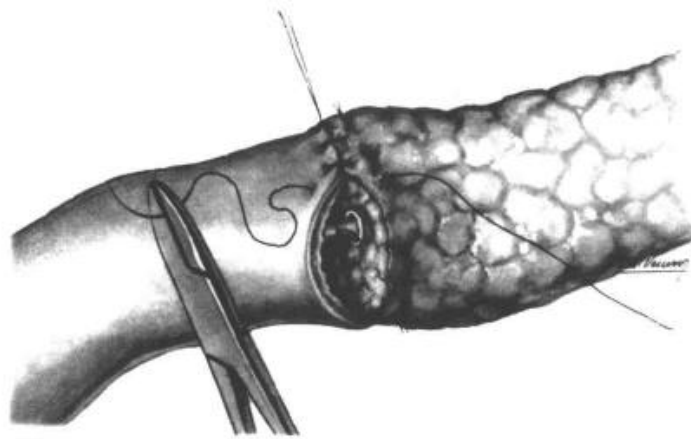
Resekcija jejunuma se radi nakon što je resecirana gušterača. Mobilizira se duodenojejunalna fleksura i početni dio jejunuma te se oko 15 centimetara od Treitzovog ligamenta učini resekcija jejunuma. Nakon toga slijedi devaskularizacija oralnog dijela reseciranog jejunuma te se on provuče ispod mezenteričnih žila u gornji desni dio trbuha (décroissement). (27)

Posljednji dio resekcije spomenutih abdominalnih organa jest oslobađanje glave pankreasa (processus uncinatus) od gornje mezenterične vene. Babcockovima hvataljkama uhvati se rubni resecirani dio glave gušterače i retrahira u desno. Na taj način izlože se brojne manje vene koje dreniraju glavu gušterače u gornju mezenteričnu venu. Moraju se ispreparirati, podvezati i resecirati kako bi se oslobodio uncinatni nastavak od retroperitonealnih struktura te uklonio čitav preparat koji se sastoji od distalnog dijela želuca, čitavog dvanaesnika s glavom gušterače i pripadajućim dijelom koledokusa odnosno početnog dijela jejunuma. (27)

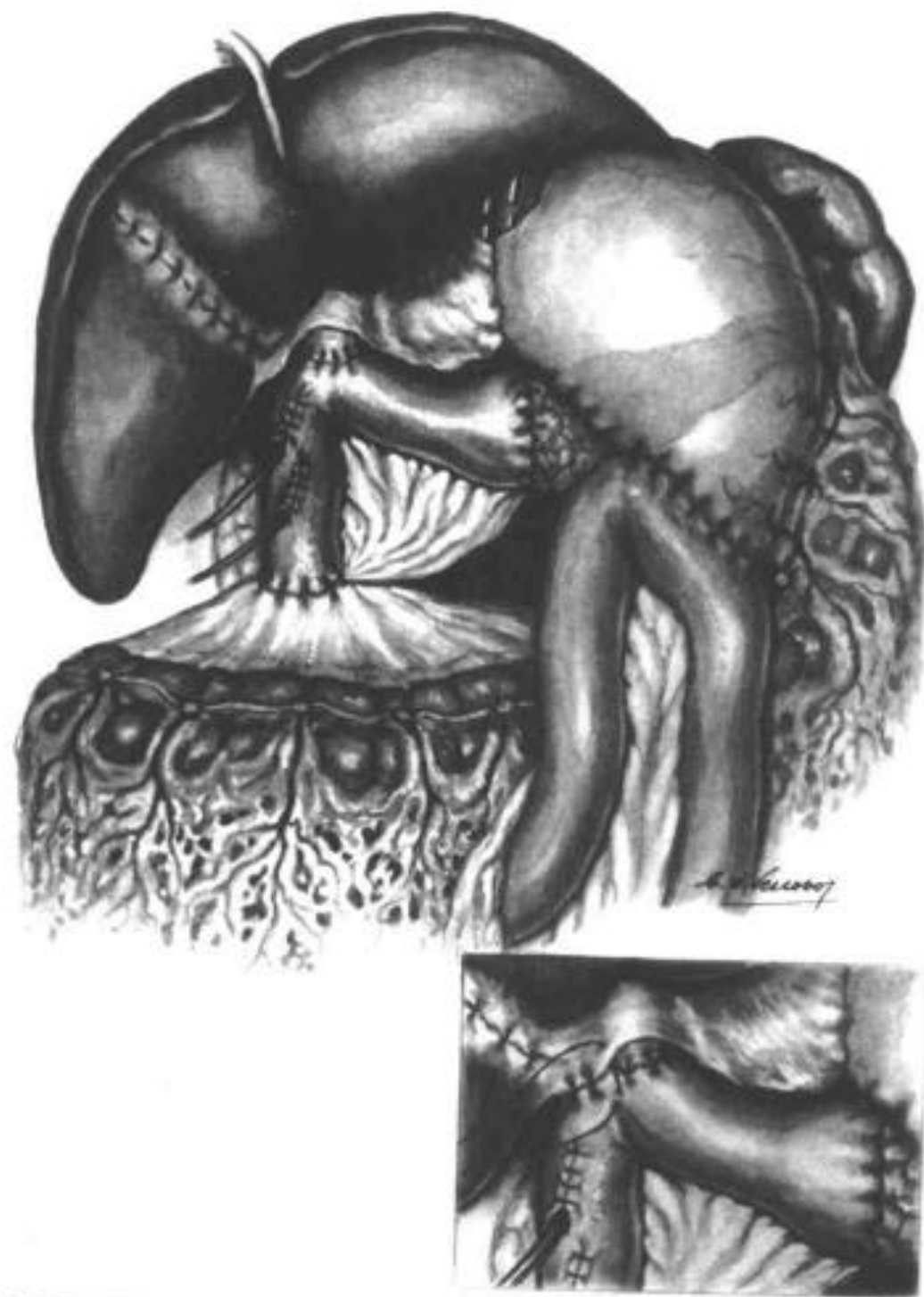

Slika 9. Oslobađanje glave gušterače od SMV. Prema: Etala (1997). Atlas of Gastrointestinal Surgery, 1st edition. str.623

Prije rekonstrukcije dokažu se negativni rubovi na smrznutim presjecima preparata. Uspostavljanje kontinuiteta probavne cijevi obavlja se najčešće na sljedeći način. Distalni dio reseciranog jejunuma provuče se u gornji desni dio abdomena. Na taj način omogući se položaj pogodan za anastomozu crijeva sa zajedničkim hepatalnim žučnim vodom, odnosno s gušteračom. (27) Pankreatikojejunalna anastomoza šiva se u dva sloja, pri čemu se učini termino-terminalna anastomoza sluznice crijeva i pankreatičnoga voda (duktomukozna anastomoza). Ukoliko je izvodni vod gušterače maloga promjera (<5 mm), u njega se može trajno smjestiti perforirana polietilenska cjevčica kako bi se osigurala drenaža soka gušterače. (25) Nizvodno od ovog mjesta učini se termino-lateralna hepatikojejunalna anastomoza na isključenoj jejunalnoj vijuzi po Braunovoj metodi (omega vijuga). (27)

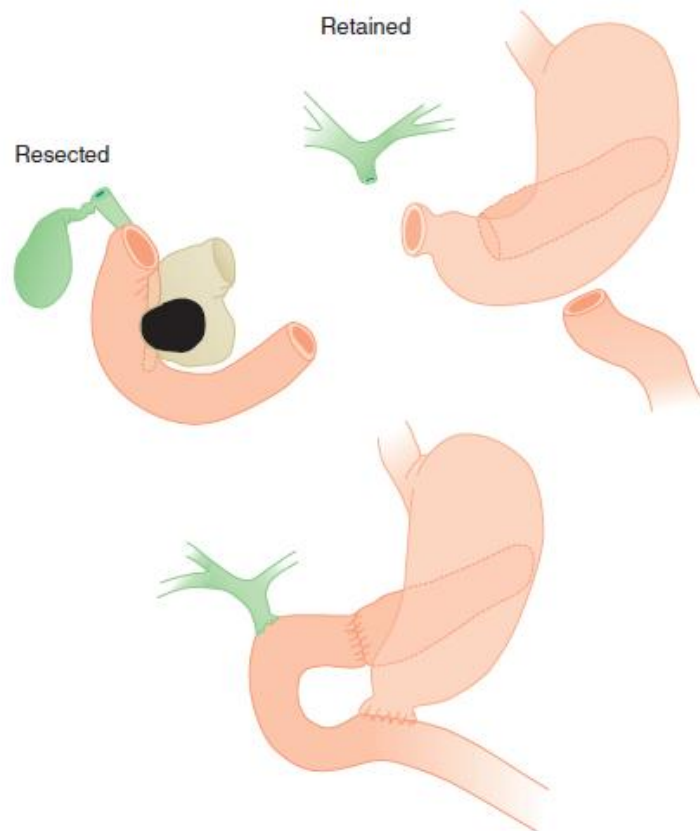


Slika 10. Pankreatikojejunostomija. Prema: Etala (1997). *Atlas of Gastrointestinal Surgery*, 1st edition. str.635



Slika 11. Izvršena duodenopancreatektomija. Prema: Etala (1997). *Atlas of Gastrointestinal Surgery*, 1st edition. str.643

Osim konvencionalne duodenopankreatektomije danas postoji nekoliko modifikacija ove operacije. Osmišljene su s ciljem poboljšanja ishoda liječenja, odnosno smanjenja komplikacija koje mogu nastati. Prva takva je operacija u kojoj proksimalna linija resekcije probavne cijevi leži u početnom dijelu dvanaesnika. Na taj način očuva se antrum želuca, pilorus i početnih 3-6 cm dvanaesnika. To je tzv. duodenopankreatektomija s očuvanjem pilorusa. Osnovna ideja ovakve modifikacije jest smanjenje učestalosti postoperativnog dumping sindroma, marginalnih ulceracija i alkalnog refluksnog gastritisa. (29) Sadašnji podaci ukazuju na to da ovakva modifikacija ne utječe značajno na perioperativni morbiditet i mortalitet odnosno na dugoročno preživljenje pacijenta. Prednosti su svakako kraće trajanje operacije, manji gubitak krvi te sličan rezultat u onkološkome smislu. Nedostatak ovoga zahvata je veća učestalost kasne retencije želučanoga sadržaja u odnosu na konvencionalnu metodu. Veći dio centara koji se bave kirurgijom gušterače obavljaju ovu inačicu ukoliko lokalizacija tumora to omogućava odnosno nema zahvaćanja struktura koje se štede tijekom ove operacije. (30)



Slika 12. Duodenopankreatektomija s očuvanjem pilorusa. Prema: Yeo et al. (2013.). *Shackelford's Surgery of the Alimentary Tract, 7th edition.* str.1196

Druga modifikacija proksimalnu liniju resekcije postavlja na granici antruma i pilorusa. Budući se tijekom ovakvog zahvata uklanja pilorus, a čuva antrum, učestalost kasne retencije želučanoga sadržaja je manja u odnosu na operaciju s očuvanjem pilorusa. U usporedbi s konvencionalnom duodenopankreatektomijom nema značajne razlike po tom pitanju. Uočilo se da je nešto veća učestalost ulceracija zbog očuvanja antralne sluznice koja producira veliku količinu gastrina. (31)

Laparoskopska duodenopankreatektomija danas nije široko prihvaćena. Izvodi se u većim centrima koji imaju velik broj zahvata godišnje što omogućava edukaciju kirurga za ovaj zahvat. Osim prethodnog iskustva u obavljanju konvencionalne duodenopankreatektomije, operateri moraju ovladati i naprednim vještinama laparoskopske kirurgije. Zadnje studije su pokazale da navedeno liječenje karcinoma glave gušterače značajno smanjuje trajanje hospitalizacije i omogućava raniji početak adjuvantne kemoterapije. Međutim morbiditet, učestalost reoperacija odnosno postoperativnih komplikacija ostaju nepromjenjeni u odnosu na duodenopankreatektomiju otvorenim pristupom. (32)

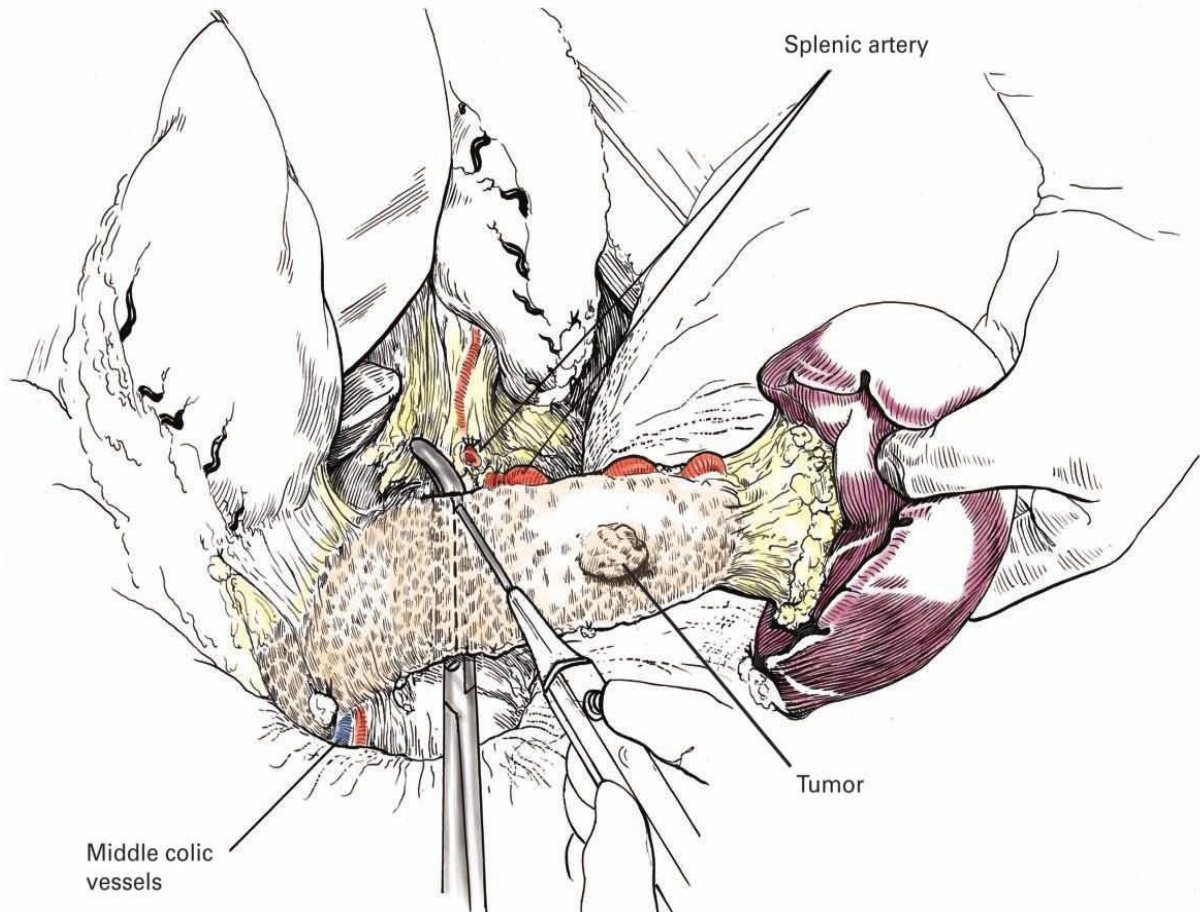
10.2. KIRURŠKO LIJEČENJE KARCINOMA TRUPA I REPA GUŠTERAČE

Kirurški zahvati u liječenju karcinoma trupa i repa gušterače izvode se znatno rjeđe nego pri liječenju karcinoma glave gušterače. Razlog tomu jest duga asimptomatska faza bolesti, zbog čega se u vrijeme postavljanja dijagnoze često radi o proširenoj bolesti, odnosno kirurški neresektabilnom tumoru. Osim toga, kako je već spomenuto, karcinomi trupa i repa značajno su rjeđi od karcinoma glave gušterače. Kontraindikacija za izvođenje ovog zahvata je zahvaćenost celijačnog stabla tumorskim procesom. Ukoliko je tumor resektabilan radi se *en bloc* pankreatosplenektomija. To znači da se slezena i veći dio gušterače mobiliziraju i resekiraju kao cjelina. Zahvat se izvodi na dva moguća načina: anterogradni i retrogradni. (25)

Anterogradnim načinom proces ide medijalno prema lateralno. Nakon početne procjene abdominalne šupljine u potrazi za eventualnim znacima proširenosti bolesti učini se incizija splenokoličnog i gastrokoličnog ligamenta radi pristupa na prednju stranu gušterače. Incizijom peritoneja uz donji rub gušterače pristupi se mobilizaciji gušterače. Mobilizacija koja se vrši ovom ravninom omogućava odvajanje preparata od Gerotine fascije (bubrežna fascija) koja je neposredno u kontaktu sa stražnjom stranom organa koji se resekiraju. Na gornjem rubu gušterače isprepariraju se splenična arterija i vena, podvežu se i resekiraju. Tijekom zahvata uklone se i regionalni limfni čvorovi. Tako su distalni dio gušterače i slezena devaskularizirani. Splenorenalni ligament koji se veže na stražnju stranu slezene se presječe i na taj način se slezena oslobodi. Resekcija gušterače vrši se na razini vrata. Preparat koji se sastoji od slezene i distalnoga dijela gušterače izvadi se u bloku. Na preostalom preparatu gušterače šavovi se postavljaju najčešće linearnim staplerom. Retrogradnim načinom slezena i gušterača mobiliziraju se od lateralno prema medijalno. (25)

Laparoskopska distalna pankreatektomija danas je još u povojima. Iako se ovakav pristup koristi u zbrinjavanju benignih lezija trupa i repa gušterače, njegova korist u liječenju karcinoma nije dovoljno ispitana. Neki stručnjaci savjetuju otvoreni pristup kod sumnje na malignitet tvorbe. Prednosti laparoskopskoga pristupa su smanjenje perioperativne boli i trajanja hospitalizacije te brži oporavak. Nedostatci su poteškoće u operativnoj tehnici odnosno neadekvatna resekcija s pozitivnim rubovima. (33)

Prema nekim studijama nisu pronađene značajne razlike u smislu mortaliteta, morbiditeta, povrata bolesti i komplikacija u odnosu na otvoreni pristup. (34)



Slika 13. Distalna pankreatektomija. *Prema: Ellison & Zollinger, jr. (2016.). Zollinger's Atlas of Surgical Operations, 10th Edition. str.329*

Uz već spomenute operativne zahvate, u rjeđim slučajevima izvodi se totalna pankreatektomija. Indikacija za izvođenje ovakvoga zahvata postoji kod onih karcinoma glave ili trupa gušterače u kojih izvođenje standardnih operativnih zahvata ne bi dovelo do zadovoljavajućih resekcijskih ishoda. Drugim riječima, standardna radikalna procedura tehnički je neizvediva u toj mjeri, da se potencijalna kurabilnost operativnog zahvata dovodi u pitanje. Osim toga, smatra se da je karcinom u području vrata gušterače jedna od indikacija za ovu operaciju iako se karcinomi vrata gušterače smatraju primarnim tumorima glave ili trupa gušterače, koji su svojim

rastom i lokalnim širenjem dospjeli u područje vrata gušterače. Tehnički gledano operacija se sastoji od cefalične duodenopankreatektomije i distalne pankreatektomije. Razliku u pristupu predstavlja činjenica da se veliki omentum i mezokolon transversum mobiliziraju u cijelosti. Nakon izvršenja cefalične duodenopankreatektomije pristupi se izvođenju distalne pankreatektomije. Izvodi se od medijalno prema lateralno. Principi izvođenja oba koraka ove operacije su prethodno opsežnije opisani. Kontinuitet probavne cijevi uspostavlja se pomoću retrokolično ili antekolično postavljene jejunalne vijuge. Biliodigestivna anastomoza se učini kao terminolateralni tip anastomoze, a gastrojejunalna anastomoza na uobičajen način. Kao zaštita od refluksa preporuča se učiniti anastomozu na izoliranoj vijuzi. (27)

10.3. KOMPLIKACIJE KIRURŠKOG LIJEČENJA

Perioperativni mortalitet u većim centrima kirurškim centrima izrazito se smanjio u odnosu na prošlo stoljeće. Danas se mjeri mortalitet od 2-3%, ovisno o centru. Poslije izvršene distalne pankreatektomije mortalitet je manji od 2%. (25) Unatoč smanjenju perioperativnog mortaliteta, morbiditet ni danas nije smanjen. U oko 30 % pacijenata podvrgnutih duodenopankreatektomiji uočene su komplikacije. (14) Među njima prednjači retencija želučanoga sadržaja s oko 15%. Druga najčešća je pankreatična fistula- 5-12% (ovisno o izvoru). Prepoznaje se po aktivnom nakupljanju sadržaja putem intraoperativno postavljenoga drena 3. dan od operacije ili kasnije, uz razinu serumskih amilaza 3 puta većih od standarda. Najčešće nije potrebna nikakva intervencija ukoliko je dren na mjestu i nema znakova infekcije. Ukoliko se otkrije postojanje apscesa potrebna je drenaža. Fistula najčešće zacijeli tijekom par tjedana. Još jedna česta postoperativna komplikacija je infekcija rane koja se dogodi u oko 7-8% slučajeva. (14)

Komplikacije nakon distalne pankreatektomije javljaju se u nešto manjeg broja pacijenata (25%). Najčešće su to pankreatična fistula (8%), infekcija rane (6%) te intraabdominalni apsces (5%). (

11. KEMOTERAPIJA

Kemoterapija predstavlja važan terapijski modalitet u liječenju pacijenata oboljelih od karcinoma gušterače. Ovisno o proširenosti bolesti, odnosno vremenu u kojem se indicira, razlikujemo neoadjuvantnu, adjuvantnu odnosno inicijalnu (paliјativnu) kemoterapiju.

Inicijalna kemoterapija predstavlja terapiju izbora u pacijenata s neresektabilnim tumorom odnosno metastatskom bolešću. Istraživanja terapijskih režima su kontinuirana, a zadnja istraživanja pokazuju da prva linija liječenja treba biti protokol FOLFIRINOX (oksalipatin, irinotekan i leukovorin s kratkotrajnim infuzijama fluorouracila). Ovaj režim zamjenio je prethodni gemcitabin koji se dugo smatrao terapijom izbora, a naknadno je korišten i u kombinaciji s paklitakselom. (35) U eksperimentalnim je fazama i uporaba gemcitabina s erlotinibom. Erlotinib spada u skupinu tzv. pametnih lijekova, a po mehanizmu djelovanja radi se o inhibitoru receptora tirozin kinaze, točnije EGFR. Unatoč naporima, ovakvim terapijskim djelovanjem ne dolazi do izlječenja. Ovisno o režimu koji se koristi dolazi do produljenja života, ali ono varira između 4 i 11 mjeseci. (14)

Neoadjuvantna kemoterapija još uvijek je u povojima. Smatra se da se kao terapijski modalitet može koristiti kod prethodno spomenutih granično resektabilnih (borderline) tumora. Problem ovakvog pristupa jest egzaktna procjena određene lezije kao granične, zbog ograničenja slikovnih metoda koje se koriste u dijagnostici karcinoma gušterače. Zbog toga često nema čvrste granice, odnosno kriterija, u proglašavanju određenog patološkog procesa graničnim. Iz tih razloga, određene grupe stručnjaka smatraju da svaki dijagnosticirani, potencijalno resektabilni tumor, treba podvrgnuti neoadjuvantnoj terapiji s ciljem smanjenja tumora odnosno lokalne proširenosti bolesti. Tada postoji mogućnost izvođenja naknadnog kirurškog zahvata. (36) Trenutno nije u potpunosti usuglašeno na kojem režimu se ova terapija treba bazirati, ali u većine pacijenata koji ga toleriraju koristi se FOLFIRINOX režim kemoterapije. (37)

Adjuvantna kemoterapija standardni je terapijski modalitet. Prema preporukama indicira se u svih pacijenata u kojih je izvršen operativni zahvat, uključujući one sa T1N0 stadijem bolesti. U preporukama je navedeno da se provodi u trajanju 6

mjeseci, s početkom unutar 8 tjedana poslije operacije. (38) Unatoč prethodnim mišljenjima da odgađanje kemoterapije narušava prognozu bolesti, uočeno je da početak kemoterapije s odgodom do 12 tjedana postoperativno značajno ne mijenja ishod bolesti. (39) U pacijenata koji su dobrog općeg stanja preporuča se FOLFIRINOX terapijski protokol. Za one lošijeg stanja, adekvatna zamjena je kombinacija gemcitabina i kapecitabina. Osim toga, može se primijeniti gemcitabin kao samostalna terapija. (38) Prije samog početka kemoterapije, svi pacijenti prolaze ponovnu radiološku dijagnostiku te se određuju serumske koncentracije CA 19-9. Serumska koncentracija ovoga tumorskog biljega ne utječe na odluku o početku adjuvantne kemoterapije, ali je značajna u praćenju bolesti pri čemu je povišenje koncentracije indikativno za povrat bolesti. Osim klasične kemoterapije danas se istražuju i selektivni, pametni lijekovi odnosno nove metode imunoterapije u liječenju karcinoma gušterače. (14)

12. RADIOTERAPIJA

Kao samostalan terapijski modalitet u liječenju karcinoma gušterače radioterapija nalazi primjenu u palijativne svrhe. O ovome će biti riječi kasnije. Također, postoje kemoradioterapijski protokoli koji se mogu koristiti kao neoadjuvantni odnosno adjuvantni terapijski režimi. Neoadjuvantna kemoradioterapija se primjenjuje u slučajevima granično resektabilnih tumora ili lokalno uznapredovalih tumora, a cilj takvog liječenja je downstaging tumora i postizanje uvjeta za izvođenje kirurškog zahvata. Različita društva izražavaju druge stavove o ovakvom liječenju, a europski stručnjaci, za razliku od američkih, smatraju da kemoradioterapija kao modalitet liječenja treba ostati u okviru kliničkih istraživanja te ju ne treba smatrati standardnom metodom liječenja. Stoga valja zaključiti da se kemoradioterapija primjenjuje zasad rijetko, u većim centrima sjeverne Amerike, samo u pomno odabranih pacijenata. (40)

13. PALIJATIVNA TERAPIJA

U pacijenata koji nisu kandidati za kirurško liječenje zbog proširenosti bolesti, poduzimaju se palijativne terapijske mjere. Ukoliko se podsjetimo da čak 80-85% pacijenata nisu kandidati za kirurško liječenje očito je da palijativna terapija predstavlja veći dio zbrinjavanja pacijenata oboljelih od ove bolesti. Palijativna terapija može biti neoperativnog i operativnog karaktera. Prvo će se pojasniti najčešće neoperativne palijativne metode. Nekoliko je simptoma u pacijenata oboljelih od karcinoma gušterače koji zahtijevaju ovakav pristup. Bol, kako je već spomenuto, izrazito je čest simptom. Ublažavanje boli stoga je jedan od glavnih ciljeva palijativne terapije. Može se provoditi na nekoliko različitih načina, ali prvi korak je uvijek farmakološka terapija. Terapija boli počinje uvijek kombinacijom opioida i NSAID. Osim inih, koriste se i lijekovi učinkoviti u suzbijanju neurogene boli poput antidepresiva. Ipak, farmakološka terapija s vremenom postaje nedostatna i potom se mogu poduzeti određeno minimalno invazivne metode s ciljem olakšanja boli. U takve postupke spada blok celijačnoga spleta pod nadzorom UZV ili CT. (14)

Liječenje opstruktivne žutice još je jedan važan segment palijativnog pristupa. Nekoliko je razloga zbog kojih se opstrukcija žučnih vodova treba razriješiti. Prisutnost svrbeža, bol ispod desnog rebrenog luka koja se često pojača u vrijeme obroka, zbog čega se pacijenti suzdržavaju od jela te veliki izgledi za razvoj kolangitisa. Ovakav zahvat se može učiniti neoperativno, najčešće tijekom ERCP-a, kada se postavi metalni ili plastični stent u žučni vod. (14)

Opstrukcija probavne cijevi na razini duodenuma koja je direktna posljedica lokalne invazivnosti tumora danas se može liječiti endoskopski. Napredovanjem endoskopske tehnike razvijeni su posebni gastroduodenalni stentovi kojima se može modificirati duljina, koji se tijekom endoskopskoga zahvata plasiraju u područje opstrukcije s ciljem očuvanja prohodnosti probavne cijevi. Osim toga ovakva opstrukcija može se liječiti perkutanom endoskopskom gastrostomijom. (27)

Kako je već spomenuto, osim konzervativnog palijativnog liječenja, moguće je i kirurško zbrinjavanje ovih pacijenata. Bilijarna drenaža kirurškim putem uspostavlja se kolecistojejunalnom anastomozom. Tehnički se izvodi pomoću duge, antekolično postavljene jejunalne vijuge, isključene po Braunovoj ("omega" vijuga) ili Rouxovoj

metodi. Ukoliko to nije izvedivo, može se učiniti i koledokojejunalna anastomoza uz kolecistektomiju. Biliodigestivna anastomoza je temelj palijativnog kirurškog zbrinjavanja pacijenta. Uklanja simptome poput svrbeža, boli ispod desnog rebrenog luka, a osim toga, sprječava razvoj jetrene insuficijencije koja je neizbježna u uvjetima sekundarne kolestaze. Osim bilijarne drenaže, potrebno je osigurati i prohodnost probavne cijevi. U pacijenata koji uz kolestazu imaju i opstrukciju probavne cijevi na razini dvanaesnika izvodi se tzv. "dupleks" drenaža. Ovaj termin odnosi se na uspostavljanje biliodigestivne i gastroenteralne anastomoze u jednom aktu. Međutim, ovakav zahvat ima smisla izvesti i u pacijenata koji u danom trenutku uz kolestazu nemaju izraženu opstrukciju duodenuma, ukoliko se predviđa dulje preživljenje. Pokazalo se da u većini takvih slučajeva dolazi do kasnije opstrukcije dvanaesnika tumorskim procesom. U liječenju bolnoga sindroma koji nastaje u pacijenata oboljelih od karcinoma gušterače nekoliko je kirurških metoda koje se rijetko primjenjuju. Presijecanje živčanih niti može se učiniti na nekoliko razina pa tako razlikujemo splahnicektomiju, celijačnu gangliktomiju ili presijecanje postganglionarnih simpatičkih živčanih vlakana. Ono što je zajedničko svim ovim postupcima je tehnička složenost zahvata te upitan dugoročni učinak.

Osim spomenutih pristupa, u današnje vrijeme velik značaj ima i palijativna radioterapija. Osnovni princip radioterapije je uništenje tumorskih stanica emisijom visokoenergetskog zračenja u područje tumora. Uloga radioterapije u palijativnom zbrinjavanju ovih pacijenata je olakšanje boli, pritiska i drugih simptoma uslijed smanjenja tumora pod utjecajem zračenja. Prednosti su mnogostruke: ublažavanje tegoba, kratko trajanje terapije te omogućavanje boravka izvan bolnice. Nuspojave koje se javljaju su posljedice oštećenja okolnih zdravih tkiva koja bivaju izložena zračenju tijekom postupka. Nekoliko je različitih radioterapijskih modaliteta koji se koriste u pacijenata oboljelih od karcinoma gušterače. Sve pripadaju eksternoj radioterapiji (EBRT). To su:

1. 3D konformalna radioterapija - polje zračenja je trodimenzionalno oblikovano s ciljem potpunog učinka na tumor, a smanjenjem zračenja okolnoga zdravoga tkiva
2. IMRT - koristi 3D prikaze tijela te iz različitih kuteva navodi zrake do tumora. Intenzitet zračenja se mijenja ovisno o pojedinom kutu, a oblik zrake se

mijenja kako bi pratio oblik tumora. To omogućuje da zračenje dođe do svih dijelova tumora uz minimalnu izloženost okolnog zdravog tkiva.

3. VMAT - sličan je IMRT, ali se razlikuje po tome što proces je tehnički manje složen pa je zračenje kraće i odvija se u jednoj rotaciji oko pacijenta
4. SABR - oblik je stereotaktične radiokirurgije, koristi tehnologiju Cyberknife, a zasada se primjenjuje samo u sklopu kliničkih istraživanja (41)

14. PRAĆENJE PACIJENTA

Trenutno ne postoji konsenzus stručnjaka u vezi praćenja pacijenata oboljelih od karcinoma gušterače koji su podvrgnuti liječenju. Strategije i metode se razlikuju pri čemu nekoliko svjetski važnih onkoloških društava preferira različite pristupe. Ono što većina predlaže jest redoviti pregled pacijenta svakih 3-6 mjeseci tijekom prve 2 godine od liječenja. Poslije 2 godine pregledi se vrše svakih 6-12 mjeseci. Diskusije se vode oko važnosti tumorskog biljega CA 19-9 i korištenja radioloških metoda u redovitom praćenju pacijenta. (42) Pojedina američkih društava zauzimaju stav da se CA 19-9 treba pratiti postoperativno ukoliko su nivoi ovog tumorskog markera bili povišeni i preoperativno. (43) Osim toga, smatraju da postoperativno rutinsko radiološko praćenje (CT) nema smisla budući pacijenti koji imaju povrat bolesti, odnosno razviju metastatsku bolest, brzo razviju simptome iz kojih se lako zaključuje o povratu bolesti. Općenito, praćenje onkoloških pacijenata redovitim radiološkim pretragama ima smisla u onih onkoloških bolesti kod kojih rano otkrivanje lokalnog povrata bolesti ili udaljenih metastaza daje nadu za dugoročnim produljenjem života nakon adekvatne terapije. Budući većina pacijenata oboljelih od karcinoma gušterače u kojih dođe do povrata bolesti, nisu podobni za terapiju u kurativne svrhe, postavlja se pitanje nužnosti redovitih radioloških pretraga u praćenju pacijenta. Unatoč mogućem ranijem otkrivanju povrata bolesti ovakvim pristupom, nije dokazano da se dugoročno povećava preživljenje ovih pacijenata. (44)

Druga američka društva, kao i neka istaknuta europska, preporučuju osim redovitih pregleda kod nadležnoga liječnika i redovito određivanje koncentracije CA 19-9 odnosno kontinuiranu radiološku dijagnostiku u praćenju ovih pacijenata. (45)

15. PROGNOZA

Preživljenje pacijenata oboljelih od karcinoma gušterače ovisi o nekoliko faktora, što je pokazalo kohortno istraživanje na 616 pacijenata podvrgnutih kirurškome zahvatu. Među njima 85% pacijenata podvrgnuto je duodenopankreatektomiji, 9% distalnoj pankreatektomiji, a preostalih 6% totalnoj pankreatektomiji. Ukupno preživljenje cijele kohorte bilo je 63% nakon godinu dana odnosno 17% pet godina od provedenog liječenja. Medijan preživljenja iznosio je 17 mjeseci. U osoba koje su podvrgnute duodenopankreatektomiji jednogodišnje preživljenje bilo je 64%, a petogodišnje 17%. U osoba u kojih je učinjena distalna pankreatektomija jednogodišnje preživljenje iznosilo je 50%, a petogodišnje 15%. Određeni su sljedeći pozitivni prognostički čimbenici: 1. negativni resekcijski rubovi, 2. veličina tumora <3 cm, 3. negativni limfni čvorovi, 4. gubitak krvi <750 ml tijekom operativnoga zahvata, 5. izostanak izvođenja transfuzije krvnih pripravaka 6. dobra diferencijacija tumora i 7. postoperativna kemoterapija. (46) U većine pacijenata dođe do relapsa bolesti u obliku metastaza (70%) te nešto rjeđe do lokalnoga povrata bolesti (30%). Pacijenti koji su liječeni kemoterapijom imaju medijan preživljenja od 10 do 12 mjeseci ako se radi o lokalno uznapredovaloj bolesti, odnosno 6 mjeseci ukoliko se radi o metastatskoj bolesti. (25)

16. ZAHVALA

Zahvaljujem se svom mentoru, dr. sc. Marku Severu, na uloženom vremenu i trudu tijekom izrade ovog diplomskog rada.

Hvala mojoj obitelji i prijateljima na bezrezervnoj podršci i razumijevanju tijekom studija.

17. POPIS LITERATURE

1. Krmpotić-Nemanić J, Marušić A. Anatomija čovjeka. 8. ed. Zagreb: Medicinska naklada; 2007.
2. Jalšovec D. Sustavna i topografska anatomija čovjeka. Zagreb: Školska knjiga; 2005.
3. Fritsch H, Kuhnel W. Priručni anatomski atlas, Drugi svezak- Unutarnji organi. 10. ed. Zagreb: Medicinska naklada; 2012.
4. Vrhovac B, Jakšić B, Reiner Ž, Vucelić B. Interna medicina. Zagreb: Naklada Ljevak; 2007.
5. Siegel RL, Miller KD, Jemal A. Cancer statistics, 2019. *CA Cancer J Clin.* 2019.;69(1):7–34.
6. Boyle P, Hsieh CC, Maisonneuve P, La Vecchia C, Macfarlane GJ, Walker AM, et al. Epidemiology of pancreas cancer (1988). *Int J Pancreatol Off J Int Assoc Pancreatol.* 1989.;5(4):327–46.
7. Kumar P, Clark M. Kumar and Clark's Clinical Medicine. Edinburgh: Saunders; 2012.
8. Lowenfels AB, Maisonneuve P, Cavallini G, Ammann RW, Lankisch PG, Andersen JR, et al. Pancreatitis and the risk of pancreatic cancer. International Pancreatitis Study Group. *N Engl J Med.* 1993.;328(20):1433–7.
9. Tanaka M. Controversies in the management of pancreatic IPMN. *Nat Rev Gastroenterol Hepatol.* 2011.;8(1):56–60.
10. Lowenfels AB, Maisonneuve P. Epidemiology and risk factors for pancreatic cancer. *Best Pract Res Clin Gastroenterol.* 2006.;20(2):197–209.
11. Fuchs CS, Colditz GA, Stampfer MJ, Giovannucci EL, Hunter DJ, Rimm EB, et al. A prospective study of cigarette smoking and the risk of pancreatic cancer. *Arch Intern Med.* 1996.;156(19):2255–60.

12. Michaud DS, Giovannucci E, Willett WC, Colditz GA, Stampfer MJ, Fuchs CS. Physical activity, obesity, height, and the risk of pancreatic cancer. *JAMA*. 2001.;286(8):921–9.
13. Wolpin BM, Chan AT, Hartge P, Chanock SJ, Kraft P, Hunter DJ, et al ABO blood group and the risk of pancreatic cancer. *J Natl Cancer Inst*. 2009.;101(6):424–31.
14. Charles J. Yeo, David W McFadden, John H. Pemberton, Jeffrey H. Peters, Jeffrey B. Matthews. *Shackelford's Surgery of the Alimentary Tract*. 7th izd. Philadelphia: Saunders; 2013.
15. Ivančević Ž. *Principi interne medicine : Harrison*. Split: Placebo; 2007.
16. Porta M, Fabregat X, Malats N, Guarner L, Carrato A, de Miguel A, et al . Exocrine pancreatic cancer: symptoms at presentation and their relation to tumour site and stage. *Clin Transl Oncol Off Publ Fed Span Oncol Soc Natl Cancer Inst Mex*. 2005.;7(5):189–97.
17. Mujica VR, Barkin JS, Go VL. Acute pancreatitis secondary to pancreatic carcinoma. Study Group Participants. *Pancreas*. 2000.;21(4):329–32.
18. Karlson BM, Ekblom A, Lindgren PG, Källskog V, Rastad J. Abdominal US for diagnosis of pancreatic tumor: prospective cohort analysis. *Radiology*. 1999.;213(1):107–11.
19. Bronstein YL, Loyer EM, Kaur H, Choi H, David C, DuBrow RA, et al. Detection of small pancreatic tumors with multiphasic helical CT. *AJR Am J Roentgenol*. 2004.;182(3):619–23.
20. Lopez Hänninen E, Amthauer H, Hosten N, Ricke J, Böhmig M, Langrehr J, et al. Prospective evaluation of pancreatic tumors: accuracy of MR imaging with MR cholangiopancreatography and MR angiography. *Radiology*. 2002.;224(1):34–41.
21. Johnson DE, Pendurthi TK, Balshem AM, Ross E, Litwin S, Eisenberg BL, et al. Implications of fine-needle aspiration in patients with resectable pancreatic cancer. *Am Surg*. 1997.;63(8):675–9; discussion 679-80.

22. Wang W, Shpaner A, Krishna SG, Ross WA, Bhutani MS, Tamm EP, et al. Use of EUS-FNA in diagnosing pancreatic neoplasm without a definitive mass on CT. *Gastrointest Endosc.* 2013.;78(1):73–80.
23. Locker GY, Hamilton S, Harris J, Jessup JM, Kemeny N, Macdonald JS, et al. ASCO 2006 update of recommendations for the use of tumor markers in gastrointestinal cancer. *J Clin Oncol Off J Am Soc Clin Oncol.* 2006.;24(33):5313–27.
24. Maisey NR, Norman AR, Hill A, Massey A, Oates J, Cunningham D. CA19-9 as a prognostic factor in inoperable pancreatic cancer: the implication for clinical trials. *Br J Cancer.* 2005.;93(7):740–3.
25. Courtney M. Townsend Jr. JR., R. Daniel Beauchamp, B. Mark Evers, Kenneth L. Mattox. *Sabiston Textbook of Surgery: The Biological Basis of Modern Surgical Practice.* 20th izd. Philadelphia: Elsevier/Saunders; 2017.
26. Evans DB, Farnell MB, Lillemoe KD, Vollmer C, Strasberg SM, Schulick RD. Surgical treatment of resectable and borderline resectable pancreas cancer: expert consensus statement. *Ann Surg Oncol.* 2009.;16(7):1736–44.
27. Štulhofer M. *Kirurgija probavnog sustava.* Zagreb: Medicinska naklada; 1999.
28. Etala E. *Atlas of gastrointestinal surgery.* Philadelphia: Lippincott Williams & Wilkins Inc.; 1997.
29. Seiler CA, Wagner M, Bachmann T, Redaelli CA, Schmied B, Uhl W, et al. Randomized clinical trial of pylorus-preserving duodenopancreatectomy versus classical Whipple resection-long term results. *Br J Surg.* 2005.;92(5):547–56.
30. Diener MK, Knaebel H-P, Heukauf C, Antes G, Büchler MW, Seiler CM. A systematic review and meta-analysis of pylorus-preserving versus classical pancreaticoduodenectomy for surgical treatment of periampullary and pancreatic carcinoma. *Ann Surg.* 2007.;245(2):187–200.
31. Huang W, Xiong J-J, Wan M-H, Szatmary P, Bharucha S, Gomatos I, et al. Meta-analysis of subtotal stomach-preserving pancreaticoduodenectomy vs pylorus

- preserving pancreaticoduodenectomy. *World J Gastroenterol WJG*. 2015.;21(20):6361–73.
32. Qin H, Qiu J, Zhao Y, Pan G, Zeng Y. Does minimally-invasive pancreaticoduodenectomy have advantages over its open method? A meta-analysis of retrospective studies. *PloS One*. 2014.;9(8):e104274.
 33. Damoli I, Butturini G, Ramera M, Paiella S, Marchegiani G, Bassi C. Minimally invasive pancreatic surgery – a review. *Videosurgery Miniinvasive Tech*. 2015.;10(2):141–9.
 34. Mehrabi A, Hafezi M, Arvin J, Esmaeilzadeh M, Garoussi C, Emami G, et al. A systematic review and meta-analysis of laparoscopic versus open distal pancreatectomy for benign and malignant lesions of the pancreas: it's time to randomize. *Surgery*. 2015.;157(1):45–55.
 35. Lockhart AC, Rothenberg ML, Berlin JD. Treatment for pancreatic cancer: current therapy and continued progress. *Gastroenterology*. 2005.;128(6):1642–54.
 36. Versteijne E, van Eijck CHJ, Punt CJA, Suker M, Zwinderman AH, Dohmen MAC, et al. Preoperative radiochemotherapy versus immediate surgery for resectable and borderline resectable pancreatic cancer (PREOPANC trial): study protocol for a multicentre randomized controlled trial. *Trials*. 2016.;17(1):127.
 37. Murphy JE, Wo JY, Ryan DP, Jiang W, Yeap BY, Drapek LC, et al. Total Neoadjuvant Therapy With FOLFIRINOX Followed by Individualized Chemoradiotherapy for Borderline Resectable Pancreatic Adenocarcinoma: A Phase 2 Clinical Trial. *JAMA Oncol*. 2018.;4(7):963–9.
 38. Khorana AA, Mangu PB, Berlin J, Engebretson A, Hong TS, Maitra A, et al. Potentially Curable Pancreatic Cancer: American Society of Clinical Oncology Clinical Practice Guideline. *J Clin Oncol Off J Am Soc Clin Oncol*. 2016.;34(21):2541–56.
 39. Valle JW, Palmer D, Jackson R, Cox T, Neoptolemos JP, Ghaneh P, et al. Optimal duration and timing of adjuvant chemotherapy after definitive surgery for

ductal adenocarcinoma of the pancreas: ongoing lessons from the ESPAC-3 study. *J Clin Oncol Off J Am Soc Clin Oncol*. 2014.;32(6):504–12.

40. Ducreux M, Cuhna AS, Caramella C, Hollebecque A, Burtin P, Goéré D, et al. Cancer of the pancreas: ESMO Clinical Practice Guidelines for diagnosis, treatment and follow-up. *Ann Oncol Off J Eur Soc Med Oncol*. 2015.;26 Suppl 5:v56-68.
41. American Cancer Society. Radiation Therapy for Pancreatic Cancer [Internet]. [citirano 28. travanj 2019.]. Dostupno na: <https://www.cancer.org/cancer/pancreatic-cancer/treating/radiation-therapy.html>
42. Sheffield KM, Crowell KT, Lin Y-L, Djukom C, Goodwin JS, Riall TS. Surveillance of Pancreatic Cancer Patients Following Surgical Resection. *Ann Surg Oncol*. 2012.;19(5):1670–7.
43. Rieser CJ, Zenati M, Hamad A, Al Abbas AI, Bahary N, Zureikat AH, et al. CA19-9 on Postoperative Surveillance in Pancreatic Ductal Adenocarcinoma: Predicting Recurrence and Changing Prognosis over Time. *Ann Surg Oncol*. 2018.;25(12):3483–91.
44. Witkowski ER, Smith JK, Ragulin-Coyne E, Ng S-C, Shah SA, Tseng JF. Is it worth looking? Abdominal imaging after pancreatic cancer resection: a national study. *J Gastrointest Surg Off J Soc Surg Aliment Tract*. 2012.;16(1):121–8.
45. Castellanos JA, Merchant NB. Intensity of Follow-up after Pancreatic Cancer Resection. *Ann Surg Oncol*. 2014.;21(3):747–51.
46. Sohn TA, Yeo CJ, Cameron JL, Koniaris L, Kaushal S, Abrams RA, et al. Resected adenocarcinoma of the pancreas-616 patients: results, outcomes, and prognostic indicators. *J Gastrointest Surg Off J Soc Surg Aliment Tract*. 2000.;4(6):567–79.

18. ŽIVOTOPIS

Rođen sam 05.11.1994. godine. Živim u Slavonskom Brodu. Školovanje sam započeo 2001. godine u Osnovnoj školi Dr. Stjepan Ilijašević u Oriovcu. Srednjoškolsko obrazovanje sam započeo 2009. godine u Gimnaziji Matija Mesić u Slavonskom Brodu. Prirodnoslovno-matematičku gimnaziju završavam 2013. godine. Iste godine upisujem Medicinski fakultet u Zagrebu. Tijekom studija bio sam demonstrator pri Katedri za anatomiju i kliničku anatomiju. Dobitnik sam Dekanove nagrade za uspjeh u akademskoj godini 2016./2017. Na kraju studija počinjem se zanimati za kirurške struke, a potom i volontirati pri Službi za kirurške djelatnosti OB Josip Benčević Slavonski Brod. Školovanje sam završio 2019. godine.