

Konvencionalna operacija regmatogenog mrežničnog odignuća

Cvitanović, Anamarija

Master's thesis / Diplomski rad

2014

Degree Grantor / Ustanova koja je dodijelila akademski / stručni stupanj: **University of Zagreb, School of Medicine / Sveučilište u Zagrebu, Medicinski fakultet**

Permanent link / Trajna poveznica: <https://um.nsk.hr/um:nbn:hr:105:097811>

Rights / Prava: [In copyright](#)/[Zaštićeno autorskim pravom.](#)

Download date / Datum preuzimanja: **2025-03-12**



Repository / Repozitorij:

[Dr Med - University of Zagreb School of Medicine Digital Repository](#)



**SVEUČILIŠTE U ZAGREBU
MEDICINSKI FAKULTET**

Anamarija Cvitanović

**Konvencionalna operacija regmatogenog
mrežničnog odignuća**

DIPLOMSKI RAD



Zagreb, 2014.

SVEUČILIŠTE U ZAGREBU
MEDICINSKI FAKULTET

Anamarija Cvitanović

**Konvencionalna operacija regmatogenog
mrežničnog odignuća**

DIPLOMSKI RAD

Zagreb, 2014.

Ovaj diplomski rad izrađen je u Kliniciza očne bolesti KBC Zagreb pod vodstvom doc.dr.sc. Tomislava Jukića i predan je na ocjenu u akademskoj godini 2013./2014.

SADRŽAJ

SAŽETAK

SUMMARY

UVOD	1
MREŽNICA.....	2
ODIGNUĆE MREŽNICE	3
REGMATOGENO ODIGNUĆE MREŽNICE	5
Etiopatogeneza.....	5
Diferencijalna dijagnoza	9
Klinička slika	10
Dijagnostika i liječenje	11
RAZVOJ KONVENCIONALNE OPERACIJE	15
KONVENCIONALNA ILI KLASIČNA METODA.....	18
Indikacije	18
Postupak.....	18
Komplikacije	22
ZAKLJUČAK.....	25
ZAHVALE	26
LITERATURA	27
ŽIVOTOPIS.....	30

SAŽETAK

Naslov: Konvencionalna operacija regmatogenog mrežničnog odignuća

Autor: Anamarija Cvitanović

Regmatogeno odignuće mrežnice uzrokuju retinalne rupture koje dovode do nakupljanja tekućine i posljedičnog odvajanja neurosenzorne retine i retinalnog pigmentnog epitela. Tri preduvjeta za razvoj regmatogenog mrežničnog odignuća su razrjeđenje staklovine, traksijske sile koje dovode do stvaranja retinalne rupture, te prolaz tekućine kroz rupturu u subretinalni prostor. Predstavlja hitno stanje u oftalmologiji koje brzo može dovesti do nepovratnog oštećenja vidne funkcije. Konvencionalna operacija regmatogenog odignuća mrežnice temelji se na uspostavljanju normalnog anatomskog odnosa između senzorne retine i retinalnog pigmentnog epitela. Najvažnija vještina konvencionalne metode operacije je uočavanje svih mrežničnih ruptura, a cilj operacije njihovo zatvaranje i smanjenje mogućnosti za ponovno odignuće mrežnice. To se postiže uporabom silikonske vrpce i silikonske plombe u tijeku postupka operacije. Anatomske rezultate konvencionalne operacije regmatogene retinalne ablacije ovisi o mnogim preoperativnim i intraoperativnim čimbenicima. Najznačajniji čimbenik postoperativnog ishoda je preoperativno stanje makule. Odignuća mrežnice s prilegnutom makulom bilježe značajno bolji anatomske i vidni ishod. Prethodnih 40 godina materijali i metode konvencionalne operacije neprestano su se usavršavali, rezultirajući prilijeganjem mrežnice u visokom postotku. Tako je danas očekivana stopa prilijeganja odignute mrežnice preko 90%.

Ključne riječi: regmatogeno odignuće mrežnice, ruptura mrežnice, silikonska vrpca, silikonska plomba

SUMMARY

Title: Scleral buckling surgery

Author: Anamarija Cvitanović

A rhegmatogenous retinal detachment occurs when a break in the retina leads to fluid accumulation with a separation of the neurosensory retina from the underlying retinal pigment epithelium. Three pre-requisites for the development of rhegmatogenous retinal detachment are liquefaction of the vitreous, tractional forces that produce a retinal break, and a retinal break through which fluid gains access into the subretinal space. This is an ophthalmologic emergency that can rapidly progress to irreversible vision loss in the affected eye. Scleral buckling surgery, which is used in treatment of rhegmatogenous retinal detachment, is based on the anatomic correction of the space created between the detached sensory retina and the retinal pigment epithelium. The most important skill required in surgery for retinal detachment is the ability to detect all retinal breaks. Scleral buckling is performed to produce functional closure of retinal breaks responsible for retinal detachment and to reduce the chances of recurrent detachment. In the procedure the silicone sponge and the solid silicone band are used for encircling the eye. The anatomic result after scleral buckling for rhegmatogenous retinal detachments are dependent on many preoperative and intraoperative factors. The strongest predictor of postoperative reattachment and vision is the preoperative status of the macula. Detachments with the macula attached (macula-on) at the time of surgery have significantly better anatomic and visual result. Over the past 40 years, the materials and techniques of scleral buckling surgery have undergone continued refinement, resulting in a high rate of retinal reattachment. Today, overall reattachment rates of greater than 90% are expected.

Key words: rhegmatogenous retinal detachment, retinal break, silicone band, silicone sponge

UVOD

Odignućem mrežnice (lat. *ablatio retinae*) nazivamo patološki proces u oku kada se senzorna mrežnica odvaja od sloja pigmentnog epitela. Ako je odignuće mrežnice uzrokovano pojavom rupice ili poderotine u mrežnici, govorimo o regmatogenom odignuću (grč. *rhegma* = rupa), odnosno neregmatogenom ako rupe nema. Pojavom rupe ili poderotine završava patološki proces koji zahvaća sve slojeve mrežnice i izravno je vezan za razvoj odignuća mrežnice. (Čupak et al. 2004) Neregmatogeno odignuće mrežnice uzrokuju upalne bolesti, bolesti krvožilnog sustava, sustavne bolesti, tumori ili bolesti nepoznate etiologije. Svim oblicima mrežničnog odignuća zajednička karakteristika je nakupljanje tekućine u prostoru između senzornog dijela retine i retinalnog pigmentnog epitela. (Packer, 2001.) Ablacija mrežnice, iako rijetko stanje u oftalmologiji, klinički je signifikantno jer zakašnjela medicinska intervencija značajno smanjuje mogućnost oporavka vidne oštine bolesnika.

Veliki napredak ostvaren je posljednjih 75 godina u razvoju kirurških metoda liječenja primarnog mrežničnog odignuća, što je dovelo do postojanja dviju ekstraokularnih i dviju intraokularnih kirurških postupaka na početku 21. stoljeća. Dugo vremena konvencionalna ili klasična operacija (eng. *scleral buckling*) bila je zlatni standard, a njen uspjeh ovisio je o dva čimbenika – mogućnosti kirurga da lokalizira sve mrežnične pukotine i kirurškom postupku kojim će se one uspješno zatvoriti serklažom, bez kirurških komplikacija. Međutim, postoje čak i različiti pristupi i drukčije kirurške tehnike u samoj konvencionalnoj operaciji.

MREŽNICA

Mrežnica (lat. *retina*) je unutarnja očna ovojnica. Odgovorna je za centralnu vidnu oštrinu, kolorni i periferni vid, vid danju, u sumrak i noću. Za klinički pregled stražnjeg segmenta oka koji se nalazi iza cilijarnog tijela i leće, nužna je prozirnost optičkih medija prednjeg segmenta oka. Oftalmoskopija u midrijazi osnovna je dijagnostička metoda za razlikovanje fizioloških od patoloških procesa očne pozadine. Očna pozadina ili fundus je područje stražnje unutrašnje površine očne jabučice, a obuhvaća papilu vidnog živca, mrežnicu, žilnicu i podležeću bjeloočnicu. Stražnji pol je područje mrežnice koje obuhvaća papilu vidnog živca i makulu (žutu pjegu). Foveja (fovea centralis) jest središnja retinalna depresija unutar područja makule, gdje se nalazi fovealna avaskularna zona, odnosno dio retine koji se opskrbljuje isključivo iz slojeva koriokapilarisa. Ekskavirani centar foveje, ujedno i mjesto gdje je mrežnica najtanja, naziva se foveola. Foveola sadrži isključivo čunjiće i zato je ovo područje odgovorno za osjet centralne vidne oštrine, kolorni i fotopički vid. Navedene anatomske strukture oftalmoskopski se jasno diferenciraju u zdravom fundusu prisustvom refleksa, nastalim zbog ogiba svjetlosti na mjestima prijelaza različitih debljina mrežnice. Srednja periferija mrežnice obuhvaća prostor od glavnih ogranaka središnje mrežnične arterije i vene do ekvatora, dok daleka periferija mrežnice predstavlja prostor između ekvatora i nazubljene linije (ora serrata). Mrežnica je izgrađena od dva lista: neuroretine i sloja pigmentnog epitela. Ova dva lista prelaze jedan u drugi sprijeda na pupilarnom pigmentnom rubu, a straga u području papile vidnog živca. Sloj retinalnog pigmentnog epitela dio je mrežnice, cilijarnog tijela i šarenice, te je čvrsto srastao sa žilnicom. Neuroretina nije jednakomjerno građena u cijelom tijeku: stražnji optički dio neuroretine (pars optica retinae) sadrži sloj fotoreceptora u odnosu na prednji slijepi dio mrežnice (pars caeca retinae). Optički dio prelazi u slijepi dio mrežnice u području ora serrata, te je jedino ovdje i na papili vidnog živca neuroretina čvrsto srasla uz pigmentni epitelni sloj.

Patološke procese makule karakterizira slabljenje centralne vidne oštine i poremećaj kolornog vida, a periferije mrežnice suženje vidnog polja, poremećaj kontrastnog vida te slabije snalaženje u sumrak i noću. Ovakva raspodjela simptomatologije bolesti mrežnice odraz je njezine anatomske građe. S obzirom na navedeno, ispitivanja funkcija mrežnice moguće je učiniti različitim testovima: ispitivanjem osjeta za boje, mjerenjem sposobnosti adaptacije oka na tamu (adaptometrija), ispitivanjem perifernog i centralnog vidnog polja, elektrofiziološkim testovima, ali uvijek uz obvezno određivanje centralne vidne oštine i pregled očne pozadine u midrijazi.

ODIGNUĆE MREŽNICE

Odignuće mrežnice jest odignuće neurosenzornog dijela retine od podležecog sloja retinalnog pigmentnog epitela. S obzirom na mehanizam nastanka, ablacija mrežnice može nastati zbog razvoja degenerativnih procesa mrežnice i staklovine (lat. *corpus vitreum*) koji uzrokuju stvaranje ruptura i/ili trakcija na mrežnicu ili pak zbog razvoja patoloških eksudativnih procesa. Fiziološki nepostojeći prostor između neuroretine i pigmentnog epitela odgovara šupljini embrionalnog očnog mjehurića, stoga su ova dva sloja tek priljubljena jedan uz drugi, a čvrsto vezani jedino uz papilu vidnog živca te uz nazubljenu liniju.

Ablaciju retine etiopatogenetski se može podijeliti u nekoliko skupina:

1. Regmatogena ablacija mrežnice uzrokovana je poderotinom ili rupom u kontinuitetu retinskog tkiva. Kroz te otvore uzrokovane ili traumom ili perifernim retinskim degeneracijama ulazi razrijeđena staklovina i odiže retinu.
2. Trakcijska ablacija mrežnice uzrokovana je proliferativnim izrastanjem glijalnog tkiva koje stvara patološke fibrozne sveze mrežnice i staklastog tijela, a kontrakcijom fibroznog tkiva nastaju vitreoretinalne trakcije s posljedičnim odignućem mrežnice.

Fibrozni elementi oftalmoskopski su vidljivi kao preretinalne sive trake. (Bušić et al. 2014.) Najčešće nastaje kod proliferacijske vitreoretinopatije, te kao posljedica dugotrajnih ili neuspješno operiranih ablacija retine klasičnim načinom. Također ju nalazimo kod proliferacijske dijabetičke retinopatije i kao posljedicu upalnih stanja (endoftalmitis).

3. Eksudacijska ablacija mrežnice najčešće je uzrokovana raznim upalnim procesima (uveitisi) ili drugim bolestima (Coatsova bolest). (Cerovski et al. 2012.) Kao posljedica prekida unutrašnje i vanjske krvno-retinalne barijere nakuplja se veća količina tekućine subretinalno (krv, serozni eksudat, upalni sadržaj). Akumulacija tekućine je obično lokaliziranog karaktera, stoga će se pri pokretima oka oftalmoskopski zamijetiti undulirajući pokreti glatke napete površine mrežnice. (Bušić et al. 2014.) U ovom slučaju nema rupture, a u postupku liječenja je potrebno liječiti osnovnu bolest.
4. Solidna ablacija mrežnice uzrokovana je tumorskim rastom u subretinalnom prostoru i ovdje se ispod nepomične odignute mrežnice nalazi solidna tumorska masa (najčešće melanom žilnice ili metastaza karcinoma dojke). Ova ablacija liječi se tretmanom osnovne bolesti, odnosno tumora. (Cerovski et al. 2012.)

Neliječena ablacija uz potpuni gubitak vidne oštine može uzrokovati i dodatne teške komplikacije – iridociklitis, vitreitis, sekundarni glaukom ili hipotoniju, s posljedičnom atrofijom očne jabučice. (Bušić et al. 2014.)

REGMATOGENO ODIGNUĆE MREŽNICE

Etiopatogeneza

Rupture mrežnice najčešće su posljedica degenerativnog, atrofičnog procesa, dok poderotine nastaju zatezanjem, dakle trakcijom retine i to često na onim mjestima gdje se ne vidi neki horioretinalni proces. (Čupak et al. 2004.) Razvoj rupture ne podrazumijeva nužno razvoj ablacije retine. Odignuće mrežnice nastat će tek ako se razrijeđeno staklasto tijelo odvoji od mrežnice, a tekućina kroz rupturu penetrira u subretinalni prostor. Staklovina je čvrsto srasla s mrežnicom u području papile vidnog živca, makule, baze staklovine te uz krvne žile. Starenjem staklovine i njenim skvrčavanjem, dolazi do pojačane trakcije na tim mjestima te do stvaranja retinalne poderotine.

Regmatogeno odignuće mrežnice je najčešća vrsta odignuća s incidencijom 1/10 000 osoba. Oko 7% ukupne odrasle populacije ima rupturu na retini. Jedan od važnijih čimbenika nastanka bolesti su periferne retinalne degeneracije. Najčešće periferne retinalne degeneracije koje dovode do stvaranja rupture, a time i odignuća, su mrežasta degeneracija, fokalna proliferacija pigmenta vitreoretinalne priraslice. Rjeđe odignuće mrežnice uzrokuju cistoidna degeneracija mrežnice te bjelina mrežnice s ili bez pritiska. (Čupak et al., 2004.) U čimbenike rizika ubrajaju se i operacije katarakte (osobito one koje su komplicirane djelomičnim gubitkom staklovine), srednja i visoka miopija, ranija ablacija u drugom oku, pozitivna obiteljska anamneza za ablaciju mrežnice, te značajna trauma oka. Bolesnike s izraženim čimbenicima rizika za razvoj ablacije mrežnice potrebno je oftalmoskopski pregledati jedanput godišnje.

Mrežasta degeneracija je lokus stanjene mrežnice okružene pigmentom, sa skleroziranim krvnim žilama nalik bijelim razgranatim linijama te ponekad prisutnim mikrorupturama. (Bušić et al. 2014.) Incidencija „lattice“ degeneracije u općoj populaciji iznosi 6-10%, a

bilateralno se pojavljuje u 1/3 do 1/2 oboljelih. Uzrokuje 20-30% slučajeva regmatogene ablacije retine. (AAO 2008.) Ruptura mrežnice prisutna je u četvrtine pacijenata nakon kontuzije oka. U 90% slučajeva smještena je preekvatorijalno (periferna ruptura mrežnice) zbog čega je nakon svake kontuzije oka potrebno napraviti pregled periferije mrežnice pomoću indirektnog oftalmoskopa ili trozrcalne Goldmanove lupe. Ablacija mrežnice nastaje u 10% pacijenata nakon kontuzije oka. Incidencija je nešto veća ako je prisutno intravitrealno krvarenje. (Bušić et al. 2014.) Važno je naglasiti da mlade osobe usprkos nastanka mrežničkog defekta ne razviju mrežnično odljepljenje. Naime, staklovina u mladim osoba je kompaktna, bez razdvajanja vodenog od krutog dijela te ista tamponira nastali defekt. S vremenom je moguć razvoj mrežničkog odignuća zbog strukturnih promjena staklovine i ulaska vodenog dijela ispod mrežnice. (Cerovski et al. 2012.) Tako se 12% odignuća mrežnice se nalazi odmah, 30% unutar mjesec dana od ozljede, 50% unutar 8 mjeseci, te 80% unutar 24 mjeseca. Traumatska odignuća mrežnice kod mladih mogu biti plitka i često pokazivati kronične znakove, uključujući višestruke demarkacijske linije, subretinalne depozite i intraretinalne ciste. (AAO 2008.) Tupa trauma je vodeći uzrok nastanka regmatogene ablacije retine u djece i mladih. (Ghazi & Green, 2002.) Posljedica učinka tupe sile na stražnji segment očne jabučice može biti i odljepljenje stražnje staklovine koje nastaje istezanjem i trakcijom staklastog tijela. Često je udruženo s krvarenjem u staklovinu i perifernim mrežničnim defektom. Tada je potreban oprez zbog mogućeg mrežničkog odljepljenja. (Cerovski et al., 2012.)

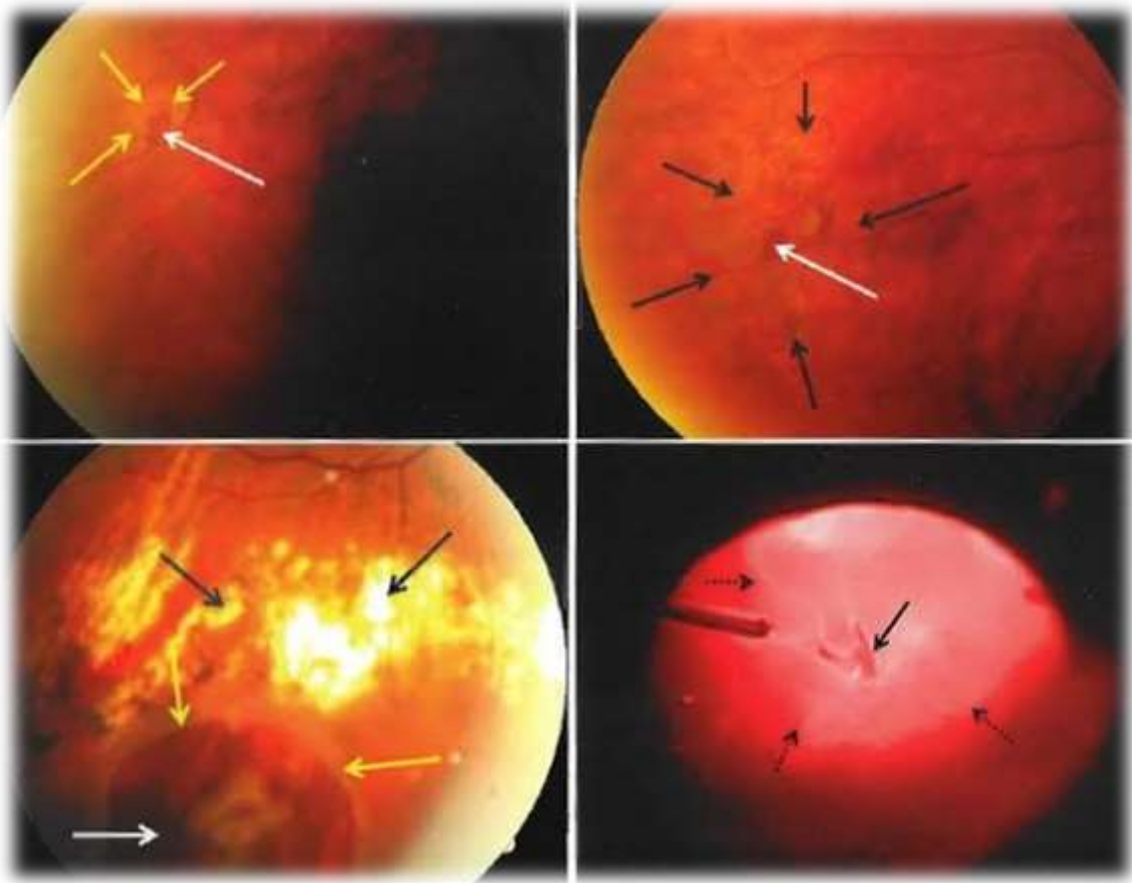
Regmatogene ablacije mrežnice svrstavane su i prema dobi, spolu, rasi, refrakcijskoj greški, jednom ili drugom oku i slično. Analizirani su i drugi čimbenici poput afakije, postojanja ablacije u obitelji, ablacije retine na drugom oku i drugi. Kod emetropa je prevalencija regmatogenog odignuća mrežnice 0,2% u komparaciji sa 7% kod visoke miopije. Ablacija mrežnice javlja se u 81% na jednom, a u 19% na oba oka. Općenito se ablacija mrežnice

obostrano javlja samo u 1% bolesnika. Kod 10% fakičnih pacijenata i 20-36% afakičnih kod kojih je prisutno odignuće mrežnice na jednom oku, nastat će odignuće i na drugom oku. (AAO 2008.) Odignuće mrežnice nešto je češće u muškaraca (52%) nego u žena (48%).

Kratkovidni bolesnici su vrlo ugrožena populacija u nastanku ablacije retine. Miopija se javlja u 5-18% ljudi, češće u muškaraca. U populaciji bolesnika s ablacijom retine miopija je nađena u 35-75% bolesnika. U povezanosti miopije i ablacije nema razlike između muškaraca i žena. Među bolesnicima ispod 40. godine glavni uzrok ablacije retine je miopija i mrežasta degeneracija, a u starijih pojava mrežastih i drugih perifernih degeneracija. (Čupak et al. 2004.) To je bolest starije životne dobi, najčešće 6. i 7. desetljeća, što ukazuje na ulogu separacije stražnjeg vitreusa u nastanku odignuća mrežnice. U toj životnoj dobi često se događa odljepljenje stražnjeg vitreusa od površine mrežnice i ako postoji nešto jače sraštenje (vitreoretinalne adhezije), dolazi do stvaranja retinske rupe i posljedično do ablacije retine. (Cerovski et al., 2012.)

Razlikujemo više vrsta retinalnih rupa ili poderotina, čiju morfologiju uvjetuju različiti patogenetski čimbenici čije djelovanje ima krajnji rezultat pojavu rupture i odignuća mrežnice. (Čupak et al. 2004.) (slika 1.) Tako postoje potkovaste rupture, gigantske mrežnične poderotine, rupture s retinalnim poklopcem (operculum), mrežnične dijalize, atrofične mrežnične rupture i makularne rupture. (AAO 2008.) Najčešće su smještene periferno u gornjem temporalnom kvadrantu, u području ekvatora ili uz nazubljenu liniju, a rijetko u makuli. Potkovaste rupture najčešće dovode do ablacije mrežnice (Čupak et al., 2004.), a najčešći oblik rupture u traumi oka je dijaliza mrežnice (rascjep mrežnice u području nazubljene linije) koja čini 3/4 svih ruptura nakon kontuzije oka i u 2/3 slučajeva smještena je inferotemporalno. Makularna ruptura nastaje rijetko, obično satima ili tjednima nakon kontuzije. (Bušić et al. 2014.) U gornjem temporalnom kvadrantu najčešće nastaju odignuća mrežnice i kod pacijenata sa samo jednim prisutnim puknućem mrežnice, ono će se najčešće

nalaziti u tom kvadrantu. Nasuprot tomu, u donjem nazalnom kvadrantu će se najrjeđe pojaviti odignuće mrežnice. Prisutnost rupture mrežnice u donjim kvadrantima, treba izazvati sumnju za razvoj novih puknuća mrežnice. (Shunmugam et al. 2014.)



Slika 1. Oftalmoskopski vidljiva periferna ruptura (bijela strelica) s regmatogenom ablacijom mrežnice (žute strelice), obrubljene pečatima nakon fotokoagulacije laserom. Slika dolje desno: Periferna potkovičasta ruptura (crna strelica) okružena je regmatogenom ablacijom mrežnice (crne isprekidane strelice). Prema: Bušić i sur. (2014.), str. 204., uz dopuštenje.

Obilježja regmatogenog mrežničnog odignuća su prisutnost razrijeđene staklovine, traksijskih sila koje mogu pospješiti rupturu mrežnice, te prisutnost mrežničnog puknuća koje će dopustiti prolaz tekuće staklovine u subretinalni prostor. Sva tri čimbenika trebaju biti

prisutna da bi nastalo regmatogeno mrežnično odignuće. Istraživanja nakon smrti pokazuju da u oko 5 do 10% slučajeva postoji cjelovito oštećenje mrežnice bez ijednog jasnog odignuća. (Williams, 2001.)

U kohortnom istraživanju sudjelovalo je 196 pacijenata s asimptomatskim mrežničnim pukotinama, s tim da su neki pacijenti imali oba oka zahvaćena, tako da su se u periodu od 1 do 33 godine (u prosjeku 11 godina) pratile promjene na 235 očiju, bez da se provodili bilo kakvi terapijski postupci. Rezultati su pokazali da nema značajne progresije prema odignuću mrežnice, te da je samo u 8% slučajeva došlo je do subkliničkog mrežničkog odignuća, od čega je 1-2% zahtijevalo kirurško liječenje. U 10 slučajeva došlo je i do stražnjeg odignuća staklovine, međutim to nije rezultiralo novim komplikacijama. (Byer, 1998.)

Klinička slika

U vrijeme stvaranja rupture mnogi se bolesnici žale na bljeskove i leteće mutnine. (Cerovski et al. 2012.) Bljeskove svjetla bolesnik primjećuje u temporalnom vidnom polju i pri zatvorenim očima, odnosno u tami. Mogu se pojaviti i u drugim očnim bolestima, ali i nakon operacija mrežničkog odignuća ili nakon laserskog tretmana mrežnice. Leteće mutnine su česta pojava u staklastom tijelu, pogotovo u kratkovidnih osoba i bolesnika iznad 45 godina, no također mogu biti i prodromalni simptom ablacije retine ili vitrealnog krvarenja. U slučajevima asimptomatskih, subkliničkih ablacija retine s očuvanom vidnom oštrinom, bolesnici se često ne mogu sjetiti simptoma koji bi najavili odignuće mrežnice. (Bušić et al., 2014.) Subklinička mrežnična odignuća mogu dovesti do epimakularne proliferacije ili cistoidnog makularnog edema. Kada je liječenje potrebno, konvencionalna operacija je prvi izbor među kirurškim tehnikama. (Kirchhof & Wong 2007.) Simptomi se rjeđe javljaju u djece, nekorigiranih afakičara, te u bolesnika s dijalizom mrežnice i u ablaciji mrežnice u

donjim kvadrantima koje sporo napreduju. U slučajevima odignute makularne regije bolesnici se žale na zamućen vid s iskrivljenom ili umanjenom slikom. Često opisuju postojanje zavjese suprotno od područja gdje je mrežnica odignuta. Kod dugotrajnih odignuća mrežnice s odignutim makularnim područjem rezultati liječenja su znatno slabiji. (Čupak et al. 2004.)

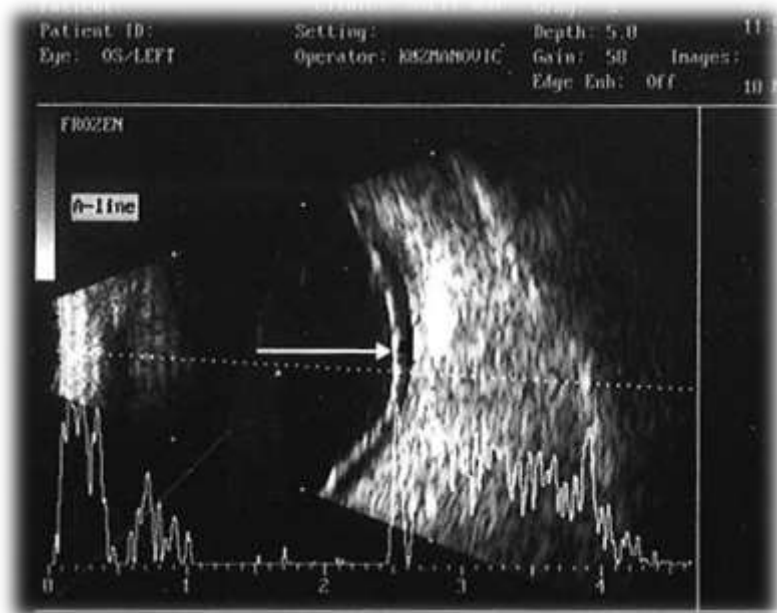Diferencijalna dijagnoza

Iako je regmatogenu ablaciju retine najčešće lako dijagnosticirati, treba misliti na cijeli niz bolesti koje mogu imati sličnu simptomatologiju ili mogu izazvati razvoj sekundarne ablacije retine.

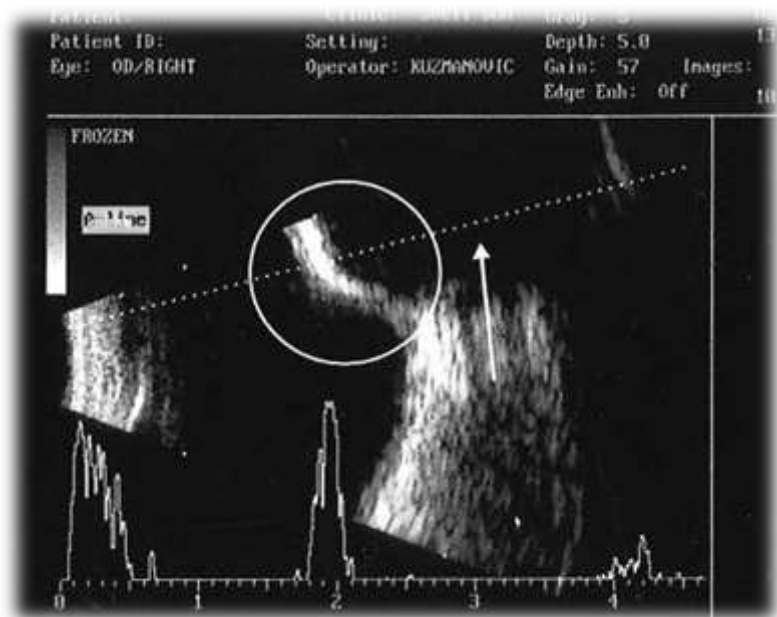
- 1) kongenitalne i razvojne anomalije kao što su retinopatija nedonoščadi, kolobom mrežnice i žilnice, kolobom vidnog živca s udruženom ablacijom mrežnice, ciste mrežnice, kongenitalna i stečena retinoshiza i drugi
- 2) vaskularne bolesti mrežnice i žilnice kao što su Coatsova bolest, okluzija središnje mrežnične arterije i vene, dijabetička retinopatija, senilna degeneracija makule, posttraumatski edem mrežnice i druge
- 3) horioidalne ili kombinirane ablacije vezane uz hipotoniju oka nakon operacija ili ozljeda, vezane uz kompresiju ili blokadu bez venske drenaže oka ili vezane uz upalu (skleritis, episkleritis), procesi koji dovode do zamućenja staklastog tijela, upalni procesi koji mogu dovesti do nastanka odignuća mrežnice (stražnji uveitis ili skleritis, paraziti, AIDS, mb. Behcet, uvealna efuzija), sistavne bolesti (teški oblici hipertenzije, toksemija u trudnoći, uremija, bolest srpastih stanica, vaskularne bolesti kolagena) i različiti tumorski procesi (Čupak et al. 2004.)

Dijagnostika i liječenje

Za otkrivanje regmatogenog odignuća mrežnice potrebno je učiniti opći oftalmološki pregled koji uključuje pregled vidne oštine, pregled prednjeg očnog segmenta na biomikroskopu, mjerenje očnog tlaka te pregled očne pozadine. U pregledu očne pozadine važni su indirektna oftalmoskopija, binokularni pregled na biomikroskopu kontaktnom lećom (trozrcalna Goldman prizma, panfundoskop), a ako su optički mediji neprozirni (katarakta ili vitrealno krvarenje koje povremeno dolazi sa svježom ablacijom retine zbog krvarenja iz retinske rupture), potreban je ultrazvučni pregled (kombinirani A i B prikaz) da bi se postavila dijagnoza. (slika 2.a. i b.) Oftalmoskopski, mrežnica je smanjene prozirnosti, sivo-bijela i edematozna, flotira poput membrane nabrane površine, zaklanjajući detalje retinalnog pigmentnog epitela. Intraokularni tlak najčešće je snižen. Ruptura se pak prikazuje kao otvor (rupa) na sivoj odignutoj mrežnici, kroz koji se jasno prikazuje pozadina – crvena žilnica. Preretinalno i intravitrealno moguće su hemoragije. (Bušić et al., 2014.) Ako ablacija retine dulje traje, komplicira se i prelazi u stanje proliferacijske vitreoretinopatije. Retinski nabori tada postaju fiksirani, dolazi do proliferacije pigmentnih stanica, glije i fibroblasta s obje strane retine te zbog staničnih elemenata dolazi do zamucenja staklovine. (Cerovski et al. 2012.) Ako se bolesnik na vrijeme javi oftalmologu, može se hitno intervenirati laserskom fotokoagulacijom i početnu rupturu ograničiti laserskim pečatima te tako spriječiti nastajanje ablacije retine. Ako se ablacija retine razvije, za laserski je tretman često kasno i potrebna je operacija. Svježju ablaciju retine, pogotovo ako je makularno područje još prilegnuto, potrebno je hitno operirati. (Bušić et al., 2014.) Ako se odignuće mrežnice ne liječi, na posljetku dolazi do cjelokupnog ili gotovo cjelokupnog odignuća mrežnice i tada je gubitak vida potpun, a mogućnost oporavka uz pomoć operacije sve manja kako tjedni odmiču.



Slika 2.a. Svježa regmatogena ablacija mrežnice. Longitudinalni-5 B-prikaz hiperehogene membranozne lezije (strelica) konkavno plitko odvojene od stražnjeg zida oka. Prema: Elabjer, Bušić i Bosnar (2013.), str. 26., uz dopuštenje.



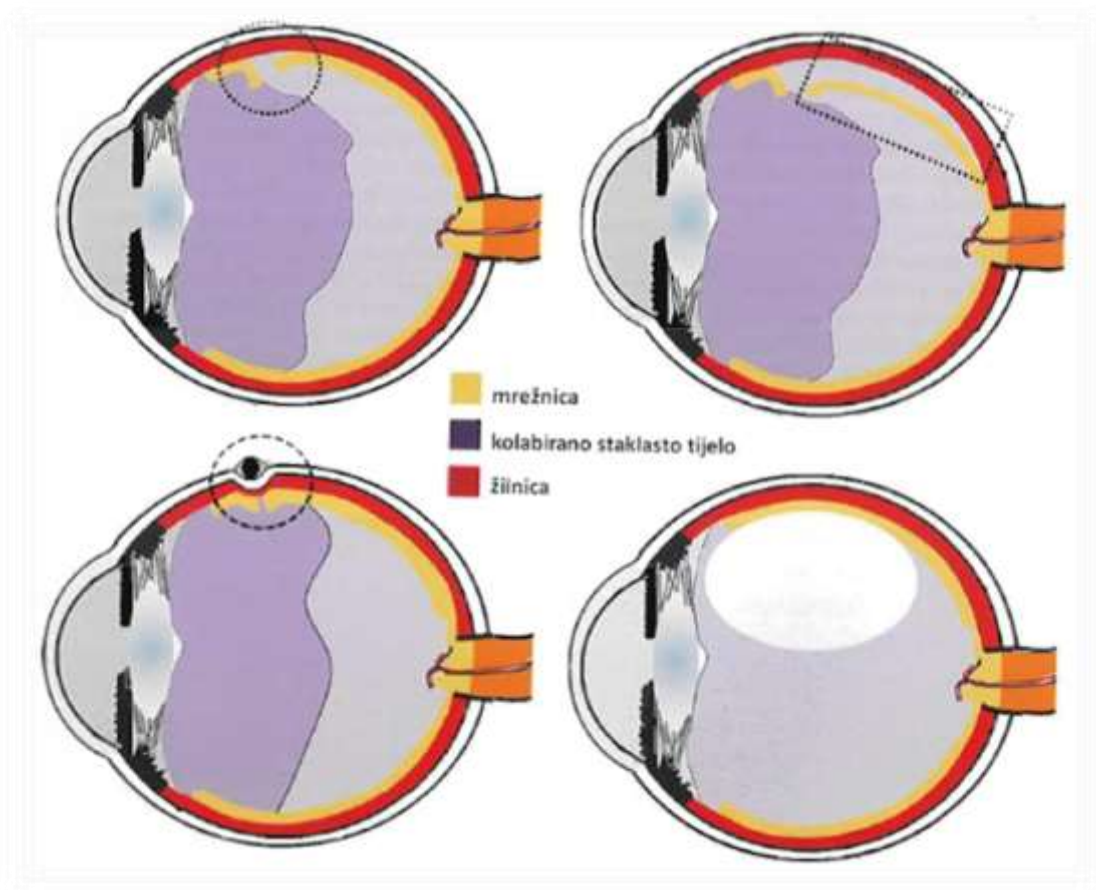
Slika 2.b. Silikonska plomba nakon konvencionalne operacije odignuća mrežnice. Longitudinalni-10 B-prikaz linearnog odjeka stranog tijela anteriorno superotemporalno na očnoj jabučici. Plomba izaziva indentaciju bulbusa (kružnica). Orbitalni prikaz izostaje zbog kompletne atenuacije ultrazvuka silikonskom plombom (strelica). Prema: Elabjer, Bušić i Bosnar (2013.), str. 26., uz dopuštenje.

Početno je mrežnica stanjena i manje prozirna od uobičajenog, a ako odignuće perzistira nekoliko mjeseci, mrežnica će postati atrofična. Štapići, koji s čunjićima pripadaju fotoreceptorskim stanicama, obnavljaju svoju funkciju nakon uspješne operacije, te tako nestaju svi poremećaji u vidnom polju. Ako je i fovea odignuta, obnavljanje funkcije čunjića biti će dobro ako se liječenje provelo unutar tjedan dana od nastupa odignuća. Postoji jednostavno pravilo – broj dana koliko je fovea bila odignuta jednak je broju dana unutar kojih je potrebno obaviti kirurški zahvat, ali naravno, što brže, to bolje. Mogućnost da pacijent postigne vidnu oštrinu 20/40, ako je fovea bila odignuta, a operacija učinjena unutar deset dana iznosi 71%. Ako je operacija učinjena između 11. dana i 6 tjedana, mogućnosti su smanjene na 27%, a poslije više od 6 tjedana, na samo 14%. (Williamson 2008.) Vrijeme izvođenja konvencionalne operacije nema statističko značenje za konačan oporavak vidne oštrine kod akutnog primarnog makularnog odignuća, ako se operacija izvodi unutar 7 dana. Kirurzi trebaju biti svjesni da se funkcija vida može poboljšavati kroz dugo razdoblje nakon operacije. (Liu & Mayer 2006.) Kod kroničnih mrežničnih odignuća, kod kojih se sporo nakuplja subretinalna tekućina, kirurški zahvat može biti dulje odgođen. Ovisno o zahvaćenom oku i o dijelu mrežnice koji je odignut, može se postići smanjenje količine subretinalne tekućine postavljajući pacijenta u određeni položaj dok čeka na kirurški zahvat. Ako su rupe temporalno na lijevom oku ili nazalno na desnom oku, reći ćemo pacijentu da leži na lijevom obrazu. Kod nazalnih rupa na lijevom oku i temporalnih na desnom oku, pacijent će ležati na desnom obrazu. Ako se rupe nalaze superiorno, pacijent će ležati bez jastuka i odignutih nogu, dok će kod inferiornih rupa sjediti uspravno. (Williamson 2008.)

U vremenu postavljanja dijagnoze i operacije, oči moraju imati proširene zjenice jer u suprotnom može doći do iritisa, mioze i stvaranja stražnjih sinehija. Crteže očne pozadine trebalo bi napraviti ili bar provjeriti 24-48 sati prije operacije, budući da se volumen subretinalne tekućine i veličina retinalne ablacije mogu s vremenom promijeniti.

Lokaliziranjem retinalne rupture i crtežom očne pozadine utvrđujemo dijagnozu te odlučujemo o načinu liječenja.

Kirurške metode liječenja regmatogenog odignuća mrežnice su konvencionalna ili klasična metoda i pars plana vitrektomija. (slika 3.) Operaciju je potrebno napraviti na vrijeme. Retinalnu ablaciju gdje makula prileži ili retinalnu ablaciju kod koje je makula odignuta kraće vrijeme, treba operirati po mogućnosti unutar 48 sati. Konvencionalna operacija se izvodi u lokalnoj ili općoj anesteziji, od kojih svaka ima prednosti i nedostataka. Povećana učestalost izvanbolničkih pacijenata smanjila je korištenje opće anestezije. Prednosti lokalne anestezije uključuju kraće vrijeme operacije, brži postoperativni oporavak i vjerojatno manji morbiditet i mortalitet u određenim slučajevima. Međutim, retrobulbarno injiciranje anestetika može dovesti do trajnog gubitka vida zbog perforacije bulbusa, posebno u kratkovidnih pacijenata, te zbog oštećenja vidnog živca. Također su zabilježeni i respiratorni zastoji i grand mal napadaji. Ove komplikacije se mogu smanjiti korištenjem subkonjunktivalne ili peribulbarne tehnike. (Williams, 2001.)



Slika 3. Gore lijevo: Ruptura mrežnice, bez ablacije, nastala zbog trakcije staklastog tijela. **Gore desno:** regmatogena ablacija retine. **Dolje lijevo:** Indentacija očne jabučice elastičnom silikonskom plombom. **Dolje desno:** oko nakon pars plana vitrektomije. Prema: Bušić i sur. (2014.), str. 204., uz dopuštenje.

RAZVOJ KONVENCIONALNE OPERACIJE

Povijest kirurgije mrežničnog odignuća jedna je od najuspješnijih priča u povijesti medicine. Prvi opisi mrežničnog odignuća nastali su početkom 19. st. i odnosili su se uglavnom na patološka zapažanja. Helmholtzovim uvođenjem oftalmoskopa omogućena je precizna i pouzdana klinička dijagnostika. To razdoblje možemo podijeliti na pre- (prije 1920.) i post-Goninovu eru (poslije 1930.).

Prvo kirurško liječenje odignuća mrežnice pokušao je James Ware 1805. godine, punktirajući bjeloočnicu nožem zbog dreniranja subretinalne tekućine. Martin i de Wecker počeli su 1881. godine koristiti termokauterizaciju u liječenju odignuća retine. Pokušavalo se i s primjenom raznih kirurških metoda kao što su subkonjunktivalne injekcije, povećanje intraokularnog tlaka te intravitrealne injekcije s namjerom da se mrežnicu vrati u normalni anatomski položaj. Iako su iskušane mnoge tehnike, one nisu dovele do značajnog uspjeha u liječenju budući da u svom postupku nisu uključivale zatvaranje retinalnih pukotina, kao glavnog uzroka odignuću mrežnice. Jules Gonin, švicarski oftalmolog, označio je 1920. novu eru u liječenju mrežničnog odignuća. Glavni Goninov doprinos je bio što je ukazao da su mrežnične rupe glavni razlog odignuća mrežnice, te da uspješno nalijeganje mrežnice ovisi upravo o njihovom zatvaranju. Razvio je tehniku ignipunktura u kojoj je trans-skleralnom kauterizacijom uspio zatvoriti mrežnične pukotine. Većina metoda koje su se razvijale idućih dvadeset godina, temeljile su se upravo na toj metodi, modificirajući način zatvaranja retinalnih pukotina ili način drenaže subretinalne tekućine.

Mueller je 1903. godine predstavio skraćivanje bjeloočnice zbog postizanja smanjenja volumena očne jabučice. 1931. Lindner je oživio tu tehniku izvođenjem perforirajuće sklerotomije i meridionalnim uklanjanjem dijela bjeloočnice. Zbog svoje složenosti i čestih komplikacija postupak je zamijenjen lamelarnim uklanjanjem dijela bjeloočnice, kojeg je najprije predstavio Blascovics 1912. godine, a zatim popularizirali Shapland (1951–1953), Dellaporta (1951–1957) i Paufique (1952). Ovom tehnikom dvije trećine vanjske bjeloočnice iznad pukotina u mrežnici uklanjane su obodnim rezom. Rubovi su bili zašiveni, a šavovi su uzrokovali inverziju bjeloočnice pri čemu je dolazilo do stvaranja sklero-koroidalnih brazdi. Dijatermiju, kojom su zatvarane pukotine na mrežnici, kasnije su zamijenile krioterapija ili fotokoagulacija. Ovaj postupak ne samo da je inicirao skraćivanje bjeloočnice, nego je uzrokovao i „efekt serklaža“, što je dovelo do kasnijeg razvoja metode postavljanjem serklaža

oko bjeloočnice. Jess je 1937. bio prvi koji je iskoristio strano tijelo kako bi formirao serklaž, postavljajući privremeno komad gaze ispod Tenonove kapsule preko pukotine u mrežnici. Sličan efekt, koristeći šav za skraćivanje, postigli su i Lindner 1949. godine, odnosno Wewe 1949.-1950. Custodis je 1949. predstavio temeljnu ideju u kojoj je nakon dijatermije bjeloočnice iznad površine retinalne pukotine pričvrstio poliviolski materijal i tako indentacijom očne jabučice postigao nalijeganje mrežnice na retinalni pigmentni epitel i zatvaranje pukotine. 1953. ograničio je kirurški postupak na područje pukotine, ali ovaj put bez drenaže subretinalne tekućine. Ova jedinstvena tehnika skoro je bila napuštena, ne zbog svoje neučinkovitosti, već zbog neočekivanih postoperativnih komplikacija uzrokovanih dijatermijom ili poliviolskom plombom kojom je Custodis vršio pritisak na cijelu dijatermiziranu bjeloočnicu, što je ponekad dovodilo do njene nekroze. Napokon 1956. iznio je zapažanja o svom postupku, gdje navodi kako je na uzorku od 515 pacijenata kod 83.3% došlo do uspješnog ponovnog spajanja mrežnice. Tijekom 1950-ih i 1960-ih ovaj postupak su u Americi dalje razvijali Schepens i McDonald. Za razliku od Custodisa oni su odstranjivali subretinalnu tekućinu, te uveli u upotrebu silikonske gumene implante od kojih je prijetila manja opasnost erodiranja u oko. Brockhurst i suradnici 1965. godine opisali su, sada već nazivanu klasičnu tehniku lamelarne disekcije, dijatermiju bjeloočnice i upotrebu serklažnih materijala raznih oblika, širina i debljina za zatvaranje pukotina. Lincoff je 1965. modificirao Custodijev postupak zamijenivši poliviolski materijal silikonskim, te dijatermiju kriopeksijom. Pionirski rad mnogih oftalmologa, uključujući i Lincoffa i Gonina, utemeljio je patofiziologiju regmatogene ablacije mrežnice. Ostalo je još temeljnih pitanja koja moraju biti odgovorena, što će imati važan utjecaj na mogućnost otkrivanja, preveniranja i liječenja regmatogene ablacije mrežnice i svih uz nju vezanih komplikacija. (Kreissig 2006.)

KONVENCIONALNA ILI KLASIČNA METODA

Indikacije


Konvencionalna operacija je metoda izbora za određene pacijente s primarnom regmatogenom ablacijom mrežnice. Kandidati za klasičnu operaciju su fakični pacijenti s pukotinama bez potpunog stražnjeg vitrealnog odignuća, pacijenti s donjom temporalnom dijalezom, mladi i miopični pacijenti s odignućem nastalim zbog mrežaste degeneracije. (Willkinson 2009.) Klasične metode u pravilu koristimo kod plićih ablacija s manjim rupturama i ablacija koje još nemaju znakova proliferativne vitreoretinopatije. (Sodhi et al., 2008.) Osim odličnih anatomskih rezultata, prednosti ove metode su stabilnost i dugotrajnost tih rezultata, te je tako 20-godišnje retrospektivno praćenje pokazalo anatomsko nalijeganje mrežnice u 95% pacijenata, uz očuvanu oštrinu vida 20/40. (Schwartz et al., 2002.)

Postupak

Osnovni cilj operacije odignuća mrežnice je zatvaranje rupture i vraćanje odignute mrežnice na njeno mjesto. Za uspješnost konvencionalne operacije odignuća mrežnice najvažnije je uočavanje svih retinalnih ruptura. Zato je važno u operacijskoj dvorani uvijek imati veliki, detaljni crtež očne pozadine. Obilježja očne pozadine iz crteža, kao što su vortikozne vene, retinalne arterije i područja retinalne degeneracije, mogu pomoći kirurgu locirati rupturu tijekom zahvata i u slučaju kada su očni mediji zamućeni te ometaju adekvatnu vizualizaciju.

Konvencionalna metoda operacije regmatogenog odignuća mrežnice kirurške ciljeve postiže djelovanjem izvana prema unutra na očne strukture. Zahvat se nakon otvaranja perilimbalne spojnice u punom opsegu sastoji od postavljanja silikonske vrpce (cerclage) (slika 4.) ispod ravnih očnih mišića u području ekvatora oka (12 mm od limbusa rožnice) zbog postizanja općeg smanjenja vitreoretinalnih trakcija, drenaže subretinalne tekućine otvaranjem subretinalnog prostora rezom bjeloočnice iznad mjesta s najvišom ablacijom te zatvaranja

incizije resorptivnim šavom, unutarnje tamponade sterilnim zrakom, lociranja retinalnih ruptura metodom indirektno oftalmoskopije, retinalne kriopeksije, postavljanja silikonske spužvaste plombe na bjeloočnici iznad mjesta rupture, te rekonstrukcije spojnice resorptivnim šavovima. Postavljanje silikonske vrpce, silikonske spužvaste plombe i krioretinopeksija su obvezatni elementi kirurškog zahvata. Drenaža subretinalne tekućine i unutarnja tamponada zrakom primjenjuju se ovisno o kliničkom nalazu.



Slika 4. Silikonska vrpca

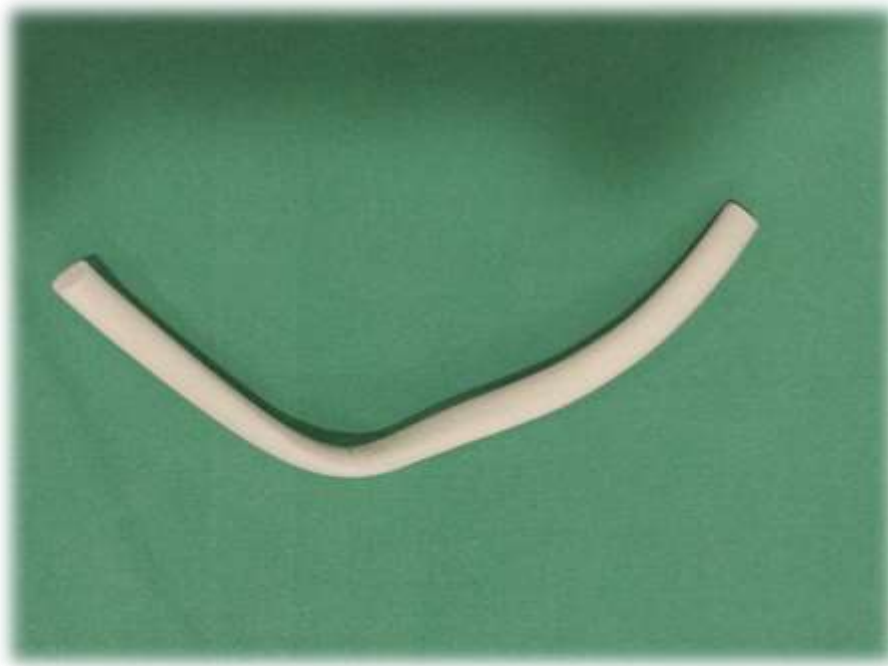
Silikonska vrpca komprimira očnu jabučicu u cijeloj cirkumferenciji od 360 stupnjeva, a dolazi u obliku kompaktnog silikonskog štapića najčešćeg promjera 1-2 mm. Nakon otvaranja spojnice i postavljanja trakcijskih šavova ispod ravnih mišića, silikonska vrpca se provuče ispod sva četiri ravna mišića i šiva u sva četiri kvadranta skleralnim povratnim „U“ šavima dvanaest milimetara od limbusa rožnice. Mjesto gdje se krajevi silikonske vrpce spoje i zategnu nalazi se na donjem temporalnom kvadrantu i zove se „brava serklaža“. Nakon postavljanja brave potrebno je provjeriti utisak silikonske vrpce u kvadrantima, kao i kvalitetu

postavljenih šavova. Potrebno je provjeriti i pulzacije centralne retinalne arterije indirektnim oftalmoskopom. Silikonska vrpca cirkumferentnim utiskivanjem očne jabučice mijenja njen oblik tako da poveća antero-posteriorni i smanjuje trans-ekvatorijalni promjer. Produženjem očne jabučice inducira se miopizacija oka koja u kasnijem postoperativnom tijeku zahtijeva adekvatnu korekciju.(Smiddy 1989. & Wang 1994.)

Slijedeći korak u kirurškom postupku je drenaža subretinalne tekućine koja svojim volumenom predstavlja mehaničku zapreku između senzorne retine i pigmentnog epitela. Stoga, da bi konvencionalna metoda operacije retinalne ablacije bila uspješna, gotovo uvijek je potrebno evakuirati subretinalnu tekućinu. Ako je cijeli postupak precizan i točan, komplikacije ovog zahvata su minimalne te nema razloga da se drenaža subretinalne tekućine ne učini. U području najvećeg volumena subretinalne tekućine, izbjegavajući blizinu krvnih žila, ispod silikonske vrpce, odabere se mjesto punkcije. Nakon naizmjenične kauterizacije dijatermijskom iglom i reza mjesta punkcije skalpelom, skleralni rez se produbljuje dok se ne prikaže žilnica. Tada se kauterizira žilnica te kroz žilnicu punkcijskom iglom uđe u subretinalni prostor i polako ispusti subretinalna tekućina. Na kraju drenaže može se nježnim masiranjem očne jabučice ostatak subretinalne tekućine istisnuti van. Zatim se punkcijsko mjesto zatvori šavom. U rijetkim slučajevima plitkih i početnih odignuća mrežnice, kakvih je u kliničkoj praksi vrlo malo, nije potrebna drenaža subretinalne tekućine jer su zatvaranjem rupture mrežnice stvoreni preduvjeti za djelovanje metaboličke pumpe retinalnog pigmentnog epitela i osmotskog tlaka žilnice za apsorpciju manje količine subretinalne tekućine. Resorpcija subretinalne tekućine je u mladih bolesnika brža jer je stanje žilnice i pigmentnog epitela bolje pa je i pumpa pigmentnog epitela kvalitetnija. Ako se ne napravi drenaža, a mrežnica priligne za 1-3 dana to je siguran znak da su se rupture mrežnice zatvorile. Nakon uspješne drenaže subretinalne tekućine u oku se može razviti hipotonija. Za normalizaciju očnog tlaka u očnu jabučicu injiciramo zrak ili neki drugi plin. Očna jabučica

treba zadobiti svoj volumen, ali treba paziti da oko ne postane pretvrdo, jer tada postoji opasnost od uklještenja mrežnice i staklovine. Četiri milimetra od limbusa rožnice kroz ravni dio cilijarnog tijela iglom ulazimo u vitrealni prostor i injiciramo zrak pazeći da se dobije jedan mjehur zraka. Osim sterilnog zraka koristi se i fiziološka otopina (0,9% NaCl). Sintetski plinovi (SF_6 , C_2F_6 , C_3F_8) koriste se izuzetno rijetko u konvencionalnoj metodi, a vrlo često u pars plana vitrektomiji. Unutarnjom tamponadom postižemo bolje prijanjanje senzorne retine na pigmentni epitel, uspješnije zatvaranje retinalne rupture, kidanje slabijih vitreoretinalnih priraslica i održavanje normalnog očnog tlaka. Nakon unutarnje tamponade primjenjuje se krioretinopeksija, čiji je cilj adhezivni horioretinitis u području retinalne rupture, stvaranje ožiljka uz proliferaciju pigmenta i nastanak čvrste veze između retine i horioideje. Za izvođenje krioretinopeksije koristimo tekući dušik raspona temperatura od -40 do -90 celzijevih stupnjeva. Kriodu prijanjamo na bjeloočnicu u području retinalne rupture u blizini silikonske vrpce. Krioretinopeksija se izvodi pod kontrolom indirektnog oftalmoskopa, a trajanje aplikacije se procjenjuje za svaki pojedini pečat. Kad se pojavi snježno bijela bolja na mjestu kriode, na vrhu impresije, proces je završen. Postavljamo tri krio-pečata po kvadrantu imajući u vidu da se okruži i retinalna ruptura. Krioretinopeksija ne oštećuje skleru niti konjunktivu. Nakon krioretinopeksije potrebno je desetak dana da se stvore čvrste priraslice između retine i horioideje. (Čupak et al. 2004.)

Po završetku slijedi zatvaranje retinalne rupture lokaliziranim utiskivanjem sklere, horioideje i pigmentnog epitela izvana na korespondentnom mjestu pomoću silikonske spužvaste plombe. (slika 5.) Pomoću indirektnog oftalmoskopa provjerava se pozicija utiska, odnosno zatvara li utisak potpuno retinalnu rupturu. Širina silikonske spužvaste plombe ovisi o veličini rupture, a koriste se plombe širine 5, 7 i 10 mm. Plombu postavljamo ispod silikonske vrpce radijalno ili meridionalno i šivamo skleralnim šavima.



Slika 5. Silikonska spužvasta plomba

Komplikacije

Komplikacije konvencionalne operacije odignuća mrežnice mogu se podijeliti na intraoperativne i postoperativne. Intraoperativne komplikacije mogu se dogoditi tijekom cijele operacije, a najčešće su penetracija horioideje i retine sa skleralnim šavom tijekom postavljanja silikonske vrpce, nemogućnost uspješnog dreniranja subretinalne tekućine kroz nedovoljno otvoreno mjesto na skleri, inkarceracija mrežnice u mjestu drenaže, subretinalno krvarenje, akutna očna hipertenzija, te nastanak retinalnih nabora koji otežavaju zatvaranje rupture.

Postoperativne komplikacije mogu se pojaviti satima ili godinama poslije zahvata. Najčešće su perzistencija subretinalne tekućine, očna hipertenzija, eksudativno odignuće mrežnice zbog prekomjerne uporabe retinalne kriopeksije, odignuće žilnice, lokalizirana i difuzna proliferativna vitreoretinopatija, infektivni endoftalmitis, apsces bjeloočnice, fibrinoidna

reakcija i ishemija prednjeg segmenta. (Williams, 2001.) Istraživanje ističe da su dva glavna uzroka za razvoj odignuća žilnice tijekom konvencionalne operacije visok krvni tlak i prisutnost visoke miopije. (Auriol et al. 2011.) Mjesec dana do dvije godine nakon operacije može se na mjestima sklerotomije za drenažu pojaviti subretinalna neovaskularizacija. Čak u 60% fakičnih bolesnika i 28% afakičnih može se razviti cistoidni makularni edem. Infektivni endoftalmitis se iznimno susreće, a uzrokuje ga *Staphylococcus epidermidis*, koji u oko vjerojatno ulazi kroz sklerotomiju ili injekcijom zraka. Postoperativne infekcije javljaju se u manje od 2% bolesnika kojima je operirano odignuće mrežnice. Najčešća manifestacija tada je bol, edem vjeđe i kemoza spojnice bulbusa. Upaljeno područje je vrlo osjetljivo na dodir pa treba odrediti terapiju antibioticima širokog spektra. Ako infekcija ne reagira na antibiotike, katkada je nužno izvaditi plombu, što naravno povećava opasnost od ponovnog odignuća mrežnice. Zbog stanjivanja Tenonove kapsule i spojnice izazvane infekcijom ili nekrozom može doći do izbacivanja plombe. Tada je nužna revizija i ponovno šivanje spojnice ili pokrivanje plombe skleralnim transplantatom.

Često se nakon operativnog zahvata vidi prolazna ptoza zbog manipulacija na gornjem ravnom mišiću. Relativno čest simptom je i diplopija zbog edema ili traume ekstraokularnih mišića i ona nestaje kroz nekoliko tjedana. Diplopija može perzistirati ako je plomba smještena ispod mišića ili ako stvara previše ožiljkastog tkiva.

U rijetkim slučajevima može se na prvom kontrolnom pregledu i dalje vidjeti bulozno odignuće mrežnice usprkos tome što je mrežnica na kraju operacije nalegla. Radi se o sekundarnom odignuću mrežnice koja nastaje zbog efuzije tekućine iz žilnice kao reakcija na krioterapiju. U ovim slučajevima najčešće nije potreban tretman jer se tekućina resorbira kroz 1-2 tjedna. (Čupak et al. 2004.)

Oko 5% eksplantata zahtijeva uklanjanje zbog diplopije, ekstruzije, infekcije, iritacije ili deformacija očne jabučice. (Williamson 2008.) U provedenoj studiji uklanjanje silikonske vrpce povratilo je binokularni vid u većini slučajeva, dok su u ostalima bile potrebne korekcije prizmom ili operacija strabizma. (Sauer et al. 2007.)

Anatomski ishod konvencionalne operacije ovisi o mnogim preoperativnim i intraoperativnim čimbenicima. Oni uključuju prisutnost proliferativne vitreoretinopatije, vitrealno krvarenje, odignuće žilnice, veći opseg odignuća, velike ili ogromne mrežnične poderotine, hipotoniju, neprepoznavanje mrežničnog puknuća, injiciranje zraka, plina ili tekućine. Najznačajniji prediktor postoperativnog nalijeganja mrežnice i vraćanja vida je preoperativno stanje makule. Odignuće mrežnice koje nije zahvatilo područje makule ima značajno bolji anatomski i vizualni ishod. Rutinska uporaba implantacije intraokularnih leća poslije ekstrakcije katarakte, dovela je do toga da pseudofakične oči čine oko 30% regmatogenih mrežničnih odignuća. Možda najveći problem u ispravljanju pseudofakičnih odignuća je otežano predočavanje periferne mrežnice tijekom operacije. Rupture mrežnice ne nalaze se u 9-20% slučajeva, stoga to može biti rizik za neuspješnu operaciju. Pseudofakična odignuća javljaju se u prvoj godini poslije operacije, a dodatnih 10-20% odignuća, unutar 2 godine. Uz pseudofakična odignuća obično su prisutna i odignuća makule. U dva velika istraživanja makula je bila odignuta u 77% i 81% slučajeva. (Williams 2001.) U retrospektivnom istraživanju ocijenjivani su podaci 436 pacijenata podvrgnutih konvencionalnoj operaciji. Uzimajući u obzir da je u 7% slučajeva došlo do ponovnog mrežničnog odignuća u razdoblju od 6 mjeseci poslije operacije, neophodno je dulje postoperativno praćenje da bi se procijenio anatomski i vizualni ishod. (Goezzine et al. 2010.)

Najučinkovitije liječenje kirurških komplikacija je njihovo izbjegavanje. Komplikacije se mogu minimalizirati atraumatskom kirurškom tehnikom i poštivanjem uvriježenih kirurških principa.

ZAKLJUČAK

Tijekom prethodnih 40 godina materijali i metode konvencionalne operacije su bili podvrgnuti neprekidnom usavršavanju koje je dovelo do visoke stope ponovnog prilijevanja mrežnice. Daljnje razumijevanje patobiologije mrežničnog odignuća trebalo bi pridonijeti još većem uspjehu u budućnosti. Pažljivo preoperativno ispitivanje, uključujući detaljan prikaz fundusa kojeg je zagovarao Schepens, potrebno je učiniti bez obzira na kiruršku metodu. Glavna prednost konvencionalne operacije jest vanjski pristup gdje se pomoću skleralnog prstena u cijelom opsegu ili ograničenim pritiskom skleralnom plombom izvana udubljuje bjeloočnica, nakon čega se drenira subretinalna tekućina, a ruptura mrežnice zatvori kriokoagulacijom.

Konvencionalna ili klasična operacija učinkovita je kirurška metoda liječenja regmatogenog mrežničnog odignuća, ponajprije za mlađe pacijente ili one s jednostavnom i plitkom rupturom mrežnice, ali se danas sve više koriste novije tehnike kirurškog liječenja, kao što je pars plana vitrektomija. Glavni razlozi su jednostavnije izvođenje pars plana vitrektomije i dug postupak učenja tehnike konvencionalne operacije, te zbog toga veliki broj intraoperativnih i postoperativnih komplikacija. Komplikacije mogu smanjiti izgled za ponovno prilijevanje mrežnice te mogu rezultirati smanjenom vidnom funkcijom u slučajevima gdje je postignuto ponovno nalijeganje mrežnice. Iskusni retinalni kirurzi cilj konvencionalne operacije mogu ostvariti u većini slučajeva jednom operacijom uz minimalni broj komplikacija, a kako je liječenje retinalne ablacije zahtjevno tehnički, organizacijski i ljudski izvodi se rutinski samo u nekoliko oftalmoloških centara u Hrvatskoj.

ZAHVALE

Zahvaljujem svom mentoru, doc. dr. sc. Tomislavu Jukiću na predloženoj temi, stručnim savjetima i pomoći koju mi je pružio pri izradi ovog diplomskog rada.

Zahvaljujem se svojoj obitelji na bezgraničnoj ljubavi, razumijevanju i podršci tijekom cijelog studija. Uz vas i uz Božju pomoć, put do cilja bio je puno lakši.

LITERATURA

American Academy of Ophthalmology. Basic and Clinical Science Course Section 12: Retina and Vitreous; 2007-2008

Auriol S1, Mahieu L, Arné JL, Mathis V (2011) Risk factors for development of choroidal detachment after scleral buckling procedure. *Am J Ophthalmol* 152(3):428-432.

Bušić M, Kuzmanović Elabjer B, Bosnar D. *Seminaria Ophthalmologica (udžbenik oftalmologije i optometrije)*. 3. izd. Osijek – Zagreb, 2014.

Byer NE (1998) What happens to untreated asymptomatic retinal breaks, and are they affected by posterior vitreous detachment? *Ophthalmology* 105(6):1045-9

Cerovski B i sur.; *Oftalmologija (udžbenik za studente medicine)*; Zagreb 2012.

Čupak K, Gabrić N, Cerovski B i sur. *Oftalmologija*. 2. izd. Zagreb: Nakladni zavod Globus; 2004.

Ghazi NG1, Green WR (2002) Pathology and pathogenesis of retinal detachment. *Eye (Lond)* 16(4):411-21.

Goezinne F1, La Heij EC, Berendschot TT, Kessels AG, Liem AT, Diederens RM, Hendrikse F (2010) Incidence of redetachment 6 months after scleral buckling surgery. *Acta Ophthalmol* 88(2):199-206.

Kirchhof B, Wong D. *Vitre-retinal Surgery*. Springer, Berlin; 2007.

Kreissig I. *Primary Retinal Detachment. Options for Repair*. Berlin, Heidelberg, Springer – Verlag; 2005.

Kuzmanović Elabjer B, Bušić M, Bosnar D. Atlas Ultrazvuka. Ultrazvučni prikaz patoloških stanja oka i orbite. Osijek, Zagreb, 2013.

Liu F1, Meyer CH, Mennel S, Hoerle S, Kroll P (2006) Visual recovery after scleral buckling surgery in macula-off rhegmatogenous retinal detachment. *Ophthalmologica* 220(3):174-80.

Packer AJ. Manual of Retinal Surgery. Butterworth-Heinemann, Oxford 2001.

Sauer A, Bouyon M, Bourcier T, Speeg-Schatz C (2007) Diplopia complicating scleral buckling surgery for retinal detachment. *J Fr Ophtalmol* 30(8):785-9.

Shunmugam M1, Shah AN2, Hysi PG3, Williamson TH4 (2014) The pattern and distribution of retinal breaks in eyes with rhegmatogenous retinal detachment. *Am J Ophthalmol* 157(1):221-226.

Smmidy WE, Loupe DN, Michels RG, Enger C, Glaser BM, Bustros S (1989) Refractive changes after scleral buckling surgery. *Arch Ophthalmol* 107:1469-1471.

Sodhi A1, Leung LS, Do DV, Gower EW, Schein OD, Handa JT (2008) Recent trends in the management of rhegmatogenous retinal detachment. *Surv Ophthalmol* 53(1):50-67.

Stephen G. Schwartz, MD; Derek P. Kuhl, MD, PhD; Alice R. McPherson, MD; Eric R. Holz, MD; William F. Mieler, MD (2002) Twenty-Year Follow-up for Scleral Buckling. *Arch Ophthalmol* 120(3):325-329.

Šikić J. Vitreoretinalna kirurgija. U: Čupak K, ur. Oftalmologija. Zagreb: Nakladni zavod Globus; 1994.

Wang HZ, Chen MT, Chang CH, Tsai MC, Wu WC, Chung CB (1994) The changes of ocular axial length and corneal curvatures after scleral buckling for retinal detachment. *Kaohsiung Jour of Med Scien* 10(2): 77-83.

Williams GA, Aaberg TM. Techniques of Scleral Buckling. U: Ryan SJ, Wilkinson CP, editors. Retina, 3rd edition. St. Louis Missouri; Mosby Elsevier; 2001.

Williamson T.H. Vitreoretinal Surgery. Springer – Verlag Berlin Heidelberg 2008.

Willkinson CP. Rhegmatogenous retinal detachment. U: Yanoff M, Duker JS (Ur.)

Ophthalmology, 3rd ed., Mosby Elsevier; 2009.

ŽIVOTOPIS

Rođena sam 7. lipnja 1988. u Dubrovniku. Osnovnu školu sam završila u Metkoviću, te stekla srednjoškolsko obrazovanje u Prirodoslovno-matematičkoj gimnaziji. Maturirala sam s odličnim uspjehom 2007. Iste godine upisala sam Medicinski fakultet Sveučilišta u Zagrebu. Sudjelovala sam na dvodnevnom tečaju prve pomoći, reanimacije i osnovnog zbrinjavanja traume u veljači 2014. Od početka obrazovanja kontinuirano sam aktivna u preventivnim programima projekta SZO – Zdravi grad, kao sudionik u nagrađivanom projektu Metković zdravi grad. Članica sam Udruge stolnotenisača rekreativaca grada Zagreba.