

Scheuermannova kifoza

Mateljak, Matija

Master's thesis / Diplomski rad

2019

Degree Grantor / Ustanova koja je dodijelila akademski / stručni stupanj: **University of Zagreb, School of Medicine / Sveučilište u Zagrebu, Medicinski fakultet**

Permanent link / Trajna poveznica: <https://um.nsk.hr/um:nbn:hr:105:051188>

Rights / Prava: [In copyright](#)/[Zaštićeno autorskim pravom.](#)

Download date / Datum preuzimanja: **2025-03-14**



Repository / Repozitorij:

[Dr Med - University of Zagreb School of Medicine Digital Repository](#)



**SVEUČILIŠTE U ZAGREBU
MEDICINSKI FAKULTET**

Matija Mateljak

SCHEUERMANNOVA KIFOZA

DIPLOMSKI RAD



Zagreb, 2019.

Ovaj diplomski rad izrađen je u Klinici za ortopediju Kliničkog bolničkog centra Zagreb pod vodstvom prof. dr. sc. Tomislava Đapića i predan je na ocjenu u akademskoj godini 2018./2019.

SADRŽAJ:

I. SAŽETAK	I
II. SUMMARY	II
1. UVOD	1
2. ETIOPATOGENEZA	2
2.1. HISTOLOGIJA	2
2.2. GENETIKA.....	3
2.3. MEHANIČKI STRES	3
3. PRIRODNI TIJEK BOLESTI	5
4. DIJAGNOSTIKA	6
4.1. KLINIČKA PREZENTACIJA.....	6
4.2. KLINIČKI PREGLED	7
4.3. RADIOLOŠKA EVALUACIJA.....	11
5. LIJEČENJE	16
5.1. FIZIKALNA TERAPIJA.....	16
5.2. ORTOZE	16
5.3. KIRURŠKO LIJEČENJE	20
6. ZAKLJUČAK	26
7. ZAHVALE	27
8. LITERATURA	28
9. ŽIVOTOPIS	1

I. Sažetak

SCHEUERMANNNOVA KIFOZA

MATIJA MATELJAK

Scheuermannova bolest najčešći je uzrok adolescentne kifoze. Incidencija iznosi između 1% i 8%. Češće se pojavljuje u muškaraca. Razlikujemo dva oblika po položaju deformiteta: tipični oblik (torakalna kifoza) i atipični oblik (torakolumbalna ili lumbalna kifoza). Etiologija je i dalje nejasna ali najzastupljenija teorija je ona koja govori o genetskoj podlozi bolesti. Bolesnici imaju veću učestalost bolova u donjem dijelu leđa i bave se lakšim fizičkim poslovima. U dijagnostici bolesti potrebno je uzeti detaljnu anamnezu, napraviti klinički pregled te snimiti standardne radiološke snimke. Za postavljanje dijagnoze potrebno je na snimkama uočiti karakteristična anteriorna uklinjenja tijela najmanje 3 susjedna kralješka za $\geq 5^\circ$. Liječenje kifoze može biti konzervativno i kirurško. Fizikalnom terapijom i ortozama se može utjecati na smanjenje kifoze prije koštane zrelosti. Kirurško liječenje rezervirano je za kifoze $>80^\circ$ u torakalnoj ili $>65^\circ$ u torakolumbalnoj kralježnici. Postoje razni kirurški pristupi, a posteriorni pristup je zlatni standard u kirurškom liječenju. U posteriornom pristupu moguće je koristiti jednu od dvije tehnike: kompresijsku ili tehniku poluge. Najčešće komplikacije operacijskog liječenja su gubitak korekcije, kifoza proksimalnog ili distalnog spoja te infekcija.

Ključne riječi: Scheuermannova kifoza, kralježnica, genetika, ortoza, spojna kifoza

II. Summary

SCHEUERMANN'S KYPHOSIS

MATIJA MATELJAK

Scheuermann's kyphosis is the most frequent cause of adolescent kyphosis. Its reported incidence ranges from 1% to 8%. The prevalence is higher in males. According to the position of the deformity, two types are known: type I (thoracic kyphosis) and type II (thoracolumbar or lumbar kyphosis). The etiology of the disease is still unknown but the genetic proclivity seems to be the most plausible theory. Studies have shown that patients complain of lower back pain and are employed in physically less demanding jobs. In order to establish the accurate diagnosis it is important to review medical history, examine the patient and take standard radiographs. The finding of three adjacent anteriorly wedged vertebral bodies for $\geq 5^\circ$ is diagnostic. The treatment of kyphosis is mainly non-operative. Rehabilitation and orthotic devices are used to slow down or correct the deformity before skeletal maturity. Surgery is mainly performed in the cases when kyphosis is greater than 80° in the thoracic and 65° in the lumbar spine. Although there are multiple surgical approaches, the posterior one represents a golden standard. There are two techniques that can be used in the posterior approach: compression and cantilever technique. The most common surgical complications are the loss of correction, junctional kyphosis (proximal and/or distal) and infection.

Key words: Scheuermann's kyphosis, spine, genetics, orthosis, junctional kyphosis

1. Uvod

Već 1920. godine Scheuermann je prvi opisao rigidnost torakalne ili torakolumbalne kralježnice u adolescenata (1). Do današnjeg dana, ta bolest koju karakterizira kompresija tijela kralježaka i čija je etiologija i dalje predmet rasprave, ostaje najčešći uzrok kifoze u adolescenata. Incidencija varira od 1% do 8% ali se pretpostavlja da je prava incidencija još i veća zbog pripisivanja kifoze lošem držanju (2,3). Smatra se da se češće pojavljuje u muškaraca (2,4). Dob pri kojoj se bolest pojavljuje je teško definirati. Radiološke značajke koje odgovaraju Scheuermannovoj kifozi ne pronalaze se do dobi od 12 ili 13 godina što odgovara početku puberteta. Samim time, bolest je ranije vidljiva kod djevojčica nego dječaka (5). Sorensen i sur. su opisali prodrom bolesti u osoba astenične građe u dobi od 4 do 8 godina u kojih bi se u narednim godinama razvila prava Scheuermannova kifoza (6). Bolest se može klasificirati u dva oblika: tipični (tip I) i atipični (tip II). Tipični je češći i zahvaća torakalnu kralježnicu, dok atipični, rjeđi, zahvaća torakolumbalnu ili lumbalnu kralježnicu (7).

2. ETIOPATOGENEZA

Uzrok Scheuermannove kifoze još uvijek nije razjašnjen, ali su predložene brojne teorije. Scheuermann je prvotno predlagao teoriju gdje avaskularna nekroza apofize kralježaka dovodi do prerane stanke u rastu prednjeg dijela tijela kralježaka i tako nastaje uklinjenje tipično za ovu bolest (1). Schmorl je pretpostavljao da hernijacija i prodiranje materijala diska u kralježak dovodi do gubitka funkcije diska i samim time do uklinjenja (8). Bradford i suradnici su pretpostavljali da relativna osteoporoza dovodi do uklinjenja vodeći se idejom da će kralježak koji ima gustoću manju od poželjne biti skloniji urušavanju (9). Studija koja je uslijedila nije pokazala razliku u gustoći kosti između osoba sa Scheuermannovom kifozom i zdravih kontrola (10).

2.1. HISTOLOGIJA

Histološka istraživanja pokazuju sličnosti s Blountovom bolesti u neorganiziranom enhondralnom okoštavanju, smanjenju količine kolagena i rastu razina mukopolisaharida (11). Glavna pretpostavka je da defekt rasta hrskavice pokrovnih ploha tijela kralježaka dovodi do ovih promjena u okoštavanju (11,12).

2.2. GENETIKA

Genetske predispozicije vjerojatno uzrokuju slabost kralježničnih ploča rasta jer utječu na kvalitetu sastavnica matriksa (kolagen tipa I i kolagen tipa IX) i na hondroците (13). Damborg i suradnici (14,15) su proveli kohortnu studiju u koju su uključili 35000 blizanaca iz danskog registra blizanaca od 1931. do 1982. godine. Nasljednost je bila 74%. Ovaj rezultat govori uvelike u prilog genetskoj etiologiji s manjom okolišnom sastavnicom. Geni COL2A1 i COL9A3 se smatraju odgovornima za bolest. Točnije, mutacija na genu COL2A1 dovodi do spondiloepifizijalne displazije slične Scheuermannovoj kifozi udruženoj s teškim oblikom osteoartritisa (16,17). Kod bolesnika koji su prijavili bol u donjem dijelu leđa, nađena je mutacija gena COL9A3 kao i radiološka obilježja koja odgovaraju Scheuermannovim lezijama (18,19).

2.3. MEHANIČKI STRES

Mehanički stres je također promatran kao jedan od glavnih čimbenika u patofiziologiji Scheuermannove kifoze. Scheuermann je prvi uočio veću pojavnost kifoze u fizičkih radnika koji su s radom počeli u mlađoj dobi (1). Dalje, van Linthoudt i Revel su opisali slične lezije lumbalne osteohondroze u sestara blizanki koje su se bavile intenzivnim sportskim aktivnostima (20). Neki radovi govore o većoj učestalosti Scheuermannove kifoze u profesionalnih sportaša čije sportove karakterizira povećana fleksija i/ili ekstenzija trupa (21,22). Revel i suradnici su radili istraživanje u kojemu su mladim štakorima ponavljano nanosili traumu na ploči rasta kralježaka (23). Štakori su razvili lezije tipične

za Scheuermannovu kifožu. Mehanički stres kao čimbenik u nastanku Scheuermannove kifože podupire i činjenica da su uočena smanjenja kifože u bolesnika koji su bili podvrgnuti konzervativnom liječenju odnosno ortozama (24). Visina i tjelesna masa ostaju nerazjašnjeni faktori u nastanku bolesti makar postoje radovi koji govore u prilog njihovog utjecaja.

3. PRIRODNI TIJEK BOLESTI

Općeprihvaćeno mišljenje je da Scheuermannova kifoza ima benignan tijek, bez većih deformiteta i simptoma (25). Međutim, literaturni podaci ne podržavaju takav izričiti stav. Murray i sur. su proveli studiju u kojoj je praćeno 67 bolesnika s dijagnozom Scheuermannove kifoze (4). Bolesnici su praćeni dulje od 30 godina, a prosječna kifoza mjerena metodom po Cobbu iznosila je 72°. Promatrali su fizički status, standardne rendgenske snimke, testove snage trupa i plućne funkcijske testove. Bolesnici sa Scheuermannovom kifozom su imali jače bolove u leđima, koji su bili različito lokalizirani, manji stupanj ekstenzije trupa kao i manju snagu ekstenzije. Bavili su se poslovima koji su zahtijevali lakše fizičke angažmane. Nisu pronađene razlike u stupnju edukacije, broju dana bolovanja zbog bolova u leđima, samopouzdanju ili ograničenjima u bavljenju fizičkom aktivnošću. Promjene u plućnim funkcijskim testovima su uočene u bolesnika s kifozom većom od 100° mjenom metodom po Cobbu. Novija, finska studija, je uključivala 49 bolesnika s tipičnim oblikom Scheuermannove kifoze koji su praćeni 37 godina (26). Prosječna kifoza mjerena metodom po Cobbu iznosila je 45°. Kod bolesnika sa Scheuermannovom kifozom uočen je 2,5 puta veći rizik za pojavu bolova u leđima za razliku od kontrola (opća populacija Finske). Također, bolesnici sa Scheuermannovom kifozom obuhvaćeni ovom studijom, u upitniku (napravljenom prema Finskoj populacijskoj studiji *Health 2000*), su naveli da imaju slabiju kvalitetu života i opće zdravstveno stanje od kontrola. Atipična ili lumbalna kifoza ima veću mogućnost progresije deformiteta i jačine bolova u kasnijoj životnoj dobi nego tipična ili torakolumbalna kifoza (25). Neurološke komplikacije su opisane u manjem broja bolesnika s neliječenom kifozom (13). Najčešće su to bile duralne ciste ili hernijacije intervertebralnih diskova uzrokovane traumom (27–

29). Također, češće se javljaju kod manjih i oštrijih krivina.

4. DIJAGNOSTIKA

Da bi se pravilno postavile indikacije za liječenje Scheuermannove kifoze potrebno je uzeti detaljnu anamnezu i napraviti klinički pregled. Bitno je radiološki evaluirati bolest (načiniti standardne rendgenske snimke kralježnice u posteroanteriornom i lateralnom smjeru, izmjeriti kifožu od gornje pokrovne plohe 5. do donje pokrovne plohe 12. torakalnog kralješka i uklinjenja tijela kralježaka metodom po Cobbu) (5). Osim indikacije za liječenje, ovi podaci nam omogućuju objektivno kvantificiranje kifoze i praćenje bolesnika.

4.1. KLINIČKA PREZENTACIJA

Adolescenti najčešće na pregled dolaze nakon sistematskog pregleda u ordinaciji školske medicine. Također, dolaze i zbog pritiska roditelja, učitelja ili prijatelja, najčešće zbog kozmetičkih smetnji ili lošeg držanja. Bol je češći vodeći simptom u odraslih s neprepoznatom kifozom. Pri uzimanju anamneze i pregledu ne postoje razlike između adolescenata i odraslih bolesnika osim činjenice da adolescent mora biti u pratnji roditelja ili zakonskog skrbnika. Važno je pitati izgleda li netko u obitelji slično kao bolesnik, a često se na licu mjesta uoči da roditelj u pratnji (otac) ima Scheuermannovu kifožu. Ako postoji bol, potrebno je utvrditi njenu lokaciju, karakter, vrijeme pojavljivanja, propagira li negdje te postoje li neke radnje ili položaji koji je olakšavaju. U bolesnika sa Scheuermannovom kifozom koji se žale na bol, ona je najčešće locirana periapikalno paraspinalno. Bol koja na bilo koji način odudara od ovog opisa, pogotovo u adolescenata, trebala bi se detaljnije

ispitati kako bi se isključili drugi mogući uzroci. Kod adolescenata je bol najčešće povezana s fizičkom aktivnošću. Odmor blagotvorno djeluje na bol, a ona sama ne ograničava fizičke radnje. U odraslih je bol učestala pojava, najčešće zbog kompenzatorne lumbalne hiperlordoze koja dovodi do brže degeneracije intervertebralnih diskova (5). Prema Sorensenu i sur. preko 50% bolesnika se u inicijalnom pregledu prezentiralo s boli (6). Neurološke poteškoće zbog Scheuermannove kifoze su rijetke, ali zahtijevaju kiruršku intervenciju. Kliničke prezentacije variraju od unilateralne radikulopatije do nagle spastične paraplegije. Razlog tome je leđna moždina koja je 'nategnuta' preko samog deformiteta (5). Gledajući kozmetički aspekt bolesti on nikako ne bi smio biti zanemaren. Budući da je većina bolesnika u adolescenciji, njihov pogled na sebe i uočavanje deformiteta može biti prvi razlog njihovog dolaska u ordinaciju. Naravno, ako je kozmetika jedini problem u bolesnika, treba biti oprezan s pristupanjem daljnjoj terapiji, pogotovo kirurškoj (5).

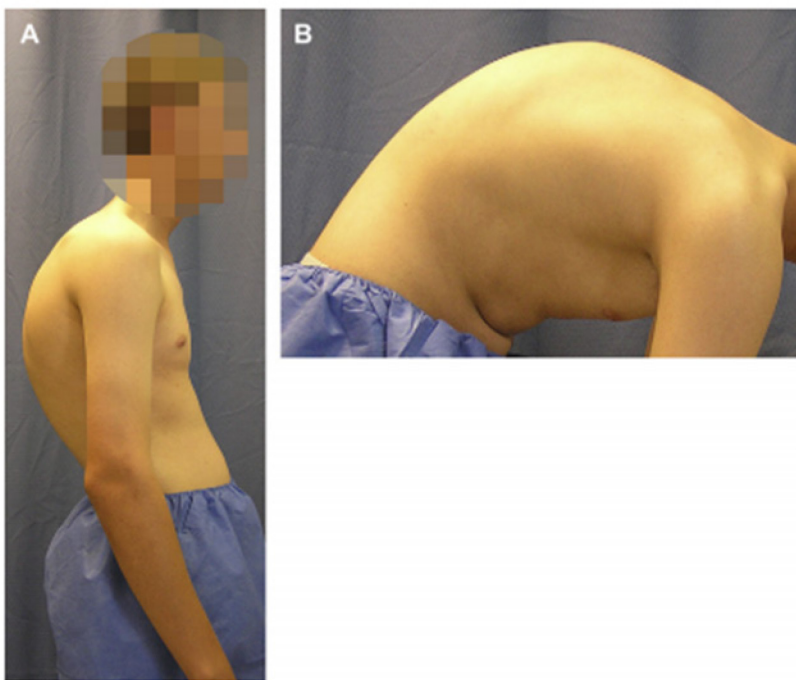
4.2. KLINIČKI PREGLED

Klinički pregled je vrlo važan dio slagalice u razlučivanju Scheuermannove kifoze od posturalne kifoze.

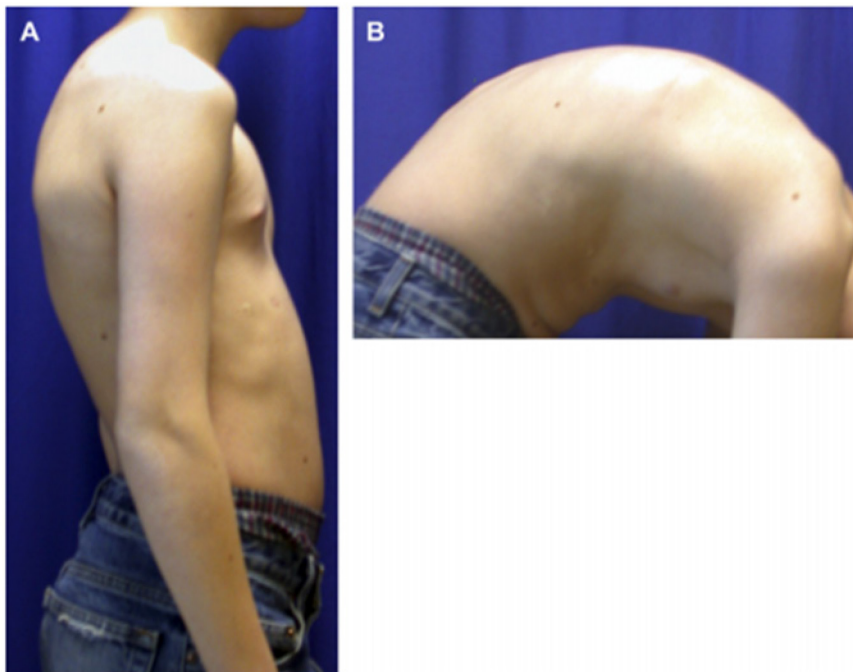
Klinički pregled započinje promatranjem bolesnika koji je skinut do donjeg rublja i bos. Bolesnik stoji uspravno. Promatra se opći vanjski izgled, a zatim držanje bolesnika, simetrija udova, raspon ruku, simetrija prsnog koša i koža. Bolesnika pregledavamo sa svake strane. Posebnu pažnju treba usmjeriti pri pregledu s bočne strane gdje je kifoza najizraženija. Potrebno je izmjeriti duljinu nogu bolesnika budući da se kod zabilježene

razlike u duljini donjih udova test pretklona (Adamsov test) izvodi u sjedećem položaju, s ciljem izravnanja zdjelice. Duljinu nogu u stojećem stavu procjenjujemo na način da bolesniku pristupimo s leđa i postavimo dlanove na kriste ilijačnih kostiju. Razlika u visini ruku promatrača obvezuje ga da bolesnika polegne na leđa i izvrši mjerenje stvarne duljine nogu krojačkim metrom, od spine iliace anterior superior, preko koljena, do medijalnog maleola. Nakon toga pristupa se Adamsovom testu pretklona, u kojem se bolesnik pregiba prema naprijed i pušta ruke i glavu da slobodno padaju prema podlozi. Važno je da bolesnik ima skupljene noge (peta jedne noge je uz petu druge noge) i ispravljena koljena. Bolesnika najprije promatramo straga, potom sprijeda pa sa strane, procjenjujući čitavo vrijeme moguću asimetriju prsnog koša i kralježnice. Važno je pregledati kralježnicu sa svake strane, jer je poznato kako 15% do 20% bolesnika sa Scheuermannovom kifozom ima i skoliozu. Za mjerenje skolioze, kao pomoćno sredstvo, koristi se skoliometar (gibometar). Skoliometar se postavlja na najizbočeniju točku gibusa dok je pacijent u pretklonu (26). Kod bolesnika sa Scheuermannovom kifozom uočavamo tipični oblik slova A (slika 1.), dok će u onih s posturalnom kifozom leđa biti uniformno zaobljena (slika 2.) (5). Mjerimo visinu bolesnika. Možemo mjeriti stajaću (uspravno stajanje) i sjedeću visinu (uspravno sjedenje) što je važno pri praćenju rasta i razvoja bolesnika kao i za praćenje moguće progresije deformiteta kralježnice. Stajaću visinu mjerimo visinomjerom na koji bolesnik staje bos, u uspravnom stavu, a pero visinomjera spušta se na najvišu točku glave bolesnika. Sjedeću visinu također je moguće mjeriti visinomjerom, ali i krojačkim metrom. Bolesnik sjedi uspravno s natkoljenicama u horizontalnom položaju te mjerimo udaljenost od sjedeće površine do najviše točke glave bolesnika. Promatramo kožu i tražimo moguće kožne promjene (tzv. mrlje boje bijele kave

ili pretjeranu dlakavost kože lumbalnog dijela) koje bi nam ukazale na neurološke bolesti i stanja (5).



Slika 1. A) Fotografija muškog bolesnika u uspravnom stavu, promatranog sa strane. Uočava se naglašena torakalna kifoza koju na temelju ovoga nije moguće razlikovati od posturalne kifoze (lošeg držanja). Iz tog razloga pristupa se testu pretklona po Adamsu B) Bolesnik u testu pretklona, gledan sa strane. Apeks kifoze i dalje je oštar i naglašen što govori u prilog dijagnozi Scheuermannove bolesti. Preuzeto iz: Lowe TG (2007), Scheuermann's Kyphosis, str. 306, uz dopuštenje Elsevier.



Slika 2. A) Fotografija muškog bolesnika u uspravnom stavu, gledanog sa strane. Uočava se naglašena kifoza torakalne kralježnice, ramena pomaknuta prema naprijed i astenična građa. B) U testu pretklona po Adamsu leđa su ravnomjerno zaobljena, bez oštrog apeksa kifoze u torakalnoj kralježnici, što govori u prilog dijagnoze posturalne kifoze. Preuzeto iz: Lowe TG (2007), Scheuermann's Kyphosis, str. 306, uz dopuštenje Elsevier.

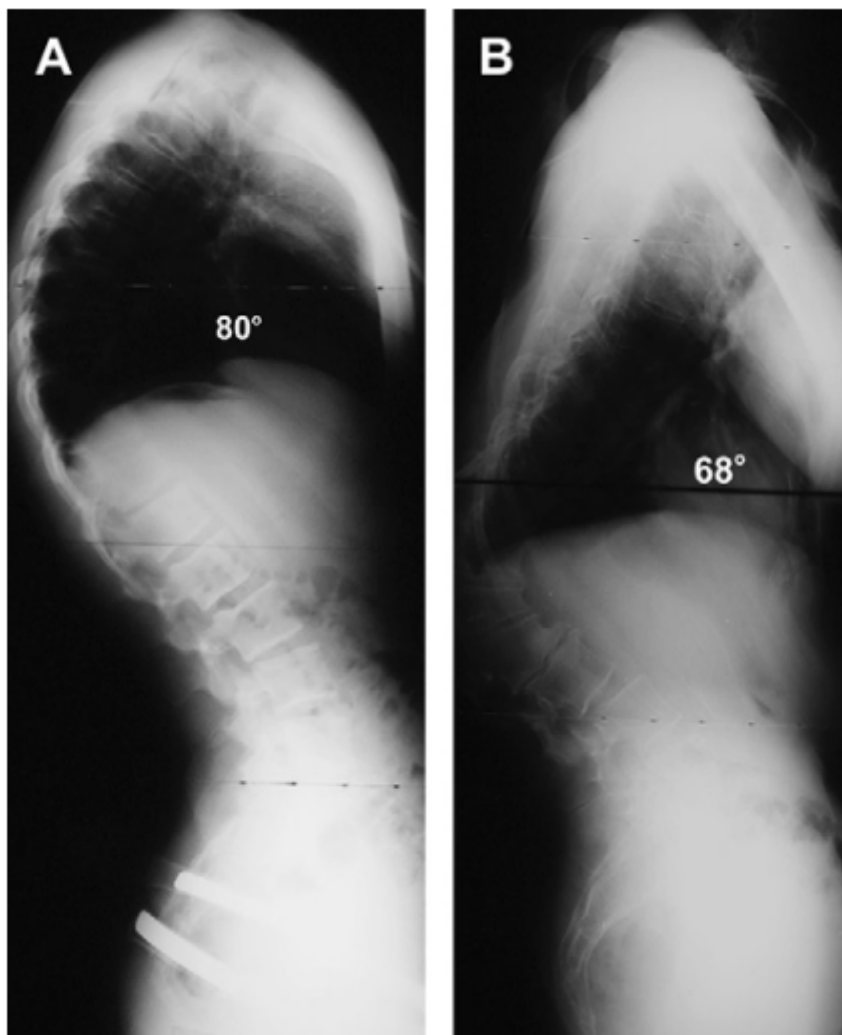
Tijelo održava koronarnu i sagitalnu ravnotežu skladnim odnosom između vratne lordoze, torakalne kifoze i lumbalne lordoze. Bolesnici kod kojih je prisutna pretjerana kifoza kralježnice imaju poremećenu navedenu ravnotežu koju tijelo pokušava povratiti pojačanom lordozom vratne i lumbalne kralježnice. Zato je kod bolesnika sa Scheuermannovom kifozom prisutna navedena kompenzatorna hiperlordoza vratne i lumbalne kralježnice koja se nađe na pregledu. Rameni obruč je rotiran naprijed zbog napetosti mišića i pri pregledu treba obratiti pažnju i na donje ekstremitete, poglavito na stražnju mišićnu ložu natkoljenice te na *m. iliopsoas*, koji su također često napeti (30).

4.3. RADIOLOŠKA EVALUACIJA

Rutinska radiološka evaluacija bolesnika sa Scheuermannovom kifozaom trebala bi se sastojati od posteroanteriorne snimke i lateralne snimke cijele kralježnice. Također, trebala bi se napraviti i snimka torakalne kralježnice u hiperekstenziji preko tvrdog jastuka (*eng. bolster*) (hiperekstenzijska snimka) u posteroanteriornoj projekciji, koja pokazuje fleksibilnost kifotičnog deformiteta (5). Za snimanje u posteroanteriornoj projekciji bolesnik stoji ispruženih koljena sa stopalima u širini kukova, od izvora zračenja udaljen 183 centimetra. Snimka treba biti što cjelovitija što znači da treba obuhvaćati i donji dio vratne kralježnice, ali i lumbosakralno područje. Za snimanje lateralne snimke kralježnice bolesnik stoji uspravno, maksimalno supinira dlanove i podiže ruke do 90° antefleksije u ramenima. Potom flektira laktove te oslanja prste šaka na ključne kosti čime je torakalna kralježnica jasnije vidljiva na snimci. Bolesnika je jednostavnije postaviti u traženu poziciju ukoliko rendgenski uređaj posjeduje fiksne drške koje bolesnik uhvati i drži za vrijeme snimanja. Za snimanje hiperekstenzijske snimke bolesnik bočno liježe preko jastuka koji se namješta ispod rebara na mjestu koje odgovara položaju apeksa deformiteta kralježnice. Ruka koja je na strani podloge ostaje na podlozi, dok druga ruka slobodno pada preko bolesnikove glave (npr. ako bolesnik leži na lijevom boku, lijeva ruka ostaje ispružena na podlozi, a desna ruka slobodno pada preko bolesnikove glave). Tijekom evaluacije snimke mjeri se torakalna kifoza, lumbalna lordoza te ukupna sagitalna os tijela (*eng. sagittal vertebral alignment*) (31). Za mjerenje torakalne kifoze i lumbalne lordoze koristimo lateralnu rendgensku snimku na kojoj označavamo gornje i donje kralješke. Za mjerenje torakalne kifoze određuje se gornja pokrovna ploha 5. torakalnog kralješka i donja pokrovna ploha 12. torakalnog kralješka, a za lumbalnu lordozu određuje se gornja

pokrovna ploha 12. torakalnog kralješka i gornja pokrovna ploha 1. sakralnog kralješka. Na tako određene plohe povlače se tangente, a potom se povlače okomice na obje tangente. Kut koji pri presijecanju tvore tako dobivene okomice naziva se Cobbov kut. Normalno, torakalna kifoza varira od 10° do 40° , mjerena metodom po Cobbu. Normalna vrijednost lumbalne lordoze iznosi od 40° do 65° (32). Zona tranzicije između torakalne i lumbalne kralježnice uključuje kralješke od Th10 do L2 i normalno je lagano lordotična (od 0 do 10°). Kada je kralježnica stabilna u sagitalnoj ravnini, vertikalna linija spuštена od sredine tijela C7 kralješka trebala bi padati na 0 – 2 centimetra od sakralnog promontorija. Bolesnici sa Scheuermannovom kifozom najčešće su „negativno“ balansirani u usporedbi s općom populacijom (vertikalna linija pada posteriorno više od 2 centimetra od sakralnog promontorija) (25). Posteroanteriorni snimak kralježnice trebao bi služiti u pregledu koronarne ravnoteže kralježnice kao i prisutnosti skolioze. Za određivanje koronarne ravnoteže kralježnice koristimo liniju spuštenu okomito od sredine tijela C7 kralješka do centralne vertikalne sakralne linije (centralna vertikalna sakralna linija određuje se tako da se na rendgenskoj snimci povuče crta koja spaja lijevu i desnu spinu iliacu posterior superior i na nju okomica kroz sredinu sakruma). Kada je kralježnica stabilna u koronarnoj ravnini, linija spuštена okomito od sredine tijela C7 kralješka ne odstupa od centralne vertikalne sakralne linije za više od 2 centimetra (5). U slučaju prisutnosti skolioze ovo je korisna mjera procjene odstupanja skoliotične krivine od središnje ravnine kralježnice.

Generalno, postoje dvije krivine koje se mogu prepoznati na radiološkim snimkama. U tipičnom obliku bolesti apeks se nalazi između Th6 i Th8 dok krivina počinje od Th1 ili Th2, a završava na Th12 ili L1. Atipični oblik ima krivinu koja počinje u Th4 ili Th5 području, a seže do L2 ili L3 s apeksom u blizini torakolumbalnog prijelaza (slika 3.) (33).



Slika 3. Lateralne rendgenske snimke dvaju bolesnika sa Scheuermannovom kifozaom. A) Snimka pokazuje tipičnu Scheuermannovu kifoza u torakalnoj kralježnici, s kutem od 80° mjenim metodom po Cobbu. B) Atipična Scheuermannova kifoza od 68° mjerena metodom po Cobbu, s apeksom na torakolumbalnom prijelazu. Preuzeto iz: Lowe TG (2007), Scheuermann's Kyphosis, str. 308, uz dopuštenje Elsevier.

Osim povećane vrijednosti torakalne kifoze, najvažniji dijagnostički kriterij za Scheuermannovu kifožu jest onaj prema Sorensenu - više od 5° anteriornog uklinjenja tijela najmanje tri susjedna kralješka (6). Dodatni radiološki kriteriji za dijagnozu Scheuermannove bolesti su: Schmorlovi čvorovi (intrakorporalne hernijacije intervertebralnog diska), nepravilnosti pokrovnih ploha tijela kralježaka, suženje intervertebralnih prostora i anteroposteriorno produljenje tijela apikalnih kralježaka (25). Vertebralno uklinjenje mjeri se metodom po Cobbu. Na rendgenskoj snimci, na uklinjenom kralješku, povlači se tangenta na njegovu gornju i donju pokrovnu plohu, a kut koji tangente zatvaraju presijecanjem je Cobbov kut.

Uklinjenje tijela kralješka se događa tijekom primarne osifikacije i pojačava se tokom druge osifikacije po Delpechovom zakonu. To se može opisati kao pretjerani pritisak na zglobne plohe tijela, što inducira uklinjenje koje potencira dodatno oštećenje tokom mehaničkog stresa. Pretpostavlja se da je ovaj nepravilan rast prednjeg dijela tijela kralježaka povezan s pretjeranim rastom bolesnika u visinu (Knutssonov znak) (34). Ponekad je moguće vidjeti stanjenje cijelog tijela kralješka zajedno s produljenjem susjednog kralješka (Edgrenov znak) (35). Nepravilne pokrovne plohe tijela kralježaka vidljive su na standardnim rendgenskim snimkama.

Schmorlove hernije nastaju tijekom sekundarne osifikacije, a postoje centralni i marginalni oblik. Centralni odgovara hernijaciji nukleusa diska u vertebralno tijelo kroz slabu točku pokrovne plohe. Marginalni oblici odgovaraju frakturi prstenaste apofize u koju se umetnuo fibrozni prsten diska (13). Prevalencija Schmorlovih hernija u bolesnika sa Scheuermannovom bolesti kreće se između 16% (36) pa sve do 48% (37). Katkad Schmorlovi čvorovi mogu postojati izolirano bez drugih znakova Scheuermannove kifoze.

Još jedan bitan nalaz na radiološkim snimkama je i degeneracija diska koja je češća u bolesnika sa Scheuermannovom kifozaom. Studija u kojoj su uspoređivane snimke magnetne rezonance intervertebralnih diskova bolesnika sa Scheuermannovom kifozaom sa snimkama asimptomatskih kontrola uočila je da 55% bolesnika sa Scheuermannovom kifozaom ima znakove degeneracije diska dok je kod asimptomatskih kontrola taj postotak iznosio 10% (38).

Varijacije Scheuermannove kifoze postoje i to je potrebno imati na umu prilikom postavljanja dijagnoze. Bolesnici koji imaju nepravilne promjene na zglobnim plohama tijela kralježaka uz Schmorlove čvorove i sužen intervertebralni prostor, ali bez uklinjenja tijela kralješka moguće imaju neku formu Scheuermannove bolesti (5). U prilog ovim pretpostavkama, Bradford i suradnici su tvrdili da je dovoljan nalaz za dijagnozu Scheuermannove kifoze samo jedan uklinjeni kralježak za razliku od kriterija gdje su potrebna najmanje tri susjedna (9). Radiologija predstavlja zlatni standard u diferencijalnoj dijagnostici Scheuermannove kifoze. Posturalna kifoza je i u adolescenata i u odraslih najčešća diferencijalna dijagnoza Scheuermannovoj kifozi. Ako se radi o posturalnoj kifozi, na radiološkim slikama neće biti prisutne lezije tipične za Scheuermannovu kifozaom. Nadalje, u adolescenata bi se kifotični kut trebao potpuno ispraviti u hiperekstenzijskim snimkama (preko tvrdog jastuka) (5). Ako bi kifoza ostala rigidna (najčešće u odraslih), to i dalje ne znači da je u pitanju Scheuermannova kifoza, nego u obzir dolaze i druge diferencijalne dijagnoze kao što su zrasla kompresijska fraktura kralješka, kifoza zbog prijašnje laminektomije, ankilozantni spondilitis, tumori i infekcija (7). Dodatne pretrage kao što su kompjuterska tomografija, magnetna rezonanca i mijelografija mogu pomoći u daljnjoj i potpunoj evaluaciji deformiteta (5).

5. LIJEČENJE

Indikacije za liječenje Scheuermannove kifoze su: bol, progresija deformiteta, neurološki ispadi, kardiopulmonarna kompromitacija i kozmetika. Liječenje varira od fizikalne terapije do kirurške intervencije. Bitno je naglasiti da je za svakoga bolesnika potreban individualan pristup skrojen prema težini deformiteta i pripadajućim simptomima (5). Liječenje Scheuermannove kifoze je najvećim dijelom neoperativno. Sportovi koji uključuju pretjerani mehanički stres na kralježnicu, primjerice dizanje utega i ragbi, trebali bi se izbjegavati bez obzira na stupanj deformiteta i simptome (13).

5.1. FIZIKALNA TERAPIJA

Fizikalna terapija se koristi kao pomoćna metoda u liječenju kifoze. Najčešće se koriste vježbe za posturalnu kontrolu, jačanje i istezanje trupa te istezanje mišića i tetiva poglavito stražnje natkoljениčne lože te prsnih mišića koji su često napeti (39). Koriste se i vježbe disanja koje ostvaruju dvostruki učinak – poboljšanje kapaciteta pluća i jačanje primarne i pomoćne respiratorne muskulature koja pomaže boljem držanju.

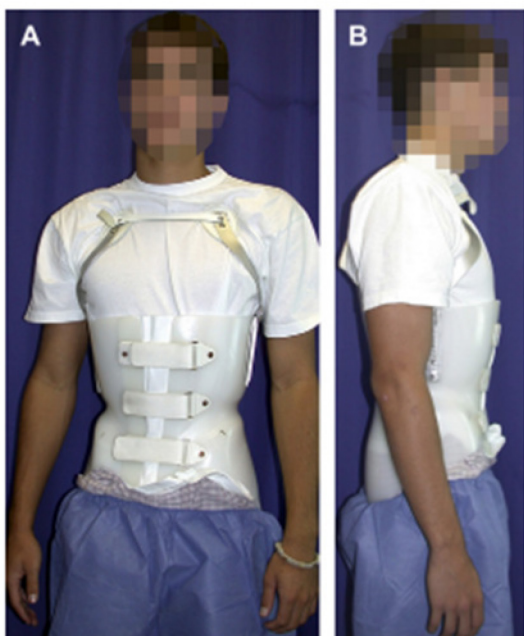5.2. ORTOZE

Ortotsko liječenje se koristi u svrhu kontrole kifotičnog zavoja, smanjenjem pritiska na apikalni dio kifoze korištenjem hiperekstenzijskih sila. Također, uočen je i dodatan pozitivan učinak u vidu smanjenja lezija na rendgenskim snimkama kao što je smanjenje

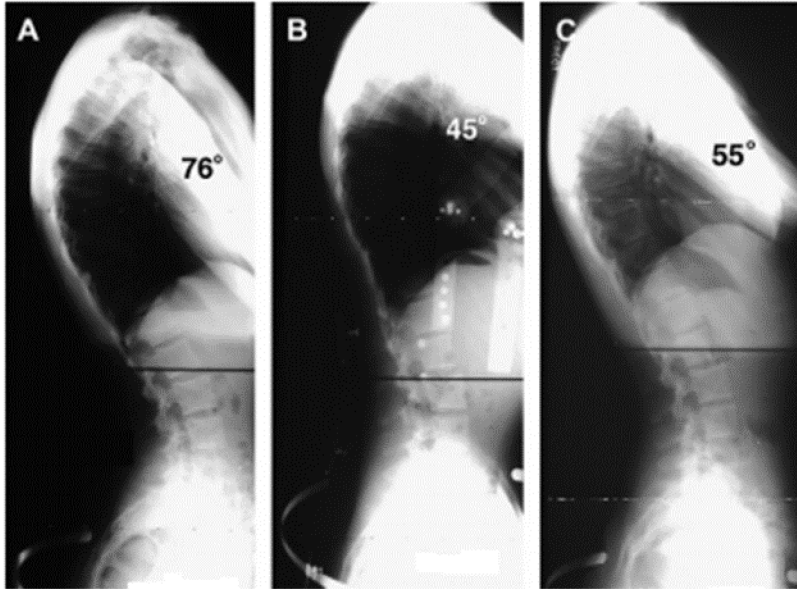
uklinjenja kralježaka mjereno metodom po Cobbu (20,40). Adolescenti s kifozaom većom od 55° u torakalnom dijelu ili 40° u torakolumbalnome dijelu trebaju nositi ortoza i trebaju biti uključeni u program vježbi pod nadzorom fizioterapeuta (25). Postoje različite vrste ortoza koje se mogu koristiti u korekciji kifoze. Glavni princip liječenja ortozaom jest primjena sile kroz tri točke. Sila sprijeda ostvaruje se kroz dvije točke (ramene pelote), a sila straga ostvaruje se kroz točku u području apeksa kifoze (slika 4). Ova vrsta ortoza je indicirana u lumbalnom i torakolumbalnom tipu Scheuermannove kifoze. Za klasični, torakalni oblik, ortoza je veća i proteže se od prsne kosti do zdjelice. Ima još jednu stražnju potporu na sakralnom dijelu kralježnice, a prednje potpore su više. Primjer ove ortoza je Milwaukee ortoza, koja se koristi kada je apeks kifoze lociran iznad 8. torakalnog kralješka. Za vrlo rigidne kifoze moguće je koristiti i sadrene (sadra, gips) korzete u razdoblju od jednog do tri mjeseca nakon čega se prelazi na liječenje ortozaom. Ovaj je postupak moguće ponavljati, ovisno o potrebi. Sadreni korzeti stavljaju se uglavnom u općoj anesteziji, a njihov je cilj ostvariti korekciju kifotičnog zavoja uz pritisak koji je jači od onog koji ostvaruje ortoza. Sadreni korzet se modelira prema obliku bolesnikova trupa te se oblikovanjem sadre oko apeksa kifoze postiže korekcija. Također, sadreni korzet bolesnik nije u mogućnosti sam ukloniti (kao što je to slučaj s ortozaom), čime se omogućuje djelovanje korektivnih sila 24 sata dnevno. Osim vrlo rigidnih deformiteta, korzeti od sadre mogu se koristiti kod nesuradljivih bolesnika koji trebaju liječenje (npr. djeca) (13). Nakon postavljanja dijagnoze, kod djece čija kifoza premašuje 60°, ortotsko liječenje treba započeti što je prije moguće (39). Nakon što je bolesnik dobio ortoza, potrebno je učiniti lateralnu radiološku snimku kako bi se ustanovilo da je ortoza dobro ugođena. Bolesnike se prati redovnim kontrolama svakih 6 mjeseci, a u slučaju nepredviđenih problema s ortozaom bolesnik se odmah treba javiti kako bi se problemi

otklonili korekcijom postojeće ortoze ili, ukoliko je potrebno, izradom nove. Vježbe koje se mogu izvoditi komplementarno nošenju ortoze su *pelvic-tilt* vježbe kako bi se smanjila lumbalna lordoza kao i vježbe torakalne ekstenzije kojima se istezanjem skraćene miškulature (prema naprijed rotiran rameni obruč) i jačanjem ekstenzora kralježnice postiže optimalna ekstenzija (5). Analogno terapiji skolioze, početno vrijeme nošenja ortoze trebalo bi iznositi više od 20 sati dnevno do potpune pasivne korekcije kifoze u ortozu. To uključuje i djelomično povlačenje uklinjenja kralježaka. Nakon toga slijedi nošenje ortoze od 12 do 14 sati dnevno. Taj režim se nastavlja sve dok bolesnik ne dosegne koštanu zrelost (fuzija ilijačnih apofiza) (13,25). Što se tiče suradljivosti bolesnika tijekom liječenja ortozama, kao i kod skolioza, suradljivost i pridržavanje uputa o nošenju su znatno veće kod korištenja torakolumbosakralnih ortoza (TLSO) (slika 4) u usporedbi s Milwaukee ortozom (41). Ortoza se smatra djelotvornom kada korekcija kifotičnog zavoja iznosi oko 50% smanjenja inicijalnog kuta mjerenog po Cobbu. Dokazano je kako se korekcija ostvarena ortotskom terapijom gubi nakon završetka terapije, odnosno prestanka nošenja ortoze (slika 5.) (5). Sachs i suradnici analizirali su 120 bolesnika liječenih Milwaukee ortozom zbog Scheuermannove bolesti i praćenih minimalno 5 godina nakon završetka liječenja (24). Prosječna dob pri početku nošenja ortoze bila je 12 godina i 5 mjeseci dok je prosječna dob pri završetku nošenja bila 16 godina i 1 mjesec. Prosječna dob prilikom posljednje kontrole iznosila je 24 godine. Od 120 bolesnika, u njih 76 je primijećeno poboljšanje nalaza prilikom posljednjeg praćenja. Kod 24 bolesnika je došlo do pogoršanja kifoze, a u 10 bolesnika stanje je bilo nepromijenjeno na kraju praćenja u odnosu na inicijalno stanje kod početka ortotskog liječenja. Deset bolesnika je ortozu nosilo neredovito te je u osmero njih došlo do pogoršanja kifoze dok je u dvoje zabilježeno poboljšanje. Troje pacijenata s pogoršanjem kifoze su podvrgnuti operaciji spinalne fuzije.

Zaključili su da je Milwaukee ortoza djelotvorna kod Scheuermannove bolesti, no bolesnici koji se prezentiraju kifozaom većom od 74° češće trebaju kirurško liječenje. U skeletno zrelih uloga ortoza ostaje nejasna. Prema preporukama nekih autora (42) skeletna zrelost nije nužno kontraindikacija za ortotsko liječenje, međutim nedostatna suradljivost bolesnika velika je prepreka u dokazivanju mogućeg potencijala ove vrste liječenja. Indikacija za ortotsko liječenje kod odraslih je refrakтерна bol bez mogućnosti operativne intervencije (7).



Slika 4. Fotografije bolesnika koji nosi modificiranu aktivno-pasivnu torakolumbosakralnu ortoza po Gschwendu u sklopu liječenja Scheuermannove bolesti A) Fotografija bolesnika srijeda u uspravnom stavu s ortozom koja koristi metodu tri točke. B) Fotografija istog bolesnika s ortozom gledanog sa strane. Preuzeto iz: Lowe TG (2007), Scheuermann's Kyphosis, str. 309, uz dopuštenje Elsevier.

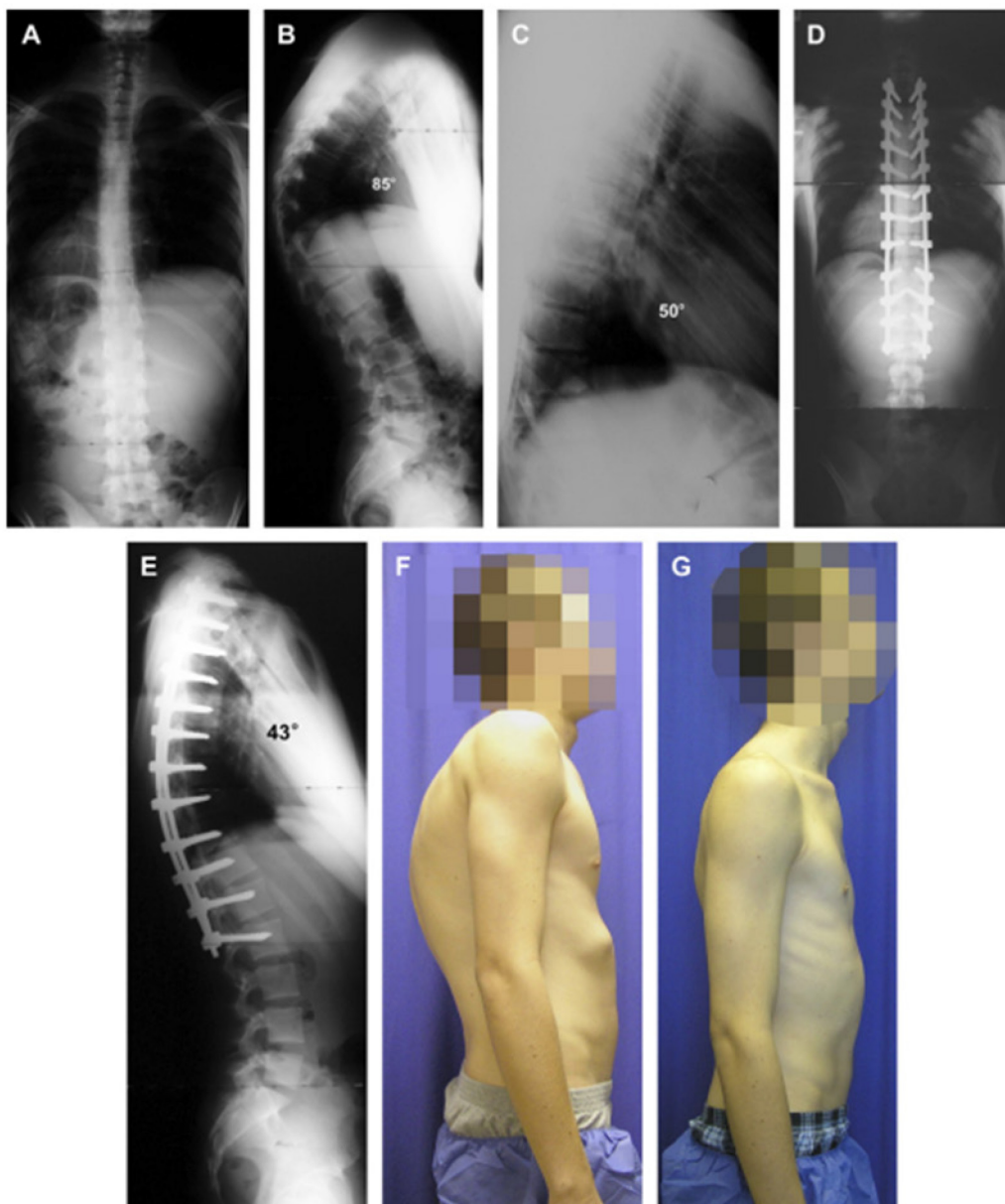


Slika 5. Rendgenske snimke tijekom liječenja Scheuermannove bolesti ortozom. A) Slika prilikom prezentacije bolesnika (kut kifoze mjeren metodom po Cobbu iznosi 76°) B) Slika nakon 1,5 godine korištenja trouporišne ortoze (kut kifoze mjeren metodom po Cobbu iznosi 45°) C) Slika godinu dana nakon završetka tretmana ortozom (kut kifoze mjeren metodom po Cobbu iznosi 55°). Preuzeto iz: Lowe TG (2007), Scheuermann's Kyphosis, str. 310, uz dopuštenje Elsevier.

5.3. KIRURŠKO LIJEČENJE

Kirurško liječenje Scheuermannove kifoze indicirano je za deformitete torakalne kralježnice (tipična Scheuermannove bolest) veće od 80° te torakolumbalne kralježnice (atipična Scheuermannova bolest) veće od 60° mjerena metodom po Cobbu, neurološki deficit i kompresija leđne moždine (25). Bol uzrokovana deformitetom od najmanje 60° mjerena metodom po Cobbu, refrakтерна na ostalu terapiju, jest indikacija za liječenje kod odraslih bolesnika. Cilj kirurškog liječenja je postići smanjenje kifotične deformacije i fuziju kralježnice uz pomoć instrumentacije koja se sastoji od kombinacije vijaka, kuka, žica i šipki. U kirurškom liječenju kifoze koriste se stražnji pristup, koji predstavlja zlatni standard, prednji pristup (u današnje vrijeme gotovo pa zaboravljen) te kombinacija ova

dva pristupa (5). Svi pristupi se sastoje od tri glavna koraka: otpuštanje spinalnih struktura, ispravljanje kifoze (najmanje 50% deformiteta) i artrodeza s instrumentacijom (slika 6.) (13).



Slika 6. Bolesnik sa Scheuermannovom kifozom. A) Posteroanteriorna rendgenska snimka ne pokazuje značajniji deformitet. B) Lateralna rendgenska snimka pokazuje tipičnu Scheuermannovu kifozu, s apeksom na Th9, koja mjeri 85° po Cobbu. C) Lateralna fokusirana rendgenska snimka apeksa kifotične krivine, koji mjeri 50° po Cobbu. D) Postoperativna posteroanteriorna rendgenska snimka nakon posteriorne spinalne fuzije. E) Postoperativna lateralna rendgenska snimka koja pokazuje 50%-nu korekciju kifoze. F) Preoperativna fotografija uspravnog bolesnika gledanog sa strane. G) Postoperativna fotografija bolesnika u uspravnom stavu gledanog sa strane, vidi se odlična klinička korekcija torakalne kifioze. Preuzeto iz: Lowe TG (2007), Scheuermann's Kyphosis, str. 311, uz dopuštenje Elsevier.

Prednji pristup moguće je učiniti otvoreno, kroz desnu torakotomiju, kao i torakoskopski (5). Kostuik je opisao liječenje Scheuermannove kifoze isključivo prednjim pristupom i instrumentacijom Harringtonovim sustavom za distrakciju, uz obavezno postoperativno korištenje potporne ortoze koja preuzima opterećenje dok ne nastupi fuzija operiranog dijela kralježnice (43). Premda su rezultati u 36 bolesnika sa Scheuermannovom kifozom bili dobri (prosječni kut deformiteta je bio $75,5^\circ$, a nakon operacije 60° mjeren metodom po Cobbu), prednji instrumentirani pristup nije široko korišten u ovoj indikaciji zbog početka korištenja transpedikularnih vijaka koji se postavljaju stražnjim pristupom i omogućuju kontrolu sve tri kolumne kralježnice (prednju, srednju i stražnju) (43,44). Stražnji pristup predstavlja zlatni standard u kirurškom liječenju Scheuermannove kifoze (45). Stražnji pristup koristi otpuštanje ligamentarnog aparata stražnjeg dijela kralježnice te osteotomije kao glavni način postizanja korekcije odnosno skraćanja stražnje kolumne kralježnice. Smith-Petersen osteotomija (SPO) opisana je 1945. godine za bolesnike s kifotičnom deformacijom ankilozirane kralježnice u podlozi reumatske bolesti (ankilozantni spondilitis) (45, 46). Ponte osteotomija je tehnički istovjetna SPO, no opisana je u liječenju Scheuermannove kifoze i skolioze te se ta dva termina često naizmjenično koriste u medicinskoj literaturi za opis jednog postupka (46). SPO, odnosno Ponte osteotomija je postupa uklanjanja stražnjih kralježničnih zglobova (tj. zigapofizealnih zglobova kojima su kralješci međusobno uzgobljeni), kako bi se povećala fleksibilnost deformiteta kralježnice. Navedeni postupak uključuje uklanjanje stražnjih elemenata kralježnice koji uključuju: supraspinozni ligament, intraspinozni ligament, žuti ligament te gornji i donji artikularni nastavak. Nakon uklanjanja navedenih struktura, zatvaranjem osteotomije

(silom kompresije na stražnji dio kralježnice koji se ostvaruje preko šipki instrumentacije), postiže se korekcija kifoze na osteotomiranom segmentu. Ovom vrstom osteotomije moguće je ostvariti do 10° korekcije po nivou, tako da se često koriste na 2 do 3 periapikalna nivoa deformiteta (46). Za fiksaciju kod stražnjeg pristupa koriste se dvije tehnike postavljanja šipki: tehnika kompresije ili tehnika poluge. Tehnika kompresije se sastoji od četiri šipke u kojemu su dvije gornje šipke povezane s dvije distalne šipke preko domino sustava. Sila (kompresija) se primijeni na apeksu deformiteta i preko domino sustava ona se prenosi cijelom instrumentacijom. Rezultat je skraćenje stražnje kolumne i smanjenje deformiteta. Tehnika poluge funkcionira na način da su dvije šipke pričvršćene ili proksimalno ili distalno, a onda se polako nepričvršćeni dio polugom učvrsti na već određena mjesta. Prednost ove tehnike je manji mehanički stres na apeksu deformiteta. Kombinirani pristup ostaje izbor za bolesnike s rigidnijim deformitetom (najčešće kutom kifoze većim od 75°) koji se u hiperekstenziji ne popravlja na 50° (5). Bez obzira na pristupe i na tehniku, velika pažnja se treba usmjeriti na odabir razina fuzije. Proksimalni kraj fuzije (proksimalni instrumentirani kralježak) jest najproksimalniji kralježak uključen u kifotični zavoj dok se kao distalni instrumentirani kralježak tradicionalno odabirao prvi lordotični kralježak što je često uzrokovalo razvitak komplikacije poznate kao kifoza distalnog spoja. Danas se za distalni instrumentirani kralježak uzima prvi kralježak kojega križa stražnja sakralna vertikalna linija. Ukupna korekcija ne bi smjela prelaziti 50% početnog deformiteta. Praćenje ovih smjernica bi trebalo smanjiti rizik za proksimalnu ili distalnu kifoza na spoju artrodeze (2).

Komplikacije kirurškog liječenja češće su u odraslih nego u adolescenata. Ne postoji razlika u učestalosti komplikacija između prednjeg i stražnjeg pristupa. Najčešće

komplikacije su: kifoza na spoju artrodeze, gubitak korekcije i infekcija (2,48). Kifoza na spoju artrodeze javlja se u 30% pacijenata. Loš odabir razina artrodeze i prevelika korekcija primarnog deformiteta (više od 50% početne vrijednosti deformiteta) su glavni razlozi nastanka ove komplikacije. Češće se javlja na distalnom kraju artrodeze (25). Ostale komplikacije su: neurološki deficiti, pseudoartroza i manjkavosti instrumentacije (49). Neurološke komplikacije javljaju se u 0,8% slučajeva i češće su kod operacija kifoze nego kod operacija idiopatskih skolioza. Javljaju se zbog „natezanja“ leđne moždine. Sve promjene koje se mogu pojaviti tokom operacije danas su kontrolirane elektrofiziološkim monitoringom (13). Upotreba anestetskih lijekova, konkretno miorelaksansa koji interferiraju s neuromonitoringom bi se trebala izbjegavati. Ako dođe do promjena u neurološkom statusu tokom operacije, preporuča se otpuštanje korekcije ili vađenje kompletne instrumentacije. Pri pojavi neuroloških deficita nakon operacije potrebno je učiniti hitni snimak kompjuteriziranom tomografijom ili magnetnom rezonancom (7).

6. ZAKLJUČAK

Scheuermannova kifoza je najčešći uzrok strukturalne kifoze u adolescenata. Zbog pripisivanja deformiteta lošem držanju i nespecifičnim simptomima, dijagnoza bolesti je često zakašnjela. Važnu ulogu u što ranijem dijagnosticiranju imaju liječnici školske medicine koji pri provođenju obvezatnih sistematskih pregleda mogu uočiti deformitet kralježnice. Etiologija bolesti je i dalje nerazjašnjena ali je zasada najvjerojatnija teorija koja govori da mutacija gena COL2A1 i COL9A3 koji kodiraju proteine za kolagen dovodi do promjene u sastavu međustaničnog matriksa. Zlatni standard za dijagnozu bolesti su standardne radiološke snimke na kojima se uočavaju tipične lezije koje su ujedno i dijagnostički kriteriji za Scheuermannovu kifozu. Indikacije za liječenje bolesti su: bol, progresija deformiteta, neurološki ispadi, kardiopulmonarna kompromitacija i kozmetika. Ortotsko liječenje je indicirano u bolesnika s kifozom većom od 55° u torakalnom dijelu ili 40° u torakolumbalnome dijelu kralježnice. Indikacija za kirurško liječenje u adolescenata jest kifoza torakalne kralježnice veća od 80° ili kifoza torakolumbalne kralježnice veća od 60° mjerena metodom po Cobbu, neurološki deficit i kompresija leđne moždine. Kod odraslih pacijenata indikacija za kirurško liječenje je refrakтерна bol uzrokovana deformitetom od minimalno 60° mjenim metodom po Cobbu. Najčešće postoperativne komplikacije su: kifoza na spoju artrodeze, gubitak korekcije te infekcija. S pravilnim odabirom bolesnika, bilo za ortotsko ili kirurško liječenje, postižu se izvrsni rezultati.

7. ZAHVALE

Hvala mom mentoru, prof.dr.sc. Tomislavu Đapiću na prijedlogu ove zanimljive teme.

Hvala dr. Ozrenu Kubatu i dr. Katji Dumić Kubat na ukazanom strpljenju, volji i pedagogiji pri pisanju ovoga rada.

Hvala mome ocu jer je uvijek bezuvjetno vjerovao u moj uspjeh. („Sine, ja virujen u te više nego u dragoga Boga!“)

Hvala mojoj majci na razumijevanju i na ljubavi u svim mojim stanjima. („Kako su moja dica?“)

Hvala mome bratu što je uvijek bio na mojoj strani. I kad nije bio.

Hvala mojoj pok. babi Nediljki koja nije dočekala moju diplomu ali je svojim životnim savjetima obilježila moj studentski put (često je se sjetim). („Ne zove se ona zaludu – štitna žlijezda!“)

Hvala mojim prijateljima jer su znali živjeti sa mnom, podržati me i usprotiviti mi se. U toj hrabrosti se ogleda prijateljstvo. Oni znaju tko su.

Za kraj, hvala kantautoru koji me svojom pjesmom tješio kada bih ostala sama.

(Djevojka iz moga kraja, na usnama njenim kušam

okus prvih poljubaca, okus prvih oskoruša.

Ona pamti davne riječi, slatke boje zavičaja

Ima želju da me liječi – djevojka iz moga kraja.)

8. LITERATURA

1. Scheuermann HW. Kyphosis dorsalis juvenilis. *Orthop Chir.* 1921;41:305.
2. Lowe TG, Kasten MD. An analysis of sagittal curves and balance after Cotrel-Dubousset instrumentation for kyphosis secondary to Scheuermann's disease. A review of 32 patients. *Spine (Phila Pa 1976)* 1994;19(15):1680–5.
3. Lings S, Mikkelsen L. Scheuermann's disease with low localization. A problem of under-diagnosis. *Scand J Rehabil Med* 1982;14(2):77–9.
4. Murray PM, Weinstein SL, Spratt KF. The natural history and long-term follow-up of Scheuermann kyphosis. *J Bone Joint Surg* 1993;75(2):236–48.
5. Tribus CB. Scheuermann's Kyphosis in Adolescents and Adults: Diagnosis and Management. *J Am Acad Orthop Surg* 1998;6(1):36–43.
6. Sørensen K. Scheuermann's juvenile kyphosis: Clinical appearances, radiography, aetiology, and prognosis. Copenhagen; Munksgaard; 1964.
7. Wood KB, Melikian R, Villamil F. Adult Scheuermann Kyphosis: Evaluation, Management, and New Developments. *J Am Acad Orthop Surg* 2012;20(2):113–21.
8. Schmorl G. Die Pathogenese Der Juvenilen Kyphose. *Fortschr Geb Rontgenstr Nuklearmed* 1939;41:359-383.
9. Bradford DS, Moe JH. Scheuermann's juvenile kyphosis. A histologic study. *Clin Orthop Relat Res* 1975;(110):45–53.
10. Gilsanz V, Gibbens DT, Carlson M, King J. Vertebral bone density in Scheuermann disease. *J Bone Joint Surg Am* 1989;71(6):894–7.
11. Scoles PV, Latimer BM, Digiovanni BF, Vargo E, Bauza S, Jellema LM. Vertebral alterations in Scheuermann's kyphosis. *Spine (Phila Pa 1976)* 1991;16(5):509–15.

12. Ippolito E, Bellocchi M, Montanavo A. Juvenile kyphosis: an ultrastructural study. *J Pediatr Orthop* 1985;5:315-22.
13. Palazzo C, Sailhan F, Revel M. Scheuermann's disease: An update. *Joint Bone Spine* 2014;81(3):209–14.
14. Damborg F, Engell V, Nielsen J, Kyvik KO, Andersen MØ, Thomsen K. Genetic epidemiology of Scheuermann's disease. *Acta Orthop* 2011;82(5):602–5.
15. Damborg F, Engell V, Andersen M, Kvik KO, Thomsen K. Prevalence, Concordance, and Heritability of Scheuermann Kyphosis Based on a Study of Twins. *J Bone Joint Surg Am* 2006;88(10):2133-6.
16. Löppönen T, Körkkö J, Lundan T, Seppänen U, Ignatius J, Kääriäinen H. Childhood-onset osteoarthritis, tall stature, and sensorineural hearing loss associated with Arg⁷⁵-Cys mutation in procollagen type II gene (COL2A1). *Arthritis Care Res (Hoboken)* 2004;51(6):925–32.
17. Esapa CT, Hough TA, Testori S, Head RA, Crane EA, Chan CP, i sur. A mouse model for spondyloepiphyseal dysplasia congenita with secondary osteoarthritis due to a *Col2a1* mutation. *J Bone Miner Res* 2012;27(2):413–28.
18. Paasilta P, Lohiniva J, Göring HH, Perälä M, Räinen SS, Karppinen J i sur. Identification of a novel common genetic risk factor for lumbar disk disease. *JAMA* 2001;285(14):1843–9.
19. Karppinen J, Pääkkö E, Paasilta P, Lohiniva J, Kurunlahti M, Tervonen O i sur. Radiologic Phenotypes in Lumbar MR Imaging for a Gene Defect in the *COL9A3* Gene of Type IX Collagen. *Radiology* 2003;227(1):143–8.
20. van Linthoudt D, Revel M. Similar radiologic lesions of localized Scheuermann's disease of the lumbar spine in twin sisters. *Spine (Phila Pa 1976)* 1994;19(8):987–9.
21. Swärd L, Hellström M, Jacobsson B, Nyman R, Peterson L. Disc degeneration and associated abnormalities of the spine in elite gymnasts. A magnetic resonance

imaging study. *Spine (Phila Pa 1976)* 1991;16(4):437–43.

22. Rachbauer F, Sterzinger W, Eibl G. Radiographic Abnormalities in the Thoracolumbar Spine of Young Elite Skiers. *Am J Sports Med* 2001;29(4):446–9.
23. Revel M, Andre-Deshays C, Roudier R, Roudier B, Hamard G, Amor B. Effects of repetitive strains on vertebral end plates in young rats. *Clin Orthop Relat Res* 1992;(279):303–9.
24. Sachs B, Bradford D, Winter R, Lonstein J, Moe J, Willson S. Scheuermann kyphosis. Follow-up of Milwaukee-brace treatment. *J Bone Joint Surg Am* 1987;69(1):50–7.
25. Lowe TG. Scheuermann's Kyphosis. *Neurosurg Clin N Am* 2007;18(2):305–15.
26. Ristolainen L, Kettunen JA, Heliövaara M, Kujala UM, Heinonen A, Schlenzka D. Untreated Scheuermann's disease: a 37-year follow-up study. *Eur Spine J* 2012;21(5):819.
27. Kapetanos GA, Hantzidis PT, Anagnostidis KS, Kirkos JM. Thoracic cord compression caused by disk herniation in Scheuermann's disease: a case report and review of the literature. *Eur Spine J* 2006;15(Suppl 5):553–8.
28. Fiss I, Danne M, Hartmann C, Brock M, Stendel R. Rapidly progressive paraplegia due to an extradural lumbar meningocele mimicking a cyst. *J Neurosurg Spine* 2007;7(1):75–9.
29. Chiu KY, Luk KD. Cord compression caused by multiple disc herniations and intraspinal cyst in Scheuermann's disease. *Spine (Phila Pa 1976)* 1995;20(9):1075–9.
30. Somhegyi A, Ratko I. Hamstring tightness and Scheuermann's disease. Commentary. *Am J Phys Med Rehabil* 1993;72(1):44.
31. O'Brien MF, Kuklo TR, Blanke KM, Lenke LG. Spinal Deformity Study Group: Radiographic Measurement Manual. Medtronic Sofamor Danek; 2004. Str. 87.

32. Bernhardt M, Bridwell KH. Segmental analysis of the sagittal plane alignment of the normal thoracic and lumbar spines and thoracolumbar junction. *Spine (Phila Pa 1976)* 1989;14(7):717–21.
33. Blumenthal SL, Roach J, Herring JA. Lumbar Scheuermann's. A clinical series and classification. *Spine (Phila Pa 1976)* 1987;12(9):929–32.
34. Knutsson F. Observations on the growth of the vertebral body in Scheuermann's disease. *Acta radiol* 1948;30(1–2):97–104.
35. Edgren W, Vainio S. Osteochondrosis juvenilis lumbalis. *Acta Chir Scand Suppl* 1957;227:1–47.
36. Mok FPS, Samartzis D, Karppinen J, Luk KDK, Fong DYT, Cheung KMC. ISSLS Prize Winner: Prevalence, Determinants, and Association of Schmorl Nodes of the Lumbar Spine With Disc Degeneration. *Spine (Phila Pa 1976)* 2010;35(21):1944–52.
37. Dar G, Peleg S, Masharawi Y, Steinberg N, May H, HersHKovitz I. Demographical Aspects of Schmorl Nodes. *Spine (Phila Pa 1976)* 2009;34(9):E312–5.
38. PaaJanen H, Alanen A, Erkintalo M, Salminen JJ, Katevuo K. Disc degeneration in scheuermann disease. *Skeletal Radiol* 1989;18(7):523–6.
39. Zaina F, Atanasio S, Ferraro C, Fusco C, Negrini A, Romano M i sur. Review of rehabilitation and orthopedic conservative approach to sagittal plane diseases during growth: hyperkyphosis, junctional kyphosis, and Scheuermann disease. *Eur J Phys Rehabil Med* 2009;45(4):595-603.
40. Lamb DW. Localised osteochondritis of the lumbar spine. *J Bone Joint Surg Br* 1954;36-B(4):591–6.
41. Gutowski WT, Renshaw TS. Orthotic results in adolescent kyphosis. *Spine (Phila Pa 1976)* 1988;13(5):485–9.
42. Bradford DS, Moe JH, Montalvo FJ, Winter RB. Scheuermann's kyphosis and

roundback deformity. Results of Milwaukee brace treatment. *J Bone Joint Surg Am* 1974;56(4):740–58.

43. Kostuik JP. Anterior Kostuik-Harrington distraction systems for the treatment of kyphotic deformities. *Spine (Phila Pa 1976)* 1990;15(3):169–80.
44. Denis F. The three column spine and its significance in the classification of acute thoracolumbar spinal injuries. *Spine (Phila Pa 1976)* 1983;8(8):817-31
45. Smith-Petersen MN, Larson CB, Aufranc OE. Osteotomy of the spine for correction of flexion deformity in rheumatoid arthritis. *J Bone Joint Surg.* 1945;27:1-11.
46. Ponte A, vero B, Siccardi GL (eds): *Surgical treatment of Schuermann's kyphosis.* Bologna: Aulo Gaggi, 1984.
47. Bradford DS, Moe JH, Montalvo FJ, Winter RB. Scheuermann's kyphosis. Results of surgical treatment by posterior spine arthrodesis in twenty-two patients. *J Bone Joint Surg Am* 1975;57(4):439–48.
48. Coe JD, Smith JS, Berven S, Arlet V, Donaldson W, Hanson D i sur. Complications of Spinal Fusion for Scheuermann Kyphosis. *Spine (Phila Pa 1976)* 2010;35(1):99–103.
49. Papagelopoulos PJ, Klassen RA, Peterson HA, Dekutoski MB. Surgical Treatment of Scheuermann's Disease With Segmental Compression Instrumentation. *Clin Orthop Relat Res* 2001;386(386):139–49.

9. ŽIVOTOPIS

Matija Mateljak rođena je 24. 3. 1995. u Splitu. Jezičnu gimnaziju u Metkoviću završila je 2013. godine. Medicinski fakultet u Zagrebu upisuje u akademskoj godini 2013./2014. te je trenutno studentica šeste godine studija. Tečno govori engleski jezik. Bila je demonstratorica na Katedri za anatomiju i kliničku anatomiju za studente Integriranog preddiplomskog i diplomskog sveučilišnog studija medicine u akademskim godinama 2014./2015 i 2015./2016. Od prošle akademske godine (2017./2018.) sudjeluje u znanstvenom radu na Klinici za ortopediju KBC-a Zagreb i Katedri za medicinsku statistiku, epidemiologiju i medicinsku informatiku. Dobitnica je Rektorove nagrade akademske godine 2018./2019. za rad napisan u koautorstvu s Goranom Međimurcem naslova „Povezanost slave i očekivanog trajanja života“ koji je nastao pod mentorstvom prof.dr.sc. Sanje Musić Milanović.