

# Komplikacije prijeloma rebara

---

**Draženović, Dominik**

**Master's thesis / Diplomski rad**

**2019**

*Degree Grantor / Ustanova koja je dodijelila akademski / stručni stupanj:* **University of Zagreb, School of Medicine / Sveučilište u Zagrebu, Medicinski fakultet**

*Permanent link / Trajna poveznica:* <https://um.nsk.hr/um:nbn:hr:105:349969>

*Rights / Prava:* [In copyright](#)/[Zaštićeno autorskim pravom.](#)

*Download date / Datum preuzimanja:* **2024-07-14**



*Repository / Repozitorij:*

[Dr Med - University of Zagreb School of Medicine Digital Repository](#)



**SVEUČILIŠTE U ZAGREBU  
MEDICINSKI FAKULTET**

**Dominik Draženović**

# **Komplikacije prijeloma rebara**

**DIPLOMSKI RAD**



**Zagreb, 2019.**

**SVEUČILIŠTE U ZAGREBU  
MEDICINSKI FAKULTET**

**Dominik Draženović**

# **Komplikacije prijeloma rebara**

**DIPLOMSKI RAD**



**Zagreb, 2019.**

Ovaj diplomski rad izrađen je u Klinici za torakalnu kirurgiju Kliničkog bolničkog centra u Zagrebu pod vodstvom doc. dr. sc. Vedrana Cesarca, dr. med. i predan je na ocjenu u akademskoj godini 2018./2019.

Mentor rada: doc. dr. sc. Vedran Cesarec, dr. med.

## **Popis i objašnjenje kratica korištenih u radu**

DALY-engl. Disability adjusted life years

YPLL-engl. Years of productive/potential life lost

YLD-engl. Years lived with disability

ARDS-engl. Adult/acute respiratory distress syndrom

VATS-engl. Video assisted thoracoscopic surgery

FAST-engl. Focused assessment with sonography for trauma

eFAST-engl. Extended FAST

VAP-engl. Ventilator associated pneumonia

GCS-engl. Glasgow coma score

NSAID-engl. Non steroid antiinflammatory drugs

DAMP-engl. Damage associated molecular pattern

SIRS-engl. Systemic inflammatory response syndrom

# Sadržaj

SAŽETAK.....	i
SUMMARY.....	ii
1 UVOD.....	1
2 EPIDEMIOLOGIJA.....	4
2.1 Troškovi i posljedice.....	4
3 KINEMATIKA.....	5
3.1 Mehanizmi tupe traume.....	5
3.1.1 Prometne nesreće.....	5
3.1.2 Naleti motoriziranih vozila na pješaka.....	6
3.1.3 Padovi s visine.....	7
3.2 Anatomske specifičnosti.....	7
3.2.1 Torakalne ozljede.....	7
3.2.2 Abdominalne ozljede.....	7
3.2.3 Muskuloskeletne ozljede.....	8
4 ANATOMIJA I MEHANIKA DISANJA.....	9
4.1 Anatomija.....	9
4.2 Mehanika disanja.....	10
4.3 Površinska anatomija.....	10
5 DIJAGNOSTIČKE METODE.....	13
5.1 Rentgen.....	13
5.2 Ultrazvuk.....	13
5.3 Kompjuterizirana tomografija.....	14
5.4 Endoskopija.....	14
5.4.1 Bronhoskopija.....	14

5.4.2	Ezofagoskopija .....	14
5.4.3	VATS/pleuralna punkcija .....	15
6	KLINIČKA SLIKA, DIJAGNOZA I ZBRINJAVANJE .....	16
6.1	Značaj ozljeda toraksa .....	16
6.2	Pregled pacijenta sa frakturom rebara i traumom toraksa .....	17
6.2.1	Primarni pregled .....	17
6.2.2	Sekundarni pregled .....	19
6.3	Ozljede rebara i komplikacije .....	20
6.3.1	Ozljede rebara .....	20
6.3.1.1	Fraktura rebara.....	20
6.3.1.2	“flail chest” i kontuzija pluća .....	22
6.3.1.3	Operativno zbrinjavanje prijeloma rebara.....	23
6.3.2	Komplikacije prijeloma rebara.....	24
6.3.2.1	Prijelomi drugih kostiju.....	24
6.3.2.1.1	Fraktura klavikule .....	24
6.3.2.1.2	Fraktura sternuma .....	24
6.3.2.1.3	Fraktura skapule.....	25
6.3.2.2	Pneumonia .....	25
6.3.2.3	Ozljede pleure.....	25
6.3.2.3.1	Pneumotoraks i hematoraks.....	25
6.3.2.4	Ozljede pluća .....	30
6.3.2.4.1	Laceracija pluća .....	30
6.3.2.4.2	Pneumatokela i plućni hematom.....	30
6.3.2.5	Ozljede traheobronhalnog stabla .....	30
6.3.2.5.1	Mehanički prekid kontinuiteta traheobronhalnog stabla .....	30
6.3.2.6	Ozljede vaskularnih struktura, perikarda i srca .....	31
6.3.2.6.1	Tamponada srca .....	31

6.3.2.6.2	Traumatski cirkulatorni arrest.....	31
6.3.2.6.3	“blunt cardiac injury“ .....	32
6.3.2.7	Ozljede diafragme i ezofagusa .....	32
6.3.2.7.1	Traumatska dijafragmalna ozljeda .....	32
6.3.2.7.2	Traumatska ruptura ezofagusa .....	32
7	PREVENCIJA.....	33
8	ZAKLJUČAK .....	34
9	ZAHVALE.....	35
10	LITERATURA.....	36
11	ŽIVOTOPIS .....	37



# Sažetak

## Komplikacije prijeloma rebara

Dominik Draženović

Najčešća traumatska ozljeda toraksa je prijelom rebara. Prijelom rebara ukazuje na značajan prijenos energije na unesrećenog i postojanje okultnih ozljeda na koje je bitno posumnjati. S obzirom na to da koštani toraks obuhvaća i na neki način štiti korijen vrata, intratorakalne i intraabdominalne organe, ozljede koje nastaju uslijed prijeloma rebara mogu biti opsežne. Opsežnost ozljeda je pravilo što je i razlog da se trauma toraksa nalazi na drugom mjestu uzroka smrti uslijed traumatskog ozljeđivanja (traumatska ozljeda mozga nalazi se na prvom mjestu), a trauma općenito kao uzrok mortaliteta broj jedan od 1-44 godine života.

Prilikom ozljeđivanja prva tri rebra pored intratorakalnih ozljeda unesrećeni može imati i ozljede struktura korijena vrata (npr. Laceracija neurovaskularnih struktura frakturnim ulomcima). Prijelomima četvrtog, petog i šestog rebra uglavnom su zahvaćena pluća (laceracija i kontuzija), a pri velikim prijenosima energije srce i velike krvne žile, diafragma i ezofagus. Prijelomi ispod šestog rebra mogu oštetiti i intraabdominalne organe (jetra, slezena, bubreg).

Najčešće je zbrinjavanje pacijenta s prijelomom rebara konzervativno. Za uspješan oporavak bitna je adekvatna analgezija kako bi pacijent mogao adekvatno ventilirati pluća i čistiti dišne putove od sekreta. Ako pak to ne uspijeva sam, upotrebom bronhoskopije čisti se obilni sekret. Nastupom respiracijske insuficijencije razmatra se upotreba mehaničke ventilacije koja se pokušava gore navedenim metodama izbjeći.

Najčešća komplikacija prijeloma rebara je upala pluća koja je odgovorna za veći dio smrtnih ishoda nakon pretrpljene trauma toraksa.

Ključne riječi: prijelom rebra, komplikacije prijeloma rebara, ventilacija pluća, respiracijska insuficijencija

# Summary

## Complications of rib fractures

Dominik Draženović

Most common traumatic thoracic injury is rib fracture. Rib fracture requires major transfer of energy on patient and alerts threatening physician to search for occult injuries. Considering that bony thorax envelops and protects structures of the root of the neck, intrathoracic and intraabdominal organs, injuries sustained during rib fractures can be extensive.

Extensiveness of injuries is the rule and it is the reason why thoracic trauma is on the second place as a cause of mortality among trauma patients (traumatic brain injury is a cause number one). In general, trauma is a number one cause of mortality among 1-44 age group.

Besides intrathoracic injuries, patient sustaining injuries to the first three ribs can have injuries to the structures of the root of the neck (eg. Laceration of neurovascular structures with bony fragment). Fractures of fourth, fifth and sixth rib injures lungs (laceration and contusion), and in cases of immense transfer of energy heart and great vessels, diaphragm and oesophagus. Rib fractures lower than sixth rib can injure intraabdominal organs as well (liver, spleen, kidney).

Management of patient with rib fracture is usually conservative. For positive outcome it is very important to provide adequate analgesia in order to properly ventilate lungs and remove secretions from the airways. If that measures are not enough, through bronchoscopy can the airways be cleaned. Mechanical ventilation is considered in patients who develop respiratory insufficiency, which should be avoided by above measures.

Most frequent complication of rib fracture is pneumonia which is responsible for great part of deaths after thoracic trauma.

Key words: rib fracture, complications of rib fractures, lung ventilation, respiratory insufficiency

# 1 UVOD

U ovome radu će se obrađivati najčešća traumatska ozljeda toraksa što je prijelom rebra i komplikacije uslijed te ozljede. Fraktura rebra najčešće ne zahtjeva operativno liječenje (ukoliko neke od udruženih ozljeda ne zahtijevaju za sebe operativno zbrinjavanje) već se zbrinjava pažljivim praćenjem kliničkog stanja pacijenta i sprječavanjem komplikacija. Takav idealni klinički tijek otežavaju ozljede pridružene prijelomu rebra (laceracija pluća frakturnim ulomkom, kontuzija pluća, itd...) koje povećavaju smrtnost i vjerojatnost za razvoj komplikacija (pneumonija, retinirani hematotoraks s konverzijom u empijem, itd...).

Napretkom dostupnih metoda i razvojem jedinica intenzivnog liječenja smanjio se broj preminulih, te sve više ljudi preživljava nesreće koje do sada inače nisu.

Zbog toga je sve veći broj ljudi koji živi s posljedicama traume, a te posljedice se mogu mjeriti pomoću DALY indeksa („disability adjusted life years“; dalje u tekstu DALY). DALY indeks uzima u obzir YPLL („years of potential/productive life lost“) i YLD („years lived with disability“), te time naglašava važnost traume u ljudskim gubitcima (smrtnim ali i promijenjenom životu zbog traume). (9)

Tablica 1. prikazuje uzroke DALY u državama niskog/srednjeg dohotka gdje su prometne nesreće (oblik tupe trauma) na osmom mjestu, dok kod zemalja visokog dohotka (uključujući Hrvatsku) su padovi (oblik tupe trauma) na desetom mjestu.

Tablica 1. Vodeći uzroci DALY u državama niskog/srednjeg i visokog dohotka.

Preuzeto i prilagođeno prema (9)

Vodeći uzroci DALY			
Države niskog/srednjeg dohotka		Države visokog dohotka	
Mjesto br.	Uzrok	Mjesto br.	Uzrok
1	Infekcije donjeg resp. sustava	1	Ishemijska bolest srca
2	Diareja	2	Bol u leđima
3	Ishemijska bolest srca	3	Moždani udar
4	Malaria	4	Depresija
5	Moždani udar	5	Neoplazme traheje, bronha, pluća
6	HIV/AIDS	6	KOPB
7	Komplikacije preuranjenog poroda	7	Muskulosekeltne problemi
8	Prometne nesreće	8	Diabetes
9	KOPB	9	Bol u vratu
10	Bol u leđima	10	Padovi

Zbog toga što je vrlo često postojanje udruženih ozljeda s prijelomom rebra, takvom pacijentu se pristupa po trauma protokolu. Višestruke ozljede povećavaju smrtnost, a o javnozdravstvenom značaju traume, pa time i prijelomu rebra kao obliku tupe traume, govore podatci iz Tablica 2.. Iz Tablica 2. vidi se da trauma zauzima prvo mjesto po uzroku smrtnosti u dobi od 1-44 godine. (3)

Tablica 1. Uzroci smrti po dobnim skupinama. Preuzeto i prilagođeno prema (3).

Najčešći uzroci smrti po dobnim skupinama											
Uzrok broji:	<1	1-4	5-9	10-14	15-24	25-34	35-44	45-54	55-64	65+	Sve dobne skupine zajedno
1	Kongenitalne anomalije	Trauma	Trauma	Trauma	Trauma	Trauma	Trauma	Maligne neoplazme	Malig neoplazme	Srčane bolesti	Srčane bolesti
2	Kratko vrijeme gestacije	Kongenitalne anomalije	Maligne neoplazme	Maligne neoplazme	Samoubojstva	Samoubojstva	Maligne neoplazme	Srčane bolesti	Srčan e bolesti	Maligne neoplazme	Maligne neoplazme
3	Komplikacije uslijed majčinih problema	Ubojstva	Kongenitalne anomalije	Samoubojstva	Ubojstva	Ubojstva	Srčane bolesti	Trauma	Trauma	Kron. bolesti donjeg resp. sustava	Kron. bolesti donjeg resp. sustava
4	SIDS	Maligne neoplazme	Ubojstva	Kongenitalne anomalije	Maligne neoplazme	Maligne neoplazme	Samoubojstva	Bolesti jetre	Kron. bolesti donjeg resp. sustava	Cerebrova skularne bolesti	Trauma
5	Trauma	Srčane bolesti	Kron. bolesti donjeg resp. su	Ubojstva	Srčane bolesti	Srčane bolesti	Ubojstva	Samoubojstva	Diabetes melitus	Alzheimer	Cerebrova skularne bolesti

## 2 EPIDEMIOLOGIJA

Prijelomi rebara su najčešća ozljeda toraksa uslijed traume, a njihova prisutnost ukazuje na veliki prijenos energije na unesrećenog i na prisutnost okultnih ozljeda. Otprilike 13% (kardiovaskularni i plućni komorbiditeti povećavaju taj postotak) pacijenata s prijelomom rebara zahtjeva mehaničku ventilaciju. Mortalitet uslijed prijeloma rebara je od oko 5% za jedno prelomljeno rebro, pa do 10% za 5 frakturiranih rebra. Sve veći broj frakturiranih rebara povećava rizik i za pojavu pneumonije, „acute respiratory distress syndrom“ (dalje u tekstu ARDS), aspiracijske pneumonije, ali i ostalih komplikacija. (8)

### 2.1 *Troškovi i posljedice*

Prijelomi rebara i ostale ozljede koje se javljaju uz prijelom rebara značajno pridonosi ekonomskim troškovima koje snosi određena zemlja u zbrinjavanju posljedica. Troškovi uključuju medicinsko zbrinjavanje ozljeda, hospitalizaciju, rehabilitaciju, pogrebne troškove. Nadalje troškove koji nastaju zbog izbivanja s posla, plaćanja osiguravajućih kuća, itd.. Troškovi zbog traume nisu samo ekonomske prirode, nego i znatne psihosocijalne posljedice za osobu i njegovu obitelj/bližnje. Uočeni su problemi s dugotrajnom boli, umorom, promjenama u socijalnoj dinamici i obiteljskim odnosima.

### **3 KINEMATIKA**

Kinematika, znanost o pokretu, u kontekstu traume nam služi kako bi shvatili izmjene sila između ljudskog tijela i nekog drugog objekta. Koristeći osnovne zakone fizike, anatomski, te znanja o svojstvima tkiva/materijala pokušavaju se objasniti ozljede i obrasci ozljeda koji se susreću prilikom tupe i penetrantne ozljede. Znajući mehanizam traume, onaj koji pristupa unesrećenom može pretpostaviti koje ozljede očekivati, koje se ne smiju previdjeti, te za otkrivanje kojih je potrebna upotreba dodatnih dijagnostičkih metoda. Također, znajući mehanizam nastanka ozljeda, može se identificirati potencijalna mjesta za preventivne intervencije. (2, 3)

#### ***3.1 Mehanizmi tupe traume***

Najčešći mehanizmi nastanka tupe traume uključuju prometne nesreće, naleti motoriziranih vozila na pješaka, te padovi s visine. Takvi mehanizmi su karakterizirani prijenosom energije preko velike površine tijela, disperzija prenesene energije, a zbog ove dvije karakteristike, zahvaćanje više regija tijela traumatskim mehanizmom. Deceleracija i kompresija jest događaj koji ozljeđuje organe. Tupa trauma je često praćena frakturama, te ukoliko dođe do pomaka frakturnih fragmenata čista tupa trauma se pretvara u kombinaciju tupe i penetrantne ozljede s mogućim laceracijama neurovaskularnih struktura i/ili organa. S obzirom da su to redovito teške traumatske ozljede, anatomske specifičnosti i međudnose struktura treba imati na umu prilikom zbrinjavanja takvih ozljeda. Obrasci i pravilnosti ozljeda često izostaju.

##### **3.1.1 Prometne nesreće**

Najbitniji faktor koji se promatra prilikom pristupa prometnoj nesreći jest ukupan prijenos energije na unesrećenog. Ukupan prijenos je u direktnoj vezi (veći prijenos energije=veći mortalitet) s mortalitetom, te je on otprilike 60% za frontalne sudare, 20-35%

za bočne sudare, 8-15% za preokretanja vozila, te 3-5% za stražnje sudare. Osobe koje su izbačene iz motornog vozila redovito su teže ozlijeđene, češće su hospitalizirane na intenzivnim jedinicama, češće imaju ozljede živčanog sustava, te je mortalitet veći u odnosu na osobe koje nisu izbačene. (2, 3)

Prilikom frontalnog sudara, tijelo unesrećenog se nastavlja kretati u odnosu na vozilo koje u tom trenutku naglo usporava. Dolazi do kontakta donjih ekstremiteta s komadnom pločom (npr. posteriorna dislokacija koljena s oštećenjem struktura poplitealne fosse), regije gornjeg abdomena i toraksa s upravljačem vozila (npr. laceracije jetre i slezene, fraktura rebara, kontuzija srca, pneumotoraks), glave s vjetrobranskim staklom (npr. coup i countrecoup ozljede) i ozljeda uslijed hiperfleksije, hiperekstenzije, kompresije vratne kralježnice, a zbog nagle deceleracije dolazi do ozljeda struktura koje su fiksirane (npr. descendenta aorta).

Bočni sudari proizvode opsežne ozljede (frakture rebara, „flail chest“, kontuzija pluća, ozljede jetre, slezene i bubrega, prijelomi zdjelice i femura) zbog malog prostora koji se nalazi između unesrećenog koji sjedi i drugog sudionika u sudaru, te velikog prijenosa energije.

Stražnji sudari su povezani s ozljedama cervikalne kralježnice (hiperfleksijske, hiperekstenzijske i kompresijske ozljede).

### **3.1.2 Naleti motoriziranih vozila na pješaka**

Prilikom ovog traumatskog mehanizma bitno je promatrati odnos veličine i oblika motornog vozila i pješaka. Najčešće ozljede se nalaze u području zdjelice i donjih ekstremiteta, te ukoliko je došlo do nabacivanja pješaka na automobil ozljede u području glave i toraksa, a ako je pješak odbačen sve vrste ozljeda dolaze u obzir zbog nepredvidivosti njihova nastanka.



### **3.1.3 Padovi s visine**

Za nastanak ozljeda pri padu s visine najbitniju ulogu igra visina s koje je unesrećeni pao i s kojim dijelom tijela je bio prvi kontakt. Frakture kostiju, spinalne frakture s ili bez neuroloških deficita, ali i ozljede svih drugih regija tijela se mogu očekivati.

## **3.2 *Anatomske specifičnosti***

### **3.2.1 Torakalne ozljede**

Torakalne ozljede koje se nalaze nastaju zbog direktnog prijenosa energije na površinu toraksa (kompresija). Kompresija na toraks (koji nije posve krut nego se može savijati) uzrokuje frakture rebara. Zbog kompresije i porasta tlaka u alveolama dolazi do pucanja visceralne pleure i pojave pneumotoraksa. Isti mehanizam je odgovoran i za nastanak ruptуре srca. Osim direktnog prijenosa energije, ozljede nastaju i zbog asinhronog kretanja intratorakalnih struktura (mjesto gdje je jedan dio određene strukture fiksiran, a drugi nije). Strukture mediastinuma koje su ovim mehanizmom zahvaćene su aorta (descendentna aorta koja je fiksirana za kralježnicu pa ozljeda karakteristično nastaje u području ligamentuma arteriosuma) i traheobronhalno stablo (traheja i početni dio glavnih bronha koji su fiksirani u odnosu na ostatak, pa se ozljeda karakteristično nalazi unutar 2,5cm od carine). (8)

### **3.2.2 Abdominalne ozljede**

U odnosu na intratorakalne organe, intraabdominalni organi nemaju koštanu protekciju, te su zbog toga vulnerabilniji. Kompresivni mehanizmi ozljede dovode do parenhimskih ozljeda jetre, slezene i bubrega, te do perforacija šupljih organa i diafragme (predilekcijsko mjesto posterolaterlano lijevo). Kao i kod intratorakalnih organa, intraabdominalni organi su na određenim mjestima fiksirani, te se ozljede uslijed deceleracije događaju upravo na tim mjestima. Vaskularne ozljede su karakteristične u području hilusa

slezene, hepatalnih vena, spoja renalne arterije na abdominalnu aortu i ulaska u bubreg, parenhimske ozljede u području ligamentuma falciformis hepatis, parenhimske ozljede pankreasa na mjestu prijelaza trupa prema slobodno pokretnom repu, ozljede tankog crijeva su karakteristične u području unutar 30cm od Treitzovog ligamenta ili u blizini ileocekalnog prijelaza. (5, 7)

### **3.2.3 Muskuloskeletne ozljede**

Najčešće traumatske ozljede su ozljede muskuloskeletnog sustava. Frakture, ozljede kože i mekih tkiva, neurovaskularne i avulzijske ozljede se mogu očekivati.

## 4 ANATOMIJA I MEHANIKA DISANJA

### 4.1 Anatomija

Toraks je regija torza („okvir“ za glavu i vrat, gornje i donje ekstremitete) između vrata i abdomena čiju koštanu osnovu čine posteriorno torakalni kralješci, anteriorno sternum, a njih dvoje povezuju rebra. Superiorno ograničenje je gornja apertura (Th1 posteriorno, manubrium sternuma anteriorno, te prvo rebro koje ih povezuje) na koju se nastavlja vrat, a inferiorno prema abdomenu je ograničen diafragmom. Toraks čuva i podupire srce i velike krvne žile, traheobronhalno stablo i pluća, ezofagus, te živčane strukture, ali i jetru, slezenu, želudac, pankreas, bubrege i transverzni kolon. Osim toga ima važnu ulogu kao mehanička potpora disanju i govoru. (1,6)

Koštanu osnovu toraksa čini 12 torakalnih kralježaka, na koje se nadovezuje 12 rebra, te sternum. Prvih 7 rebara je direktno povezano sa sternumom, rebro broj 8/9/10 je povezano indirektno putem hrskavice rebra iznad, dok rebro broj 11 i 12 završavaju slobodno u zidu abdomena (s desne strane u odnosu s jetrom, na lijevoj u odnosu sa slezenom). Spoj između manubriuma i korpusa se naziva Louisov kut, te je značajna površinska struktura zbog toga što je to mjesto koje odgovara karini tracheje, ali i mjesto uzglobljavanja s drugim rebrom. Koštani toraks upotpunjen je kožom i muskulaturom kroz koju prolaze neurovaskularne strukture. Muskulatura toraksa se sastoji od primarnih respiratornih mišića (diafragma, interkostalni mišići; ključni za ventilaciju pluća). Interkostalni prostor (njih 11), numeriran prema rebro iznad, sadrži muskulaturu, te neurovaskularne strukture (vena, arterija, živac) koje se nalaze uz donji rub rebra. Sekundarne respiratorne mišiće čine sternokleidomastoideus i skalenusi (njihova upotreba ukazuje na respiratorni distres), a pektoralis major/minor, latissimus dorsi, trapezius i serratus anterior povezuju toraks s gornjim ekstremitetom. Parijetalna pleura s unutrašnje strane oblaže toraks, te u hilusu pluća

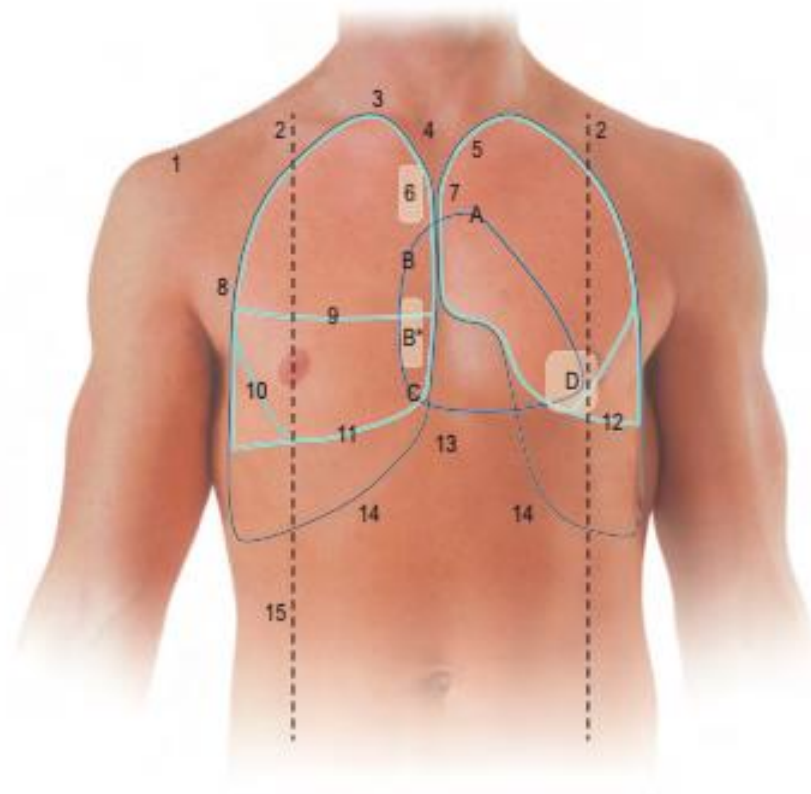
prelazi na površinu pluća i nastavlja se kao visceralna pleura. Dvije pleure čine zatvoreni prostor, s minimalnom količinom tekućine, u kojemu je „relativni vakuum“ (u odnosu na vanjski tlak) zbog tendencije zida toraksa da se raširi, a plućnog parenhima da kolabira. Lijevi i desni pleuralni prostor međusobno i prema mediastinumu su odvojeni. Mediastinum je prostor omeđen superiorno gornjom aperturom, inferiorno diafragmom, anteriorno sternumom, posteriorno torakalnim kralješcima, a bočno lijevom i desnom mediastinalnom pleurom.

## **4.2 *Mehanika disanja***

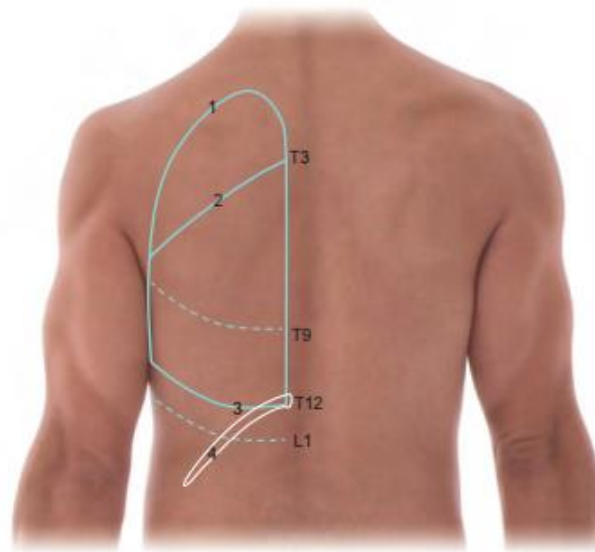
Osim pasivne funkcije kao spremište i zaštita za strukture, zid toraksa ima ključnu ulogu u ventilaciji pluća. Pokreti toraksa tijekom ventilacije su aktivni i pasivni. Tijekom inspirija volumen toraksa se aktivno povećava koordiniranom mišićnom kontrakcijom u antero-posteriornom/latero-lateralnom smjeru (interkostalni mišići) i kranio-kaudalnom smjeru (diafragma). Posljedica povećanja volumena jest pad intratorakalnog tlaka do razine ispod vanjskog atmosferskog, te „usisavanje“ zraka u pluća. Ekspirij je pasivni događaj koji se događa kada mišićna kontrakcija prestane, intratorakalni tlak naraste do razine iznad atmosferskog, te se zrak istisne iz pluća. Za učinkovitu ventilaciju potreban je strukturni i funkcionalni integritet svih struktura (zid toraksa, pleura i pluća, dišni put, diafragma, mišići i živčane strukture). (1,6)

## **4.3 *Površinska anatomija***

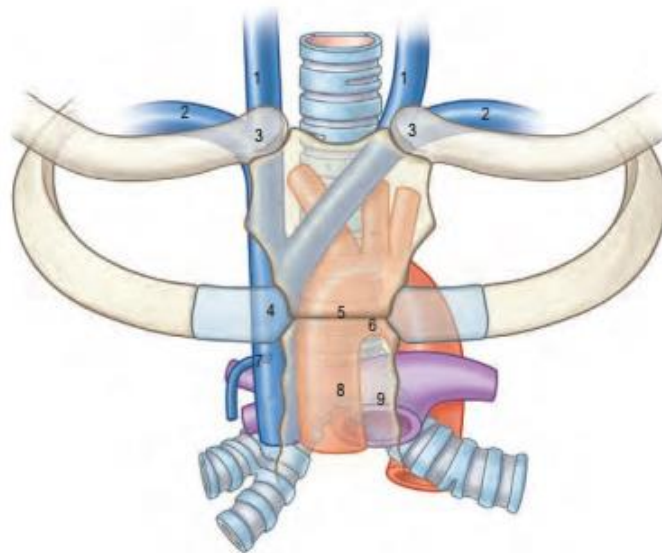
Slika 1./2./3. prikazuju projekciju intratorakalnih struktura na površinu zida toraksa. Projekciju je bitno imati na umu kako bi se mogla povezati površinska ozljeda s možebitnom ozljedom intratorakalnih organa. (1)



Slika 1. Površinska anatomija anteriornog toraksa. Oznake: 1, densi akromioklavikularni zglob; 2, klavikula i medioklavikularna linija (crna isprekidana linija); 3, apex desnog pluća, smješten posteriorno od srednje trećine klavikule; 4, fossa jugularis; posteriorno se može palpirati traheja; 5, sternoklavikularni zglob; mjesto spoja unutarnje jugularne i vene subklavije, te formiranje vene brahiocefalike; 6, područje gdje se formira vena kava superior; 7, angulus sterni, mjesto druge rebrene hrskavice; 8, pectoralis major i prednji aksilarni nabor; 9, horizontalna fisura; 10, desna kosa fisura; 11, donji prednji rub desnog pluća; šesti interkostalni prostor ili sedmo rebro u medioklavikularnoj liniji; 12, donji prednji rub lijevog pluća; peto rebro ili peti interkostalni prostor u medioklavikularnoj liniji; 13, ksifoidni nastavak; 14, arcus costalis; 15, hrskavica desetog rebra; donji rub arcusa costalis. A-D i plava linija; projekcija srca na prednju stjenku toraksa. A, mjesto hrskavice drugog rebra; B, mjesto hrskavice trećeg rebra; B\*, mjesto ulaska vene kave superior u desni atrij (područje četvrti i pete rebrene hrskavice; C, desna šesta rebrena hrskavica; D, mjesto apeksa srca. Preuzeto i prilagođeno prema (1).



Slika 2. Površinska anatomija posteriornog toraksa. Mjesto spinoznog nastavka Th3, Th9, Th12 i L1 je prikazano na slici. Oznake: 1, rub lijevog pluća; 2, kosa fisura; proteže se anteroinferiorno od spinoznog nastavka Th3 do petog rebra u medioklavikularnoj liniji. Gornji lobus se nalazi iznad, a donji lobus ispod kose fisure 3, donji rub pluća; ovdje prikazan u razini Th12; isprekidane plave linije pokazuju varijaciju u poziciji donjeg ruba pluća koji se može nalaziti od Th9 do L1; 4, dvanaesto rebro. Preuzeto i prilagođeno prema (1).



Slika 3. Površinska anatomija velikih krvnih žila i traheobronhalnog stabla u odnosu prema koštanim strukturama. Oznake: 1, unutarnja jugularna vena; 2, vena subklavija; 3, desni sternoklavikularni zglob i mjesto formiranja vene brahiocefalike; 4, mjesto formiranja vene kave superior; posteriorno od prvog interkostalnog prostora ili drugog rebra; 5, manubriosternalni spoj; 6, konkavitet aorte; razina Th5; 7, spoj vene azigos s gornjom šupljom venom; razina Th5; 8, račvište traheje; gornji rub Th6; 9, račvište truncus pulmonalis; gornji rub Th6. Preuzeto i prilagođeno prema (1).

## 5 DIJAGNOSTIČKE METODE

Slikovne metode sastavni su dio zbrinjavanja traumatiziranog pacijenta. One služe inicijalno kao dopuna kliničkome pregledu na temelju kojeg se donose odluke. Rentgen i ultrazvuk brze su metode koje ne zahtijevaju prebacivanje pacijenta, te su pogodne u početku zbrinjavanja unesrećenog. Nakon što je pacijent hemodinamski stabiliziran koristi se CT kao metoda kojom bi se potvrdili nalazi rentgena i ultrazvuka. Osim ovih metoda, kao dijagnostičke i terapijske metode koriste se endoskopija (bronhoskopija, ezofagoskopija, torakoskopija/VATS) i pleuralna punkcija. (3, 4, 5, 7, 8)

### 5.1 *Rentgen*

Metoda koja se koristi zbog svoje pristupačnosti i brzine. Može dati podatak o većim intratorakalnim abnormalnostima koje dovode do hemodinamske nestabilnosti (aortalne ozljede, masivni hematotoraks, tenzijski pneumotoraks). Idealno, izvodi se u stojećem položaju (u ležećem položaju zbog ekspiratornih artefakata i uvećanja zbog male blizine snimanja mediastinum izgleda širi nego što jest). Na rentgen treba gledati kao na screening metodu koja se upotpunjuje drugim metodama.

### 5.2 *Ultrazvuk*

Metoda koja se široko primjenjuje u pristupu traumatiziranom pacijentu. Kroz „focused assessment with sonography for trauma,“ (dalje u tekstu FAST) i „extended FAST“ (dalje u tekstu eFAST) protokol dobivaju se značajni podatci o prisutnosti tekućine intraabdominalno i intraperikardijalno, te se vizualizira visceralna i parijetalna pleura i procjenjuje njihova međusobna udaljenost (moguća prisutnost tekućine) i klizanje. Zbog svoje brzine, pristupačnosti, izostanka zračenja i značaja u zbrinjavanju traumatiziranog pacijenta, ova metoda je sastavni dio u odlučivanju, te posebice u pronalaženju uzroka hemodinamske nestabilnosti (perikardijalna tamponada, tekućina u abdomenu). (10)

### **5.3 Kompjuterizirana tomografija**

Izrazito vrijedna metoda koja daje mnoštvo podataka u kratko vrijeme (srce i velike krvne žile, traheobronhalno stablo i pluća, zid toraksa, diafragma). Veće je osjetljivosti nego rentgen, te detektira ozljede koje promaknu na rentgenu (kontuzija pluća, pneumo/hematotoraks, ruptura diafragme, strano tijelo, fraktura sternuma).

### **5.4 Endoskopija**

#### **5.4.1 Bronhoskopija**

Metoda koja se izvodi uz pomoć fleksibilnog ili rigidnog bronhoskopa, a koristi se i za dijagnostičke i za terapijske svrhe. U traumatiziranog pacijenta koristi se kao dijagnostička metoda u svrhu otkrivanja prekida kontinuiteta traheobronhalnog stabla, kao pomoć pri postavljanju i kontroli pozicije endotrahealnog tubusa, zbrinjavanju striktura kao posljedica dugotrajne intubacije, te identificiranju mjesta krvarenja iz traheobronhalnog stabla i njegova definitivna kontrola. Traumatizirani pacijent s ozljedom toraksa često je hospitaliziran na intenzivnoj jedinici, intubiran i mehanički ventiliran, koloniziran florom koja je na tome intenzivnom odjelu karakteristična, te pogodan za razvoj „ventilator-associated pneumonia“ (dalje u tekstu VAP). Bronhoskopija u tim situacijama je korisna metoda (bronhoalveolarna lavaža ili uzorak uzet četkicom) za uzimanje uzoraka za mikrobiološku analizu, te određivanje optimalne terapije. Osim uzimanja uzoraka, metoda izbora je za plućnu toaletu (mehaničko uklanjanje obilnog sekreta u traheobronhalnom stablu, te omogućavanje reekspanzije atelektatičnih dijelova pluća), te drenažu plućnog abscesa. (4, 7)

#### **5.4.2 Ezofagoskopija**

Teško stanje u kojemu se nalaze unesrećeni, samim time i nemogućnost komunikacije, su razlog za primjenu ezofagoskopije kako bi se potvrdila/opovrgnula ozljeda ezofagusa. Prisutnost disfagije, disfonije (lezija n. laringeus recurens), hematemeza i



hemoptiza, te mehanizam ozljede i klinička sumnja upotpunjuju odluku za upotrebom ezofagoskopije pri evaluaciji potencijalne ozljede. (4, 8)

### 5.4.3 VATS/pleuralna punkcija

VATS (“video assisted thoracoscopic surgery“) je dijagnostička i terapijska metoda za čiji uspjeh je najbitnija odgovarajuća selekcija pacijenta (indikacije i kontraindikacije su prikazane u Tablica 3.), te vrijeme od ozljede do VATS zahvata (unutar 4-7 dana pokazuje najbolje rezultate za uklanjanje retiniranih torakalnih kolekcija). Pleuralna punkcija i analiza uzorka nam daje podatak o kakvome sadržaju je riječ (krv, purulentno, hlozno, transudat/eksudat ). (7,8)

Tablica 3. Indikacije i kontraindikacije za primjenu VATS. Preuzeto i prilagođeno prema (7)

<b>Indikacije i kontraindikacije za primjenu VATS kod traumatiziranih pacijenata</b>	
<b>Indikacije</b>	<b>Kontraindikacije</b>
Perzistentni pneumotoraks	Hemodinamska nestabilnost i sumnja na ozljedu srca
Retinirane pleuralne kolekcije (hemato/hilo/bilotoraks, pleuralni izljev)	Postojanje indikacije za laparotomiju
Empijem	Nemogućnost toleriranja “single lung ventilation”
Detekcija intratorakalnih ozljeda (diafragma, pluća, perikard, ductus thoracicus)	Hemoragijske dijateze
Intratorakalno strano tijelo	Masivni hematotoraks
Akutno krvarenje kod hemodinamski stabilnog pacijenta	Obliteriran pleuralni prostor

## 6 KLINIČKA SLIKA, DIJAGNOZA I ZBRINJAVANJE

Mehanizam nastanka prijeloma rebara uključuje prijenos tupe sile na unesrećenog (prometne nesreće, nalet motoriziranog vozila na pješaka, padovi s visine). Stoga pacijentu s takvim mehanizmom nastanka ozljede i sumnjom na prijelom rebara se pristupa prema uobičajeno korištenom „Advanced Trauma Life Support” (dalje u tekstu ATLS) protokolu razvijenom od strane „American College of Surgeons,, (dalje u tekstu ACS). Protokol se sastoji od primarnog pregleda (ABCDE) uz koji idu trenutno primjenjeni postupci resuscitacije i tretiranja životno ugrožavajućih ozljeda i sekundarnog pregleda („AMPLE history” i „head-to-toe” pregled), te kontinuiranog ponavljanja primarnog i sekundarnog pregleda (reevaluacija) kako bi se promptno identificiralo bilokakvo pogoršanje kliničkog stanja unesrećenog. Prve tri stavke primarnog pregleda (ABC) usko su vezane uz traumu toraksa, a mogu biti ugrožene prijelomom rebra (npr. Prekid kontinuiteta traheobronhalnog stable, “flail chest” koji ugrožava ventilaciju pluća, masivni hematotoraks uslijed laceracije pluća/arterija zida toraksa frakturnim ulomcima rebra). Jedan od dijelova sekundarnog pregleda je i detaljan pregled toraksa i upotreba dodatnih dijagnostičkih sredstva (pulsna oksimetrija, kapnografija, EKG, slikovne metode). (2)

### 6.1 Značaj ozljeda toraksa

Pored ozljeda glave i mozga, ozljede toraksa su druge po redu uzroka smrti kod traumatiziranog pacijenta (odgovorne su za 20-25% smrtnih ishoda). Obilježje trauma pacijenta je da ima višestruke ozljede, a pacijent s ozljedom toraksa u preko 90% slučajeva ima još neku pridruženu ozljedu. Najčešći mehanizam ozljeđivanja jesu prometne nesreće. (3)

Fraktura rebara je najčešća traumatska ozljeda (oko 48%), zatim hemato/pneumotoraks (oko 20%), te fraktura klavikule (oko 7%). (7) Fiziološki, trauma

toraksa je karakterizirana hipoksemijom i metaboličkom acidozom, a ako je ventilacija neadekvatna i hiperkapnijom i respiracijskom acidozom. Hipoksija tkiva i acidoza negativno utječu na preživljenje unesrećenih, te je adekvatno zbrinjavanje AB, pa zatim i C imperativ kako bi se osigurala adekvatna oksigenacija i perfuzija tkiva.

Najčešće (preko 80% slučajeva) pacijent s traumom toraksa ne zahtjeva operativno liječenje, te se observacijom i preveniranjem komplikacija može adekvatno zbrinuti. (8)

## **6.2 Pregled pacijenta sa frakturom rebara i traumom toraksa**

### **6.2.1 Primarni pregled**

Svrha primarnog pregleda je identificirati trenutno životno ugrožavajuće ozljede i njihovo zbrinjavanje. Primarni pregled je sistematično organiziran, te svako od slova (ABCDE) mora biti zbrinuto prije nego se krene na sljedeću stavku pregleda. Unutar svega 10ak sekundi se može provjeriti ABCD na način da se unesrećenome identificiramo, pitamo kako se zove, te što se dogodilo. Mogućnost odgovora na ta pitanja nam govori da su trenutno ABCD zbrinuti. (2)

#### ➤ *Airway maintenance with restriction of cervical spine motion*

Provjera prohodnosti i integriteta dišnog puta i traheobronhalnog stabla je prvi postupak kod pristupa traumatiziranom pacijentu uz obaveznu restrikciju pokretanja glave (pristupa se logikom da postoji ozljeda vratne kralježnice sve dok se ona ne isključi). Inspekcijom se traže znakovi obstrukcije dišnog puta (npr. posteriorna dislokacija klavikule u sternoklavikularnom zglobu, strano tijelo, frakture larinksa i traheje). Otvara se dišni put pomoću „jaw-thrust” ili „chin-lift” manevra, te se postavlja orofaringealni dišni put koji služi kao privremeno rješenje dok se ne osigura definitivni dišni put (endotrahealna intubacija ili za periode duže od 7 dana traheostoma).

#### ➤ *Breathing and ventilation*

Nakon što je osiguran dišni put, osigura se prvi uvjet kako bi se disanje i ventilacija mogla odvijati. Osim prohodnog dišnog puta, za adekvatnu oksigenaciju i eliminaciju ugljikova dioksida potrebna je adekvatna funkcija pluća (npr. kontuzija pluća koja se pojavljuje skupa s prijelomom rebra) i diafragme (npr. Laceracija frakturnim ulomcima rebra), te strukturni integritet zida toraksa (npr. "flail chest"). Životno ugrožavajuća stanja na ovom koraku su tenzijski pneumotoraks, otvoreni pneumotoraks, te ozljede traheobronhalnog stable koje sve mogu nastati kao komplikacija prijeloma rebra. Pacijentu se daje kisik na masku ili tubus, a oksigenacija i ventilacija prati uz pomoć pulsne oksimetrije i kapnografije. Kompletna ekspozicija vrata i toraksa je potrebna kako bi se inspektirale vene vrata i prsni koš (paradoksalno gibanje kod "flail chest", obostrano i simetrično odizanje). Zatim se palpiraju strukture vrata (larinks i traheja) i toraksa (traži se prisutnost izrazite bolnosti → prijelom rebra, krepitacija, defekta). Auskultiraju se obostrano pluća i određuje adekvatnost ventilacije, šum disanja, te dodatni respiracijski zvukovi. Reakcija na ozljede toraksa i hipoksije tkiva jesu ubrzana i plitka respiracija, a pulsna oksimetrija koja pokazuje saturaciju ispod 90% i cijanoza su kasni znaci.

➤ *Circulation with haemorrhage control*

Cilj trećeg dijela primarnog pregleda je identificirati krvarenje i zaustaviti ga, te nadoknada cirkulirajućeg volumena i procjena "cardiac output". Isključivanjem tenzijskog pneumotoraksa kao uzroka šoka, zauzima se stav da je uzrok hemodinamske nestabilnosti gubitak krvi sve dok se ne dokaže suprotno. Taj gubitak krvi i posljedični hipovolemijski šok može biti posljedica laceracije pluća, arterija zida toraksa, arterija gornje aperture toraksa (prijelom prva tri rebra), a manifestira se kao masivni hematotoraks. Adekvatnost cirkulacije procjenjuje se : **provjerom stanja svijesti** (smanjen cirkulatorni volumen → smanjena cerebralna perfuzija → promijenjeno stanje svijesti) putem „Glasgow Coma Scale” (dalje u tekstu GCS) i/ili AVPU skale (reaktivnost unesrećenog; Alert/Voice/Pain/Unresponsive);

**provjerom perfuzije kože** prije svega lica i ekstremiteta (kapilarna reperfuzija ispod 2,5sek i roza i topla koža ukazuju na adekvatnu perfuziju, dok kapilarna reperfuzija duža od 2,5sek i sivkasta, bljeda, marmorizirana i hladna koža ukazuju na neadekvatnost perfuzije);

**provjerom brzine, kvalitete i regularnosti centralnog pulsa** (karotidna ili femoralna arterija). Mjeri se arterijski krvni tlak, tlak pulsa, arterijska saturacija hemoglobina pulsnom oksimetrijom i koristi se EKG.

➤ *Disability (assessment of neurological status)*

Brzi neurološki pregled uključuje procjenu stanja svijesti (GCS ili AVPU), veličina i reaktivnost pupila, prisutnost lateralizirajućih znakova i razinu neurološkog deficita ukoliko postoji ozljeda kralježnične moždine (procjena na kojoj razini kralješka je ozljeda).

➤ *Exposure/Environmental control*

Ekspozicija znači kompletno skidanje pacijenta kako bi se moglo inspektirati cijelo tijelo. Kontrola okoliša znači prevencija hipotermije.

## **6.2.2 Sekundarni pregled**

Sekundarni pregled ne započinje sve dok primarni pregled nije završio, te zbrinuti problemi koji trenutno ugrožavaju pacijenta i dok se pacijentovi vitalni znakovi ne počnu poboljšavati. Sekundarni pregled se sastoji od uzimanja anamneze (mehanizam ozljede i AMPLE) i „head-to-toe” pregleda. Sekundarni pregled uključuje i detaljan pregled toraksa, primjenu EKG-a, pulsne oksimetrije, acidobaznog statusa arterijske krvi, rentgen i primjena ultrazvuka prema eFAST protokolu kod hemodinamski nestabilnih ili CT kod stabilnih pacijenata. Vršiti se kompletna inspekcija sa svih strana (prisutnost kontuzija i hematoma ukazuje na prisutnost ozljede) i palpacija prsnog koša, klavikula, rebra i sternuma.

Auskultira se visoko s prednje strane (pneumotoraks ako postoji biti će kod ležećeg pacijenta kranijalno s prednje strane) i straga na bazama (hematoraks ako postoji biti će posteriorno

uslijed gravitacije kod ležećeg pacijenta); udaljeni/oslabljeni srčani tonovi i smanjeni tlak pulsa ukazuju na perikardijalnu tamponadu ili tenzijski pneumotoraks. (2)

### **6.3 Ozljede rebara i komplikacije**

Prijenos tupe sile (prometne nesreće, padovi ili direktni udarci) na unesrećenog koja dovodi do prijeloma rebara ukazuje na značajan prijenos energije i upućuje na postojanje udruženih ozljeda toraksa. Takva sila dovodi do deformacije i prijeloma najčešće rebara, a njihovi oštri frakturni fragmenti mogu oštetiti krvne žile zida toraksa (interkostalna i arterija *mammaria interna*) i podležeću pleuru i pluća. Fraktura jedne od kostiju ukazuje na značajan prijenos sile na unesrećenog, a svaka dodatna frakturirana kost ukazuje na još veći prijenos energije, ozbiljnije i opsežnije ozljede, pa time i veći morbiditet i mortalitet. Od ovoga pravila se izuzima pedijatrijska trauma, gdje takvi pacijenti zbog elastičnosti svojih kostiju češće imaju intratorakalnu ozljedu (kontuzija pluća) uz odsutstvo prijeloma rebra. Kliničkim pregledom se postavlja sumnja na ozljede. Inspektira se obostrana i simetrična gibanja toraksa, prisutnost, broj, veličina i raspored površinskih ozljeda. Palpira se toraks, te traži izrazita bolnost i nestabilni segment („flail” segment). Auskultatorno se ocjenjuje prisutnost obostranog šuma disanja ili njegov izostanak. Perkutorno se, ako uvjeti (buka) dopuste, određuje dali je zvuk hiperrezonantan/hipersonaran (pneumotoraks) ili mukao (hematoraks). Pored kliničkog pregleda koriste se slikovne metode u postavljanju dijagnoze. Inicijalna pretraga jest anteroposteriorni rentgen toraksa i ultrazvuk, a tek kada je pacijent hemodinamski stabiliziran CT. (2, 4)

#### **6.3.1 Ozljede rebara**

##### **6.3.1.1 Fraktura rebara**

Fraktura rebara ukazuje na značajan prijenos energije na unesrećenog, te na moguće postojanje intratorakalne ozljede. Frakturirana rebra najčešće uzrokuju smetnje ventilacije zbog bolova, a sa sve većim prijenosom energije mogu se frakturni ulomci pomaknuti i

ošteti vaskularne strukture, pleuru i pluća; moguće su ozljede diafragme, jetre, slezene i bubrega (abdominalna šupljina počinje od petog interkostalnog prostora/šestog rebra). Veći broj prelomljenih rebara ukazuje na veći prijenos energije pa time i opsežnije ozljede. (7, 8)

Prijelomi prva tri rebra ukazuju na veliki prijenos energije i na moguću vaskularnu i neurološku ozljedu, te se zbog toga posebna pažnja treba obratiti na neurovaskularni status gornjeg uda.

Prijelomi četvrtog, petog i šestog rebra vezani su uz nastanak hemato/pneumotoraksa i laceracije pluća, dok su prijelomi ispod 5/6 rebra vezani i za moguće ozljede diafragme i intraabdominalnih organa (posteriorno bubrezi, lateralno desno jetra, lateralno lijevo slezena).

Izostanak adekvatne analgezije dovodi do hipoventilacije, oslabljenog kašlja, retencije sekreta, atelektaza, pneumonije i respiracijske insuficijencije. Posebice su ugroženi za nastanak respiracijske insuficijencije unesrećeni stariji od 45 godina, stariji i nemoćni, pacijenti s patologijom kardiovaskularnog i/ili dišnog sustava. (8) Kao analgezija se koriste paracetamol i NSAID, u kombinaciji sa narkoticima i/ili regionalnom anestezijom/analgezijom. Izbor analgetika je manje bitan, bitnija je adekvatna analgezija. Regionalna analgezija može biti interkostalni blok (posteriorno od mjesta frakture uz donji rub rebra, te isti postupak za rebro iznad i ispod frakturnog mjesta) ili epiduralni kateter (npr fentanil i bupivakain). Najbitnije jest osigurati adekvatnu analgeziju kako bi se postigla adekvatna plućna ventilacija i umanjila pojava komplikacija. Adekvatnost analgezije se određuje po tome može li pacijent duboko disati i može li se nakašljati kako bi očistio dišne putove od sekreta i smanjio pojavu komplikacija (pneumonija kao najčešća). Frakturirana rebra mogu se operativno fiksirati koristeći različite dostupne sisteme. Fiksacija se najčešće odvija „on the way out,, nakon torakotomije koja je bila indicirana iz nekog drugog razloga. Ako torakotomija nije bila indicirana, prijelom rebra se konzervativno zbrinjava (analgezija, plućna toaleta). (7)

### 6.3.1.2 *“flail chest” i kontuzija pluća*

Tupa torakalna trauma s još većim prijenosom energije (prometne nesreće, padovi s visine, nalet na pješaka) rezultira „flail chest-om,, kod starijih ili kontuzijom pluća kod mlađih. U najvećem broju slučajeva “flail chest” i kontuzija pluća se javljaju zajedno. Razlika nastaje zbog različite elastičnosti kostiju, pa kod starijih jer su krhkije češće nastaje „flail,, segment (inkompetentni/nestabilni segment toraksa koji je dovoljno velik da utječe na dinamiku disanja i adekvatnost ventilacije; segment toraksa koji nastane frakturom 2 ili više susjedna rebra na dva ili više mjesta; prijelom na jednom mjestu 2 ili više rebra uz kostohondralnu separaciju), dok kod mlađih češće izostane prijelom rebra, a nastaje kontuzija pluća (ozljeda plućnog parenhima s krvarenjem u alveole). (7)

Ispunjavanje alveolarnog prostora s krvlju (primarna ozljeda pluća), smanjeni pokreti disanja na ozljeđenoj strani, bronhospazam, te progresivna atelektaza ozljeđenog dijela parenhima dovodi do ventilacijsko-perfuzijskog „mismatch-a,, i shuntiranja koji ima za posljedicu hipoksemiju i kasnije s izostankom adekvatne ventilacije i hiperkapniju. Trauma dovodi do razaranja tkiva koje prepoznaje imunološki sustav. Putem receptora koji prepoznaju „damage associated molecular pattern,, (dalje u tekstu DAMP) imunološki sustav počinje proizvoditi proinflatorne citokine koji dovode do aktivacije endotela u plućima (sekundarna ozljeda pluća), povećanja kapilarne permeabilnosti, transudacije u intersticijski zatim i alveolarni prostor, a posljedica je „stiff lungs“ (zadebljanje alveo-kapilarne membrane) i poremećena izmjena plinova. Sve to dovodi do začaranog kruga koji vodi ka „acute lung injury/acute respiratory distress syndrom,, (dalje u tekstu ALI/ARDS). Klinički se ozljeda prezentira sve gorom hipoksemijom unutar 48h, dok nakon toga slijedi postepeno poboljšavanje narednih 7 dana. (2, 7)

Identifikacija „flail,, segmenta vrši se inspekcijski (kašnjenje/asimetrija u odizanju dijela toraksa ili paradoksalna pomičnost) i palpacijski (pokretljivost, krepitacije) kod



pacijenata koji mogu spontano disati. Slikovna metoda od značaja u dijagnosticiranju kontuzije pluća je CT. Količina ozljeđenog plućnog parenhima je u vezi s razvojem ALI/ARDS (više ozljeđenog parenhima → veća vjerojatnost razvoja ALI/ARDS; oko 20% ARDS-ova je uzrokovano traumom toraksa). (8) Kontuzija pluća ranije, a „flail chest“, kasnije će dovesti do hipoksemije, a sa gubitkom ventilacijske funkcije (bol koja onemogućava adekvatnu ventilaciju, retencija sekreta, plitko disanje) i do hiperkapnije. Fiziološki pokazatelji kao što su saturacija, acido-bazni status arterijske krvi i vitalni znaci su ključni u dijagnosticiranju i praćenju pacijentova stanja, te govore o značaju postojeće kontuzije pluća i o tome dali „flail segment“, značajno utječe na ventilacijsku funkciju.

Terapijski cilj je djelovati na bol (analgezija), mehaničku nestabilnost toraksa, primarnu i sekundarnu ozljedu pluća. Terapijski ciljevi se postižu minimiziranjem atelektaza i nestabilnosti prsnog koša (uz primjenu „positive pressure ventilation“, invazivni/neinvazivni), pozicioniranjem pacijenta s ciljem da se poboljša izmjena plinova u zdravom pluću (ako je desno pluće ozljeđeno onda ležati na desnom boku) ili selektivnom ventilacijom („single-lung ventilation“), te minimiziranjem rizika za razvoj pneumonije (plućna toaleta bronhoskopski i adekvatna analgezija). (3, 7, 8)

### **6.3.1.3 Operativno zbrinjavanje prijeloma rebara**

Adekvatna analgezija, plućna toaleta i simptomatska njega je najčešće (preko 80% slučajeva traume toraksa) sve što je potrebno. Progresijom prema respiracijskoj insuficijenciji razmatra se upotreba mehaničke ventilacije koja se pokušava izbjeći ako je to moguće. Pažljivim probirom pacijenata za operativno liječenje postižu se bolji rezultati (kraće vrijeme provedeno na mehaničkoj ventilaciji, u jedinici intenzivne njege, kraći bolnički boravak, manja incidencija pneumonije) u odnosu na konzervativno liječenje. Indikacije za osteosintezu rebra jesu **hemodinamski stabilan pacijent** (kod hemodinamski nestabilnih zbog „systemic inflammatory response syndrom“, (dalje u tekstu SIRS) izazvanog traumom/šokom

ne provodi se fiksacija frakturnih fragmenata zbog pogoršanja općeg stanja, pogoršanja upale i povećavanja šansi za razvoj ALI/ARDS-a):

- 1.) kod kojega je bila indicirana torakotomija iz nekog drugog razloga;
- 2.) pacijent čija je ventilacijska funkcija sve lošija i teško/nemože ga se odvojiti od mehaničke ventilacije;
- 3.) pacijent koji je ovisan o mehaničkoj ventilaciji i nakon rezolucije plućne kontuzije;
- 4.) anterolateralni „flail chest,, s dislokacijom frakturnih fragmenata i opasnosti od ozljede struktura u blizini;
- 5.) teški deformiteti toraksa, pseudoartroze i kronična bol uslijed ovih stanja. (7)

Razni sistemi postoje kao opcije za osteosintezu, a superirona tehnika trenutno ne postoji. (4)

## **6.3.2 Komplikacije prijeloma rebara**

### **6.3.2.1 Prijelomi drugih kostiju**

#### *6.3.2.1.1 Fraktura klavikule*

Za razliku od ostalih fraktura, može se pojaviti kao izolirana ozljeda, najčešće u srednjoj trećini. Nastaje prilikom udarca ili pada na rame. Klinički se nalazi deformitet, bol i krepitacije. Potrebno je obratiti pozornost i zabilježiti neurovaskularni status ozlijeđenog gornjeg uda. (8)

#### *6.3.2.1.2 Fraktura sternuma*

Fraktura sternuma najčešće nastaje kada vozač koji ne koristi sigurnosni pojas doživi prometnu nesreću, te bude odbačen na upravljač. Fraktura sternuma ukazuje na veliki

prijenos energije i prisutnost drugih ozljeda (fraktura rebra u 40%, fraktura dugih kostiju u 25% i ozljeda glave u 18% slučajeva). (7, 8)

#### **6.3.2.1.3 Fraktura skapule**

Rijetka ozljeda koja se javlja od 1-3% slučajeva, a njena prisutnost ukazuje na postojanje drugih ozljeda (80-98% pacijenata s frakturom skapule ima i neku drugu ozljedu), te na značajan prijenos energije na unesrećenog. Prijelom skapule upućuje na djelovanje sile posteriorno, pa je i tu prijelom rebara uslijed direktnog udarca moguć. (3, 7)

#### **6.3.2.2 Pneumonia**

Najčešća komplikacija prijeloma rebara i traume toraksa, koja je odgovorna za oko 50% smrtnih ishoda. Rizični čimbenici za nastanak su aspiracija, kontuzija pluća, potreba za mehaničkom ventilacijom i atelektaze koje perzistiraju zbog neadekvatne analgezije.

Incidencija kod intubiranih pacijenata je oko 44% u odnosu na 6% kod neintubiranih. (8)

#### **6.3.2.3 Ozljede pleure**

##### **6.3.2.3.1 Pneumotoraks i hematoraks**

###### **6.3.2.3.1.1 Jednostavni pneumotoraks i hematoraks**

Frakturirani fragmenti rebra mogu oštetiti plućni parenhim (laceracija pluća), te dovesti do hematoraksa (krvarenje iz toraksa ili abdomena; iz toraksa zbog ozljede plućnog parenhima ili vaskularnih struktura zida toraksa, srca i velikih krvnih žila, a iz abdomena kada postoji ruptura diafragme sa udruženom ozljedom jetre i/ili slezene) i/ili pneumotoraksa (prisutnost zraka između parijetalne i visceralne pleure). Također, mogu biti prisutni hemato/pneumotoraks a da ne postoji fraktura rebra.

Patofiziološki mehanizam uslijed hemato/pneumotoraksa jest kolaps pluća i pojava ventilacijsko-perfuzijskog „mismatch-a”, desno-lijevo shunt-a, a posljedica je hipoksemija. Klinički se postavlja sumnja na jednostavni pneumotoraks/hematoraks uzimajući u obzir mehanizam ozljede, klinički pregled (inspekcijski se traže mjesta kontuzije, hematoma,

laceracije, bol na palpaciju prsnog koša, perkutorno je strana gdje je pneumotoraks hiperrezonantna uz oslabljen šum disanja auskultatorno, dok je hematotoraks perkutorno mukao uz oslabljen/odsutan šum disanja) i potvrdom uz pomoć slikovnih metoda (ultrazvuk, CT i rentgen).

Terapijski cilj za hemato/pneumotoraks jest evakuacija pleuralnog prostora i reekspanzija pluća. Jednostavni pneumotoraks se zbrinjava konzervativno observacijom (serijski rentgen/ultrazvuk, te se prati reapsorpcija zraka) ili postavljanjem torakalnog drena, dok hematotoraks se zbrinjava postavljanjem torakalnog drena (apozicija parijetalne i visceralne pleure najčešće samostalno zaustavi krvarenje zbog velike koncentracije tkivnog tromboplastina u parenhimu pluća) ili operativno (pneumorafija pristupom kroz torakotomiju ili kod hemodinamski stabilnih pacijenata endoskopski VATS-om). Inicijalno preko 1L krvi na dren ili preko 200mL/h kroz 2-4h jest indikacija za hitnu torakotomiju i uspostavu definitivne hemostaze. Komplikacije hematopneumotoraksa su **empijem** (oko 5%; rizični čimbenici su retinirani hematotoraks, prisutnost kontuzije pluća, pneumonije; klinička prezentacija je u vidu neobjašnjivog febriliteta, leukocitoze, respiratorne insuficijencije; zbrinjava se postavljanjem torakalnog drena uz fibrinolizu, VATS-om ili torakotomija), **pneumatokela** (posttraumatska cista ispunjena zrakom) i „**perzistentni air leak**„ („air leak„ nakon 72h od postavljanja drena). (3, 4, 7, 8)

#### 6.3.2.3.1.2 Otvoreni pneumotoraks

Otvoreni pneumotoraks nastaje kada postoji defekt zida toraksa (a komunicira sa intrapleuralnim prostorom) i dolazi do izjednačavanja atmosferskog i intratorakalnog tlaka čime je onemogućena efektivna ventilacija, te dolazi do hipoksemije i hiperkapnije. Takav defekt zida toraksa najčešće nastaje djelovanjem sile koje uzrokuju prenetrantne ozljede, a može nastati i uslijed djelovanja tupe sile (fraktura rebara i njihovog pomaka sa laceracijom zida toraksa). Dijagnoza se postavlja na mjestu događaja (bol, neadekvatna ventilacija,

tahidispneja, oslabljen/nepostojeć šum disanja ispilateralno, i protok zraka unutra i van kroz defekt na zidu toraksa). Otvoreni pneumotoraks se zbrinjava postavljanjem „zakrpe„ (zakrpa se postavi preko rubova defekta i fiksira) kako bi se omogućilo istjecanje zraka prilikom izdaha, a onemogućio ulazak zraka prilikom udaha. Zbrinjavanje je kirurško zatvaranjem defekt toraksa. (4, 7)

#### 6.3.2.3.1.3 Tenzijski pneumotoraks

Nastaje kada postoji „jednosmjerni ventil„ koji omogućava ulazak zraka u pleuralni prostor, a onemogućava izlazak, te dovodi do postepenog porasta tlaka, kompresije na ipsilateralno pluće i kolaps istoga, pomicanje hemitoraksa kontralateralno, kompresiju i deformiranje struktura mediastinuma, smanjivanja venskog priljeva (kompresija na venu kavu superior/inferior), pada „prelada„ desnog, a zatim i lijevog srca, pad srčanog minutnog volumena, te početak stanja obstruktivnog šoka. Najčešće je tenzijski pneumotoraks posljedica mehaničke ventilacije (oštećenje visceralne pleure i pojava alveo-pleuralne fistule kroz koju se puni pleura zrakom), a kod traumatskih mehanizama uvjet je postojanje jednosmjernog ventila, bilo na visceralnoj pleuri (rupturirana alveola) bilo na stijenci toraksa (npr. fraktorni ulomak rebra koji je lacerirao zid toraksa na način da prilikom inspiriraju zrak ulazi, a prilikom ekspiriraju se rubovi rane priljube i onemogućuje istjecanje zraka). Tenzijski pneumotoraks je klinička dijagnoza koja se postavlja na temelju mehanizma ozljeđivanja (prijenos energije na toraks) i kliničkog statusa (kod pacijenata koji spontano dišu→tahidispneja i „glad za zrakom”, bol u prsima, tahikardija, hipotenzija, kontralateralna devijacija traheje, elevirani ipsilateralni hemitoraks bez respiratornog gibanja, ipsilateralni izostanak šuma disanja, hiperrezonantni zvuk perkutorno, distendirane vene vrata, i kao kasni znak cijanoza; kod pacijenata na mehaničkoj ventilaciji→hemodinamsko urušavanje). Klinički nalaz upotpunjuje se pulsnom oksimetrijom (arterijska saturacija ispod 90%) i ako je dostupan ultrazvuk (eFAST protokolom). Zbrinjavanje se odvija na licu mjesta

dekompresijom toraksa iglom koja konvertira tenzijski u jednostavni pneumotoraks, a nakon dekompresije iglom postavljanjem torakalnog drena (u peti interkostalni prostor srednja aksilarna linija). (2)

#### 6.3.2.3.1.4 Masivni hematotoraks

Masivni hematotoraks se definira kao akumulacija preko 1500mL krvi u jednom hemitoraksu, a vrši probleme ventilacije na način da komprimira pluća i onemogućava adekvatnu oksigenaciju. Osim problema ventilacije, masivni hematotoraks prvenstveno dovodi i do cirkulacijskih problema gdje uslijed traume i akutne akumulacije krvi dovodi do hipotenzije i stanja hemoragijskog šoka. Klinički je sličan tenzijskom pneumotoraksu, ali uz neke razlike (perkutorno se nalazi muklina u odnosu na hiperrezonanciju kod tenzijskog pneumotoraksa, pozicija traheje je medijano, vene vrata nisu distendirane, prsni koš je mobilan prilikom pokreta disanja). Zbrinjava se nadoknadom volumena, dekompresijom s pomoću torakalnog drena, a ako se na dren neposredno nakon drenaže prsišta pojavi preko 1500mL krvi ili ako se na torakalni dren pojavi preko 200mL/h kroz 2-4h to je indikacija za hitnu torakotomiju i zaustavljanje krvarenja. (2, 4, 7, 8)

Otprilike 5% hematotoraksa se ne uspiju do kraja zbrinuti postavljanjem torakalnog drena. Spontana resorpcija hematotoraksa se zaustavi, te dolazi do retencije krvi u pleuralnom prostoru i pojave retiniranog hematotoraksa. Retinirani hematotoraks se može konvertirati u empijem. (7) Rizični čimbenici za razvoj empijema su prolongirana mehanička ventilacija, razvoj pneumonije ili infekcije negdje drugdje u tijelu, te oštećenje pleure (torakalni dren; laceracija frakturnim ulomkom rebra; ruptura alveola), neadekvatna ventilacija i kašalj zbog neadekvatne analgezije. Hematotoraks manji od oko 300mL bez oštećenja pleure, zbrinjava se observacijom. Kod pacijenata s rizikom od konverzije (hematotoraks → empijem), zbrinjavanje je agresivno putem VATS-a koji pokazuje dobre rezultate (kraće vrijeme s torakalnim drenom, kraće vrijeme provedeno u bolnici).

#### 6.3.2.3.1.5 Empijem

Nastaje kao komplikacija retiniranog hematotoraksa (hematotoraks uslijed frakture rebara s pomakom i laceracijom okolnih struktura) kod kojega dođe do infekcije pleuralnog sadržaja. Dijagnoza se postavlja na temelju *Light-ovih* kriterija (Omjer pleuralni proteini : serumski proteini > 0,5; pleuralni LDH : serumski LDH > 0,6; LDH u pleuralnom aspiratu > 2/3 gornjeg limita za serum) i uzimanjem uzoraka za mikrobiološku kulturu (oko 25-30% slučajeva kultura je sterilna ali zbog supresije rasta, ne zbog eradikacije patogena). Također, uzimanjem u obzir:

1.) dosadašnji klinički tijek (klinička prezentacija je u vidu pogoršanja općeg stanja, neobjašnjivog febriliteta, leukocitoze, respiratorne insuficijencije);

2.) rizične čimbenike (retinirani hematotoraks, prisutnost kontuzije pluća i pneumonije) za razvoj empijema. (7)

Empijem se javlja u tri stadija.

Prvi, akutni/eksudativni, stadij koji je unutar prvih 7 dana, te za njega VATS pokazuje najbolje rezultate; drugi, tranzicijski/subakutni/ fibrinopurulentni stadij koji je unutar 14 dana; i treći, kronični/organizirajući, stadij koji je nakon 14 dana (daljnjom progresijom dolazi do fibrotoraksa koji onemogućava adekvatnu ekspanziju pluća).

VATS pokazuje najbolje rezultate ako se primjeni unutar 7 dana od ozljede i pojave hematotoraksa, zbog toga što konverzijom u empijem i prelaskom iz akutnog u subkronični/kronični stadij se pojavljuju lokulacije, adhezije, restriktivni pleuralni sloj na visceralnoj pleuri (kožara), te pleuralna obliteracija koji svi skupa onemogućavaju kompletnu reekspanziju pluća. (7)

#### **6.3.2.4 Ozljede pluća**

##### **6.3.2.4.1 Laceracija pluća**

Ukoliko se fraktorni fragment rebra pomakne, može lacerirati sa svojim oštrim krajevima površinu pluća. Prisutnost hematoraksa ukazuje na laceraciju, a postavljenjem torakalnog drena i praćenjem dinamike sekrecije odlučuje se o operativnom ili konzervativnom liječenju. Najčešće konzervativno liječenje je dostatno zbog toga što postavljanjem torakalnog drena i reekspanzijom pluća krvarenje prestaje. (7,8)

##### **6.3.2.4.2 Pneumatokela i plućni hematom**

Lokalizirana šupljina ispunjena zrakom ili krvlju koja nastaje kao posljedica laceracije plućnog parenhima. Unutar 3-6 mjeseci spontano se povlaće. Ukoliko dođe do infekcije intrakavitarnog sadržaja, lezija se zbrinjava kao da je absces. Najčešće su samo radiološki nalaz. (7)

#### **6.3.2.5 Ozljede traheobronhalnog stabla**

##### **6.3.2.5.1 Mehanički prekid kontinuiteta traheobronhalnog stabla**

Ove ozljede su karakterizirane mehaničkom disrupcijom integriteta stjenke traheobronhalnog stabla. Javljaju se uslijed velikog i naglog prijenosa energije na toraks koji proizvodi deformaciju toraksa uz moguću pojavu prijeloma rebara kao udružene ozljede. Vrlo često se ove ozljede otkrivaju post mortem. Ozljede nastaju zbog kompresije na toraks, naglog porasta intratorakalnog tlaka i laceracije membranoznog dijela traheje, avulzije glavnih bronha unutar nekoliko centimetara od carine traheje ili kompresije larinksa/traheje na kralježke i njihovog oštećenja. Klinički se ove ozljede prezentiraju respiracijskim distresom, stridorom, hemoptizom, disfonijom, subkutanim emfizemom, tenzijskim pneumotoraksom, pneumomediastinumom, a potvrđuju CT-om i bronhoskopski. Najbitnije kod ovih ozljeda je da postoji sumnja na njih. Zbrinjavanje je kirurški, a pristup je putem torakotomije. (2, 8)



### **6.3.2.6 Ozljede vaskularnih struktura, perikarda i srca**

Ozljede iz ove skupine se pojavljuju kod izrazito velikog prijenosa energije na unesrećenog. Na postojanje ovih ozljeda kod unesrećenog nam ukazuje izrazita bolnost na palpaciju toraksa i postojanje višestrukih prijeloma rebra. Također sumnja na laceraciju vaskularnih struktura postoji kod prijeloma prva tri rebra. (8)

#### **6.3.2.6.1 Tamponada srca**

Stanje koje nastaje kao posljedica kompresije na srce akumulacijom tekućine intraperikardijalno. Može rijetko nastati prilikom prijenosa energije na anteriorni dio toraksa, frakturom rebra u anteriornom području i laceracije perikarda. Patofiziološki mehanizam je kompresija na srce izvana, smanjenje venskog priljeva, pad preloada desnog, pa i lijevog srca, pad minutnog volumena i stanje obstruktivnog šoka. Značaj perikardijalnog izljeva ovisi o brzini razvoja (akutna akumulacija fiziološki značajnija od sporije). Klinički se postavlja sumnja uzimajući u obzir mehanizam ozljede, klinički nalaz (prigušeni srčani tonovi, hipotenzija, distendirane vene vrata, Kussmaulov znak → porast jugularnog venskog tlaka prilikom inspirija; pojava ili pogoršanje nabreknutosti vratnih vena) i EKG. Razlika u odnosu na tenzijski pneumotoraks je u nalazu na plućima (perikardijalna tamponada ima obostrano prisutan šum disanja, dok tenzijski pneumotoraks ima hiperrezonatan zvuk perkutorno, i odsutan šum disanja ispilateralno). Klinička sumnja se potvrđuje ultrazvučno (FAST protokol ili ehokardiografski). Zbrinjavanje se sastoji od povećavanja vaskularnog volumena i perikardiotomije kroz torakotomiju/sternotomiju ili perikardiocenteze. (2, 3, 4, 7)

#### **6.3.2.6.2 Traumatski cirkulatorni arrest**

Traumatološki pacijenti koji su bez svijesti, nemaju očuvan dišni put, ne dišu i nemaju pulsa, za njih se smatra da su u traumatskom cirkulatornom arestu. Uzrok može biti masivni hematoraks uslijed laceracije pluća ili vaskularnih struktura frakturnim ulomcima rebra. Zbrinjavanje se provodi prema „advanced life support,, protokolu. (2)

#### 6.3.2.6.3 *“blunt cardiac injury“*

Nastaje prilikom udarca u toraks, i znak je velikog prijenosa energije (prijelom rebara kao udružena ozljeda). Može dovesti do ruptura komora (prezentacija tamponadom), disekcijom ili trombozom koronarnih krvnih žila (prezentacija infarktom), kontuzije miokarda. Monitoring je potreban unutar prvih 24h nakon ozljede, a sa odmakom od ozljede električna nestabilnost miokarda se smanjuje i potreba za monitoringom nestaje. (2, 7)

#### 6.3.2.7 *Ozljede diafragme i ezofagusa*

##### 6.3.2.7.1 *Traumatska dijafragmalna ozljeda*

Kompresija i porast intraabdominalnog tlaka ili frakturirano rebro koje penetrira i lacerira diafragmu su mehanizmi nastanka ozljede. Defekt je radijalnog oblika kod tupe traume, češće na lijevoj strani (na desnoj strani jetra štiti diafragmu). (2,7) Laceracija diafragme frakturnim ulomkom rebra može imati udruženu laceraciju jetre/slezene/bubrega. Sumnja na ozljedu se postavlja uzimajući u obzir mehanizam ozljede, a potvrdi rentgenom (ako postoji hernijacija želudca ili tankog crijeva, vidljive su vijuge u hemitoraksu; nazogastrična sonda koja se vidi u hemitoraksu). Ako se rentgenom nedobiva zadovoljavajuć odgovor, dijagnoza se može postaviti endoskopski (laparoskopski ili torakoskopski). (2, 7, 8) Zbrinjavanje je kirurško.

##### 6.3.2.7.2 *Traumatska ruptura ezofagusa*

Jako rijetko se može javiti kao udružena ozljeda s frakturom rebra. Mehanizam ozljede je nagli porast intraabdominalnog tlaka, kompresija želudca i silovito izbacivanje sadržaja u ezofagus, pri čemu dolazi do longitudinalne laceracije u gastroezofagealnom području. Klinički je to najčešće pacijent s lijevim hemato/pneumotoraksom koji je zadobio udarac u području epigastrija i žali se na strahovite bolove. Pneumomediastinum ukazuje na ozljedu, dok se definitivna dijagnoza postavlja ezofagografski u kombinaciji sa ezofagoskopijom. Zbrinjavanje je kirurško. (3, 4, 8)

## 7 PREVENCIJA

Prijelom rebara uslijed traume nije slučajan događaj, već je to interakcija osoba, okoliša i radnji koje dovode do neželjenog događaja. Iz epidemioloških podataka se vidi kako je trauma značajan uzročnik morbiditeta i mortaliteta i to posebice od 1-44 godine života. Zbog toga, a i zbog trenutnih pogleda na zdravlje koji su usmjereni ne samo na prevenciju nego i na poboljšanje općenito stanja tijela, je potrebno u kontekstu traume razmišljati i o tome kako prevenirati neželjene događaje. (2, 3)

Preventivne mjere se sastoje od mjera primarne, sekundarne i tercijarne prevencije.

Primarna prevencija je kompletna eliminacija neželjenih događaja, a uključuje dizajniranje uređaja/vozila/mjesta događanja na način da onemoguće pojavu traume (semafori na raskrižjima, „ležeći policajci“, ...).

Sekundarna prevencija je spoznaja da se nesreće događaju, te pokušaji da se minimizira obujam štete koja će potencijalno nastati, a uključuje upotrebu sigurnosnih pojaseva i zračnih jastuka u automobilima, upotrebu kaciga tijekom vožnje bicikla ili motocikla.

Tercijarna prevencija se bavi time kako smanjiti koliko je god to moguće posljedice traume koja se dogodila, a uključuje organiziranje i adekvatno opremanje hitne medicinske pomoći, edukacija zaposlenog osoblja, povezivanje trauma centara i hitne pomoći kako bi se unesrećeni transportirao na mjesto koje ima mogućnosti za zbrinjavanje takvih ozljeda, te implementacija rehabilitacije u dugotrajni postupak oporavka traumatiziranih pacijenata.

Implementacija i uspjeh preventivnih mjera ovisi o provođenju edukacije ljudi, zakonskom podupiranju mjera prevencije, inženjerskim rješenjima u dizajnu vozila i prometnica, te o ekonomskim mjerama (npr. police osiguranja vozila različite za prekršitelje i uzorne u prometu).

## 8 ZAKLJUČAK

Tupa trauma toraksa proizvodi opsežne ozljede, a najčešće prijelom rebra. Ako dođe do pomaka frakturnih ulomaka tupa trauma može prijeći u penetrantnu.

Regija toraksa zbog svoje pozicije i veličine (od korijena vrata do gornjeg abdomena) je često zahvaćena djelovanjem tupe sile. Zbog svoje pozicije i gustog smještaja anatomskih struktura, tupa trauma koja uzrokuje ozljede toraksa najčešće uzrokuje i ozljede u regiji korijena vrata i gornjeg abdomena.

Zbog svega toga kada se pristupa takvom pacijentu treba imati na umu i ispitati funkciju svih struktura koje bi mogle biti zahvaćene traumatskim mehanizmom. Upotrebom dodatnih dijagnostičkih metoda saznaju se detalji o ozljedama, a na temelju njih i kliničkog statusa se odlučuje o načinu i agresivnosti zbrinjavanja.

U zbrinjavanju pacijenta s prijelomom rebra, koja je najčešća traumatska ozljeda toraksa, najbitnije je osigurati adekvatnu analgeziju (adekvatna analgezija → adekvatna ventilacija pluća → umanjivanje pojave komplikacija) i pratiti klinički status. Kliničko pogoršanje ukazuje na pojavu neke od komplikacija.

## **9 ZAHVALE**

Ovaj rad posvećujem svojoj baki Ružici koja je bila u mom životu od samog početka.

Zahvaljujem se obitelji, prijateljima i svima onima koji su me podupirali u mom dosadašnjem obrazovanju.

Zahvaljujem se svojem mentoru doc. Dr. sc. Vedranu Cesarcu, dr. med. koji se upustio samnom u ovu avanturu i ispunio sva moja očekivanja vezana uz izradu diplomskog rada.

Sretan sam što sam tijekom studija upoznao mnoge kolege i veseli me pomisao na nastavak druženja, ali u drugačijim ulogama.

## 10 LITERATURA

- (1) Standring, S. (2016) Grays Anatomy The Anatomical Basis of Clinical Practice, 41. Izd., Elsevier
- (2) American College of Surgeons The Committee on Trauma (2018) ATLS Advanced Trauma Life Support, 10. Izd., American College of Surgeons
- (3) Moore, E. E., Feliciano, D. V., Mattox, K. L. (2017) Trauma, 8. Izd., McGraw-Hill Education
- (4) Sellke, F. W., del Nido, P. J., Swanson, S. J., (2016) Sabiston and Spencer Surgery of the Chest, 9. Izd., Elsevier
- (5) Britt, L. D., Peitzman, A. B., Barie, P. S., Jurkovich, G. J. (2012) Acute Care Surgery, 1. Izd., Lippincott Williams and Wilkins
- (6) Townsend Jr, C. M., Beauchamp, R. D., Evers, B. M., Mattox, K. L. (2017) Sabiston Textbook of Surgery The Biological Basis of Modern Surgical Practice, 20. Izd., Elsevier
- (7) Asensio, J. A., Trunkey, D. D. (2016) Current Therapy of Trauma and Surgical Critical Care, 2. Izd., Elsevier
- (8) LoCicero 3, J., Feins, R. H., Colson, Y. L., Rocco, G. R. (2019) Shields General Thoracic Surgery, 8. Izd., Lippincott Williams and Wilkins
- (9) Skolnik R. (2016) Global Health 101, 3. Izd., Jones and Bartlett Learning
- (10) Ma, O. J., Mateer, J. R., Reardon, R. F., Joing, S. A., (2014) Ma and Mateers Emergency Ultrasound, 3. Izd., McGraw-Hill Education

# 11 ŽIVOTOPIS

## OSOBNI PODACI

Ime i prezime: Dominik Draženović

Datum i mjesto rođenja: 14. srpnja 1991., Zagreb

## OBRAZOVANJE

2013.-2019. Medicinski fakultet Sveučilišta u Zagrebu

2010.-2014. Prehrambeno-biotehnološki fakultet Sveučilišta u Zagrebu, preddiplomski studij nutricionizma

2006.-2010. X. gimnazija "Ivan Supek", Zagreb

1998.-2006. Osnovna škola "Silvije Strahimir Kranjčević", Zagreb

## OSTALE AKTIVNOSTI

Demonstrator na Katedri za anatomiju – u ak.god. 2014./2015. i 2015./2016.

Demonstrator na Katedri za internu medicinu, kolegij Klinička propedeutika – u ak.god. 2017./2018. i 2018./2019.