

Rekonstrukcije složenih ozljeda šake

Abbaci, Sara

Master's thesis / Diplomski rad

2019

Degree Grantor / Ustanova koja je dodijelila akademski / stručni stupanj: **University of Zagreb, School of Medicine / Sveučilište u Zagrebu, Medicinski fakultet**

Permanent link / Trajna poveznica: <https://um.nsk.hr/um:nbn:hr:105:320800>

Rights / Prava: [In copyright](#)/[Zaštićeno autorskim pravom.](#)

Download date / Datum preuzimanja: **2024-07-17**



Repository / Repozitorij:

[Dr Med - University of Zagreb School of Medicine Digital Repository](#)



**SVEUČILIŠTE U ZAGREBU
MEDICINSKI FAKULTET**

Sara Abbaci

Rekonstrukcije složenih ozljeda šake

DIPLOMSKI RAD



Zagreb, 2019.

**SVEUČILIŠTE U ZAGREBU
MEDICINSKI FAKULTET**

Sara Abbaci

Rekonstrukcije složenih ozljeda šake

DIPLOMSKI RAD

Zagreb, 2019.

Ovaj diplomski rad izrađen je u Klinici za plastičnu, rekonstruktivnu i estetsku kirurgiju, Medicinskog fakulteta Sveučilišta u Zagrebu, Kliničke bolnice Dubrava, pod vodstvom prof.dr.sc. Rade Žica i predan je na ocjenu u akademskoj godini 2018/2019.

SADRŽAJ

SAŽETAK

SUMMARY

1. UVOD	1
2. ANATOMIJA ŠAKE.....	2
2.1. KOSTI ŠAKE	2
2.2. ZGLOBOVI ŠAKE	5
2.3. MIŠIĆI ŠAKE.....	8
2.4. REGIJE ŠAKE.....	10
2.4.1. PREDNJA STRANA ŠAKE	10
2.4.2. DLAN	12
2.4.3. HRBAT ŠAKE	13
2.4.4. PRSTI	13
3. ANAMNEZA I PREGLED ŠAKE	15
3.1. SLIKOVNE PRETRAGE KOD OZLJEDA ŠAKE	19
4. PRVA POMOĆ I ZBRINJAVANJE OZLJEDA.....	22
4.1. ASPEKTI ODLUKE O DALJNJEM ZBRINJAVANJU SLOŽENIH OZLJEDA ŠAKE	23
5. KIRURŠKO ZBRINJAVANJE SLOŽENIH OZLJEDA ŠAKE	25
5.1. KIRURŠKI PRISTUPI REGIJAMA ŠAKE	25
5.1.1. PRISTUP KARPUSU	25
5.1.2. PRISTUP KARPOMETAKARPALNIM ZGLOBOVIMA	27

5.1.3. PRISTUP METAKARPALNIM KOSTIMA	28
5.1.4. PRISTUP METAKARPOFALANGEALNIM ZGLOBOVIMA	28
5.1.5. PRISTUP ČLANCIMA PRSTIJU	29
5.2. DEBRIDMAN	31
5.3. REKONSTRUKCIJA TKIVA ŠAKE	32
5.3.1. OSTEOSINTEZA	32
5.3.2. REKONSTRUKCIJA MEKIH TKIVA	33
5.4. OPERATIVNO ZBRINJAVANJE TRAUMATSKE AMPUTACIJE ŠAKE – REPLANTACIJA	35
5.5. PRESADCI I REŽNJEVI	37
5.5.1. KLIZNI REŽNJEVI	37
5.5.2. REŽNJEVI ZA POKRIVANJE DEFEKATA PRSTIJU	38
5.5.3. REŽNJEVI ZA POKRIVANJE DEFEKATA PALCA	40
5.5.4. REŽNJEVI ZA POKRIVANJE DEFEKATA ŠAKE I PROKSIMALNIH DIJELOVA PRSTIJU	43
6. REHABILITACIJA	47
7. ZAKLJUČAK	49
8. ZAHVALE	50
9. LITERATURA	51
10. ŽIVOTOPIS	53

SAŽETAK

NASLOV RADA: Rekonstrukcije složenih ozljeda šake

AUTORICA: Sara Abbaci

Šaka je dio tijela kojim se čovjek služi od početka do kraja svog životnog vijeka, svakodnevno i u velikoj mjeri. Narušavanje njena integriteta ili bilo kojeg dijela šake rezultira invalidnošću i velikim otegotnim okolnostima u svakodnevnom profesionalnom i privatnom životu. Zbog kompleksnosti funkcija koje šaka izvodi, njena je anatomija kompleksna te se ona dijeli na prednju stranu, dlan, hrbat i prste.

Do složenih ozljeda šake često dolazi u prometnim i nesrećama druge vrste te na radnom mjestu. Koji god bio mehanizam ozljede, ozljeda šake zahtijeva detaljan pregled i uzimanje anamneze. Nakon pregleda slijedi slikovna dijagnostika koja pomaže kirurgu da u suradnji s pacijentom napravi plan rekonstrukcije koji će najviše odgovarati pacijentovim potrebama. Na početku same operacije mora se ukloniti devitalizirano tkivo. To se čini od ruba rane prema unutrašnjosti. Za razliku od debridmana, s rekonstrukcijom se započinje od unutrašnjosti, najčešće stabilizacijom koštanih struktura, a nakon toga se kreće na rekonstrukciju mekih tkiva. Posljednji, ali ne i manje bitan segment brige za pacijenta koji je pretrpio ozljedu šake jest rehabilitacija. Nakon operacije je potrebno što prije i u što većoj mjeri vratiti funkciju šake. To se postiže imobilizacijom, koja je najkonzervativnija metoda rehabilitacije, no obično neophodna. Nastoji se što ranije započeti s pasivnim i aktivnim kretnjama kako ne bi došlo do stvaranja kontraktura i smanjivanja opsega pokreta.

KLJUČNE RIJEČI: šaka, rekonstrukcija, reznjevi, rehabilitacija

SUMMARY

TITLE: Reconstruction of complex hand injuries

AUTHOR: Sara Abbaci

A hand is a part of a person's body which he uses from the very beginning to the end of his life, every day and a lot. Disturbance of its integrity or integrity of any of its parts results in disability and significantly harder functioning in professional and private life. Due to the complexity of hand's functions, its anatomy is also complex and the hand is divided into front side, palm, back side and fingers.

Complex hand injuries usually occur during car accidents or accidents of some other kind and as a result of workplace accidents. No matter the injury mechanism, hand injury always demands detailed examination and history. After the examination, imaging methods are in order which are supposed to help the surgeon to make a reconstruction plan in collaboration with a patient so that the plan suits patient's needs. At the beginning of the operation surgeon has to remove devitalized tissue. That is done from outside of the wound to the inside. Unlike debridement, reconstruction is started from the inside, most commonly by stabilizing bone structures and after that the reconstruction of soft tissue starts. Last, but not less important segment of hand injury patient care is rehabilitation. After the operation it is necessary to restore hand function as good and as fast as possible. That is accomplished by immobilization, the most conservative but usually inevitable rehabilitation method. They aspire to start passive and active movements to prevent contractures and reducing movement range.

KEY WORDS: hand, reconstruction, flaps, rehabilitation

1. UVOD

Šaka je veoma bitan dio tijela te njenom ozljedom čovjekova kvaliteta života znatno opada na svim poljima. Ozlijeđeni mogu biti prsti, tetive, neurovaskularni sustav, kosti ili može doći do gubitka ili ozljede mekih tkiva. U svakom slučaju ozljeda predstavlja signifikantni hendikep, smanjenje kvalitete života i nemogućnost obavljanja određenih radnji što može uvelike utjecati na adekvatno funkcioniranje na radnom mjestu i u svakodnevnim aktivnostima. O kompleksnosti ozljeda govori činjenica kako već i mala ozljeda zgloba ili tetive može uvelike kompromitirati funkciju prsta. Naravno, što je ta ozljeda veća, veći je i gubitak funkcije. *The American Medical Association* ističe kako se gubitkom palca gubi 40% funkcije šake i čak 25% funkcije cijelog tijela. Iako mali prst i prstenjak nemaju tako značajnu funkciju, neophodni su za adekvatan stisak šake i tako ključni u određenim profesijama koje zahtijevaju rad s alatom. (1)

Zadaća plastične i rekonstruktivne kirurgije jest spasiti ili povratiti funkciju šake kako bi se pacijent mogao vratiti na posao ili neometano obavljati svakodnevne aktivnosti. Funkcionalni se gubitak nakon traume šake mjeri objektivno, evaluacijom funkcionalnih kapaciteta i subjektivno, procjenom boli, spretnosti te koliko pacijent koristi ozlijeđenu ruku. Naime, iako mjerljivi parametri poput snage stiska, osjeta ili opsega pokreta mogu služiti za procjenu uspješnosti rekonstrukcije, ali pravi pokazatelj uspješnosti jest korištenje šake u svakodnevnom životu nakon operacije.

2. ANATOMIJA ŠAKE

2.1. KOSTI ŠAKE

Šaka je najdistalniji dio gornjeg uda čovjeka. Svojom kompleksnom anatomijom omogućava niz kako finih motoričkih funkcija, tako i onih osjetnih. Njena se funkcionalnost ogleda u nizu složenih i za život neophodnih funkcija. U prilog tome govori to da se šaka sastoji od 29 kostiju, 36 ligamentima povezanih zglobovima koje pokreće 19 intrinzičnih i 19 ekstrinzičnih mišića (2). Kako bi, osim one motoričke, mogla biti obavljena i osjetna funkcija, u šaci se nalazi mnoštvo živaca i živčanih završetaka koji omogućuju istančan osjet, ali i osjet boli zbog mnoštva nociceptora smještenih na tom području.

Skelet šake tvore kosti korijena šake (karpalne kosti, *ossa carpi*), kosti zapešća (metakarpalne kosti, *ossa metacarpalia*) te kosti prstiju (*ossa digitorum manus*). (3)

Kosti korijena šake raspoređene su u dva reda, proksimalni i distalni. U svakom se redu nalaze po četiri kosti. Proksimalni red, od lateralno prema medijalno, čine redom: čunasta kost (*os scaphoideum*), polumjesečasta kost (*os lunatum*), trokutasta kost (*os triquetrum*) i graškasta kost (*os pisiforme*). Distalni se red sastoji, lateralno prema medijalno, od velike trapezne kosti (*os trapezium*), manje trapezoidne kosti (*os trapezoideum*), glavičaste kosti (*os capitatum*) te kukaste kosti (*os hamatum*). Karpalne su kosti tako postavljene da se uzglobljavaju sa susjednim kostima. Osim sa susjednim, kosti karpusa proksimalno i distalno imaju zglobne plohe položene tako da proksimalno zajedno čine konveksno zglobno tijelo, a distalno konkavno. Na palmarnoj strani također čine konkavitet presvođen svezom *retinaculum mm. flexorum* koji seže od čunaste i velike trapezna kosti do kukaste, graškaste i trokutaste kosti. Ispod

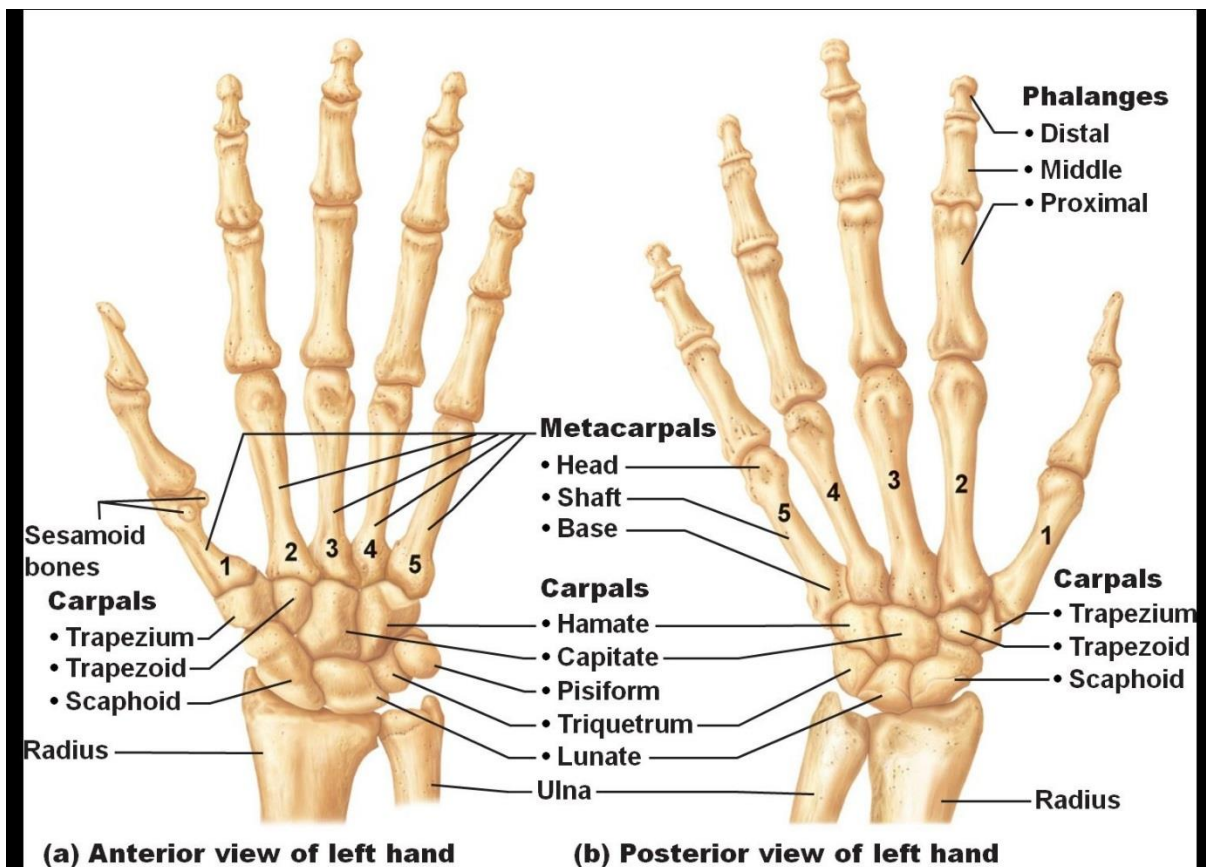
retinaculuma i kosti korijena šake nalazi se takozvani karpalni kanal ili *canalis carpi*.

(3)

Kosti zapešća ili metakarpalne kosti nalaze se distalno od kostiju korijena šake. Ima ih pet te se numeriraju rimskim brojevima I-V počevši od radijalno. Svaka metakarpalna kost sastoji se od tri dijela: glava (*caput*), tijelo (*corpus*) i osnovica (*basis*). Na svojem distalnom kraju, metakarpalne se kosti glavom uzglobljavaju s odgovarajućom proksimalnom falangom. Proksimalno pak, bazom čine zglob s kostima karpusa. Kosti su zapešća oblikovane na taj način da su palmarno blago konkavne, a dorzalno blago konveksne. Proksimalno, zglobne plohe metakarpalnih kostiju imaju određene osobitosti. Prva metakarpalna kost ima sedlastu zglobnu plohu za uzglobljavanje s kostima korijena šake. Tako oblikovana zglobna ploha omogućava opsežnije pokrete u tom zglobu, točnije abdukciju, adukciju, opoziciju, repoziciju i cirkumdukciju. Nasuprot tome, ostali su zglobovi koje tvore kosti pešća i zapešća amfiartroze, odnosno, palmarnim su i dorzalnim karpometakarpalnim ligamentima dobro pričvršćene kosti karpusa i metakarpusa. Druga kost zapešća proksimalno ima zglobnu plohu za uzglobljavanje s kostima karpusa, a medijalno s trećom metakarpalnom kosti. Shodno tome, treća kost zapešća lateralno ima plohu koja odgovara drugoj kosti te dorzalno i radijalno *processus styloideus* koji odgovara kostima karpusa. Četvrta metakarpalna kost radijalno ima dvije, a ularno jednu zglobnu plohu koja odgovara petoj kosti zapešća. (3)

Na šaci nalazimo i 14 kostiju prstiju (falanga). Palac (*pollex*) ima dvije falange, dok svi ostali prsti (*index*, *digitus medius*, *digitus anularis* i *digitus minimus*) imaju po tri falange, proksimalnu, medijalnu i distalnu. Proksimalni se članak sastoji od baze (*basis*), tijela (*corpus*) i glave (*caput*, *trochlea*). Na njegovoj osnovici nalazimo konkavno zglobno tijelo kojim čini zglob sa kostima zapešća. Palmarno nalazimo oštre

rubove koji služe za vezanje ovojnice tetive fleksora. Srednja falanga na bazi ima greben koji odgovara glavici proksimalne falange. Kao i srednja, i distalna falanga na osnovici ima greben kojim odgovara distalnom dijelu medijalne falange. Distalno i palmarno na distalnom članku nalazi se hrapava površina za koju se veže mišić duboki fleksor prstiju. (3)



Slika 1. Kosti šake

(Slika 1. preuzeta 3.6.2019. s internetske stranice <https://www.quora.com/What-are-the-names-of-hands-bones>)

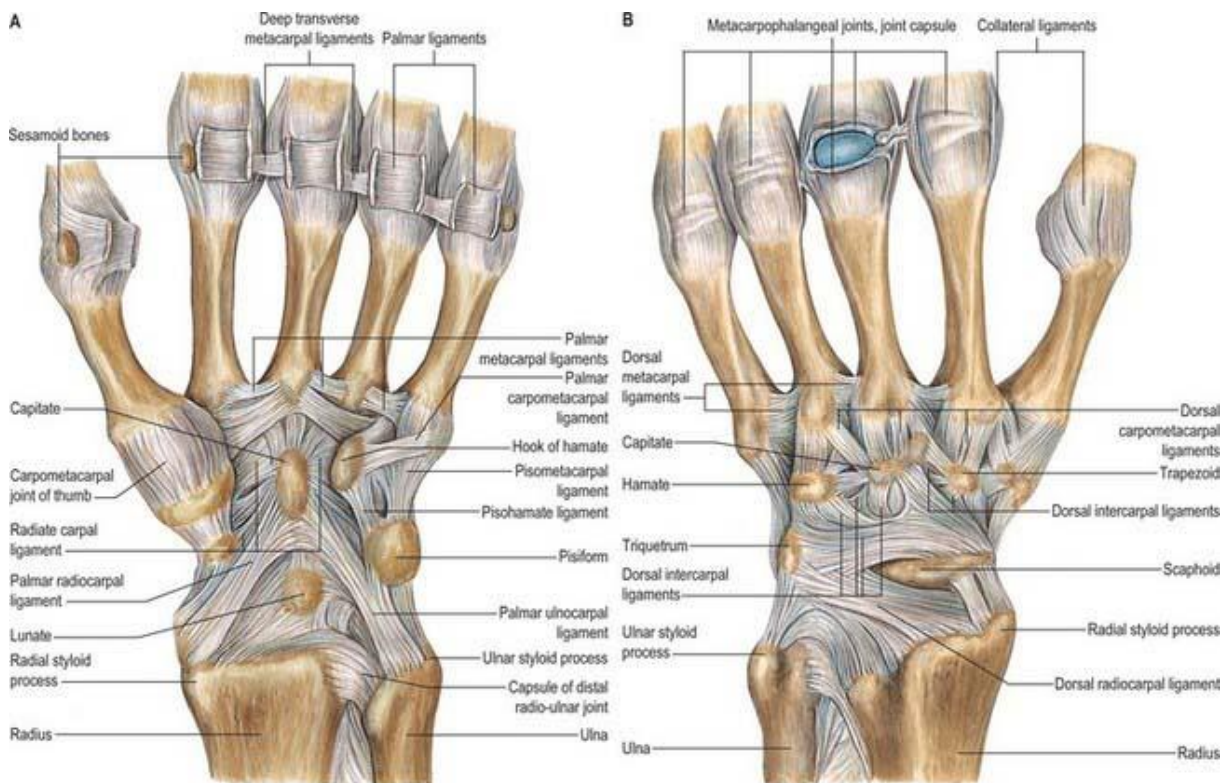
2.2. ZGLOBOVI ŠAKE

Proksimalni zglob šake (*articulatio radiocarpalis*) zglob je elipsoidna oblika. Proksimalno se nalazi konkavno zglobno tijelo koje čini zglobna ploha radijusa i *discus articularis*, a distalno, konveksno zglobno tijelo čine kosti korijena šake. U tom zglobnom odnosu ne sudjeluju uvijek sve kosti proksimalnog reda karpalnih kostiju. Ovisno o položaju šake neke kosti gube kontakt s radijusom, primjerice pri ularnoj je abdukciji os triquetrum u kontaktu sa zglobnim diskom, dok pri radijalnoj abdukciji to nije slučaj. Ligamenti koji podupiru proksimalni zglob šake jesu *lig. collaterale carpi ulnare*, *lig. collaterale carpi radiale*, *lig. radiocarpeum palmare*, *lig. radiocarpeum dorsale* i *lig. ulnocarpeum palmare*. (3)

Distalni zglob šake (*articulatio mediocarpea*) nalazi se između proksimalnog i distalnog reda karpalnih kostiju te se između njih nalazi zglobna je pukotina u obliku slova "S". U proksimalnom redu kosti se mogu međusobno gibati, dok u distalnom redu to nije moguće zbog čvrstih veza tih kostiju s metakarpalnim kostima s kojima čine cjelinu. Ligamente karpusa čine *lig. carpi radiatum*, *lig. pisohamatum*, *ligg. intercarpea palmaria*, *dorsalia* i *interossea*. (3)

Prvi karpometakarpalni zglob čine os *trapezium* i baza prve metakarpalne kosti. Zbog svog sedlastog oblika omogućava opsežnije kretnje u tom zglobu (abdukciju, adukciju, opoziciju, repoziciju i cirkumdukciju). Ligamenti tog zgloba jesu: *lig. carpometacarpale dorsoradiale*, *lig. carpometacarpale obliquum anterius*, *lig. carpometacarpale obliquum posterius* i *lig. trapeziometacarpale*. Karpometakarpalni zglobovi II-V, kao i intermetakarpalni zglobovi, su amfiartroze u kojima nema pregršt pokreta jer karpometakarpalni (dorzalni, palmarni i interosealni) te metakarpalni (dorzalni, palmarni i interosealni) ligamenti to onemogućavaju. (4)

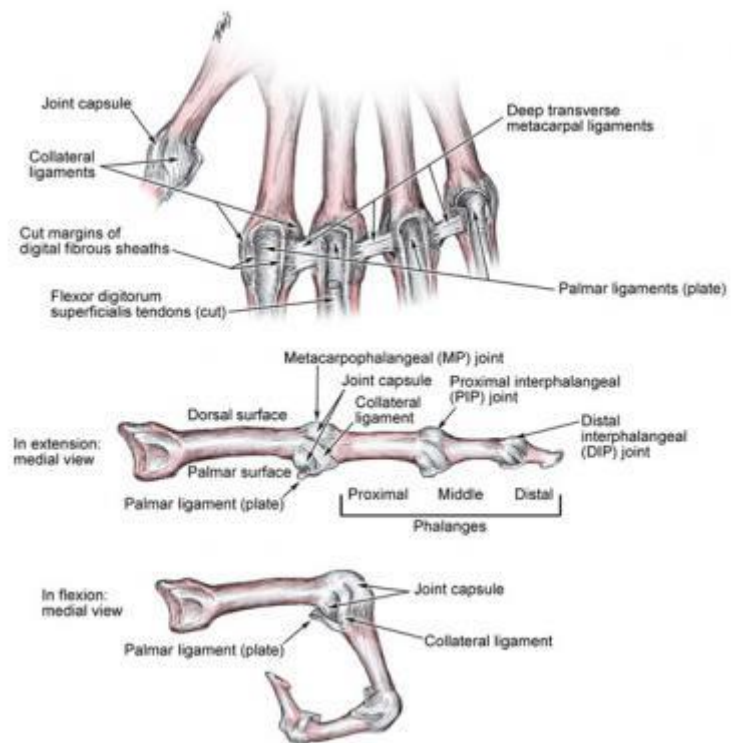
Metakarpofalangealne zglobove čine glavice metakarpalnih kostiju i baze proksimalnih falangi. Ti su zglobovi po svojem obliku kuglasti, ali im opseg pokreta ograničavaju kolateralni i sagitalni ligamenti položeni s obje strane zgloba, zatim palmarna ploča te *lig. metacarpale transversum profundum*. (4)



Slika 2. Zglobovi i ligamenti šake

(Slika 2. preuzeta 3.6. 2019. s internetske stranice <https://clinicalgate.com/wrist-and-hand-3/>)

Zglobove između članaka prstiju čini konveksna zglobna tijela u vidu glavice falangi i konkavna u vidu baze distalnijeg članka. Ti su zglobovi valjkasta oblika, a zglobna im je čahura ojačana ligamentima (*ligg. collateralia*, *ligg. collateralia accesoria*, *ligg. phalangoglenoidalia*, dorzalna aponeuroza ekstenzora, mala palmarna ploča). (4)



Slika 3. Zglobovi i ligamenti prsta

(Slika 3. preuzeta 3.6. 2019. s internetske stranice

<https://emedicine.medscape.com/article/1923054-overview>)

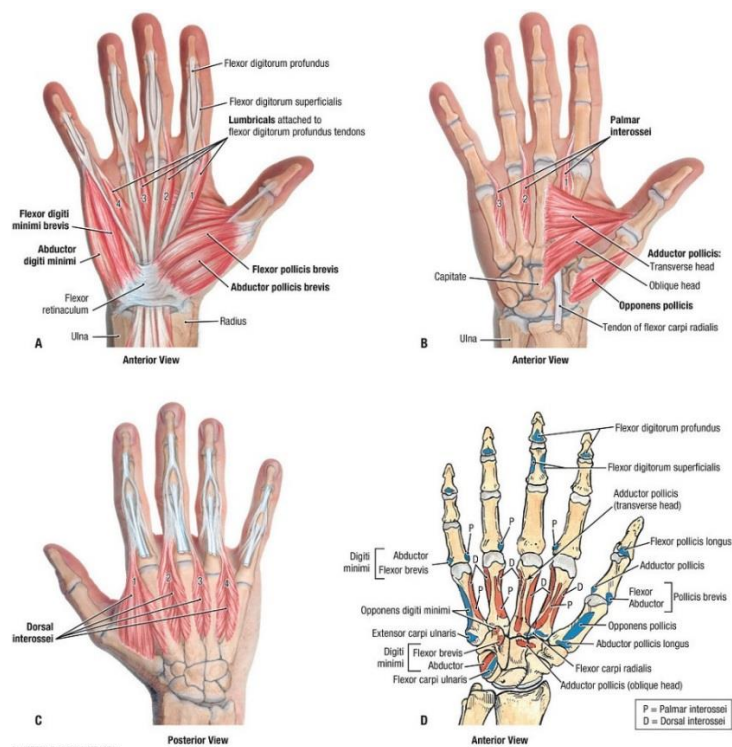
2.3. MIŠIĆI ŠAKE

Mišići koji pokreću šaku dijele se na podlaktične mišiće i kratke mišiće šake.

Među podlaktičnim mišićima razlikujemo one koji pokreću kosti podlaktice, pešća i prstiju. Samo će posljednje dvije skupine biti spomenute u ovom radu. Osim spomenute podjele, mišići podlaktice mogu se podijeliti i na prednju, radijalnu i stražnju skupinu. S prednje strane podlaktice možemo razlikovati dvije skupine mišića: površinske i dubinske. Mišići površinskog sloja prednjeg dijela podlaktice omogućuju fleksiju srednjih falangi drugog do petog prsta (*m. flexor digitorum superficialis*) i karpusa (*m. flexor carpi radialis*, *m. palmaris longus* te *m. flexor carpi ulnaris*). Dubinski pak sloj omogućava fleksiju palca (*m. flexor pollicis longus*) i distalnih falangi drugog do petog prsta (*m. flexor digitorum profundus*). Uloga radijalne skupine mišića jest dorzalna fleksija te u nju spadaju *m. extensor carpi radialis brevis* i *m. extensor carpi radialis longus*. Stražnja se skupina mišića podlaktice, kao i prednja, dijeli na površinske i dubinske. Uloga površinskih jest ekstenzija drugog do petog prsta (*m. extensor digitorum*), ekstenzija petog prsta (*m. extensor digiti minimi*) i adukcija karpusa (*m. extensor carpi ulnaris*). Stražnja dubinska skupina mišića pokreću palac (*m. abductor pollicis longus*, *m. extensor pollicis brevis* i *m. extensor pollicis longus*) i kažiprst (*m. extensor indicis*). (3)

U kratke mišiće šake spadaju mišići središta šake, mišići tenara i hipotenara. *Mm. interossei palmares* spadaju u mišiće središnjeg dijela šake. Polaze s druge, četvrte i pete metakarpalne kosti te se vežu na baze proksimalnih članaka odgovarajućih prstiju i tako omogućavaju fleksiju u metakarpofalangealnim zglobovima, a svojim tetivnim nastavcima koji se priključuju dorzalnoj aponeurozi omogućavaju ekstenziju prstiju. *Mm. interossei dorsales*, također mišići središnjeg dijela šake, sa svoje dvije glave polaze sa susjednih strana pet metakarpalnih kosti,

sežu do proksimalnih članaka te, kao *mm. interossei palmares*, šalju tetivne izdanke u dorzalnu aponeurozu. Svojom kontrakcijom uzrokuju fleksiju metakarpofalangealnih zglobova, ekstenziju interfalangealnih te abdukciju prstiju. Posljednji mišići ove skupine jesu *mm. lumbricales*. Oni polaze s radijalnih strana tetiva *m. flexor digitorum profundus* te se hvataju na dorzalnu aponeurozu. Skraćanjem mišićnih vlakana ovih mišića događa se fleksija u metakarpofalangealnom zglobu i ekstenzija u interfalangealnim zglobovima. U mišićje tenara ubrajamo *m. abductor pollicis brevis*, *m. flexor pollicis brevis*, *m. adductor pollicis* i *m. opponens pollicis*. Među mišićima hipotenara nalaze se *m. abductor digiti minimi*, *m. flexor digiti minimi* te *m. opponens digiti minimi*. (3)



Slika 4. Mišići šake

(Slika 4. preuzeta 3. 6. 2019. s internetske stranice

https://web.duke.edu/anatomy/siteParts/GrantsAtlas13e/figure_6.072.jpg)

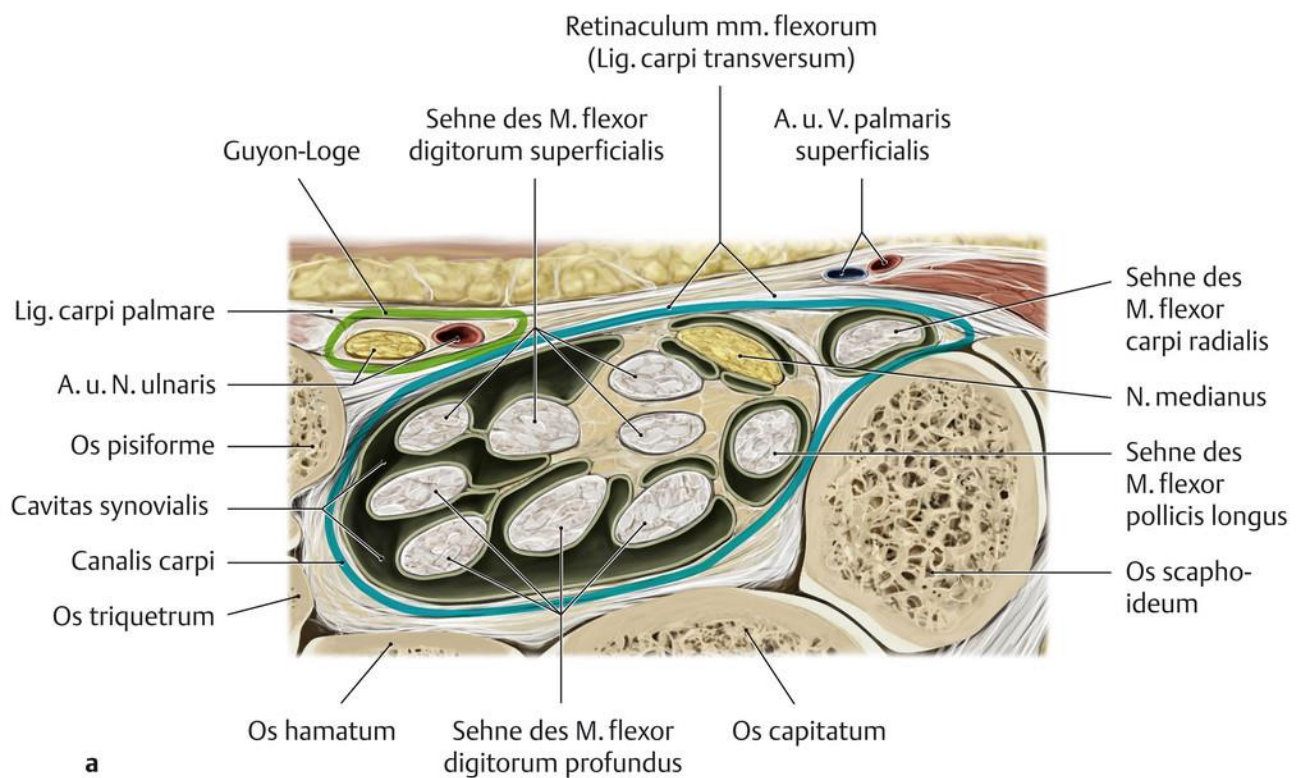
2.4. REGIJE ŠAKE

Šaka se topografski dijeli na četiri regije: prednja strana, dlan, hrbat i prsti.

2.4.1. PREDNJA STRANA ŠAKE

Prednja strana omeđena je distalno *rascettom* (distalnom brazdom zgloba šake) koja graniči s tenarom i hipotenarom. proksimalno omeđenje predstavlja *linea carpi palmaris proksimalis* koja odgovara epifiznoj pukotini radijusa. Koža je tanka, nepomična i bez dlačica, a potkožnog masnog tkiva gotovo da i nema. U tom se predjelu preko kože može napipati tetiva *m. palmaris longusa* pri opoziciji palca i malog prsta. Radijalno od njega leži tetiva *m. flexor carpi radialis*. Između njega i radiusa može se napipati puls *arterije radialis*. Pri širenju i istežanju palca uočava se *tabatiere*, distalni prošireni kraj radijusa prekriven tetivama *m. abductor pollicis longus* i *m. extensor pollicis brevis*. Osim spomenutih, vidljiv je kraj stiloidnog nastavka radijusa, *caput ulnae*, *m. flexor carpi ulnaris* te se može napipati puls ulnarne arterije. Supkutano podlaktična je fascija pojačana prstenastim naborima pričvršćenima za radijus i ulnu te čini *lig. carpi palmare*. Ispod fascije nalaze se dva kanala, karpalni kanal i Guyonova loža, kojima strukture prolaze iz regija podlaktice u regije šake. Omeđenja karpalnog kanala (*canalis carpi*, kanal zapešća) jesu dorzalno na dnu karpalne kosti, ventralni krov čini *retinaculum flexorum*, radijalno ga zatvara os trapezium, a ulnarno *hamulus ossis hamati*. Kanala se zapešća dijeli na veliki ulnarni i mali radijalni odjeljak. U ulnarnom odjeljku najpovršnije leži *n. medianus*, između tetiva *m. flexora carpi radialis* i *m. palmaris longus*. Ispod *n. medianusa* u slojevima leže najprije tetive *m. flexor digitorum superficialis* za II. i V. prst., zatim one za III. i IV. prst. Najdublje u ulnarnom odjeljku nalaze se tetive *m. flexora digitorum profundus*. Kako bi se izbjeglo trošenje tetiva trenjem jedne o drugu, one su prekrivene *vaginom communis tendinum*

musculorum flexorum. U radijalnoj se loži nalazi tetiva *m. flexor carpi radialis* obavijena tetivnom ovojnicom. Distalni ulnarni tunel (Guyonova loža) nalazi se iznad *retinaculum flexorum*, *ligg. pisohamatum* i *pisometacarpale*, ispod *lig. carpi palmare* i *m. palmaris brevis*, radijalno od tetive *m. flexor carpi ulnaris*, pisiformne kosti i *m. abductor digiti minimi* te ulnarne od *retinaculum flexorum* i *hamulus ossis hamati*. U Guyonovoj loži nalaze se površinska i duboka grana ulnarnog živca, radijalno i površnije od njih *a. ulnaris* i prateće *vv. ulnares*. (5)



Slika 5. Karpalni kanal i Guyonova loža

(slika 5. preuzeta 3. 6. 2019. s internetske stranice <https://eref.thieme.de/cockpits/clAna0001/0/coAna00056/4-8270>)

2.4.2. DLAN

Dlan ili *palma manus* proteže se od *rascette* do nabora kože između proksimalnih falangi. Bočna su mu omeđenja mišićje tenara radijalno i hipotenara ulnarne. Koža regije je gruba, debelog epidermisa, bez žlijezda lojnica i sa mnoštvom znojnih žlijezda. *Retinacula cutis*, krute vertikalne nakupine vezivnog tkiva, izgrađuju prostore u kojima se nakuplja masno tkivo kako bi smanjilo pritisak na žile i živce u dubini. Ispod kože i masnog tkiva nalazi se površinska fascije, palmarna aponeuroza, koja se pruža između tenara i hipotenara i sastoji se od longitudinalnih i transverzalnih fascikula. S ularnog ruba aponeuroze polazi *m. palmaris brevis*. On prekriva ularni prostor, pruža se iznad hipotenara prema koži. Iznad baza proksimalnih članaka prstiju nalazi se *lig. metacarpale transversum superficiale*. Palmarna aponeuroza dvama svojim izdancima prema metakarpalnim kostima dijeli dlan u tri dijela: tenar (palčano izbočenje), hipotenar (izbočenje malog prsta) i srednji dio dlana. Palčano izbočenje sadržava tenarnu muskulaturu koja se sastoji od *m. abductor pollicis brevis*, *m. flexor pollicis brevis*, *m. opponens pollicis* i *m. abductor pollicis*. osim mišića tenara ovdje se nalazi i tetiva *m. flexor pollicis longus*. Živčano-žilni snop ovog područja sadrži *a. radialis*, *n. medianus* i *n. ulnaris*. Središnji dio dlana u svom površinskom sloju sadrži *arcus palmaris superficialis* koji kao završna grana ulnarne arterije daje ogranke za irigaciju prstiju šake. Nadalje se u tom sloju mogu naći *n. medianus* i *n. ulnaris* koji daju grane za inervaciju prstiju. Tetive se dugog pregibača prsta, zajedno s *mm. lumbricales* nalaze u srednjem sloju središnjeg dijela dlana. U dubokom se pak sloju središnjeg dijela nalazi *arcus palmaris profundus*, krajnji ogranak radijalne arterije, koji irigira duboke mišiće šake. Osim arterija, ovdje se nalaze prateće vene i limfne žile te duboki ogranak ularnog živca. Hipotenar je ularni dio dlana i sadrži mišićje hipotenara (*m. abductor digiti minimi*, *m. flexor digiti minimi brevis*, *m. opponens digiti minimi*), tetive

površinskog i dubokog pregibača prstiju, *a. ulnaris* te površinske grane ulnarnog živca.
(5)

2.4.3. HRBAT ŠAKE

Hrbat ili dorzum šake palmarno omeđuju *m. abductor pollicis longus* i *m. extensor pollicis brevis*, dorzalno omeđenje čine tetive *m. extensor pollicis longus* dok dno regije predstavljaju *processus styloideus radii*, *os scaphoideum* i *os trapezium*. Regiju pokriva tanka koža ispod koje gotovo nema masnog tkiva, već rahlo vezivo omogućava odizanje kože i stvaranje nabora. Ispod kože prozire se varijabilna venska mreža. Osim vena u potkožju se nalaze grane *n. radialis* i *ulnaris*. Ispod *retinaculum extensorum* i površinske fascije prolaze tetive ekstenzora prstiju koje prekrivaju grane radijalne i ulnarne arterije. Duboka dorzalna fascija šake prekriva *mm. interossei dorsales*. Pri abdukciji i dorzalnoj fleksiji palca uočava se *tabatiere anatomique (fovea radialis)*. (5)

2.4.4. PRSTI

U prstima, zbog njihove pokretljivosti i funkcije nema mišića te je unutar njih sva građa svedena na minimum. Iznimka među njima jest palac, koji zbog opozicije i složene funkcije ima osam mišića. Koža prstiju je debela te zajedno s potkožnim masnim tkivom ublažava pritisak na palmarnoj strani šake. Kao i koža dlana, i koža prstiju nema dlačica i lojnih žlijezda, a sadrži mnoštvo znojnica. Na palmarnoj strani razlikujemo proksimalnu, srednju i distalnu pregibnu brazdu. Na ekstenzornoj je strani koža tanja te može nositi dlačice. U potkožnome tkivu nema puno masti te je ono pomično. Iznad članaka nalaze se rezervni nabori kože koji omogućavaju neometano

savijanje prstiju. Na vršcima prstiju s ekstenzorne strane nalaze se nokti. Njihova je uloga zaštita distalnih članaka i potpora pri opipu. Na svakom prstu u njegovu potkožju dorzalno i palmarno nalazimo parove živaca (*nn. digitales palmares proprii* i *nn. digitales dorsales*), žila (*aa. digitales dorsales* i *palmares propriae* s pratećim venama). Kako prsti nemaju površinsku fasciju, masno tkivo graniči s dorzalnom aponeurozom.

(5)

3. ANAMNEZA I PREGLED ŠAKE

Detaljno uzimanje anamneze i temeljit pregled šake ključan je korak u adekvatnom zbrinjavanju bolesnika. Ono može ukazati na bitne detalje ili pak isključiti postojeće sumnje te na taj način usmjeriti liječenje ka poželjnom ishodu. Isto tako može poštedjeti pacijenta i zdravstveni sustav nepotrebnih i skupih pretraga koje ne bi dale željeni rezultat, odnosno, zaključak. Katkada, u slučaju akutne ozljede, nije moguće uzeti adekvatnu anamnezu ili je pak to otežano zbog tjeskobe i neprisjećanja detalja u vezi nesreće od strane pacijenta. Tada se valja više usmjeriti na fizikalni pregled. (6)

Pravilno uzeta anamneza treba počinjati navođenjem dobi, spola te koja je dominantna ruka. Potrebno je navesti zanimanje pacijenta kako bismo ustanovili koliko ozljeda utječe na njegov rad i je li moguće da je zadobivena na radnom mjestu. Svakako treba pitati za prijašnje ozljede i stanja koja mogu utjecati na funkciju šake. Komunikacija s pacijentom treba početi otvorenim pitanjima te on sam treba opisati kako je došlo do ozljede. Nakon toga treba postaviti ciljana pitanja. Ta se ciljana pitanja razlikuju u slučaju akutne i kronične ozljede pa se u slučaju akutne treba ustanoviti kada i kako je došlo do ozljede, koji je mehanizam i intenzitet, ukoliko postoji rana, treba vidjeti je li ona onečišćena ili je nastala u čistom okolišu. Ako postoji ograničenje pokreta, nužno je pitati jesu li oni ograničeni zbog bolova. Bol je potrebno što točnije lokalizirati ukoliko je to moguće. Naposljetku, potrebno je ustvrditi ispade osjeta ili utruće te ga lokalizirati i pitati je li nastalo neposredno nakon ozljede ili s odgodom. Kod kroničnih ozljeda šake potrebno je saznati kada je problem počeo i ustanoviti njegov tijek. Postavljaju se pitanja o karakteru boli i lokalizaciji. Kao i kod akutnih ozljeda, potrebno je ustanoviti postojanje parestezija ili slabosti određenih područja te

pojačavaju li se pri određenim pokretima ili u određenim položajima. Pored navedenog, potrebno je upitati postoji li nešto što olakšava simptome te kako osoba funkcionira u svakodnevnom životu. (6)

Pri fizikalnom pregledu pacijent bi trebao sjediti nasuprot liječniku s rukom na osloncu. Ukoliko pacijent zbog ozljede ne može sjediti, ruka mu treba biti položena uz tijelo ili na truhu. Opis stanja šake treba biti sistematičan te se redom opisuje vanjski izgled, pokretljivost i snaga, zatim cirkulacija i osjet te naposljetku osobitosti poput lezija ili Dupuytrenove kontrakture. Obje ruke trebaju biti izložene pregledu i oslobođene odjeće od lakta naniže kako bi se obratila pažnja na eventualnu asimetriju. Pri inspekciji treba obratiti pažnju na znakove akutne (laceracije, ubodi, opekline, ožiljci) i kronične (lezije kože, ulceracije, rane koje ne cijele, otekline) znakove ozljeda. Pregled noktiju može otkriti znakove kroničnih bolesti, nutritivnih nedostataka ili infekcija. Izvođenje fleksije prstiju i opozicije palca ukazuje na normalan opseg pokreta ili postojanje nefiziološke pokretljivosti. Palpacijom se traže mase, osjetljivost ili bolnost određenog područja kao i toplina koja je prisutna u slučaju upale. (6)

Kod pregleda vaskularnog sustava valja započeti procjenom boje, topline i kapilarnog punjenja. Zatim je potrebno ustanoviti postojanje ili nepostojanje perifernih pulzacija. U slučaju njihovih odsutnosti indiciran je pregled Dopplerom. Tom se pretragom traži protok u ularnoj, radijalnoj arteriji te površinskom palmarnom luku. (6)

Živčani se sustav ispituje pregledom osjetne i motorne funkcije. Ispade osjeta uviđamo nježno dodirujući pojedine dijelove šake koji su u senzornom obuhvatu pojedinog živca te provjeravamo osjećaju li se ti podražaji istim intenzitetom kao i na neozlijeđenoj ruci. Duboki se osjet ispituje glazbenom viljuškom koja se postavlja na vrh prsta. Objektivniji način kvantifikacije oštećenja živca jest Semmes Weinstein monofilamentni test. Monofilamenti se postavljaju na jagodicu prsta te se pritisne dok

se ne deformiraju. Kako test kreće korištenjem najtanjeg monofilamenta te se postupno povećava njihov promjer, u dokumentaciju se bilježi onaj rezultat, odnosno, promjer onog najtanjeg monofilamenta kojeg je pacijent osjetio. Promjene u testu diskriminacije dvije točke mogu biti početni nalaz kod laceracije živca ili kasni nalaz kod njegove kompresije pa ga je potrebno provesti. (6)

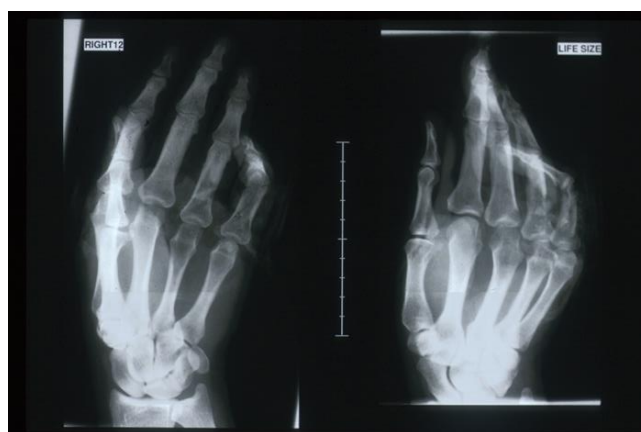Ispadi motoričke funkcije mogu biti rezultat ozljede živca ili pak mišića i tetiva. Ta se dilema obično rješava efektom tenodeze. Naime, u slučaju neoštećenih tetiva i mišića, ekstenzija šake uzrokuje fleksiju prstiju, a fleksija šake njihovu ekstenziju. Pri ozljedama živaca ovaj fenomen se ne mijenja te ukoliko je promijenjen sugerira oštećenje mišića ili tetiva. Ekstrinzični se fleksori ispituju u ekstenziji s dlanom okrenutim prema gore, obraćajući pažnju na zglob na koji se tetiva hvata. Funkcija *m. flexor pollicis longusa* ispituje se blokiranjem metakarpofalangealnog zgloba palca i aktivnom fleksijom intrafalangealnog zgloba. Fleksijom proksimalnih interfalangealnih zglobova procjenjuje se funkcija površinskog pregibača prstiju, dok se blokiranjem proksimalnih i fleksijom distalnih interfalangealnih zglobova utvrđuje je li funkcija dubokog pregibača adekvatna. Lezije ekstenzora prstiju ispituju se dlanom pritisnutim uz podlogu te izvođenjem ekstenzije pojedinih prstiju, a lezije ekstenzora šake pokretima koji se izvode u položaju stisnute šake. *M. abductor pollicis longus* i *m. extensor pollicis brevis* vrše abdukciju i ekstenziju palca pa se i ispituju tim pokretima uz pružanje otpora u metakarpofalangealnom zglobu. Procjena funkcije intrinzičnih mišića šake započinje fleksijom metakarpofalangealnih i ekstenzijom interfalangealnih zglobova. Nakon toga se ekstendiraju metakarpofalangealni zglobovi te pacijent vrši abdukciju, adukciju i križanje prstiju. Nakon što se na taj način ustanovi funkcija interosealnih mišića, radi se opozicija palca na način da on dotakne mali prst, zatim kažiprst u svrhu procjene mišića tenara i *m. adductor pollicis*. (6)

Ipak, takav detaljan pregled katkada nije moguće, niti potrebno provesti. Kod opsežnih mutilacijskih ozljeda, zbog boli, deformiteta ili kontaminacije takav pregled često nije opcija. U tom slučaju kirurg treba procijeniti strukture, naročito one vaskularne te što prije zbrinuti ishemične dijelove ukoliko postoje. Nadalje, potrebno je inspekcijom procijeniti koje su strukture ozlijeđene, kakav je turgor i boja kože. Osim navedenog, u hitnom se prijemu može procijeniti osjet i količina kože koja nije prisutna. Takva procjena omogućava adekvatnu pripremu operacijske sale za rekonstrukcijsku operaciju. (1)

3.1. SLIKOVNE PRETRAGE KOD OZLJEDA ŠAKE

Nakon detaljno uzete anamneze i iscrpnog pregleda, pri ozljedama šake potrebno je sumnju potvrditi odgovarajućim slikovnim dijagnostičkim metodama. Ovisno o ozljedi i što nastojimo vidjeti, bismo između radiografije, kompjutorske tomografije, ultrazvuka, magnetske rezonance, fluoroskopije i artrografije. (7)

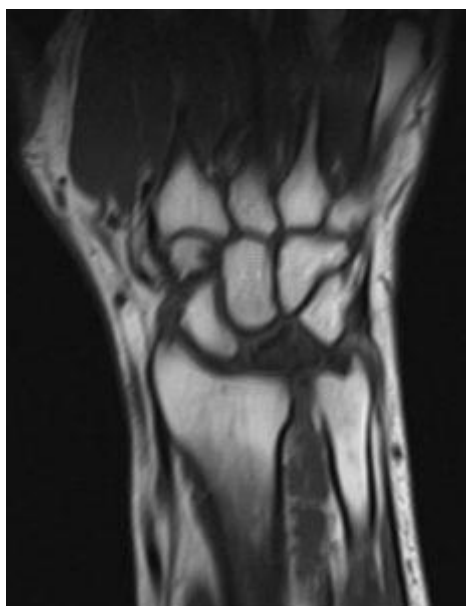Najčešće se u ovakvoj dijagnostici upotrebljava standardna radiografija. Takva je pretraga najkorisnija u otkrivanju fraktura i njihovoj lokalizaciji. Standardne su snimke dorzopalmarne i lateralne projekcije šake. Ipak ukoliko se treba pregledati manji dio šake, moguće je samo taj dio snimiti bez da se snima cijela šaka. U standardnim se projekcijama mogu vidjeti frakture distalnog radiusa i ulne, kao i metakarpalnih kostiju te falangi. Za detaljniji je pak pregled distalnog radiusa i ulne indicirana kosa projekcija pod kutem od 30 – 40°. Nasuprot tome, prijelomi kostiju karpusa rjeđe se uočavaju na standardnim snimkama te su za njih potrebne druge projekcije, poput one kose. (7)



Slika 6. Radiografske snimke šake

(Slika uzeta iz fotografske baze Klinike za plastičnu i rekonstruktivnu kirurgiju KB
Dubrava)

One frakture koje se teže vide radiografski, moguće je uočiti kompjutorskom tomografijom (CT-om). Osim teže uočljivih, okultnih fraktura, CT prikazuje i meka tkiva te je zbog te činjenice sve zastupljeniji u dijagnostici ozljeda šake. Danas se ponajviše koristi u svrhu klarifikacije nejasnih ozljeda koje se radiografski ne mogu sa sigurnošću identificirati, utvrđivanja opsega ozljede, dijagnoze luksacijskih i subluksacijskih ozljeda ručnog zgloba te malrotacija radiusa i ulne. Osim navedenoga, mogu se identificirati kompletne rupture velikih tetiva i hrskavični ili koštani fragmenti. Kod ozljeda karpalnog tunela ili radioulnarnog zgloba najčešće se koristi aksijalna projekcija. Za ozljede skafoidne kosti slojevi snimke trebali bi biti paralelni s osi kosti. U slučaju nejasnih posttraumatskih bolova radi se i sagitalni presjek, paralelan s podlakticom. Iako je CT rijetko potreban za snimanje matakarpalnih kostiju i prstiju, kada se ipak odluči ta takvu snimku, ona je aksijalne orijentacije. (7)



Slika 7. CT snimka ručnog zgloba

(slika 7. preuzeta 2.6. 2019. s internetske stranice <https://dresden-handchirurgie.de/krankheitsbilder/mondbeinnekrose/>)

Unatoč svojoj manjkavosti kada se radi o otkrivanju ozljeda kostiju, ultrazvuk je visokovrijedna metoda identifikacije ozljeda mekih tkiva. Najčešće indikacije za ovu pretragu su ozljede mišića i tetiva, rupturi ligamenata. Osim toga, moguće je pratiti pokrete u realnom vremenu te Doppler ultrazvukom procijeniti gotovo sve žile šake. Ipak, neke mekotkivne strukture nisu dostupne ovoj pretrazi, poput interosealnih ligamenata i triangularnog vezivnohrskavičnog kompleksa. (7)

Najdetaljniju i najtočniju informaciju daje magnetska rezonanca (MR). Pruža uvid u koštano srž i meka tkiva poput tetiva, ligamenata i mišića. MR je indicirana ukoliko se konvencionalnim metodama, CT-om ili ultrazvukom ne može sa sigurnošću utvrditi priroda ozljede. Takve ozljede uključuju lezije ligamenata, okultne frakture, avaskularne nekroze, te ozljede tetiva, mišića i živaca. Osim klasičnog MR-a, moguće je uz pomoć intravenskog kontrasta lokalizirati upale i procijeniti vitalnost tkiva. (7)

Fluoroskopija je slikovna metoda čija je glavna prednost činjenica da može snimiti šaku u pokretu i dati uvid u funkcionalne ozljede u realnom vremenu. Posebno je važna pri lokalizaciji i procjeni dinamičkih nestabilnosti i luksacija. (7)

Metoda koja omogućava pregled zglobne hrskavice, ligamenata i zglobnih pukotina jest artrografija. Ozljeda navedenih struktura ogleda se u nepravilnosti njihove površine koju oplahuje kontrast injiciran u zglobnu pukotinu, najčešće u distalni radiokarpalni, radiokarpalni i mediokarpalni zglob. Artrografija metakarpofalangealnih i interfalangealnih zglobova znatno je rjeđa. Negativne strane ove pretrage jesu invazivnost, bolnost, iritacija i oteklina izazvane kontrastom te infekcije. (7)

4. PRVA POMOĆ I ZBRINJAVANJE OZLJEDA

Kako kod bilo koje traume, i kod traume šake prvenstveno je važno očuvati život pacijenta, naročito ukoliko se radi o politraumatiziranom bolesniku, što je često slučaj. Nakon toga osigurava se preživljavanje uda, očuvanje funkcije i, naposljetku, prilagodba svakodnevnom načinu života. Sila koja uzrokuje oštećenje šake, može vrlo lako uzrokovati i oštećenje unutarnjih organa pa je tako u prvom planu održavanje osnovnih životnih funkcija. Održavanje dišnog puta, procjena kardiovaskularnog sustava i protoka krvi apsolutni je imperativ u pružanju prve pomoći traumatiziranom bolesniku. U skladu s time, nadoknada tekućine i održavanje tlaka i periferne cirkulacije od velike je važnosti, kako neposredno za život pacijenta, tako i za kasniju rekonstrukciju koja bez adekvatne krvne opskrbe neće biti uspješna. (1)

Za vrijeme primarnog zbrinjavanja pacijenta potrebno je uzeti detaljnu anamnezu ili heteroanamnezu, ukoliko je to moguće. Ona može ukazati na mehanizam ozljede i njen mogući opseg. Primjerice avulzije i nagnječine često dolaze s većim oštećenjem tkiva i lošijom prognozom od amputacija giljotinskog tipa. Nadalje, onečišćenje rane može se procijeniti ukoliko je poznato mjesto nesreće. U slučaju da se radi o farmi ili industrijskim pogonima, za očekivati je da se onečišćenje nalazi u dubini rane te je indicirano započeti intravensku antibiotsku terapiju širokog spektra i ustvrditi postoji li mogućnost infestacije sporama *Clostridium tetani*. Potrebno je utvrditi postojanje prijašnjih ozljeda, trajanje ishemije amputiranih dijelova, na koji je način zbrinuta rana te prisutnost vrtoglavice, nesvjestice, bolova u prsima i dijabetesa. (1)

4.1. ASPEKTI ODLUKE O DALJNJEM ZBRINJAVANJU SLOŽENIH OZLJEDA ŠAKE

Unatoč tome što detalje operacijskog zahvata nije moguće znati prije same operacije, potrebno je što bolje procijeniti situaciju i o njoj razgovarati s pacijentom. (8) Naime, nemaju svi pacijenti jednaka očekivanja i prioritete vezano za izgled i funkciju vlastite šake te je ta očekivanja veoma bitno uzeti u obzir kako ne bi došlo do neželjenih rezultata. Neki od faktora koji utječu na odluku jesu dob, spol, prioritete, zanimanje i dominantnost ruke. (8)

Oporavak nakon operacije uvelike ovisi o dobi pacijenta. Prognoza je obično značajno bolja u djece i mlađih pacijenata nego što je to u starijih. Štoviše, neki su zahvati u starijih ljudi kontraindicirani zbog smanjene mogućnosti oporavka dok je taj oporavak u djece izvrstan. Značajnu razliku može činiti i činjenica radi li se o ozljedi muškarca ili žene. Poglavitito ih razlikuju prioritete glede izgleda i funkcije šake pa tako žene često stavljaju izgled ispred snage ili funkcionalnosti dok muškarci obično svoje prioritete postavljaju suprotno. U razgovoru s pacijentom valja obratiti pažnju na njegovu motiviranost vezanu uz liječenje. Neki će pacijenti biti predani vraćanju funkcije šake i spremni na niz rekonstruktivnih zahvata kako bi dobili najbolji mogući rezultat, dok će drugima biti bitno da se što prije vrate na posao i neće mariti za izgled niti biti spremni na niz operacijskih zahvata. Bitan će faktor u odluci biti zanimanje pacijenta jer je , naravno, cilj rekonstrukcije što je više moguće povratiti funkciju šake kako bi pacijent mogao nastaviti živjeti što sličnije onome kako je živio prije ozljede. Ukoliko se radi o poslu na kojem bolesnik rukuje opasnim strojevima nepomičan prst predstavlja opasnost. Isto tako netko tko koristi alat treba imati čvrst stisak, a netko preciznost i

finoću pokreta. Svakako u razgovoru s pacijentom treba saznati čime se bavi te na temelju toga s njim donijeti odluku o operacijskom zahvatu koji ponajviše odgovara njegovim potrebama. (8)

Još jedan važan podatak jest koja je pacijentova dominantna ruka. To se može ogledati i u prirodi ozljede. Primjerice, ozljede kuhinjskim nožem bit će na nedominantnoj ruci jer se nož obično drži dominantnom, a ozljede uzrokovane padom ili hvatanjem najčešće će biti na dominantnoj ruci. Osim što nam govori o mehanizmu, dominantnost ruke bitna je i za oporavak jer se dominantna ruka brže oporavlja. to se pripisuje činjenici da je funkcija te ruke pacijentu bitnija. (8)

Naravno, ponekad nije moguće u potpunosti vratiti izgled i funkciju ozlijeđene šake. Ovisno o težini ozljede moguće je potpuno vratiti funkciju ili to uopće nije moguće. Kako god bilo, s pacijentom treba raspraviti o opcijama njegova liječenja te ga pripremiti na moguće ishode operacije kako ne bi bio razočaran rezultatom. Isto tako potrebno je s bolesnicima raspraviti o njihovim mogućnostima, ali ih i savjetovati jer dugo kirurško liječenje nije optimalno rješenje za svakog pacijenta, osobito ako i nakon toga rezultati neće biti zadovoljavajući. (8)

5. KIRURŠKO ZBRINJAVANJE SLOŽENIH OZLJEDA ŠAKE

5.1. KIRURŠKI PRISTUPI REGIJAMA ŠAKE

Zbog kompleksnosti anatomije šake i mnoštva struktura u njoj postoji nekoliko uobičajenih pristupa regijama šake koji se koriste kako bi se spriječile ijtrogene ozljede. Kako bi se izbjegle kontrakture i smanjila vidljivost ožiljka, fleksorna se strana ne reže okomito na površinu kože te se rez obično nalazi u pregibnim brazdama. Kod rezanja ekstenzorne strane rizik nastanka kontraktura nije velik pa rez može biti okomit na površinu kože. Pristup u unutarnje regije šake dijele se na pristup karpusu, karpometakarpalnim zglobovima, kostima metakarpusa, metakarpofalangealnim zglobovima te pristup falangama. (9)

5.1.1. PRISTUP KARPUSU

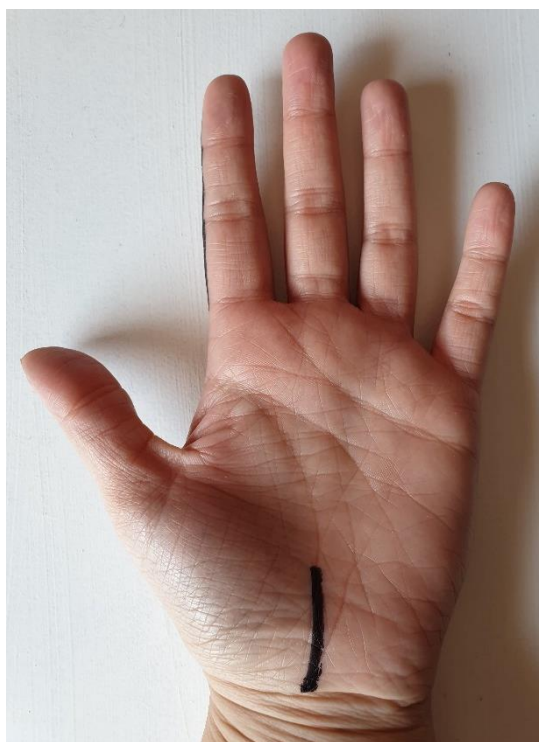Dorzalni središnji pristup kirurgu omogućava pristup na sve kosti karpusa osim *os trapezium* i *os pisiforme*. Njime se, osim karpalnih kostiju, prikazuju tetive ekstenzora, trokutasti vezivno-hrskavični kompleks i karpometakarpalni zglobovi II – V. (9)

Dorzalnarni pristup omogućava uvid u proksimalni red kostiju karpusa s ulnarne strane i podležeći vezivnohrskavični kompleks. Ovisno o kirurgu, rez može biti uzdužni, cik-cak, u obliku slova L ili u obliku slova C. Nužna je pažljiva supkutana disekcija kako se ne bi oštetila osjetna grana n. ulnarisa. (9)

Takozvani Russeov, odnosno volarni skafoidni pristup obično se koristi kada je potrebno fiksirati prijelome skafoidne kosti. Prednosti ovog pristupa pred dorzalnima jest bolja mogućnost ispravljanja deformiteta koje uzrokuje pomicanje skafoidne kosti

i nemogućnost kompromitacije njena dorzalnog krvotoka. Obično se koristi cik-cak rez iznad distalne brazde ručnog zgloba te se proteže do izbočine *os scaphoideum*. (9)

Pristup karpalnom kanalu obično se koristi kod operacije sindroma karpalnog kanala, dislokacije *os lunatum* i frakture *os hamatum*. Ravnan ili malo zakrivljen rez počinje kod pregiba ručnog zgloba te se proteže 3 do 4 centimetra prema četvrtom prstu. Pritom se mora paziti da se ne bi oštetila kožna grana n. medianusa. (9)



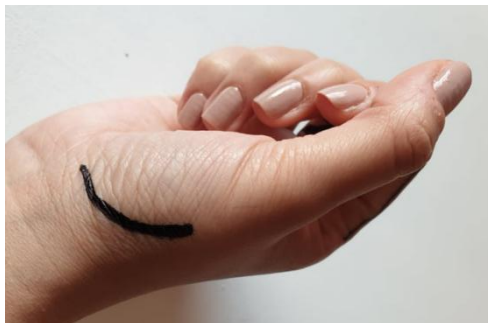Slika 8. Pristup na karpalni kanal

Vlasništvo autorice

Otvaranje Guyonove lože omogućava pogled na ularni živac i arteriju te *os pisiforme*, *hamatum*, *triquetrum*. Cik-cak rezom, koji počinje iznad *hamulus ossis hamati* i proteže se od radijalne strane pisiformne kosti te križa distalni nabor zgloba šake. (9)

5.1.2. PRISTUP KARPOMETAKARPALNIM ZGLOBOVIMA

Na karpometakarpalni zglob palca može se pristupiti na nekoliko načina: Wagnerovim pristupom, triradijatnim pristupom ili dorzalnim pristupom. Wagnerov pristup započinje rezom na bazi prve metakarpalne kosti koji se proteže do distalnog pregiba ručnog zgloba zakrivljujući zatim po brazdi prema ulnarno do tetive *m. flexor carpi radialis*. Muskulatura tenara se razmiče i pristupa se na os *trapezium* i *scaphoideum*. Rez triradijatnog pristupa ima dorzalni produžetak zrcalno simetričan ulnarnom zakrivljenju reza Wagnerova pristupa. Prednost ovog pristupa jest bolja zaštićenost radijalne arterije. Naposljetku, dorzalni pristup karpometakarpalnim zglobovima štiti površinsku granu *n. radialis*. Rez započinje s dorzalne strane baze prve metakarpalne kosti i seže do distalnog dijela stiloida radiusa. (9)



Slika 9. Modificirani Wagnerov pristup na karpometakarpalni zglob palca
Vlasništvo autorice

Pristup na karpometakarpalni zglob V potrebno je izabrati kada se radi o prijelomima ili iščašenjima os *hamatum* ili četvrtog i petog karpometakarpalnog zgloba. Incizija je u obliku slova S i nalazi se iznad stražnjeg dijela zgloba. Nakon potkožne disekcije pristupa se na *m. extensor digitorum communis* i *m. extensor digiti quinti*. Pri subperiostalnoj disekciji treba paziti da se očuva insercija tetive *m. extensor carpi ulnaris* na bazu pete metakarpalne kosti. (9)

5.1.3. PRISTUP METAKARPALNIM KOSTIMA

Obično se do metakarpalnih kostiju dolazi longitudinalnim rezom dorzuma šake direktno iznad kosti, ularno od pete ili radijalno od druge metakarpalne kosti kako se ne bi oštetile tetive ekstenzora. Nakon disekcije potkožja nailazi se na tetive *m. extensor digitorum communis*, *m. extensor digiti quinti* i *m. extensor indicis proprius*. Ukoliko se radi o operaciji dviju susjednih metakarpalnih kosti, rez se nalazi između te dvije kosti. (9)

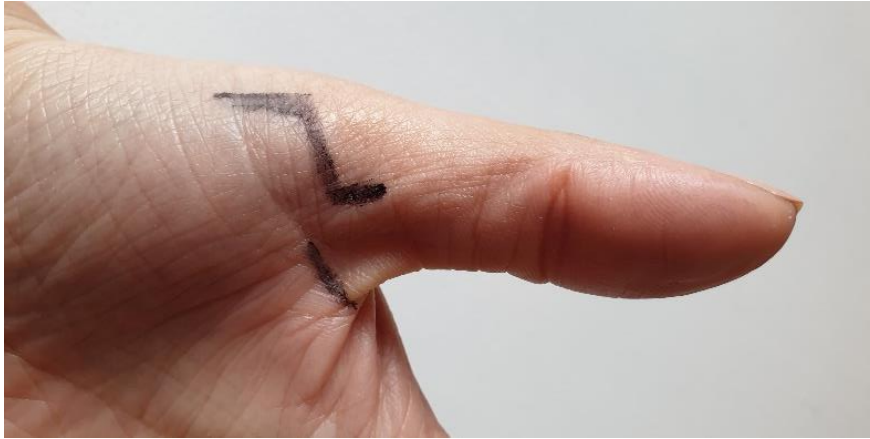
5.1.4. PRISTUP METAKARPOFALANGEALNIM ZGLOBOVIMA

S dorzalne strane se na metakarpofalangealne zglobove najčešće pristupa zbog izvođenja artroplastike, zbrinjavanja ozljeda ekstenzornog aparata ili fraktura navedenih zglobova. Rez se nalazi direktno iznad zgloba. U slučaju oštećenja kolateralnih ligamenata pristupa se dorzoularno ili dorzoradijalno rezom u obliku slova S. Prilikom ovakvog pristupa potrebno je paziti da se ne oštete površinske vene.(9)

U slučaju avulzijskih fraktura ligamenata na metakarpofalangealne se zglobove pristupa s volarne strane, volarnim pristupom. Cik-cak rez iznad mjesta ozljede radi se pod kutem od 90 stupnjeva na pregibnu brazdu. (9)

Zbog svog posebnog položaja, na metakarpofalangealni zglob palca može se pristupiti, kako s već spomenutih, volarne i dorzalne strane, tako i s radijalne i ularne. S volarne se strane saniraju kapsulodeze i volarne intraartikularne frakture te je postupak sličan opisanom volarnom pristupu na ostale zglobove. Dorzalni je pristup, kao i volarni, sličan ranije opisanom dorzalnom pristupu. Radijalnim se pristupom na palac pristupa u slučaju oštećenja radijalnog kolateralnog ligamenta ili fiksacije frakture. Koristi se rez u obliku slova S. Nasuprot radijalnom, ularni se pristup koristi

za pristup ulnarnim dijelovima zgloba. Osim navedenog, postupci se umnogome ne razlikuju. (9)

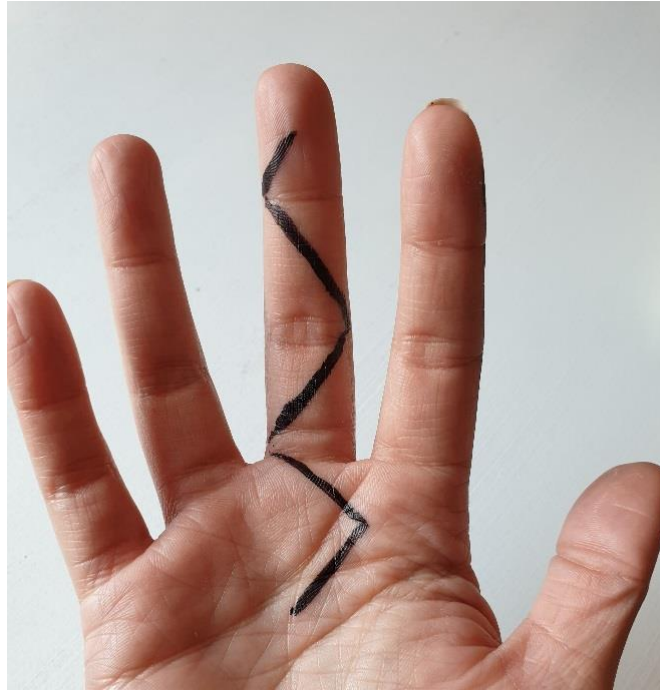


Slika 10. Pristup na metakarpofalangealni zglob palca
Vlasništvo autorice

5.1.5. PRISTUP ČLANCIMA PRSTIJU

Na članke se prstiju može pristupiti dorzalno, volarno te midaksijalno. Dorzalni pristup započinje rezom po sredini ili falange kojoj se želi pristupiti. Naročito treba paziti na podležeće vene. Ekstenzorne se tetive zatim longitudinalno prerežu ili odignu te je tako omogućen pristup na kost. Kod ovakvog je pristupa veoma važno sačuvati hvatište tetive na distalnu falangu. (9)

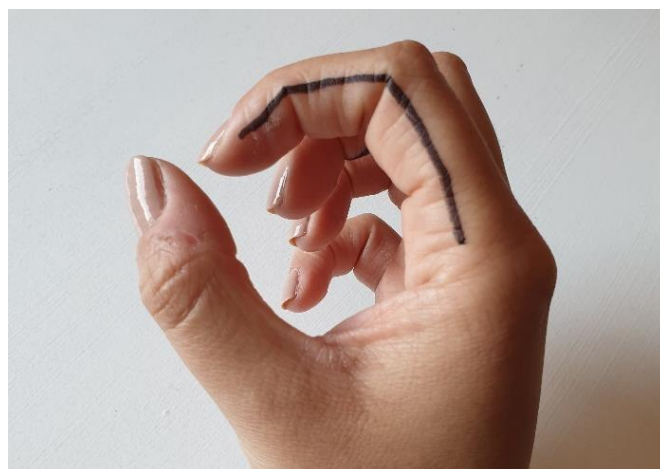Najčešći pristup člancima prstiju ipak je volarni pristup. Zapčinje cik-cak rezom koji ne smije biti dubok kako se ne bi oštetile neurovaskularne strukture u kutu reza. Iz istog se razloga potkožna disekcija izvodi s lateralnih strana prsta. (9)



Slika 11. Cik-cak rez, pristup na falange prstiju

Vlasništvo autorice

Midaksijalni se rez izvodi volarno od rubova noktiju prema rubovima pregibnih linija prstiju. Kod izvođenja ovakve operacije potrebno je paziti na dorzalnu osjetnu granu za inervaciju prstiju. Ovaj se pristup obično koristi u slučaju fraktura, oštećenja tetiva, rekonstrukcija i artroplastike proksimalnog interfalangealnog zgloba. (9)



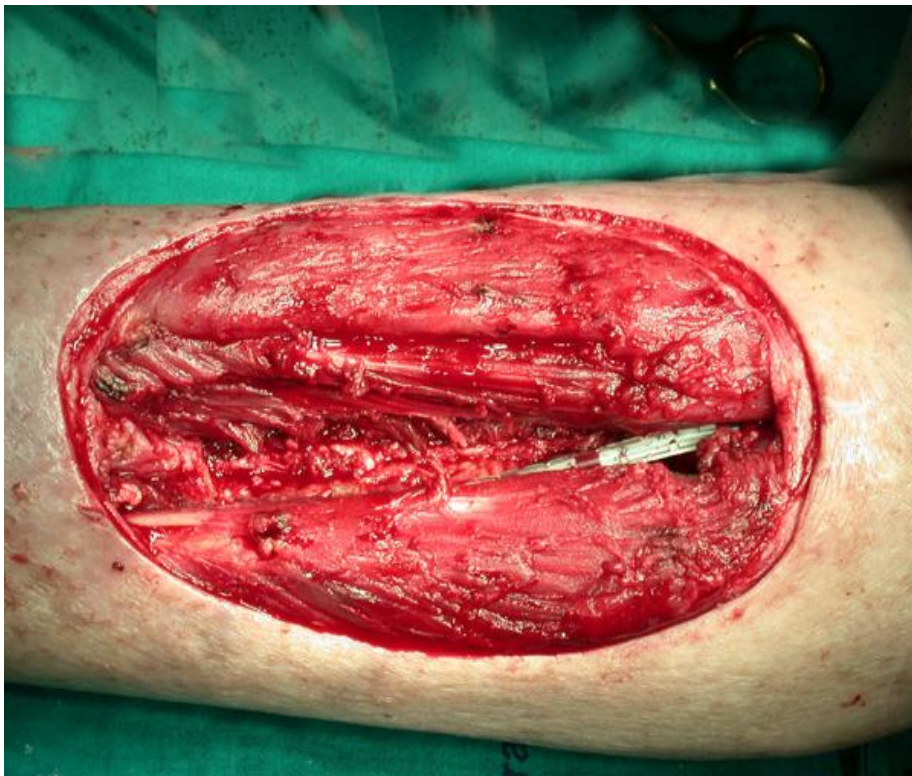Slika 12. Midaksijalni rez, pristup na falange prstiju

Vlasništvo autorice

5.2. DEBRIDMAN

Ključni postupak ranog intraoperativnog zbrinjavanja složenih ozljeda šake jest uklanjanje devitaliziranog tkiva. Lavažom se uklanja debris i bakterije u rani. Pritom treba paziti da se ne oštete vitalne strukture i tkiva poput živaca, žila, tetiva i kostiju. Uklanjanje mrtvog tkiva započinje od površine i nastavlja se prema unutrašnjosti rane.

(1)



Slika 13. Debrideman

(Slika uzeta iz fotografske baze Klinike za plastičnu i rekonstruktivnu kirurgiju KB

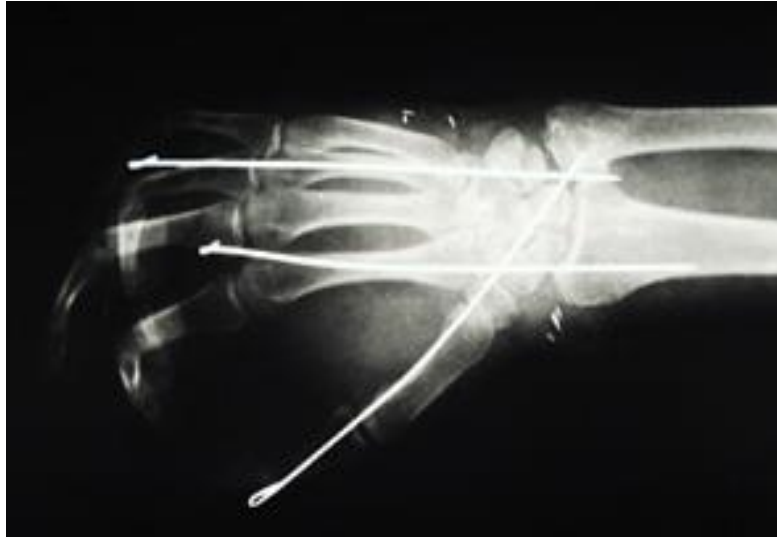Dubrava)

5.3. REKONSTRUKCIJA TKIVA ŠAKE

Za razliku od debridmana, rekonstrukcija uništenih ili oštećenih tkiva započinje od unutrašnjosti te se nastavlja prema površini. Prvo se rekonstruiraju veće stabilizirajuće strukture poput kostiju kako bi se osigurao oblik i stabilnost šake. Nakon toga slijedi rekonstrukcija tetiva te saniranje ozljeda žila i živaca. Kakogod, ponekad devitalizirano tkivo zahtijeva brzu obnovu cirkulacije koja ne može čekati da se završi s osteosintezom ili rekonstrukcijom tetiva. U takvim se slučajevima prioritarno žile vraćaju u funkciju te spomenuti postupci slijede nakon toga. (1)

5.3.1. OSTEOSINTEZA

Način izvođenja osteosinteze određen je lokacijom, silama koje su uzrokovale ozljedu i količini prisutnog mekog tkiva. U postupku fiksacije koriste se pločice, vijci, Kirschnerove žice, intraosealne žice ili vanjski fiksatori. Teški kominucijski prijelomi, s druge strane, zahtijevaju složeniji pristup. Naime, vanjski se fiksatori koriste za zadržavanje duljine i održavanje položaja dok se u konačnici ne presadi dio ilijačne, skapularne ili radijalne kosti za premošćenje defekta. U konačnici, cilj uspješne osteosinteze jest funkcionalna šaka sa skeletnim jedinstvom, anatomskim položajem te mobilnim zglobovima. U starijih je osoba postupak osteosinteze teži i veća je mogućnost komplikacija u postoperativnom periodu kao i lošiji ishodi. Faktori koji utječu na lošiji ishod su kominucijski prijelomi, prisutnost intraartikularnih fragmenata, pridružene ozljede tetiva kao i težina ozljede, kompromitirana krvna opskrba te neadekvatna rehabilitacija. (1)



Slika 14. Osteosinteza

(Slika uzeta iz fotografske baze Klinike za plastičnu i rekonstruktivnu kirurgiju KB Dubrava)

5.3.2. REKONSTRUKCIJA MEKIH TKIVA

Rekonstrukcija mekih tkiva trebala bi uslijediti nakon stabilizacije kostura šake. Značajniji gubitak pojedinih tkiva poput žila ili živaca predstavlja problem. Tako je primjerice pri težim ozljedama često potrebno uzimanje venskih graftova za popravak krvnih žila. U takvim se slučajevima sterilnim markerom označavaju vene podlaktice kako bi bile brže i lakše dostupne te se za svaki slučaj priprema i noga ukoliko operacija zahtjeva korištenje većih vena. Te se vene koriste za premošćivanje arterija i vena čiji je kontinuitet prekinut uslijed ozljede. Ukoliko se radi o intimalnom oštećenju, defektni se dijelovi trebaju ukloniti do naizgled normalne anatomije. Kako bi izbjegli premošćivanje žila, kirurzi su katkada skloni skraćivanju kosti prilikom osteosinteze. Spomenuto se premošćivanje žila uglavnom radi u svrhu očuvanja prokrvljenosti prstiju i vraćanja krvne opskrbe ishemičnom tkivu. S druge strane, takvo je korištenje graftova za revaskularizaciju drugih tkiva, poput živaca i tetiva, neopravdano zbog mogućnosti infekcija. (1)

Implantacija živčanih, tetivnih i koštanih presadaka treba se odgoditi kako kožni režanj koji prekriva ranu ne bi bio odbačen. To rezultira ponovnom operacijom zbog gubitka presadaka i svakako nabavljanje novih presadaka koje je potrebno uzeti za rekonstrukciju. Obično se četiri do šest tjedana nakon mekotkivne rekonstrukcije kožni režanj odiže te se radi presađivanje specijaliziranih tkiva gdje su ona potrebna. Katkada se režanj mekog tkiva može uzeti u kombinaciji sa živčanim, koštanim ili tetivnim režnjem. Primjer takvog reznja jest radijalni podlaktični režanj koji se uzima u kombinaciji s tetivom *m. palmaris longusa* ili *n. antebrachii*. (1)

Živčani presadci koji se koriste u rekonstrukcijama dlana ili prstiju obično se zbog svoje odgovarajuće veličine uzimaju od distalnog posteriornog interosealnog živca s dorzuma šake ili s *n. antebrachii medius*. Za premošćenje defekata manjih od 3 cm može se koristiti vodič s poliglikolnom kiselinom koji pospješuje regeneraciju živca. (1)

Presadci za rekonstrukciju tetiva obično se uzimaju s tetive *m. palmaris longusa*, *m. plantarisa* ili ekstenzora prstiju stopala. Ako postoji potreba za rekonstrukcijom samo jedne tetive, ta se tetiva može prenijeti s *m. extensor indicis proprius* ili *m. extensor digiti quinti*. (1)

5.4. OPERATIVNO ZBRINJAVANJE TRAUMATSKE AMPUTACIJE

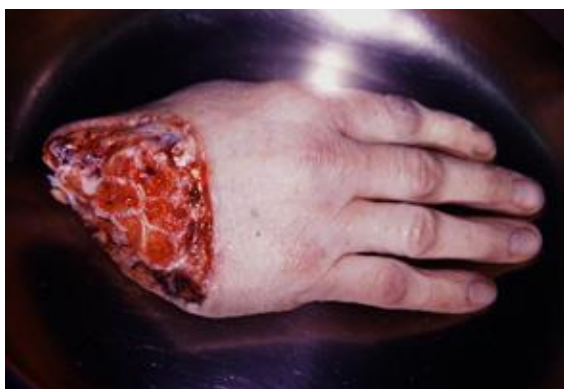ŠAKE – REPLANTACIJA

Nakon kompletne amputacije šake, spašavanje ekstremiteta moguće je ukoliko je ishemija ograničena, nema ozljede na više razina te šaka nije teško nagnječena, nema avulzije i život pacijenta nije neposredno ugrožen. Rekonstrukcija je to jednostavnija što je amputacija proksimalnije. Iako tehnički značajno zahtjevnije, distalne replantacije daju bolje rezultate u vidu postoperativne funkcionalnosti. Vrijeme unutar kojega takva ozljeda treba biti zbrinuta da bi se postigli zadovoljavajući rezultati jest šest sati tople ishemije ili 12 sati hladne. (1)

Unatoč napretku mikrokirurgije i replantacijske kirurgije, vraćanje amputirane šake nije uvijek moguće. Unatoč tome, amputirani se dijelovi mogu iskoristiti u drugim postupcima prilikom rekonstrukcije, poput uzimanja kože za prekrivanje defekata ili korištenje kosti i zglobova kako bi se što bolje povratila funkcionalnost ozlijeđenih dijelova. Uzimajući to u obzir, amputirano se tkivo nipošto ne smije baciti, kako na mjestu nesreće, tako ni u bolnici sve dok se ne sagledaju sve mogućnosti. (1)

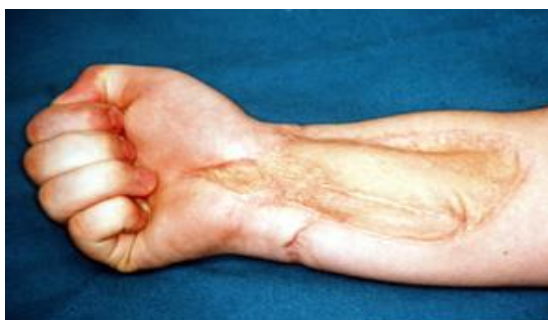Odluka o replantaciji polazi od pretpostavke da će nakon zahvata funkcija i kvaliteta života pacijenta biti bolji nego prije operacije. Indikacije za replantacijske zahvate su sve šire te se napretkom mikrokirurgije sve češće upušta u takve operacije. Takav se zahvat preporučuje za amputacijske ozljede palca na svim razinama, amputacije više prstiju, amputacije u djece te amputacije distalno od *hvatišta m. flexor digitorum superficialis*. Ukoliko je riječ o gnječnim ozljedama u kojima je nastradalo više prstiju, uključujući palac, moguće je na njegovo mjesto staviti neki od očuvanih prstiju. Takav se postupak pokazao korisnim jer poboljšava funkciju šake nakon

operacije. U slučaju opsežne ozljede proksimalnog dijela i relativno netaknutog distalnog, opcija zbrinjavanja jest i ektopična implantacija. Naime, tim se postupkom vijabilni distalni dio implantira na zdravi dio tijela te se s odgodom od nekoliko tjedana vraća na ruku. Takav postupak omogućuje opsežni debridman i oporavak pacijenta koji je ključan za uspješnost kasnije replantacije. (1)



Slika 15. Amputirana šaka

(Slika uzeta iz fotografske baze Klinike za plastičnu i rekonstruktivnu kirurgiju KB
Dubrava)



Slika 16. Šaka sa slike 15. nakon replantacije

(Slika uzeta iz fotografske baze Klinike za plastičnu i rekonstruktivnu kirurgiju KB
Dubrava)

5.5. PRESADCI I REŽNJEVI

Režanj jest tkivo odvojeno od podloge u svrhu premještanja na dio gdje je potrebno pokriti defekt. On prilikom premještanja zadržava vaskularizaciju ili se ona uspostavlja na mjestu gdje je premješten (2). Zatvaranje rane u operacijama šake obično zahtjeva gubitak mekog tkiva. Postupak uključuje primarno cijeljenje, presatke, lokalne i udaljene režnjeve. Režnjevi se obično dijele na one za vrškove prstiju, palac, dlan i dorzum šake. (10)

5.5.1. KLIZNI REŽNJEVI

Klizni se režnjevi mogu koristiti na cijeloj šaci, no češće se upotrebljavaju na hrptu i prstima. Funkcioniraju na način da podijele silu tenzije koja se događa zatvaranjem rane na veću površinu. Jedan je od takvih režnjeva takozvana Z-plastika. Ona je od velike važnosti pri sanaciji kontraktura volarne strane koje prelaze nabore dlana. Izvodi se na način da se napravi rez u obliku slova Z čiji su krakovi obično jednake duljine i pod kutem od 60° . Osim standardne postoje i Z-plastika s četiri i ona s pet režnjeva koje služe za veće defekte. Romboidni ili Limbergov režanj izvodi se tako da se oko defekta izreže romb, slijedi rez jednak duljini visine romba te u nastavku rez paralelan sa stranicom romba. Na taj se način izreže defekt, a rana se zatvara primarno. (10)

5.5.2. REŽNJEVI ZA POKRIVANJE DEFEKATA PRSTIJU

Odluka o tome na koji će se način rana zatvoriti ovisi o geometriji rane i okolnom tkivu. Najčešće okolnosti zbog kojih se podliježe korištenju režnjeva su izložene vitalne strukture poput kosti, tetiva i živaca, rana koja se ne može ostaviti da cijeli sekundarnom intencijom i potreba za postavljanjem mekog tkiva. (10)

V-Y režanj jedan je od takvih režnjeva koji je indiciran pri transverzalnim ili stražnjim kosim amputacijama s vidljivom kosti, a kontraindiciran kod volarnih kosih amputacija. Rez je u obliku trokuta čija je baza na distalnom kraju defekta, a vrh na distalnoj interfalangealnoj brazdi. Pažljivo se odvoji od kosti uz posebno obraćanje pažnje na vaskularne i živčane strukture te se zatvori u obliku slova Y. Ovim se postupkom može očuvati osjet i pružiti adekvatna pokrivenost mekim tkivom. (10)

Nešto rjeđe korišteni Kutlerov ili bilateralni trokutasti režanj, indiciran je u slučaju poprečne ili volarne kose amputacije gdje pacijenti najčešće imaju više tkiva na radijalnom ili ulnarnom dijelu ozljede i izloženu distalnu falangu. Postupak je sličan kao kod V-Y režnja, samo što je baza trokuta na radijalnom ili ulnarnom dijelu rane. (10)

Kosi trokutasti režanj koristi se za palmarne i kose amputacije. Prvi se rez radi po jednoj strani prsta dok se drugi spušta koso od distalnog dijela rane do proksimalnog ruba prvog reza. Rana se zatvara prema istom principu kao i V-Y režanj. Ukoliko je potrebno, režanj se može konvertirati u neurovaskularni i prekriti veći defekt. (10)

Kada ozljeda prekriva više od trećine volarne strane jagodice prsta te se vidi fleksorna tetiva, kost ili zglobov, što zahtjeva više tkiva, koristi se transdigitalni režanj. Najprije se odabire prst s kojeg se uzima režanj. Taj režanj je četvrtast i nešto veći od defekta. Odabir prsta donora ovisi o koječemu te različiti prsti mogu zadovoljavajuće

prekriti defekte određenih prstiju. Primjerice, treći se prst može koristiti kao donor pri ozljedama palca, kažiprsta ili prstenjaka, a uzimanje režnja s četvrtog prsta može koristiti u rekonstrukciji malog i srednjeg prsta. Baza režnja je ona strana bliža prstu kojeg je potrebno rekonstruirati. Pri odizanju režnja treba paziti na podležeće strukture. Zatim se režanj zašije na mutilirani prst, a defekt prsta donora prekriva se slobodnim kožnim presatkom. Dva se prsta pričvrste zajedno Kirschnerovim žicama te se tek nakon deset dana do tri tjedna razdvoje. (10)

Hueston i Souquet režnjevi klizni su režnjevi koji se razlikuju u tome što Hueston ima jedan neurovaskularni snop dok Souquet ima dva te rez Hueston režnja prolazi volarno od snopa, a Souquet režnja dorzalno. Nakon tog reza načini se transverzalni rez s volarne strane te se režanj odigne od tetive i zarotira prema defektu. Tako proksimalno nastaje trokutasti defekt kojeg je potrebno zatvoriti kožnim presatkom. (10)

Tenarni režanj najčešće se koristi u svrhu očuvanja duljine pri ozljedama drugog i trećeg prsta. Na tenaru se napravi rez u obliku slova H te se režnjevi odignu. Zatim se prst pričvrsti za tenar i tako ostaje spojen dva tjedna. Nakon toga se prst odvoji tako da se proksimalnim režnjem prekrije prst, a distalnim defekt tenara. (10)

Katkada se pri rekonstrukcijama prstiju koristi i dorzalni režanj srednjeg članka. On može poslužiti u rekonstrukciji bilo kojeg prsta osim palca. S dorzalne se strane prsta odigne režanj s peteljkom. Naime, on se uzima s arterijom i dorzalnom osjetnom granom. Zatim se stavlja na oštećeno mjesto uz uspostavljanje anastomoze živca. Nakon toga se defekt donorske strane prekriva kožnim režnjem pune debljine. (10)

Za defekte volarne strane prsta u predjelu srednje falange koristi se homodigitalni bipedikularni režanj. Započinje se četvrtastim rezom između dviju

midaksijalnih linija prsta. Režanj se odiže, a s njim i oba neurovaskularna snopa te se postavlja na mjesto defekta dok se defekt donorskog mjesta zatvara kožnom režnjem. (10)

Za velike defekte volarne i dorzalne strane koristi se Turkiskov režanj. On je na vaskularnoj peteljci te može ostati djelomično pričvršćen na mjesto s kojega je uzet ili se može u potpunosti od tog mjesta odvojiti. Na donorsko se mjesto stavlja kožni režanj pune debljine. (10)

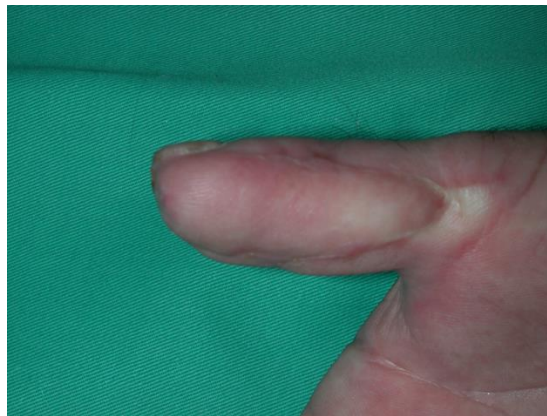Još jedan od režnjeva za sanaciju mutilacijskih ozljeda prstiju jest obrnuti digitalni režanj na vaskularnoj peteljci. Prilikom odvajanja ovog režnja na bazi se ozlijeđenog prsta napravi rez tako da obuhvati arteriju, zatim se odiže od proksimalno prema distalno. Arterija se uzima zajedno s konkomitantnim venama i perivaskularnim tkivom do razine srednje falange. Nakon odizanja režanj se rotira na željeno mjesto te se defekt donorskog mjesta prekriva kožnim graftom. (10)

5.5.3. REŽNJEVI ZA POKRIVANJE DEFEKATA PALCA

Mnogi od već navedenih režnjeva koji služe u rekonstrukciji ostalih prstiju prvotno su bili opisani kao metode rekonstrukcije palca. Međutim, napretkom mikrovaskularne kirurgije i transplantacije nožnog palca na šaku, mnogi od njih izgubili su na važnosti te se upotrebljavaju znatno rjeđe. Kakogod, za određene režnjeve ipak postoji nešto češća indikacija u rekonstruktivnoj kirurgiji šake. (10)

Jedan od takvih režnjeva jest Mobergov režanj čija se vrijednost ponajviše ističe u očuvanju duljine palca amputiranog u razini distalne falange. Nekoliko je razloga zbog kojih kirurzi podliježu ovakvoj rekonstrukciji. Ponajprije je to zbog toga što je lako

identificirati krvnu opskrbu reznja. Nadalje, vaskularizacija dorzalne strane palca neovisna je o volarnoj. Naposljetku, za razliku od fleksijske kontrakture ostalih prstiju, pri kontrakturi palca on ostaje funkcionalan. Rezovi Mobergovog reznja nalaze se na obje strane palca dorzalno od neurovaskularnih snopova i sežu obično do proksimalnog metakarpofalangealnog pregiba. Potom se povlači distalno kako bi se prekrio defekt uz ili bez fleksije palca u interfalangealnom zglobu. Naposljetku, ukoliko zaostane kakav defekt, on se može pokriti kožnim presatkom. (10)



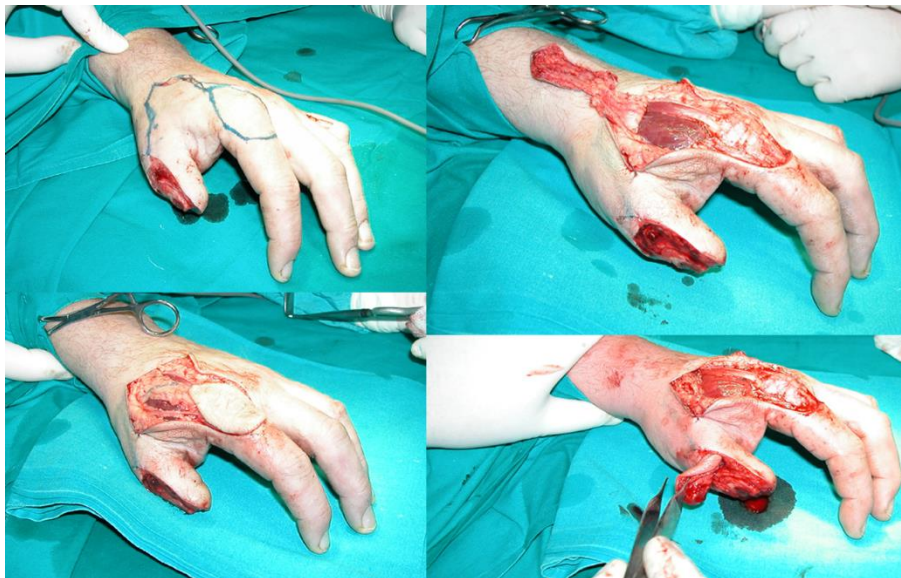
Slika 17. Uspješna rekonstrukcija „Step advancement“ modifikacijom Mobergovog reznja

(Slika uzeta iz fotografske baze Klinike za plastičnu i rekonstruktivnu kirurgiju KB Dubrava)

Režanj na neurovaskularnoj peteljci se ranije upotrebljavao za očuvanje osjeta, no problem je nastao u činjenici da bi mozak te impulse interpretirao kao da dolaze s donorskog prsta. Tom su problemu doskočili na način da se proksimalni živac zašio na živac reznja, ali je to dovodilo do nepotpunog oporavka osjeta i ozljede vaskularnih struktura. Danas je jedina indikacija za korištenje ovog reznja ožiljkavanje palca s očuvanim osjetom i ishemijom. Režanj se najčešće uzima s ularne strane četvrtog ili

trećeg prsta. Ožiljno tkivo palca se odstranjuje, identificira se ulnarni digitalni živac te se priprema za anastomozu. S donorskog se prsta uzima režanj na peteljci s perivaskularnim tkivom i premješta se na palac. Nakon toga slijedi transpozicija živca i zatvaranje defekta donorskog prsta kožnim rešnjem. (10)

Holevichev režanj u obliku reketa još je jedan režanj koji se koristi u vraćanju osjeta palca, naročito kod ozljeda n. medianusa. U tu se svrhu koriste površinske grane n. *radialis* kojima se nadomješta gubitak osjeta na volarnoj strani palca. S dorzalne strane šake uzima se režanj s bazom na drugoj metakarpalnoj kosti koji sadrži dvije do tri osjetne grane radijalnog živca. Rez se produžuje distalno do razine glavice metakarpalne kosti, režanj se odiže od ekstenzornih tetiva. Još se jedan rez radi od donorskog mjesta do mjesta defekta na palcu te se režanj premješta na defekt. Donorsko se mjesto zatvara primarno ili kožnim graftom. (10)



Slika 18. Režanj prve dorzalne metakarpalne arterije (Foucher) u obliku reketa

(Slika uzeta iz fotografske baze Klinike za plastičnu i rekonstruktivnu kirurgiju KB

Dubrava)

U slučaju potrebe za presađivanjem mekog tkiva, Foucher je unaprijedio Holevichev režanj. Donorsko se mjesto nalazi na dorzalnoj strani proksimalne falange kažiprsta. Načini se rez do prve dorzalne metakarpalne arterije. Cjelovitom se disekcijom može dobiti peteljka duga 7-8 centimetara. Potom se načini rez od donorskog do primateljskog mjesta te se režanj pažljivo premjesti, a defekt kažiprsta zatvori kožnim presatkom. (10)

Prstenasti se režanj uglavnom koristi za defekte palca na razini proksimalne falange. Izreže se cirkularna površina približno dva centimetra od ruba defekta te s disekcijom kože i potkožja. Proksimalno se oslobode neurovaskularni snopovi kako bi se režanj mogao pomaknuti distalno 10-12 milimetara. Distalno se rana zatvori a proksimalno zacijeli sekundarnom intencijom ili se presadi kožni graft. (10)

5.5.4. REŽNJEVI ZA POKRIVANJE DEFEKATA ŠAKE I PROKSIMALNIH DIJELOVA PRSTIJU

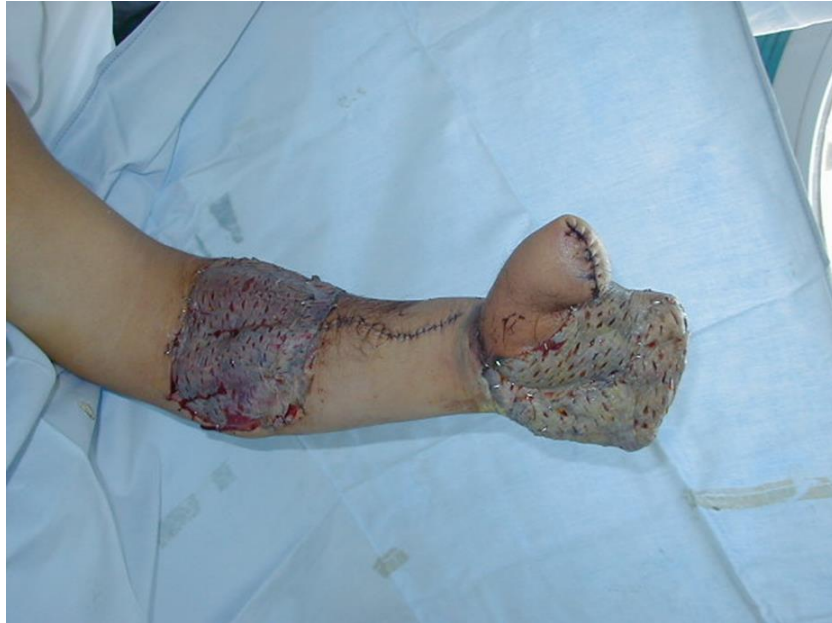Kod ozljeda šake čest je problem nedostatna kvaliteta tkiva u neposrednoj blizini rane što onemogućava njeno zatvaranje pa je katkad potrebno uzeti tkivo podlaktice ili neko drugo tkivo kako bi se rana prekrila. Podlaktica je odlično tkivo za tu upotrebu zbog podudarnosti u kvaliteti i debljini pa se ono i najčešće upotrebljava u te svrhe. (10)

Aksijalni režanj uzima se s proksimalne falange drugog prsta i služi za prekrivanje defekata ipsilateralnog ili susjednog prsta do razine proksimalnog interfalangealnog zgloba. Rez se načini na dorzalnoj strani spomenutog prsta te je režanj veličine 3x3 centimetra i lako se odiže od distalno prema proksimalno. Identificira se dorzalna digitalna arterija te se odvoji zajedno s konkomitantnim

venama. Zatim se režanj rotira na željeno mjesto, a defekt donorskog mjesta prekriva kožnim presatkom. (10)

Režanj o kojem treba voditi računa kada se radi o ozljedama koje zahtijevaju amputaciju prsta jest takozvani "fillet flap". Naime, meko tkivo prsta katkada se može spasiti odvajanjem koštanih struktura od mekog tkiva. Ovakav se režanj može koristiti za defekte palmarne i dorzalne strane šake. Rez počinje pola centimetra proksimalno od nokta, Izrežu se kosti i tetive te se režanj prebaci preko defekta dlana ili dorzuma šake. (10)

Jedan od najkorištenijih reznjeva jest radijalni podlaktični režanj. Njime se može sanirati velik broj ozljeda prstiju i velikih defekata. Kontraindikacija za ovakvu operaciju je nepotpuni palmarni arterijski luk jer u tom slučaju ona može dovesti do ishemije. Režanj se uzima oko osi radijalne arterije i može biti uzet na način da zadovoljava prekrivanje distalnih ili proksimalnih ozljeda šake. Distalni će defekti zahtijevati proksimalniji režanj. Disekcija započinje na distalnoj podlaktici prikazivanjem radijalne arterije i priležećih vena. Kada se odredi distalni kraj reznja slijedi disekcija ulnarne granice do peteljke površno od *m. palmaris longusa* i *m. flexor carpi radialis*. Radijalno od *m. flexor carpi radialis* nalazi se peteljka koja opskrbljuje režanj. Slijedi njena disekcija i disekcija radijalnog te proksimalnog i distalnog dijela reznja. Zatim rotacija reznja na željeno mjesto i prekrivanje donorskog mjesta kožnim presatkom. (10)

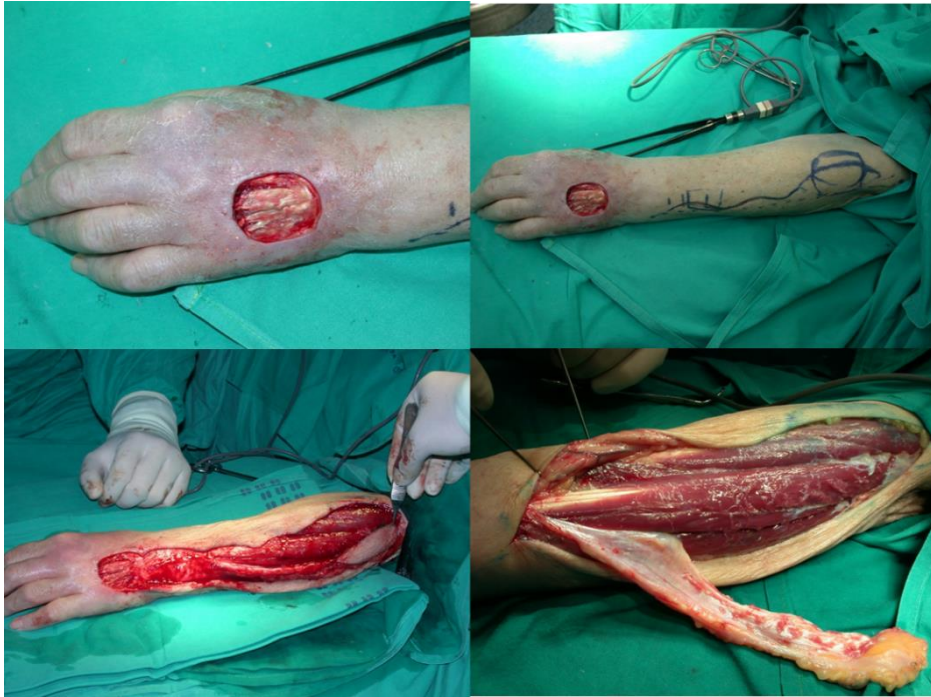

Slika 19. Radijalni podlaktični režanj

(Slika uzeta iz fotografske baze Klinike za plastičnu i rekonstruktivnu kirurgiju KB
Dubrava)

Stražnji se interosealni podlaktični režanj bazira na *a. interossea posterior* i može prekriti defekte palca, dorzuma šake do proksimalnih interfalangealnih zglobova, šake i prednje strane ručnog zgloba. U flektiranom se laktu pod 90° iscrta os reznja koja ide od lateralnog epikondila do stiloidnog nastavka ulne. Na tom se spoju *a. interossea posterior* nalazi na granici proksimalne i srednje trećine zajedno s perforacijskim žilama koje opskrbljuju kožu i fasciju. Sredina reznja treba se nalaziti distalno od perforatora. Ovaj režanj može prekriti defekt od šest do sedam centimetara, ali se unatoč tome obično uzimaju reznjevi veličine do četiri centimetra jer se oni mogu primarno zatvoriti. Razmicanjem mišića, prikaže se arterija koja se disocira pazeći na *n. interosseus posterior*. Disekcija se nastavlja proksimalno, arterija se odvaja od

spomenutog živca, odiže se ulnarna strana režnja i peteljka koja se preparira do duljine koja je potrebna za prekrivanje defekta. (10)



Slika 20. Režanj baziran na stražnjoj interosealnoj arteriji

(Slika uzeta iz fotografske baze Klinike za plastičnu i rekonstruktivnu kirurgiju KB
Dubrava)

Još jedan od podlaktičnih režnjeva jest stražnji režanj ulnarne arterije koji se obično koristi za prekrivanje dorzuma i dlana šake. Načini se rez 2 centimetra proksimalno od pisiformne kosti, identificira se stražnja grana ulnarne arterije te se režanj oblikuje s obzirom na os koju predstavlja ulna. Volarnu granicu režnja predstavlja *m. palmaris longus*, a dorzalnu *m. extensor digitorum communis* četvrtog prsta. Režanj se odiže od proksimalno prema distalno te se rotira na željeno mjesto, a donorsko se mjesto prekriva kožnim graftom. (10)

6. REHABILITACIJA

Nakon operativnih postupka u koji su ključni u očuvanju funkcije i izgleda šake slijedi podjednako bitan segment - rehabilitacija. Kako je za funkciju šake od najveće važnosti funkcija fleksornih tetiva, najviše se pažnje i truda ulaže u rehabilitaciju upravo tog dijela. U skladu s time, napretkom rekonstrukcije tetiva fleksora napredovale su i metode rehabilitacije. Primjerice, imobilizacijski su protokoli unaprijeđeni protokolima ranih pasivnih kretnji da bi naposljetku evoluirali u rane aktivne kretnje. Naravno, sva tri protokola i dalje imaju svoje mjesto u procesu rehabilitacije nakon operacija šake. Za određivanje protokola rehabilitacije nužno je znanje anatomije tetiva, koncepta cijeljenja i funkcionalna komunikacija s kirurgom. (11)

Najkonzervativniji pristup rehabilitaciji jest imobilizacija. Unatoč tome, ona je u većini slučajeva neizbježna te je uglavnom nakon operacije potrebno neko vrijeme imobilizirati šaku. To je naročito slučaj u djece i odraslih koji ne mogu razumjeti i samim time pratiti protokol mobilizacije, zatim kod kombiniranih ozljeda susjednih struktura te bolesti koje interferiraju s procesom cijeljenja. Imobilizacija se stavlja u položaju fleksije ručnog i metakarpofalangealnih zglobova te ekstenzije interfalangealnih zglobova. Šaka je tako imobilizirana tri do četiri tjedna kada se stavlja stražnja blokada i pacijent započinje s laganim pasivnim kretnjama. U ovom se stadiju gleda razlika između najvećeg aktivnog i pasivnog pokreta. Razlika veća od 50° ukazuje na postojanje priraslica. (11)

Mnoge studije su pokazale da rano uključivanje kontroliranih pokreta u terapiju bolesnika dovodi do bolje rehabilitacije snage, smanjenja učestalosti stvaranja adhezija i boljeg intrinzičnog cijeljenja. Ovakvi su protokoli uglavnom osmišljeni za

zonu II fleksornih tetiva (između glavica metakarpalnih kosti i sredine srednje falange prstiju) jer se pri operacijama te zone najčešće stvaraju priraslice. Ipak, ti se protokoli s određenim prilagodbama mogu primijeniti i na ostale fleksorne zone. (11)

Rano započinjanje aktivnih kretnji, čak već 24 sata nakon operacije, također se pokazalo korisnim. Ovakva rehabilitacija, naravno, ovisi o operativnoj tehnici i mora se voditi računa o tome da pokreti ne utječu negativno na cijeljenje, odnosno, da ne dođe do rupture šavova ili slično. Najčešće se radi o metakarpofalangealnoj fleksiji i ekstenziji ručnog zgloba zbog toga što takvi pokreti ne stvaraju veliku tenziju i time ne ugrožavaju cijeljenje. (11)

7. ZAKLJUČAK

Šaka je jedan od najvažnijih dijelova čovjekova tijela. Ona omogućava niz radnji kojih ljudi nisu ni svjesni dok ne dođe do ozljede i te radnje ne postanu izazov. Mnogim je ljudima fina motorika i stisak šake okosnica njihovog profesionalnog života te bez nje ne mogu nastaviti raditi što opterećuje njih same, njihove obitelji i u konačnici društvo. Napretkom fine kirurgije šake nastoje se takve neželjene posljedice svesti na minimum kako bi se ljudima vratila kvaliteta života što sličnija onoj prije ozljede.

Od samog dolaska u bolnicu u obradi takvog pacijenta sudjeluje niz stručnjaka koji svojim vještinama i znanjem nastoje povratiti izgublenu funkciju ozlijeđene šake. Obrada započinje detaljnom anamnezom i statusom ukoliko ga je moguće napraviti. Zatim slijede slikovne pretrage kako bi se što bolje procijenilo stanje i napravio plan operacije koji odgovara pacijentu i slaže se s pravilima struke. Tek se onda podliježe operaciji koja može biti duga i iscrpna, ovisno o težini ozljede. U konačnici se pacijent daje u ruke fizioterapeutskom timu koji se brine za rehabilitaciju šake i što bolji ishod, što adekvatniju funkciju te sprječavanje komplikacija operacije poput stvaranja priraslica. U svakom se od ovih koraka mora ostvariti dobra komunikacija između pacijenta i članova tima jer o tome ovisi pacijentova suradljivost i konačno sam ishod.

8. ZAHVALE

Zahvaljujem svom mentoru prof.dr.sc. Radi Žicu na trudu, pristupačnosti i prenesenom znanju.

Posebno zahvaljujem svojoj obitelji, majci Danijeli, ocu Ahmedu i bratu Samiru koji su bili uz mene svakoga dana studija te su me podržavali i bodrili u najtežim trenucima, imali strpljenja i gurali me naprijed čak i onda kada ja to sama nisam mogla.

Također zahvaljujem svom dečku Kristijanu na podršci i strpljenju koje mi je pružao u svakom trenutku.

Zahvale mojim prijateljicama Loreni i Ani koje su od djetinjstva uvijek bile tu za mene.

9. LITERATURA

1. Neumeister MW, Brown RE. Mutilating hand injuries: Principles and management. *Hand Clin.* 2003;19(1):1–15
2. Rad D. Vedran Mihelčić Rekonstrukcija složenih ozljeda šake Vedran Mihelčić Rekonstrukcija složenih ozljeda šake. 2015;
3. Platzer W. Priručni anatomski atlas 1 Sustav prgana za pokretanje. U: Vinter I, editor. Priručni anatomski atlas 1 Sustav prgana za pokretanje. 10. Zagreb: Medicinska naklada; p. 124-179.
4. Fanghänel J, Pera F, Anderhuber F, Nitsch R. Waledeyerova anatomija čovjeka. In: Vinter Ivan, editor. Waledeyerova anatomija čovjeka. 1. Zagreb: Golden marketing-Tehnička knjiga; 2009. p. 687-691.
5. Fanghänel J, Pera F, Anderhuber F, Nitsch R. Waldeyerova anatomija čovjeka. In: Vinter I, editor. Waldeyerova anatomija čovjeka. 1. Zagreb: Golden marketing-Tehnička knjiga; 2009. p. 760-770.
6. Kenney RJ, Hammert WC. Physical examination of the hand. *J Hand Surg Am* 2014;39(11):2324–34
7. Heuck A, Bonél H, Stäbler A, Schmitt R. Imaging in sports medicine: Hand and wrist. *Eur J Radiol.* 1997;26(1):2–15
8. Brown H. Aspects of Plastic Surgery Hand Injuries. *Br Med J.* 1974;3(5927):403–6
9. Catalano LW, Zlotolow DA, Purcelli Lafer M, Weidner Z, Barron OA. Surgical

- exposures of the wrist and hand. *J Am Acad Orthop Surg.* 2012;20(1):48–57
10. Chao JD, Huang JM, Wiedrich TA. Local hand flaps. *J Am Soc Surg Hand.* 2001;1(1):25–44
 11. Vucekovich K, Gallardo G, Fiala K. Rehabilitation after flexor tendon repair, reconstruction, and tenolysis. *Hand Clin.* 2005;21(2):257–65

10. ŽIVOTOPIS

Rođena sam u Zagrebu 8. prosinca 1994. godine. Svoje sam djetinjstvo provela u zagrebačkom naselju Stenjevec gdje sam živjela s roditeljima i bratom. Pohađala sam Osnovnu školu Dragutina Tadijanovića. 2009. godine upisala sam Gimnaziju Lucijana Vranjanina gdje sam i maturirala 2013. godine. U srednjoj sam školi pohađala različita natjecanja te najbolje rezultate postigla u onima iz matematike. U akademskoj godini 2013./2014. upisala Medicinski fakultet Sveučilišta u Zagrebu. Na katedri za anatomiju bila sam demonstrator u akademskoj godini 2014./2015. Članica sam sekcije za kirurgiju. U slobodno se vrijeme bavim sportom i rekreacijom te uživanjem u društvu obitelji i prijatelja.