

Izvanzglobni reumatizam u području ramena

Maričić, Davor

Master's thesis / Diplomski rad

2019

Degree Grantor / Ustanova koja je dodijelila akademski / stručni stupanj: **University of Zagreb, School of Medicine / Sveučilište u Zagrebu, Medicinski fakultet**

Permanent link / Trajna poveznica: <https://um.nsk.hr/um:nbn:hr:105:006266>

Rights / Prava: [In copyright](#)/[Zaštićeno autorskim pravom.](#)

Download date / Datum preuzimanja: **2024-11-26**



Repository / Repozitorij:

[Dr Med - University of Zagreb School of Medicine Digital Repository](#)



**SVEUČILIŠTE U ZAGREBU
MEDICINSKI FAKULTET**

Davor Maričić

**Izvanzglobni reumatizam u području
ramena**

DIPLOMSKI RAD



Zagreb, 2019.

**SVEUČILIŠTE U ZAGREBU
MEDICINSKI FAKULTET**

Davor Maričić

**Izvanzglobni reumatizam u području
ramena**

DIPLOMSKI RAD

Zagreb, 2019.

Ovaj diplomski rad izrađen je u Kliničkom bolničkom centru Zagreb, Klinika za reumatske bolesti i rehabilitaciju, pod vodstvom doc. dr. sc. Porina Perića i predan je na ocjenu u akademskoj godini 2018./2019.

POPIS KRATICA

SLE – sistemski eritematozni lupus

KT – kalcificirajući tendinitis

RTG – rendgenska snimka

UZV – ultrazvuk

ESWT – udarni val (eng. extracorporal shock wave therapy)

SADRŽAJ

1. SAŽETAK

2. SUMMARY

3. UVOD.....1

4. ANATOMIJA RAMENOG OBRUČA.....1

4.1. Zglobovi ramenog obruča.....1

4.2. Mišići ramena.....3

4.3. Pokreti ramenog zgloba.....5

5. IZVANZGLOBNI REUMATIZAM.....7

5.1. Izvanzglobni reumatizam ramena.....8

5.1.1. Subakromijalni sindrom sraza.....9

5.1.2. Subakromijalni burzitis.....10

5.1.3. Kalcificirajući tendinitis.....12

5.1.4. Ruptura tetiva rotatorne manšete.....14

5.1.5. Tendinopatija duge glave bicepsa.....16

5.1.6. Adhezivni kapsulitis.....18

6. ZAKLJUČAK.....19

7. ZAHVALE.....20

8. LITERATURA.....21

9. ŽIVOTOPIS.....25

1. SAŽETAK

NASLOV RADA: Izvanzglobni reumatizam u području ramena

AUTOR: Davor Maričić

U području ramena postoje četiri zglobova koja usklađenim kretnjama omogućuju veliki opseg pokreta nadlaktice. Najveći i najvažniji je glenohumeralni zglob, a ostali su akromioklavikularni, sternoklavikularni i skapulotorakalni. Iako potonji nije pravi zglob jer nema zglobne površine i zglobnu čahuru on i dalje sudjeluje u kretnjama ramenog obruča klizanjem lopatice po prsnom košu. Za stabilizaciju ramenog zgloba odgovorni su ligamenti i mišići ramenog obruča. Uz stabilizaciju, mišići izvode i pokrete, a mogući pokreti ramenog zgloba su: abdukcija, adukcija, antefleksija, retrofleksija i unutarnja i vanjska rotacija.

Izvanzglobni reumatizam je pojam koji obuhvaća upalne i degenerativne mišićnokoštane bolne sindrome koji zahvaćaju meko tkivo oko zglobova. Tkiva koja mogu biti zahvaćena su: tetive, tetivna hvatišta, burze, fascije, mišići i zglobna čahura. Izvanzglobni reumatizam dijeli se na primarni (nepoznate etiologije) i sekundarni (uzrokovan sistemskim reumatskim bolestima, endokrinološkim poremećajima, tumorom ili lijekovima).

Opća dijagnoza koja predstavlja problem sa ramenom je sindrom bolnog ramena, a najčešće je uzrokovan izvanzglobnim reumatizmom. Izvanzglobni reumatizam ramena uključuje: subakromijalni sindrom sraza, subakromijalni burzitis, kalcificirajući tendinitis, rupturu tetiva rotatorne manšete, tendinopatiju duge glave bicepsa i adhezivni kapsulitis. Sve ih karakteriziraju slični simptomi poput boli i ograničenog opsega pokreta. Dijagnoza se postavlja iz anamneze, kliničke slike i fizikalnog pregleda. Ukoliko postoje dvojbe oko točne dijagnoze mogu pomoći slikovne metode poput ultrazvuka ili magnetske rezonance. Liječenje najčešće započinje fizikalnom terapijom uz potporu medikamentoznim liječenjem. Ako ne uspije konzervativna terapija može se pokušati i operativno liječenje.

KLJUČNE RIJEČI: rame, izvanzglobni reumatizam, sindrom bolnog ramena

2. SUMMARY

TITLE: Extraarticular rheumatism of the shoulder

AUTHOR: Davor Maričić

In the shoulder area there are four joints which, with synchronized movement, allow wide range of upper arm movements. The largest and most important is the glenohumeral joint while the other are acromioclavicular joint, sternoclavicular joint and scapulothoracic joint. Although the latter is not a real joint as it does not have articular surface or capsule, it still participates in movements of the shoulder by gliding of the scapula over the chest. Shoulder ligaments and muscles are responsible for stabilization of the shoulder joint. Besides stabilization, muscles also perform movements of the shoulder. Possible movements are: abduction, adduction, anteflexion, retroflexion, internal and external rotation.

Extraarticular rheumatism is a term that encompasses inflammatory and degenerative musculoskeletal pain syndromes that affect soft tissue around the joints. Tissues that can be affected include: tendons, tendon insertions, bursae, fasciae, muscles and capsule. Extraarticular rheumatism is divided into primary (unknown etiology) and secondary (caused by systemic rheumatic diseases, endocrinological disorders, tumors or drugs).

The general diagnosis that presents a shoulder problem is painful shoulder syndrome and it is most often caused by extraarticular rheumatism. Extraarticular rheumatism of the shoulder includes: subacromial impingement syndrome, subacromial bursitis, calcific tendinitis, rotator cuff tear and adhesive capsulitis. All of them are characterized by similar symptoms such as pain and limited range of motion. Diagnosis is based upon past medical history, clinical presentation and physical examination. If there is any doubt about diagnosis, imaging techniques, such as ultrasound or magnetic resonance, can help. Treatment usually begins with

physical therapy supported by medication. If conservative therapy is not successful, patients can undergo surgery.

KEY WORDS: shoulder, extraarticular rheumatism, painful shoulder syndrome

3. UVOD

Bol u području ramena čest je razlog zbog kojeg pacijenti potraže liječničku pomoć. Iako bol u ramenu može biti uzrokovana patologijom u drugim dijelovima tijela (tzv. reflektirana bol), ona je najčešće posljedica upala ili abnormalnosti periartikularnog tkiva. Obzirom da je uzrok boli u ramenu ponekad teško odrediti, poznavanje anatomije i topografskih odnosa u području ramena te klinički pregled uvelike pomažu u postavljanju prave dijagnoze (1).

4. ANATOMIJA RAMENOG OBRUČA

Kada se spomene rame čovjek najčešće pomisli na rameni zglob (*articulatio glenohumeralis*), najveći i najvažniji zglob ramenog obruča. Uz spomenuti postoje još 3 zgloba koja zajedno, djelujući kao jedna cjelina, omogućuju maksimalnu pokretljivost ruke; *articulatio sternoclaviculare*, *articulatio acromioclavicularis* i *articulatio scapulothoracalis*. Iako potonji nije pravi zglob, budući da nema zglobne površine i zglobnu čahuru, i dalje sudjeluje u kretanjama ramena klizanjem skapule po toraksu (2–4).

4.1. Zglobovi ramenog obruča

Sternoklavikularni zglob je modificirani kuglasti zglob sa mogućnošću kretanja u svim smjerovima. Jedini je pravi zglobni spoj ruke sa trupom. Zglobna tijela čine *extremitas sternalis claviculae* i *incisura clavicularis sterni*. Između zglobnih tijela nalazi se vezivnohrskavični disk koji ispravlja nesrazmjer zglobnih ploha. Zglob ima debelu zglobnu čahuru ojačanu sa *lig. sternoclaviculare anterius et posterius*, *lig. costoclaviculare* i *lig. interclaviculare*.

Akromioklavikularni zglob je ravni zglob koji također, kao i sternoklavikularni zglob, raspolaže sa tri stupnja slobode, a između zglobnih ploha nalazi se disk. Zglob je ujedno i najviša točka ramena, a učvršćen je sa *lig. acromioclaviculare* i *lig. coracoclaviculare* kojeg čine *lig. conoideum* i *lig. trapezoideum*. Između *lig. conoideum* i *lig. trapezoideum* nalazi se *bursa lig. coracoclavicularis*.

Glenohumeralni zglob je kuglasti zglob, a čine ga zglobna tijela nadlaktične kosti (*humerus*) i lopatice (*scapula*). Konveksna zglobna ploha je *caput humeri*, a konkavna *cavitas glenoidalis*. Obje zglobne plohe su obložene hijalinom hrskavicom te postoji nesrazmjer u njihovoj veličini šta ga čini jednim od najpokretnijih zglobova. Uz rub *cavitas glenoidalis* nalazi se 3-4 mm debela vezivnohrskavična usna (*labrum glenoidale*) koja povećava zglobnu površinu. Zbog velikog opsega pokreta zglobna čahura je labava. Započinje na vanjskoj strani *labrum glenoidale*, a hvata se na *collum anatomicum* nadlaktične kosti. Sve što se nalazi unutar zglobne čahure je intraartikularno, a izvan zglobne čahure je ekstraartikularno. U kaudalnom dijelu postoji rezervni zaton dugačak oko 1 cm (*recessus axillaris*). Zglob je ojačan ligamentima koji sudjeluju u kontroli pokreta i stabilizaciji kompleksa zglobne čahure i labruma zajedno sa mišićima ramena. *Lig. coracohumerale* počinje na korakoidnom nastavku te se veže na *tuberculum majus et minus* i ojačava gornju stranu čahure. *Ligg. glenohumeralia superius, medium et inferius* nalaze se anteriorno, prolaze unutarjom stranom čahure i čine potporu na prednjoj, najslabijoj strani zglobne čahure. *Lig. transversum humeri* nastavlja se na tetivu *m. subscapularis* i prelazi preko *sulcus intertubercularis*. Tvori osteofibrozni kanal kroz koji prolazi tetiva duge glave *m. biceps brachii*. *Lig. coracoacromiale* ne spada u sveze ramenog zgloba, ali zajedno sa akromionom i korakoidnim nastavkom tvori osteofibrozni luk koji sprječava pomicanje nadlaktične kosti prema gore. Mnoge sluzne vreće (*bursae articulares*) smanjuju trenje prilikom pokreta ramenog zgloba. Ispunjene su sinovijalnom tekućinom i dijele se na burze koje komuniciraju i koje ne komuniciraju sa zglobnom šupljinom. *Bursa subtendinea m. subscapularis* komunicira sa zglobnom šupljinom i nalazi se između tetive *m.*

subscapularis i lopatice te smanjuje trenje mišića na prednji rub *cavitas glenoidalis*. *Bursa subcoracoidea* se nalazi ispod korakoidnog nastavka i komunicira sa zglobnom šupljinom putem vlastitog otvora ili sekundarno kroz supskapularnu burzu. *Bursa subacromialis* je položena ispod akromiona i smanjuje trenje prilikom abdukcije i elevacije ruke. *Bursa subdeltoidea* smještena je ispod *m. deltoideus* i ne komunicira sa zglobnom šupljinom kao niti *bursa subacromialis* (4).

Skapulotorakalni zglob je važan fiziološki zglob između lopatice i prsnog koša. Svojom rotacijom i klizanjem po prsnom košu značajno pridonosi pokretima ramenog obruča. Osim akromioklavikularnim zglobovom i korakoklavikularnim ligamentom, lopatica nijednom drugom strukturom nije povezana sa prsnim košem. Prilikom pokreta u glenohumeralnom zglobu mišići lopatice, koji su njeni glavni stabilizatori, prilagođavaju položaj lopatice kako bi se postigla stabilnost (5).

4.2. Mišići ramena

Zbog velikog opsega pokreta i slabe koštane i ligamentarne potpore postoji veliki broj mišića koji uz izvođenje pokreta sudjeluju i u stabilizaciji zgloba (2). Važno je naglasiti da određeni mišić može izvoditi suprotne kretnje, ovisno o položaju zgloba u kojem kretnja započinje. Prilikom svake kretnje ramena aktivira se veći broj mišića (4). Mišići koji sudjeluju u pokretima ramena mogu se podijeliti na prednju, lateralnu i stražnju skupinu mišića. Prednjoj skupini pripadaju *m.subscapularis*, *m.pectoralis major*, *m.pectoralis minor* i *m.subclavius* (Tablica 1.). *M. subscapularis* jedini spada u mišiće gornjeg uda, ostali se ubrajaju u skupinu prsnih mišića. Lateralnoj skupini pripadaju *m. deltoideus* i *m. supraspinatus* koji su dva najvažnija abduktora nadlaktice (Tablica 2.). Važno je napomenuti da postoji avaskularna, tzv. kritična zona, koja se nalazi uz hvatište tetive supraspinatusa na veliki tuberkul (6).

Tablica 1. Prednja skupina mišića – polazište, hvatište i funkcija

NAZIV	POLAZIŠTE	HVATIŠTE	FUNKCIJA
<i>m. subscapularis</i>	fossa subscapularis	tuberculum minus	unutarnja rotacija
<i>m. pectoralis major</i>	1. clavicula 2. costae I-VI 3. ovojnica <i>m. rectus abdominis</i>	crista tuberculi majoris	adukcija, unutarnja rotacija
<i>m. pectoralis minor</i>	costae III-V	proc. coracoideus	povlači lopaticu prema dolje
<i>m. subclavius</i>	costa I	clavicula	spušta ključnu kost

Tablica 2. Lateralna skupina mišića – polazište, hvatište i funkcija

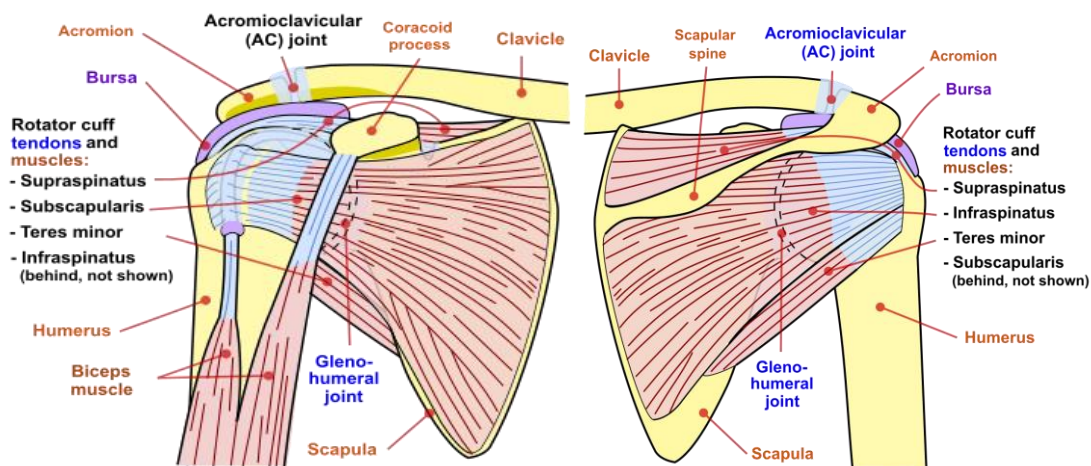
NAZIV	POLAZIŠTE	HVATIŠTE	FUNKCIJA
<i>m. deltoideus</i>	1. clavicula 2. acromion 3. spina scapulae	tuberositas deltoidea	abdukcija 1. anteverzija 3. retroverzija
<i>m. supraspinatus</i>	fossa supraspinata	tuberculum majus	abdukcija, vanjska rotacija

U stražnju skupinu ramenih mišića ubrajaju se *m. infraspinatus*, *m. teres minor*, *m. teres major* i *m. latissimus dorsi* (Tablica 3.). *M. latissimus dorsi* zapravo pripada površinskim leđnim mišićima. (2)

Tablica 3. Stražnja skupina mišića – polazište, hvatište i funkcija

NAZIV	POLAZIŠTE	HVATIŠTE	FUNKCIJA
<i>m. infraspinatus</i>	fossa infraspinata	tuberculum majus	vanjska rotacija
<i>m. teres minor</i>	fossa infraspinata	tuberculum majus	vanjska rotacija
<i>m. teres major</i>	margo lateralis scapulae	crista tuberculi minoris	unutarnja rotacija, adukcija
<i>m. latissimus dorsi</i>	1. procc. spinosi TVII-TXII 2. angulus inferior scapulae 3. costae IX-XII 4. crista iliaca	crista tuberculi minoris	unutarnja rotacija, adukcija, retroverzija

Četiri tetive već spomenutih mišića čine rotatornu manšetu; tetiva supraspinatusa s gornje strane, tetiva supskapularisa s prednje strane te tetive infraspinatusa i teres minor sa stražnje strane ramena (Slika 1.). Stoga se za rotatornu manšetu može reći da je mišićno-tetivna ovojnica koja sa gotovo svih strana pokriva i pojačava zglob s kojim je mjestimično srasla (6).



Slika 1. Anatomija ramenog obruča (7)

4.3. Pokreti ramenog zgloba

Veliki opseg pokreta ramenog zgloba omogućen je istodobnim kretanjama u svim zglobovima ramenog pojasa i rijetko se događa izolirani pokret u samo jednom od njih (4). Osnovni pokreti ramenog zgloba izvode se u tri ravnine; sagitalnoj, transverzalnoj i uzdužnoj. U sagitalnoj ravnini kretnje su abdukcija i adukcija, u transverzalnoj ravnini antefleksija i retrofleksija, a oko uzdužne osi nadlaktica rotira prema van ili prema unutra (2) (Tablica 4.). Kombinacijom osnovnih pokreta moguća je i složena kretanja (cirkumdukcija).

Abdukcija je odmicanje nadlaktice od trupa. Čisti pokret abdukcije izvodi se do 90° kada *tuberculum majus* udara u krov ramenog zgloba. Daljnja kretnja do 150° omogućena je proširenjem pokreta na ostale zglobove ramenog pojasa (2). Uz to dolazi do spuštanja glave

humerusa u *recessus axillaris* kako bi se otvorio prostor za *tuberculum majus* i tetivu supraspinatusa ispod osteofibroznog krova ramena. Pokret do 180° moguć je samo uz vanjsku rotaciju nadlaktice te uz sudjelovanje kralježnice.

Tablica 4. Pokreti ramenog zgloba

POKRET	MIŠIĆI
abdukcija	<i>m. deltoideus</i> <i>m. supraspinatus</i>
adukcija	<i>m. pectoralis major</i> <i>m. latissimus dorsi</i>
anteverzija	<i>m. pectoralis major (caput clavicularare)</i> <i>m. deltoideus (prednji dio)</i> <i>m. coracobrachialis</i>
retroverzija	<i>m. deltoideus (stražnji dio)</i> <i>m. latissimus dorsi</i>
unutarnja rotacija	<i>m. pectoralis major</i> <i>m. latissimus dorsi</i> <i>m. subscapularis</i>
vanjska rotacija	<i>m. infraspinatus</i> <i>m. teres minor</i>

Adukcija je primicanje nadlaktice prema trupu. Pokret nije moguće izvesti u neutralnom položaju zbog trupa, ali prilikom neznatne antefleksije moguća je adukcija do 45°.

Antefleksija je pomicanje nadlaktice prema naprijed. Slično kao i kod abdukcije, pokret se izvodi do 90° u ramenom zglobu, a daljnje pomicanje do 170° moguće je tek uz sudjelovanje ostalih zglobova ramenog pojasa (4).

Retroverzija je pokretanje nadlaktice prema natrag. Iz nultog položaja moguća je do 35° zbog ovijanja kapsule oko vrata humerusa. Daljni pokret moguć je samo uz unutarnju rotaciju nadlaktice.

Unutarnja rotacija se izvodi do 30°, a **vanjska rotacija** do 60° (2).

5. IZVANZGLOBNI REUMATIZAM

Izvanzglobni reumatizam je pojam koji obuhvaća upalne i degenerativne mišićnokoštane bolne sindrome koji izravno ne zahvaćaju zglobove, već strukture oko zglobova. To su promjene vezivnog tkiva, a mogu zahvaćati tetive i tetivna hvatišta (tendinitisi i entezitisi), burze i mišićne fascije (burzitis, fascitis), mišiće, zglobne čahure i ostalo ekstraartikularno meko tkivo. Izvanzglobni reumatizam se etiološki može podijeliti na primarni i sekundarni. Primarni najčešće nastaju kod prekomjernog opterećenja uzrokovanog mehaničkim prenaprežanjem koje dovodi do bržeg trošenja vezivnog tkiva nego što je njegova sposobnost reparacije. Uzroke sekundarnog izvanzglobnog reumatizma možemo pripisati reumatskim bolestima, koje su zapravo sistemske bolesti vezivnog tkiva kao npr. reumatoidni artritis, spondiloartritis, sistemski eritematozni lupus (skr. SLE), osteoartritis ili kristalinični artritis, endokrinološkim bolestima poput šećerne bolesti te drugim uzrocima poput infekcije, tumora ili lijekova (8,9). Razlikovanje primarnog od sekundarnog izvanzglobnog reumatizma ima veliku kliničku važnost jer se liječenje sekundarnog temelji na liječenju osnovne bolesti koje dovodi do remisije ili izlječenja pratećih izvanzglobnih tegoba (10). Izvanzglobni reumatizam može se podijeliti i prema proširenosti zahvaćenih struktura na lokalizirani (entezitis, burzitis, tendinitis), regionalni (miofascijalni bolni sindrom) i generalizirani (fibromijalgija, sindrom hiperomobilnosti) (8). U literaturi i svakodnevnoj praksi izvanzglobni reumatizam često se dijeli prema anatomskej regiji (Tablica 5.) (11).

Tablica 5. Podjela izvanzglobnog reumatizma po anatomskim regijama (modificirano prema ref. 11)

IZVANZGLOBNI REUMATIZAM	ramena
	lakta
	ručnog zgloba i šake
	trupa
	kuka
	koljena
	gležnja i stopala

5.1. Izvanzglobni reumatizam ramena

Evolucijski rame se razvilo tako da uz neuobičajeno veliki opseg pokreta može izdržati i teške fizičke zahtjeve. Kompleksnost cijelog područja, koje je sastavljeno od četiri različita zgloba, i priroda zahtjeva čine ga podložnim za intraartikularnu i ekstraartikularnu patologiju. Ograničavajuća bol u predjelu ramena pojavi se u 18-26% osoba tijekom života (3), a opća dijagnoza koja ukazuje na problem s ramenom je sindrom bolnog ramena (12). Sindrom bolnog ramena najčešće je uzrokovan izvanzglobnim reumatizmom (13). Simptomi su bol pri pomicanju ramena, oteklina, smanjeni pasivni opseg pokreta i atrofija mišića ramenog područja, a njihovi uzroci mogu biti (14):

- subakromijalni sindrom sraza
- subakromijalni burzitis
- kalcificirajući tendinitis
- ruptura rotatorne manšete
- tendinopatija duge glave bicepsa

- adhezivni kapsulitis

5.1.1. Subakromijalni sindrom sraza

Subakromijalni sindrom sraza jedan je od najčešćih kliničkih entiteta izvanzglobnog reumatizma, a odgovoran je za 44-65% svih bolova u ramenu (15). Prevalencija je izrazito visoka u sportaša s ponavljajućim pokretima ruke iznad glave (rukomet, plivanje, odbojka) i osoba čiji poslovi zahtijevaju dugotrajan položaj ruke iznad glave (graditelji, električari, frizeri itd.) (16). Sindrom sraza je rezultat upale i degeneracije anatomskih struktura u subakromijalnom prostoru (17). Upala i degeneracija nastaju zbog kompresija tetive bicepsa i rotatorne manšete između velikog tuberkula i osteofibroznog krova ramena (6). Do kompresije dolazi u pokretima abdukcije ili rotacije prilikom kojih glava humerusa dolazi bliže akromionu, naročito kod abdukcije od 90° i unutarnje rotacije od 45° (18). Postoje dvije različite teorije koje opisuju patogenezu sindroma sraza. Teorija ekstrinzičnog mehanizma kaže da je sindrom sraza uzrok oštećenja tetiva rotatorne manšete dok teorija intrinzičnog mehanizma govori da je oštećenje tetiva rotatorne manšete uzrok sindroma sraza. Najnovija istraživanja idu u prilog teoriji intrinzičnog mehanizma koja kaže da je značajan faktor u patogenezi degeneracije tetiva rotatorne manšete avaskularna (kritična zona) supraspinatusa (16).

Postoje tri stadija subakromijalnog sindroma sraza. Prvi stadij karakterizira edem i hemoragija. Najčešće se susreće u sportaša mlađih od 25 godina. U drugom stadiju fibroza burze i tendinitis se pojavljuju kao posljedica ponavljanih mehaničkih upala te dodatno smanjuju subakromijalni prostor, a najčešće se nalazi u dobi od 25-40 godina. Ukoliko se nastave daljnje mehaničke traume dolazi do ruptur tetiva rotatorne manšete, ruptur tetive bicepsa te do nastanka koštanih izdanaka koji su karakteristični za treći stadij bolesti (6).

Pacijenti se prezentiraju sa boli prilikom pokreta ruke, pogotovo kod abdukcije iznad 60° i unutarnje rotacije. Uz bol tijekom pokreta javlja se i bol noću koja se pojačava prilikom spavanja na strani bolnog ramena, a opseg pokreta ramenog zgloba je smanjen (6).

Uz spomenutu kliničku sliku u dijagnozi subakromijalnog sindroma sraza mogu pomoći i klinički testovi. Neerov test se izvodi tako da jednom rukom bolnu ruku bolesnika anteflektiramo dok mu drugom rukom fiksiramo lopaticu. Prilikom izvođenja pokreta antefleksije ruka mora biti u pronaciji. Hawkinsov test se izvodi podizanjem ruke do 90° uz prisilnu unutarnju rotaciju. Oba testa izazivaju uklještenje tetiva rotatorne manšete i pozitivna su ukoliko se pojavi bol prilikom izvođenja testa (19).

Liječenje se može podijeliti na konzervativno i operativno. Pacijenti u akutnoj fazi dobro reagiraju na konzervativno liječenje koje uključuje imobilizaciju, nesteroidne antiupalne lijekove, terapijski ultrazvuk, manualnu terapiju, primjenu topline i elektroterapije te vježbe (16). Program vježbi sastoji se od stabilizacije lopatice, istezanja, vježbi otpora rotatorne manšete i povećanja raspona pokreta (20). Injekcije kortikosteroida su također opcija u konzervativnoj terapiji sindroma sraza (21). Operativno liječenje preporučuje se kod kroničnih bolesnika u kojih se konzervativno liječenje nije pokazalo uspješnim. Nekadašnju akromioplastiku danas je zamijenila artroskopska subakromijalna dekompresija koja je zlatni standard u kirurškom liječenju subakromijalnog sindroma sraza. Operacija obuhvaća uklanjanje osteofita, debridman subakromijalne burze i resekciju korakoakromijalnog ligamenta (16).

5.1.2. Subakromijalni burzitis

Subakromijalna burza najveća je burza u području ramena, a smještena je ispod akromiona. Prilikom abdukcije smanjuje trenje te time osigurava umetanje velikog tuberkula i tetive supraspinatusa pod akromion (4). Uzroci upale sinovijalne vreće mogu biti različiti; subakromijalni sindrom sraza, odlaganje soli kalcija, trauma, subakromijalno krvarenje,

infekcija, autoimune reumatske bolesti i ponavljana aktivnost ruke iznad razine glave. Tijekom upale dolazi do povećanja proizvodnje sinovijalne tekućine i stvaranja kolagena (22).

Subakromijalni burzitis dijeli se u tri faze; akutnu, kroničnu i rekurentnu. Lokalna upala i povećanje gustoće sinovijalne tekućine koja ispunjava burzu su karakteristike akutne faze. U kroničnoj fazi zbog konstantne boli dolazi do slabljenja mišića, ligamenata i tetiva u blizini burze. Stoga treba imati na umu da može doći i do širenja upale na okolne strukture (tendinitis, entezitis). Rekurentni burzitis se javlja kod ljudi sa ponavljanom aktivnosti ruke iznad razine glave (npr. sportaši, graditelji, električari frizeri) te kod pacijenata sa sistemskom upalnom reumatskom bolesti (npr. reumatoidni artritis) (22).

Fizikalnim pregledom može se utvrditi bolnost na pritisak u anterolateralnom dijelu ramena. Bol je ograničena na manje područje i obično se ne širi, a ukoliko dolazi do širenja boli u diferencijalnu dijagnozu ulazi patologija cervikalne kralježnice. Opseg pokreta je ograničen i, slično kao i u subakromijalnom sindromu sraza, javlja se bol prilikom abdukcije (22). Klinička slika može biti i nešto drugačija ukoliko su uzrok subakromijalnog burzitisa kalcijeve soli koje su dospjele u burzu iz tetive supraspinatusa. Tada se pacijent javlja sa naglo nastalom, jakom boli i potpuno ograničenim pokretima ramenog zgloba, a ruka se nalazi u adukcijskoj kontrakturi (13).

Dijagnoza se najčešće postavlja na temelju anamneze i kliničke slike. Burza je mekotkivna struktura i ne vidi se na rendgenogramu osim u slučaju odloženih kalcijevih soli unutar burze (13,22). Burzu je moguće prikazati dijagnostičkim ultrazvukom kao anehogeni sloj između periburzalnog masnog tkiva koji se prikazuje hiperehogeno (23).

Uobičajeno je konzervativno liječenje mirovanjem, nesteroidnim antireumaticima, injekcijama kortikosteroida te fizikalnom terapijom. Fizikalna terapija uključuje krioterapiju u akutnoj fazi, pasivne i aktivne vježbe radi sprječavanja nastanka adhezija kapsule te

interferentne i dijadinamske struje (13). Operativnim liječenjem odstranjuje se burza (burzektomija) što je moguće izvesti artroskopski ili otvorenom operacijom. Burzektomija je indicirana u teškim slučajevima koji ne odgovaraju na konzervativnu terapiju (22).

5.1.3. Kalcificirajući tendinitis

Kalcificirajući tendinitis (skr. KT) je česti uzrok sindroma bolnog ramena, a karakteriziran je jednim ili više depozita kristala kalcijevog hidroksiapatita unutar ili oko tetive. Javlja se u 2,7-10,3% ljudi od kojih oko 50% ima simptome, a najčešće se javlja u dobi od 30 do 60 godina (24). KT je dva puta češći u žena nego u muškaraca, a bilateralni depoziti se nađu u 10-20% pacijenata. Najčešća lokacija odlaganja depozita je avaskularna, kritična zona tetive supraspinatusa. Slijedi ju tetiva infraspinatusa, a tetive subskapularisa i teres minora rijetko su zahvaćene. Pravi uzrok odlaganja depozita se ne zna, ali postoje razne teorije o patofiziologiji KT-a.; od degeneracije zbog prenaprezanja, ishemije, nekroze tenocita do fibrokartilaginozne metaplazije (24,25). Novija istraživanja ukazuju na poremećaj diferencijacije matičnih stanica kao mogući uzrok kalcifikacija u tetivi (26).

Bolest ima tri stadija; predkalcificirani, kalcificirani i postkalcificirani. U predkalcificiranom stadiju dolazi do stvaranja uvjeta za početak odlaganja kristala (fibrokartilaginozna metaplazija) i rijetko je simptomatski. Kalcificirani stadij podijeljen je u tri faze: formativna, mirujuća i reapsorpcijska, i najčešće je simptomatski. U postkalcificiranom stadiju dolazi do spontane reapsorpcije (27).

Glavna klinička značajka kojom se pacijent prezentira je bol, a ona se najčešće javlja zbog upalne reakcije do koje dolazi tokom reapsorpcijske faze (27). Bol može biti jaka, povezana s akutnim ograničenjem pokreta, toplinom, rijetko i crvenilom kože iznad zahvaćene tetive, što ide u prilog akutne kliničke prezentacije. Bol se može javiti i zbog mišićnog spazma, upale subakromijalne burze, oštećenja tetive duge glave bicepsa ili adhezivnog kapsulitisa koji

su uzrokovani KT-om. Drugi oblik kliničke prezentacije je kronični sa postupnim razvojem simptoma, koji sličje onima subakromijalnog sindroma sraza. (11,24,25).

Kalcifikati ramena mogu se prikazati na nekoliko načina: rendgenom (skr. RTG), ultrazvukom (skr. UZV) i magnetskom rezonancom. Radi boljeg prikaza kalcifikata može se napraviti više RTG snimaka iz različitih projekcija (24,25). U današnje vrijeme najviše se koristi dijagnostički UZV koji kalcifikate prikazuje kao oštre hiperehogene linije sa akustičnom sjenom koji se najčešće nalaze na hvatištu tetive supraspinatusa za veliki tuberkul humerusa (23). Postoji pet različitih oblika kalcifikata vidljivih na ultrazvuku visoke rezolucije: oblik luka, fragmentirani, isprekidani, nodularni i cistični (28). Magnetska rezonanca skupa je pretraga koja se nije pokazala boljom alternativom UZV-a u dijagnozi KT-a, ali se može iskoristiti ukoliko postoji i ruptura tetive rotatorne manšete ili prilikom sumnje na osteolizu velikog tuberkula (24).

Prva linija liječenja su uvijek konzervativne metode koje uključuju nesteroidne antireumatike, fizikalnu terapiju, manualnu terapiju, punkciju pod nadzorom ultrazvuka i udarni val (skr. ESWT, eng. extracorporal shock wave therapy) (24,25). U akutnoj fazi bolesti bitno je smanjiti bol što se postiže nesteroidnim antireumaticima. Važno je početi sa fizioterapijom koja uključuje vježbe opsega pokreta kako bi se izbjegla ukočenost ramena, i vježbe snage koja vraća mobilnost lopatice. Ako postoje simptomi i nakon 6 mjeseci od početka konzervativne terapije smatra se da ona nije uspješna te se prelazi na druge oblike liječenja (25). Udarni val (ESWT) je mehanički val koji putuje kroz tkivo te može uzrokovati stvaranje kavitacija. Tijekom kavitacija dolazi do stvaranja mjehurića zraka koji uzrokuju raspadanje kalcifikata na manje komade omogućujući tkivu lakšu reapsorpciju. ESWT se preporuča kod kroničog KT-a nakon što se konzervativna terapija pokaže neuspješnom (29). Punkcija pod nadzorom ultrazvuka je invazivna tehnika koja se izvodi u lokalnoj anesteziji. Igla se, uz pomoć ultrazvuka, uvodi u kalcifikat te se u njega injicira fiziološka otopina. Drugom iglom aspiriramo

tekućinu, a na kraju postupka slijedi injekciju kortikosteroida da bi se spriječio burzitis (24). Ukoliko nije došlo do poboljšanja nakon 6 mjeseci konzervativnog liječenja prelazi se na operativno uklanjanje kalcifikata najčešće artroskopski. Ako su depoziti toliko veliki da se ne mogu odstraniti bez oštećenja tetive ili postoje i znakovi subakromijalnog sindroma sraza radi se subakromijalna dekompresija (30).

5.1.4. Ruptura tetiva rotatorne manšete

Rupture tetiva rotatorne manšete mogu se podijeliti na parcijalne i potpune, te na akutne i kronične. Parcijalna ruptura se može nalaziti na zgloboj strani manšete, na burzalnoj strani manšete ili intratetivno. Ruptura koja se proteže od zglobne do burzalne strane omogućuje komunikaciju zglobne šupljine sa subakromijalnom burzom i naziva se potpunom rupturom (6,23,31). Nakon što se razvije teško je predvidjeti sudbinu rupture. Neke stagniraju i ostaju iste veličine, dok se druge povećavaju. Najčešće se povećavaju postupno, ali postoji i određeni postotak slučajeva u kojima dolazi do brže propagacije (32–34). Akutne rupture se najčešće javljaju kod mladih kao posljedica ozljede, dok se kronične, koje su puno češće, javljaju u starijih osoba kod kojih već postoje degenerativne promjene (6). Predisponirajući čimbenici su: visoka dob, ženski spol, trauma, pušenje, loša postura tijela te teški fizički poslovi na radnom mjestu (31). Avaskularna zona tetive supraspinatusa najčešće je mjesto rupture. Lezije tetiva mogu biti posljedica subakromijalnog sindroma sraza koji spada u ekstrinzični mehanizam ili degeneracija i mikrotrauma koje spadaju u intrinzični mehanizam oštećenja (6,31). Kod kroničnih slučajeva masivne rupture može doći do artropatije (degeneracije i oštećenja hrskavice i kosti glave humerusa) (35).

Pacijenti, većinom stariji od 40 godina, javljaju se sa progresivnom boli na anterolateralnom dijelu ramena osobito pri podizanju ruke, zatim sa noćnom boli i nemogućnošću spavanja na bolnoj strani. Uz bolnost u kliničkom pregledu mogu se naći i smanjeni opseg aktivnih pokreta te atrofija mišića ramena, uglavnom supraspinatusa i

infraspinatusa (6,31). Mišićna atrofija i infiltracija masti u mišiće rotatorne manšete pogoršavaju prognozu bolesti stoga je bitno na vrijeme prepoznati i početi sa liječenjem pacijenta (35).

U dijagnostici ruptura tetiva rotatorne manšete, uz anamnezu i klinički pregled, pomažu nam i slikovne metode. Ultrazvuk je zbog svoje dostupnosti, brzine i točnosti odlična metoda za vizualizaciju rotatorne manšete. Uz rupturu ultrazvuk je dobar i u prikazivanju masne infiltracije mišića rotatorne manšete (31). Hipoehogeno područje unutar tetive, potpuni gubitak strukture uz prikaz samo rubova tetive, fokalno stanjenje tetive i znak gole glave nadlaktične kosti sa približavanjem *m. deltoideus* glavi nadlaktične kosti četiri su ultrazvučna znaka za rupturu rotatorne manšete (23). Druga metoda prikaza je magnetna rezonanca koja može dobro prikazati retrakciju tetiva manšete, ukoliko se radi o potpunoj rupturi, te masnu infiltraciju i atrofiju mišića rotatorne manšete (6,31). Iako magnetna rezonanca dobro prikazuje sve strukture u području ramena istraživanja su pokazala da je ultrazvuk isplativiji i precizniji u dijagnosticiranju parcijalnih ruptura rotatorne manšete (36,37).

Pacijente možemo podijeliti u tri grupe u koje ih razvrstavamo ovisno o godinama starosti, tipu i veličini rupture. Svaka od tih grupa ima različite preporučene načine liječenja. U grupu 1 spadaju osobe sa kroničnom potpunom rupturom starije od 60 godina, ili osobe bilo koje starosti sa nepopravljivim rupturama (retrakcija tetive, ireverzibilne promjene rotatorne manšete) (38). Pacijentima iz grupe 1 preporuča se inicijalna konzervativna terapija zbog slabije sposobnosti cijeljenja tkiva u osoba starijih od 65 godina (39). U grupu 2 ulaze pacijenti sa akutnom rupturom ili oni sa kroničnom potpunom rupturom mlađi od 60 godina (38). Njima se predlaže rano operativno liječenje koje je pokazalo bolje rezultate od inicijalnog konzervativnog liječenja (40). Pacijenti sa parcijalnom rupturom ili oni sa potpunom rupturom manjom od 1 cm spadaju u grupu 3 (38). Zbog malog rizika od propagacije rupture grupi 3 se preporuča konzervativno liječenje (34). Konzervativna terapija sastoji se od mirovanja, nesteroidnih antireumatika, te vježbi istezanja i jačanja mišića rotatorne manšete (6,38). Kada zakaže

konzervativna terapija ili u slučaju akutne rupture radi se artroskopska operacija rotatorne manšete (6,31,41).

Tablica 6. Algoritam liječenja patologije rotatorne manšete (modificirano prema ref. 38)

Grupa 1	Grupa 2	Grupa 3
- potpuna rupture kod osoba starijih od 60 g.	- akutne rupture	- parcijalna ruptura
- nepopravljive rupture	- potpuna rupture u osoba mlađih od 60 g.	- potpuna ruptura manja od 1 cm
INICIJALNA KONZERVATIVNO LIJEČENJE	RANO OPERATIVNO LIJEČENJE	KONZERVATIVNO LIJEČENJE

5.1.5. Tendinopatija duge glave bicepsa

Tendinopatija je nespecifična dijagnoza koja obuhvaća tendinitis, tendinozu, paratenonitis i rupturu tetive (42). Tendinitis implicira upalnu patologiju, tendinoza degenerativnu patologiju, a paratenonitis označava upalu tkiva oko tetive (43). Četiri različite teorije opisuju mogući mehanizam nastanka tendinopatije. Mehanička teorija govori u prilog mikroskopskih degeneracija kao posljedice prenaprezanja. Vaskularna teorija opisuje degeneraciju tetive nastalu zbog fokalnih vaskularnih poremećaja. Povećana programirana smrt stanica koja vodi do degeneracije temelj je teorije apoptoze, a neuralna teorija predlaže da do tendinopatije dolazi zbog neuralno posredovanih procesa (44). Primarna tendinopatija može se javiti kao posljedica traume ili trenja tetive u intertuberkularnom sulkusu, no većinom nastaje sekundarno kao posljedica drugih patoloških zbivanja u ramenu, najčešće kod subakromijalnog sindroma sraza (6,45).

Pacijenti sa tendinitisom i tendinozom se prezentiraju sa bolovima u prednjem dijelu ramena te sa osjetljivosti na dodir u području intertuberkularnog sulkusa. Bol može agravirati nakon antefleksije nadlaktice i supinacije podlaktice (6,45,46). Otekline, promjena konture nadlaktice te oslabljenje fleksije i supinacije podlaktice znakovi su ruptur tetive, a pacijenti se sjećaju traume koja je istu prouzročila (6).

Speedov i Yergasonov test mogu pomoći u dijagnozi tendinopatije tetive duge glave bicepsa. Speedov test se izvodi tako da pacijent anteflektira bolesnu ruku do 90° te se odupire pritisku prema dolje. Za Yergasonov test početni položaj je potpuna pronacija i fleksija podlaktice pod 90°. Jednom rukom pacijentu palpiramo tetivu bicepsa u intertuberkularnom sulkusu dok svojom drugom rukom pružamo otpor pacijentu kod pokušaja supinacije. Testovi su pozitivni ukoliko postoji bol pri izvođenju (5).

Za dijagnozu tendinopatije najbitniji su anamneza i klinički pregled, a u slučaju nesigurnosti mogu pomoći ultrazvuk ili magnetna rezonanca (1). Ultrazvuk kao jeftinija pretraga ima prednost nad magnetskom rezonancom i dobro prikazuje potpune ruptur tetive bicepsa, međutim kod parcijalnih ruptura nije tako uspješan. Magnetna rezonanca je dobra jer može prikazati i intraartikularni dio tetive duge glave bicepsa te ostalu patologiju ramenog područja koja se često javlja uz tendinopatiju (46).

Liječenje se razlikuje ovisno o tipu tendinopatije, a cilj je smanjiti bol i omogućiti tetivi što bolje uvjete za oporavak. Liječenje počinje sa nesteroidnim antireumaticima i vježbama istezanja sa poštedom rada ruke iznad razine glave. Ukoliko takvo liječenje ne poluči dobre rezultate, injekcije kortikosteroida su slijedeći izbor. Mogu se dati subakromijalno, intraartikularno ili oko same tetive duge glave bicepsa (45,46). Operativni zahvat je zadnja linija liječenja i izvodi se samo u slučaju da konzervativna terapija nije dala rezultata. Indikacija za operativno liječenje je parcijalna ruptura veća od 25-50% promjera tetive, a tenotomija i tenodeza su najčešće izvođene operacije (46,47).

5.1.6. Adhezivni kapsulitis

Adhezivni kapsulitis predstavlja patološki proces u području ramena karakteriziran bolnošću i gubitkom opsega pokreta. Naziva se još i sindrom smrznutog ramena. Dijeli se na primarni (idiopatski), i sekundarni (uzrokovan jednom od dijagnoza sindroma bolnog ramena, traumom ili postoperativno) (48–50). Sindrom bolnog ramena, kao što mu i samo ime kaže, karakteriziran je bolnošću zbog koje dolazi do refleksnog spazma mišića i smanjenja opsega pokreta u ramenom zglobu. Zbog toga sinovijalna tekućina miruje i dolazi do stvaranja adhezija na površini zglobne čahure (13). Procjena prevalencije u populaciji kreće se od 2-5%, a najčešće su to žene u dobi od 40-60 godina. Učestalost adhezivnog kapsulitisa je povećana u osoba sa hipotireozom ili šećernom bolesti (prvog i drugog tipa) (48–50). Adhezivni kapsulitis može se podijeliti u tri faze: bolna, ukočena i faza oporavka. Bolest je samolimitirajuća te čak i bez liječenja najčešće prolazi unutar dvije godine (51).

Značajni gubitak aktivnog i pasivnog opsega pokreta uz bol glavni su klinički znakovi adhezivnog kapsulitisa. Bol koja se javlja je tupa i nije lokalizirana, pogoršava se prilikom pomicanja ruke te može iradirati prema tetivi duge glave bicepsa (48,51,52).

Dijagnoza se najčešće postavlja uz pomoć anamneze, kliničke slike i isključivanjem ostalih mogućih uzroka simptoma, a u diferencijalnu dijagnozu ulaze svi entiteti sindroma bolnog ramena, neoplazma, autoimune bolesti, osteoartritis ramenog zgloba i cervikalna radikulopatija (48,51). Slikovne metode poput rendgena, ultrazvuka i magnetne rezonance ne mogu dokazati adhezivni kapsulitis, ali mogu isključiti ostalu patologiju u području ramena (48,49,51).

Liječenje adhezivnog kapsulitisa može biti operativno i neoperativno. Prva linije liječenja je uvijek neoperativno liječenje u koje spadaju nesteroidni antireumatici, subakromijalne injekcije kortikosteroida, fizikalna terapija, akupunktura i hidrodilatacija

(48,49,51). Istraživanja su pokazala i dobre rezultate oralnih kortikosteroida, ali se zbog svojih nuspojava ne preporučuju u terapiji (53). Inicijalno treba početi sa laganim vježbama za opseg pokreta u kombinaciji s protuupalnim lijekom ili injekcijom kortikosteroida (51).

Hidrodilatacija je postupak ubrizgavanja lokalnog anestetika pod visokim tlakom u zglobnu čahuru, a pokazala se još uspješnijom ukoliko se uz lokalni anestetik ubrizgaju i kortikosteroidi (54). Operativno liječenje je terapija izbora kod pacijenata kod kojih 6-12 tjedana neoperativnog liječenja nije dovelo do poboljšanja. Također se može preporučiti i pacijentima kod kojih je došlo do određenog poboljšanja nakon čega je uslijedila stagnacija s nezadovoljavajućim opsegom pokreta. Postoje dvije opcije operativnog liječenja: manipulacija pod općom anestezijom i artroskopsko oslobađanje kapsule (48,49,51).

6. ZAKLJUČAK

Izvanzglobni reumatizam u području ramena značajan je uzročnik morbiditeta, osobito u radno aktivne populacije. Iako uzroci izvanzglobnog reumatizma mogu biti različiti, temelj liječenja za većinu entiteta je sličan, a uključuje fizikalnu terapiju u kombinaciji sa medikamentoznim liječenjem. Ukoliko se konzervativna terapija pokaže neuspješnom rijetko je indiciran i operativni zahvat. Važno je naglasiti da se u diferencijalnoj dijagnozi sindroma bolnog ramena u obzir moraju uzeti i hitna stanja te intraartikularna patologija koji mogu nalikovati izvanzglobnom reumatizmu. Ipak, poznavanje anatomskih odnosa, anamneza i klinički pregled uz pomoć slikovnih metoda dovoljni su za postavljanje ispravne dijagnoze.

7. ZAHVALE

Zahvaljujem mentoru doc. dr. sc. Porinu Periću na savjetima i pomoći u izradi diplomskog rada.

Također zahvaljujem roditeljima, bratu i sestri na podršci, pomoći i beskrajnoj zafrkanciji kroz sve godine studiranja.

Hvala svim prijateljima i suigračima koji su mi godine studiranja učinili zabavnijima.

Hvala zaručnici Ivoni na strpljenju, motivaciji i ljubavi.

8. LITERATURA

1. Smith DL, Campbell SM. Painful shoulder syndromes: diagnosis and management. *J Gen Intern Med.* 1992.;7(3):328–39.
2. Krmpotić-Nemanić J, Marušić A. Anatomija čovjeka 1. dio. Zagreb: Medicinska naklada; 2001.
3. Linaker CH, Walker-Bone K. Shoulder disorders and occupation. *Best Pract Res Clin Rheumatol.* 2015.;29(3):405–23.
4. Fanghänel J, Pera F, Anderhuber F, Nitsch R. Waldeyerova anatomija čovjeka. 17. njemačko izd. Zagreb: Golden marketing-Tehnička knjiga; 2009.
5. Donatelli R. *Physical Therapy of the Shoulder.* 5. izd. St. Louis: Elsevier Churchill Livingstone; 2012.
6. Čičak N. Rame i nadlaktica. U: Pećina M, ur Ortopedija. 3. izmijenjeno i dopunjeno izd. Zagreb: Naklada Ljevak; 2004. str. 232–50.
7. Wikipedia: the free encyclopedia [Internet]. [citirano 05. lipanj 2019.]. Dostupno na: https://en.wikipedia.org/wiki/Shoulder#/media/File:Shoulder_joint.svg
https://en.wikipedia.org/wiki/Shoulder#/media/File:Shoulder_joint_back-en.svg
8. Babić-Naglić Đ. Epidemiologija, faktori rizika, patofiziologija i klinička slika izvanzglobnog reumatizma i srodnih stanja. U: Grazio, Perić, ur. Izvanzglobni reumatizam i srodna stanja. Poslijediplomski tečaj stalnog medicinskog usavršavanja (knjiga izručaka), Zagreb: Medicinski fakultet Sveučilišta u Zagrebu 2013;3-10.
9. Hazelman B, Riley G, Speed C. *Soft Tissue Rheumatology.* Oxford: Oxford University Press; 2004.
10. Paget SA, Gibofsky A, Beary III. JF. *Manual of rheumatology and outpatient orthopedic disorders. Diagnosis and therapy.* 5. izd. Philadelphia: Lippincott Williams and Wilkins; 2006.
11. Grazio S. Najčešći klinički entiteti lokaliziranog izvanzglobnog reumatizma. *Reumatizam.* 2013.;60(2):60–6.
12. Čičak N. Zamke u dijagnosticiranju i liječenju bolnog ramena. *Fizikalna i rehabilitacijska medicina.* 2016.;28(1–2):120–31.
13. Jajić I. *Reumatologija: priručnik za liječnike specijaliste reumatologije, specijaliste drugih graničnih struka i studenata medicine.* Zagreb: Medicinska knjiga; 1995.
14. van der Heijden GJMG. Shoulder disorders: a state-of-the-art review. *Best Pract Res Clin Rheumatol.* 1999.;13(2):287–309.

15. Bhattacharyya R, Edwards K, Wallace AW. Does arthroscopic sub-acromial decompression really work for sub-acromial impingement syndrome: a cohort study. *BMC Musculoskelet Disord*. 2014.;15(1):324.
16. Consigliere P, Haddo O, Levy O, Sforza G. Subacromial impingement syndrome: management challenges. *Orthopedic Research and Reviews*. 2018.;10:83–91.
17. Michener L, Walsworth M, Doukas W, Murphy K. Reliability and diagnostic accuracy of 5 physical examination tests and combination of tests for subacromial impingement. *Arch Phys Med Rehabil*. 2009.;90(11):1898–903.
18. Graichen H, Bonel H, Stammberger T, Englemeier K, Reiser M, Eckstein F. Subacromial space width changes during abduction and rotation--a 3-D MR imaging study. *Surg Radiol Anat*. 1999.;21(1):59–64.
19. Ivančević Ž, urednik. *MSD priručnik dijagnostike i terapije*. 2. hrvatsko izd. Split: Placebo d.o.o.; 2010.
20. Shire AR, Stæhr TAB, Overby JB, Bastholm Dahl M, Sandell Jacobsen J, Høyrup Christiansen D. Specific or general exercise strategy for subacromial impingement syndrome—does it matter? A systematic literature review and meta analysis. *BMC Musculoskelet Disord*. 2017.;18(1):158.
21. Bhatia M, Singh B, Nicolaou N, Ravikumar K. Correlation between Rotator Cuff Tears and Repeated Subacromial Steroid Injections: A Case-Controlled Study. *Ann R Coll Surg Engl*. 2009.;91(5):414–6.
22. Faruqi T, Rizvi T. Subacromial Bursitis Article [Internet]. *StatPearls*. 2019 [citirano 25. svibanj 2019.]. Dostupno na: <https://www.statpearls.com/as/musculoskeletal/29596/>
23. Laktašić-Žerjavić N, Perić P. Standardizirani ultrazvučni pregled ramena - normalan nalaz i prikaz osnovnih patoloških promjena. *Reumatizam*. 2010.;57(2):54–61.
24. Sansone V, Maiorano E, Galluzzo A, Pascale V. Calcific tendinopathy of the shoulder: clinical perspectives into the mechanisms, pathogenesis, and treatment. *Orthop Res Rev*. 2018.;10:63–72.
25. Merolla G, Singh S, Paladini P, Porcellini G. Calcific tendinitis of the rotator cuff: state of the art in diagnosis and treatment. *J Orthop Traumatol*. 2016.;17(1):7–14.
26. Rui Y, Lui PPY, Chan L, Chan KC, Fu S-C, Li G. Does erroneous differentiation of tendon-derived stem cells contribute to the pathogenesis of calcifying tendinopathy? *Chinese medical journal*. 2011.;124:606–10.
27. Uthoff HK, Loehr JW. Calcific Tendinopathy of the Rotator Cuff: Pathogenesis, Diagnosis, and Management. *The Journal of the American Academy of Orthopaedic Surgeons*. 1997.;5:183–91.

28. Chiou HJ, Chou YH, Wu JJ, Huang TF, Ma HL, Hsu CC, i ostali. The role of high-resolution ultrasonography in management of calcific tendonitis of the rotator cuff. *Ultrasound Med Biol.* 2001.;27(6):735–43.
29. van der Worp H, van den Akker-Scheek I, van Schie H, Zwerver J. ESWT for tendinopathy: technology and clinical implications. *Knee Surg Sports Traumatol Arthrosc.* 2013.;21(6):1451–8.
30. Seil R, Litzemberger H, Kohn D, Rupp S. Arthroscopic treatment of chronically painful calcifying tendinitis of the supraspinatus tendon. *Arthroscopy.* 2006.;22(5):521–7.
31. Sambandam SN, Khanna V, Gul A, Mounasamy V. Rotator cuff tears: An evidence based approach. *World J Orthop.* 2015.;6(11):902–18.
32. Moosmayer S, Tariq R, Stiris M, Smith H-J. The Natural History of Asymptomatic Rotator Cuff Tears: A Three-Year Follow-up of Fifty Cases. *J Bone Joint Surg Am.* 2013.;95(14):1249–55.
33. Mall N, Kim H, Keener J, Steger-May K, Teefey S, Middleton W, i ostali. Symptomatic Progression of Asymptomatic Rotator Cuff Tears: A Prospective Study of Clinical and Sonographic Variables. *J Bone Joint Surg Am.* 2010.;92(16):2623–33.
34. Maman E, Harris C, White L, Tomlinson G, Shashank M, Boynton E. Outcome of Nonoperative Treatment of Symptomatic Rotator Cuff Tears Monitored by Magnetic Resonance Imaging. *J Bone Joint Surg Am.* 2009.;91(8):1898–906.
35. Eajazi A, Kussman S, LeBedis C, Guermazi A, Kompel A, Jawa A, i ostali. Rotator Cuff Tear Arthropathy: Pathophysiology, Imaging Characteristics, and Treatment Options. *AJR Am J Roentgenol.* 2015.;205(5):502–11.
36. Rutten MJCM, Spaargaren G-J, van Loon T, de Waal Malefijt MC, Kiemeneij LALM, Jager GJ. Detection of rotator cuff tears: the value of MRI following ultrasound. *Eur Radiol.* 2010.;20(2):450–7.
37. Dinnes J, Loveman E, McIntyre L, Waugh N. The effectiveness of diagnostic tests for the assessment of shoulder pain due to soft tissue disorders: a systematic review. *Health Technol Assess.* 2003.;7(29):1–166.
38. Edwards P, Ebert J, Joss B, Bhabra G, Ackland T, Wang A. EXERCISE REHABILITATION IN THE NON-OPERATIVE MANAGEMENT OF ROTATOR CUFF TEARS: A REVIEW OF THE LITERATURE. *Int J Sports Phys Ther.* 2016.;11(2):279–301.
39. Boileau P, Brassart N, Watkinson DJ, Carles M, Hatzidakis AM, Krishnan SG. Arthroscopic repair of full-thickness tears of the supraspinatus: does the tendon really heal? *J Bone Joint Surg Am.* 2005.;87(6):1229–40.

40. Tashjian RZ. Epidemiology, natural history, and indications for treatment of rotator cuff tears. *Clin Sports Med.* 2012.;31(4):589–604.
41. Schmidt CC, Jarrett CD, Brown BT. Management of rotator cuff tears. *J Hand Surg Am.* 2015.;40(2):399–408.
42. Maffulli N, Khan KM, Puddu G. Overuse tendon conditions: time to change a confusing terminology. *Arthroscopy.* 1998.;14(8):840–3.
43. Fredberg U, Stengaard-Pedersen K. Chronic tendinopathy tissue pathology, pain mechanisms, and etiology with a special focus on inflammation. *Scand J Med Sci Sports.* 2008.;18(1):3–15.
44. Fu S-C, Rolf C, Cheuk Y-C, Lui PP, Chan K-M. Deciphering the pathogenesis of tendinopathy: a three-stages process. *Sports Med Arthrosc Rehabil Ther Technol.* 2010.;2:30.
45. Raney EB, Thankam FG, Dilisio MF, Agrawal DK. Pain and the pathogenesis of biceps tendinopathy. *Am J Transl Res.* 2017.;9(6):2668–83.
46. Sarmiento M. Long head of biceps: from anatomy to treatment. *Acta Reumatol Port.* 2015.;40(1):26–33.
47. Nho SJ, Strauss EJ, Lenart BA, Provencher MT, Mazzocca AD, Verma NN, et al. Long head of the biceps tendinopathy: diagnosis and management. *J Am Acad Orthop Surg.* 2010.;18(11):645–56.
48. Ewald A. Adhesive Capsulitis: A Review. *Am Fam Physician.* 2011.;83(4):417–22.
49. Lewis J. Frozen shoulder contracture syndrome - Aetiology, diagnosis and management. *Man Ther.* 2015.;20(1):2–9.
50. D’Orsi GM, Via AG, Frizziero A, Oliva F. Treatment of adhesive capsulitis: a review. *Muscles Ligaments Tendons J.* 2012.;2(2):70–8.
51. Ramirez J. Adhesive Capsulitis: Diagnosis and Management. *Am Fam Physician.* 2019.;99(5):297–300.
52. Ryan V, Brown H, Minns Lowe CJ, Lewis JS. The pathophysiology associated with primary (idiopathic) frozen shoulder: A systematic review. *BMC Musculoskelet Disord.* 2016.;17(1):340.
53. Buchbinder R, Green S, Youd JM, Johnston RV. Oral steroids for adhesive capsulitis. *Cochrane Database Syst Rev.* 2006.;(4):CD006189.
54. Catapano M, Mittal N, Adamich J, Kumbhare D, Sangha H. Hydrodilatation With Corticosteroid for the Treatment of Adhesive Capsulitis: A Systematic Review. *PM R.* 2018.;10(6):623–35.

9. ŽIVOTOPIS

Ime mi je Davor Maričić i rođen sam 09.03.1993. u Zagrebu. Osnovnu školu pohađao sam u Kloštar Ivaniću i Ivanić Gradu, a srednjoškolsko obrazovanje stekao sam u Srednjoj školi Ivan Švear u Ivanić Gradu. Tijekom srednje škole sudjelovao sam na školskom državnom natjecanju u rukometu u kojem sam sa svojom ekipom osvojio zlatnu medalju te na županijskim natjecanjima iz biologije i matematike. Medicinski fakultet upisao sam 2011. godine, a tokom studija nastavio sam se profesionalno baviti rukometom u RK Dubrava koji se natječe u Premijer ligi. U osam godina profesionalne sportske karijere sa klubom sam ostvario zapažene rezultate; drugo mjesto u Kupu Hrvatske 2014. i 2019. godine, treće mjesto u Kupu Hrvatske 2017. godine, treće mjesto u Premijer ligi 2017., 2018. i 2019. godine. Od 2016. godine nosim laskavu titulu kapetana ekipe.