

Upotreba ultrazvučnog noža u kirurgiji jetre

Kovačević, Iva

Master's thesis / Diplomski rad

2014

Degree Grantor / Ustanova koja je dodijelila akademski / stručni stupanj: **University of Zagreb, School of Medicine / Sveučilište u Zagrebu, Medicinski fakultet**

Permanent link / Trajna poveznica: <https://um.nsk.hr/um:nbn:hr:105:326021>

Rights / Prava: [In copyright](#)/[Zaštićeno autorskim pravom.](#)

Download date / Datum preuzimanja: **2025-03-21**



Repository / Repozitorij:

[Dr Med - University of Zagreb School of Medicine Digital Repository](#)



**SVEUČILIŠTE U ZAGREBU
MEDICINSKI FAKULTET**

Iva Kovačević

Upotreba ultrazvučnog noža u kirurgiji jetre

DIPLOMSKI RAD



Zagreb, 2014.

Ovaj diplomski rad izrađen je na Zavodu za hepatobilijarnu kirurgiju i transplantaciju abdominalnih organa Klinike za kirurgiju Kliničkog bolničkog centra Zagreb pod vodstvom prof. dr. sc. Mate Škegre i predan je na ocjenu u akademskoj godini 2013/2014.

KRATICE

CUSA	<i>engl. Cavitron Ultrasonic Surgical Aspirator, Tyco Healthcare, Mansfield, MA, USA</i>
CT	kompjuterska tomografija (<i>engl. computer tomography</i>)
FNH	fokalna nodularna hiperplazija
HCC	hepatocelularni karcinom (<i>engl. hepatocellular carcinoma</i>)
Hb	Hemoglobin
Hz	Herc
KBC	Klinički bolnički centar
KE	koncentracija eritrocita
SAD	Sjedinjene Američke Države

SADRŽAJ

1. SAŽETAK	
2. SUMMARY	
3. UVOD	1
4. INDIKACIJE ZA RESEKCIJU JETRE	1
5. KIRURŠKE TEHNIKE RESEKCIJE JETRE.....	3
6. ULTRAZVUK	4
6.1. ULTRAZVUČNI DISEKTOR.....	4
7. KOMPLIKACIJE RESEKCIJE JETRE	7
7.1. KRVARENJE I METODE VASKULARNE OKLUZIJE JETRE	8
7.2. BILOM.....	10
8. CILJEVI RADA	12
9. ISPITANICI I METODE.....	13
9.1. KRITERIJ UKLJUČIVANJA.....	13
9.2. ANALIZA PODATAKA.....	13
10. REZULTATI	14
10.1. INDIKACIJE ZA OPERACIJU	15
10.2. VELIČINA RESEKCIJE	17
10.3. NADOKNADA KRVI I DRUGE KOMPLIKACIJE	17
11. RASPRAVA I ZAKLJUČCI.....	19
12. ZAHVALE	20

13. LITERATURA	21
14. ŽIVOTOPIS	26

1. SAŽETAK

Iva Kovačević

Resekcija jetre kirurška je metoda terapije različitih bolesti jetre, kako zloćudnih, tako i dobroćudnih. Kroz povijest razvijene su mnoge kirurške tehnike resekcije, poput „finger–fraction“, „clamp–crush“, ultrazvučne tehnike i mnogih drugih, a sve s ciljem skraćivanja vremena operacije, smanjenjem gubitka krvi i učestalosti komplikacija.

Ultrazvučna tehnika resekcije, odnosno ultrazvučni disektor, jedna je od najraširenijih načina resekcije jetre u svijetu. Cilj ovog rada bio je istražiti uspješnost primjene ultrazvučne tehnike resekcije jetre u KBC-u Zagreb prikazom karakteristika pacijenata, indikacija za operaciju resekcije jetre, veličine resekcije, duljine boravka u bolnici te postoperativnih komplikacija i potrebe za nadoknadom krvi. Analizirana je medicinska dokumentacija četrdeset i osam pacijenata koji su bili podvrgnuti operaciji resekcije jetre ultrazvučnom tehnikom na Zavodu za hepatobilijarnu kirurgiju i transplantaciju abdominalnih organa Kliničkog bolničkog centra Zagreb u razdoblju od siječnja 2012. do prosinca 2013. godine.

Rezultati su pokazali da su najčešće indikacije bile metastaze u jetri (52,08%), iza čega su slijedile primarne zloćudne promjene jetre (25,00%). U 29,17% pacijenata obavljena je resekcija dva segmenta jetre, a 8,33% pacijenata primilo je nadoknadu krvi koncentracijom eritrocita. Isti toliki postotak komplikacija je zabilježen, pri čemu je bilo riječ o bilomu, apscesima i adhezijama. Nije zabilježen niti jedan smrtni slučaj. Slični rezultati dobiveni su drugim istraživanjima, međutim u dostupnoj literaturi nedostaje većih studija s kojima bi se moglo bolje usporediti dobivene rezultate.

Ključne riječi: resekcija jetre, ultrazvuk, CUSA

2. SUMMARY

Use of ultrasonic knife in liver surgery

Iva Kovačević

Liver resection is a method of surgical therapy for various liver diseases, both malignant and benign. Through history many surgical resection methods were invented, such as finger–fraction, clamp–crush, the ultrasonic technique and many others, whose main goal was to shorten the duration of the surgery, as well as reduce blood loss and complications.

The ultrasonic technique of liver resection, known as ultrasonic dissection, is one of the most popular techniques in the world. The aim of this study was to explore the effectiveness of the ultrasonic technique for liver resection through patient characteristics, indications for surgery, the size of resection, postoperative complications and blood transfusions. Medical records of forty eight patients who underwent liver surgery using the ultrasonic technique from January 2012 to December 2013 were accessed and analysed.

The results showed the most common indication were liver metastases (52.08%), followed by primary malignant liver diseases (25.00%). In 29.17% of patients, two segments were surgically removed and 8.33% of them received red cell transfusions. There were also 8.33% of complications recorded which involved bilomas, abscesses and adhesions. Other studies showed similar results, but available literature lacks larger studies with which our results could be better compared to.

Keywords: liver resection, ultrasonic dissection, CUSA

3. UVOD

Jetra kao organ, čovjeku je zanimljiv još od antičkih vremena. Iako su i tada vojni kirurzi povremeno uklanjali dijelove jetre koji su bili istureni van kroz rane, tek s razvojem anestezije i antiseptike počela se izvoditi i razvijati kirurgija jetre. Razvoj moderne kirurgije jetre počinje u drugoj polovici 19. stoljeća kada je 1888. godine njemački kirurg C. J. A. Langenbuch prvi uspješno obavio resekciju jetre. [1] Tek 1950ih godina počinje zamah razvoja kirurgije jetre, međutim tek otkrićem ultrazvuka početkom 1980ih godina počinje se sve češće resekirati jetra. Naime, do tada nije bilo moguće otkriti rani stadij tumora jetre, već se dijagnostika oslanjala na fizikalne simptome tipa boli i palpabilnog tumora kada je klinička slika bila već toliko uznapredovala da je bilo prekasno za kiruršku terapiju tumora jetre. U to doba izvodile su se samo velike resekcije jetre. [2]

4. INDIKACIJE ZA RESEKCIJU JETRE

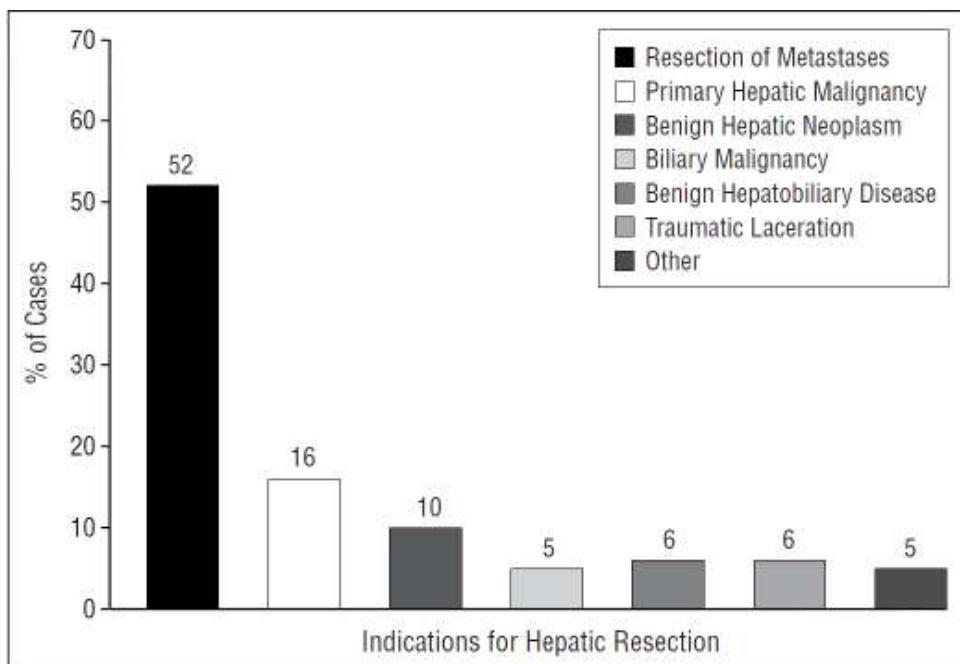
Danas su najčešće indikacije za resekciju jetre sekundarizmi, odnosno metastaze jetre (metastaze karcinoma kolona i rektuma, karcinoma dojke). Osim sekundarizama, resekcija jetre je indicirana kod primarnih malignih tumora jetre i bilijarnog sustava (hepatocelularni karcinom i kolangiokarcinom, ali i karcinom žučnjaka), benignih tumora jetre (hemangiomi, adenomi, fokalna nodularna hiperplazija) te cističnih bolesti jetre.[3,4] Popis kirurških bolesti jetre prikazan je ispod teksta u Tablici 1. Udio pojedinih indikacija za resekciju jetre u Sjedinjenim Američkim Državama (SAD) u 1996. i 1997. godini prikazani su ispod teksta na Slici 1.

Kontraindikacije za resekciju jetre jesu postojanje udaljenih metastaza primarnih malignih tumora jetre, zatim teški komorbiditeti, nemogućnost dobivanja

tumor–negativnih rubova, procjena insuficijencije ostatnog dijela jetre nakon resekcije, te značajna ciroza i portalna hipertenzija. [5]

Tablica 1. Prikaz kirurških bolesti jetre; prema Mulholland MW, Doherty GM; Complications in Surgery, Lippincott Williams & Wilkins, 2012

Kirurške bolesti jetre	
benigne neoplazme	jetreni adenom fokalna nodularna hiperplazija hemangiom bilijarni cistadenom hemangioendoteliom
maligne neoplazme	hepatocelularni karcinom kolangiokarcinom (intrahepatalni, hilarni) karcinom žučnjaka hepatoblastom hemangioendoteliom infiltracija jetre okolnim tumorima (želudac, kolon, bubreg) metastaze (kolorektalni, neuroendokrini, melanom, GI stromalni tumor, endometrijalni, dojka, želudac)
bilijarne bolesti	intrahepatička ili visoka ekstrahepatička striktura bilijarnih puteva intrahepatički žučni kamenci intrahepatičke ciste žučnih puteva (Carolijeva bolest) bilijarna fistula
Infekcije	piogeni apsces ehinokokni apsces amebni apsces
vaskularne bolesti	(pseudo)aneurizma jetrene arterije bilijarno-arterijalna ili bilijarno-venska fistula arterijsko-venska fistula ili arterijsko-hepatička venska fistula



Slika 1. Indikacije za resekciju jetre u SAD-u 1996. - 1997. god.; prema Dimick J B, Cowan J A, Knol J A, Upchurch G R Arch Surg. 2003;138(2):185-191

5. KIRURŠKE TEHNIKE RESEKCIJE JETRE

Unazad pedesetak godina razvilo se nekoliko tehnika i mnogo novih kirurških uređaja koji se mogu koristiti pri resekciji jetre. Jedna od prvih, razvijena 1950ih godina, bila je cirkumferencijalna hepatička kompresija – u međuvremenu je napuštena. [6] Nakon toga razvile su se „finger–fraction“ i „crush–clamp“ tehnike razdvajanja jetrenog parenhima prstima, odnosno posebnom sponom. [7,8]. Osim tih tehnika, postoje još i tehnika odvajanja parenhimskog tkiva jetre vodenim mlazom [9], zatim radiofrekventna resekcija jetre [10], tehnika kondukcije topline [11] te tehnika resekcije kirurškim staplerom [12]. Jedna od najraširenijih tehnika resekcije jetre danas je metoda razdvajanja jetrenog parenhima ultrazvukom [13]. [14]

6. ULTRAZVUK

Ultrazvuk je zvuk čija je frekvencija iznad razine čujnosti za čovjeka, odnosno iznad 20kHz. Ultrazvučne vibracije, po prirodi longitudinalni valovi, nastaju vrlo malom, ali brzom longitudinalnom akcijom probe (transduktora) čija brzina pomaka u oba smjera („push–pull“ akcija), odnosno frekvencija vibracije, u medicinskoj primjeni varira od 20kHz do 50MHz. Izvor ultrazvučnih valova je piezoelektrični kristal koji vibrira potaknut električnim impulsom struje. Najčešća primjena ultrazvuka u medicini je u dijagnostičke svrhe, a kod bolesti jetre, osim dijagnostičkog značenja koji uključuje i intraoperativnu primjenu, ultrazvuk se koristi i u resekciji jetre. [15]

6.1. ULTRAZVUČNI DISEKTOR

Ultrazvučni disektori bazirani su na visokofrekventnim vibracijama proizvedenim transduktorom koji transformira električni signal u mehanički pokret na vrhu instrumenta. Ovaj efekt može proizvesti disekciju i/ili koagulaciju, ovisno o tome na koju frekvenciju je namješten. Uobičajeno se koristi frekvencija između 20 i 60kHz. Komponente ultrazvučnog disektora su električni generator, piezoelektrični transduktor i disekcijski instrument, od čega su transduktor i disekcijski instrument smješteni zajedno u držaču instrumenta, a s generatorom su povezani električnim kablom. Feroelektrični keramički kristali u transduktoru potaknuti električnom stujom vibriraju i proizvode ultrazvučne valove. Frekvencija vibracija ovisi o stupnju polarizacije kristala. Vibracije proizvedene piezoelektričnim transduktorom provode se kroz metalni štap do vrha instrumenta. Efikasan sistem isporučuje većinu energije vibracije vrhu probe bez proizvodnje toplinske energije, izbjegavajući potrebu za rashladnim uređajem. Ovisno o frekvenciji vibracija vrha probe, ultrazvučni instrument se može podijeliti u dvije klase:

- Ultrazvučni disekcijski sustav (niska frekvencija)
- Ultrazvučni disekcijsko - koagulacijski sustav (visoka frekvencija)

Ultrazvučni disekcijski sustav koji djeluje pod niskom frekvencijom, poznatiji pod kraticom CUSA (Cavitron Ultrasonic Surgical Aspirator, Tyco Healthcare, Mansfield, MA, USA) prvi put je opisan u literaturi 1979. godine. To je kirurški uređaj s transduktorom koji longitudinalno oscilira i stvara ultrazvučne valove niske frekvencije, između 23 i 36kHz. Zbog niske frekvencije valova disektor ne može odvojiti fibrozne strukture poput arterija i vena, pa stoga uzrokuje minimalnu kolateralnu štetu. On ne koagulira, niti reže, već cijepa stanice s visokim udjelom vode procesom ultrazvučnog čišćenja. Uređaj stvara niskofrekventne valove koji uzrokuju vaporizaciju vode u stanicama i stvaranje vakuola koje rezoniraju s vibrirajućim vrhom instrumenta, a kao rezultat svega nastaje implozija stanica. S obzirom da vezivno tkivo sadrži manje vode nego masne i parenhimske stanice, ovim procesom, koji se naziva kavitacija, žile i živci, odnosno tkiva s velikim udjelom kolagena i malim udjelom vode ostaju intaktna, dok se masne i parenhimske stanice fragmentiraju. Glissonova čahura, koja također ima veliki udio kolagena u svom sastavu, mora biti presječena elektrokirurškim nožem prije nego se može pristupiti ultrazvučnoj disekciji jetrenog parenhima. Ultrazvučni disektori koji se koriste kod resekcije jetre opskrbljeni su irigacijskim i aspiracijskim sistemom koji uključuje korištenje fiziološke otopine za hlađenje držača i ispiranje mjesta transekcije te uklanjanje staničnog debrisa sukcijom.

Optimalne postavke vibracije i snage uvelike ovise o karakteristikama parenhima – ako je energija prejaka ili preslaba transekcija može rezultirati

slučajnom destrukcijom žila (i posljedičnim ekcesivnim krvarenjem) odnosno dužim vremenom transekcije. Generalni je dogovor da se u starijih pacijenata ultrazvučni disektor postavlja na nižu frekvenciju vibracija, te da cirotična jetra obično zahtijeva višu frekvenciju vibracija. [14]

Prednosti CUSA-e su mogućnost disekcije, omogućavanje odlične vizualizacije operacijskog polja, a to je važno kod neanatomskih dubokih transekcija [16,17]. Instrument također omogućava kirurgu da jasno prikaže krvne žile i žučne vodove unutar jetre [18], a omogućava i izbjegavanje predugačke ekstrahepatalne vaskularne kontrole te uštedu vremena jer su žile pod konstantnom kontrolom disektora i nema potrebe za dugotrajnim traženjem mjesta krvarenja. Nedostaci ove tehnike su to da ne može koagulirati niti postići hemostazu, a neki radovi navode veću ekspoziciju tumora na operativnim marginama u odnosu na tradicionalne tehnike („clamp–crush“, „finger–crush“) te veću mogućnost nastanka venske zračne embolije i manju učinkovitost kod cirotično promijenjene jetre [19,20]. [21]

U novije vrijeme razvile su se nove tehnologije koje omogućavaju koagulaciju malih žila tijekom transekcije jetrenog parenhima. Ova tehnologija može se koristiti samostalno za transekciju jetrenog parenhima ili u kombinaciji s drugim tehnikama („clamp–crush“, CUSA). Jedna od tih novih tehnologija jesu ultrazvučne škare, poznate i kao harmonički skalpel (Harmonic Scalpel, UltraCision, Ethicon Endo-Surgery, Cincinnati, OH, USA), koji koristi ultrazvučne valove pri frekvenciji od 55kHz za transekciju parenhimskog tkiva i koagulaciju malih krvnih žila. Režući efekt skalpela rezultat je dva različita principa: prvi je, kao i kod CUSA-e, vaporizacija vode u tkivu zbog pada tlaka prouzročenog longitudinalnim vibracijama – kavitacijska fragmentacija, dok je drugi efekt mehaničko trenje između oštrice i tkiva koje rezultira rezanjem tkiva. Mogućnost koagulacije je rezultat denaturacije proteina zbog

destrukcije vodikovih veza i proizvodnje topline vibriranjem oštrice jer visokofrekventne longitudinalne vibracije stvaraju povišenje lokalne temperature na oko 80°C na vrhu instrumenta.

U generatoru instrumenta postoji i akustični sistem koji kirurgu daje informacije o frekvenciji oscilacija. Isti uređaj može povratnom informacijom izvijestiti kirurga ukoliko instrument reagira na promjenu frekvencije, nailazi na rezistenciju tkiva, odnosno visoku temperaturu. Ovaj sistem omogućava kirurgu skraćeno vrijeme resekcije i minimalni gubitak krvi, a koriste se i pri laparoskopskim i u otvorenim kirurškim zahvatima. Prednost u odnosu na tradicionalne termokoagulacijske instrumente je da ovaj instrument rasipa šest puta manje topline. Zbog toga se smatra da ultrazvučni disektorski sustavi raspršavaju manje energije okolnom tkivu te smanjuju tendenciju kolateralnog ili primarnog oštećenja tkiva toplinom. U teoriji nema kontraindikacija za upotrebu ovog instrumenta u resekciji jetre, a efikasan je u dijeljenju jetrenog parenhima i žila i vodova do 5mm veličine. Češće se koristi u laparoskopskoj resekciji jetre, pogotovo kod perifernih lezija, jer je lakši za rad u tim uvjetima nego CUSA ili sustav vodenog mlaza. Harmonički skalpel je koristan i kod transekcije cirotične jetre, gdje druge tehnike („clamp–crushing“) nisu pretjerano efikasne. [14,22]

7. KOMPLIKACIJE RESEKCIJE JETRE

Iako u literaturi nedostaje podataka o učestalosti komplikacija operacije jetre primjenom ultrazvuka, a usporedba CUSA-e i drugih tehnika daje različite rezultate iz studije u studiju, kao najčešće komplikacije resekcije jetre ovom tehnikom i najčešće komplikacije resekcije jetre uopće, navode se mogućnost većeg gubitka krvi te

curenja žuči u peritonealnu šupljinu. Popis komplikacija u kirurgiji jetre prikazan je ispod teksta na Tablici 2.

Tablica 2. Prikaz komplikacija kirurgije jetre; prema Mulholland MW, Doherty GM; Complications in Surgery, Lippincott Williams & Wilkins, 2012

Komplikacije kirurgije jetre	
intraoperativno krvarenje	postoperativno krvarenje
intrahepatički hematom	postoperativna koagulopatija
zatajenje jetre	perihapatički apsces
bilijarna fistula	bilijarna striktura
bilom	bilijarni peritonitis
kolangitis	jetreni apsces
infekcija rane	pneumonija
hemobilija	nekroza jetrenog tkiva
tromboza jetrene arterije	tromboza/insuficijencija portalne vene
intraoperativna zračna embolija	tromboza/insuficijencija jetrene vene
ascites	peritonitis
gastrointestinalno krvarenje	pleuralni izljev

7.1. KRVARENJE I METODE VASKULARNE OKLUZIJE JETRE

Jetra odraslog čovjeka, kao jedan od najvećih organa ljudskoga tijela, koja teži 2–3% čovjekove tjelesne težine, bogato je vaskularizirana preko portalne vene i jetrene arterije, te preko odvodnih hepatalnih vena. Oko 1050 mililitara krvi protječe iz portalne vene u jetrene sinusoide svake minute, a dodatnih 300 mililitara slijeva se u sinusoide iz jetrene arterije – ukupno oko 1350 mililitara u minuti. To čini oko 27% minutnog volumena srca u mirovanju.[23] Zato nije ni čudno da su, zbog svoje bogate vaskularizacije, prve resekcije jetre rezultirale nekontroliranim krvarenjem i smrću.

Gubitak krvi kao parametar ima centralnu ulogu u kirurgiji jetre. Kod velikih resekcija jetre prosječni gubitak krvi je između 700 i 1200ml i različite strategije

smanjenja krvarenja, kako kroz povijest, tako i danas, ključ su poboljšanja kirurških rezultata. Krvarenje se smatra velikom brigom za kirurga iz nekoliko razloga: to je velika intraoperativna komplikacija i uzrok smrti, te je uz curenje žuči van žučnih puteva i zatajenje jetre najveća postoperativna komplikacija. Velik intraoperativni gubitak krvi povezan je s većim udjelom postoperativnih komplikacija i kraćim kratkoročnim preživljenjem, povezan je s prekomjernim korištenjem tehnika vaskularne okluzije, izravno povezanih s postoperativnim zatajenjem jetre, a osim svega toga, povezan je i s većim perioperativnim davanjem krvnih preparata. [21, 24-31]

Kroz povijest su razvijene različite tehnike vaskularne okluzije jetre koje su temeljene na ideji da limitiranjem protoka krvi kroz jetru tijekom transekcije parenhima može smanjiti krvarenje. Iako postoji više tehnika okluzija, one se mogu podijeliti u dvije glavne: inflow vaskularna okluzija, odnosno okluzija žila koje dovode krv u jetru (arteria hepatica, vena portae) i totalno vaskularno isključenje jetre. [32,33] U prvu skupinu ubraja se i Pringleov manevar [34], nazvan prema Škotu J. H. Pringleu koji je prvi primijenio okluziju portalne trijade (arteria hepatica, vena portae, ductus choledochus) u hepatoduodenalnom ligamentu. Tijekom Pringleovog manevra, hepatoduodenalni ligament se okruži trakom i pritegne. Rezultat pritezanja je nestanak pulsa u jetrenoj arteriji distalno od mjesta podvezivanja, odnosno isključenje jetre iz ukupnog krvotoka. Pringleov manevar ima relativno mali hemodinamski efekt na ukupnu cirkulaciju pa ne zahtijeva specifične uvjete anestezije. Međutim, krvarenje je usprkos ovom manevru i dalje moguće zbog povratka krvi iz jetrenih vena i područja transektiranog dijela jetre nakon uklanjanja okluzije. Druga komplikacije okluzije je ishemičko–reperfuzijska ozljeda jetrenog parenhima, pogotovo u pacijenata s određenim jetrenim bolestima. Pringleov

manevar može se primjenjivati kontinuirano, do 60 minuta kod normalne jetre, odnosno 30 minuta u cirotičnoj ili masno promijenjenoj jetri, ali i u intermitentnom obliku, obično u intervalima okluzije od 15–20 minuta nakon čega slijedi period bez okluzije u trajanju od 5 minuta (princip 15:5 i 20:5) ili u intervalima okluzije u trajanju od 5 minuta s jednom minutom perioda bez okluzija (5:1). Kod intermitentnog oblika ovog manevra ukupno vrijeme okluzije se produljuje na 120 minuta kod normalne jetre, odnosno 60 minuta u patološki promijenjenoj jetri, međutim se s njim povezuje krvarenje u periodima bez okluzije koji posredno produljuju vrijeme transekcije jetre, a provodi se i dosta vremena u kontroli hemostaze. Neka istraživanja otkrila su neznačajnu razliku između kontinuiranog i intermitentnog Pringleovog manevra, ali i to da patološki promijenjena jetra teže podnosi kontinuirani oblik ovog manevra. [35]

Totalna okluzija jetre podrazumijeva, uz podvezivanje dovodnih žila u hepatoduodenalnom ligamentu, i podvezivanje odvodnih žila – pri tom se podrazumijeva podvezivanje donje šuplje vene na dva mjesta: iznad i ispod utoka hepatalnih vena u donju šuplju venu. Ova tehnika se može sa sigurnošću primjenjivati u trajanju do 60 minuta, a može se produžiti i do 8 sati uz hipotermiju (kod transplantacije jetre). [36-40]

7.2. BILOM

Curenje žuči, uz ekcesivno krvarenje je najveća primarna komplikacija kirurgije jetre, a potencijalno je i smrtonosna. Bez obzira na značajno smanjenje ukupnog broja komplikacije u resekciji jetre, udio biloma nije se promijenio i iznosi 4,8-7,6% svih komplikacija. [41-47] Prisutnost žuči, krvi i devitaliziranog tkiva u „mrtvom prostoru“ nakon resekcije jetre idealno je okruženje za rast bakterija. Kombinacija iznenadne redukcije jetrenog volumena i razvoj intraperitonealnih septičkih

komplikacija nakon hepatektomije često rezultira zatajenjem jetre sa smrtnosnom posljedicom. [48]

Klinička slika neinficiranog biloma može biti minimalna – moguć je osjećaj nelagode u području gornjeg desnog kvadranta ili epigastrija, rijetko se može naići na palpabilnu masu, a razina serumskog bilirubina minimalno raste. Dijagnosticira se ultrazvukom ili CT–om u kombinaciji s aspiracijom. Terapija je perkutana drenaža. Ukoliko dođe do upale biloma tada se u kliničkoj slici razviju febrilitet, tahikardija, abdominalna bol, a uz perkutanu drenažu, u terapiju se uvode antibiotici.

Druge komplikacije povezane sa žuči su bilijarni peritonitis, bilijarna fistula, te bilijarna striktura, tj. opstrukcija. [4]

8. CILJEVI RADA

Ciljevi ovog rada bili su prikazati karakteristike pacijenata operiranih UZV tehnikom, njihove dijagnoze zbog kojih su operirani, veličinu resekcije, duljinu boravka u bolnici te postoperativne komplikacije i potrebu za nadoknadom krvi.

9. ISPITANICI I METODE

Istraživanje je retrospektivno, temeljeno na analizi podataka dobivenih iz dostupne medicinske dokumentacije pacijenata podvrgnutih resekciji jetre ultrazvučnom tehnikom u Zavodu za hepatobilijarnu kirurgiju i transplantaciju abdominalnih organa Kliničkog bolničkog centra (KBC) Zagreb, u razdoblju od 1. siječnja 2012. godine do 31. prosinca 2013. godine.

9.1. KRITERIJ UKLJUČIVANJA

Kriterij za uključivanje bili su pacijenti podvrgnuti resekciji jetre ultrazvučnom tehnikom (CUSA, Ultracision) u prethodno navedenom vremenskom periodu.

9.2. ANALIZA PODATAKA

Prikupljeni podaci upisani su i analizirani u MS Office Excell tablici. Pri opisu rezultata korišteni su apsolutni brojevi i postotci. Rezultati su također prikazani pomoću tablica i dijagrama.

10. REZULTATI

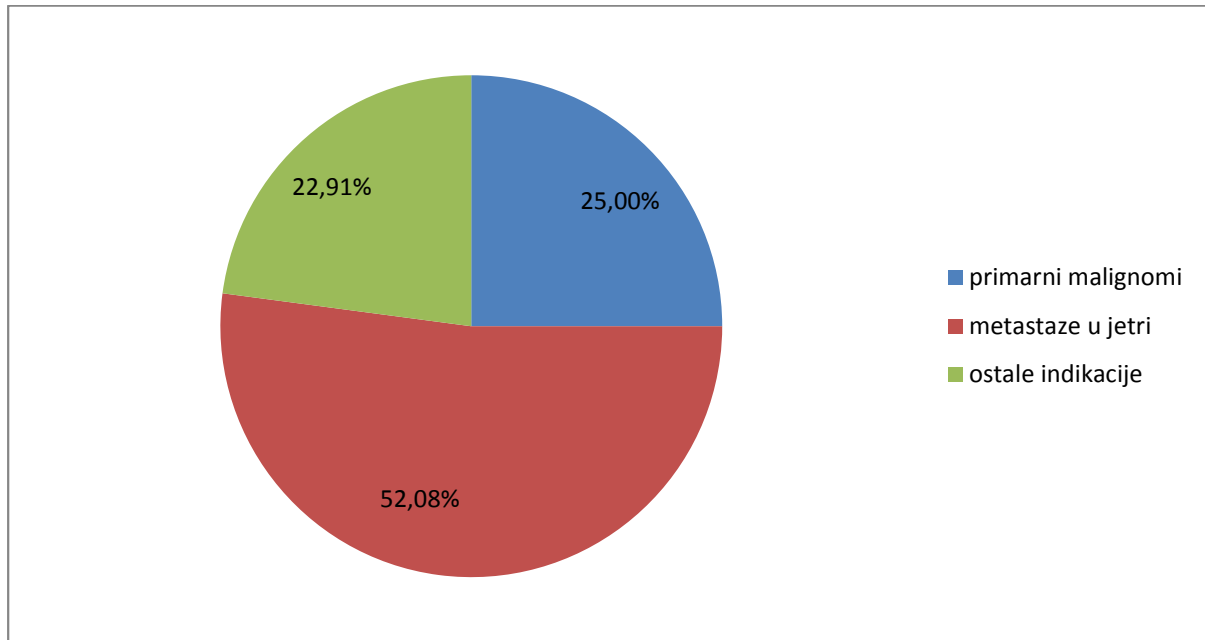
U razdoblju od 1. siječnja 2012. do 31. prosinca 2013. godine jetra je ultrazvučnom tehnikom resecirana u 48 pacijenata, 24 muškaraca i isto toliko žena. Raspon godina operiranih pacijenata kretao se od 22 do 86 godina, s prosjekom od 53,86 godina, odnosno 56,21 godina za muškarce te 52,62 godina za žene. Duljina boravka u bolnici kretala se od 7 do 36 dana, u prosjeku 13,38 dana. Medijan duljine boravka u bolnici iznosio je 10,5 dana. Dvoje pacijenata već je prethodno operiralo jetru. Nije zabilježen niti jedan smrtni slučaj.

Tablica 3. Karakteristike pacijenata operiranih ultrazvučnom tehnikom

	n	udio (%)
Broj pacijenata	48	100
muškarci	24	50
žene	24	50
	n	Raspon
Prosječna starost	53,86	22 - 86
muškarci	56,21	
žene	52,62	
>65 god	11	
Duljina boravka u bolnici	13,38	7 - 36
medijan	10,5	
	n	udio (%)
Prethodne operacije jetre	2	4,17
Mortalitet	0	0

10.1. INDIKACIJE ZA OPERACIJU

Najčešća indikacija, u 25 pacijenata (52,08%), bili su sekundarizmi, odnosno metastaze u jetri.

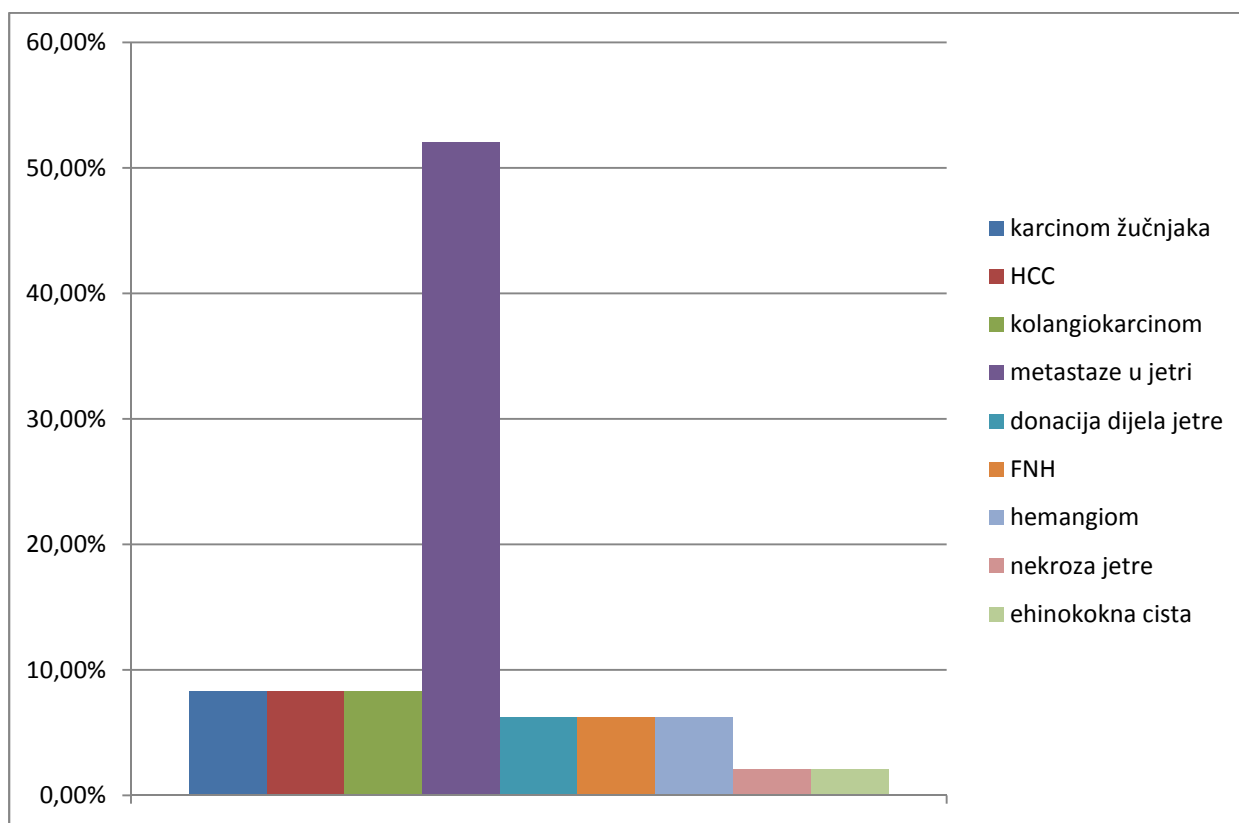


Slika 2. Indikacije za resekciju jetre, KBC Zagreb

Zbog primarnih malignih promjena jetre operirano je 12 pacijenata (25,00%). Četiri pacijenta operirana su zbog hepatocelularnog karcinoma (HCC), a isto toliko zbog kolangiokarcinoma i karcinoma žučnjaka. Od ostalih indikacija, zbog kojih je operirano 11 pacijenata (22,91%), zabilježena su tri slučaja hemangioma, isto toliko slučajeva fokalne nodularne hiperplazije (FNH) te donora jetrenog tkiva. Zabilježen je i po jedan slučaj parcijalne nekroze jetre te ehinokokne ciste.

Tablica 4. Indikacije za resekciju jetre, KBC Zagreb

	n	udio u određenoj kategoriji (%)	ukupni udio (%)
1. primarni malignomi	12		<i>25,00</i>
karcinom žučnjaka	4	33,33	8,33
HCC	4	33,33	8,33
kolangiokarcinom	4	33,33	8,33
2. metastaze u jetri	25		<i>52,08</i>
3. ostale indikacije	11		<i>22,91</i>
donacija dijela jetre	3	27,27	6,25
FNH	3	27,27	6,25
hemangiom	3	27,27	6,25
nekroza jetre	1	9,09	2,08
ehinokokna cista	1	9,09	2,08



Slika 3. Indikacije za resekciju jetre prema pojedinim dijagnozama, KBC Zagreb

10.2. VELIČINA RESEKCIJE

Najčešće su obavljane resekcije dva segmenta – 14 pacijenata (29,17%) i metastatektomije – 12 pacijenata (25%). Također su obavljane resekcije jednog, te tri segmenta, hepatektomije, ali i kombinacije metastatektomije s resekcijom jednog segmenta, odnosno hepatektomije s resekcijom jednog segmenta.

Tablica 5. Veličina resekcije jetre u pacijenata podvrgnutih operaciji jetre, KBC Zagreb

	n	udio (%)
resekcija jednog segmenta	9	18,75
resekcija dva segmenta	14	29,17
resekcija tri segmenta	1	2,08
hepatektomija	9	18,75
metastatektomija	12	25
metastatektomija s resekcijom jednog segmenta	2	4,17
hepatektomija s resekcijom jednog segmenta	1	2,08

10.3. NADOKNADA KRVI I DRUGE KOMPLIKACIJE

U svih pacijenata korišten je Pringleov manevar kao tehnika vaskularne okluzije. Četiri pacijenta (8,33%) primili su nadoknadu krvi koncentracijom eritrocita (KE). Ukupno je dano sedam doza KE. Tri osobe primile su po dvije doze KE, a jedna je primila jednu dozu – u prosjeku 1,75 doza po osobi. Dvoje pacijenata koji su primili nadoknadu KE imalo je postoperativnu razinu hemoglobina (Hb) jednaku ili manju od 80 g/L, u jednog pacijenta je zabilježen pad razine postoperativnog hemoglobina u odnosu na preoperativni za 20 g/L, a u jednog pacijenta koji je primio nadoknadu KE nepoznata je razina postoperativnog hemoglobina. Polovica pacijenata koji su primili nadoknadu KE imali su preoperativni hemoglobin manji od 125 g/L. Jedan pacijent već je prije operirao jetru, a jedan je imao utvrđenu dijagnozu kolangiokarcinoma.

Tablica 6. Karakteristike pacijenata koji su primili nadoknadu krvi KE, KBC Zagreb

pacijent	preoperativni Hb < 125 g/L	postoperativni Hb ≤ 80 g/L	pad Hb ≥ 20 g/L	prethodna operacija	kolangiokarcinom	druge komplikacije
1.	+					+
2.	+	+	+	+		
3.		+			+	
4.						

Zabilježena su četiri slučaja komplikacija (8,33%), od toga jedan bilom, dva apscesa i jedan slučaj adhezija koje su zahtijevale kiruršku terapiju. Jedan apsces bio je subfrenični s dokazanom infekcijom zlatnim stafilokokom, dok je drugi bio subhepatalni.

11. RASPRAVA I ZAKLJUČCI

Usporedbom najčešćih indikacija za resekciju jetre u KBC-u Zagreb s podacima iz SAD-a [3] može se primijetiti da su pojedine indikacije za resekciju jetre prisutne u približno jednakom postotku.

Uspjeh primjene ultrazvučne tehnike u KBC-u Zagreb u odnosu na rezultate randomizirane kliničke studije provedene u Beogradu [49], a koji obuhvaća procjenu duljine boravka u bolnici, davanje nadoknade krvi koncentracijom eritrocita te komplikacije, pokazuju veći uspjeh i bolje rezultate kirurškog tima hepatobilijarne kirurgije KBC-a Zagreb – 8,33% nadoknade krvi te isto toliki udio komplikacija u odnosu na 15% nadoknade krvi i 35% komplikacija Kliničkog Centra Srbije iz Beograda, ali i suprotni odnos u duljini boravka u bolnici (10,5 dana KBC Zagreb i 8,5 dana KC Srbije).

Promatrajući povezanost karakteristika pacijenata koji su primili nadoknadu krvi koncentracijom eritrocita sa sedam značajnih prediktora potrebe za transfuzijom krvi pri elektivnoj resekciji jetre [50] može se zaključiti da 75% pacijenata KBC-a Zagreb pripada skupini visokorizičnih pacijenata (Risk score ≥ 2). Međutim, detaljnije analize nisu moguće zbog nedostataka informacija u dostupnoj medicinskoj dokumentaciji.

Istraživanja su pokazala da kirurška tehnika, uključujući i ultrazvučnu, nema utjecaja na rezultate i uspjeh resekcije jetre. Idealna metoda resekcije još nije pronađena, a zlatni standard, odnosno tehnika izbora, prvenstveno ovisi o kirurgovom osobnom iskustvu i preferencama te o vrsti resekcije koja se obavlja.

12. ZAHVALE

Zahvaljujem svojem mentoru prof. dr. sc. Mati Škegri i dr. med. Goranu Pavleku na pomoći pri izradi ovoga rada.

Hvala i mojoj obitelji koja me podržavala tijekom čitavog mog školovanja.

13. LITERATURA

- [1] Langenbuch C (1888) Ein Fall von Resektion eines linksseitigen Schnurlappens der Leber. Berl Klin Wochenschr. 25:37
- [2] Bismuth H, Eshkenazy R, Arish A (2011) Milestones in the evolution of hepatic surgery. RMMJ 2(1) e0021
- [3] Dimick JB, Cowan JA, Knol JA, Upchurch GR (2003) Hepatic resection in United States: Indications, outcomes and hospital procedural volumes from nationally representative Database. Arch Surg. 138:185-191
- [4] Mulholland MW, Doherty GM (2012) Complications in Surgery, Lippincott Williams & Wilkins, 415-428
- [5] Willing TH (2010) Hepatectomy. U: Minter R, Doherty G (Ur.) Current procedures surgery - Lange current series. New York: McGraw-Hill Professional
- [6] Nakayama K (1958) Simplified hepatectomy. Br J Surg. 45:645-649
- [7] Keen WW (1899) Report of a case of resection of the liver for the removal of a neoplasm with a table of seventy-six cases of resection of the liver for hepatic tumor. Am Surg, 30:267-283
- [8] Lin TY, Chen KM, Liu TK (1960) Total right hepatic lobectomy for primary hepatoma. Surgery. 48:1048-1060
- [9] Papachristou CW, Berters R (1982) Resection of the liver with a water jet. Br J Surg. 69:93-94
- [10] McGahan JP, Schneider P, Brock BS et al. (1993) Treatment of liver tumors by percutaneous radiofrequency electrocautery. Sem Intervent Radiol. 10:143-149
- [11] Sakamoto Y, Yamamoto J, Kokudo N et al. (2004) Bloodless liver resection using the monopolarfloating ball plus ligasure diathermy: preliminary results of 16 liver resections. World J Surg. 28:166-172

- [12] Mc Entee GP, Nagorney DM (1991) Use of vascular staplers in major hepatic resections. *Br J Surg.* 78:40-41
- [13] Putnam CW (1983) Techniques of ultrasoning dissection in resection of the liver. *Surg Gynecol Obstet.* 157:474-478
- [14] Boni L, Dionigi G, Diurni M, Dionigi R (2009) Transection Techniques in liver surgery. U: Dionigi R (Ur.) *Recent advances in liver surgery*, Austin, Texas, Landes Bioscience, 1-18
- [15] Allan PL, Baxter GM, Weston MJ (2011) *Clinical Ultrasound volume I*, Elsevier Limited, 3-4
- [16] Fasulo F, Giori A, Fissi S, Bozzetti F, Doci R, Gennari L (1992) Cavitron ultrasonic surgical aspirator (CUSA) in liver resection. *International Surgery*, 77(1):64–66
- [17] Takayama T, Makuuchi M, Kubota K et al. (2001) Randomized comparison of ultrasonic vs clamp transection of the liver. *Arch Surg.* 136(8):922–928
- [18] Felekouras E, Prassas E, Kontos M et al. (2006) Liver tissue dissection: ultrasonic or RFA energy? *World Journal of Surgery.* 30(12):2210–2216
- [19] Aldrighetti L, Pulitan'o C, Arru M, Catena M, Finazzi R, Ferla G (2006) „Technological” approach versus clamp crushing technique for hepatic parenchymal transection: a comparative study. *Journal of Gastrointestinal Surgery.* 10(7):974–979
- [20] Wrightson WR, Edwards MJ, McMasters KM (2000) The role of the ultrasonically activated shears and vascular cutting stapler in hepatic resection. *American Surgeon.* 66(11):1037–1040
- [21] Romano F, Garancini M, Uggeri F, Degrate L, Nespoli L, Gianotti L, Nespoli A, Uggeri F (2012) Bleeding in hepatic surgery: Sorting through methods to prevent it, *HPB Surgery.* doi:10.1155/2012/169351

- [22] Schweiger W, El-Shabrawi A, Werkgartner G et al. (2004) Impact of parenchymal transection by Ultracision harmonic scalpel in elective surgery. *Eur Surg.* 36/5:285-288
- [23] Guyton AC, Hall JE (2004) *Textbook of Medical Physiology: 11th Edition*, Elsevier Inc 859-860
- [24] Gozzetti G, Mazziotti A, Grazi GL et al. (1995) Liver resection without blood transfusion. *British Journal of Surgery.* 82(8):1105-1110
- [25] Descottes B, Lachachi F, Durand-Fontanier S et al. (2003) Right hepatectomies without vascular clamping: report of 87 cases. *Journal of Hepato-Biliary-Pancreatic Surgery.* 10(1):90–94
- [26] Romano F, Franciosi C, Caprotti R, Uggeri F, Uggeri F (2005) Hepatic surgery using the LigaSure vessel sealing system. *World Journal of Surgery.* 29(1):110–112
- [27] Jarnagin WR, Gonen M, Fong Y et al. (2002) Improvement in perioperative outcome after hepatic resection: analysis of 1,803 consecutive cases over the past decade. *Ann Surg.* 236(4):397–407
- [28] Navarra G, Spalding D, Zacharoulis D et al. (2002) Bloodless hepatectomy technique. *HPB.* 4(2):95–97
- [29] Rosen CB, Nagomey DM, Taswell HF, Helgeson SL, Ilstrup DM, Van Heerden JA (1992) Perioperative blood transfusion and determinants of survival after liver resection for metastatic colorectal carcinoma. *Ann Surg.* 216:493–505
- [30] Stephenson KR, Steinberg SM, Hughes KS, Vetto JT, Sugarbaker PH, Chang AE (1988) Perioperative blood transfusions are associated with decreased time to recurrence and decreased survival after resection of colorectal liver metastases. *Ann Surg.* 208(6):679–687

- [31] Torzilli G, Makuuchi M, Midorikawa Y et al. (2001) Liver resection without total vascular exclusion: hazardous or beneficial? An analysis of our experience. *Ann Surg.* 233(2):167–175
- [32] Abdalla EK, Noun R, Belghiti J (2004) Hepatic vascular occlusion: which technique?. *Surgical Clinics of North America.* 84(2):563–585
- [33] Smyrniotis V, Farantos C, Kostopanagiotou G, Arkadopoulos N (2005) Vascular control during hepatectomy: review of methods and results. *World Journal of Surgery.* 29(11):1384–1396
- [34] Pringle J (1908) Notes on the arrest of hepatic hemorrhage due to trauma. *Ann Surg.* 48:541-549
- [35] Belghiti J, Noun R, Malafosse R et al. (1999) Continuous versus intermittent portal triad clamping for liver resection: a controlled study. *Ann Surg.* 229(3):369–375
- [36] Kim YI (2003) Ischemia-reperfusion injury of the human liver during hepatic resection. *Journal of Hepato-Biliary-Pancreatic Surgery.* 10(3):195–199
- [37] Smyrniotis VE, Kostopanagiotou GG, Contis JC et al. (2003) Selective hepatic vascular exclusion versus Pringle maneuver in major liver resections: prospective study. *World Journal of Surgery.* 27(7):765–769
- [38] Muilenburg DJ, Singh A, Torzilli G, Khatri VP (2009) Surgery in the Patient with Liver Disease. *Anesthesiology Clinics.* 27(4):721–737
- [39] Belghiti J, Noun R, Malafosse R et al. (1999) Continuous versus intermittent portal triad clamping for liver resection: a controlled study. *Ann Surg.* 229(3):369–375
- [40] Capussotti L, Muratore A, Ferrero A, Massucco P, Ribero D, Polastri R (2006) Randomized clinical trial of liver resection with and without hepatic pedicle clamping. *British Journal of Surgery.* 93(6):685–689

- [41] Tsao JI, Loftus JP, Nagorney DM, et al. (1995) Trends in morbidity and mortality of hepatic resection for malignancy: a matched comparative analysis. *Ann Surg.* 220:199–205
- [42] Miyagawa S, Makuuchi M, Kawasaki S, Kakazu T (1995) Criteria for safe hepatic resection. *Am J Surg.* 169:589–594.
- [43] Doci R, Gennari L, Bignami P, et al. (1995) Morbidity and mortality after hepatic resection of metastasis from colorectal cancer. *Br J Surg.* 82:377–381.
- [44] Fan ST, Lai ECS, Lo CM, et al. (1996) Hepatectomy with an ultrasonic dissector for hepatocellular carcinoma. *Br J Surg.* 83:117–120.
- [45] Bismuth H, Chiche L, Castaing D. (1995) Surgical treatment of hepatocellular carcinomas in noncirrhotic liver: experience with 68 hepatic resections. *World J Surg.* 19:35-41.
- [46] Shimada M, Takenaka K, Fujiwara Y, et al. (1998) Risk factors linked to postoperative morbidity in patients with hepatocellular carcinoma. *Br J Surg.* 85:195-198.
- [47] Shimada M, Mastumata T, Akazawa K, et al. (1994) Estimation of risk of major complications after hepatic resection. *Am J Surg.* 167:399–403.
- [48] Yamashita Y, Hamatsu T, Rikimaru T, Tanaka S, Shirabe K, Shimada M, Sugimachi K (2001) Bile leakage after hepatic resection. *Ann Surg.* 233(1):45-50
- [49] Dokleštic K, Karamarkovic A, Stefanovic B, Stefanovic B, Milic N, Gregoric P, Djukic V, Bajec D (2011) The Efficacy of three transection techniques of liver resection: a randomized clinical trial. *Hepato-Gastroenterology.* 59:117-121
- [50] Cockbain AJ, Masudi T, Lodge JPA, Toogood GJ, Prasad KR (2009) Predictors of blood transfusion requirement in elective liver resection. *HPB (Oxford).* 12(1):50-55

14. ŽIVOTOPIS

Osobni podaci:

- Ime i prezime: Iva Kovačević
- Datum i mjesto rođenja: 20. rujna 1990., Zagreb
- Adresa: Rimski odvojak 4, Zagreb
- Kontakt:
 - Mobitel: +385 98 16 26 455
 - e-mail: iva.kovacevic2009@gmail.com

Obrazovanje

- 2008. – 2014. Medicinski fakultet Sveučilišta u Zagrebu
- 2004. – 2008. XV. Gimnazija, Zagreb
- 1997. – 2004. OŠ Ivana Filipovića, Zagreb
- 1996. – 1997. OŠ Ive Andrića, Zagreb

Dodatne aktivnosti

- od 03/2014 – član istraživačkog tima u sklopu istraživanja „Postupanje s kardiovaskularnim rizicima u ordinacijama obiteljske medicine u Hrvatskoj“
- 2012 – 2013. demonstrator na Katedri za mikrobiologiju i parazitologiju
- 2010. – mentor studentima 1. Godine

Osobne vještine

- Jezici: aktivno napredno služenje engleskim jezikom, poznavanje osnova njemačkog jezika
- Rad na računalu: poznavanje rada u većini MS Office programa, poznavanje rada Turbo Pascala

Interesi

- Abdominalna kirurgija, gastroenterologija, obiteljska medicina
- Putovanja, glazba