

# Prijelomi distalnog radijusa u djece Zadra i okolice

---

Karlo, Klara

Master's thesis / Diplomski rad

2019

Degree Grantor / Ustanova koja je dodijelila akademski / stručni stupanj: **University of Zagreb, School of Medicine / Sveučilište u Zagrebu, Medicinski fakultet**

Permanent link / Trajna poveznica: <https://um.nsk.hr/um:nbn:hr:105:715730>

Rights / Prava: [In copyright](#)/[Zaštićeno autorskim pravom.](#)

Download date / Datum preuzimanja: **2024-09-04**



Repository / Repozitorij:

[Dr Med - University of Zagreb School of Medicine Digital Repository](#)



SVEUČILIŠTE U ZAGREBU  
MEDICINSKI FAKULTET

**Klara Karlo**

**Prijelomi distalnog radijusa u djece Zadra i okolice**


**Diplomski rad**



Zagreb, 2019.

**Klara Karlo**

**DIPLOMSKI RAD 2019.**



SVEUČILIŠTE U ZAGREBU  
MEDICINSKI FAKULTET

**Klara Karlo**

**Prijelomi distalnog radijusa u djece Zadra i okolice**

**Diplomski rad**

Zagreb, 2019.

Ovaj diplomski rad izrađen je u Kliničkom bolničkom centru Zagreb, Klinici za kirurgiju na Zavodu za dječju kirurgiju i u Općoj bolnici u Zadru, Služba za kirurgiju i Služba za informatičku djelatnost pod vodstvom profesora Anka Antabaka i predan je na ocjenu u akademskoj godini 2018./2019.

## SADRŽAJ

<b>1. UVOD.....</b>	<b>1</b>
1.1 Epidemiologija.....	1
1.2 Anatomija podlaktice .....	2
1.2.1 Lakatna kost .....	4
1.2.2 Karpalne kosti .....	5
1.2.3 Ručni zglob.....	5
1.2.4 Neurovaskularna opskrba donjeg dijela podlaktice i ručnog zgloba.....	6
1.2.5 Kretanje zgloba.....	7
1.3 Prijelomi kostiju djece .....	7
1.3.1 Salter Harris klasifikacija.....	8
1.4 Opis najčešćih prijeloma u djece .....	11
1.4.1 Simptomi prijeloma.....	12
1.4.2 Dijagnostika prijeloma.....	13
1.4.3 Liječenje-prijeloma dječje dobi.....	13
1.4.4 Liječenje prijeloma donjeg dijela podlaktice.....	14
<b>2. HIPOTEZA RADA.....</b>	<b>24</b>
<b>3. CILJ RADA .....</b>	<b>25</b>
<b>4. ISPITANICI I METODE .....</b>	<b>26</b>
<b>5. REZULTATI .....</b>	<b>27</b>
<b>6. RASPRAVA.....</b>	<b>38</b>
<b>7. ZAKLJUČAK.....</b>	<b>42</b>
<b>8. ZAHVALE.....</b>	<b>43</b>
<b>9. LITERATURA .....</b>	<b>44</b>
<b>10. ŽIVOTOPIS .....</b>	<b>47</b>

## SAŽETAK

### **Prijelomi distalnog radijusa u djece Zadra i okolice**

*Klara Karlo*

Prijelomi podlaktice najčešći su prijelomi dječje dobi. Najčešći uzrok prijeloma u ovoj dobi je pad na ispruženu ruku gdje dolazi do izbijanja osovine donjeg dijela podlaktičnih kostiju. Cilj istraživanja je utvrditi načine i mjesto prijeloma u populaciji djece Zadarske županije. Hipoteza rada je da nema bitnog odstupanja u epidemiologiji i liječenju ovih prijeloma. Provedena je retrospektivna analiza u petogodišnjem vremenskom razdoblju od 2014. do 2018. godine gdje je evidentirano 1476 djece koja su liječena u Općoj bolnici u Zadru pod MKB šiframa S52,5-S52.7 koje odgovaraju prijelomima donjeg dijela podlaktice. U istraživanju je najviše bilo dječaka 950 (63,6%), djevojčica 526 (36,4%). Najzastupljenija je dobna skupina od 5-9 godina, a prosječna dob dječaka je 9,7 godina, a djevojčica 9,5 godina. Razlika u dobi između dječaka i djevojčica iznosi samo 2 mjeseca što se razlikuje od drugih studija gdje je dobna razlika oko 1,5 godine. Najčešći način stradavanja je pad na ruku za vrijeme sportske aktivnosti 54,3%, najčešće je pogođena desna ruka 59,1%. Iznenađenje istraživanja je da je kod djevojčica češće bila pogođena lijeva ruka 63,5%. Od sportova djeca najviše stradavaju za vrijeme igranja nogometa 43%, a postoji jasan pokazatelj da i djevojčice sve više stradavaju na ovaj način jer je ženski nogomet sve popularniji u ovoj županiji. Najčešće mjesto prijeloma je metafiza (47%) i donji dio dijafize (22%) kostiju podlaktice.

Liječenje ovog prijeloma je konzervativno 92%, a 8% djece je zahtijevalo hospitalizaciju radi repozicije kostiju u općoj anesteziji ili operacijskog zahvata. Od operacijskih zahvata najviše se koristi perkutana stabilizacija ulomka žicom (73%) a manje se koriste tehnike osteosinteze TEN-om i otvorenom osteosintezom. Vrijeme liječenja u bolnici iznosi 1,3 dana, a ambulantno liječenje traje prosječno 26 dana. Na fizikalnu rehabilitaciju upućeno je 11% djece. Rezultati liječenja u 94% slučajeva su potpuni oporavak funkcije ruke. Prevencija ovog prijeloma može se postići boljom edukacijom sportskih trenera, djece, roditelja, nošenjem zaštitnih ortoza i prilagodbom dječjih igrališta sigurnijem boravku djece.

Ključne riječi:

prijelomi , distalni radijus, djeca

## SUMMARY

### *Distal radial fractures in the pediatric population of the Zadar area*

*Klara Karlo*

The forearm fractures are the most common fractures of childhood. The most common cause of the fractures at this age is the fall in the extended arm where the axial part of the lower bones emerges. The aim of the research is to determine the ways and location of fractures in the population of Zadar County children. The hypothesis of work is that there is no significant difference in epidemiology and the treatment of these fractures. Retrospective analysis was carried out over a five-year period from 2014 to 2018, where 1476 children were treated in the General Hospital in Zadar under MKB code S52,5-S52.7 corresponding to the fractures of the lower forearm. In the study, the highest number of boys was 950 (63.6%), girls 526 (36.4%). The most common age group is 5-9 years old, and the average age of boys is 9.7 years, and the girl is 9.5 years old. The difference between the age of boys and girls is only 2 months, which differs from other studies where the age difference is about 1.5 years. The most common way of injury is a drop in hand during sports activities 54.3%, the most commonly affected right hand is 59.1%. Surprisingly, 63.5% of left-handed women were more affected by girls. Of the sports, children are most affected by playing football 43%, and there is a clear indication that girls are increasingly injured in this fashion as women's football is increasingly popular in this county. The most common site of the fracture is metaphysis (47%) and lower part of the diaphysis (22%) of the forearm bone. Treatment of this fracture was conservatively 92%, and 8% of children required hospitalization for bone repositioning in general anesthesia or surgery. Of the surgical procedures, the most favored by the percutaneous staging of the wire fragment (73%) and the lesser the techniques of osteosynthesis with TEN and open osteosynthesis. The treatment time in the hospital is 1.3 days, and the outpatient treatment lasts for an average of 26 days. Physical rehabilitation was sent to 11% of children. The results of the treatment in 94% of cases are complete recovery of the hand function. Prevention of this fracture can be achieved by better training of sports coaches, children, parents, wearing protective orthoses and adapting children's playgrounds to a more secure stay of children.

Keywords:

fractures, distal radius, children



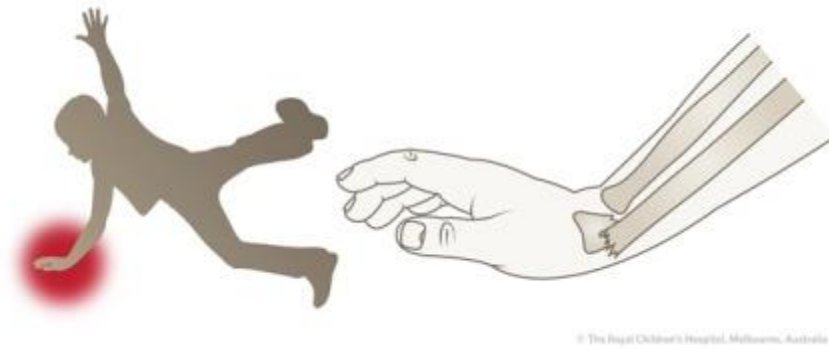
## 1. UVOD

Jedan od najčešćih prijeloma u dječjoj dobi su prijelomi podlaktice koji uključuju donji dio palčane i lakatne kosti (1). Dječje kosti anatomske i histološke se razlikuju od građe kostiju odraslih te je dijagnostika i liječenje ove vrste prijeloma specifična za dječju populaciju (1,2). Dijagnostika uključuje procjenu neurovaskularnog stanja ekstremiteta, pridružene ozljede mekih tkiva, odrediti točnu lokalizaciju i vrstu prijeloma (3). Liječenje ovih ozljeda može biti vrlo jednostavno postavljanjem imobilizacije koja podupire mjesto prijeloma do njegove stabilizacije, ali određeni prijelomi mogu biti nestabilni i zahtijevaju kirurški tretman uz pažljivu kontrolu i praćenje zarastanja kosti. Iskustvo liječnika vrlo je važno jer pravilan izbor liječenja osigurava brz oporavak djeteta uzimajući u obzir biološki potencijal dječjih kostiju i mogućnost bržeg cijeljenja i remodelacije kosti nego kod odraslih osoba. Radiografsko snimanje treba svesti na minimum jer je zračenje štetno za dječje zdravlje i provodi se samo kada je potrebno pratiti položaj i cijeljenje kosti. Fizikalna rehabilitacija provodi se što ranije čime se osigurava da se ozlijeđeni ekstremitet vrlo brzo oporavi i vrati u funkciju.

### 1.1 Epidemiologija

U Hitnim prijemima 15% svih prijeloma su prijelomi gornjih ekstremiteta, a gotovo 50% od tih prijeloma rezultat je sportskih ili slobodnih aktivnosti (1,3). U dječjoj populaciji prijelomi ruku čine 2,3% svih posjeta Hitnoj službi, a učestalost ovih fraktura značajno varira prema dobi. U Velikoj Britaniji je stratificiranim ispitivanjem utvrđeno da je broj fraktura ruku godišnje u općoj pedijatrijskoj populaciji relativno nizak kod djece do 4 godine (34/100.000 djece), a incidencija prijeloma povećava se gotovo 20 puta nakon 10. godine života.

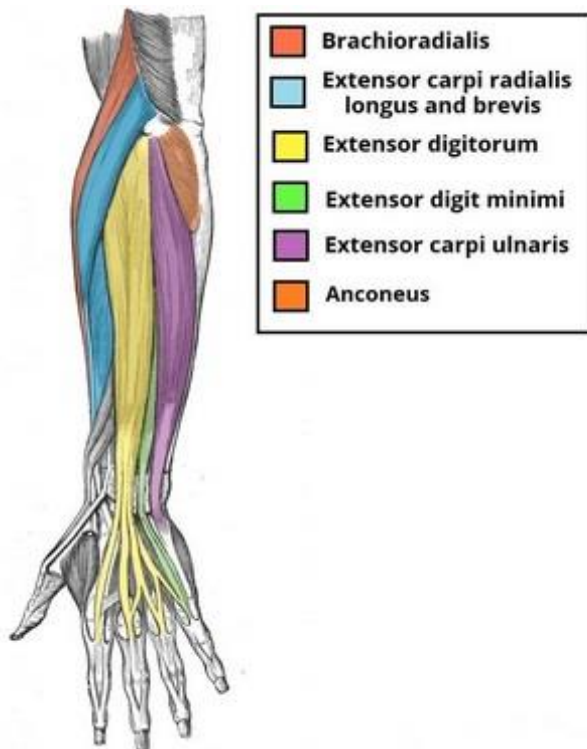
Gotovo sve studije ukazuju da su prijelomi češći kod dječaka u odnosu na djevojčice 65-70%, a najveća incidencija je između 9-14 godina (2,4). Glavni mehanizam nastanka tog prijeloma jest pad na ispruženu ruku, najčešće padom u razini tla, rjeđe padom s visine, uglavnom tijekom sportskih i rekreativnih aktivnosti. Česti su prijelomi djece u prometu padovima s bicikla i novije vrijeme s električnih romobila (hoover board) (Slika1).



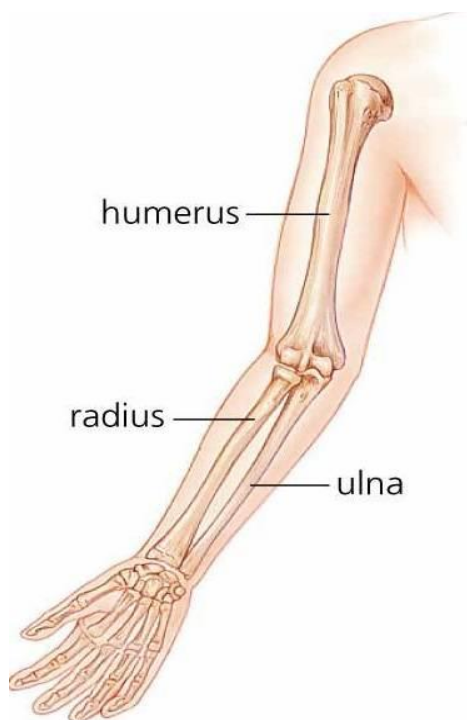
Slika 1. Najčešći način mehanizma prijeloma donjeg dijela podlaktice – pad na ispruženu ruku. (Izvor <https://www.spectrumhealth.org/patient-care/orthopedics/hand-microsurgery-and-upper-extremity/fracture/about-fracture> )

## 1.2 Anatomija podlaktice

Podlaktica je područje gornjeg ekstremiteta smještenog između lakta i zapešća. Njegovu strukturu održavaju dvije duge kosti, palčana kost - radijus i lakatna kost - ulna, zajedno s brojnim mišićima, tetivama i ligamentima. Kosti podlaktice pridonose formiranju zgloba lakta proksimalno, a ručni zglob distalno. Dva dodatna zgloba unutar podlaktice su proksimalni i distalni radioulnarni zglob važni za međusobne kretnje preklapanja lakatne i palčane kosti



Slika 2. Mišići podlaktice (Izvor: <https://teachmeanatomy.info/upper-limb/muscles/anterior-forearm/>)

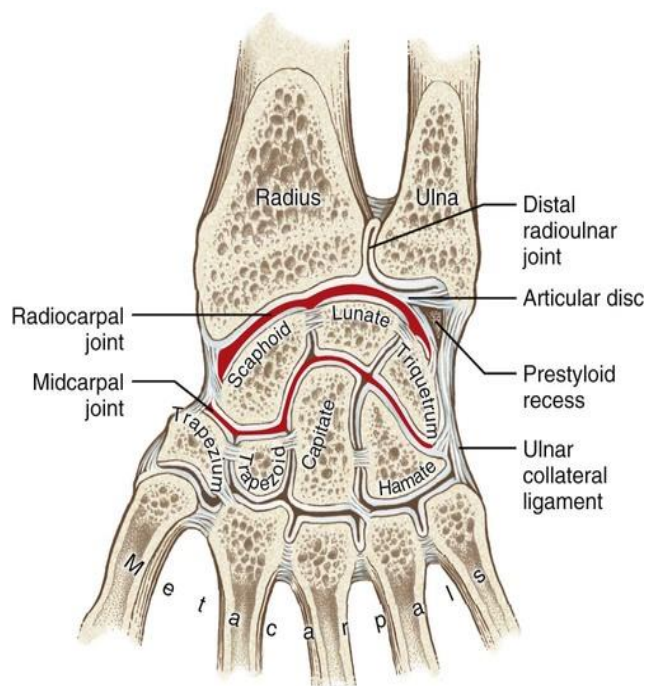


Slika 3. Kostiruke

(Izvor: <https://sites.google.com/site/thehumanskeletalsystemiscool/structure/upper-limb-bones>)

### **Palčana kost**

Palčana kost - radijus pruža se od lakta do ručnog zgloba, na vanjskoj podlaktice iznad palca (slika 3). Glava radijusa je struktura koja ima oblik diska koji tvori proksimalni kraj. Mala depresija na površini glave artikulira s kapitulom humerusa kao dio lakatnog zgloba, dok glatki, vanjski rub glave artikulira s radijalnim usjekom ulne na proksimalnom radioulnarnom zglobu. Vrat radijusa je suženo područje odmah ispod šire glave. U odnosu na ovu točku s prednje strane nalazi se neravnina - radijalni tuberositas, ovalna, koščata izbočina koja služi kao točka vezanja mišića. Vrat radijusa je blago zakrivljeni ima mali greben duž medijalne strani. Ovaj greben tvori interosealnu granicu radijusa i liniju vezivanja za međukoštanu membranu koja objedinjuje dvije kosti podlaktice. Distalni kraj radijusa ima glatku površinu za artikulaciju s dvije karpalne kosti kako bi se stvorio gornji ručni zglob.



Slika 4. Distalni dio palčane kost i anatomija gornjeg ručnog zgloba (Izvor: <https://picswe.net/pics/radiocarpal-joint-40.html>)

Na medijalnoj strani distalnog radijusa nalazi se udubljenje koje tvori zglob. Ova plitka depresija artikulirao glavom ulne, koja zajedno tvori distalni radioulnarni zglob. Bočni kraj radijusa ima šiljastu projekciju nazvanu stiloidni procesus radijusa. To osigurava vezanje za ligamente koji podržavaju bočnu stranu zgloba zgloba (slika 4.). U usporedbi sa stiloidnim procesom ulne, stiloidni procesus radijusa projicira se više distalno, čime se ograničava raspon pokreta za lateralna odstupanja šake na zglobu zgloba.

### 1.2.1 Lakatna kost

Lakatna kost - ulna je medijalna kost podlaktice položena paralelno s radijusom (slika 3.). Proksimalni kraj lakatne podsjeća na polumjesec sa svojim velikim nastavkom oblika slova „C“ što predstavlja artikulacijsku plohu trohlee nadlaktične kosti. Donja strana trohlearnog usjeka formirana je kao istaknuta usna kosti koja se naziva koronoidni procesus ulne. Neposredno ispod toga na prednjoj ulni nalazi se grubo područje koje se naziva tuberozitas ulne. Na bočnoj strani i malo niže od trohlearnog usjeka nalazi se mala, glatka površina koja je mjesto artikulacije između proksimalnog radijusa i ulne, formirajući proksimalni radioulnarni zglob. Stražnji i masivni dijelovi proksimalne ulne čine procesus olekranona, koji čini koštani vrh lakta. Niže je koštana osovina ulne. Bočna strana osovine tvori greben

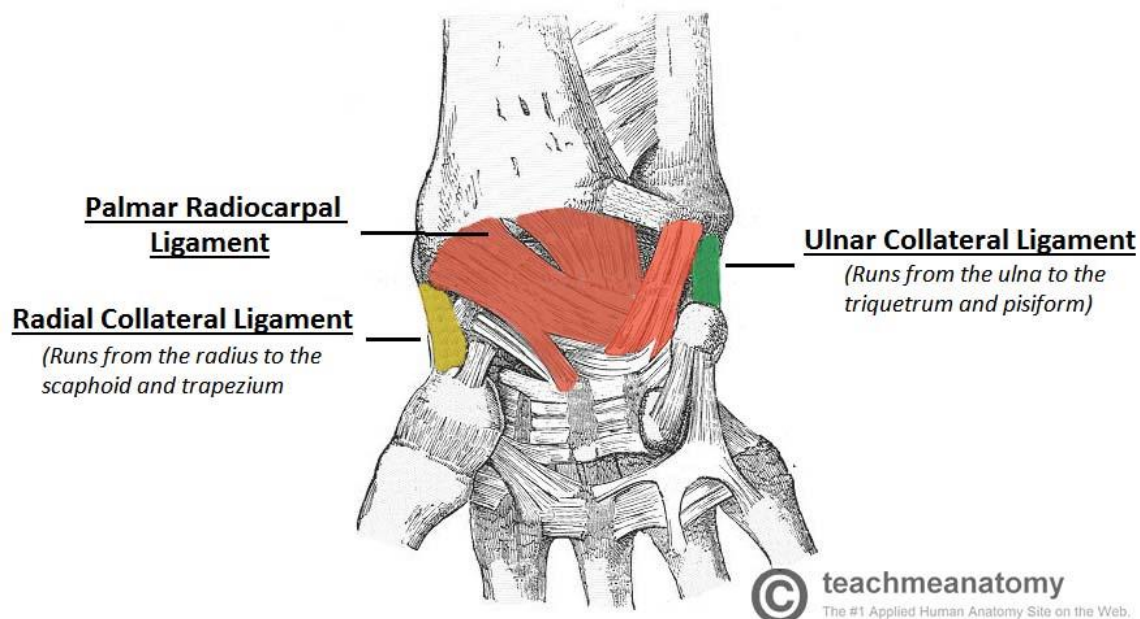
koji se zove međukoštana granica ulne. Riječ je o liniji pričvršćivanja za interoselanu membranu podlaktice, list gustog vezivnog tkiva koji ujedinjuje kosti podlaktice. Mala, zaobljena površina koja tvori distalni kraj je glava ulne. U projekciju sa stražnje strane ulnarne glave je stiloidni procesus ulne, kratki koštani izdanak, služi kao točka vezanja za strukturu vezivnog tkiva koja ujedinjuje distalne krajeve ulne i radijusa. U anatomskom položaju, kad je lakat potpuno ispružen i dlanovi okrenuti prema naprijed, ruka i podlaktica ne tvore ravnu crtu. Umjesto toga, podlaktica bočno odstupa za 5-15 stupnjeva od crte ruke. Ovo odstupanje se naziva kutom nošenja. Omogućava slobodno kretanje podlaktice i šake ili nošenje predmeta bez udarca u kuk. Kut nošenja je veći kod žena kako bi se nadomjestila njihova šira zdjelica.

### ***1.2.2 Karpalne kosti***

Ručni zglob i dno ruke formirani su u nizu od osam malih karpalnih kostiju (vidi Sliku 3). Karpalne kosti raspoređene su u dva reda, tvoreći proksimalni red od četiri karpalne kosti i distalni red od četiri karpalne kosti. Kostu u proksimalnom redu, koje se protežu od bočne (palčane) strane do medijalne strane, su skafoid ("oblik čamca"), luđak ("mjesečev oblik"), triquetrum ("trougao"), i kosti pisiforma (u obliku graška). Mala, zaobljena pisiformna kost artikulira se s prednjom površinom triquetrum kosti. Pisiform se stoga projektira sprijeda, gdje formira koštunjavu truh koja se može osjetiti na medijalnoj osnovi vaše ruke. Distalni kosti (lateralno prema medijalnom) su trapezi (tablica), trapezoid ("nalikuju stolu"), glavice ("u obliku glave") i kosti hamate ("zakačene kosti"). Hamatnu kost karakterizira istaknuta koštana ekstenzija na prednjoj strani koja se naziva kukom hamat kosti (Slika 4).

### ***1.2.3 Ručni zglob***

Ručni zglob čine donja zglobna ploha palčane kosti i gornji red karpalnih kostiju. Zajedno, karpalne kosti tvore konveksnu površinu, koja se artikulira s konkavnom površinom radijusa i zglobnog diska. Ulna nije dio ručnog zgloba jer distalno artikulira s radijusom na radioulnarnom zglobu, spriječeno je artikuliranje s karpalnim kostima fibroartilaginoznim ligamentom, koji se naziva zglobni disk, koji leži iznad površine ulne. Kao i svaki sinovijalni zglob kapsula ručnog zgloba je dvostruka. Vlaknasti vanjski sloj vezuje se za radijus, ulnu i proksimalni red karpalnih kostiju. Unutarnji sloj sastoji se od sinovijalne membrane, koja izlučuje sinovijalnu tekućinu koja podmazuje zglob. Postoje četiri ligamenta u zglobu zapešća, jedan za svaku stranu zgloba:



Slika 5. Ligamenti ručnog zgloba (Izvor : <https://teachmeanatomy.info/upper-limb/joints/wrist-joint/>)

Palmarni radiocarpalni ligament - nalazi se na palmarnoj (prednjoj) strani ruke. Prolazi iz radijusa u oba reda karpalnih kostiju. Njegova je funkcija, osim povećanja stabilnosti, osigurati da ruka tijekom supinacije slijedi podlakticu (slika 5).

Dorzalni radiokarpalni ligament - nalazi se na dorzalnoj strani ruke. Prolazi iz radijusa u oba reda karpalnih kostiju. Doprinosi stabilnosti ručnog zgloba, ali i osigurava da ruka prati podlakticu tijekom pronacije.

Ulnarna kolateralna sveza - polazi od ulnarnog stiloidnog procesa do triquetruma i pisiformne kosti. Djeluje u spoju s drugim kolateralnim ligamentom kako bi se spriječilo prekomjerno odstupanje lateralnih zglobova.

Radijalna kolateralna sveza - polazi od radijalnog stiloidnog procesa do skafoida i trapezne kosti. Djeluje u spoju s drugim kolateralnim ligamentom kako bi se spriječilo prekomjerno odstupanje lateralnih zglobova.

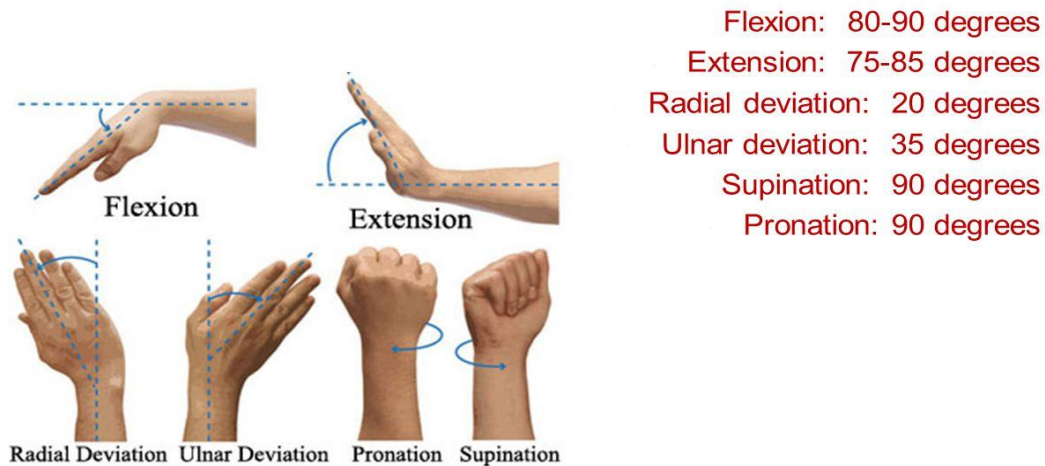
#### ***1.2.4 Neurovaskularna opskrba donjeg dijela podlaktice i ručnog zgloba***

Distalna podlaktice i ručni zglob dobivaju krv iz grana radijalne i ulnarne arterije, dorzalnog i palmarnog karpalnog luka, koje su izvedene iz ulnarnih i radijalnih arterija. Inervacija za zapešće se isporučuje kroz grane triju živaca: Medijanus - prednji dio međusloja, Radijalni živac - stražnja interesisna grana, Ulnarni živac - duboke i dorzalne grane. Poznavanje inervacije i vaskularizacije ovog područja važno je kod ranog prepoznavanja ispada kod ozljede i prijeloma kostiju ove regije.

### 1.2.5 Kretanje zgloba

Ručni zglob je elipsoidni (kondiloidni) sinovijalni zglob, koji omogućuje kretanje duž dviju osi, a to su pregibanje, opružanje, adukcija i abdukcija mogu pojaviti na zglobu zgloba.

Sve pokrete zgloba obavljaju mišići podlaktice (slika 6).



Slika 6. Kretanje ručnog zgloba (Izvor:

[https://www.reddit.com/r/AimHero/comments/7tfu4q/wrist\\_motion\\_radial\\_ulnar\\_deviations/](https://www.reddit.com/r/AimHero/comments/7tfu4q/wrist_motion_radial_ulnar_deviations/))

Važno je poznavati kretanje ručnog zgloba jer nakon prijeloma donjeg dijela podlaktice jedna od glavnih posljedica je smanjenje opsega kretanja.

### 1.3 Prijelomi kostiju djece

Da bi se prepoznali i pravilno liječili prijelomi kostiju dječje dobi treba uzeti u obzir da su to kosti u razvoju, imaju zone rasta i još nisu potpuno mineralizirane (5,6). Te osobine značajno ih razlikuju od kostiju odraslih osoba pa se radi toga i prijelomi dječjih kostiju razlikuju od prijeloma kostiju odraslih osoba čiji je rast završio. Postoje međunarodne klasifikacije prijeloma kostiju koje označavaju prijelome u zonama rasta i po njima se pedijatrijski kirurzi/ortopedi ravnaju u izboru liječenja određenog dječjeg prijeloma (6).

#### Prijelomi distalnog dijela podlaktice

Izraz "distalni radijalni prijelom" je naziv za sve prijelome radijusa koji se događa blizu ručnog zgloba. Ova oznaka često nije točna jer postoji mnogo vrsta frakturadistalnog radijusa ali i onih prijeloma koji uključuju prijelome donjeg dijela lakatne kosti. Svi ivi prijelomi mogu biti različito zastupljeni, imaju različite mehanizme ozljede i različite načine liječenja. Važno je poznavati osnovne smjernice za dijagnostiku ove vrste pozljede, a pri tome veliku



pomoć daje standardizirane klasifikacije na osnovu kojih su svi prijelomi svrstani u grupe na osnovu kojih se može dati prognoza o težini ozljede i koje mjere poduzeti u njihovoj sanaciji (2,6,7).

### 1.3.1 Salter Harris klasifikacija

Frakture epifiznih hrskavičnih ploča vrlo su česti u dječjoj dobi i predstavljaju poseban izazov pedijatrijskoj kirurgije te čine 15-18% svih fraktura u dječjoj dobi. S obzirom na to koristi se jednostavan i univerzalan međunarodni prikaz prijeloma u obliku Salter-Harris klasifikacije koja liječnicima pomaže u dijagnostici i izboru metode liječenja.

Salter-Harris dijeli prijelomi u pet tipova (I,II,III,IV,V);

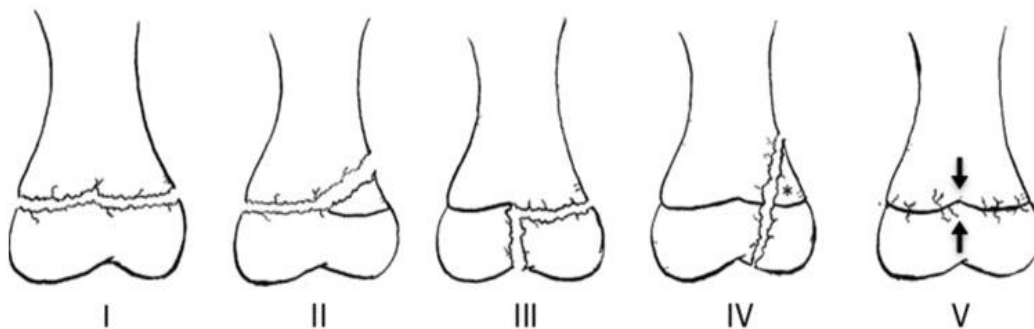
Tip I - predstavlja odvajanje epifizne ploče,

Tip II - frakturna pukotina zahvaća epifiznu ploču rasta i metafizu, te se odlomljeni ulomak sastoji od epifizne ploče, epifize i metafize.

Tip III - frakturna pukotina prolazi kroz ravninu epifizne ploče rasta pa potom i epifize do metafize;

Tip IV - prolazi koso kroz epifiznu ploču, epifiznu i metafizu uz vidljiv odlomljeni ulomak.

Tip V su ozljede koje nastaju kao posljedica kompresivnih sila (9). (slika 6.)



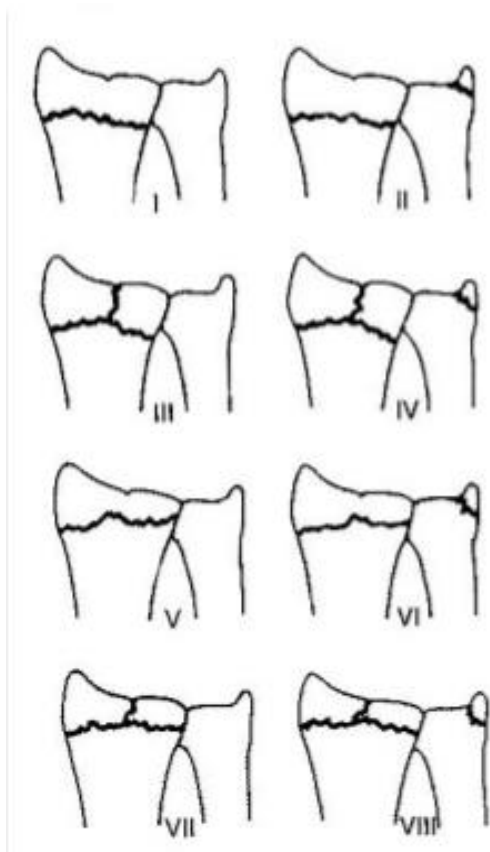
Slika 7. Salter Harris klasifikacija; tip I-V

Tipovi III i IV predstavljaju često operacijske slučajeve, a tip V je teško vidljiv u početnim snimkama, lako se previdi, a može uzrokovati potpuno propadanje zone rasta i posljedično skraćivanje kosti.

### Druge klasifikacije dječjih prijeloma

Osim Salter-Harris klasifikacije u opotrebi su i druge klasifikacije prilagođene različitim tipovima prijeloma.

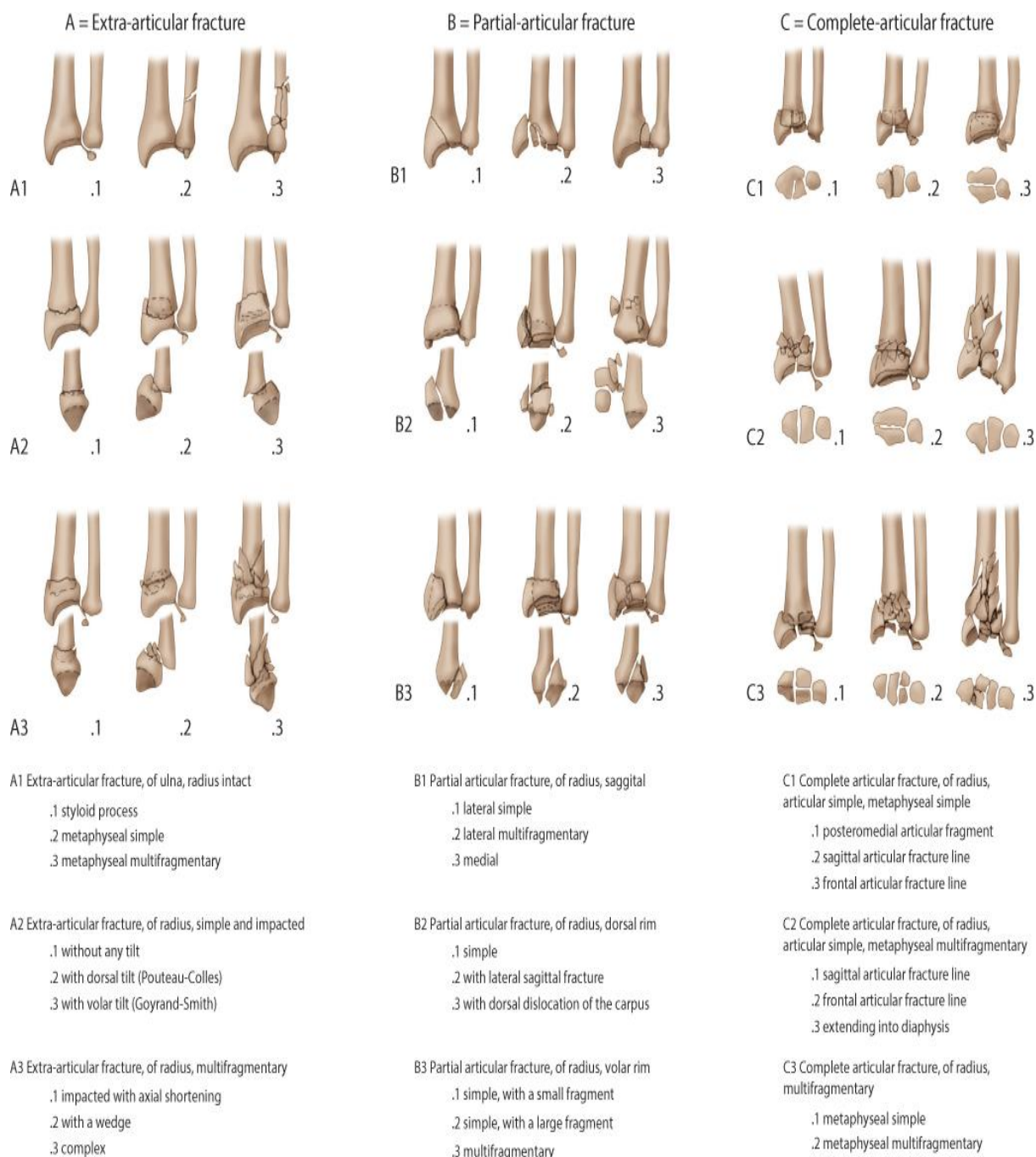




Slika 8. Klasifikacija po Frykmanu (Izvor:

<https://www.orthobullets.com/trauma/1027/distal-radius-fractures>)

Ova klasifikacija uzima u obzir kretanje frakturne linije preko radioulnarnog zgloba i ulnarnog stiloida.



Slika 9. AO-klasifikacija prijeloma distalne podlaktice (Izvor:

<https://musculoskeletalkey.com/distal-radius-and-ulnar-fractures/>)

AO / OTA sustav (Slika 8.) je alfanumerička klasifikacija i ima 27 različitih podskupina. Tri različita tipa (A, izvanzglobni; B, djelomični zglob; C, potpuni zglob) podijeljeni su u devet glavnih skupina i 27 različitih podtipova ovisno o usitnjavanju i smjeru pomaka. Sustav se ne koristi često u kliničkoj praksi zbog njegove složenosti, ali se uobičajeno koristi u istraživačke svrhe.

#### 1.4 Opis najčešćih prijeloma u djece

**Greenstick prijelom** zelene grančice čine više od 50% prijeloma u dječjoj dobi. Ovakve ozljede specifične su za dijafizu 8 puta više nego za distalni i proksimalni dio podlaktice (10). Pri toj vrsti ozljede periost je čvrst i ne puca, te je stoga očuvan uz konkavnu stranu prijeloma (11).

**Torus/buckle prijelom** - nastaje pri padu na ispruženu ruku, gdje dolazi do pucanja periosta na strani djelovanja kompresijske sile, dok je periost na suprotnoj strani intaktan. Distalni dijelovi metafize su karakteristično mjesto fraktura (12). Torus prijelom i prijelom zelene grančice primjeri su nepotpunih prijeloma u dječjoj dobi (8).

**Prijelomi epifize - Salter-Harris tip II** je tip frakture koja se proteže kroz epifiznu ploču rasta i nastavlja u metafizu sa pripadajućim odlomkom. Fraktura najčešće nastaje na distalnom dijelu radijusa, padom na ispruženu ruku (6). 73% ozljeda epifiznih hrskavičnih ploča su tip II po Salter - Harris klasifikaciji (13). Salter-Harrisovu shemu prvi su razvili doktori William Harris i Robert Salter 1963. godine i ostaju najčešći klasifikacijski sustav za prijelome epifize.

**Galeazzijev prijelom** je prijelom dijafize radijusa zajedno s dislokacijom distalnog radioulnarnog zgloba, a rezultira luksacijom ulne. Pad na ispruženu ruku u hiperpronaciji je tipičan mehanizam ozljeđivanja. U djece ove su ozljede zastupljene do 2.8 % (14).

**Plastična deformacija** posljedica je djelovanja longitudinalne sile, a kao rezultat javlja se savijanje kostiju koje zahvaća i ulnu. Periost je potpuno intaktan, a radiološki se ne primjete frakture pukotine na kostima.

**Colles prijelom** je najčešći prijelom distalnog radijusa u odraslih. Ime dobiva po irskom kirurgu, dr. Abrahamu Collesu, koji je prvi opisao ovaj primjer ozljede 1814. godine. Mehanizam ozljede je klasičan pad na ispruženu ruku. To je metafizalni prijelom koji se pojavljuje oko 3 cm proksimalno u odnosu na karpalnu artikulaciju. Karakteristično predstavlja dorzalni kut i pomak distalnog fragmenta radijusa. Na rendgenskom snimanju zglob će se pokazati s deformitetom "V".

**Smithova fraktura** je u suštini suprotna od Collesove frakture. Često se naziva "obrnutim V", događa se s padom ili izravnim udarcem ili silom na dorsum ruke. Za razliku od Collesa, Smithova fraktura će imati volarni kut u distalnom fragmentu. Ova ozljeda proizvodi ono što je poznato kao deformacija "vrtne lopate" na X-zraku. Collesovi i Smithovi prijelomi često se javljaju izolirano, ali mogu imati i druge ozljede. Izolirane frakture radijalne osovine mogu se pojaviti na bilo kojem mjestu duž kosti. Mehanizam ozljede za izolirane distalne treće

frakture osovine sličan je prijelomima Smitha i Collesa, a liječenje je često identično. Obje frakture na podlaktici također su česte, osobito u pedijatrijskoj populaciji. Obično su rezultat "pada s visine". Obadva prijeloma kostiju uključuju radijus i ulnu. Postoji visoka stopa otvorenih prijeloma s ovim obrascem ozljeda.

**Prijelom stiloida radiusa** je intraartikularni prijelom radiusa koji uključuje radijalni stiloid. Fragmentni dio stiloida može biti različite veličine. Ozljeda je često posljedica ozljede s udarcem u stražnji dio ručnog zgloba uzrokujući dorsifleksiju i abdukciju uzrokujući da se skafoid natisne u radijalni stiloid (6). Pacijenti mogu imati male avulzije radijalnog stiloida koji nisu klinički značajni, ali te ozljede su često povezane s poremećajima radioulnarnog ligamenta i drugih kolateralnih ligamenata; to može dovesti do pomicanja lunatne kosti i poremećaja skafolunatnog zgloba. Ti su prijelomi u povijesti bili česti kod vozača koji bi trebali pokrenuti svoje automobile koristeći ručnu ručicu. Povremeno bi te ručice mogle ozlijediti i snažno udariti vozače na stražnji dio zapešća.

**Die-Punch fracture** – prijelom udarca je intraartikularna fraktura koja uključuje lunatnu kost i njeno mjesto uz radijus (6). Lunatni zglob je jedna od tri zglobne površine distalnog radiusa.. Povezuje distalni radijus s lunatnom kosti u ručnom zglobu. Ovaj lom se često javlja izolirano.

**Bartonov prijelom** je intraartikularni lom donjeg radiusa. Može se klasificirati kao dorzalni ili volarni tip prijeloma. Lomovi dorzalnog ruba su češći i rezultat su prisilne dorsifleksije i pronacije. Lomovi volarnog ruba često se javljaju s padom na supiniranu ruku ili ručni zglob. Ove sile opterećuju radiokarpalne ligamente i nakon toga kidaju se na rubu radijalnog ruba. U dorzalnim frakturama, slobodni fragment migrira dorzalno. Suprotno je kod fraktura volarne strane Ti su prijelomi nestabilni i često su prisutni s dislokacijom karpalnih kostiju.

#### ***1.4.1 Simptomi prijeloma***

Znakovi i simptomi frakture variraju ovisno o tome koja je kost zahvaćena, težini prijeloma, dobi djeteta i njegovoj kondiciji. Lokalni znakovi prijeloma su : bol, otok, pojava hematoma, pojava deformiteta iznad prijeloma, ispad funkcije ekstremiteta ili pojava parestezija (9,10). Kod kompliciranih prijeloma koji uz prijelom imaju oštećenje kože vidljiva je rana, krvarenje, razderotine dubljih tkiva, a ponekad su vidljivi i dijelovi kosti

### ***1.4.2 Dijagnostika prijeloma***

Dijagnostika prijeloma podrazumijeva uzimanje podataka o načinu ozljede i pregledu bolnog mjesta.

**Anamneza** je prikupljanje podataka od ozlijeđenog djeteta ili njegove poratnje o načinu stradavanja i nastanku ozljede, a osim podataka o ozljedi bitno je saznati i ranije zdravstveno stanje, postojanje ranijih ozljeda, uzimanje lijekova, alergije i dr.

**Fizikalni status** je detaljan pregled bolnog mjesta, utvrđivanje patoloških promjena na ruci, pojava hematoma, crvenila, ispada osjeta, deformiteta, krvarenja i drugih promjena koje ukazuju na površnu ili duboku ozljedu ruke.

**Radiološka dijagnostika** je uobičajena standardna mjera utvrđivanja potencijalnog prijeloma kosti,. Izvodi se u najmanje dvije projekcija AP i LL uz dodatne ciljane snimke. Kod djece se izgled kostiju razlikuje od odraslih osoba radi zona rasta te očitavanje snimaka treba učiniti iskusan pedijatrijski radiolog. Radi zračenja snimanje djece treba biti strogo indicirano i izbjegava se nepotrebno često ozračivanje.

**Ultrazvučna dijagnostika** može biti od velike pomoći kod pregleda mekih tkiva, veličine hematoma, ozljede dubljih tkivnih struktura, dopler pregled krvnih žila i patoloških promjena na kosti.

**Komjuterska tomografija CT** -koristi se kod prijeloma koji se teško identificiraju klasičnom radiološkom obradom, kod pojave komplikacija cijeljenja, artroze, osteomijelitisa i drugih promjena koje zahtijevaju 3D rekonstrukciju kosti.

**Magnetska rezonanca MR** se koristi u slučajevima kombiniranih prijeloma malih kostiju kralježnice, lubanje ili drugih teže dostupnih koštanih tkiva koje se na klasičnim radiološkim snimkama teško vide radi preklapanja kostiju ili su teško vidljive radi neokoštalog tkiva.

### ***1.4.3 Liječenje-prijeloma dječje dobi***

Kod liječenja prijeloma i dječjoj dobi razlikujemo konzervativno i operacijsko liječenje.

**Konzervativno liječenje** podrazumijeva imobilizaciju tj. ukočenje dva susjedna zgloba između koji se nalazi prijelom. Ova metoda koristi se kod stabilnih prijeloma gdje je očuvana osovina i položaj kosti. Koštani periost je kod djece vrlo razvijen, daje kostima elastičnost i ova osobina može se iskoristiti kod repozicije pomaka na mjestu prijeloma jer je periost plastičan Za imobilizaciju ruke koriste se više materijala, najčešće gipsana longeta ili cirkularni gips. Osim ove najstarije metode danas se koriste stakloplastične udlage, ortoze i termostabilne obloge koje se nakon modeliranja stvrđnu na mjestu prijeloma i tako daju

potporu slomljenoj kosti. Ovisno o vrsti prijeloma imobilizacija se nosi 2-4 tjedna. Za vrijeme nošenja imobilizacije obvezno je kontrolirati otok ruke, neurovaskularni status i položaj kosti kontrolnim radiološkim snimkama.

**Operacijsko liječenje** koristi se kod nestabilnih prijeloma kada klasično namještanje osovine kosti nije moguće jer dolazi do ponovnog smicanja ulomaka kostiju. Najčešće se kod operacijskog liječenja koriste Kiršnerove žice koje se kroz kožu postavljaju u koštani ulomak i nakon namještanja kosti pod radiološkom kontrolom postavi u drugi koštani ulomak i time stabilizira prijelom (slika 15). Ukoliko nije moguće izvršiti zatvoreno namještanje prijeloma, onda se rezom iznad prijeloma pod kontrolom oka namjeste koštani ulomci i stabiliziraju žicom čiji se kraj može ostaviti iznad kože radi lakšeg odstranjivanja ili pod kožom ukoliko će cijeljenje prijeloma duže trajati. Osim ove vrste žice kod prijeloma se mogu koristiti i titanski čavli koji prijelom stabiliziraju prolaskom kroz koštani kanal dva susjedna ulomka.

Osim žica za stabilizaciju prijeloma mogu se koristiti vijci i pločice obično kod starije djece.

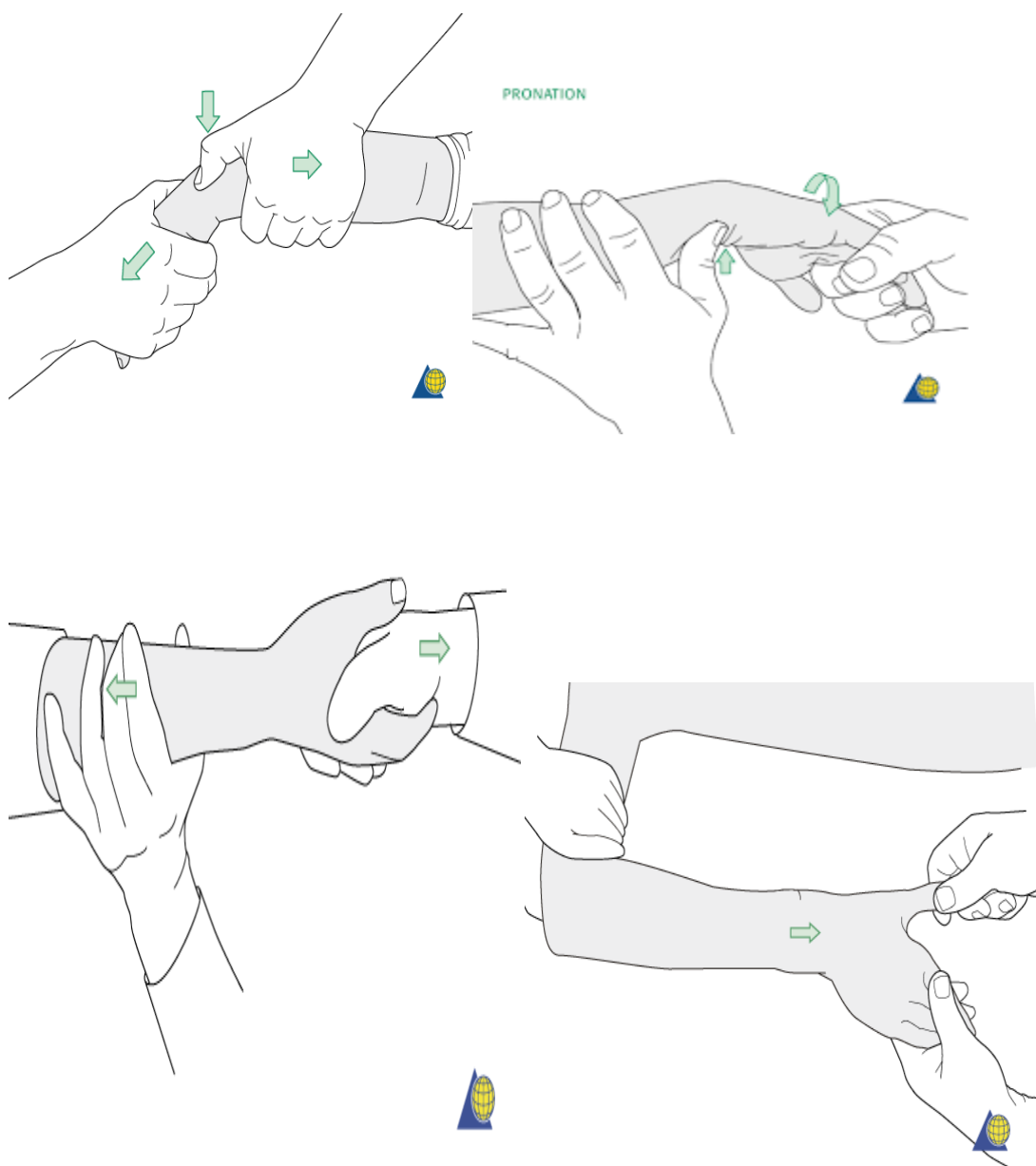
Sve osteosintetske materijali nakon sanacije prijeloma radi rasta kosti treba odstraniti.

#### ***1.4.4 Liječenje prijeloma donjeg dijela podlaktice***

Liječenje distalnih prijeloma podlaktice uključuje liječenje bolova, stabilizaciju prijeloma i kontrolu neurovaskularnog statusa ruke.

**Konzervativno liječenje** podrazumijeva liječenje nošenjem imobilizacije. Ako je prijelom u razini ručnog zgloba postavlja se sadrena longeta od lakta do srednjih članaka prstiju. Ukoliko je prijelom iznad 3-5 cm od ručnog zgloba, a prijelom kosti je kompletan onda je potrebno staviti nadlaktičnu longetu čime se zadovoljava pravilo da se kod prijeloma kosti ukoče dva susjedna zgloba. Osim klasičnih sadrenim longeta može se postaviti i imobilizacija ortozom ili ruku držati u miteli. Sadrena longeta više se koristi u prvom tjednu liječenja radi lokalnog otoka koji treba kontrolirati radi mogućnosti razvoja compartment sindroma. Kada se otok povuče može se postaviti sadreni zatvoreni (cirkularni) zavoj poznat kao klasična gipsana imobilizacija.

Ukoliko je položaj na mjestu prijeloma kompromitiran u smislu pomaka prije postavljanja imobilizacije potrebno je namjestiti kosti u anatomski prihvatljivom položaju. To se može učiniti u lokalnoj anesteziji kod veće djece, ali najbolje se pokazao pristup repoziciji u općoj kratkotrajnoj anesteziji. Ekstremitet se ekstendira i držeći kosti u pravilnom položaju pod kontrolom elektronskog prosvjetlivača (pokretni RTG) postavi se imobilizacija (slika 10).

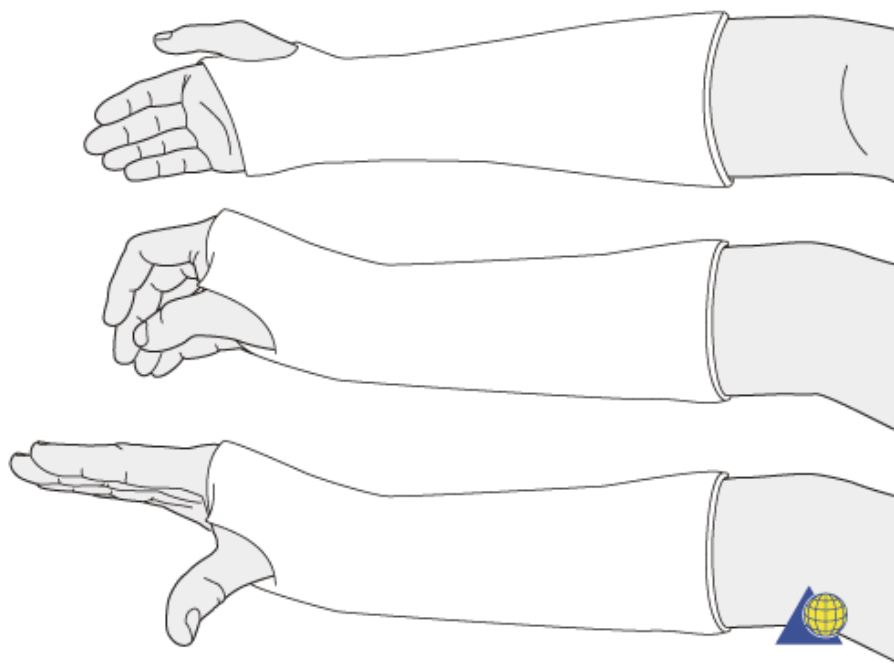


Slika 10. Tehnike manuelne repozicije prijeloma donje trećine podlaktice

(Izvor: <https://www.memorangapp.com/flashcards/57418/Orthopedic+Surgery/>)

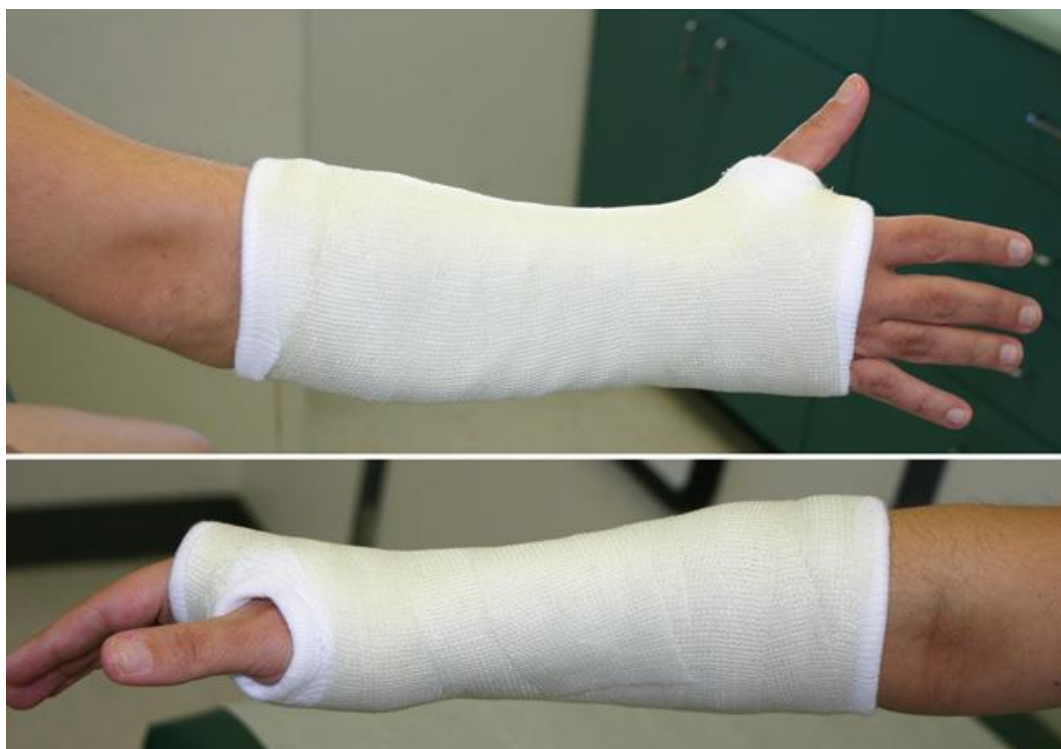Uvijek se kod postavljanja imobilizacije pazi da se ruka postavi u fiziološki položaj. Međutim, kod nestabilnih prijeloma potrebno je ručni zglob i šaku postaviti u odnos prema prijelomu koji će zadržati anatomske položaje kostiju, a to se postiže remodelacijom longete nakon što se postavi na ruku (Slika 11). Uvijek je potrebno postaviti zaštitni sloj između kože i imobilizacijskog materijala da se izbjegne stvaranje rana uslijed natiskivanja materijala imobilizacije u tkivo.





Slika 11. Zatvorena imobilizacija sadrenim zavojem (Izvor:

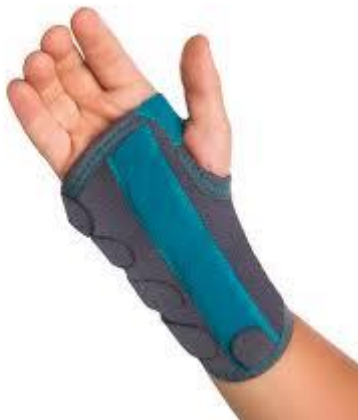[https://www2.aofoundation.org/wps/portal/lut/p/a1/04\\_Sj9CPykssy0xPLMnMz0vMAfGjzOK\\_N\\_A0M3D2DDbz9\\_UMMDRyDXQ3dw9wMDAzMjYEKIvEocDQnTr8BD](https://www2.aofoundation.org/wps/portal/lut/p/a1/04_Sj9CPykssy0xPLMnMz0vMAfGjzOK_N_A0M3D2DDbz9_UMMDRyDXQ3dw9wMDAzMjYEKIvEocDQnTr8BD)).



Slika 12. Imobilizacija ručnog zgloba plastičnom

smjesom (Izvor: <http://www.orliman.com/en/product/immobilising-wrist-support/>).





Slika 13. Imobilizacija ručnog zgloba ortozom

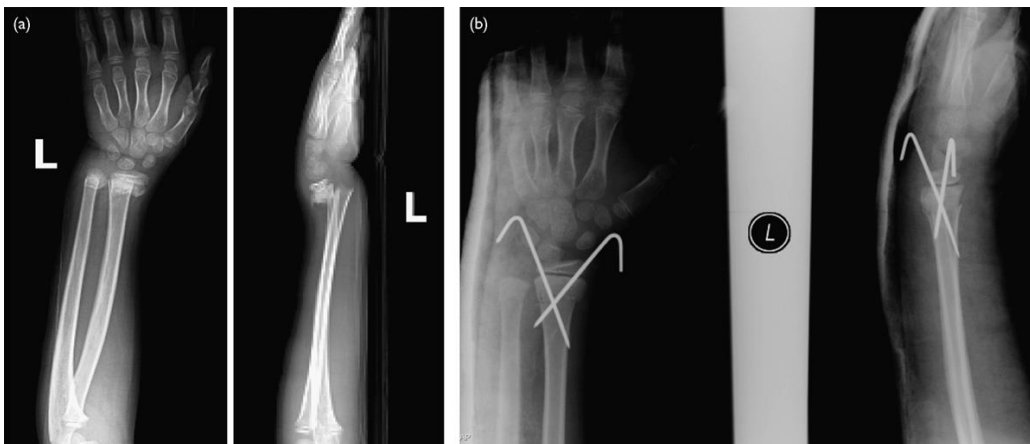
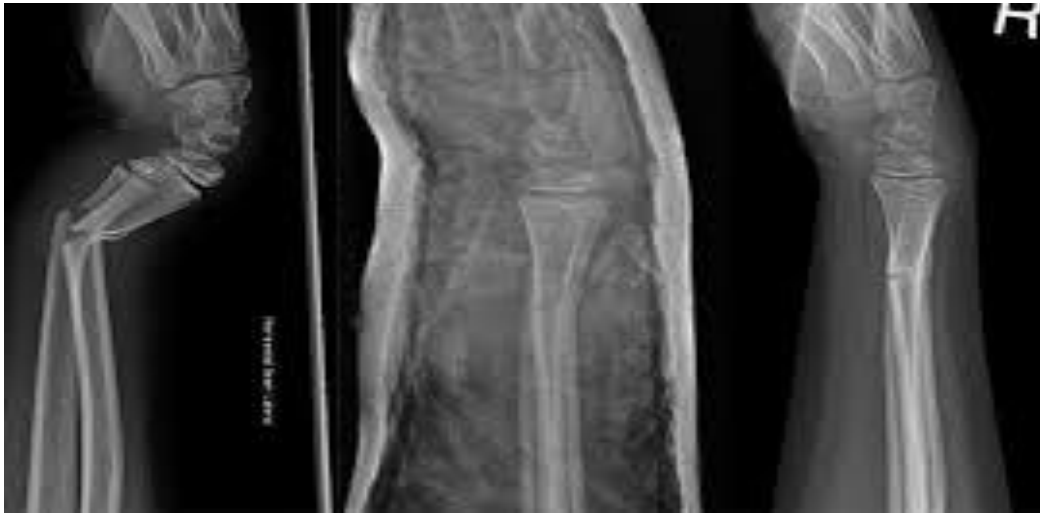(Izvor: <http://www.orliman.com/en/product/immobilising-wrist-support/>).

**Operacijsko liječenje** podrazumijeva kiruršku intervenciju na mjestu prijeloma, a posebna skupina su komplicirani prijelomi tj. oni gdje je oštećena koža uz prijelom (slika 15). Razvrstavanje otvorenih prijeloma je po Gustillo-Andersonovoj skali, koja ocjenjuje prijelome u rasponu od I do III:

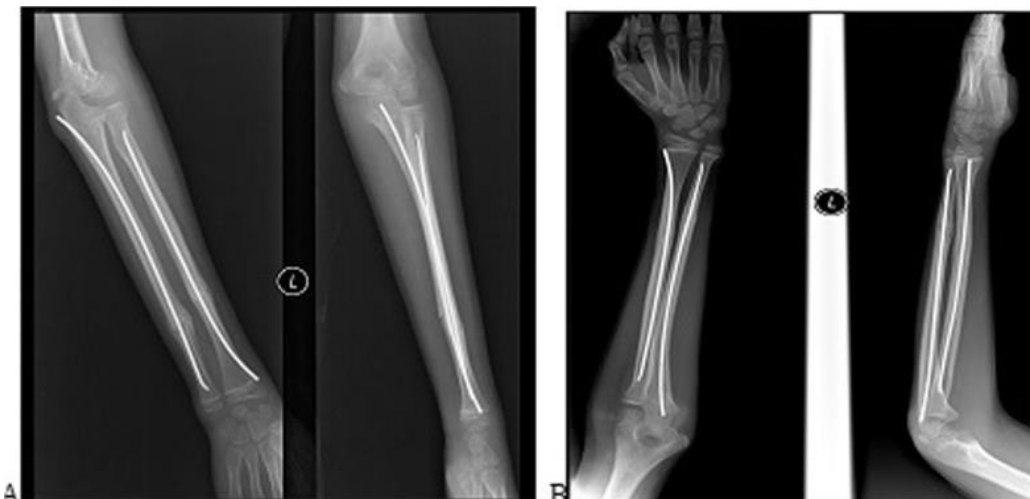- Stupanj I predstavlja ranu <1 cm s minimalnom kontaminacijom i oštećenjem mekih tkiva.
- Stupanj II je rana 1-10 cm. s oštećenjem dubljih struktura i krvarenjem.
- Stupanj III predstavlja arterijsku ozljedu i ozbiljno oštećenje mekog tkiva.

Sve otvorene prijelome stupnjevane II ili više trebat će kirurško ispiranje i antibiotsku zaštitu. Svi pacijenti s otvorenim prijelomima trebaju primiti odgovarajuću profilaksu tetanusa i liječenje antibioticima.

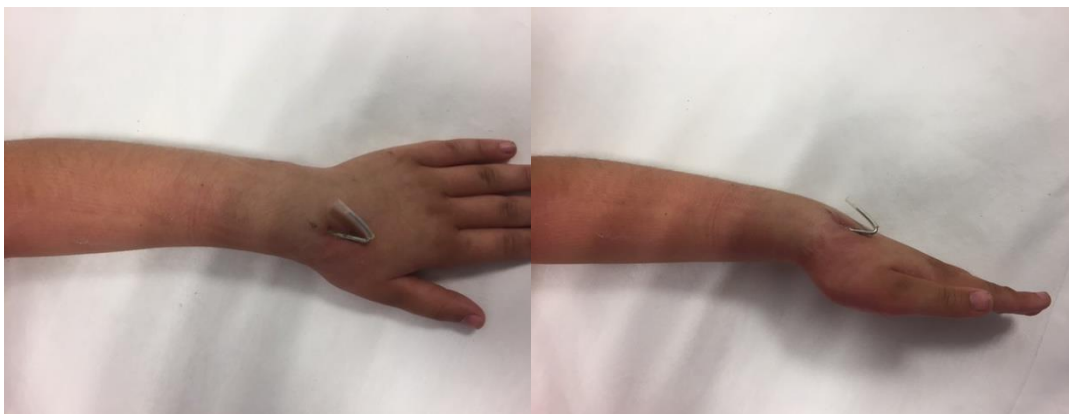Tehnike operacijskog liječenja kod djece podrazumijevaju minimalno tkivno oštećenje i pozornost na zone koštanog rasta. Kao osteosintetski materijal najčešće se koristi žica koja djelomično stabilizira kost te se dodatno mjesto prijeloma treba imobilizirati longetom. Osim žice koriste se vijci kod odlomljenih fragmenata kosti i intramedularni čavli kod dijafiznih prijeloma.



Slika 14. Prijelomi distalne podlaktice i načini operacijskog liječenja stabilizacije žicama i longetom (Izvor: <https://www.verywellhealth.com/what-is-a-kirschner-wire-2548523>).



Slika 15. Tehnike operacijskog liječenja prijeloma dijafiza lakatne i palčane kosti intramedularnim žicama TEN (Izvor: <http://www.eoj.eg.net/article.asp?issn=1110-1148;year=2016;volume=51;issue=4;spage=347;epage=351;auiast=E1>).



Slika 16. Perkutana stabilizacija prijeloma donjeg dijela pačane kosti Kiršnerovom žicom (Izvor: arhiva OB Zadar).

### **Komplikacije liječenja prijeloma**

Komplikacije liječenja prijeloma odnose se na otežano cijeljenje kosti ili reakciju okolnih tkiva za vrijeme liječenja.

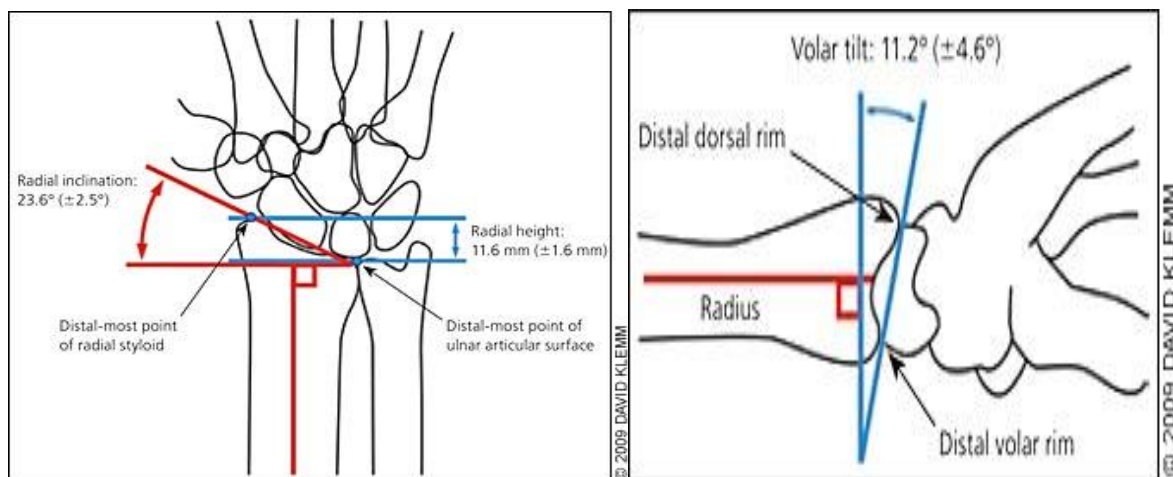
Otežano cijeljenje kosti: nepovoljan položaj ulomaka, višetruki i nestabilni prijelomi, oštećenje zone rasta kosti, okoštavanjem interosealne membrane, prevelika periostalna reakcija, stvaranje osteofita, koštanih cista i dr.

Reakcija okolnih mekih: krvarenje na mjestu prijeloma s obilnim hematomom i otokom ruke, razvoj *compartement* sindroma – povećanje tkivnog tlaka unutar anatomskih odjeljaka. Tetivne reakcije izazivaju bolove i ograničene kretnje prstiju i šake (11).

Oštećenje inervacije – uslijed direktne lezije živca koštanim ulomkom ili tlačnim natiskivanjem jedan je od prvih znakova neadekvatnog položaja kostiju ili imobilizacije. Oštećenje najčešće pogađa ulnarni živac s parestezijama prstiju šake. Potrebno je hitna dekompresija živca.

Vaskularne lezije – krvarenje oštećene žile ili ishemija uslijed povećanog tlaka i edema koje onemogućava krvožilnu cirkulaciju. Potrebna je hitna intervencija smanjenja tkivnog tlaka, zasutavljanja krvarenja ili elevacija ekstremiteta.

Kontraktura zglobova – smanjenje kretnji u ručnom zglobu uslijed oštećene zgobne plohe, skraćivanja mišića i tetiva, zadebljanja epifiznih ploča, Potrebno je provesti ranu fizikalnu rehabilitaciju bez opterećenja ruke i mjesta prijeloma.



Slika 17. Normalni odnosi u ručnom zglobov koji se kontroliraju i nakon prijeloma kostiju podlaktice

(Izvor: <https://collegeofgolf.keiseruniversity.edu/wrist-function-golf-swing-consequences-improper-action/>).

### Opća bolnica Zadar

Opća bolnica Zadar osnovana je 1887. godine kao Pokrajinska bolnica, danas je zdravstvena ustanova čiji je osnivač Zadarska županija, Opća bolnica Zadar je nastavna baza Medicinskog fakulteta, Sveučilišta u Osijeku, Studija sestrištva, Sveučilišta u Zadru. U Općoj bolnici Zadar je zaposleno 1225 djelatnika, organizirano je 20 bolničkih odjela i 3 službe. Za registrirane djelatnosti je s Hrvatskim zavodom za zdravstveno osiguranje ugovoreno 389 bolesničkih postelja za akutno liječenje, 47 postelja za produženo liječenje, 10 postelja za kronične bolesti (bez Jedinice za intenzivno liječenje), 99 stolaca/postelja dnevne bolnice, 85 mjesta hemodijalize te 114 specijalističkih ordinacija i dijagnostičkih jedinica. Osim stanovništva Zadarske županije na liječenje u ovu ustanovu dolaze pacijenti iz Ličko-Senjske županije i veliki broj turista koji se nalaze na području ovih županija.

### Zadarska županija

Zadarska županija ima površinu 3.646 kilometara četvornih i 170.017 stanovnika prema čemu je 10. županija u zemlji (7) (Slika 18). Prosječna gustoća stanovništva u Hrvatskoj je 75,71 na četvorni kilometar, a Zadarska županija je sa 46,63 jedna od najrjeđe nastanjenih u državi uz najrjeđu Ličko senjsku (ispod 10 stanovnika). Prema starosti i spolu u Zadarskoj županiji od 170.017 manjinu od 83.504 čine muškarci, a 86.513 je žena. U svim sredinama u ovoj županiji je žena više od muškaraca. Do četiri godine starosti je 8.732 stanovnika, od pet do devet 8.342, a pojedinačno najveću skupinu čine s 12.007 osoba oni s 50-54 godine, potom

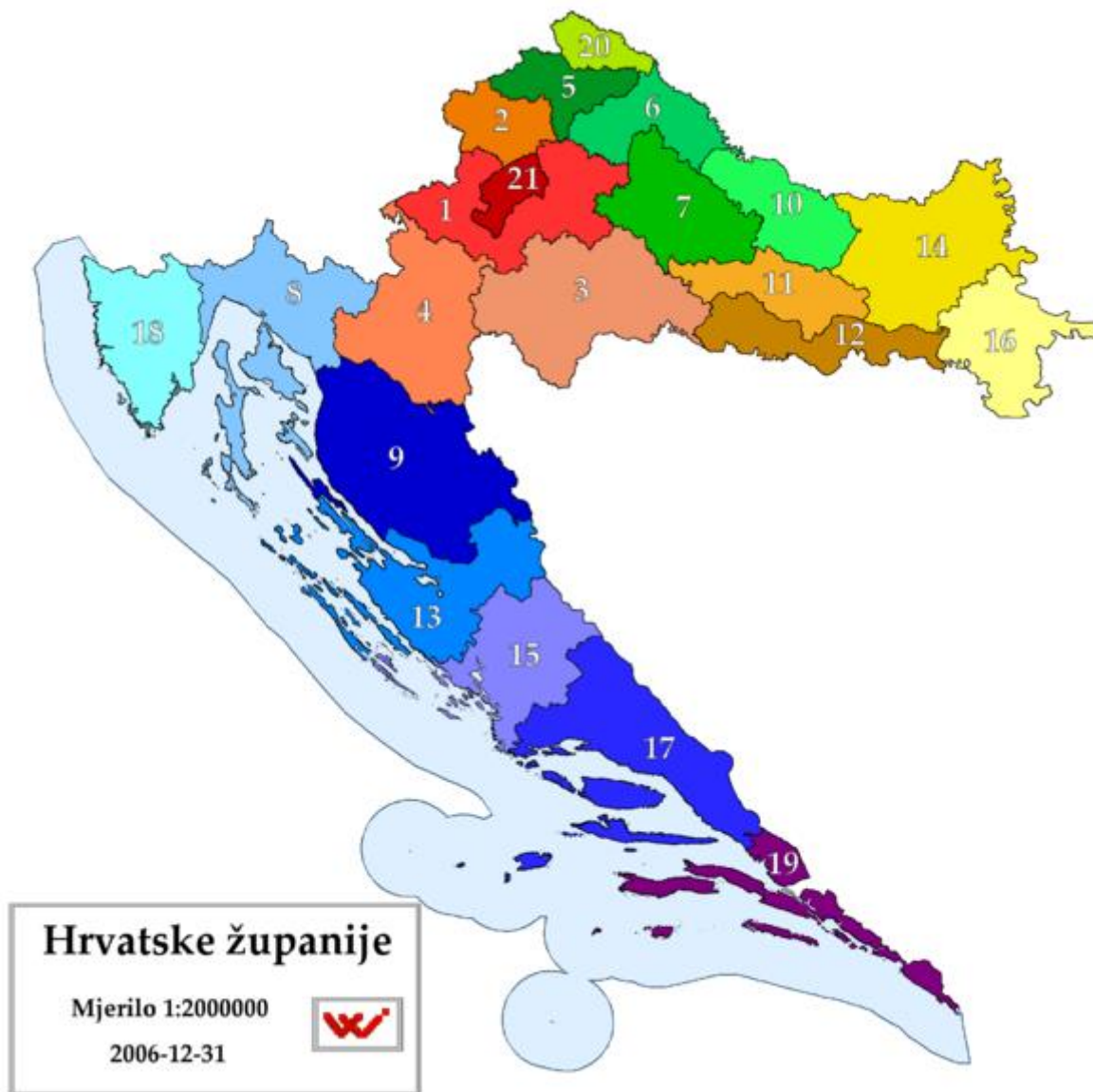55-60 (11.971) zatim 60 -64 (11.812) - odnosno najveći broj stanovnika rođen nam je od 1950 do 1960. godine, a od tad se smanjuje. Prosječan koeficijent starosti u zemlji je 24,1 a Zadarska županija s 25,5 starija je od prosjeka zemlje jer je i indeks starenja koji je u zemlji 115 ovdje veći i iznosi 117,4. Nažalost, indeks starenja županije drastično se promijenio u 10 godina jer je prethodno iznosio 86. To treba pripisati činjenici da su u velikom broju u međuvremenu upisani povratnici u ruralnom dijelu zaleđa ili oni na otocima, upisani iz drugih razloga, starije osobe. Prosječna starost u Zadarskoj županiji iznosila je pred 10 godina 38,9 godina, dok je danas 41,9 godina.

### **Grad Zadar**

Zadar ima 75.062 stanovnika. Radno sposobnog stanovništva (od 15 do 64 godine) je 50.709 (nešto manje od polovice ukupno aktivnog stanovništva u županiji), a indeks starenja (104) bitno je manji od prosjeka Hrvatske kao i koeficijent starosti (23), po dobi dominiraju osobe od 25 do 60 godina.

### **Ličko-Senjska županija**

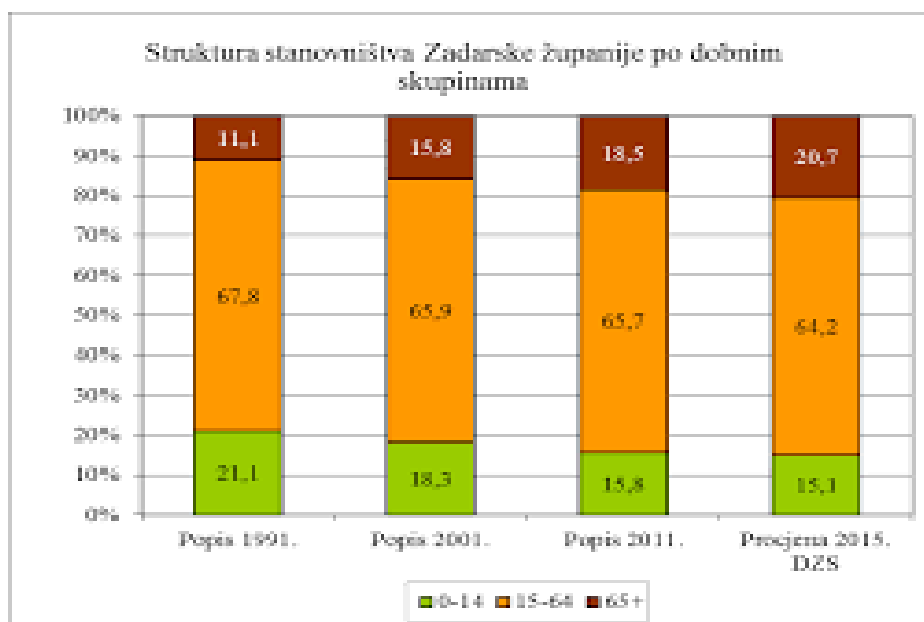
Po površini teritorija među županijama u Republici Hrvatskoj, najveća je županija s 5.350,50 km<sup>2</sup> i obuhvaća 9,46% državnog teritorija. Prema popisu stanovništva 2011. godine Županija ima 50.927 stanovnika, što je u odnosu na 2001. g. kada je imala 53.677 stanovnika značajan pad od 5,12 %. Gustoća naseljenosti je pala s 10,03 st/km<sup>2</sup> na 9,52 st/km<sup>2</sup>, što je znatno ispod prosjeka za Republiku Hrvatsku (75,16 st/km<sup>2</sup>) i čime je najrjeđe naseljena županija u HR (7). Opća bolnica Zadar je županijska ustanova koja pacijente na bolničko liječenje upućuje u Opću bolnicu u Zadru. Dio stanovnika iz rubnih županijskih mjesta Gračac i Udbina često na hitno liječenje direktno odlaze u zadarsku bolnicu.



Slika 18. Hrvatske županije, veličina i položaj Zadarske i Ličko-Senjske županije koje gravitiraju Općoj bolnici Zadar.

(Izvor: [https://bs.wikipedia.org/wiki/%C5%BDupanije\\_u\\_Hrvatskoj](https://bs.wikipedia.org/wiki/%C5%BDupanije_u_Hrvatskoj)).

Zadarska županija nalazi se u sjevernoj Dalmaciji i osim kopnenog područja ima veliki broj otok i priobalja. Stanovništvo susjedne Ličko-Senjske županije gravitira zdravstvenim uslugama Opće bolnice Zadar te je dio djece uključen u ovu studiju iz susjedne županije.



Slika 19. Prikaz strukture stanovništva Zadarske županije 1991.-2015.

Udio dječje populacije u broju stanovnika Zadarske županije zadnjih 20 godina smanjio se radi pada prirodnog prirasta s 21% na 15%.

## **2. HIPOTEZA RADA**

Liječenje djece s prijelomom podlaktice ne razlikuje se od liječenja djece s istom dijagnozom u drugim dijelovima Hrvatske.



### **3. CILJ RADA**

Prikazati uzroke, načine i rezultate liječenja prijeloma donjeg dijela palčane kosti kod djece na području Zadarske županije te ih usporediti s rezultatima istraživanja u drugim dijelovima Republike Hrvatske na osnovu kojih se mogu pronaći najbolje mjere zaštite od ove vrste ozljede.

#### **4. ISPITANICI I METODE**

U radu je korištena retrospektivna studija u vremenskom razdoblju od 01.01.2014. do 31.12.2018. s podacima iz elektronske baze podataka Opće bolnice u Zadru, Službe za kirurgiju, Traumatološke ambulante i Ambulante za dječju kirurgiju, U istraživanje je uključena populacija 0-18 godina starosti koja je liječena u navedenoj ustanovi pod MKB 10, poglavlje XX, šifra S52.5-S52.7 koje značavaju prijelom donjeg dijela palčane i lakatne kosti. Razina prijeloma podrazumijeva donju trećinu podlaktice, što uključuje dijafizu i distalnu metafizu kostiju s artikulacijskom plohom ručnog zgloba. Ukupno je evidentirano 1476 ambulantly pregledane djece i 127 djece koja su liječena u bolnici. Osim pisane medicinske dokumentacije korišten je bolnički sustav IMPAX s prikazom radioloških snimaka, povijesti bolesti i terapijske liste. Radi nepotpune dokumentacije isključena su iz studije 344 slučaja (23,3%).

Djeca su podijeljena u podskupine po dobi, spolu, vrsti prijeloma i načinu liječenja. Statistički su obrađeni i koristeći programe Microsoft Word i Excel 2010. Rezultati su prikazani tablično i grafovima.

Područje istraživanja su djeca Zadarske županije, ali i populacija koja gravitira ovoj regionalnoj zdravstvenoj ustanovi OB Zadar iz područja Ličko-Senjske županije, kao i djeca koja su bila u posjeti ovoj regiji za vrijeme turističke sezone iz Hrvatske ili inozemstva.

## 5. REZULTATI

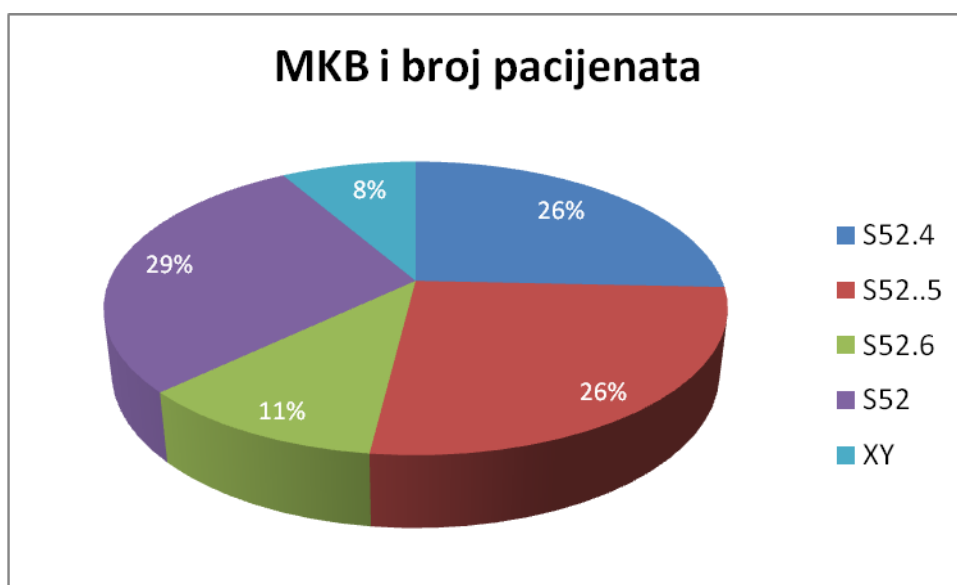
Rezultati rada prikazani su kronološki i obrađeni po istim kriterijima za svako razdoblje i odabranu skupinu.

U provedenom istraživanju svaki je uzorak je označen po Međunarodnoj klasifikaciji bolesti : MKB-10, poglavlje XX, šifre S52 s oznakom za prijelom palčane i lakatne kosti i podšiframa S52.4-S52.6 koji označavaju prijelome donjeg dijela kostiju podlaktice kao izolirani, kombinirani, otvoreni ili zatvoreni prijelom.

Tablica 1. Prikaz MKB šifri koje su bile kriterij u detekciji djece s prijelomom donjeg dijela podlaktice.

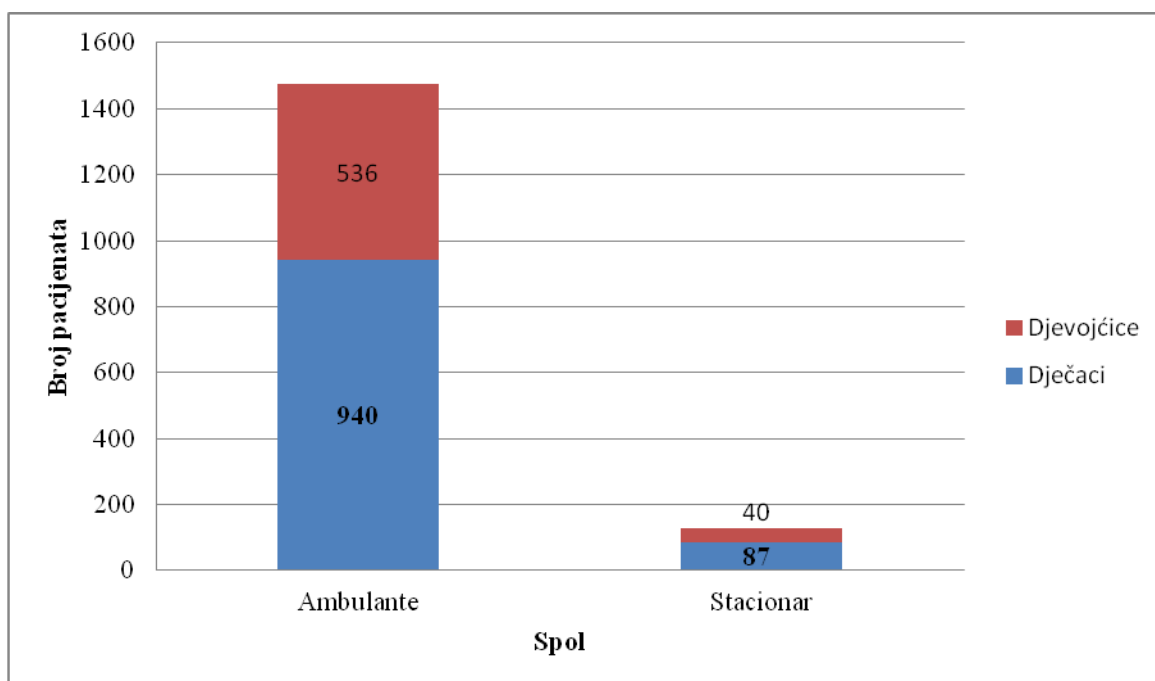
<b>S52.4, S52.40, S52.41</b>	Prijelom dijafize palčane i lakatne kosti ( <i>otvoreni i zatvoreni</i> )
<b>S52.5, S52.50, S52.51</b>	Prijelom donjeg dijela palčane kosti ( <i>otvoreni i zatvoreni</i> )
<b>S52.6, S52.60</b>	Prijelom donjeg dijela lakatne i palčane kosti ( <i>zatvoreni</i> )
<b>S 52.7</b>	Višestruki prijelomi podlaktice

Ukupno je detektirano 1476 djece koja su liječena u Općoj bolnici u Zadru sa šifrom koja odgovara zadanim kriterijim istraživanja u zadanom razdolju od 01.01.2014. do 31.12.2018. Nepotpune šifre isključene su iz istraživanja, bilo je ukupno 135 djece (9,1%).



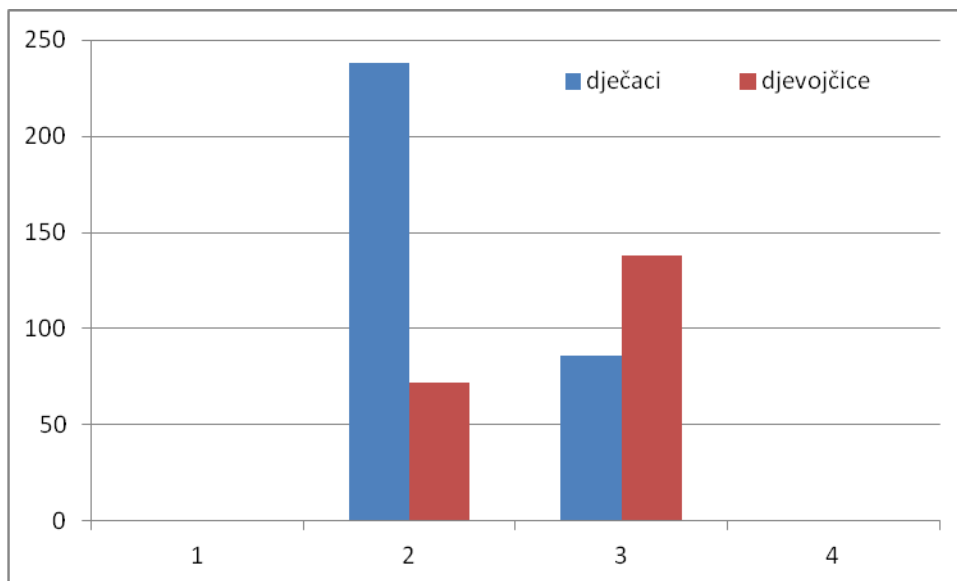
Slika 20. Prikaz odnosa pojedinih šifri u ukupnom uzorku istraživanja.

Najbrojnija šifra koja se javlja u uzorku je S52. – prijelom podlaktice 29% bez dodatne šifre koja označava mjesto prijeloma na podlaktici. Najzastupljenije šifre koja se odnosi na prijelom donjeg dijela podlaktice je 52.5 – prijelom palčane kosti, otvoren ili zatvoren 26% i šifra S52.4 prijelom dijafize palčane i lakatne kosti 26%. Ustanovljeno je da su neki pregledi vršeni pod različitim šiframa označeno kao XY koji se nalazi u uzorku je 8% , a takva djeca liječena su radi prijeloma ruke, ali nije specificirano mjesto prijelom što je uvjetovalo isključenje 135 djece iz studije. Šira XY označava nepravilno navedene šifre kod djece koja su imala prijelom u regiji ručnog zgloba, ali su šifrirane kao S53, S51, S61 i dr. koje ne odgovaraju uvjetima istraživanja.



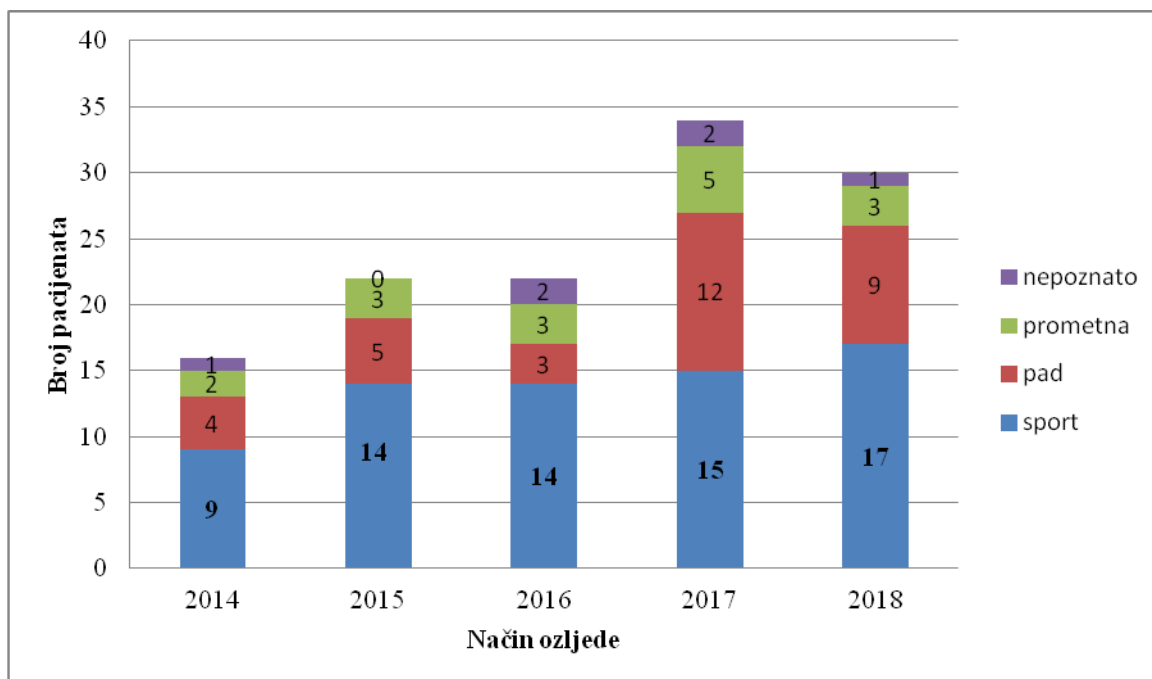
Slika 21 Odnos dječaka i djevojčica

U istraživanju dječaci su bili zastupljeni više od djevojčica 63,6%. Ovaj podatak odgovara sličnim studijama koje se bave dječjom traumatologijom koje potvrđuju veću sklonost muške populacije ozljeđivanju. Pretpostavka je da su dječaci u toj dobi tjelesno aktivniji od djevojčica, izloženi su time riziku od padova, a time i ozljedama lokomotornog sustava.



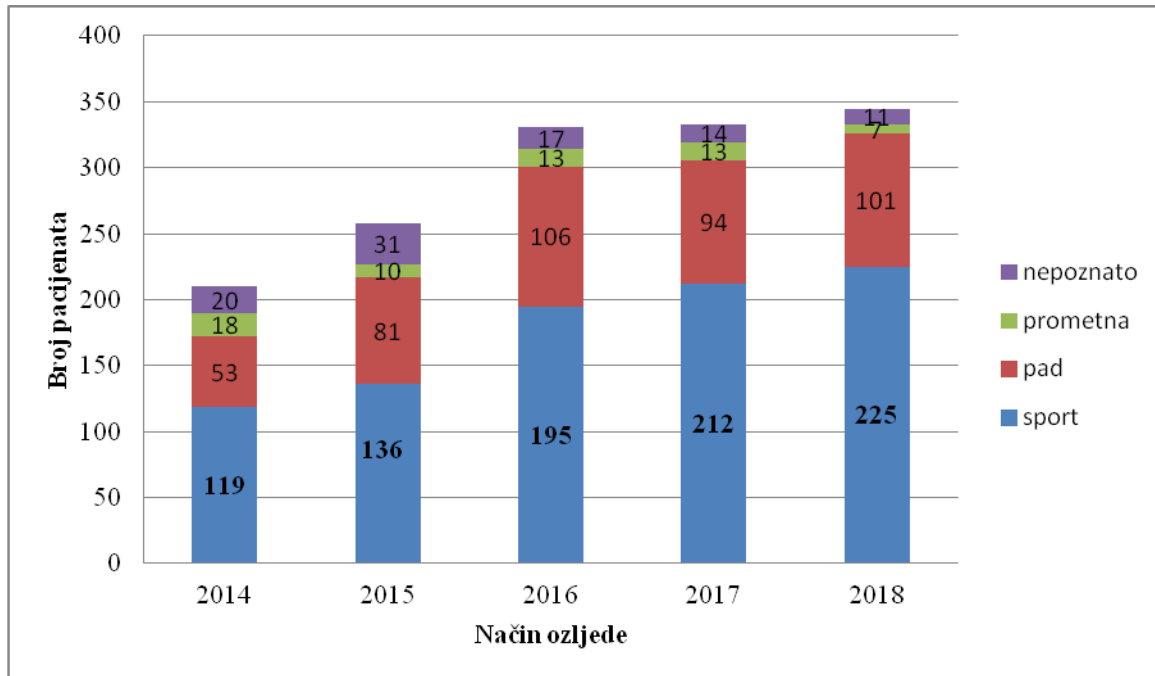
Slika 22 Odnos prijeloma desne i lijeve ruke po spolovima

U 59,1% prijelom je bio na desnoj ruci. Dječaci su 73,4% imali prijelom desne ruke, a djevojčice češće lome lijevu ruku 63,5% . Ovakav odnos podudara se s pretpostavkom da je desna ruka dominantna i izloženija je ozljedama. Ovaj stav ne podudara se s rezultatima kod djevojčica gdje je više prijeloma evidentirano na lijevoj ruci što može značiti da djevojčice u svojoj biomehanici imaju drugačiji položaj ekstremiteta nego dječaci što je već potvrđeno u nekim studijama za donje ekstremitete (11,35).



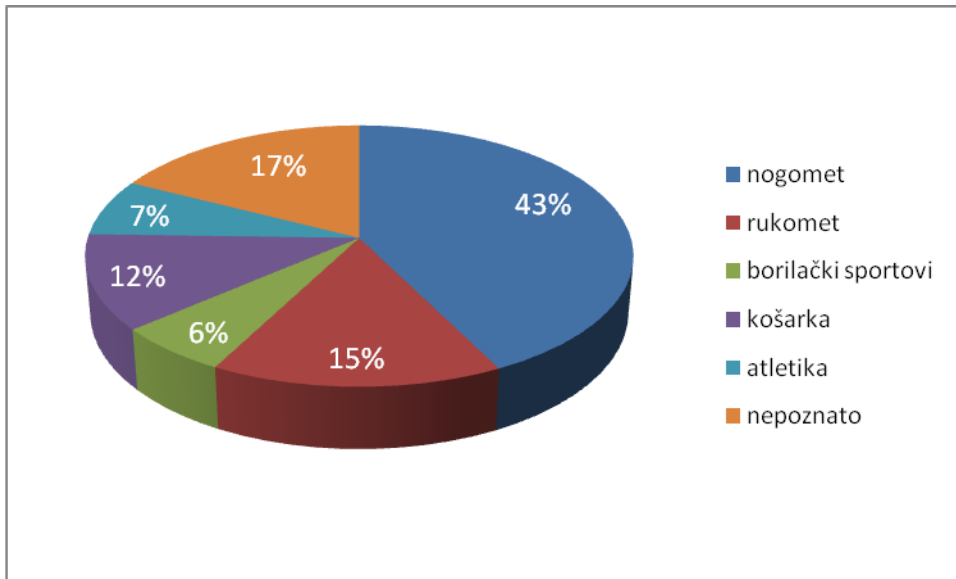
Slika 23 Način na koji je došlo do prijeloma donjeg dijela podlaktice u hospitalizirane djece

Sportske ozljede najčešći su uzrok ozljeda kod djece liječene u bolnici (54,3%), nakon njih po učestalosti slijede slučajni padovi (26%). Prometne ozljede nisu česte, ali su udružene s drugim ozljedama tijela te svakako zauzimaju važno mjesto u bolničkoj opservaciji djece jer su ozljede ekstremiteta udružene s ozljedom glave.



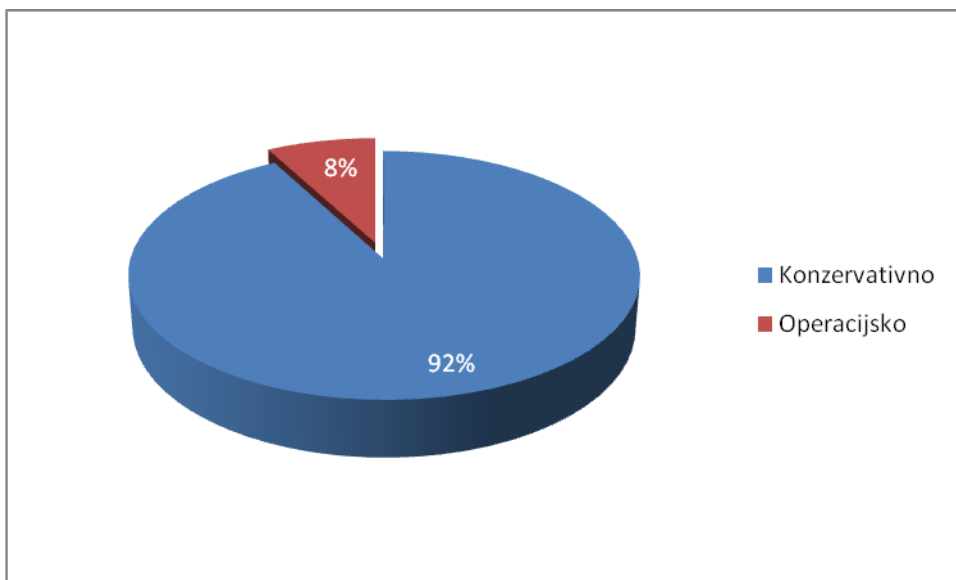
Slika 24, Način na koji je došlo do prijeloma donjeg dijela podlaktice kod ambulantno liječene djece

Kod ambulantno liječene djece uzroci ozljeda su istovjetni djeci koja su liječena u bolnici. Međutim, međusobni odnos uzroka ozljeda se bitno razlikuje. Kod bolničke djece odnos sportskih ozljeda prema ozljedama u prometu je 4:1, dok je kod ambulantno liječene djece 16:1. To ukazuje na činjenicu da su prometne ozljede bile teže od sportskih ozljeda jer dolaze u kombinaciji s ozljedama drugih dijelova tijela što je u nekim slučajevima bolničkog liječenja bio razlog hospitalizacije, a ne samo izolirana ozljeda ruke.



Slika 25, Najčešći sportovi koji su izazvali prijelom ruke

Od sportskih ozljeda najzastupljeniji je prijelom donjeg dijela podlaktice kod nogometaša 43% i rukometaša 17%. Međutim postoje razlike između sportskih ozljeda kod djece koja su hospitalizirana i ambulantno liječena. U obje skupine najčešći uzrok ozljeda je nogomet (bolnički 42%, ambulanti 42,6%), ali kod bolničke djece rukomet je na drugom mjestu 27,5%, a kod ambulantan slučajeva to je košarka 17%. Osobito je zadnjih godina izražen porast ozljeda kod djevojčica na nogometu jer je ovaj sport sve popularniji na ovom području.



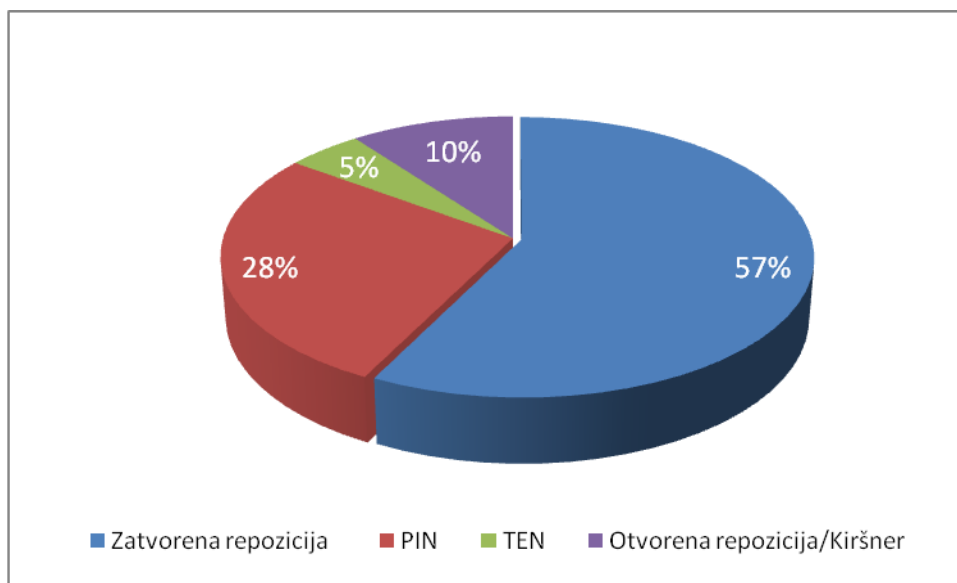
Slika 26. Način izabranog liječenja kod prijeloma donjeg dijela podlaktice

Više od 90% djece s prijelomom podlaktice liječeno je konzervativnom metodom, nošenjem longete ili zatvorenog gipsa. Kontrolni pregledi kod istog djeteta su uzeti u obzir i time nije

došlo do dupliciranja uzoraka. 127 djece podvrgnuto je bolničkom liječenju (8%) i operacijskom zahvatu.

Od ukupnog broja operirane djece kod 14 djece (11%) liječenje konzervativnom metodom zamijenjeno je radi sekundarnog pomaka operacijskim zahvatom stabilizacije pinom

Trajanje hospitalizacije radi prijeloma podlaktice iznosi prosječno 1,3 dana. Ovaj kratak boravak u bolnici znači da je dijete odmah po prijemu hitno podvrgnuto kirurškom liječenju, a nakon toga bilo je opservirano na odjelu do razbudjivanja od anestezije.



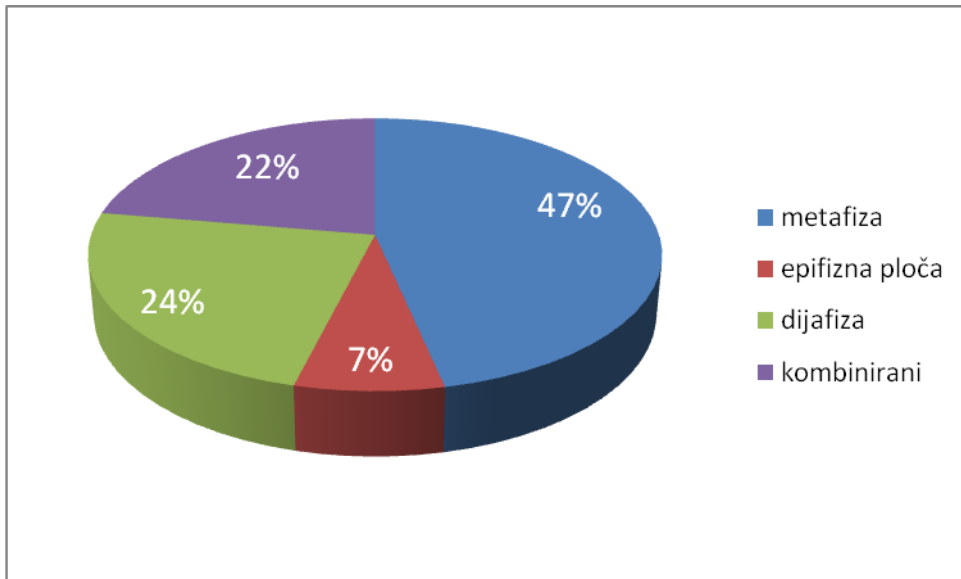
Slika 27. Odnos repozicija u općoj anesteziji i operacijskih zahvata kod bolničke djece

Kod 127 hospitalizirane djece 57% podvrgnuto je repoziciji u općoj anesteziji, a 43% je operirano. Iz studije je isključeno 9 djece radi nepotpunih podataka.

Najzastupljenija metoda operacije je perkutano postavljanje žice kojim se spajaju ulomci na mjestu prijeloma pod kontrolom pokretnog RTG-a aparata. Kod otvorenih i komplicirani slučajeva učinjena je otvorena repozicija ulomaka, uklonjen je eventualni mišićni interpozitum i kost je stabilizirana otvorenom metodom žicom (10%).

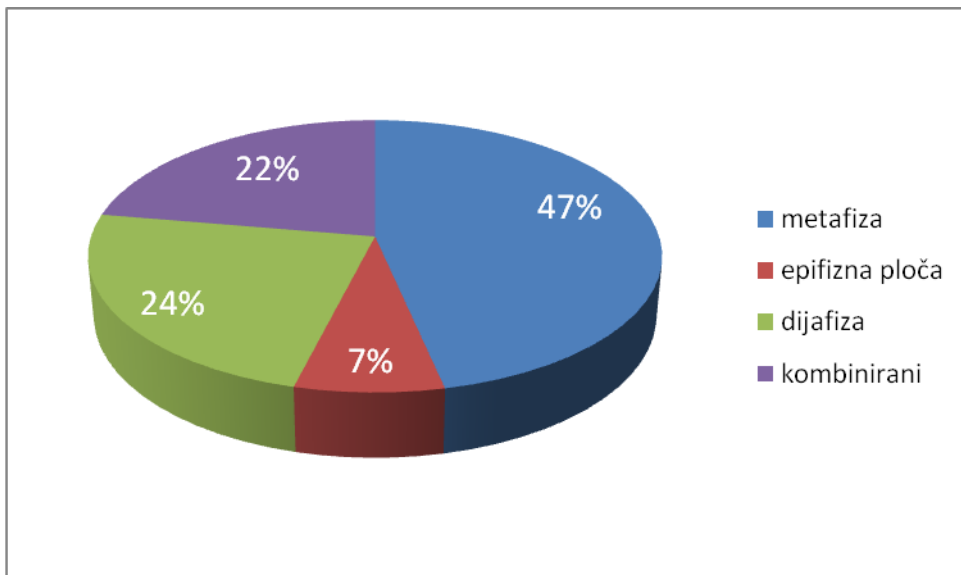
Od 127 hospitalizirane djece 101 je registrirano na kontrolnom pregledu 79,5%, ostala djeca na kontrolne preglede otišla su u druge ustanove u Hrvatskoj i inozemstvu. Više od 50% hospitalizirane djece u 7. i 8. mjesecu 2018. godine nije registrirano na kontrolnom pregledu nakon otpusta iz bolnice OB Zadar što pretpostavlja da ne žive u ovoj županiji, nego su tu bili na praznicima i turističkom obilasku.





Slika 28. Mjesto prijeloma palčane kosti kod djece koja su liječena u bolnici

Najčešće mjesto prijeloma djece koja su liječena u bolnici je kombinirani prijelom donjeg dijela lakatne i palčane kosti 35%, potom dijafiza palčane kosti 30%. Obradeno je 100% djece koja su bolnički liječena. Ovakav rezultat pokazuje da je najčešći pomak kosti bio u području metafize i to na dijelu prelaska metafize u dijafizu koji i prima najveću silu prilikom pada i sklon je deformaciji.



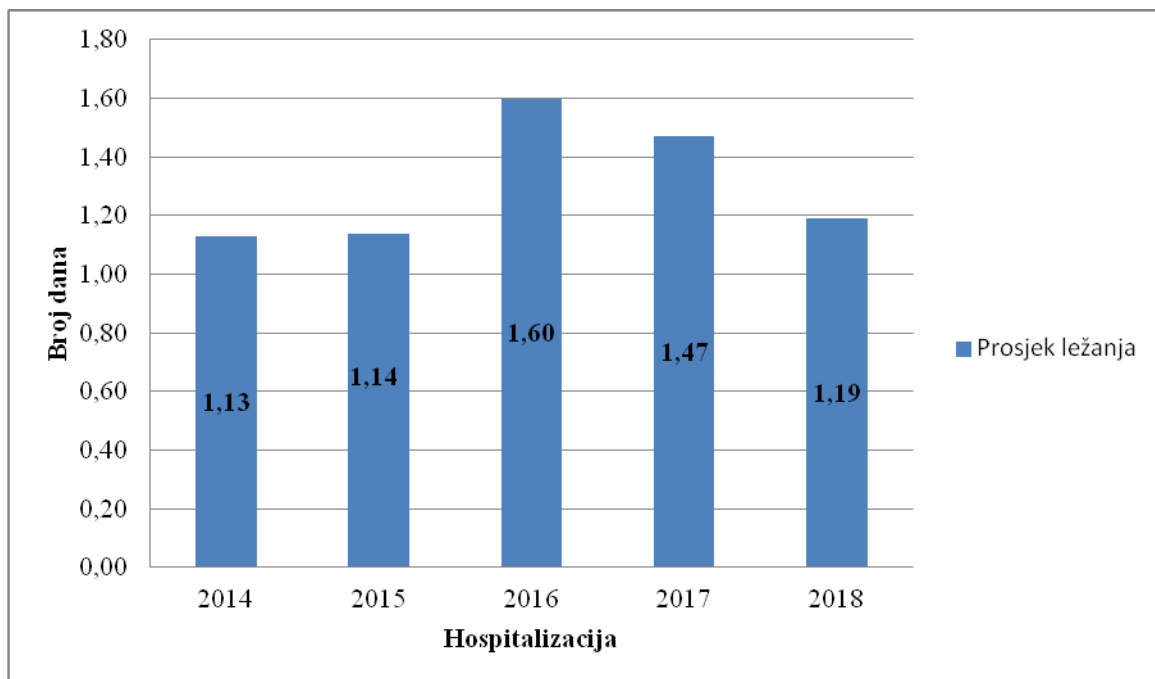
Slika 29. Mjesto prijeloma distalne podlaktice ambulantno liječene djece

Najčešće mjesto prijeloma kod djece ambulantno liječene je metafiza palčane kosti (47%), potom dijafiza palčane kosti (24%), kombinirani prijelom lakatne i palčane kosti (22%), a najmanje prijeloma nalazi se izolirano u epifiznoj ploči (7%). U ovoj skupini ambulantne

djece obrađeno je 414 slučajeva (27,9%) radi nepotpunih podataka, dokumentacije i nedostataka RTG snimaka.

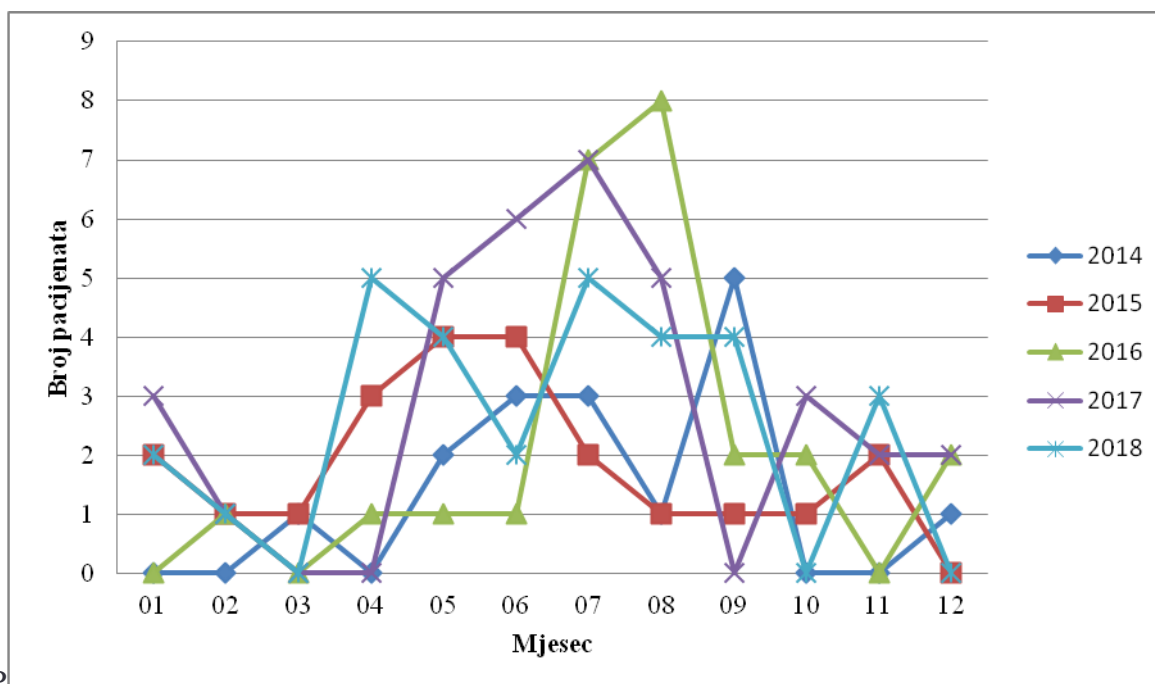
Zajedno s djecom koja su liječena u bolnici i djece koja su liječena u ambulanti u ovom dijelu istraživanja mjesta prijeloma kostiju obrađen je 541 slučaj (33,7%) od ukupnog broja djece u studiji 1476. Odnos ambulantnih i bolničkih pacijenata je 11:1 što pokazuje na izuzetno kvalitetan ambulantni rad gdje su određeni slučajevi prijeloma zbrinuti bez potrebe za liječenjem u bolnici. Ovakav pristup ozlijeđenoj djeci bez potrebe za bolničkim liječenjem smanjuje stres kod djece i obitelji i označava suvremen pristup liječenju ovih ozljeda.

Djeca iz drugih županija u ukupnom uzorku iznose 2,4%, ali u ukupnom odnosu bolničkih pacijenata njihov odnos je veći (18,1%) jer su teži slučajevi upućivani iz OB Gospić na bolničko liječenje u OB Zadar.



**Slika 30.** Trajanje hospitalizacije djece operirane radi prijeloma podlaktice

Vrijeme hospitalizacije kod djece koja su liječena radi prijeloma distalne podlaktice iznosi u prosjeku 1,3 dana. To znači da su kod djece odmah po prijemu učinjen hitni zahvat namještanja kostiju, provedena je profilaktična zaštira antibioticima i dijete je nakon toga otpušteno na kućnu njegu. Duljina prikazane hospitalizacije spada u povoljne pokazatelje koja ne bi trebala trajati duže od 3 dana za prosječne slučajeve ove ozljede po provedenim svjetskim studijama (24, 26).

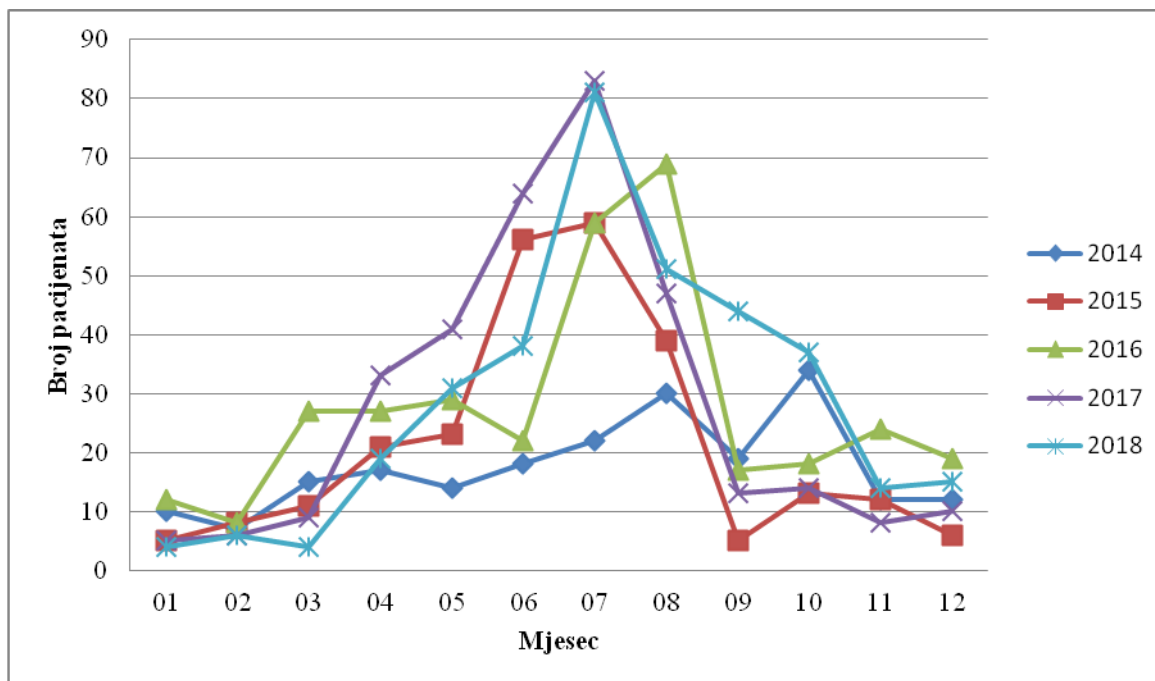


P

Slika 31. Prikaz broja hospitalizacija po mjesecima od 2014.-2018. godine.

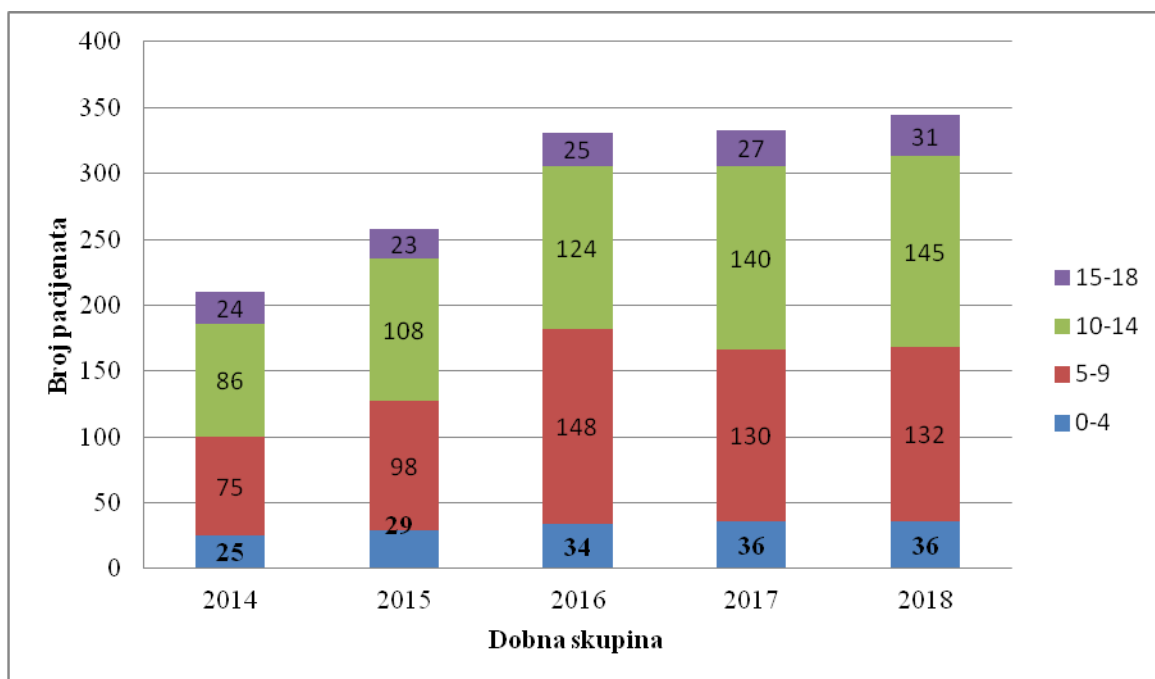
Najveći broj hospitalizacija bio je 2017. godine, ukupno 37, a najmanji djece liječeno je u bolnici 2014. ukupno njih 16. Hospitalizacije su najčešće od 6 do 8 mjeseca što je očekivano uzimajući u obzir da su tada ljetni praznici i turistička sezona.

U tom razdoblju imamo i najviše slučajeva djece koja nisu s ovog područja te se više ne javljaju na kontrolne preglede jer su se vratili kući i tamo nastavili liječenje.



Slika 32. Prikaz ambulantnih pacijenata po mjesecima od 2014.-2018. godine.

Broj ambulantnih pacijenata najveći je za vrijeme ljeta od 6 do 8 mjeseca, jednako kao i kod bolničkih pacijenata, jer se radi o školskim praznicima i turističkoj sezoni kada je dječja aktivnost na visokoj razini što uvjetuje njihovo ozljeđivanje. Najviše djece s prijelomom donjeg dijela podlaktice pregledano je ambulantno 2018. godine, ukupno 344. Ili 23,3%.



Slika 33. Prikaz pojedinih dječjih dobnih skupina od 2014.-2018.

Analizom koja je dobna skupina najzastupljenija s prijelomima podlaktice vidljivo je da su djeca 10-14 godina sklona ovoj vrsti prijeloma ukupno 48,3%. Druga najzastupljenija skupina su djeca 5-9 godina, ukupno 39,5%.

Prosječna dob dječaka iznosi 9,7 godina, a kod djevojčica 9,5 godina. Ovi podaci razlikuju se od sličnih studija gdje je razlika između muške i ženske populacije 1-2 godine (2,3.16.3), a u ovom istraživanju iznosi samo 2 mjeseca.

## 6. RASPRAVA

Prijelomi podlaktice su najčešći prijelomi u dječjoj dobi i iznose više od 50% svih prijeloma dječje populacije (1,3,19). Radi zona rasta kostiju podlaktice važno ih je na vrijeme prepoznati i pravilno liječiti (12,14,22,31). U ovom radu prikupljeni su podaci o pacijentima po međunarodnoj knjizi bolesti : MKB-10, poglavlje XX, šifre S52 s oznakom za prijelom palčane i lakatne kosti i podšiframa S52.4-S52.6 koji označavaju prijelome donjeg dijela kostiju podlaktice kao izolirani, kombinirani, otvoreni ili zatvoreni prijelom, podudaraju se sa sličnim studijama koje veliku pozornost posvećuju ovoj vrsti prijeloma (6,17,25). . Ukupno je detektirano 1476. djece koja su liječena u Općoj bolnici u Zadru sa šifrom koja odgovara zadanim kriterijim istraživanja u zadanom razdoblju od 01.01.2014. do 31.12.2018., a radi nepotpunih podataka 135 djece isključeno je iz istraživanja (9,1%). Uzorak isključene djece je očekivan jer veliki broj djece koja su liječena u Općoj bolnici u Zadru nisu s ovog područja nego su tu bila s roditeljima na odmoru, putovala su s ekskurzijom ili bili u posjeti. Nakon prve pomoći napustili su Zadarsku županiju i liječenje nastavili u zdravstvenoj ustanovi u mjestu boravka U istraživanju dječaci su bili zastupljeni više od djevojčica 63,6%. Ovaj podatak odgovara sličnim studijama koje se bave dječjom traumatologijom koje potvrđuju veću sklonost muške populacije ozljeđivanju (2,21,26). Pretpostavka je da su dječaci u toj dobi tjelesno aktivniji od djevojčica, izloženi su time riziku od padova, a time i ozljedama lokomotornog sustava (34,42). U 59,1% prijelom je bio na desnoj ruci, ali se mjesto prijeloma razlikuje po spolovima. Dječaci su 73,4% imali prijelom desne ruke, a djevojčice češće lome lijevu ruku 63,5% . Ovakav odnos podudara se s pretpostavkom da je desna ruka dominantna i izloženija je ozljedama (13,17). Ovaj stav ne podudara se s rezultatima kod djevojčica u našem istraživanju gdje je više prijeloma evidentirano na lijevoj ruci što može značiti da djevojčice u svojoj biomehanici imaju drugačiji položaj ekstremiteta nego dječaci što je već potvrđeno u nekim studijama za donje ekstremitete (11,33). U ovom pretpostavci treba uzeti u obzir da se djevojčice bave i aktivnosti gdje dječaka nema kao što su ritmika, suvremeni ples i sinhronizirano plivanje gdje smo imali evidentiranu ozljeđenu djecu ali je uzorak bio mali te nije utjecao na konačnu statistički rezultat. Sportske ozljede najčešći su uzrok ozljeda kod djece liječene u bolnici (54,3%), nakon njih po učestalosti slijede slučajni padovi (26%). Prometne ozljede nisu česte ali su udružene s drugim ozljedama tjela te svakako zauzimaju važno mjesto u bočličkoj opservaciji djece jer su ozljede ekstremiteta udružene s ozljedom glave (9,18,32). Prometne nezgode odnose se prvenstveno na sudjelovanje u prometu kao što je vožnja bicikla, suputnik u automobilu ili pješak na kolniku. Kod ambulanto liječene

djece uzroci ozljeda su istovjetni djeci koja su liječena u bolnici. Međutim, međusobni odnos uzroka ozljeda se bitno razlikuje. Kod bolničke djece odnos sportskih ozljeda prema ozljedama u prometu je 4:1, dok je kod ambulantno liječene djece 16:1. To ukazuje na činjenicu da su prometne ozljede bile teže od sportskih ozljeda jer dolaze u kombinaciji s ozljedama drugih dijelova tijela što je u nekim slučajevima bolničkog liječenja bio razlog hospitalizacije, a ne samo izolirana ozljeda ruke. Od sportskih ozljeda najzastupljeniji je prijelom donjeg dijela podlaktice kod nogometaša 43% i rukometaša 17%. Zanimljivo je da su ozljede košarkaša tek na trećem mjestu uzimajući u obzir da je košarka prije bila vrlo popularan sport u ovoj regiji ali zadnjih godina interes djece za ovaj sport je u padu, a raste interes za treniranje rukometa i nogometa. Također, kod košarkaša su ozljede prstiju češće nego ručnog zgloba što je također utjecalo na statistički rezultat zastupljenosti sportova u ovoj vrsti ozljede. Međutim, postoje razlike između sportskih ozljeda kod djece koja su hospitalizirana i ambulantno liječena. U obadvije skupine najčešći uzrok ozljeda je nogomet (bolnički 42%, ambulantni 42,6%) ali kod bolničke djece rukomet je na drugom mjestu 27,5%, a kod ambulantnih slučajeva to je košarka 17%. Osobito je zadnjih godina izražen porast ozljeda kod djevojčica na nogometu jer je ovaj sport sve popularniji na ovom području. Paradoxalno zvuči, ali današnje djevojčice imaju više sklonost grubljim sportovima kao što je nogomet i borilačke vještine nego što je to bio slučaju prije 30 ili više godina. Više od 90% djece s prijelomom podlaktice liječeno je konzervativnom metodom, nošenje longete ili zatvorenog gipsa. Kontrolni pregledi kod istog djeteta su uzeti u obzir i time nije došlo do dupliciranja uzoraka. 127 djece podvrgnuto je bolničkom liječenju (8%) i operacijskom zahvatu. Od ukupnog broja operirane djece kod 14 djece (11%) liječenje konzervativnom metodom zamijenjeno je radi sekundarnog pomaka operacijskim zahvatom stabilizacije pinom. Radi ovakvih slučajeva važno je raditi redovite kontrolne preglede svakih 7,14 ili 21 dan uz RTG snimke da se uspoređi položaj kostiju prije i nakon kontrolnog pregleda (26,33). Trajanje hospitalizacije radi prijeloma podlaktice iznosi prosječno 1,3 dana. Ovaj kratak boravak u bolnici znači da je dijete odmah po prijemu hitno podvrgnuto kirurškom liječenju, a nakon toga bilo je opservirano na odjelu do razbudjivanja od anestezije. Kod 127 hospitalizirane djece 57% podvrgnuto je repoziciji u općoj anesteziji, a 43% je operirano što govori u prilog da je konzervativni pristup kod djece i dalje najzastupljeniji jer se uzima u obzir mogućnost biomehaničkog oporavka dječjih kostiju (8,13,21,25). Najzastupljenija metoda operacije je perkutano postavljanje žice kojim se spajaju ulomci na mjestu prijeloma pod kontrolom pokretnog RTG-a aparata. Kod otvorenih i kompliciranih slučajeva učinjena je otvorena repozicija ulomaka, uklonjen je eventualni mišićni interpozitum i kost je

stabilizirana otvorenom metodom žicom (10%). Od 127 hospitalizirane djece 101 je registrirano na kontrolnom pregledu 79,5%, ostala djeca na kontrolne preglede otišla su u druge ustanove u Hrvatskoj i inozemstvu. Više od 50% hospitalizirane djece u 7 i 8 mjesecu 2018. godine nije registrirano na kontrolnom pregledu nakon otpusta iz bolnice OB Zadar što pretpostavlja da ne žive u ovoj županiji nego su tu bili na praznicima i turističkom obilasku.

Najčešće mjesto prijeloma djece koja su liječena u bolnici je kombinirani prijelom donjeg dijela lakatne i palčane kosti 35%, potom dijafiza palčane kosti 30%. Obrađeno je 100% djece koja su bolnički liječena. Ovakav rezultat poazuje da je najčešći pomak kosti bio u području metafize i to na dijelu prelaska metafize u dijafizu koji i prima najveću silu prilikom pada i sklon je deformaciji. Najčešće mjesto prijeloma kod djece ambulantno liječene je metafiza palčane kosti (47%), potom dijafiza palčane kosti (24%), kombinirani prijelom lakatne i palčane kosti (22%), a najmanje prijeloma nalazi se izolirano u epifiznoj ploči (7%). Ovo je posljedica rasporeda sile djelovanja prilikom pada na ruku, tj. dolazi do prijeloma na „locus minoris“ palčane kosti gdje je najtanja i mekana kost što dovodi do njenog pucanja. Odnos ambulantanah i bolničkih pacijenata je 11:1 što pokazuje na izuzetno kvalitetan ambulantni rad gdje su određeni slučajevi prijeloma zbrinuti bez potrebe za liječenjem u bolnici. Ovakav pristup ozlijeđenoj djeci bez potrebe za bolničkim liječenjem smanjuje stres kod djece i obitelji i označava suvremen pristup liječenju ovih ozljeda. Djeca iz drugih županija u ukupnom uzorku iznose 2,4%, ali u ukupnom odnosu bolničkih pacijenata njihov odnos je veći (18,1%) jer su teži slučajevi upućivani iz OB Gospić na bolničko liječenje u OB Zadar jer OB Gospić nema dječje kirurge. Vrijeme hospitalizacije kod djece koja su liječena radi prijeloma distalne podlaktice iznosi u prosjeku 1,3 dana. To znači da su kod djece odmah po prijemu učinjen hitni zahvat namještanja kostiju, provedena je profilaktična zaštira antibioticima i dijete je nakon toga otpušteno na kućnu njegu. Duljina prikazane hospitalizacije spada u povoljne pokazatelje koja ne bi trebala trajati duže od 3 dana za prosječne slučajeve ove ozljede po provedenim svjetskim studijama (24, 26). Najveći broj hospitalizacija bio je 2017. godine, ukupno 37, a najmanji djece liječeno je u bolnici 2014. ukupno njih 16. Hospitalizacije su najčešće za vrijeme ljeta, od 6 do 8 mjeseca što je očekivano uzimajući u obzir da su tada ljetni praznici i turistička sezona. U tom razdoblju imamo i najviše slučajeva djece koja nisu s ovog područja te se više ne javljaju na kontrolne preglede jer su se vratili kući i tamo nastavili liječenje. Broj ambulantanah pacijenata najveći je za vrijeme ljeta od 6 do 8 mjeseca, jednako kao i kod bolničkih pacijenata, jer se radi o školskim praznicima i turističkoj sezoni kada je dječja aktivnost na visokoj razini što uvjetuje njihovo ozljeđivanje. Najviše djece s prijelomom donjeg dijela podlaktice pregledano je ambulantno 2018. godine,



ukupno 344 (23,3%) kada je bilo održavano Svjetsko prvenstvo u nogometu i kada su djeca iznadprosječno trenirala nogomet i bavila se njime u slobodno vrijeme. Analizom koja je dobna skupina najzastupljenija s prijelomima podlaktice, vidljivo je da su djeca 10-14 godina sklona ovoj vrsti prijeloma, ukupno 48,3%. Druga najzastupljenija skupina su djeca 5-9 godina, ukupno 39,5%, a osim ovih izloženih dobnih grupa koje su tjelesno aktivne treba uzeti u obzir i činjenicu da su njihove kosti podlaktice u toj dobi vrlo gracilne i slabo okoštale te u odnosu na tjelesnu masu nisu sposobne primite velike sile opterećenje (14,23).

Prosječna dob dječaka iznosi 9,7 godina, a kod djevojčica 9,5 godina. Ovi podatci razlikuju se od sličnih studija gdje je razlika između muške i ženske populacije 1-2 godine (2,3.16.3), a u ovom istraživanju iznosi samo 2 mjeseca što potvrđuje hipotezu da su današnje djevojčice tjelesno aktivne kao i dječaci u istoj životnoj dobi tj. bave se aktivnostima koje su potencijalno opasne za ozljedu lokomotornog sustava. Ovo istraživanje provedeno u OB Zadar daje zanimljive podatke koje se u nekim segmentima podudaraju s objavljenim svjetskim studijama, ali ima neke svoje specifičnosti koje su utjecale na rezultate istraživanja. To se prvenstveno odnosi na konstituciju djece koja žive u o o j regiji, iznadprosječnog su rasta, dugih i gracilnih ekstremiteta koji su skloni prijelomima. Dugo razdoblje ljeta u Dalmaciji pogodno je za boravak na otvorenom, parkovima i sportskim terenima što podržava mogućnost nastanka ozljeda. Epidemija elektronskih uređaja koji okupiraju djecu i njihovo slobodno vrijeme sigurno je utjecala na navike djece da borave vani i bave se sportom ali to je globalna pojava koja pogađa sva razvijena društva. Ove generacije djece motorički zaostaju za ranijim generacijama i njihova koordinacija pokreta može dovesti do većeg broja ozljeda jer osim precizne motorike prstiju (rad na tabletima, mobitelima i dr.) izgubili su dio grube motorike koja je korisna za zaštitu kod padova i bavljenja tjelesnom aktivnošću jačeg inteziteta.

## **7. ZAKLJUČAK**

Prijelomi donjeg dijela palčane kosti spadaju u najčešće prijelome dječje dobi i njihova pojava je vrlo česta u Zadru i okolici. Najčešći uzroci ovih prijeloma su sportske ozljede i slučajni padovi. Ukoliko se ove ozljede pravilno ne liječe mogu ostati trajne posljedice s reduciranom funkcijom ručnog zgloba. Smanjenje broja ovih ozljede moguće je edukacijom sportskih trenera, roditelja i nošenjem zaštitne opreme na ručnom zglobu za vrijeme bavljenja opisanim aktivnostima. U istraživanju je potvrđena hipoteza rada da nema bitne razlike u epidemiologiji i načinu liječenja djece Zadra i okolice u odnosu na druga područja u Hrvatskoj.

## **8. ZAHVALE**

Posebnu zahvalu upućujem mentoru prof.dr.sc. Anku Antabaku koji mi je dao smjernice i važne savjete pri izradi ovog rada te na strpljenju i vremenu koje je uvijek odvojio za studentska pitanja.

Zahvaljujem na nesebičnoj pomoći informatičarima Opće Bolnice Zadar Ivici Zubaku i Predragu Jeličiću koji su mi pomogli prikupiti tražene podatke iz elektronske arhive Opće Bolnice Zadar te ih informatički obraditi.

## 9. LITERATURA

1. Antabak A, Stanić L, Matković N, Papeš D, Romić I, Fuchs N, Luetić T. Radius fractures in children-causes and mechanisms of injury. *Lijec Vjesn.* 2015 Mar-Apr;137(3-4):76-80.
2. Hedström EM, Svensson O, Bergström U, Michno P. Epidemiology of fractures in children and adolescents Increased incidence over the past decade: a population-based study from northern Sweden. *Acta Orthopaedica* 2010; 81: 148–153.
3. Haluzan D, Davila S, Antabak A, Dobric I, Stipic J, Augustin G, Ehrenfreund T, Prlic I. Thermal changes during healing of distal radius fractures-Preliminary findings. *Injury.* 2015 Nov;46 Suppl 6:S103-6. doi: 10.1016/j.injury.2015.10.046. Epub 2015 Nov 17.
4. Schmuck T, Altermatt S, Büchler P, Klima-Lange D, Krieg A, Lutz N, Muermann J, Slongo T, Sossai R, Hasler C. Greenstick fractures of the middle third of the forearm. A prospective multi-centre study. *European Journal of Pediatric Surgery* 2010; 5: 316-320.
5. Šoša T, Sutlić Ž, Stanec Z i sur. *Kirurgija.* Zagreb: Izdavač; 2007.
6. [https://www.google.com/search?q=HRVATSKE+%C5%BDUPANIJE&rlz=1C1GCEA\\_enHR845HR845&oq=HRVATSKE+%C5%BDUPANIJE&aqs=chrome..69i57j0l5.7183j0j4&sourceid=chrome&ie=UTF-8](https://www.google.com/search?q=HRVATSKE+%C5%BDUPANIJE&rlz=1C1GCEA_enHR845HR845&oq=HRVATSKE+%C5%BDUPANIJE&aqs=chrome..69i57j0l5.7183j0j4&sourceid=chrome&ie=UTF-8)
7. Jiang N, Cao Z, Ma Y, Lin Z, Yu B. Management of Pediatric Forearm Torus Fractures A Systematic Review and Meta-Analysis *Pediatric emergency care* 2016; 11:773-778.
8. Rogers LF, Poznanski AK. Imaging of epiphyseal injuries. *Radiology* 1994; 2 :297–308.
9. Eberl R, Singer G, Schalamon J, Petnehazy T, Hoellwarth ME Galeazzi Lesions in Children and Adolescents Treatment and Outcome *Clinical orthopaedics and relate research* 2008; 466:1705–1709.
10. Arora R, Fichadia U, Hartwig E, Kannikeswaran N. Pediatric Upper-Extremity Fractures. *Pediatric Annals* 2014;5:196-204.
11. Antabak A, Luetic T, Ivo S, Karlo R, Cavar S, Bogovic M, Medacic SS. Treatment outcomes of both-bone diaphyseal paediatric forearm fractures. *Injury.* 2013 Sep;44 Suppl 3:S11-5. doi: 10.1016/S0020-1383(13)70190-6.

13. Landin LA. Fracture patterns in children. Analysis of 8,682 fractures with special reference to incidence, etiology and secular changes in a Swedish urban population 1950-1979. *Acta Orthop Scand Suppl* 1983;202:1–109.
14. Leung AG, Peterson HA. Fractures of the proximal radial head and neck in children with emphasis on those that involve the articular cartilage. *J Pediatr Orthop* 2000;20:7–14.
15. Hauck RM, Hershey PA, Skahen J III, Palmer AK. Classification and treatment of ulnar styloid nonunion. *J Hand Surg* 1996;21A:418–422.
16. Ibrahim T, Qureshi A, Sutton AJ, Dias JJ. Surgical versus nonsurgical treatment of acute minimally displaced and undisplaced scaphoid waist fractures: pairwise and network meta-analyses of randomized controlled trials. *Journal of hand surgery* 2011;36:1759-1768.
17. Dameron TB Jr. Traumatic dislocation of the distal radio-ulnar joint. *Clinical orthopaedics and relate research* 1972;83:55-63.
18. Sinikumpu JJ, Pokka T, Sirnio K, Ruuhela R, Serlo W. Population-based research on the relationship between summer weather and paediatric forearm shaft fractures. *Injury* 2013; 44:1569–1573.
19. Kirmani S, Christen D, van Lenthe GH, et al. Bone structure at distal radius during adolescent growth. *J Bone Miner Res.* 2009;6:1033-1042.
20. Rockwood and Wilkins Fractures in Children, VIII.izdanje, New York, 2014.
21. Vocke AK, von Laer LR Unfallchirurg. Prognosis of proximal radius fractures in the growth period. 1998;4:287-95.
22. Barnes J., Webb M., Fearon v.P. Salter-Harris II forearm fracture reduction and fixation using a buttress plate *BMJ* 2014.
23. Menachem S, et al. Does fluoroscopy improve outcomes in paediatric forearm fracture reduction?, *Clinical Radiology* 2016.
24. Prathapkumar KR, Garg NK, Bruce CE. Elastic stable intramedullary nail fixation for severely displaced fractures of the neck of the radius in children. *J Bone Joint Surg Br* 2006;3:358-361.
25. Vocke AK, Von Laer L. Displaced fractures of the radial neck in children: long-term results and prognosis of conservative treatment. *J Pediatr Orthop B.* 1998;7:217–222.
26. Guyonnet C, Martins A, Marengo L, Mansour M, Rousset M, Samba A, Dimeglio A, Canavese F. Functional outcome of displaced radial head fractures in children treated

- by elastic stable intramedullary nailing. *Journal of Pediatric Orthopaedics*. 2017;27(4):1.
27. Schmittenbecher PP. State-of-the-art treatment of forearm shaft fractures. *Injury* 2005; 36 (Suppl 1):25–34.
  28. Badoi A, Frech-Dorlfer M, Hacker FM, Mayr J. Influence of Immobilization Time on Functional Outcome in Radial Neck Fractures in Children. *Eur J Pediatr Surg* 2016;6:514-518.
  29. Pring ME. Pediatric Radial Neck Fractures: When and How to Fix. *J Pediatr Orthop* 2012;1:14-21.
  30. Little KJ. Elbow Fractures and Dislocations *Orthop Clin North Am* 2014;3:327-340.
  31. Neal E. Comparison of splinting and casting in the management of torus fracture. *Emerg Nurse*. 2014;21(9):22-6.
  32. Ramoutar DN, Shivji FS, Rodrigues JN, Hunter JB. The outcomes of displaced paediatric distal radius fractures treated with percutaneous Kirschner wire fixation: a review of 248 cases. *Eur J Orthop Surg Traumatol* 2014.
  33. Bell CJ, Viswanathan S, Dass S, Donald G. The incidence of neurologic injury in paediatric forearm fractures requiring manipulation. *J Pediatr Orthop B*. 2010;19(4):294-7.
  34. Abzug JM, Little K, Kozin SH. Physeal arrest of the distal radius. *J Am Acad Orthop Surg*. 2014;22(6):381-9.
  35. Houshian S, Holst AK, Larsen MS, Torfing T. Remodeling of Salter-Harris type II epiphyseal plate injury of the distal radius. *J Pediatr Orthop*. 2004; 24(5):472-6.
  36. Subramanian P, Kantharuban S, Shilston S, et al. Complications of Kirschner-wire fixation in distal radius fractures. *Tech Hand Up Extrem Surg*. 2012;16(3): 120-3.

## 10. ŽIVOTOPIS

Klara Karlo

Rođena u Zadru 12. svibnja 1994.godine.

- 2001.-2009. Pohađam Osnovnu školu “ Šimuna Kožičića Benje” u Zadru;
- 2010.-2013. završavam Klasičnu gimnaziju “Ivana Pavla II” u Zadru;
- Ak./god. 2013./2014. upisujem Medicinski fakultet u Zagrebu.

Govorim engleski i njemački jezik (B2);

Hobi : planinarenje, sportsko penjanje