

# Biopsija bubrega kod kongenitalnih anomalija - oligomeganefronija i nefronoftiza

---

Potkonjak, Ana-Meyra

Master's thesis / Diplomski rad

2014

Degree Grantor / Ustanova koja je dodijelila akademski / stručni stupanj: **University of Zagreb, School of Medicine / Sveučilište u Zagrebu, Medicinski fakultet**

Permanent link / Trajna poveznica: <https://um.nsk.hr/um:nbn:hr:105:823740>

Rights / Prava: [In copyright](#) / [Zaštićeno autorskim pravom.](#)

Download date / Datum preuzimanja: **2024-08-09**



Repository / Repozitorij:

[Dr Med - University of Zagreb School of Medicine Digital Repository](#)



**SVEUČILIŠTE U ZAGREBU  
MEDICINSKI FAKULTET**

**Ana – Meyra Potkonjak**

**Biopsija bubrega kod kongenitalnih anomalija -  
Oligomeganefronija i nefronoftiza**

**DIPLOMSKI RAD**



Zagreb, 2014.

*Ovaj diplomski rad izrađen je na Klinici za pedijatriju Kliničkog bolničkog centra Zagreb, Zavod za nefrologiju, dijalizu i transplantaciju, pod vodstvom prof. dr. sc. Danka Miloševića i predan je na ocjenu u akademskoj godini 2013./2014.*

Popis i objašnjenje kratica korištenih u radu:

ACE - *Angiotensin-converting-enzyme*

APC 2 - *Adenomatous Polyposis Coli*

ATR - *Ataxia telangiectasia and Rad3 related*

CEP290 - *Centrosomal protein 290kDa*

CT - *Computed tomography*

DMSA - *Dimercaptosuccinic acid*

DNA - *Deoxyribonucleic acid*

FGF2 - *Fibroblast growth factor 2*

GDNF - *Glial cell-derived neurotrophic factor*

HGF - *Hepatocyte growth factor*

IFT 139 - *Intraflagellar transport*

INVS - *Inversin*

LETM 1 - *Leucine zipper-EF-hand containing transmembrane protein 1 gene*

mRNA - *Messenger RNA*

NPHP - *Nephronophthisis*

PAX 2 - *Paired box 2*

PKHD 1 - *Polycystic Kidney And Hepatic Disease 1*

RNA - *Ribonucleic acid*

RPGRIP1L - *Retinitis pigmentosa GTPase regulator interacting protein 1 - like*

SHH - *Sonic hedgehog*

TMEM67 - *Transmembrane protein 67*

TTC21B - *Tetratricopeptide repeat domain 21B*

WHSC 1 - *Wolf-Hirschhorn syndrome candidate 1*

WHSC 2 - *Wolf-Hirschhorn syndrome candidate 2*

WHSCR - *Wolf-Hirschhorn syndrome candidate region*

WNT 4 - *Wingless-type MMTV integration site family, member 4*

# SADRŽAJ:

<b>1. SAŽETAK</b>	
<b>2. ABSTRACT</b>	
<b>3. UVOD.....</b>	<b>1</b>
<b>4. BIOPSIJA.....</b>	<b>2</b>
4.1. Način izvođenja.....	2
4.2. Patohistološka analiza.....	7
4.3 Indikacije.....	8
<b>5. KONGENITALNE ANOMALIJE.....</b>	<b>10</b>
5.1 Incidencija i podjela.....	10
5.2 Oligomeganefronija.....	14
5.2.1 Patogeneza i pridruženi sindromi.....	14
5.2.2 Klinička slika .....	18
5.2.3 Dijagnostičke pretrage.....	20
5.2.4 Histološki nalaz pri biopsiji.....	22
5.2.5 Liječenje i prognoza.....	24
5.3 Nefronoftiza.....	24
5.3.1 Patogeneza i pridruženi sindromi.....	25
5.3.2 Klinička slika.....	30
5.3.3 Dijagnostičke pretrage.....	31
5.3.4 Histološki nalaz pri biopsiji.....	32
5.3.5 Liječenje i prognoza.....	32
<b>6. ZAKLJUČAK.....</b>	<b>34</b>
<b>7. LITERATURA.....</b>	<b>35</b>
<b>8. ŽIVOTOPIS.....</b>	<b>38</b>

# 1. SAŽETAK

## **NASLOV: *BIOPSIJA BUBREGA KOD KONGENITALNIH ANOMALIJA - OLIGOMEGANEFRONIJA I NEFRONOPTIZA***

Anomalije mokraćnog sustava su najučestalije kongenitalne anomalije. Nalaze se kao izolirane promjene ili s anomalijama drugih organskih sustava. Promjenama su najpodložniji bubrezi, a kongenitalne bubrežne anomalije čine 60 % uzroka kronične bubrežne bolesti. Napredovanje oštećenja smanjuje bubrežnu funkciju i naposljetku dovodi do kroničnog bubrežnog zatajenja. Otkrivanje oligomeganefronije i nefronoftize u ranom stadiju bolesti, te započinjanje terapije, usporava napredak oštećenja, otklanja nastanak komplikacija i odgađa nastup kroničnog bubrežnog zatajenja. Donošenje zaključka o tipu promjene na temelju kliničke slike, laboratorijskih nalaza i slikovnih pretraga ne predstavlja dovoljno pouzdan izbor. Kao dijagnostičko sredstvo u procjeni naravi bolesti, stupnja i raširenosti patološke promjene, primjenjuje se biopsija. Ultrazvučno vođena perkutana biopsija je metoda koja se najčešće koristi. Primjena ultrazvuka omogućuje dobar prikaz intrarenalnih struktura i prikupljanje uzorka tkiva na kojemu su promjene najizraženije. Jasan prikaz krvnih žila i kanalnog sustava otklanja mogućnost njihova oštećenja. Preoperativnom pripremom bolesnika, pravilnim izvođenjem tehnike i odgovarajućom postoperativnom skrbi smanjuje se rizik nastanka komplikacija. U slučaju postojanja kontraindikacija za izvođenje perkutane biopsije, zahvat se izvodi laparoskopski. Izravan vizualan nadzor uvođenja sonde u trbušnu šupljinu, prikaz anatomskih struktura i prikupljanje uzorka pospješuju učinkovitost ove metode. Patohistološka analiza tkiva dobivenog biopsijom, potvrđuje dijagnozu i procjenjuje potrebu za primjenom dijalize i transplantacije u djece s kroničnom bubrežnom bolesti.

Ključne riječi: kongenitalne anomalije, perkutana biopsija, laparoskopska biopsija

## **2. ABSTRACT**

### ***TITLE: THE ROLE OF KIDNEY BIOPSY IN CONGENITAL DISEASES – OLIGOMEGANEPHRONIA AND NEPHRONOPHTHISIS***

Anomalies of the urinary tract are the most common type of congenital anomalies. They occur as isolated changes or related to anomalies of the other organ systems in the body. Kidneys are most vulnerable subject to these anomalies; congenital renal anomalies comprise 60% of the causes of chronic kidney disease (CKD). Progression of this disease abridges kidney functions, and ultimately leads to chronic kidney failure (CKF). Detection of the oligomeganephronia and nephronophthisis in their early stages, as well as the treatment, decelerates the progression of damage to tissue, eliminates the occurrence of complications, and delays the onset of chronic renal failure. Drawing conclusions about the type of anomaly based solely on clinical features, laboratory reports and medical imaging, does not represent a reliable method. On the contrary, renal biopsy serves as more feasible diagnostic tool in assessing the nature of the disease, the degree, and the extent of the pathological changes. Most commonly used method is the ultrasound-guided percutaneous biopsy. The application of ultrasound provides an adequate view of intrarenal structures and collecting tissue samples in which the changes are most visible. A clear image of blood vessels and urinary canal system eliminates the possibility of their damaging. Preoperative preparation, proper techniques, and appropriate postoperative care reduce the risk of possible complications. In the case of contraindications for performing percutaneous biopsy, surgery is performed laparoscopically. Direct visual supervision of insertion of the probe inside the abdominal cavity, images of anatomical structures, and sample collection increase the efficiency of the laparoscopic method. A sample of tissue obtained by biopsy is then analyzed by light microscopy, immunofluorescence, immunohistochemistry, electron microscopy, and in situ hybridization. Pathohistological analysis of tissue obtained by biopsy confirms the diagnosis



and evaluates the need for dialysis and transplantation for children with chronic kidney disease.

Key words: congenital anomalies, percutaneous biopsy, laparoscopic biopsy

### **3. UVOD**

Unatoč dostupnosti molekularno dijagnostičkih testova u svrhu otkrivanja genetskih mutacija i pridruženih oboljenja, sve je češće u dijagnostičkoj obradi nužno brzo postaviti optimalnu dijagnozu, pri čemu je važno započeti ispravno liječenje i prije nego što može biti završena cjelokupna dijagnostička obrada. Stoga ovakva, vremenski ograničavajuća, dijagnostička situacija sve češće traži hitnu biopsiju bubrega i konzilijarnu suradnju više kliničkih struka.

Biopsija bubrega je standardna dijagnostička metoda kod oboljenja parenhima bubrega. Ovim invazivnim postupkom uzima se uzorak tkiva bubrega za patohistološku analizu. Na temelju dobivenih podataka donosi se zaključak stanju bolesti, proširenosti procesa, terapijskim mogućnostima te prognostičkom ishodu. Biopsija također daje uvid u stadij odbacivanja nakon transplantacije bubrega.

Za tumačenje rezultata nužna je suradnja liječnika različitih kliničkih struka, poput patologa, pedijatra koji je uputio dijete, nefrologa, pedijatra u intenzivnoj jedinici, infektologa, reumatologa, hematologa, imunologa, endokrinologa, kliničkog farmakologa i pedijatra sa subspecijalizacijom iz bolesti metabolizma.

## **4. BIOPSIJA**

### **4.1. Način izvođenja biopsije**

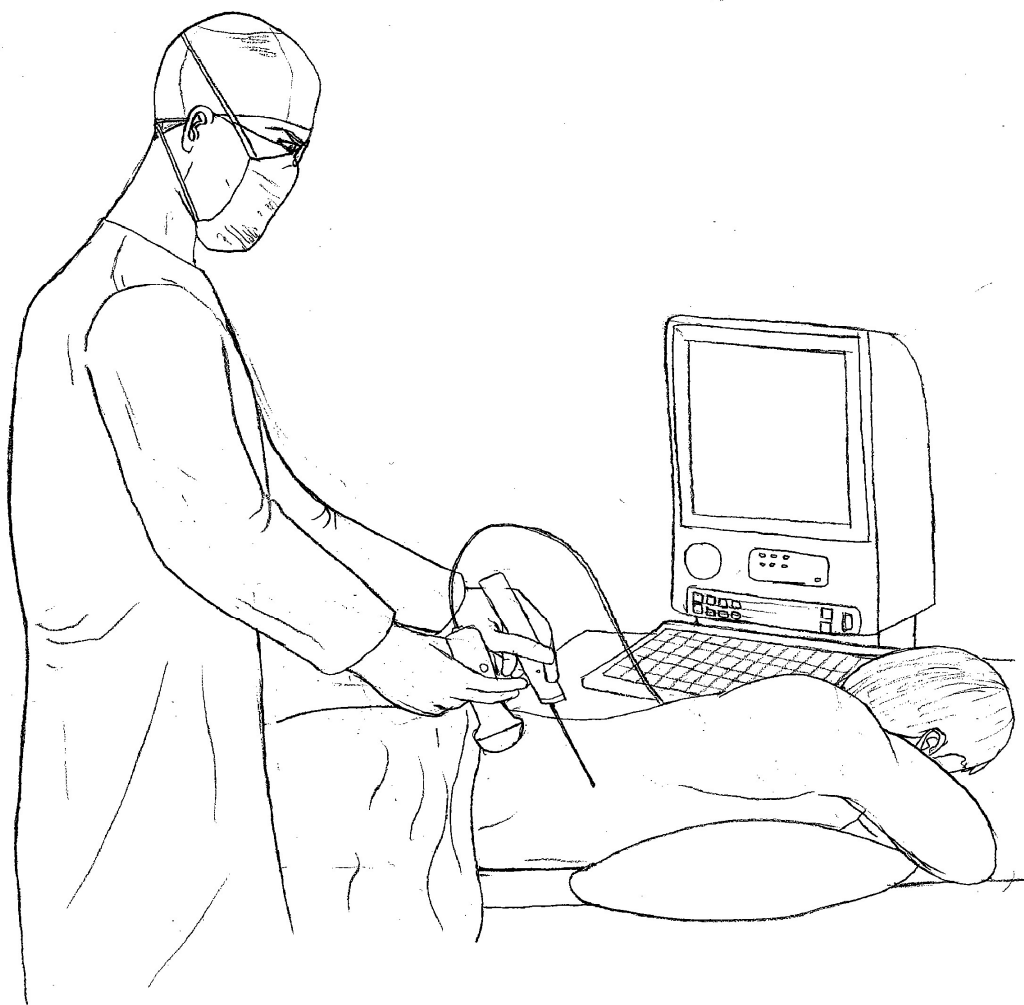
Slikovne metode prikaza ne pružaju potpuni uvid u narav patološkog procesa. Tek histološki pregled uzorka tkiva dobiven biopsijom omogućava donošenje konačnog zaključka o tipu, starosti i proširenosti promjene te otklanja moguće daljnje nepotrebne dijagnostičke i terapijske zahvate.

Pažljivom preoperativnom pripremom, praćenjem vitalnih parametara i otklanjanjem rizičnih čimbenika smanjuju se komplikacije koje su ranije smatrane ograničavajućim čimbenicima izvođenja ovog dijagnostičkog postupka.

Uzimanje uzoraka krvi te određivanje razine hemoglobina, hemtokrita, broja trombocita, protrombinskog i parcijalnog tromboplastinskog vremena otkriva sklonost krvarenju, koja predstavlja kontraindikaciju za izvođenje biopsije ako ju nije moguće korigirati. Zahvat se također ne izvodi u slučajevima neregulirane arterijske hipertenzije, te infekcija urinarnog trakta ([www.medscape.com](http://www.medscape.com)).

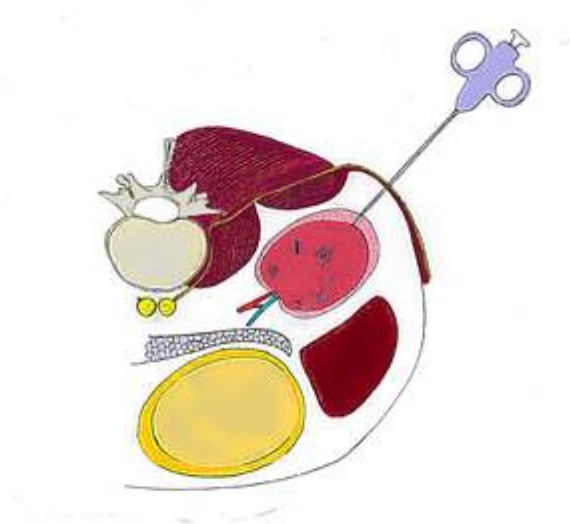
Biopsija se najčešće izvodi perkutanom pristupom. Izvođenje ovog invazivnog postupka kod djece otežava njihova smanjena suradljivost i mala veličina bubrega (osobito u dojenčadi). Siguran i jednostavan pristup zahtijeva pacijentov ležeći položaj licem prema dolje. Uz najstrožije mjere asepse, preporučljivo je djecu podvrgnuti općoj anesteziji. Prikaz položaja bubrega i uvođenje bioptičke igle najčešće se izvodi pod kontrolom ultrazvuka. Prednosti ultrazvuka su jednostavnost njegovog korištenja, niska cijena, odsutnost zračenja i brzo uočavanje mogućeg krvarenja (Sharma et al 2010).

Odabir dubine penetracije igle postiže se korištenjem pištolja za biopsiju s kalibracijom dubine. Dimenzije igala korištene u tu svrhu su dijametra 14 – 18 G. Igle manjih promjera, korištene s ciljem da smanje rizik od krvarenja, zahtijevaju više bioptata kako bi se dobio dostatan uzorak tkiva.



Slika 1.: Način izvođenja biopsije

Prilikom biopsije treba izbjegavati hilus i odvodni sustav bubrega. Pod kontrolom ultrazvuka, vrh igle se uvodi do bubrežne kapsule i okidanjem pištolja uzima se uzorak tkiva korteksa. Možebitno krvarenje prilikom vađenja igle moguće je pratiti color dopplerom. Nakon vađenja igle potrebno je izvršiti kompresiju mjesta biopsije i poleći pacijenta na leđa.



Slika 2. : Uzimanje uzorka tkiva korteka

Uobičajene pojave nakon biopsije su osjet boli u leđima pri pomicanju tijela, disurija i hematurija. Jača hematurija zahtijeva ultrazvučno praćenje. Potrebno je učiniti kontrolu kompletne krvne slike i laboratorijsku analizu urina. Budući da se većina komplikacija događa nakon 6-8 h, nužno je najmanje 24 satno praćenje vitalnih znakova i vrijednosti hematokrita. Krvarjenja koja zahtijevaju transfuziju krvi su rijetka. Tang navodi pojavu ove komplikacije u svega 1,5 % slučajeva (Tang et al 2002).

Aragwal i suradnici navode incidenciju neuspjelih biopsija pod kontrolom ultrazvuka do 3%, komplikacije 0-7%, s pojavom ozbiljnih komplikacija u manje od 3% pacijenata. Potreba za kirurškom intervencijom pojavila se u 0,8% slučajeva (Aragwal et al 2013). Kamitsuji i suradnici u svom radu ističu da su iznimnu uspješnost biopsije postigli korištenjem Vim–Silverman, Top–aspiration i Sure–cut igala (Kamitsuji et al 1999).

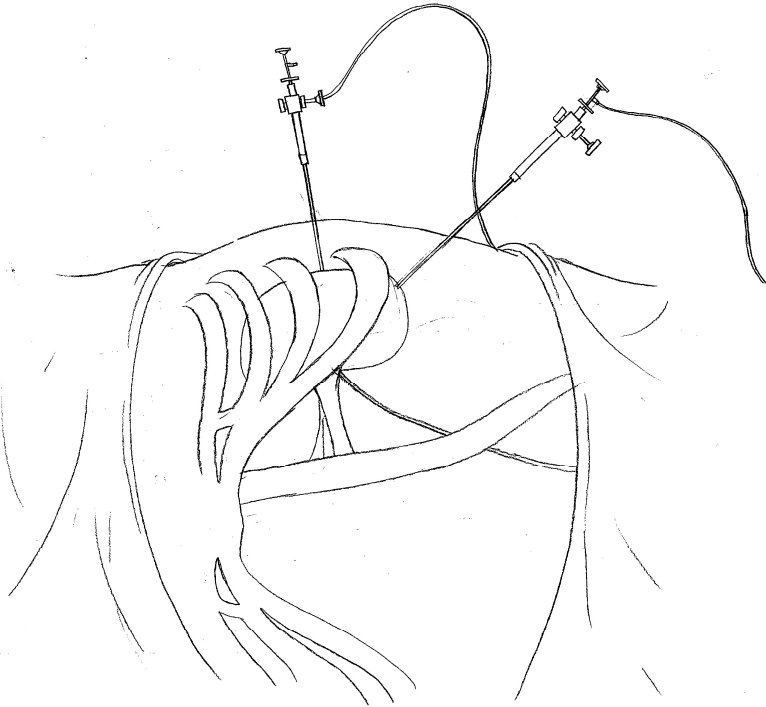
Uz rutinsko mjerenje razina hemoglobina, hematokrita i pregled urina nazočnost krvarenja otkrivaju i krvni tlak, visok puls, bljedoća djeteta. Krvarjenje iz oštećenih krvnih žila može otjecati u odvodni sustav bubrega ili se nakupljati u parenhimu i formirati intrarenalni hematoma. Stvaranje subkapsularnog hematoma može komprimirati cirkulacijski sustav

bubrega i oslobađanjem renina uzrokovati nastanak hipertenzije ([www.medscape.com](http://www.medscape.com)). Opetovani ultrazvučni pregledi otkrivaju njegovo postojanje. Oštećenje okolnih organa prilikom biopsije isključuje se detaljnim pregledom abdomena, odsustvom mišićnog defansa i čujnom peristaltikom. Relativno česta komplikacija biopsije je nastanak arteriovenske fistule. Iako većina fistula ostaje asimptomatska i spontano se zatvara unutar nekoliko mjeseci, nužno je na vrijeme započeti liječenje kako bi se spriječilo napredovanje krvarenja, razvoj hipertenzije i bubrežnog zatajenja (Kopečna et al 2005).

U pacijenata kod kojih nije moguće precizno lokalizirati položaj bubrega i kod kojih postoje kontraindikacije za izvođenje perkutane biopsije moguća je laparoskopska biopsija. Indikacije za laparoskopsku biopsiju uključuju postojanje solitarnog, malog, ektopičnog, cističnog bubrega, aneurizmu renalne arterije, koagulopatije, hipertenziju. Prednost ovog pristupa je izravan vizualan nadzor zaustavljanja krvarenja, čime se sprječava nastanak daljnjih komplikacija i potreba za transfuzijom krvi. Bolji prikaz intrarenalih struktura i uzimanje tkiva korteksa sprječava oštećenje kanalnog sustava i velikih krvnih žila, te posljedičan nastanak arteriovenske fistule.

Zahvat se izvodi u bočnom položaju u općoj anesteziji. U razini iznad ilijačne kriste, formiraju se dva otvora, jedan u prednjoj i drugi u stražnjoj aksilarnoj liniji. Kako bi se prostor trbušne šupljine mogao vizualizirati, potrebno je insufilirati plin kroz Verresovu iglu. Prvi troakar koji se potom uvodi kroz prednji otvor omogućuje prolazak instrumenta 5 mm širine, dok se kroz stražnji troakar uvode instrumenti promjera 10 mm. Unutarnji dio troakara predstavlja bodež s oštricom za rezanje trbušne stijenke. Budući da se uvođenje prvog troakar odvija bez laparoskopskog nadzora potreban je poseban oprez kako bi se izbjegla ozljeda organa. Nakon izvlačenja bodeža kroz troakar se postavljaju laparoskop i instrument za biopsiju. Presijecanje retroperitonealnog masnog tkiva otkriva donji pol bubrega. Forceps sondom za biopsiju uzima se uzorak tkiva čije je podrijetlo potrebno potvrditi

patohistološkom analizom na smrznutim rezovima. Mjesto biopsije se koagulira, a zrak se ispušta kroz valvule troakara, koji se potom izvlači. Otvor na stijenci se zatvara resorbirajućim šavovima. U slučaju obilnog krvarenja moguće je provesti konverziju u otvoreni postupak, čija je primjena danas rijetka jer zahtijeva duži postoperativni oporavak, duže vrijeme hospitalizacije i veće troškove zahvata (Gimenez et al 1998).



Slika 3.: Laparoskopiska biopsija bubrega

#### **4.2. Patohistološka analiza**

Potrebno je uzeti dva cilindra tkiva najmanje duljine 1 cm i promjera 1,2 mm. Najmanje 5 glomerula je potrebno za otkrivanje bolesti koje se očituju zahvaćanjem glomerula, dok je za otkrivanje tubulointersticijskih promjena potrebno 6-10 glomerula u uzorku (Aragwal et al 2013). Neoštećeni uzorci tkiva dostavljaju se u patohistološki laboratorij u kemijski čistoj

posudici ili na gazi natopljenoj fiziološkom otopinom. Uzorak na predmetnom stakalcu promatra se svjetlosnim mikroskopom. Priprema za daljnju analizu sastoji se od odvajanja 1mm dugih krajeva uzorka koji se uronjeni u fiksativ šalju na analizu elektronskim mikroskopom. Preostali krajevi uzorka presijecaju se na dva dijela, od kojih se duži dijelovi promatraju svjetlosnim mikroskopom, a kraći izlažu imunofluorescenciji. Pregled tankih, u formalinu fiksiranih, rezova svjetlosnim mikroskopom omogućuje fini prikaz strukture glomerula, intraglomerularnih mezangijlskih stanica i ekstraglomerularnog mezangija jukstaglomerularnog aparata. Eletronskomikroskopski moguće je uočiti oštećenja duž filtracijske barijere glomerula; endotela, bazalne membrane i podocita. Tehnika je također korisna u promatranju strukture stijenke tubula i intersticija. Imunohistokemijski dokazuje se prisutvo različitih antigena uporabom monoklonalnih i poliklonalnih protutijela. Potrebno je koristiti protutijela koja se vežu na epitope otporne na fiksaciju. Nakon otkrivanja antigena kuhanjem uzorka ili primjenom raznih enzima poželjno je koristiti širok raspon protutijela kako bi se što preciznije postavila dijagnoza. Obilježavanje protutijela fluorescentnom bojom i promatranje stvorenih depozita pod fluorescentnim mikroskopom otkriva specifične promjene određenih građevnih sastavnica glomerula, te nazočnost stranih antigena. Tehnika in situ hibridizacije koristi genske probe koje lokaliziraju specifične komplementarne DNA/RNA sljedove genoma virusa, mRNA citokina i imunoglobulinskih lanaca limfoma.



### 4.3. Indikacije

Osnovna indikacija za biopsiju bubrega je potreba za ispravnom histološkom dijagnozom oboljenja kod kojeg se drugom metodom ne može postići prihvatljiva osjetljivost i/ili specifičnost dijagnostike (npr. membranoproliferativni glomerulonefritis).

Budući da je nefrotski sindrom minimalnih lezija razmjerno lako klinički i laboratorijski dokazati, biopsija bubrega se u slučajevima nefrotskog sindroma izvodi ukoliko se bolest pojavila u prvoj godini života ili nakon osme godine života, jer nakon te dobi odgovor na kortikosteroidnu terapiju naglo pada. Biopsija je također indicirana kod djeteta s nefrotskim sindromom rezistentnim na kortikosteroidnu terapiju, učestalim relapsima, te kod pojave neobičnih nalaza poput povišenog krvnog tlaka, niskih razina komplementa u serumu, makrohematurije, perzistentnog ili progresivnog oštećenja bubrežne funkcije.

Kod pacijenata s glomerulopatijama nepoznatog uzroka pregled bioptata pomaže u ranom postavljanju dijagnoze, procjeni proširenosti patološkog procesa i daje uvid u prognozu, daljnje liječenje i druge mogućnosti terapijskog učinka.

Nalaz polumjeseca u bioptatu djece s Henoch-Schonlein purpustom od najveće je važnosti jer upućuje na lošu prognozu oboljenja prema terminalnom zatajenju bubrega. Ujedno otkriva postojanje lupus nefritisa i vaskulitisa koji se često pojavljuju sa znacima glomerulonefritisa, te nose najveći rizik za smrtni ishod.

Kod djece s brzim progresivnim glomerulopatijama s obzirom na narav bolesti sve je češće neophodna hitna biopsija bubrega, koja najbolje ukazuje na mogućnosti terapije. Iako ona nosi najveći rizik od nastanka komplikacija, nužno je gledati korist ranog otkrivanja dijagnoze i postavljanja dijagnostičkog protokola u ovakvoj vremenski ograničenoj situaciji. Zahvat se kod ovakvih pacijenata mora izvoditi u specijaliziranim jedinicama intenzivnog

liječenja. Prije izvođenja biopsije potrebno je regulirati povišeni krvni tlak, anemiju, trombocitopeniju, te poremećaje koagulacije.

Kod bolesnika s transplantiranim bubrezima sadašnji testovi ocjene odbacivanja transplantata su dugotrajni i nedovoljno specifični, te se sve češće u tu svrhu provodi biopsija transplantata zbog njene sigurne, točne i brze procjene. Na temelju dobivenih podataka moguće je otkriti potencijalno odbacivanje transplantata, mogući povrat bolesti, ciklosporinsku nefrotoksičnost i pravu narav hematurije/proteinurije u transplantiranom bubregu.

Danas se smatra kako se kod djece s perzistentnom hematurijom i/ili proteinurijom nepoznatog uzroka u podlozi nalazi atipični hemolitičko-uremijski sindrom koji se može kasno manifestirati u odrasloj dobi s vitalnom ugroženošću pacijenta. Biopsija bubrega uz genetsko testiranje mogla bi spriječiti razvoj bolesti u kasnijoj dobi.

Kongenitalne anomalije čine razmjerno mali udio indikacija za biopsiju bubrega kod djece. One se najčešće provode radi njihovog razlikovanja od ostalih glomerulopatija dostupnih terapiji, te odluke o transplantaciji bubrega s obzirom na to da se bolest ne vraća u transplantirani bubreg. Budući da kongenitalne anomalije čine gotovo polovicu uzroka terminalnog bubrežnog zatajenja kod djece, nužno je odgovarajućim pretragama definirati bolest u ranom stadiju kako bi se spriječila progresija oštećenja i gubitka funkcije, te odgodio ili spriječio nastup terminalnog zatajenja.

## **5. KONGENITALNE ANOMALIJE**

### **5.1. Incidencija i podjela**

Anomalije mokraćnog sustava najčešće su kongenitalne anomalije u svakodnevnom kliničkom radu i predstavljaju 40% svih prirođenih anomalija. Incidencija ovih bolesti je 0,3-1,6 na 1000 djece. Javljaju se u sklopu raznih sindroma te čine 45% uzroka bubrežnih zatajenja, a nalaze se u 2-3% svih autopsija i u 10% obducirane novorođenčadi.

Bubrezi su radi složenosti svoje građe najčešća sijela kongenitalnih abnormalnosti. Poremećenim embrionalnim razvitkom nastaju različite anomalije, koje se očituju kao poremećaji položaja, broja, veličine, oblika i strukture. Abnormalni organi podložniji su bolestima negoli je to u normalnim anatomskim prilikama, te je stoga znanje o anomalijama važno za razumijevanje raznih patogenetskih mehanizama i procesa nastanka bolesti. Osim anomalija položaja, broja, oblika i veličine, česte su i poremećaji histološke građe, koji se otkrivaju tek kao slučajni nalazi obdukcije, a neprimjetno su se razvijali i doveli do postupnog slabljenja bubrežne funkcije. Stoga biopsija bubrega ima veliku važnost u ranom otkrivanju poremećaja histološke građe abnormalnih organa, dok rani početak liječenja usporava ili otklanja nastanak bubrežnog zatajenja.

Bubrežne anomalije pojavljuju se zajedno s ostalim ekstrarenalnim kongenitalnim anomalijama u 30% slučajeva. Među svim kongenitalnim anomalijama, anomalije bubrežnog parenhima imaju veliku važnost jer dovode do teških poremećaja bubrežne funkcije, te samim time utječu na kakvoću i duljinu životnog vijeka. Bondagji u svojem istraživanju navodi kako se parenhimalne bubrežne bolesti nalaze na drugom mjestu po učestalosti (41,1 %) antenatalno ultrazvučno otkrivenih anomalija bubrega, odmah iza hidronefroze kao vodećeg entiteta.

Multicistične displastične promjene nađene su u 12,8% slučajeva, dok su policistični displastični bubrezi otkriveni u 17,7% bolesnika (Bondagji 2014).

Bubrežna agenezija, displazija, hipoplazija, renalna tubularna disgeneza i policistična bubrežna bolest kao anomalije bubrežnog parenhima, multifaktorska je skupina bolesti uzrokovanih djelovanjem genskih i raznih okolišnih čimbenika tijekom normalnog embrionalnog razvoja. Stapanje mokraćovodnog pupoljka s metanefrogenim tkivom osnova je razvitka parenhima. Prekid diferencijacije u ovom stadiju ometa normalan razvoj nefrona, a posljedica je gubitak funkcije. Agenezija bubrega je prirođeni nedostatak funkcionalnog tkiva bubrega, a može biti zahvaćen jedan ili oba bubrega. Bolest se češće javlja kod muške djece. Nepostojanje nefrona udruženo je s gubitkom sabirnih cjevčica, čašica, nakapnice i uretera. Nedostatak jednog bubrega ne mora biti klinički uočljiv, te je često slučajan nalaz pri pregledu ultrazvukom. Rjeđa pojava je tzv. Potterov sindrom, obostrani nedostatak bubrežnog tkiva, nespojiv sa životom.

Hipoplazija bubrega je smanjena veličina bubrega, uredne strukture, ali smanjenog broja funkcionalno sposobnih nefrona. Kod jednostrane hipoplazije drugi nezahvaćeni bubreg preuzima funkciju i kompenzatorno hipertrofira. Za razlikovanje prirođeno hipoplastičnog bubrega od sekundarno zgrčenog bubrega, nužan je histološki pregled hipoplastičnog tkiva. Waters i suradnici navode kako je za donošenje dijagnoze hipoplastičnog bubrega nužno zadovoljavanje sljedećih kriterija: smanjenje veličine bubrega za dvije standardne devijacije u odnosu na veličinu prikladnu dobi, isključivanje postojanja ožiljkastih promjene iniciranjem Tc-99m DMSA radiofarmaka, te postojanje hipertrofije preostalog bubrega kod unilateralne hipoplazije.

Poremećaj diferencijacije tkiva očituje se bubrežnom displazijom. Bolest pogađa jedan ili oba bubrega. Displastičan bubreg je često hipoplastičan, nepravilne površine, dok histološki pregled tkiva otkriva prisustvo primitivnih struktura, glomerula i kanalića. Lezije

mogu biti fokalne, segmentalne i generalizirane. Tubuli i duktusi su prošireni, odijeljeni fibrozim tračcima. Promijenjen bubreg je nefunkcionalan, a displazija je vodeći uzrok terminalnog zatajenje bubrega.

Multicističan displastičan bubreg tvori spužvasta masa tkiva, građena od brojnih cista, primitivnog mezenhimalnog i vezivnog tkiva. Ciste predstavljaju proširenja kanalnog sustava bubrega. Ispunjene su krvi ili urinom, te prosijavaju kroz kapsulu kao plavoljubičaste ili svijetle grozdaste mase. Odijeljene su tankim fibrozni zidom, a između se nalaze fibrozna žarišta. Displazije se mogu protezati na odvodni sustav, s odsustvom čašica i nakapnice, te slabije razvijenim ureterom.

Poremećaj oblikovanja i sazrijevanja tubula karakteristika je renalne tubularne disgeneze. Na ovo stanje upućuje nalaz oligohidramniona od 22 do 26 tjedna trudnoće. Bolest može biti urođena ili stečena. Nasljeđuje se autosomno recesivno, a smatra se kako su mutacije gena koji kodiraju sastavnice renin angiotenzinskog sustava, s posljedičnom smanjenom proizvodnjom angiotenzina II i neosjetljivošću tkiva na njegovo djelovanje, odgovorne za nastanak ovog sindroma. Također je uočena pojava bolesti u stanjima smanjene perfuzije bubrega, najčešće kod blizanca davaoca u fetofetalnom sindromu, u djece s kongenitalnom hemokromatozom i onih čije su majke za vrijeme trudnoće uzimale ACE inhibitore ili antagoniste angiotenzinskih receptora. Mikroskopskim pregledom kore bubrega se uočava nedostatak proksimalnih tubula, koji su uglavnom atrofični. Atrofija zahvaća i Henleovu petlju, distalne i sabirne kanaliće, dok se negdje može uočiti proširenje distalnih tubula na razini makule dense. Struktura glomerula je očuvana, ali postoji zadebljanje stijenke arteriola. Anomalije bubrega su često udružene s pojavom hipoplazije pluća i poremećajima osifikacije kostiju lubanje. Bolest većinom završava smrtnim ishodom u ranim danima života (Gubler 2014)

Autosomno dominantna i autosomno recesivna policistična bubrežna bolest su tipovi cističnih bubrežnih bolesti koje se očituju obostranom cističnom pretvorbom bubrežnog tkiva. Češći, autosomno dominantni tip posljedica je mutacije gena odgovornog za sintezu policistina, membranskog proteina važnog u povezivanju epitelnih stanica tubula i bazalne membrane. Simptomi se često počinju pojavljivati tek u starijoj dobi, dok su u određenog broja bolesnika prisutne hematuria, proteinurija i hipertenzija. Grušanjem krvavog sadržaja cista mogu nastati ugrušci, koji otplavljeni u ureter mogu izazvati bubrežne kolike. Kod određenog broja bolesnika prisutne su jetrene ciste i bobičaste aneurizme arterija na bazi mozga. Arterijska hipertenzija može izazvati rupturu aneurizmi i nastanak subarahnoidalnog krvarenja.

Autosomno recesivna policistična bubrežna bolest nastala mutacijom PKHD1 gena koji kodira fibrocistin, pojavljuje se u neonatalnom, infantilnom i juvenilnom obliku.

Bubrezi su obostrano zahvaćeni, uvećani, a na prerezu se uočavaju brojne ciste kore i srži. Ciste nastaju proširenjem sabirnih kanalića. U oboljelih se nalaze i cistične promjene jetre, te hipoplazija pluća. Potpuno zatajenje bubrega nastupa nedugo nakon rođenja ili u dojenačkoj dobi. Bolest završava ishodom nedugo u prvim mjesecima života.

U posljednjih trinaest godina u Kliničkoj bolnici Zagreb i Kliničkoj bolnici Rijeka izvedeno je ukupno 2017 biopsija. 450 biopsija bubrega izvedeno je kod djece u dobi do 17 godina, što iznosi 22,3% ukupnog broja izvedenih biopsija. Kongenitalne parenhimalne bubrežne bolesti dijagnosticirane su kod šesnaestero djece (3,6%). Kod njih devet dijagnosticirana je nefronoftiza (median dobi 8.8 godina, dojenčad čine 1/9), a kod preostalih sedmero utvrđena je oligomeganefronija (median dobi 5.6 godina, dojenčad čine 5/7). Nalaz patohistološke analize uzorka biopsije jednog djeteta pokazivao je istodobno znakove oligomeganefronije i intersticijskog nefritisa. Progresija bubrežnog oštećenja i gašenje funkcije naposljetku su doveli do bubrežnog zatajenja kod sve djece.

Od svih kongenitalnih anomalija jedino se u nefronoftize i oligomeganefronije izvodi dijagnostička biopsija bubrega.

## **5.2. Oligomeganefronija**

Oligomeganefronija je razvojna anomalija za čiju je dijagnozu i razlikovanje od ostalih hipoplastičnih i displastičnih razvojnih promjena nužno izvođenje biopsije. Radi sličnosti s ostalim razvojnim anomalijama, točnu incidenciju oligomeganefronije je teško utvrditi. To je kongenitalna bubrežna bolest obilježena nedovoljnim razvitkom bubrežnog parenhima. Smanjen broj nefrona s posljedičnim funkcionalnim nedostatkom rezultira kompenzatornom hipertrofijom određenog broja nefrona. Hemodinamske promjene nastale unutar uvećanih glomerula doprinose razvoju hijalinizacije i skleroze. Postupno smanjenje glomerularne filtracije i nastale strukturne promjene dovode do zatajenja funkcije bubrega oko 10. godine života.

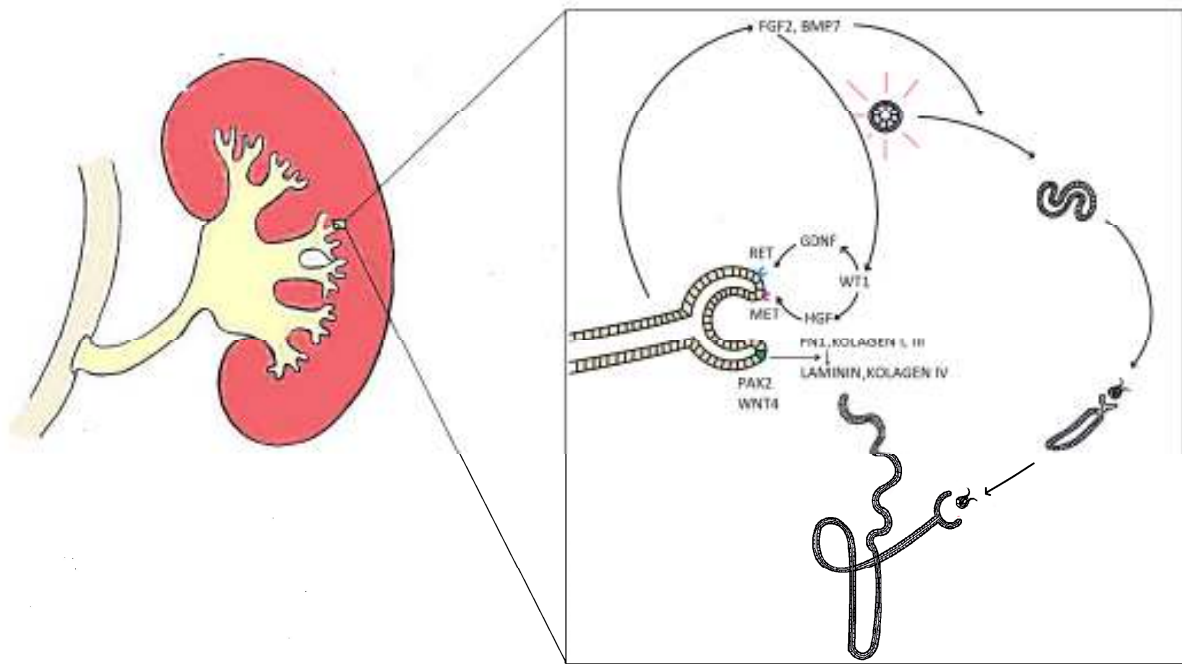
### **5.2.1 Patogeneza i pridruženi simptomi**

Iako mehanizam nastanka ove bolesti nije u potpunosti razjašnjen, poznato je da je oligomeganefronija genetski heterogena bolest. Bolest može biti stečena, a opisana je pojava bolesti u djece čije su majke za vrijeme trudnoće bile liječene ciklosporinom (Cochat et al 2004). Pokusi na štakorima otkrili su nastanak bolesti i nakon primjene gentamicina, adriamicina i puromicina. Placentarna insuficijencija, intrauterina pothranjenost, manjak proteina i vitamina A, te hiperglikemija također smanjuju razvoj nefrona (Drukker 2002).

Otkrivena je uloga PAX 2 gena u procesu nastanka bolesti. Tijekom razvoja funkcionalnog odvodnog sustava bubrega u petom tjednu organogeneze, potrebno je međudjelovanje dviju razvojnih osnova, mokraćovodnog pupoljka i metanefrogenog mezoderma. Mokraćovodni pupoljak, izrastao iz donjeg dijela kanala mezonefrosa, stvara osnovu za razvoj mokraćovoda, nakapnice, bubrežnih vrčeva i sabirnih cijevi. Potaknut neurotrofnim čimbenikom glije (GDNF) i čimbenikom rasta hepatocita (HGF) podrijetlom iz mezoderma, mokraćovodni pupoljak se širi u strukturu iz koje će nastati bubrežna nakapnica. Daljnjim rastom i pupanjem nakapnice nastaju veliki i mali primitivni bubrežni vrčevi čijim će se daljnjim dijeljenjem razviti krajnje sabirne cjevčice. Sustav kanalića nastao iz mokraćovodnog pupoljka spaja se potom s nefronima nastalim zgušnjavanjem metanefrogenog tkiva.

Za nastanak nefrona podrijetlom iz mezoderma potrebne su određene strukturne preinake potaknute signalima pupoljka. Pupiljak stvaranjem fibroblastnog čimbenika rasta 2 (FGF2) i koštanog morfogogenetskog proteina 7 potiče proliferaciju stanica, te transkripcijskim čimbenicima PAX 2 i WNT 4 stimulira zamjenu fibronektina i kolagena tipa 1 i 3, lamininom i kolagenom tipa 4, važnim za izgradnju bazalne membrane epitelnih stanica budućih kanalića. Mezenhimalne stanice pod istim utjecajem proizvode molekule međustanične adhezije sindekan i E-kadherin. Unutar kondenziranog metanefrogenog mezoderma pojavljuju se šupljine koje vlastitim izduživanjem oblikuju kanaliće, buduće dijelove nefrona. Oblikuju proksimalni kanalić, Henleovu petlju i distalni kanalić. Izduženi kanalići proksimalnim krajem obuhvaćaju klupko kapilara, glomerul. Distalni krajevi kanalića spajaju se sa slobodnim krajevima sabirnih cijevi nastalih iz pupoljka, te je na taj način uspostavljen sustav otjecanja mokraće.





Slika 4.: Međutkivna signalizacija epitela odvodnih kanalića i metanefrogenog mezoderma

Smatra se da su mutacije PAX 2 gena odgovorne za gubitak međutkivne signalizacije između pupoljka i mezoderma, te posljedičan nedostatan razvoj nefrona. Osim prisutnosti u sustavu kanalića izraslih iz mokraćnog pupoljka i distalnim kanalićima, PAX 2 gen se eksprimira za vrijeme razvoja oka. Prisutan je u očnom dršku, očnom mjehuriću i očnom vrču. Sonic hedgehog (SHH) prekordalne ploče potiče ekspresiju PAX 2 gena u sredini očnog polja neuralne ploče, te dovodi do dijeljenja očnog polja u dvije osnove oka. Istodobno smanjuje ekspresiju PAX 6 gena u istom području, važnog za kasniju diferencijaciju oka i razvoj leće (Sadler 2008).

S obzirom na prisutnost PAX 2 gena u bubregu i neuralnoj cijevi, mutacije PAX 2 gena se najčešće očituju bubrežno-kolobomskim sindromom, koji je karakteriziran obostranom bubrežnom hipoplazijom, kolobomom optičkog živca i postojanjem vezikoureteralnog refluksa. Mutacije PAX 2 gena nisu otkrivene u svih bolesnika, što upućuje na genetsku heterogenost ovog sindroma (Salomon et al 2001).

Zbog izostanka zatvaranja fetalne očne pukotine, prisutan je rascjep najčešće šarenice i zrakastog tijela, a širenjem defekta može biti zahvaćena žilnica, mrežnica i vidni živac.

Vidna oštrina je najčešće očuvana, ali mogu postojati blaga do izrazita oštećenja.

S obzirom da oštećenja mogu biti klinički nezamjetljiva, u oboljelih od oligomeganefronije nužan je oftalmoskopski pregled. Pregledom se nalazi jasno ograničen, uvećan optički disk s blještavo bijelom eskavacijom pomaknutom prema dolje. Posljedice su nastanak serozne makularne ablacije, te regmatogene mrežničke ablacije. Stoga je pri nalazu obostrane hipoplazije bubrega, bez displazije ili abnormalnosti urinarnog trakta, potrebno pažljivo pregledati očnu pozadinu u potrazi za promjenama optičkog diska, te na vrijeme otkriti oštećenje vida.

Delecija kratkog kraka 4 kromosoma odgovorna je za nastanak niza sindroma u okviru kojih je oligomeganefronija čest nalaz. Wolf-Hirschhorn sindrom posljedica je delecije WHSCR regije kratkog kraka četvrtog kromosoma. Unutar WHSCR otkrivena su dva gena WHSC 1 i WHSC 2. Gen LETM 1, koji također ima ulogu u patogenezi bolesti, smješten je distalno od WHSCR. Mutacije gena WHSC 1 prisutne su kod svih oboljelih, dok se mutacije WHSC 2 i LETM 1 gena nalaze samo kod određenog broja pacijenata. Osim zahvaćenosti bubrega, u vidu ageneze, displazije, hipoplazije i oligomeganefronije, sindrom obilježavaju anomalije mišićnokoštanog i živčanog sustava. Prisutni su zastoj u rastu, hipotonija i hipotrofija mišića, anomalije kralježnice i rebara, s posljedičnom skoliozom i kifozom. Na psihomotorni razvoj utječe nedovoljno razvijen središnji živčani sustav, s nedostatkom septum pelluciduma, kaloznog korpusa i hipoplazijom vermisa malog mozga. Smanjen je anterio-posteriorni promjer glave s mikrocefalijom, te su učestle konvulzije.

Djeca su često mentalno zaostala s karakterističnim izgledom lica. Tipični su visoko čelo s izraženom glabelom, visoko postavljene obrve, široko položene uši, epikantus, uleknut korijen nosa i kratak filtrum. Na čelu su česti hemanigiomi. Uši su slabo razvijene i nisko

postavljene. Donja vilica je slabije razvijena i retroponirana, a nepce visoko postavljeno (Sakallioğlu & Gök 2006). Klinička slika Wolf-Hirschhorn sindroma preklapa se s kliničkom slikom Seckelovog sindroma. Seckelov sindrom nasljeđuje se autosomno recesivno, a njegov prvi otkriveni oblik, seckel sindrom tip 1, posljedica je mutacije ATR gena smještenog na dugom kraku 3. kromosoma. Tip 2 je posljedica mutacija na 18. kromosomu, dok je tip 3 uzrokovan mutacijom gena na 14. kromosomu. Oboljenje karakterizira psihomotorna zaostalost, patuljast rast, mikrocefalija, te "ptičji" profil lica. Brada je retroponirana, postoji malokluzija, čelo je koso položeno, a nos je izražen s uleknutim korijenom. Smanjen je kolodijafizarni kut, podlaktice i potkoljenice su skraćene, sa stopalima u ekvinovarusu. Kod dječaka se nalazi kriptorhizam, a kod djevojčica klitoromegalija. Česti su hematološki poremećaji poput anemije, pancitopenije i akutne mijeloične leukemije (Anderson et al 1997).

### **5.2.2 Klinička slika**

Bolest se dijagnosticira nedugo nakon rođenja. Pri pregledu se uočava smanjena porođajna težina. Povraćanje, te gubitak elektrolita i proteina putem mokraće usporavaju napredovanje na težini. Uslijed pojačanog mokrenja i povraćanja djeca su sklona dehidraciji i pothranjenosti. Tjelesna temperatura je često povišena, djeca su razdražljiva, te su prisutne teškoće pri hranjenju i gubitak apetita. Nakon prve godine života prisutna je polidipsija. Mokrenje je učestalo, otežano i bolno.

Osim nespecifične kliničke slike oligomeganefronije kao izoliranog entiteta, na ovu bolest treba posumnjati kod djece s raznim sindromima uzrokovanim mutacijom kratkog kraka 4. Kromosoma (Park et al 1993). Pri kliničkom pregledu potrebno je tragati za

prirođenim malformacijama lica i vrata poput preaurikularnog sinusa, izobličene uha, te ispitati postoji li oštećenje sluha. Kod novorođenčadi je često prisutan spontani pneumotoraks. Ultrazvukom je često moguće prikazati malrotirani bubreg i proširenje bubrežne nakapnice. (Fuke et al 2012)

Djelovanjem uremičnih toksina pri kroničnom zatjanjenju bubrega nastupaju svrbež, mučnina, povraćanje, slabost i mišićni grčevi. Progresijom bubrežnog oštećenja, zadržavanje titrabilnih kiselina; sumporne i fosfatne, te amonijevog iona radi smanjenja ekskrecije pri vrijednosti glomerularne filtracije ispod 40 do 50 mL/min, uzrokuje nastanak metaboličke acidoze. Djeca su tahipnoična i tahikardna. Vazodilatacija i porast intrakranijalnog tlaka očituju se glavoboljom, letargijom i konfuzijom. Budući da vodikov ion pri visokim koncentracijama smanjuje snagu srčane kontrakcije i odgovor srčanih stanica na katekolamine, te uzrokuje perifernu vazodilataciju, moguć je razvoj hipotenzije i šoka. (www.medscape.com)

Gašenje funkcije aldosterona, smanjeno izlučivanje kalija i nedovoljna izmjena s natrijem na membrani distalnog tubula uz neprikladan unos kalija hranom, dovode do nastanka hiperkalijemije. Napredovanjem acidoze oslobađaju se alkalne soli - kalijev karbonat i fosfat iz kostiju. Smanjeno izlučivanje fosfata urinom nastupa pri vrijednostima glomerularne filtracije ispod 25% normalnih vrijednosti. Hiperfosfatemija, smanjeno stvaranje kalcitriola i posljedični manjak ioniziranog kalcija u serumu odgovorni su za nastanak bubrežne osteodistrofije. Resorpcija i demineralizacije kostiju uz povećani katabolizam mišića te rezistentnost na hormon rasta i inzulin očituju se smanjenim odgođen rast i razvojem kod bolesnika s oštećenjem bubrega. Anemija koja se javlja u kasnijem stadiju bolesti zbog smanjene proizvodnje eritropoetina, neosjetljivosti stanica crvene krvne loze u uremičnoj sredini i hemolize uzrokovane uremičnim toksinima, uzrokuje slabost,

malaksalost, smanjenje koncentracije i umor pri malom naporu. Podložnost infekcijama nastaje zbog slabljenja stanične i humoralne imunosti.

### **5.2.3 Dijagnostičke pretrage**

#### **Laboratorijski nalazi**

Proteinurija, hematurija, povišene plazmatske koncentracije ureje i kreatinina, te metabolička acidoza pobuđuju sumnju da se radi o kroničnom bubrežnom oboljenju i prije same pojave simptoma. Nalaz proteina dobiven rutinskom analizom mokraće je rani znak slabljena funkcije te zahtijeva daljnju kvantitativnu analizu 24-satne mokraće. Normalan nalaz u takvoj mokraći je 50 – 80 mg proteina.

Specifična težina mokraće dobivena izvan granica referentnih vrijednosti (novorođenčad 1.001 - 1.020, odrasli 1.005 - 1.030), imajući u vidu stupanj hidriranosti pacijenta, prisutnost glikozurije i proteinurije, otkriva smanjenu sposobnost koncentriranja mokraće. Vrijednosti natrija u urinu su povećane (referentne vrijednosti za djecu: 41–115 mEq/ 41–115 mmol u 24-satnom urinu, odnosno 20 mEq/L u pojedinačnom uzorku).

PH mokraće je nerijetko u granicama normale, urinokulture su često negativne.

Pristna je hematuria. ( Pagana et Pagana 2005). Nakon 7 - 10 dana raste koncentracija serumskog kreatinina. Povećanje koncentracije kreatinina na vrijednosti do 180 mmol/L odgovara vrijednostima glomerularne filtracije od 60 mL/min, dok povećanje do 1000 mmol/L odgovara vrijednostima 10 do 20 mL/min glomerularne filtracije. Budući da su vrijednosti plazmatske koncentracije ureje podložne utjecaju dehidracije, oralnog unosa proteina, primjene lijekova te čimbenika tkivnog metabolizma, ne predstavljaju dovoljno pouzdan pokazatelj veličine glomerularne filtracije i funkcije bubrega. Prisutne su

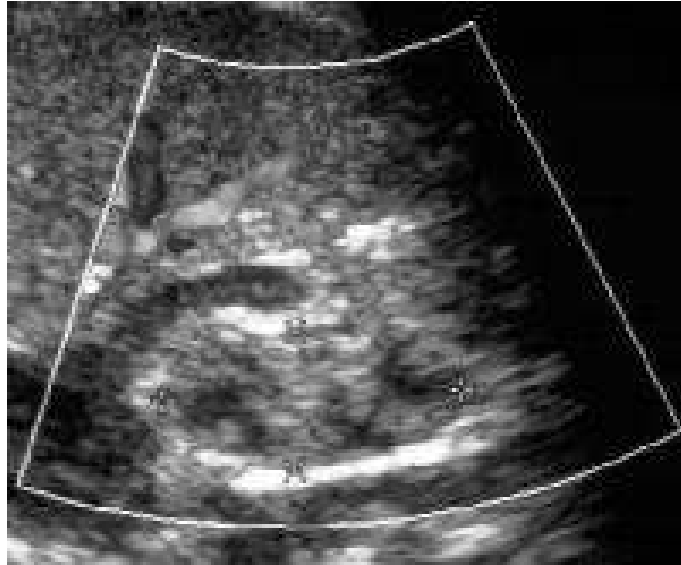
hiponatrijemija (referentne vrijednosti 136 mEq/L ili 136–145 mmol/L, dojenčad: 134-150 mEq/L, novorođenčad: 134-144 mEq/L) i metabolička acidoza (pH krvi: 7.35 -7.45, djeca do 2 god: 7.34-7.46, novorođenčad : 7.32-7.49,  $\text{HCO}_3^-$ : 22-26 mEq/L , dojenčad: 16-24 mEq/L)

Kompletna krvna slika otkriva blago snižen hemoglobin i hematokrit, vrijednosti MCV i MCH unutar granica normale, normalne ili blago povišene retikulocite, sniženje serumskog željeza, smanjeno zasićenje transferinom i povišenu koncentraciju feritina, što upućuje da se radi o anemiji kronične bolesti. Koncentracija eritropoetina u serumu je snižena.

U kasnijim stadijima bolesti, razvojem burežnog zatajanje, nalaze se povišene koncentracije fosfata u serumu, blago snižene vrijednosti kalcija, te povišene vrijednosti paratiroidnog hormona.

### **Slikovne metode prikaza**

Ultrazvuk prikazuje bubreg smanjene veličine, s gubitkom kortikomedularne granice. Unutar bubrega nalaze se ciste i kalcifikacije. Na CT presjeku je vidljivo zadebljanje kore i srži, te gubitak kontura piramida. Mogu biti prisutne ožiljkaste lezije. Ne nalaze se proširenja pijelona i čašica. Smanjenje veličine bubrega također je prisutno kod nefronoftize, bubrežne displazije, difuznih parenhimalnih bolesti, kroničnog ishemičnog bubrega, refluksne nefropatije i kroničnog pijelonefritisa. Iako je primjena CT s intravenskim kontrastom kod bolesnika s oslabljenom bubrežnom funkcijom ograničena, izbrazdanost kore oligomeganefrotičnog bubrega, uočena ovom metodom nalaz je i kod akutnog pijelonefritisa, akutne opstrukcije uretera, autosomno recesivne policistične bubrežne bolesti i renalne venske tromboze. Bubrezi su za razliku od oligomeganefronije u ovim bolestima uvećani (Hopkins et al 2013). Stoga biopsija predstavlja sljedeći korak u dijagnostičkoj obradi pacijenata oboljelih od oligomeganefronije, te pruža pouzdano razlikovanje od ostalih bolesti .



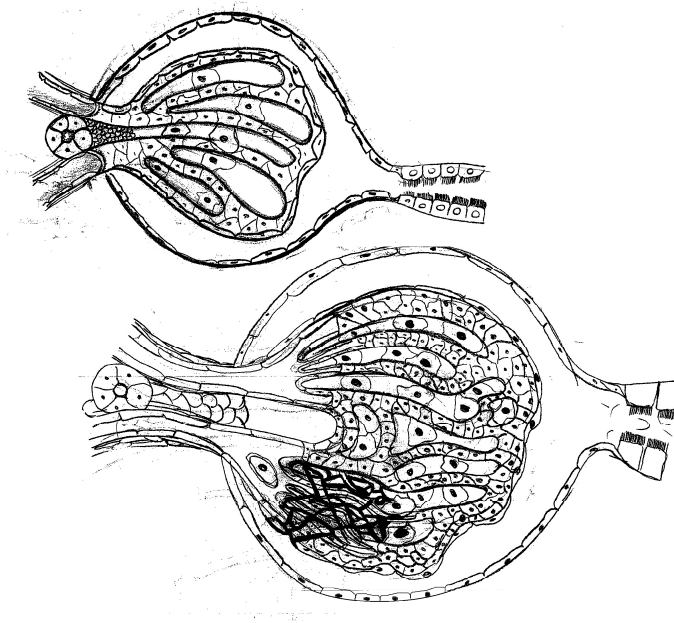
Slika 5.: Ultrazvučni prikaz hipoplastičnog i hiperehogenog bubrega, preuzeto s <http://emedicine.medscape.com/article/983074-workup#a072>

#### **5.2.4 Histološki nalaz pri biopsiji**

Pregledom biopтата kore bubrega nalazi se parenhim uredne strukture i organizacije, ali smanjen broj glomerula u usporedbi s kontrolnim tkivom. Glomeruli su hipertrofični, a određen broj njih je hijaliziran. Glomerularne kapilare su brojnije, suženog lumena, a između kapilara nalazi se povećan broj mezangijskih stanica. Fluorescentna mikroskopija omogućava prikaz IgA i IgM depozita duž glomerularne bazalne membrane. Na nekim mjestima moguć je nalaz periglomerularne fibroze. Skleroza i hijalinizacija glomerula pokazatelji su uznapredovalosti bolesti. Postoji umjerena hipertrofija glatkih mišićnih stanica aferentnih arteriola. Povećan je broj ekstraglomerularnih mezangijalnih stanica, te je prisutna hipertrofija jukstaglomerularnog aparata. Zavijeni kanalići su prošireni, izdučeni i atrofični, a bazalna membrana je zadebljana i nepravilna. Okolno intersticijsko tkivo je mjestimično fibrotično i prožeto limfocitima (Elfenbein et al 1974).

U pacijenata kod kojih je nastupilo terminalno bubrežno zatajenje, bubrezi su mali, skvrčeni, sa smanjenim brojem papila. Mikroskopski prisutni su rijetki hipertrofični glomeruli, dok je određen broj hijaliniziran i sklerotičan (Niaudet 2004).

Biopsija bubrega je od presudne važnosti za donošenje konačne dijagnoze i razlikovanje oligomeganfronije od ostalih stanja koja se prezentiraju sličnom kliničkom slikom i dovode do renalne insuficijencije. Unatoč smanjenju mase, hipoplaziju bubrega za razliku od oligomeganefronije ne karakterizira povećanje glomerula. Mikroskopski pregled bioptata omogućava razlikovanje oligomeganefronije od glomerulonefritisa, jednostavne bubrežne hipoplazije, segmentalne hipoplazije, displazije, kroničnog pijelonefritisa i nefronoftize (Adelman & Shapiro 1977).



Slika 6: Shematski prikaz normalnog i hipertrofičnog glomerula



### **5.2.5 Liječenje i prognoza**

Prijevremeno rođena djeca i djeca smanjene porođajne težine zbog pothranjenosti, oboljela od oligomeganefronije imaju veći rizik nastanka kardiovaskularnih bolesti, hipertenzije, hiperlipidemije i dijabetesa. Zato Drukker naglašava važnost odgovarajuće antenatalne skrbi i prehrane za vrijeme trudnoće s ciljem otklanjanja komplikacija u kasnijoj dobi. Savjetuje preventivno uzimanje vitamina A ( Drukker 2002). Budući da je oligomeganefronija kronična progresivna bolest, liječenje je usmjereno na praćenje i usporavanje napredovanja oštećenja i gubitka funkcije, te otklanjanje i ublažavanje simptoma bolesti. Gubitak tekućine i elektrolita traži praćenje stanja hidriranosti, nadomjestak tekućine i elektrolita, ali i kontrolu unosa fosfora i kalija. Unos proteina ne bi trebao iznositi više od 1.5 g/kg/dan. Primjena ACE inhibitora mogla bi usporiti nastanak bubrežnog zatajenja, koje obično nastupa oko 10. godine života.(www.medscape.com). Kod nastupa zatajenja bubrega kao najteže komplikacije, primjenjuju se dijaliza i transplantacija bubrega.

### **5.3 Nefronoftiza**

Nefronoftiza (NPHP) je autosomno recesivna bolest koja pripada skupini cističnih bolesti srži bubrega, a jedan je od primjera ciliopatija. Ciliopatije su skupina poremećaja funkcionalnosti primarnih cilija. Primarne, tj. nepokretne cilije su sastavni dio stanica većina tkiva, poput fotoreceptora mrežnice, neurona i epitelnih stanica tubula bubrega. Njihova uloga na apikalnoj strani epitelnih stanica tubula je prijenos osjetnih signala potaknutih mehaničkim podražajem. S obzirom na sveprisutnost tih organela gubitak njihove uloge prijenosa osjetnih signalnih puteva, rasta i diobe stanica, dovodi do nastanak mnogobrojnih sindroma.

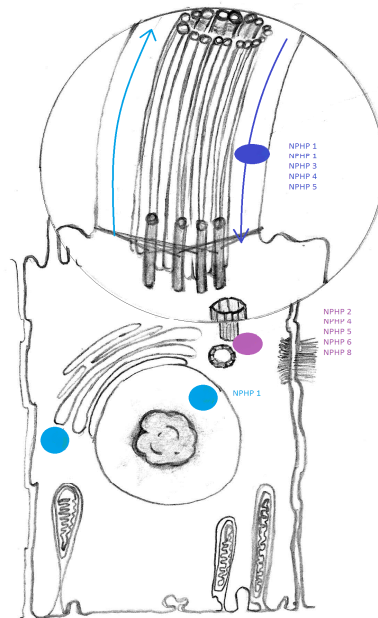
Disfunkcija cilijarnog aparata epitelnih stanica bubrežnih tubula uzrokuje nastanak cističnih bubrežnih bolesti i nefroftize.

Bolest je karakterizirana nastankom kroničnog tubulointersticijskog nefritisa te postupnim gašenjem funkcije bubrega, što u konačnici dovodi do bubrežne insuficijencije. Prema Hildenbrandtu i suradnicima nefroftiza čini 10- 25 % uzroka terminalnog bubrežnog zatajenja ( Hildenbrandt et al 1992). Najčešći uzrok kod djece je genetski. Prepoznato je 30 različitih gena (NPHP gena), čije su mutacije odgovorne za nastanak promjena u histološkoj građi tkiva bubrega. Pregledom uzorka tkiva uočene su promjene strukture bazalne membrane, difuzna intersticijska infiltracija/fibroza i tubularna atrofija. Makroskopski bubrezi su najčešće normalne veličine, ali je smanjena sposobnost koncentracije mokraće. Nefroftiza se javlja samostalno ili su joj pridružene abnormalnosti drugih organskih sustava.

### **5.3.1 Patogeneza i pridruženi simptomi**

Nefroftiza kao izolirani poremećaj posljedica je mutacija 9 NPHP gena. NPHP geni kodiraju proteine nefrocistine važne za strukturalni i funkcionalni integritet epitelnih stanica bubrežnih tubula. Na apikalnoj strani epitelnih stanica vezani su za citoskelet primarnih cilija, organela važnih u kontroli staničnog ciklusa i proliferacije. Primarne cilije kubičnog do cilindričnog epitela sabirnih kanalića sudjeluju u apsorpciji i koncentriranju mokraće. Citoskelet cilija, odnosno aksonema sastavljena je od 9 parova mikrotubula, međusobno povezanih proteinom neksinom. Vezani za aksonemu primarnih cilija, nefrocistin 1, nefrocistin 2/inverzin, te nefrocistini 3, 4, 5, 8, 9 sudjeluju u procesu prijenosa osjetnih informacija potaknutih protokom urina. Tako dobiven podražaj prenosi se dalje unutar stanice i potiče kaskadu signalnih puteva ovisnih o kalciju. Osim o unutarstaničnom prijenosu

podržaja apsorbicija urina ovisi o propusnosti apikalnoj dijela membrane bubrežne epitelne stanice (Salomon et al 2009).



Slika 7: Shematski prikaz lokalizacije nefrocistina u epitelnoj stanici proksimalnog zavijenog kanalića

Mutacijom je najčešće zahvaćen NPHP1 gen, koji sadrži uputu za sintezu proteina nefrocistina 1. Nefrocistin 1 i nefrocistin 4 zajedno sudjeluju u unutarstaničnom prijenosu signala. Osim vezanosti za citoskelet nepokretnih cilija važna je prisutnost nefrocistina 1, inverzina i nefrocistina 4 na pričvrsnim međustaničnim spojevima; zonuli adherens i fokalnoj adheziji, te se poremećaj njihove funkcije u međustaničnom povezivanju smatra glavnim čimbenikom prekida kontinuiteta epitelnog sloja stanica i procesu nastanka cista. NPHP 2/INV gen kodira protein inverzin. Vezan za kalmodulin, unutarstanični sekundarni glasnik, inverzin sudjeluje u unutarstaničnom prijenosu signala posredovanog porastom koncentracije kalcija. Visoke razine kalmodulina prisutne su za vrijeme G1 i S faze interfaze, a otkrivena je i povezanost inverzina i APC 2, što upućuje na ulogu inverzina u regulaciji staničnog ciklusa.

Mergen i Engel su otkrili inhibirajući učinak inverzina na djelovanje aurore A, protein kinaze smještene na mitotičkom vretenu za vrijeme mitoze. Inverzin inhibira fosforilaciju i aktivaciju protein kinaze in vitro. NPHP1 protein, inverzin, NPHP3, NPHP, NPHP5 su pričvršćeni na transmembranski glikoprotein kadherin koji omogućuje čvrstu međustaničnu povezanost. Tvori kompleks proteina vezanih na zonule adherens i tijesne spojeve. Mutacije NPHP5 gena rijetko su prisutne, najčešće kao genska podloga Senior-Løkenovog sindroma. Mutacija NPHP 6/ CEP290 gena pronađena u podlozi nastanka Joubertovog sindroma, Leberove kongenitalne amauroze, Senior-Løken i Meckel-Gruberovog sindroma (Hildebrandt & Zhou 2007).

S obzirom da se simptomi nefronoftize pojavljuju u različitoj dobi, razlikuju se tri oblika bolesti: infantilni, juvenilni i adolescentni. Sva tri oblika se prezentiraju sličnom kliničkom slikom. Infantilni oblik posljedica je mutacije NPHP 2 gena, dok su preostali geni odgovorni za nastanak juvenilnog i adolescentnog oblika. Simptomi infantilnog oblika počinju oko prve godine, te postupno pogoršanje bubrežne funkcije dovodi do bubrežne insuficijencije prije pete godine života. Za razliku od ostalih oblika, često je prisutna teška hipertenzija. Juvenilni tip nastupa oko trinaeste godine života, te je ujedno najzastupljeniji oblik nefronoftize. Podjednako zahvaća dječake i djevojčice. Simptomi adolescentnog oblika se javljaju u dvadesetim godinama života, a posljedica su mutacija najčešće NPHP 3 gena. Sumnju na dijagnozu pobuđuje pojava poliurije, polidipsije i blage proteinurije. Prisutne su izvanbubrežne manifestacije poput hepatalne fibroze, hepatomegalije, retinalne degeneracije, retinitis pigmentose, mentalne retardacija, cerebralne ataksije. Nekoliko godina nakon početka bolesti nastupa bubrežno zatajenje, koje zahtjeva primjenu dijalize i transplantaciju bubrega.

Mutacije gena odgovorne za nastanak nefronoftize, nalaze se i u podlozi Senior-Løkenovog, Meckel-Gruberovog i Joubertovog sindroma (Salomon et al 2009). U sklopu Senior-Løkenovog sindroma bolest je udružena s pigmentnom retinopatijom, stanjem u kojem abnormalnosti retinalnog pigmentnog epitela dovode do progresivnog oštećenja vida.

Smanjena je vidna oštrina, te dolazi do suženja vidnog polja. Bolest je posljedica mutacija 50 gena, od čega je 27 gena prepoznato, dok s nefronoftizom bolest dijeli mutacije 9 NPHP gena. NPHP 1 gen kodira protein nefrocistin, važan u unutrašnjem signalnom putu fotoreceptora. Najraniji pokazatelj oštećenja je gubitak električnog odgovora fotoreceptora sniman elektoretinogramom. Prvi znakovi su pojava noćnog sljepila, te gubitak perifernog, a potom i centralnog vida. Pregledom fundusa vidljive su pigmentne nakupine koje napreduju s periferije prema središtu, te blijeda papila vidnog živca. Napredovanjem oštećenja može nastupiti potpuna sljepoća ([www.medscape.com](http://www.medscape.com)).

Sličan obrazac nasljeđivanja i nastanka genetskih mutacija s nefronoftizom dijeli i Joubertov sindrom. Većinom se bolest nasljeđuje autosomno recesivno, iznimno X-vezanim oblikom nasljeđivanja. Otkrivene su mutacije NPHP1, CEP290, RPGRIP1L, TMEM67, TTC21B gena, ujedno odgovornih za nastanak nefronoftize. Hipoplazija vermis cerebelluma i moždanog debla u aksijalnoj liniji glavne su značajke ovog sindroma. Nefronoftiza se pojavljuje zajedno s ostalim popratnim poremećajima poput retinalne distrofije, hepatične fibroze i polidaktilije. Neurološke smetnje uključuju hipotoniju, trunkalnu ataksiju i zastoj u razvoju. Djeca su često intelektualno i motorno zaostala. Prisutni su abnormalni pokreti očiju, nistagmus i okulomotona apraksija. Izmjenjuju se epizode hiperpneje i apneje. Simptomi karakteristični za nefronoftizu uz ostale kliničke znakove i karakterističnu radiološku sliku upućuju na postojanje ovog sindroma ([www.medscape.com](http://www.medscape.com)).

Kongenitalne anomalije bubrega poput cistične bubrežne bolesti, aplazije i hipoplazije bubrega sastavni su dio Meckel - Gruberovog sindroma. To je autosomno recesivna bolest kod koje mutacije gena MKS 1,2,3 na kromosomima 8, 13 i 17 uzrokuju poremećaj rada proteina mekelina, sastavnog proteina cilija. Mutacije gena NPHP 3, CEP290, RPGRIP1L, TMEM67, TTC21B opisane su kao podloga razvoja nefronoftize i Meckel – Gruber sindroma. Bubrezi su cistično promijenjeni i obostrano povećani, što je ujedno i središnji

poremećaj ovog sindroma. Prisutne su okcipitalna encefalocela i polidaktilija. Za dijagnozu su potrebna najmanje 2 glavna kriterija. Pridružene anomalije su hipoplazija pluća, anomalije srca, displazija bilijarnog sustava, rascjep nepca, anoftalmija i mikroftalmija. Nalaz bioptata bubrega pokazuje gubitak kortikomedularne diferencijacije i prisutnost miofibroblasta u vezivnom tkivu. Rani dijagnostički pokazatelji su smanjena količina plodne vode i povećana razina  $\alpha$ -fetoproteina. Bolest je često nespojiva s životom i uzrokuje smrt nedugo nakon rođenja zbog respiratornog i bubrežnog zatajenja (Dawe et al 2007).

U okviru Jeunovog sindroma funkcionalno tkivo bubrega zamjenjuju cistična proširenja, a istodobno se nalazi periglomerularna fibroza. Mikrosopski pregled bioptata otkriva difuznu intersicijsku i periglomerularnu fibrozu, hijalinizaciju glomerula i limfocitnu infiltraciju. Tubularna bazalna membrana je zadebljana, a tubuli su atrofični i prošireni. Slabljenje ekskretorne i metaboličke funkcije bubrega dovodi do bubrežnog zatajenja, te potrebe za dijalizom i transplantacijom. Sindrom je posljedica mutacije TTC21B gena koji kodira IFT 139 protein, važnog za prijenos signala duž aksoneme primarnih cilija izazvanog mehaničkim podražajem. Osim bubrežnih prisutne su jetrene i koštano-mišićne manifestacije. Prsni koš je uzak i izdužen, a rebra su kratka i hipoplastična. Smanjenje obujma prsnog koša dovodi do respiratorne insuficijencije koja je uzrok smrti većine dojenčadi. Kod djece koja prežive kritičan period, prsni koš se s vremenom ispravlja, te se ponovno uspostavlja plućna funkcija. Duge kosti udova i falange su skraćene, a na stopalima se nalazi polidaktilija. Zahvaćenost jetre očituje se u vidu policistične bolesti jetre i hiperplazije žučnih vodova. Prisutna su urođena cistična proširenja pankreasnih vodova. Zbog zatajenja funkcije jetre i gušterače postoji malapsorpcija masti u tankom crijevu. Zahvaćenost bubrega je središnji problem sindroma, te stupanj njegovog oštećenja predviđa daljnji tok i težinu bolesti ([www.medscape.com](http://www.medscape.com)).

### 5.3.2 Klinička slika

Novorođenčad je najčešće smanjene porođajne mase. Prvi simptomi nefronoftize javljaju se nakon prve godine života. Smanjenje koncentracijske sposobnosti bubrežnih tubula očituje se prekomjernim stvaranjem razrijeđene mokraće. Bolest započinje pojavom nokturije, koja ne odgovara na terapiju dezmpresinom. Učestale su enureza, poliurija i polidipsija. Tipičan je nalaz blaga proteinurija, do 500 mg/24 h. Djeca su najčešće normovolemična uz odgovarajući unos natrija. Glomerularna filtracija je u početku očuvana, no napredovanjem bubrežnog oštećenja dolazi do porasta koncentracije uremičnih toksina u plazmi. Kasniji znakovi se anemija i metabolička acidoza. Nastupom uremije javljaju se mučnina, povraćanje, glavobolja i opća slabost. Uz anemiju, anoreksiju, smanjen unos natrija i posljedičnu dehidraciju dolazi do zastoja u rastu i renalne osteodistrofije. Hipertenzija nije uobičajeni nalaz osim kod djece s infantilnim oblikom bolesti.

Osim zahvaćenosti bubrega i mokraćnog sustava kod 15% oboljelih nalaze se anomalije drugih organskih sustava. Najčešća pridružena oboljenja uključuju psihomotornu retardaciju, cerebralnu ataksiju, perceptivnu naglušost, tapetoretinalnu degeneraciju, strabizam, sljepoću. Česta je kombinacija polidaktilije s anomalijama središnjeg živčanog sustava. Nerijetko se nalaze hipoplazija pluća i prirodene bronhiektazije. Najčešće pridružene srčane anomalije su insuficijencija mitralne valvule i aortna stenoza. Mutacijom gena, koji kodira protein inversin, dolazi do poremećaja organogeneze te organi zauzimaju položaj obrnut od njihovog normalnog položaja.

Radi odabira odgovarajućih metoda pretrage i postavljanja ispravne dijagnoze, potrebno je prepoznati karakteristične simptome i uzeti u obzir istovremeno postojanje oboljenja drugih organskih sustava.

Važno je diferencijalno dijagnostički razlikovati medularnu cističnu bolest od nefronoftize. Medularna cistična bolest karakterizirana je autosomno dominantnim oblikom nasljeđivanja, te kasnijom manifestacijom bolesti i nastankom komplikacija. Bubrežno zatajenje nastupa u odrasloj dobi. Tipičan klinički znak je hipertenzija.

Gubitak sposobnosti koncentriranja urina, postupno gašenje funkcije bubrega i nastanak uremije prisutni su kod kroničnog pijelonefritisa. Obično je prisutan vezikoureteralni refluks, te se učestale opetovane infekcije mokraćnog sustava. Patohistološka analiza bioptata daje uvid u stanje intersticija i potvrđuje dijagnozu (Hopkins et al 2013)

### **5.3.3 Dijagnostičke pretrage**

#### **Laboratorijski nalazi**

Određivanje veličine glomerularne filtracije, koncentracijske sposobnosti i sposobnosti zakiseljavanja urina daje uvid u narav bolesti, funkcionalno stanje i stupanj oštećenja. Analiza urina ne otkriva prisutnost proteina ili je moguća njihova pojava u tragovima. Nije uobičajena pojava hematurije. Snižene vrijednosti specifične težine upućuju na slabu moć koncentriranja mokraće. pH vrijednosti urina su snižene. Povišena je koncentracija natrija a serumske vrijednosti ureje i kreatinina su povećane. Hemoglobin je snižen. Prisutna je hiponatrijemija, dok su vrijednosti kalija normalne do blago snižene (Jones et al 1973).

#### **Slikovne metode prikaza**

Ultrazvučnim pregledom se prikazuju hiperehogeni bubrezi uredne ili smanjene veličine. Ponekad je moguće vidjeti ciste koje ispunjavaju srž ili se nalaze na kortikomedularnoj granici. Budući da prikaz cista ultrazvukom ovisi o njihovoj veličini i



stupnju funkcije bubrega, nalaz cista ultrazvukom nije presudan za postavljanje dijagnoze nefronoftize (Douglas et al 1995). Ultrazvuk predstavlja početku, najčešće korištenu, pouzdanu i jeftinu metodu probira, te traži daljnje izvođenje biopsije za potvrđivanje dijagnoze.

Korištenje ionskih i neionskih kontrastnih sredstava i prikaz magnetskom rezonancijom ne preporučuje se u oboljenih od kroničnih bubrežnih bolesti radi njihovog nefrotoksičnog djelovanja (Wong et al 2014)

### **5.3.4 Histološki nalaz pri biopsiji**

Makroskopski bubrezi su normalne veličine ili blago povećani. Na presjeku kroz bubrežni parenhim nejasne su konture kortikomedularne granice, isprekidane brojnim cistama. Srž je također ispunjena cistama. Mikroskopski, na poprečnom presjeku kore, uočavaju se atrofija tubula, gubitak četkaste prevlake proksimalnih zavijenih kanalića, te nepravilnosti lumena. Prisutna su cistična proširenja kanalića, te gubitak lumena pojedinih tubula. Svjetlosna mikroskopija prikazuje zadebljanje i prekid kontinuiteta bazalne membrane tubularnog epitela. Prekid kontinuiteta membrane smatra se glavnim čimbenikom nastanka cističnih proširenja. Intersticij bubrega prožet je upalnim stanicama. U kasnijim stadijima nastupa fibroza (Matsubara et al 1991).

### **5.3.5 Liječenje i prognoza**

Liječenje pacijenata oboljelih od nefronoftize je simptomatsko. Važno je otkriti bolest u ranom stadiju te odgovarajućim liječenjem usporiti napredovanje oštećenja i spriječiti nastanak komplikacija. Uremija najčešće nastaje do 20 godine života. Temeljna je nadoknada vode, te regulacija elektrolitskog i acidobaznog statusa. Nastup terminalnog bubrežnog zatajenja u infantilnom obliku nefronoftize nastupa do 3. godine života, dok kod juvenilnog i adolescentnog oblika nastupa od 10 – 13 godine života. U stadiju zatajenja bubrega primjenjuje se dijaliza, dok transplantacija predstavlja metodu izbora, s obzirom da se bolest ne vraća u transplantirani bubreg ( Niaudet 2004 ).

## 6. ZAKLJUČAK

Oligomeganfronija i nefronoftiza su kronične i ireverzibilne bolesti, progresivnog tijeka. Pojavljuju se samostalno ili u sklopu drugih sindroma. Simptomi se javljaju u prvim godinama života, dok terminalno zatajenje bubrega može nastupiti već oko desete godine. Biopsija bubrega je metoda izbora u otkrivanju ovih kongenitalnih oboljenja. Metoda je brza, jeftina i pouzdana dijagnostička metoda u slučajevima nejasne kliničke slike, nespecifičnih laboratorijskih i radioloških nalaza. Pojava hematurije, proteinurije, te podatak o bubrežnoj bolesti u obitelji nalažu uzimanje bioptata i mikroskopski pregled tkiva. Budući da slikovnim metodama nije moguće razlikovati oligomeganefroniju od nefronoftize, bubrežne displazije, medularnog cističnog bubrega i pijelonefritisa, jedino patohistološki pregled tkiva bubrega omogućuje donošenje dijagnoze bolesti i otkriva stadij oštećenja. Smanjen broj funkcionalnih nefrona razlikuje oligomeganfroniju od jednostavne hipoplazije. Intersticij prožet stanicama i fibroznim pregradama u ranom stadiju bolesti, te disrupcija tubularne bazalne membrane, atrofija i cistično proširenje tubula, karakteristike su nefronoftize. Budući da se ciste oblikuju u uznapredovalnom stadiju nefronoftize, prisutnost cista nije odlučujući kriterij za donošenje dijagnoze. Ranim otkrivanjem bolesti i na vrijeme započetom terapijom odgađa se napredovanje oštećenja i pojava komplikacija. Biopsija pomaže i u donošenju odluke o daljnjem terapijskom protokolu, primjeni dijalize i transplataciji bubrega. Korištenje biopsije ne izlaže pacijenta dodatnim invazivnim dijagnostičkim i terapijskim zahvatima, skraćuje vrijeme hospitalizacije i troškove bolničkog liječenja.

## 7. LITERATURA:

Adelman RD, Shapiro S (1977) Bilateral renal hypoplasia with oligomeganephronia. *Urol* 9: 571-575.

Agarwal, S. K., Sethi, S., & Dinda, A. K. (2013). Basics of kidney biopsy: A nephrologist's perspective. *Indian J Nephrol* 23: 243.

Anderson CE, Wallerstein R, Zamerowski ST, Witzleben C, Hoyer JR, Gibas L, Jackson LG (1997) Ring chromosome 4 mosaicism coincidence of oligomeganephronia and signs of Seckel syndrome. *Am J Med Genet* 72: 281-285.

Blowey DL, Querfeld U, Geary D, Warady BA, Alon U (1996) Ultrasound findings in juvenile nephronophthisis. *Pediatr Nephrol* 10: 22-24

Bohlin AB, Edström S, Almgren B, Jaremko G, Jorulf H (1995) Renal biopsy in children: indications, technique and efficacy in 119 consecutive cases. *Pediatr Nephrol* 9: 201-203.

Bondagji NS (2014) Antenatal diagnosis, prevalence and outcome of congenital anomalies of the kidney and urinary tract in Saudi Arabia. *Urol Ann* 6: 36.

Bubrežna biopsija Medscape: <http://emedicine.medscape.com/article/2093338-overview#aw2aab6b2b3>

Cochat P, Decramer S, Robert-Gnansia E, Dubourg L, Audra P (2004) Renal outcome of children exposed to cyclosporine. *Transplant Proc* 36:208S-210S.

Dawe HR, Smith UM, Cullinane AR, Gerrelli D, Cox P, Badano JL, Johnson CA (2007) The Meckel–Gruber syndrome proteins MKS1 and meckelin interact and are required for primary cilium formation. *Hum Mol Genet* 16: 173-186.

Drukker A (2002) Oligonephropathy: from a rare childhood disorder to a possible health problem in the adult. *Isr Med Assoc J: IMAJ* 4: 191-195.

Elfenbein IB, Baluarte HJ, Gruskin AB (1974). Renal hypoplasia with oligomeganephronia: light, electron, fluorescent microscopic and quantitative studies. *Arch Pathol* 97: 143.

Fuke Y, Hemmi S, Kajiwara M, Yabuki M, Fujita T, Soma M (2012) Oligomeganephronia in an adult without end stage renal failure. *Clin Exp Nephrol* 16: 325-328.

Gimenez LF, Micali S, Chen RN, Moore RG, Kavoussi LR, Scheel PJ (1998) Laparoscopic renal biopsy. *Kidney Int* 54: 525-529.

Gubler MC (2014) Renal tubular dysgenesis. *Pediatr Nephrol* 29: 51-59.

Hildebrandt F, Waldherr R, Kutt R, Brandis M (1992) The nephronophthisis complex: clinical and genetic aspects. *J Clin Invest* 70: 802-808.

- Hildebrandt F, Zhou W (2007) Nephronophthisis-associated ciliopathies. *J Am Soc Nephrol* 18: 1855-1871.
- Hopkins K, Mowry J, Houghton D (2013) Congenital oligomeganephronia: computed tomography appearance. *Clinics and Practice* 3: e31.
- Jeunov sindrom Medscape: [http://www.medscape.com/viewarticle/762051\\_4](http://www.medscape.com/viewarticle/762051_4)
- Jones DN, Risdon RA, Hayden K, Barratt TM, Chrispin AR (1973) Juvenile nephronophthisis clinical, radiological and pathological correlations. *Pediatr radiol* 1: 164-171.
- Joubertov sindrom: [http://www.medscape.com/viewarticle/762051\\_4](http://www.medscape.com/viewarticle/762051_4)
- Kamitsuji H, Yoshioka K, Ito H (1999) Percutaneous renal biopsy in children: survey of pediatric nephrologists in Japan. *Pediatr Nephrol* 13: 693-696.
- Kopecna L, Mach V, Prochazka J (2005) Arteriovenous fistula as a complication of renal biopsy. *Bratisl Lek Listy* 106: 218.
- Matsubara K, Suzuki K, Wei Lin Y, Yamamoto T, Ohta S (1991) Familial Juvenile Nephronophthisis in Two Siblings—Histological Findings at an Early Stage. *Pediatr. Int* 33: 482-487.
- Metabolička acidoza Medscape: <http://emedicine.medscape.com/article/242975-overview>
- Niaudet P, Mattoo TK, Perrone RD, Kim MS (2013) Clinical manifestation, diagnosis, and treatment of nephronophthisis. *UpToDate®*.
- Oligomeganefronija Medscape: <http://emedicine.medscape.com/article/983074-treatment>
- Pagana KD, Pagana TJ (2005) *Mosby's Diagnostic and Laboratory Test Reference*, St. Louis, Missouri, Elsevier Mosby.
- Park SH, Chi JG (1993) Oligomeganephronia associated with 4p deletion type chromosomal anomaly. *Fetal Pediatr Pathol* 13: 731-740.
- Retinitis pigmentosa: <http://emedicine.medscape.com/article/1227488-overview>
- Sadler TW (2008) Urogenitalni sustav. U: Bradamante Ž, Grbeša Đ (Ur.) *Langamnova medicinska embriologija*, Zagreb: Školska knjiga, str. 231-237.
- Sakallioğlu O, Gok F (2006) Oligomeganephronia in Wolf-Hirschhorn Syndrome. *Indian Pediatr* 43: 923-924.
- Salomon R, Saunier S, Niaudet P (2009) Nephronophthisis. *Pediatr nephrol* 24: 2333-2344.
- Salomon R, Tellier AL, Attie-Bitach T, Amiel J, Vekemans M, Lyonnet S, Broyer M (2001) PAX2 mutations in oligomeganephronia. *Kidney Int* 59: 457-462.

Sharma KV, Venkatesan AM, Swerdlow D, DaSilva D, Beck A, Jain N, Wood BJ (2010) Image-guided adrenal and renal biopsy. *Tech Vasc Interv Radiol*.13: 100-9.

Tang S, HC LJ, Lui SL, Chan TM, Cheng IKP, Lai KN (2002) Free-hand, ultrasound-guided percutaneous renal biopsy: experience from a single operator. *Eur J Radiol* 41: 65-69.

Uremija Medscape: <http://emedicine.medscape.com/article/245296-overview>

Wong CS, Warady BA, Srivastava T (2013) Clinical presentation and evaluation of chronic kidney disease in children. UpToDate®.

## 8. ŽIVOTOPIS

Rođena sam 14. listopada 1989. u Zadru. Nakon završene osnovne škole upisujem se u Prvu gimnaziju u Zagrebu, gdje sam i maturirala. Medicinski fakultet u Zagrebu upisujem akademske godine 2008./2009. Od pete godine aktivno se bavim plivanjem.

2008. godine postala sam prvakinja države na 50 BF i isplivala sam državni rekord.

Od tada sam vrhunska sportašica druge kategorije prema kategorizaciji HOO-a.

Od 2008. do 2011. godine članica sam hrvatske reprezentacije plivanja perajama, a 2010. godine postajem prvakinja države u daljinskom plivanju perajama.

2008. godine učlanila sam se u sportsku udruhu studenata Medicinskog fakulteta u Zagrebu, te sudjelujem na sveučilišnim prvenstvima u plivanju.

Članica sam CroMSICa (Croatian Medical Students' International Committee) i sudionica CROSSa, međunarodnog znanstvenog kongresa studenata biomedicinskog područja.

Pohađam školu stranih jezika u Vodnikovoj. Tečno govorim engleski, njemački i španjolski, a poznajem i talijanski.