

Bakterijski konjunktivitis

Žibrat, Zlatko

Master's thesis / Diplomski rad

2019

Degree Grantor / Ustanova koja je dodijelila akademski / stručni stupanj: **University of Zagreb, School of Medicine / Sveučilište u Zagrebu, Medicinski fakultet**

Permanent link / Trajna poveznica: <https://um.nsk.hr/um:nbn:hr:105:338955>

Rights / Prava: [In copyright](#)/[Zaštićeno autorskim pravom.](#)

Download date / Datum preuzimanja: **2025-02-27**



Repository / Repozitorij:

[Dr Med - University of Zagreb School of Medicine Digital Repository](#)



**SVEUČILIŠTE U ZAGREBU
MEDICINSKI FAKULTET**

Zlatko Žibrat

Bakterijski konjunktivitis

DIPLOMSKI RAD



Zagreb, 2019.

**SVEUČILIŠTE U ZAGREBU
MEDICINSKI FAKULTET**

Zlatko Žibrat

Bakterijski konjunktivitis

DIPLOMSKI RAD

Zagreb, 2019.

Ovaj diplomski rad izrađen je na Klinici za očne bolesti KBC Rebro pod vodstvom mentora doc. dr. sc. Mire Kalauza, dr. med i predan je na ocjenu u akademskoj godini 2018./2019.

POPIS I OBJAŠNENJE KRATICA KORIŠTENIH U RADU

SZO - Svjetska zdravstvena organizacija

mg - miligram

kg - kilogram

IM - intramuskularno

IV - intravenski

Str - streptococcus

SADRŽAJ

3. UVOD.....	1
4. ANATOMIJA OKA I SPOJNICE.....	2
4.1. Očna spojnica.....	3
5. INFEKTIVNI KONJUNKTIVITIS.....	5
5.1. Znakovi i simptomi konjunktivitisa.....	5
6. AKUTNI KONJUNKTIVITISI.....	9
6.1. Conjunctivitis acuta catarrhalis.....	9
6.2. Conjunctivitis purulenta acuta.....	10
7. KONJUNKTIVITISI UZROKOVANI KLAMIDIJOM.....	12
7.1. Conjunctivitis inclusoria neonatorum.....	12
7.2. Conjunctivitis inclusoria adultorum.....	13
8. KRONIČNI KONJUNKTIVITISI.....	14
8.1. Trachoma.....	14
8.2. Conjunctivitis angularis.....	18
8.3. Syndroma oculoglandulare Parinaud.....	19
9. ZAKLJUČAK.....	21
10. ZAHVALE.....	22
11. LITERATURA.....	23
12. ŽIVOTOPIS.....	28

1. SAŽETAK

Naslov rada: Bakterijski konjunktivitis

Autor: Zlatko Žibrat

Konjunktivitis je upala spojnice i jedan od najčešćih entiteta s kojima se liječnik može susresti u kliničkoj praksi. Bakterijski konjunktivitis uzrokovan je različitim spektrom uzročnika. Spojnica posjeduje obrambene mehanizme koji je štite od infekcije poput: vjeđa, suza, antibakterijskih enzima i imunoglobulina. Načini na koji nastaje infekcija su egzogeni, endogeni i putem širenja iz lokalnih struktura.

U znakove konjunktivitisa spadaju: hiperemija, eksudacija, suzenje, prisutnost folikula, papilarna hipertrofija, preaurikularna limfadenopatija, ta prisutnost membrana i pseudomembrana, kemoza, pseudoptoza i granulom. Prisutnost tih znakova ovisi o tipu konjunktivitisa.

Bakterijski konjunktivitis može biti akutan ili kroničan. Najčešći tipovi akutnog bakterijskog konjunktivitisa su: conjunctivitis cattharalis acuta, conjuncivitis purulenta acuta i conjunctivitis inclusoria neonatorum et adultorum. Kroničnim bakterijskim konjunktivitisima pripadaju: trahoma, Syndroma oculoglandulare Parinaud, conjunctivitis angularis. Trahom predstavlja veliki javnozdravstveni problem u nekim nerazvijenim zemljama.

Dijagnoza bakterijskog konjunktivitisa postavlja se na temelju anamneze, kliničke slike i ovisno o potrebi citološkom analizom spojnice i spojničkog eksudata.

Liječenje uključuje ovisno o kliničkoj slici lokalnu i sistemsku primjenu primjenu antibiotika uz potporne mjere. Kirurško liječenje može biti indicirano u slučaju trajnih komplikacija same bolesti.

Ključne riječi: konjunktivitis, simptomi, dijagnoza, liječenje

2. SUMMARY

Title: Bacterial conjunctivitis

Author: Zlatko Žibrat

Conjunctivitis is an inflammation of conjunctiva and one of the most common entities that a doctor may encounter in clinical practice. Bacterial conjunctivitis is caused by a different spectrum of pathogens. The conjunctiva has defense mechanisms that protect it from infection such as: eyebrows, tears, antibacterial enzymes and immunoglobulins. The ways in which infection occurs are exogenous, endogenous, and through the spread from local structures.

The signs of conjunctivitis include: hyperemia, exudation, tearing, presence of follicles, papillary hypertrophy, preauricular lymphadenopathy, presence of membranes and pseudomembranes, chemosis, pseudoptosis and granuloma. The presence of these signs depends on the type of conjunctivitis.

Bacterial conjunctivitis can be acute or chronic. The most common types of acute bacterial conjunctivitis are: conjunctivitis cattharalis acuta, conjunctivitis purulenta acuta, and conjunctivitis inclusoria neonatorum et adultorum. Chronic bacterial conjunctivitis includes: trachoma, Syndroma oculoglandulare Parinaud, angular conjunctivitis. Trachoma is a major public health problem in some underdeveloped countries.

The diagnosis of bacterial conjunctivitis is made on the basis of anamnesis, clinical picture and, as appropriate, cytological analysis of the junction and junction exudate.

Treatment includes, depending on the clinical picture, local and systemic administration of antibiotics with supportive measures. Surgical treatment may be indicated in the case of permanent complications of the disease itself.

Keywords: conjunctivitis, symptoms, diagnosis, treatment

3. UVOD

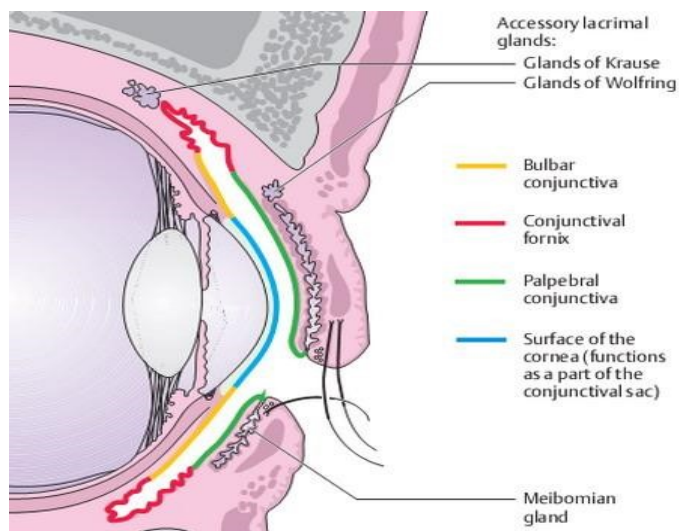
Konjunktivitis je upala očne spojnice uzrokovana različitim uzrocima. To je upalni proces koji zahvaća površinu oka te je karakteriziran vaskularnom dilatacijom, staničnom infiltracijom i eksudacijom. Uzorci konjunktivitisa su brojni i mogu se se klasificirati u 3 glavne skupine: infektivni, alergijski, te onaj uzrokovan fizikalno-kemijskim čimbenicima. Upale spojnice spadaju u najčešća oboljenja u oftalmološkoj praksi. Na prvome mjestu su virusni uzročnici, dok iza njih slijede bakterijski uzročnici. Konjunktivitis neovisno o etiologiji može zahvatiti oba spola i javlja se unutar različitih dobnih skupina. Tema ovoga rada je bakterijski konjunktivitis kojeg uzrokuje širok spektar različitih uzročnika. Bakterijski uzročnici najčešće dolaze izvana gdje dolaskom na spojnicu izazivaju upalu. U određenim uvjetima, organizmi koji sačinjavaju normalnu fiziološku floru, mogu postati patogani te također izazvati upalu. Bakterijski se konjunktivitis može javiti u akutnom i kroničnom obliku. Akutni oblik karakterizira nagli početak sa zahvaćanjem jednog oka, dok se simptomi na drugom oku počinju javljati unutar tjedan dana. Akutni konjunktivitis traje manje od 4 tjedna. Kronični konjunktivitis karakterizira upala spojnice i vremensko trajanje bolesti duže od 6 tjedana. Uz akutni i kronični oblik postoji i hiperakutni oblik koje karakterizira brza progresija uz veliku mogućnost zahvaćanja drugih djelova oka, kao što su rožnica i vjeđe, uz trajne zdravstvene posljedice ako se ne lijeći na vrijeme. Svrha ovoga rada je prikaz kliničkih karakteristika pojedinih vrsta bakterijskih konjunktivitisa.

4. ANATOMIJA OKA I SPOJNICE

Oko je organ vida i najrazvijenije ljudsko osjetilo. Oko je paran organ i smješten je u očnim šupljinama. Očna se jabučica, bulbus oculi, sastoji od triju slojeva: vanjskog, tunica fibrosa bulbi, srednjeg, tunica vasculosa bulbi i unutarnjeg, tunica interna bulbi. Tunica fibrosa bulbi sastoji se od neprozirne bjeloočnice, sclerae i prozirne rožnice, corneae. (4) Bjeloočnica se sastoji od tri sloja: prednje bjeloočnice (episkelra), strome i unutarnjeg sloja. (1) Bjeloočnica sudjeluje u zaštiti oka, te predstavlja hvatište očnih mišića. S prednje strane prelazi u rožnicu, dok straga prelazi u duralnu ovojnici vidnog živca. (4) Rožnica zauzima petinu vanjske očne ovojnice, te je od bjeloočnice odvojena na posebnom mjestu, sulcus sclerae. Na rožnici razlikujemo vrh, vertex corneae, zatim rub, limbus corneae, te vanjsku i unutarnju stranu, facies anterior et posterior. Po prednjoj strani klize vjeđe, a stražnju stranu oplakuje očna vodica. (4) Rožnica predstavlja dio refrakternog aparata oka. Srednja očna ovojnica čini krvnu i živčanu opskrbu unutrašnjosti očne jabučice. Od sprijeda prema straga sastoji se od tri djela: šarenice, zrakastog tijela i žilnice. (4) Šarenica sadrži mišiće m. sphincter et dilatator pupillae koji svojom funkcijom reguliraju količinu svjetla koje prolazi do mrežnice. Zrakasto tijelo smješteno je između šarenice i mrežnice od koje je dijeli nazubljena linija ora serrata. Funkcija zrakastoga tijela je sinteza očne vodice, te akomodacija oka pomoću cilijarnog mišića koji se pomoću tvorbi, zonulae ciliares, hvata na leću. (1) Žilnica je smještena između vanjske i unutarnje očne ovojnice te se sastoji od vezivnog tkiva i krvnih žila. Unutrašnju očnu ovojnici izgrađuje tanka opna – mrežnica, retina. Funkcija mrežnice je pretvaranje svjetlosnih signala u električne impulse koji se živčanim vlaknima prenose do mozga. Na njenoj unutarnjoj strani nastaje vidni živac, n. opticus, a granaju se ogranci krvnih žila. (1) Unutrašnjost oka ispunjava staklasto tijelo, a između njega i šarenice nalazi se leća. Oko dobiva krv iz dvaju izvora: a. centralis retinae koja hrani unutarnje slojeve mrežnice, do sloja štapića i čunjića, a drugi su krvne žile srednje očne ovojnice. (4) Pomoćne strukture oke čine: vanjski očni mišići, obrva, vjeđa, spojnica i suzni aparat.

4.1. Očna spojnica

Spojnica je mukozna membrana koja po svom izgledu i funkciji nalikuje sluznici usta i nosa, samo što je mnogo nježnija i transparentnija. (3) Razlikujemo bulbarnu spojnicu koja oblaže prednju stranu oka, te tarzalnu spojnicu koja oblaže unutarnju stranu vjeđe. Tarzalna spojnica je tanka baršunasta bljedoružičasta opna protkana sitnim krvnim žilicama i čvrsto je povezana uz tarzalne pločice. Bulbarna spojnica je vrlo tanka, prozirna i prožeta je mrežom krvnih žilica. Vezivnim tkivom odvojena je od bjeloočnice te je pokretna prema njoj sve do 3 mm od ruba rožnice gdje tvori anulus conjunctivae. Između tarzalne i bulbarne spojnice nalaze se gornji i donji fornksi. U svom nazalnom dijelu spojnica oblikuje polumjesečasti nabor, plica semilunaris, što je rudimentarna treća vjeđa. Ovaj nabor s odgovarajućim dijelom rubova vjeđa formira suzno jezerce iz kojeg se izdiže suzna bradavica, caruncula lacrimalis. Kad je vjeđni rasporak zatvoren oblikuje potpuno zatvorenu kapilarnu vrećicu koja sadrži suze i sluz. (1)



Slika 1. Prikaz dijelova spojnice (preuzeto iz Langa)

Krvna opskrba spojnice dolazi od rubnih i perifernih tarzalnih arkada, te od prednjih cilijarnih arterija. Tarzalna spojnica opskrbu dobiva od perifernih i rubnih arkada vjeđa. Periferne tarzalne arkade hrane spojnicu u području forniksa. Bulbarna spojnica opskrbljuje se preko stražnje konjuktivalne arterije, koja je ogranak arkadnih arterija vjeđa, te prednjim konjunktivalnim arterijama koje su ogranak prednje cilijarne arterije. Prednje i stražnje konjuktivalne arterije međusobno anastomoziraju oblikujući perikornealni pleksus. (5)

Inervacija spojnice dolazi od nekoliko živaca. Gornja polovica spojnice inervaciju dobiva od supraorbitalnog, supratrohlearnog i infratrohlearnog živca. Donju polovicu inervira infraorbitalni živac. Lateralni dio dobiva inervaciju od lakrimalnog živca, dok područje spojnice oko rožnice dobiva inervaciju od ogranaka dugih cilijarnih živaca. (5)

Histološka građa spojnice sastoji se od epitela i subepitelnog tkiva spojnice. Epitel tarzalne spojnice i forniksa čini mnogoslojni cilindrični epitel, dok bulbarnu spojnicu oblaže mnogoslojni pločasti epitel. Subepitelno tkivo spojnice sastavljeno je od gustog vezivnog tkiva limfoidnog tipa s mnogobrojnim limfocitima. Zaštitnu potporu spojnici zajedno sa rožnicom pružaju vjeđe i troslojni suzni film kojeg čine: mukozni, vodeni (suzni), te masni sloj. U funkcije spojnice spadaju: zaštita oka od stranih tijela, djeluje kao imunološka barijera zbog pripadajućih limfocita. (1, 3)

5. INFEKTIVNI KONJUNKTIVITIS

Infektivni konjunktivitis je upala spojnice uzrokovana mikroorganizmima. Spojnica posjeduje prirodne obrambene mehanizme kao što su niža temperatura zbog izloženosti zraku, mehanička zaštita koju pružaju vjeđe, proizvodnja suza, antibakterijska aktivnost lizozima i humoralna zaštita koju pružaju imunoglobulini. Uzroci infektivnog konjunktivitisa su određeni predisponirajući faktori i mikroorganizmi. Predisponirajući faktori za razvoj konjunktivitisa, osobito epidemija, su insekti, loši higijenski uvjeti, vrući i suhi klimatski uvjeti. (6) Spojnica se može zaraziti na tri načina:

1. Egzogenim putem: direktno putem bliskog kontakta, preko zraka, vode, vektora, inficiranih predmeta
2. Lokalnim prijenosom: putem inficirane suzne vreće, vjeđa i nasopharynxa
3. Endogenim putem

5.1. Znakovi i simptomi konjunktivitisa

Znakovi i simptomi konjunktivitisa nastaju kao posljedica patoloških promjena na spojnici uzrokovanih infekcijom. Promjene koje se događaju na spojnici nisu nužno patognomonične za konjunktivitis te se mogu naći i u drugim bolestima oka. Vežano uz upalu spojnice, neke promjene više upućuju na bakterijski konjunktivitis dok neke druge više upućuju na oblike konjunktivitisa druge etiologije.

Hiperemija ili crvenilo najočitija je promjena spojnice kao posljedica konjunktivitisa. Nastaje kao posljedica prepunjenosti krvnih žila spojnice. Najizraženiji je znak u slici akutnog konjunktivitisa. Postoji nekoliko tipova hiperemije spojnice s obzirom na lokalizaciju na spojnici: konjunktivalna, cilijarna i mješana hiperemija. Kod konjunktivalne hiperemije crvenilo je najizraženije u području forniksa, te prema rožnici postaje sve slabije izraženo. U konjunktivalne hiperemije primarno su zahvaćene stražnje spojnične žile, vidljive su, te su pomične zajedno sa spojnicom. Ukapavanjem 1% adrenalina u oko hiperemija se povlači. Jasno crvena boja ide u prilog bakterijskom

konjunktivitisu. Cilijarna hiperemija iako nije vezana primarno uz konjunktivitis, njeno poznavanje je važno u diferencijalnoj dijagnostici crvenila oka. Cilijarna hiperemija je znak oboljenja rožnice, šarenice i cilijarnog tijela. Crvenilo je najizraženije oko limbusa rožnice nalikujući prstenu te prema forniksima postaje sve slabije izraženo. Pojedinačne krvne žile se slabije razaznaju i nisu pomične pri pomicanju spojnice. Na ukapavanje adrenalina crvenilo se ne povlači. Mješana hiperemija ima karakteristike cilijarne i konjunktivalne hiperemije. (1, 3)

Suzenje je u konjunktivitisu često vrlo izraženo. Izazvano je subjektivnim smetnjama kao što su osjećaj stranog tijela, pečenje, svrbež i lagana transudacija iz proširenih spojničnih krvnih žila. (3)

Eksudacija je prisutna u svih oblika konjunktivitisa. Sekret se sastoji od sluzi, suza, krvnih stanica, ostataka epitela. U akutnom konjunktivitisu može biti izražen do te mjere da se preljeva preko vjeđa. Prema svojim karakteristikama može biti: serozan, sluzav, fibrinozan, gnojan, hemoragičan. Karakteristike eksudata ovise o etiologiji. (3)

Papilarna hipertrofija je nespecifična spojnična reakcija koju karakterizira formacija krvnih žila uz limfoidnu infiltraciju i eksudaciju. Pretežno se formiraju na palpebralnoj spojnici. Ako su papile male veličine, spojnica je baršunasta izgleda, dok krupnije papile su zaravnjene površine i poligonalnog oblika. Mogu se naći u nekim oblicima bakterijskog konjunktivitisa gdje su jasno crvene boje, te u alergijskom konjunktivitisu gdje su mliječnocrvene boje. Ako papilu promatramo histološki, predstavlja ju vaskularna formacija s naknadnom limfoidnom infiltracijom. (1, 3)

Folikuli se javljaju u vidu čvoriča, smješteni u subepitelnom sloju tarzusa i forniksa. Folikuli su hiperplazija subepitelnog limfnog tkiva. Od stanica koje tvore folikul nalaze se mononuklearni leukociti oko kojih se nalaze limfociti. Iako su slični papilarnoj hipertrofiji, razlika se nalazi u tome što su folikuli novoformiranolimfno tkivo s naknadnom vaskularizacijom. U bakterijskim konjunktivitisima karakteristični su za klamidijske konjunktivitise. Čest su nalaz u virusnim konjunktivitisima. (3)

Kemoza je oteklina spojnice očne jabučice u obliku cirkularnog jastučića oko rožnice, koja može stršati kroz vjeđni rasporak. (2) Zahvaća spojnicu bulbusa i forniksa, dakle

onih djelova koje imaju rastresito vezivno tkivo. Kemoza je najizraženija je u peludne groznice, gonokoknog i meningokoknog konjunktivitisa, te trihinoze. (3)

Pseudoptoza je spuštanje gornje vjeđe. Uzrok tome je povećana vjeđna težina zbog celularne infiltracije i edema. Značajan je nalaz kod trahoma. (3)

Granulom je polipozna spojnična masa koja se najčešće veže u kronične upale spojnice. Histopatološki ne razlikuje se od granuloma drugdje u organizmu. Sastoji se od fibroblasta, novostvorenih krvnih žila, limfocita, plazma stanica te orijaških stanicu u različitom broju i omjeru. (3)

Membrane i pseudomembrane su reakcija spojnice na jaku infekciju. Sastoje se od nekrotičnog epitela. Ako nakon odstranjenja nema krvarenja govorimo o pseudomembranama, a ako je prisutno krvarenje radi se o membranama. (1)

Preaurikularna limfadenopatija važan je dijagnostički znak. Karakteristike veličine, konzistencije i bolnosti čvorova mogu upućivati na pojedine oblike konjunktivitisa. (3)

Razlike između pojedinih tipova konjunktivitisa: (6)

	Bakterijski	Virusni	Alergijski	Konjunktivitis uzrokovan Klamidijom
KLINIČKI ZNAKOVI				
1. Hiperemija	Izražena	Umjerena	Blaga do umjerena	Umjerena
2. Kemoza	++	+/-	++	+/-
3. Krvarenje u spojnici	+/-	+/-	-	-
4. Iscjedak	Purulentan ili mukopurulentan	Vodenast	Vodenast	Mukopurulentan
5. Papilarna hipertrofija	+/-	-	++	+/-
6. Folikuli	-	+	-	++
7. Pseudomembrane	+/-	+/-	-	-
8. Panus	-	-	- (izuzetak vernalni oblik)	+
9. Preaurikularna limfadenopatija	+	++	-	+/-
CITOLOŠKE KARAKTERISTIKE				
1. Neutrofili	+	+ (u ranoj fazi)	-	+
2. Eoizinozofili	-	-	+	-
3. Limfociti	-	+	-	+

4. Plazma stanice	-	-	-	+
5. Multinuklearne stanice	-	+	-	-
6. Inkluzijska tjelešca:				
1. Citoplazma	-	+	-	+
2. Jezgra	-	+	-	-
7. Mikroorganizmi	+	-	-	-

6. AKUTNI KONJUNKTIVITISI

6.1. Conjunctivitis acuta catarrhalis

To je vrlo česta upala spojnice koju mogu uzrokovati različiti mikroorganizmi.

Među najčešćim uzročnicima pripadaju komenzali kože kao što je *Staphylococcus epidermidis*, *Staphylococcus aureus*, *Str. pneumoniae*, *Haemophilus influenzae*, *Moraxella catarrhalis* te gram negativne intestinalne bakterije. (7, 8)

H. influenzae je najčešći uzročnik konjunktivitisa u mlađe djece, zatim sljede *Str. Pneumoniae* i *Moraxella catarrhalis*. Dok kod odraslih, starije djece i novorođenčadi najčešći uzročnik je *Staphylococcus aureus*. (9)

Rizični čimbenici za razvoj konjunktivitisa su loši higijenski uvjeti, neodrovarajuća higijena kontaktnih leća, druge očne bolesti koje narušavaju obrambene mehanizme oka, imunokompromitiranost, nedavni operativni zahvati na oku.

Bolest počinje naglo te se najprije javlja na jednom oku, a ubrzo i na drugom oku. Spojnica je nadražena, otečena te je jasno crvene boje. Prisutna je konjunktivalna hiperemija koja je najizraženija u području tarzalne spojnice, a smanjuje se prema limbusu rožnice. Meibove žlijezde se ne vide. (3) Na tarzusu se nalaze vaskularizirane papile. Eksudacija je obilna i u početku je vodenasta, a potom zbog leukocita postaje

mukopurulentna. (1) Poslije spavanja vjeđe su sljepljene sasušenim sekretom i teško se otvaraju. Ovisno o intenzitetu upale može se javiti kemoza i pseudomembrane. Od struktura izvan spojnice prisutan je otok vjeđa, dok je rožnica rijetko zahvaćena perifernim infiltratima ili ulkusima. (3) Od simptoma bolesnik se žali na žarenje, žuljanje, fotofobiju, te ponekad zamagljen vid zbog obilne sekrecije.(1) Bolest traje 7-10 dana te ima dobru prognozu i ne prelazi u kronični oblik. (3). Diferencijalno-dijagnostički u odnosu na purulentni konjunktivitis razlikuje se po tome što se sekret skuplja samo uz trepavice, a od blefaritisa se razlikuje po tome što je nakon odstranjenja sekreta vjeđni rub normalan. (3)

U liječenju indicirana je topička primjena antibiotika. U praksi većina pacijenata dobro reagira na antibiotike širokog spektra. Liječenje se može započeti kloramfenikolom (1%), gentamicinom (0.3%) ili frameticinom u obliku kapi za oči tokom dana uz primjenu u obliku masti za oči tokom noći. Preporuča se ispiranje očiju dvaput dnevno. (6)

6.2. Conjunctivitis purulenta acuta

Naziva se još i Conjunctivitis gonorrhoeica jer mu je najčešći uzročnik gonokok, iako sličnu kliničku sliku mogu uzrokovati i drugi uzročnici kao što su stafilokok, streptokok, klamidija. Conjunctivitis gonorrhoeica se javlja u dva oblika: kao bolest novorođenčadi, kao bolest odraslih. (1)

Posebna opasnost ovog oblika konjunktivitisa leži u tome što ima tendenciju širenja na ostale strukture oka sa potencijalno trajnim posljedicama.

Kod novorođenčadi bolest nastaje kao posljedica transmisije uzročnika u tijeku poroda, odnosno tijekom prolaska kroz zaraženi porođajni kanal majke. Naziva se još i ophtalmia neonatorum. (1)

Sluznica cerviksa i mokraćne cijevi predstavljaju rezervoar bakterija u inficirane majke. Također i u slučaju poroda carskim rezom postoji šansa infekcije zbog vertikalnog prijenosa. Incidencija gonokokne infekcije u novorođenačkoj dobi u svijetu je oko 1%.(10) U toj dobi rjeđa je nego infekcija klamidijom, ali je teža klinička slika. (11) Čak

iako se provode profilaksa oko 10% novorođenčadi oboli ako su došli u kontakt sa zaraženim sekretom. (10)

Bolest, u inače zdravog novorođenčeta, počinje drugog ili trećeg dana po rođenju. Počinje obostranim otokom vjeđa do te mjere da je za otvaranje vjeđa potreban raspirač, Desmmarresov ekarter. Kad se rastvore vjeđe uočava se crvena, kemotična spojica. Sekret je isprva sangvinolentan, a kroz dva dana postaje žutozeleni gusti sekret. Sekret je najobilniji od svih oblika konjunktivitisa. Bolest traje oko 6-8 tjedana, poslije čega otok vjeđa i sekrecija nestaju. U ovom obliku konjunktivitisa postoji opasnost od razvoja komplikacija u obliku zahvaćanja rožnice i dubljih struktura oka. Poremećena ishrana rožnice omogućuje maceraciju epitela, te razvoj infiltrata i ulceracija. Štetnom djelovanju dodatno pridonose proteolitički fermenti u gnoju koji napadaju intaktni epitel rožnice. Infiltrati se stvaraju najprije na rubu i svojim konfluiranjem i raspadanjem mogu prouzročiti srpasti čir rožnice, ulcus serpens. Daljnje širenje upalnog proces može dovesti do perforacije rožnice, te širenja upalnog procesa u dubinu oka. Teške komplikacije kao što su endoftalmitis ili panoftalmitis sa posljedicom gubitka oka su rijetke. Češće su lakše posljedice u obliku leukoma, stafiloma rožnice i prednje polarne katarakte. Diferencijalno dijagnostički u obzir dolaze ophtalmia neonatorum uzrokovana klamidijom, upale uzrokovane kokcima, celulitis orbite, kongenitalni glaukom, dakriocistitis, infektivni keratitis. (1, 3)

U terapiji ovog oblika konjunktivitisa prevencija je uvijek bolji izbor nego liječenje. Profilaksa uključuje nekoliko mjera: (6)

1. Antenatalne mjere uključuju adekvatnu brigu za majku te liječenje genitalnih infekcija
2. Natalne mjere uključuju pridržavanje aseptičkih mjera tokom poroda
3. Postnatalne mjere uključuju davanje 1% tetraciklina ili 0.5% eritromicina u obliku očne masti ili 1% otopine srebrova nitrata u oči djeteta nakon rođenja.
U slučaju da je majka tokom porođaja imala aktivnu gonokoknu infekciju preporuča se davanje IM injekcije ceftriaksona u dozi od 50 mg/kg.

U slučaju razvoja bolesti kod djeteta indicirana je lokalna i sistemska terapija. Lokalna terapija obuhvaća redovito ispiranje očiju, davanje bacitracina u obliku očne masti 4 puta na dan. U slučaju zahvaćanja rožnice potrebno je dati i atropin. Sistemska terapija je indicirana kroz 7 dana i uključuje: ceftriakson ili cefotaksim IM ili IV, te ciprofloksacin ili norfloksacin. (6)

Adultni oblik gonoriočnog konjunktivitisa ima sličnu kliničku sliku kao neonatalni. Infekciju obično prenosi bolesnik koji boluje od uroinfekcije izazvane gonokokom. Tijek bolesti je teži, te obično zahvaća jedno oko. Oboljenje je također praćeno grozničavim stanjem, bolovima u mišićima i zglobovima, poremećajem srčanog ritma. Komplikacije se razvijaju češće nego u neonatalnog oblika. (3)

Diferencijalnodijagnostički u obzir dolazi sve kao i kod neonatalnog oblika. U terapiji se primjenjuje lokalno i sistemsko liječenje

7. KONJUNKTIVITISI UZROKOVANI KLAMIDIJOM

Uzročnik ovih oblika konjunktivitisa je *Chlamydia trachomatis*. Ispitivanjem pomoću poliklonalnih i monoklonskih antitijela identificirano je 19 različitih humanih serotipova i nekoliko varijanti *C. Trachomatis*. (12) Serotipovi D, Da, E, F, G, H, I, Ia, J i K povezani su s inkluzijskim konjunktivitisom (kao i genitalnim infekcijama), dok su serotipi A, B, Ba i C obično izolirani kod trahoma. (13) Inkluzijski konjunktivitis razvija se u neonatalnom i adultnom obliku.

7.1. Conjunctivitis inclusoria neonatorum

U neonatalnom obliku klamidija se prenosi na novorođenče kroz inficirani porođajni kanal. Rezervoar mikroorganizma je vrat maternice ili uretra. Prema podacima SZO prevalencija infekcije klamidijom u trudnica iznosi od 2.7-8% u Europi. (16)

Novorođenčad koja su rođena zaraženim majkama izložena je velikom riziku (otprilike 25% -50%) od razvoja infekcije. (15) *Chlamydia trachomatis* je najčešći infektivni uzrok neonatalnog konjunktivitisa. (14)

Bolest se javlja 7-10 dana nakon rođenja. Ako se ne liječi bolest može perzistirati 3 do 12 mjeseci. Bolest počinje akutno ili subakutno, crvenilom, pseudoptozom, obilnom purulentnom sekrecijom, osobito ujutro. Za razliku od adultnog oblika u neonatalnom nema stvaranja folikula, budući da novorođenče nema razvijen adenoidni spojnični sloj. Ako prijeđe u kronični oblik mogu se stvoriti folikuli. Kao komplikacija bolest može zahvatiti druge strukture oka, dok ožiljkavanje na spojnici i panus veoma rijetko nastaju. Ako se ne liječi infekcija se može proširiti izvan oka šireći se na nasopharynx, donji dišni sustav s posljedicom penumonije. U epitelnim stanicama nalazimo Prowazek-Halbestaetterova inkluzijska tjelešca. Diferencijalno dijagnostički u obzir dolaze trahom, folikularni konjunktivitis, vernalni konjunktivitis, gonokokni neonatalni konjunktivitis. (1,3)

Profilaksa infekcije uključuje iste mjere kao i kod gonokoknog neonatalnog konjunktivitisa. U liječenju aktivne bolesti primjenjuje se topički 1% tetraciklin ili 0.5% eritromicin u obliku očne masti kroz 3 tjedna. Preporuča se i sistemska primjena eritromicina zbog moguće kolonizacije gornjeg dišnog sustava. (6)

7.2. Conjunctivitis inclusoria adultorum

Bolest uzrokuje *Chlamydia trachomatis* kao i kod neonatalnog oblika. Bolest je veoma česta u mladih osoba. Veliki problem u kontroli klamidijskih infekcija je činjenica da su 50% muškaraca i 70–80% žena nosioca klamidijske infekcije asimptomatski. U manje od 10% nosioca dijagnosticiraju se prevladavajući slučajevi. (17,18)

Razdoblje inkubacije traje od 8 do 14 dana. (3)

Znakovi i simptomi inkluzijskog konjunktivitisa odraslih uključuju mukopurulentni iscjedak, oticanje kapka, osjećaj stranog tijela, crvenilo, limfadenopatija preaurikularnih limfnih čvora, dok je na spojnici prisutan difuzni miješani papilarno folikularni konjunktivitis. Za razliku od novorođenčeta folikuli su izraženi, i to najjače u donjem

forniksu. Može zahvatiti rjeđe i drugo oko. Ako se bolest ne liječi, mogu se pojaviti površinska vaskularizacija, periferni ožiljci, površinski epitelni defekti i periferni subepitelni infiltrati. . Ako se infekcija ne liječi, nedostatak terapije antibioticima može omogućiti bolesti da traje godinama, iako neće napredovati izvan periferne zahvaćenosti rožnice. Bez liječenja može trajati i do 12 mjeseci. (3, 19)

U liječenju se primjenjuje lokalna i sistemska terapija. Sistemska terapija se primjenjuje zbog moguće asimptomatske infekcije spolnog sustava. (6)

8. KRONIČNI KONJUNKTIVITISI

8.1. Trachoma

Trahom je kronični zarazni keratokonjunktivitis uzrokovan podtipovima uzročnika *Chlamydiae trachomatis*. To je bolest koja osim spojnice zahvaća i rožnicu, te ako se ne liječi može ostaviti trajne promjene na rožnici i spojnici.

Predstavlja vodeći infektivni uzrok preventabilne sljepoće u svijetu. (20).

Prema svjetskoj zdravstvenoj organizaciji trahom je endemičan u najsiromašnijim područjima Afrike, Južne i Srednje amerike, Australije, Azije i Srednjeg Istoka. Oko 232 milijuna ljudi koji žive u endemičnim područjima su pod rizikom od oboljevanja. Najviše je zahvaćena Afrika. Oko 18 milijuna slučajeva aktivnog trahoma (85% svih slučajeva globalno) i 3.2 milijuna slučajeva trihijaze (44% svih slučajeva globalno) smatra se da su vezana uz područje Afrike. Etiopija i Južni Sudan imaju najveću prevalenciju aktivnog trahoma. (21) Zbog svega navedenog trahom predstavlja veliki javnozdravstveni problem. U Republici Hrvatskoj trahom je iskorjenjen. (2)

Serotipovi *Chlamydiae trachomatis* koji uzrokuju trahom su A, B, Ba C. Infekcija se prenosi između ljudi izravnim ili neizravnim prijenosom inficiranih sekreta očiju ili nosa. Način prijenosa mogu biti kontaminirani predmeti kao što su ručnici i maramice, te isto tako insekti.

U rizične faktore prijenosa spadaju: neadekvatna opskrba vode, loša higijena, nedostatak zahoda, prenapučenost mjesta života. (22) Zbog tih razloga razumljivo je zašto je trahom endemičan u siromašnim dijelovima svijeta.

U kliničkoj prezentaciji trahoma postoje 2 stadija trahoma: stadij aktivne bolesti i cikatricijalni stadij. Ti stadiji nisu faze u linearnom toku bolesti, nego mogu prezistirati istovremeno u pacijeta. Aktivna faza bolesti ima karakteristike akutnog konjuktivitisa, dok cikatricijalni stadij predstavlja trajne promjene na oku i pomoćnim strukturama oka koje su posljedica neliječene akutne faze. Te trajne promjene se produbljuju svakim recidivom trahoma i nakon određenog vremena razvijaju se komplikacije.

Nakon inkubacije od oko 7 dana postupno se, najčešće obostrano, pojavljuju hiperemija spojnice, edem kapaka, fotofobija i suženje. Nakon 7 do 10 dana pojavljuju se mali folikuli na tarzalnoj spojnici gornjeg kapka. (23) U svojoj ranoj fazi trahom je vrlo infekciozan. (3)

Folikuli se sastoje od centralnog i kortikalnog dijela. Centralni dio svakog folikula sastoji se od mononuklearnih histiocita, limfocita, te velikih multinuklearnih Leberovih stanica. Kortikalni dio se sastoji od limfocita. Folikuli se mogu formirati i na bulbarnoj spojnici (24) te uz limbus rožnice gdje se nazivaju Herbertovi folikuli.

Veličina i broj folikula postupno se povećavaju tijekom 3 do 4 tjedna. Na tarzalnoj spojnici gornjeg kapka pojavljuju se upalne papile, a tijekom ovog stadija započinje neovaskularizacija rožnice, uz invaziju gornje polovice rožnice izvijuganim krvnim žilama iz područja limbusa, što se naziva panusom. Stadij folikularne/papilarne hipertrofije i neovaskularizacije rožnice može trajati od nekoliko mjeseci do više od 1 godine, ovisno o odgovoru na liječenje. (23)

Panus karakteriziraju procesi infiltracije i neovaskularizacije. Panus se stvara između epitela rožnice i Bowmanove membrane te se njegov infiltrat sastoji od limfocita, fibroblasta, epiteloidnih i plazma stanica uz površinske spojnične krvne žile. (3)

Panus je obično ograničen na gornji dio rožnice, te ima tendenciju širenja prema središtu. U početku rožnički rub postaje oblačasto zamučen, a u rožnicu uraštaju krvne žile. Panus može biti progresivan ili regresivan. U progresivnog panusa rast krvnih žila

zaostaje za infiltracijom, dok se u regresivnog panusa krvne žile protežu dalje od područja infiltracije. (24)

Na rubu panusa mogu se naći ulceracije. Takav ulkus je obično plitak, ali ga prate jaki podražajni simptomi. U sredini rožnice može se razviti tropoidni ulkus, bez podražajnih simptoma. Može se pojaviti i ulkus serpens ako se trahomu pridoda sekundarna bakterijska infekcija. Ako se panus pravodobno liječi može se u potpunosti resorbirati tako da rožnica ostaje bistra, te ako nije razorio Bowmanovu membranu. (3)

Za floridni ili precikareicijalni stadij karakteristično je da u središtu folikula dolazi do nekroze, oni pucaju i njihov sadržaj se isprazni, a na njihovom mjestu ostaju brazgotine. Na spojnici se mogu uočiti crvenkaste bobice koje se spajaju, otoci papilarne hipertrofije i mrežaste brazgotine. Vjeđa je crvena, odebljala i spuštена i bolesnik ima pospan izgled, ptosis trachomatosa. (3)

U cikatricijalnom stadiju hipertrofična spojnica nestaje i ostavlja brazgotine. Brazgotine se najprije javljaju na spojnici tarzusa u obliku mrežice između odebljale hiperemične spojnice (3), a na gornjoj vjeđi javlja se karakteristična za trahom linearna široka brazgotina, Arltova linija (25).

Nakon nekoliko godina recidivirajućih infekcija, unutrašnjost vjeđe može postati toliko izbrazdana da se vjeđa okreće prema unutra i uzrokuje da se trepavice trljaju o očnu jabučicu (trahomatozna trihijaza) što rezultira stalnom boli i laganom netolerancijom svjetlosti; ova i druge promjene oka mogu dovesti do ožiljaka rožnice. Ako se ne liječi, ovo stanje dovodi do stvaranja nepovratnih zamučjenja rožnice, što rezultira oštećenjem vida ili sljepoćom. Dob u kojoj se to događa ovisi o nekoliko čimbenika, uključujući učestalost recidiva infekcije. U vrlo visoko endemskim zajednicama može se pojaviti u djetinjstvu, premda je početak u dobi između 30 i 40 godina vjerojatniji. (26)

Stupnjevanje trahoma prema SZO: (27)

1. Trahomska upala, folikularna (TF)	Pet ili više folikula većih od 0.5mm na gornjoj tarzalnoj spojnici
2. Trahomska upala, intenzivna (TI)	papilarna hipertrofija i zadebljanja gornje tarzalne spojnice koja zahvaća više od polovice dubokih tarzalnih krvnih žila
3. Trahomi ožiljak (TS)	Prisutnost ožiljkastog tkiva u tarzalnoj spojnici
4. Trahomska trihijaza (TT)	Najmanje jedna urasla trepavica dodiruje očnu jabučicu
5. Neprozirnost rožnice	Zamućenje koje zaklanja dio zjeničnog ruba

McCallanova klasifikacija: klinički tijek trahoma

1. Stadij - Početni trahom	Hiperemija palpebralne spojnice i nezreli folikuli
2. Stadij - Razvijeni trahom	Zreli folikuli, papilarna hipertrofija, panus
3. Stadij - Stvaranje ožiljka	Proces ožiljkavanja palpebralne spojnice
4. Stadij - Inaktivni trahom	Posljedice trahoma uzrokuju simptome

Dijagnoza trahoma postavlja se na temelju anamneze i kliničkog pregleda. U ranijim stadijima bolesti trahom se teško može razlikovati od drugih oblika akutnih konjuktivitisa. Tipična klinička slika trahoma sastoji se od izraženog trijasa simptoma: trahomskih bobica, panusa i brazgotina. (3)

Pri kliničkom pregledu bitno je obratiti pažnju na rožnicu, područje oko limbusa, trepavice, te ekstroponiranjem gornje vjeđe pogledati tarzalnu spojnicu. (28)

Od ostalih testova u dijagnostici mogu pomoći: dokazivanje inkluzija, elementarnih tjelešaca na razmazu spojnice bojanjem prema Giemsi, analiza spojničnog eksudata. Nalaz Leberovih stanica i limfocita, te nekroze unutar folikula ide u prilog trahomu. (3)

Liječenje trahoma uključuje antibiotsku terapiju za aktivnu fazu bolesti. Rano započinjanje liječenja može spriječiti dugotrajne komplikacije. Antibiotici za liječenje aktivnog trahoma mogu primjeniti lokalno ili sistemski. Lokalna primjena je bolji izbor zato što je jeftinija i ne predstavlja rizik za sustavne nuspojave koje mogu biti vezane uz sistemsku primjenu. Preporuke za lokalnu primjenu su: 1% tetraciklin ili 1% eritromicin u obliku masti za oči 4 puta na dan kroz 6 tjedana, ili 20% sulfacetamid u obliku kapi za oko 3 puta na dan zajedno sa 1% tetraciklinom u obliku očne masti kroz 6 tjedana. Sistemska terapija uključuje: tetraciklin ili eritromicin 250mg per os, 4 puta na dan kroz 3-4 tjedna, doksiciklin 100mg per os 2 puta dnevno kroz 3-4 tjedna, te jedna doza azitromicina od 1mg per os. (6)

Kombinirana lokalna i sistemska primjena indicirana je kod uznapredovalih oblika infekcije. (6)

U slučaju razvoja kroničnih komplikacija može biti indicirano kirurško liječenje. Kod pacijenata sa trihijazom primjenjuje se bilaminarni tarzalni postupak rotacije koji usmjerava trepavice u suprotnom smjeru od očne jabučice. (29)

Prevenција trahoma temelji se na strategiji SZO poznatoj kao S.A.F.E te joj je cilj eliminacija trahoma do 2020 godine (30, 31). Ta strategija uključuje:

1. Kirurgiju za liječenje posljedica uznapredovale bolesti
2. Antibiotike za liječenje aktivne bolesti
3. Promicanje higijene lica
4. Promjene u okolišu radi smanjenja prijenosa bolesti

U slučaju da je prevalencija aktivnog trahoma među djecom od jedne do devet godina veća od 10% smjernice SZO preporučuju antibiotsku profilaksu cijele zajednice. (32)

8.2. Conjunctivitis angularis

To je kronična upala spojnice karakterizirana upalom koja je ograničena na spojnicu i rubove vjeđa u blizini očnih kutova. (6) Najčešći uzročnici su *Diplobacillus Morax Axenfeld*, zatim *Haemophilus lacunatus* i gram negativni mikroorganizmi. (3)

Najčešći izvor infekcije je nosna šupljina iz koje uzročnik dospijeva u oko obično preko kontaminiranih ruku ili ručnicima. Nastanak upale posljedica je proteolitičkog enzima kojeg luči uzročnik. Enzim se nakuplja u području očnih kuteva te oštećuje epitel spojnice što rezultira upalnim odgovorom. (6)

U kliničkoj slici nalazimo obostrani konjunktivitis subakutnog tipa. Bolest počinje iritacijom i hiperemijom u intermarginalnom dijelu spojnice očne jabučice uz očne kuteve. Sekrecija nikad nije jaka, ali se sekret skuplja na trepavicama, osobito uz očne kuteve. Također mogu biti prisutne egzematozne promjene na koži, te u unutarnjem i vanjskom očnom kutu. Bolesnik se žali na pečenje, često trepće, bolest često prati katar nosa. (3)

Od mogućih komplikacija najčešće se javlja plitki ulkus na rožnici, te blefaritis. (6)

Liječenje angularnog konjunktivitisa uključuje: 1% oksitetraciklin u obliku masti za oči 2-3 puta na dan 9-14 dana, davanje cink sulfata u obliku kapljica, te cink oksida u obliku masti. (6)

Profilaksa angularnog konjunktivitisa liječenje infekcija nosne šupljine, te dobra higijena. (6)

8.3. Syndroma oculoglandulare Parinaud

Syndroma oculoglandulare Parinaud je bolest spojnice karakterizirana unilateralnim granulomatoznim folikularnim konjunktivitisom s pratećom ipsilateralnom regionalnom limfadenopatijom. Postoje mnogi uzročnici ove bolesti, a najčešći je Bartonella henselae koja uzrokuje bolest mačijeg ogreba. Sindrom može nastati i u sklopu tularemije. (33)

Inkubacija traje od 3 dana do 3 tjedna. Bartonella henselae često se prenosi na oko preko kontaminiranih ruku ili kontaminacijom otvorene rane. (34) Za razliku od ostalih manifestacija bolesti mačijeg ogreba, očni oblik bolesti rijetko se manifestira nakog ogreba mačke. (35)

Klinička slika pokazuje folikule crvene ili ružičaste boje, u početku poluprozirne, a poslije zamučene koji mogu nekrotizirati i ulcerirati. Sekrecija je mukofibrinozna. (3)

Dijagnoza se postavlja na temelju seroloških testova, kulture (36), ili pomoću lančane reakcije polimeraze. (37)

Liječenje je specifično prema uzročniku. U slučaju bolesti mačijeg ogreba liječenje je uglavnom potporno. Antibiotici širokog spektra u obliku kapi daju se zbog prevencije sekundarne infekcije. (38) Sustavna primjena antibiotika indicirana je u težim oblicima bolesti.

9. ZAKLJUČAK

Bakterijski konjunktivitis predstavlja široku skupinu entiteta s kojima se može liječnik susresti u svojoj praksi. Zahvaća sve dobne skupine od djece pa do starijih ljudi. Najpoželjniji pristup je svakako spriječavanje nastanka infekcije osobito u male djece. Anamneza i klinički pregled predstavljaju u većini slučajeva dovoljan temelj za postavljanje dijagnoze. U slučaju nastanka infekcije bitno je što ranije prepoznati infekciju i započeti adekvatno liječenje, u protivnom postoji rizik od potencijalno teških komplikacija.

10. ZAHVALE

Na kraju ovog preglednog rada želio bih se zahvaliti svome mentoru doc. dr. sc. Miri Kalauzu koji mi je pomogao u pronalasku literature i svojim savjetima pomogao u oblikovanju rada. Zahvaljujem se svojim roditeljima i prijateljima koji su mi pomogli tijekom studija.

11. LITERATURA

1. Cerovski B, Kutija MB, Jukić T, Juratovac Z, Juri Mandić J, Kalauz M i sur., ur. Oftalmologija i optometrija, Zagreb: Stega tisak; 2015
2. Lang GK, Gareis O, Lang GE, Recker D, Wagner P. Ophthalmology: A Pocket textbook atlas, Second Edition. New York: Thieme; 2007
3. Čupak K, Cerovski B, Gabrić N, Oftalmologija, Zagreb: Globus; 1994
4. Krmpotić-Nemanić J, Marušić A, Anatomija čovjeka, 2. obnovljeno izdanje. Zagreb: Medicinska naklada; 2004
5. Shumway CL, Motlagh M, Wade M. Anatomy, Head and Neck, Eye Conjunctiva. [Updated 2019 Jun 20]. In: StatPearls [Internet]. Treasure Island (FL): StatPearls Publishing; 2019 Jan-. Available from: <https://www.ncbi.nlm.nih.gov/books/NBK519502/>
6. Khurana A.K., Ophthalmology, Third Edition. New Delhi: New Age Internacional; 2003
7. Tarabishy AB, et al. Am J Ophthalmol 2006;142:678–80
8. Buznach N, et al. Pediatr Infect Dis J 2005;24:823–8
9. Mannis MJ, et al. Bacterial conjunctivitis. In: Tasman M, Jaeger EA (eds) Duane's clinical ophthalmology, vol. 4. Philadelphia: Lippincott, Williams & Wilkins, 2005;1–11

10. Costumbrado J, Ghassemzadeh S. Gonococcal Conjunctivitis. [Updated 2019 Feb 15]. In: StatPearls [Internet]. Treasure Island (FL): StatPearls Publishing; 2019 Jan-. Available from: <https://www.ncbi.nlm.nih.gov/books/NBK459289/>
11. Kapoor VS, Whyte R, Vedula SS. Interventions for preventing ophthalmia neonatorum. Cochrane Database of Systematic Reviews 2016; Issue 9. Art. No.: CD001862. DOI: 10.1002/14651858.CD001862.pub3.
12. Ngandjio A, Clerc M, Fonkoua MC, et al. Restriction endonuclease patterns of the omp1 gene of reference Chlamydia trachomatis strains and characterization of isolates from Cameroonian students. J Med Microbiol 2004;53(Pt 1):47-50.
13. Thomas JM, Heggie AD, Lass JH. Chlamydial Disease. In: Albert DM, Jakobiec FA, eds. Principles and Practice of Ophthalmology. Philadelphia: W.B. Saunders Company, 2000:114-28.
14. Rours IG, Hammerschlag MR, Ott A, De Faber TJ, Verbrugh HA, de Groot R, et al. Chlamydia trachomatis as a cause of neonatal conjunctivitis in Dutch infants. *Pediatrics*. 2008 Feb. 121(2):e321-6.
15. American Academy of Pediatrics. Prevention of Neonatal Ophthalmia. Pickering LK, Baker CJ, Kimberlin DW, Long SS eds. *Red Book 2009 Report of the Committee on Infectious Diseases*. 28th ed. Elk Grove Village, Ill: American Academy of Pediatrics; 2009. 827-9.
16. WHO (1999) Chlamydia. In: Global prevalence and incidence of selected curable sexually transmitted diseases. www.who.int/docstore/hiv/GRSTI/003.htm
17. Schachter J, Stoner E, Moncada J (1983) Screening for chlamydial infections in women attending family planning clinics. West J Med 138:375–379

18. Stamm WE, Cole B (1986) Asymptomatic *Chlamydia trachomatis* urethritis in men. Sex Transm Dis 13:163–165
19. Kalayoglu MV. Ocular chlamydial infections: Pathogenesis and emerging treatment strategies. Curr Drug Targets Infect Disord 2002;2:1:85-91.
20. Resnikoff S, Pascolini D, Etya'ale D, Kocur I, Pararajasegaram R, Pokharel GP, Mariotti SP. [Global data on visual impairment in the year 2002.External](#) Bull World Health Organ. 2004;82(11):844–51.
21. WHO/Department of control of neglected tropical diseases. Epidemiological situation. World Health Organization (WHO),1987
<https://www.who.int/trachoma/epidemiology/en/> Pristupljeno 20.8.2019
22. American Academy of Ophthalmology. Trachoma
<https://eyewiki.org/Trachoma/> Ažurirano 25.3.2019, Pristupljeno: 20.8.2019
23. MSD Priručnik dijagnostike i terapije. Trahom. <http://www.msdprirucnici.placebo.hr/msd-prirucnik/oftalmologija/bolesti-spojnice-i-bjeloočnice/trahom/> Pristupljeno 20.8.2019
24. Udo Ubani (May 8th 2013). Trachoma and Inclusion Conjunctivitis, Common Eye Infections, Imtiaz A. Chaudhry, IntechOpen, DOI: 10.5772/53861. Available from:
<https://www.intechopen.com/books/common-eye-infections/trachoma-and-inclusion-conjunctivitis> Pristupljeno 20.8.2019
25. Mandell, Gerald L.; Bennett, John E.; Dolin, Raphael (2010). Mandell, Douglas, and Bennett's Principles and Practice of Infectious Diseases (7th ed.). Philadelphia, PA: Churchill Livingstone/Elsevier. p. 1534. ISBN 978-0-443-06839-3.

26. WHO/Department of control of neglected tropical diseases. The disease. World Health Organization (WHO), 1987
<https://www.who.int/trachoma/disease/en/> Pristupljeno 20.8.2019
27. Thylefors B, Dawson CR, Jones BR, West SK, Taylor HR (1987). "A simple system for the assessment of trachoma and its complications". *Bull. World Health Organ.* **65** (4): 477–83
28. Solomon AW, Peeling RW, Foster A, Mabey DC. Diagnosis and assessment of trachoma. *Clin Microbiol Rev.* 2004;17(4):982–1011.
doi:10.1128/CMR.17.4.982-1011.2004
29. Reacher M, Foster A, Huber J. "Trichiasis Surgery for Trachoma. The Bilamellar Tarsal Rotation Procedure." 1993; World Health Organization, Geneva: WHO/PBL/93.29.
30. WHO. [Alliance for the Global Elimination of Blinding Trachoma by 2020.External](#) 2003
31. Mariotti SP, Pruss A. [The SAFE strategy. Preventing trachoma: a guide for environmental sanitation and improved hygiene. Cdc-pdf\[PDF – 36 pages\]External](#) 2001.
32. Solomon, AW; Zondervan M, Kuper H, et al. (2006). [Trachoma control: a guide for programme managers..](#) World Health Organization
33. Mannis MJ, Holland EJ. *Cornea*. 4th ed. St. Louis, Mo: Elsevier Inc.; 2015:518-525.
34. Carithers HA. Cat-scratch disease. An overview based on a study of 1,200 patients. *American journal of diseases of children.* 1985;139(11):1124-1133.

35. Carithers HA. Oculoglandular disease of parinaud. A manifestation of [cat-scratch disease](#). *American journal of diseases of children*. 1978;132(12):1195-1200.
36. Grando D, Sullivan LJ, Flexman JP, Watson MW, Andrew JH. Bartonella henselae associated with Parinaud's oculoglandular syndrome. *Clinical infectious diseases : an official publication of the Infectious Diseases Society of America*. 1999;28(5):1156-1158.
37. Le HH, Palay DA, Anderson B, Steinberg JP. Conjunctival swab to diagnose ocular cat scratch disease. *American journal of ophthalmology*. 1994;118(2):249-250.
38. Huang MC, Dreyer E. Parinaud's oculoglandular conjunctivitis and cat-scratch disease. *International ophthalmology clinics*. 1996;36(3):29-36.

12. ŽIVOTOPIS

Rođen sam 27. studenog 1992. godine u Zagrebu. Završio sam Osnovnu školu Rugvica, te srednju školu Prvu gimnaziju. Aktivno se služim engleskim jezikom uz poznavanje njemačkog jezika.