

Radiološka obrada politraumatiziranih bolesnika

Pejić, Patricija

Master's thesis / Diplomski rad

2019

Degree Grantor / Ustanova koja je dodijelila akademski / stručni stupanj: **University of Zagreb, School of Medicine / Sveučilište u Zagrebu, Medicinski fakultet**

Permanent link / Trajna poveznica: <https://um.nsk.hr/um:nbn:hr:105:117268>

Rights / Prava: [In copyright](#)/[Zaštićeno autorskim pravom.](#)

Download date / Datum preuzimanja: **2024-07-24**



Repository / Repozitorij:

[Dr Med - University of Zagreb School of Medicine Digital Repository](#)



**SVEUČILIŠTE U ZAGREBU
MEDICINSKI FAKULTET**

Patricija Pejić

**Radiološka obrada politraumatiziranih
bolesnika**

DIPLOMSKI RAD



Zagreb, 2019.

Ovaj diplomski rad izrađen je na Zavodu za dijagnostičku i intervencijsku radiologiju Kliničkog bolničkog centra Zagreb pod vodstvom doc. dr. sc. Maje Hrabak Paar i predan je na ocjenu u akademskoj godini 2018./2019.

Popis i objašnjenje kratica korištenih u radu:

ATLS – napredno održavanje života traumatiziranih (od engl. Advanced Trauma Life Support)

ARDS – akutni respiratorni distresni sindrom (od engl. acute respiratory distress syndrome)

CT – kompjutorizirana tomografija (od engl. computed tomography)

eFAST – proširen FAST protokol (od engl. extended Focused Assessment with Sonography for Trauma)

ERCP – endoskopska retrogradna kolangiopankreatografija (od engl. endoscopic retrograde cholangiopancreatography)

FAST - fokusirana procjena sonografijom u traumi (od engl. Focused Assessment with Sonography for Trauma)

GCS – Glasgowska skala kome (od engl. Glasgow coma scale)

MDCT – multidetektorska kompjutorizirana tomografija (od engl. multidetector CT)

MR – magnetska rezonancija

MRCP – kolangiopankreatografija magnetskom rezonancijom (od engl. magnetic resonance cholangiopancreatography)

NEXUS – studija o uporabi hitnog rendgenskog snimanja (od engl. National emergency X radiography utilization study)

SIRS – sistemski upalni odgovor (od engl. systemic inflammatory response syndrome)

WBCT – kompjutorizirana tomografija cijelog tijela (od engl. whole body CT)

Sadržaj

SAŽETAK

SUMMARY

1. Uvod	1
2. Politrauma	2
2.1. Pojam i definicija	2
2.2. Ocjenke ljestvice	2
2.3. Epidemiologija	3
2.4. Patofiziologija.....	3
2.5. Liječenje	4
3. Radiološka obrada	6
3.1. Metode i indikacije	6
3.2. Glava.....	8
3.3. Vrat i kralježnica.....	14
3.4. Prsna šupljina	18
3.5. Abdomen	25
3.6. Ekstremiteti	30
4. Zaključak.....	33
5. Zahvala	34
6. Literatura.....	35
7. Životopis.....	38

SAŽETAK

Radiološka obrada politraumatiziranih bolesnika

Patricija Pejić

Politrauma se definira kao ozljeda pri kojoj su zahvaćena najmanje dva organska sustava ili dva različita organa pri čemu jedna od ozljeda ugrožava život bolesnika. U današnje vrijeme najčešći uzrok politraume su prometne nesreće. Učestao je uzrok smrti ponajviše kod osoba mlađe i srednje životne dobi. Brza i točna dijagnostička obrada, u skladu sa smjernicama, ima bitnu ulogu u zbrinjavanju politraumatiziranih bolesnika. U dijagnostičkoj obradi, uz klinički pregled, koriste se i razne radiološke metode. Danas se najčešće koristi snimanje kompjutoriziranom tomografijom glave, vrata, toraksa, abdomena i zdjelice, ali i ultrazvučni pregled, rendgensko snimanje te snimanje magnetnom rezonancijom. Kod ozljede glave dijagnostička obrada, u skladu s prihvaćenim smjernicama, započinje snimanjem kompjutoriziranom tomografijom. U evaluaciji ozljeda kralježnice korisno je rendgensko snimanje, međutim upotreba kompjutorizirane tomografije i magnetske rezonancije pruža mnogo više dodatnih korisnih informacija. U politraumi često dolazi do ozljeđivanja prsnog koša, a za dijagnosticiranje tih ozljeda korisno je i rendgensko snimanje, u određenim slučajevima i ultrazvučna obrada, iako se danas najčešće pristupa snimanju kompjutoriziranom tomografijom. Kod abdomena, kao i kod prsnog koša, bitno je misliti na učestalu koegzistenciju ozljeda. U evaluaciji ozljeda abdomena koristimo i ultrazvučnu obradu i obradu kompjutoriziranom tomografijom. Za dijagnozu ozljeda ekstremiteta koristimo rendgensko snimanje te kompjutoriziranu tomografiju.

Ključne riječi: politrauma, radiološka obrada, kompjutorizirana tomografija

SUMMARY

Radiological management of patients with multiple trauma

Patricija Pejić

Polytrauma or multiple trauma is defined as an injury involving at least two organ systems or two different organs, with one of the injuries endangering the patient's life. Today, the most common cause of polytrauma is a traffic accident. It is a frequent cause of death mostly in younger and middle-aged persons. Fast and accurate diagnostic evaluation, in accordance with the guidelines, plays an important role in the treatment of a polytraumatized patients. After clinical examination, various radiological methods are used in diagnostic evaluation. Most commonly used is whole-body computed tomography, but also ultrasound, x-ray and magnetic resonance imaging. In head injury, diagnostic process, in accordance with accepted guidelines, begins with computed tomography. In the evaluation of spinal injuries, x-rays are helpful, but the use of computed tomography and magnetic resonance imparts information that is more useful. In polytrauma, chest injuries are common, and to diagnose these injuries x-rays are also helpful, in some cases ultrasonic processing can be useful, even though today it is most commonly assessed by computed tomography. In the abdomen, as well as in the chest, it is important to think of the frequent coexistence of injuries. In the evaluation of abdominal injury, we also use ultrasonic and computed tomography imaging. To diagnose the injury of the extremities, we use X-rays and computed tomography.

Key words: polytrauma, radiology, computed tomography

1. Uvod

Danas se politrauma definira kao ozljeda koja zahvaća najmanje dva organska sustava ili organa pri čemu jedna od ozljeda ugrožava život bolesnika. Susreće se sve češće osobito kod mlađe populacije te ponajviše kao rezultat sve učestalijih prometnih nesreća. Brza dijagnostička obrada i terapijska intervencija ključne su u zbrinjavanju politraumatiziranog bolesnika. U dijagnostičkoj obradi veliku važnost, osim kliničkog pregleda, ima radiološka obrada bolesnika kojom se nastoji što brže i sa što većom točnošću dijagnosticirati nastala oštećenja organa i organskih sustava kako bi se na vrijeme interveniralo bilo kirurškim bilo nekirurškim zbrinjavanjem. Time se nastoji smrtnost i trajne posljedice ovog teškog stanja svesti na minimum.

U radiološkoj obradi koriste se razni pristupi i metode, istražuju se prednosti jednih metoda nad drugima s naglaskom na što točniju i bržu dijagnostičku evaluaciju nastalog oštećenja. Indikacije za radiološku obradu određene su smjernicama kako se jedni ne bi podvrgavali nepotrebnoj obradi, a da se kod drugih ne propuste potencijalno životno ugrožavajuće ozljede. Radiološka obrada, ovisno o indikacijama, obuhvaća snimanje glave, vrata i kralježnice, prsnog koša, abdomena te ekstremiteta. U današnje vrijeme najvažniju ulogu u radiološkoj obradi ima snimanje kompjutoriziranom tomografijom (CT), ali se također koriste i ultrazvučni protokoli, rendgensko snimanje i snimanje magnetnom rezonancijom (MR).

Kako je politrauma često životno ugrožavajuće stanje te kako postoje mnogostruke ozljede raznih organa, i dalje se treba raditi na smjernicama i otkrivanju metoda i postupaka kojima će se što bržom i točnijom evaluacijom dijagnosticirati takve ozljede s ciljem smanjenja smrtnosti politraumatiziranih bolesnika.

2. Politrauma

2.1. Pojam i definicija

Pojam politraume na našim prostorima prvi je opisao kirurg Miroslav Grujić 1962. godine (1). Njegova originalna definicija dokazivala je da politrauma nije samo zbroj više ozljeda nego opće stanje ozlijeđenog organizma. Zauzimao se za načelo ekipnog rada u obradi politraumatiziranog bolesnika (2). Kroz vrijeme se usvojila danas najčešće citirana te općeprihvaćena definicija politraume koju je 1984. godine opisao profesor Harald Tscherne. U njoj se organizam ne dijeli na organske sustave već na slijedeće regije: glava, prsni koš, trbušna šupljina i sustav za kretanje (1). Međutim, danas se najčešće politrauma definira kao ozljeda pri kojoj su zahvaćena najmanje dva organska sustava ili dva različita organa pri čemu jedna od ozljeda ugrožava život bolesnika (3).

2.2. Ocjenke ljestvice

Ocjenke ljestvice za procjenu težine ozljeda politraumatiziranog bolesnika nastale su zbog potrebe da se ukupna ozlijeđenost izrazi brojem bodova što znatno olakšava proces i dijagnosticiranja i liječenja. Time se postiže, a uz konstantno poboljšanje ocjenskih ljestvica, sve bolja kvaliteta skrbi politraumatiziranih bolesnika. U jednoj od prihvaćenih ljestvica tzv. pojednostavljenoj procjeni težine ozljeda, intenzitet ozljede se dijeli u šest kategorija: manja, umjerena, ozbiljna, teška, kritična, smrtonosna. U kombinaciji s drugom ocjenskom ljestvicom tzv. bodovnim sustavom za težinu ozljede, izračunava se ukupna težina ozljede na način da se izaberu tri najteže ozljede (koje ne smiju biti u istoj regiji tijela), te se zbroje kvadrati svih triju pojedinačnih bodova. Korištenjem ocjenskih ljestvica omogućeno je praćenje ishoda liječenja ozljeda slične

težine na različitim mjestima i u različitim uvjetima. Dobiveni rezultati se uspoređuju i doprinose unapređivanju kvalitete zbrinjavanja najteže ozlijeđenih bolesnika (1).

2.3. Epidemiologija

Prema statističkim podacima Hrvatskog zavoda za javno zdravstvo, politrauma iznosi 3-8% svih ozljeda, a stopa smrtnosti politraumatiziranih osoba kreće se između 25% i 35%. U današnje vrijeme najčešći uzrok politraume su prometne nesreće u kojima nastrada gotovo 75% politraumatiziranih. Kao posljedica velike brzine kretanja u prometu, politrauma je najčešći uzrok smrti u mlađoj i srednjoj dobnoj skupini tj. u dobnoj skupini od 18 do 44 godine diljem svijeta. Podatci za Hrvatsku govore da su i kod nas prometne nesreće najčešći uzrok politraume i to u 67% slučajeva, a na padove s visine (kao drugog najčešćeg uzroka politraume) otpada 31% svih slučajeva. Politrauma danas, zbog svoje učestalosti i relativno visoke razine smrtnosti predstavlja značajan javnozdravstveni problem. Ona zahtijeva vrlo visoku razinu znanja, vještina i suradnju zdravstvenih stručnjaka i stručnjaka iz drugih područja kako bi se morbiditet i mortalitet kao posljedica politraume sveo na minimum te kako bi se sveukupno smanjio udio politraumatiziranih u cjelokupnoj populaciji (3).

2.4. Patofiziologija

Politrauma je kompleksno stanje koje zahtijeva brzo i efikasno djelovanje, već na mjestu nesreće. Organizam shvaćamo kao jedan veliki endokrini organ koji reagira na svaku ozljedu koja je životno ugrožavajuća. U tom slučaju aktiviraju se obrambeni mehanizmi da se nastala šteta svede na najmanju moguću mjeru. U sklopu politraume organizam se suočava s gubitkom krvi, boli, stresom, hipoksijom, hipotermijom, nekrozom te nagnječenjem tkiva. Navedeno aktivira imunološki i neuroendokrini

odgovor organizma. Dolazi do oslobađanja medijatora upalnog kaskadnog sustava te, ukoliko organizam ne uspije iskontrolirati upalne reakcije, dolazi do širenja upale i na organe koji prethodno nisu bili zahvaćeni. Krajnje se razvija sistemski upalni odgovor (SIRS, od engl. systemic inflammatory response syndrome), dolazi do hiperkatabolizma i bijega tekućine u treći prostor. Ukoliko se nije pravodobno i pravilno na vrijeme započelo s terapijom iscrpe se fiziološke rezerve organizma, aktiviraju se monociti i makrofazi, razvije se sepsa i u konačnici zatajivanje funkcije i oštećenja organa. Iz svega navedenoga zaključujemo kako je izuzetno bitno započeti s terapijom politraumatiziranih bolesnika odmah, već na mjestu nesreće (1).

2.5. Liječenje

Osnovno načelo pristupa politraumatiziranim bolesnicima jest započeti s liječenjem na mjestu nezgode. Liječenje se nastavlja tijekom prijevoza i u bolnici. Istodobno se trebaju provoditi i dijagnostički i terapijski postupci. Sami terapijski postupci se dijele na one prije prijma i nakon prijma u bolnicu. Od pristupanja politraumatiziranom bolesniku pa sve do prijma u bolnicu potrebno je obaviti brzi fizikalni pregled, omogućiti što bolju oksigenaciju organizma oslobađanjem dišnih puteva te intubiranjem, ukoliko se fizikalnim pregledom ustanovi pneumotoraks uraditi drenažu prsnog koša, zaustaviti vanjska krvarenja, nadoknaditi izgubljeni volumen, imobilizirati prijelome dugih kostiju, reponirati iščašenja. Nadalje, tijekom prijevoza bolesnika potrebno je konstantno pratiti stanje, primijeniti odgovarajuće analgetike, voditi brigu o pravilnoj nadoknadi volumena, sve u cilju stabilizacije stanja bolesnika i preveniranja razvoja hipovolemije, nastanka šoka i dodatnog oštećenja tkiva (1). Kada govorimo o prehospitalnom zbrinjavanju politraumatiziranih, nezaobilazno je spomenuti pojam „zlatni sat“ koji predstavlja prvih 60 minuta nakon ozljede kada su šanse za preživljavanje, uz

pravovremenu reakciju, najveće. Također valja napomenuti kako samo zadržavanje na mjestu nesreće ne bi trebalo biti duže od 10 minuta, a sam transport bi trebao biti unutar „zlatnog sata“ (3). Daljnja dijagnostička obrada i liječenje odvijaju se u bolnici. U akutnom razdoblju tj. u prvih 1-3 sata nastavlja se s reanimacijom, provode se dodatne laboratorijske i dijagnostičke pretrage. U ovom razdoblju se provodi i tzv. kraniokaudalni check up, tj. radiološka obrada višeslojnom kompjutoriziranom tomografijom koja će nam u kratkom vremenu dati puno informacija o prisutnosti, tipu i lokalizaciji ozljeda. Istodobno s akutnim započinje i primarno razdoblje (1-72h) u kojem je naglasak na stabilizaciji bolesnikovog stanja i konstantnog provjeravanja učinjenog. Također to je razdoblje u kojem se izvršavaju hitne operacije. Sekundarno razdoblje je period od trećeg do osmog dana, gdje se zbrinjavaju hematomi, infekcije, potrebne amputacije, zatvaraju preostale rane. Nakon sekundarnog slijedi tercijarno razdoblje (nakon osmog dana) kada se izvode svi rekonstrukcijski zahvati i provodi rehabilitacija (1).

3. Radiološka obrada

3.1. Metode i indikacije

S obzirom da klinička procjena unesrećenog i analiziranje mehanizma ozljede podcjenjuju sveukupnu težinu ozljeda za čak 30%, važno je radiološkim metodama točno i brzo identificirati njihovu lokalizaciju i ozbiljnost. U današnje vrijeme snimanje cijelog tijela kompjutoriziranom tomografijom (trauma CT, whole body CT (WBCT) ili panscan) sve češće zauzima prvo mjesto u radiološkoj obradi politraumatiziranog bolesnika i učestalije se koristi od standardnog pristupa koje uključuje rendgensko, ultrazvučno (FAST, od engl. Focused Assessment with Sonography for Trauma) i selektivno CT-snimanje prema ATLS (od engl. Advanced Trauma Life Support) smjernicama (4,5). FAST snimanje označava procjenu traume pomoću sonografije. Podrazumijeva brz i učinkovit ultrazvučni pregled koji se provodi u trenutku primitka traumatiziranog pacijenta, a glavni cilj njegove primjene je dijagnosticirati intraperitonealnu slobodnu tekućinu (za koju pretpostavljamo da je hematoperitoneum) i hematoperikard (6,7). Uobičajeno uključuje pregled četiriju regija: perikard, hepatorenalni prostor, splenorenalni prostor i Douglasov prostor (7). Ozljede solidnih organa su vrlo rijetko vidljive ovom pretragom. Istraživanja su pokazala da će FAST pretraga dijagnosticirati slobodnu intraperitonealnu tekućinu tek kada joj volumen prijeđe 500 mL. Stoga negativan nalaz ne isključuje krvarenje sa stopostotnom sigurnošću (6). Kod sumnje na razvijeni pneumotoraks ili hemotoraks koristi se tzv. eFAST (od engl. extended FAST) (8).

CT snimanje cijelog tijela (WBCT) podrazumijeva CT snimanje u dva dijela, počevši s nekontrastnim CT snimanjem glave i vrata, dok se u drugom dijelu snima prsni koš,

abdomen i zdjelica uz primjenu kontrasta (5). Također podrazumijeva multiplanarne rekonstrukcije vratne, torakalne i lumbalne kralježnice. Ovisno o prisutnim ozljedama od koristi nam mogu biti i dodatne pretrage: CT angiografija vratnih krvnih žila i Willisovog kruga (kod penetrirajućih ozljeda vrata ili pri sumnji na cerebrovaskularne ozljede), odgođena faza CT abdomena i zdjelice (za procjenu ekstravazacije kontrasta što ukazuje na aktivno krvarenje), ekskretorna faza bubrega (korisna za procjenu ozljeda kanalnog sustava bubrega), CT-cistografija za procjenu ozljede mokraćnog mjehura, CT gornjeg abdomena bez kontrasta, CT angiografija abdomena, zdjelice i donjih ekstremiteta (kod velikog krvarenja ili prijeloma zdjelice ili donjih ekstremiteta) (4). Međutim, da li je WBCT postupak zaista bolji i da li sve bolesnike s politraumom treba obrađivati na taj način? Provedena su brojna istraživanja koja su uspoređivala WBCT postupak i standardnu uporabu rendgena, FAST-ultrazvuka i selektivnog CT-a. Neka istraživanja su pokazala da politraumatizirani pacijenti koji se podvrgavaju WBCT-u imaju manji mortalitet i da su izloženi gotovo podjednakoj dozi zračenja kao i pacijenti obrađeni standardnim procedurama (9). Drugo istraživanje je pokazalo da je WBCT postupak jeftiniji, traje kraće (što u hitnim situacijama poput politraume može biti od velikog značaja), nema signifikantne razlike u mortalitetu, dok je doza zračenja kojoj su pacijenti izloženi viša nego kod standardnih procedura (5). U istom istraživanju navedeno je kako se uz primjenu WBCT-a češće dijagnosticiraju tzv. slučajni nalazi tj. promjene koje su nepovezane s traumom, a mogu predstavljati značajne patološke promjene (4,10).

Danas je poznato da je bolesnik prilikom WBCT obrade izložen visokoj dozi zračenja. Efektivna doza tj. učinak ionizirajućeg zračenja na cijelo ljudsko tijelo za jedno WBCT snimanje iznosi 14-22.7 mSv, što je otprilike 13 mSv više nego kod usmjerenog CT

snimanja (11). Kanadski znanstvenici utvrdili su pojavu čak 190 karcinoma pluća na 100.000 stanovnika više u populaciji koja je bila podvrgnuta WBCT obradi u odnosu na zračenju neizložene osobe. Nadalje, iako primjena intravenskog kontrasta ima veliku ulogu u razotkrivanju traumatskih, osobito vaskularnih ozljeda, ona povećava rizik za razvoj kontrastom inducirane nefropatije. Jedno istraživanje je prijavilo porast incidencije kontrastom inducirane nefropatije za čak 6%. Unatoč tome, velika dijagnostička korist intravenski primjenjenog kontrasta mora biti uzeta u obzir. Nadalje, WBCT rezultira s više od 1500 snimaka koje se moraju brzo i točno interpretirati. Kako bi se radno opterećenje radiologa smanjilo preporuča se nalaz WBCT-a podijeliti na dva strukturirana dijela, primaran (usredotočen na visokorizične ozljede, koje su obično odmah vidljive na brzom pregledu npr. intrakranijalno krvarenje, veliki pneumotoraks) i sekundaran (ne zahtijeva trenutnu intervenciju). Osim toga, WBCT je skup. Britanski znanstvenici su utvrdili kako je WBCT za čak 137 funti (za jedno snimanje) skuplji od usmjerenog CT-a (11).

Bez obzira na nedostatke WBCT-a, on se sve češće primjenjuje u radiološkoj obradi politraumatiziranih, ili kao nadopuna standardnoj obradi ili kao potpuna zamjena (5). Indikacije za njegovu primjenu, iako variraju ovisno o instituciji, obuhvaćaju: sudar motornih vozila pri velikoj brzini, sudar motocikla, smrt sudionika nesreće, pad s visine veće od 2 metra, abnormalni vitalni znaci, abnormalne rendgenske snimke prsnog koša ili zdjelice te abnormalan nalaz FAST ultrazvučnog pregleda (4).

3.2. Glava

Ozljeda glave i mozga je vrlo čest i razoran problem. Osim što ozljede glave i mozga uz sebe vežu visoku smrtnost, također su povezane s mnogim kasnijim neurološkim

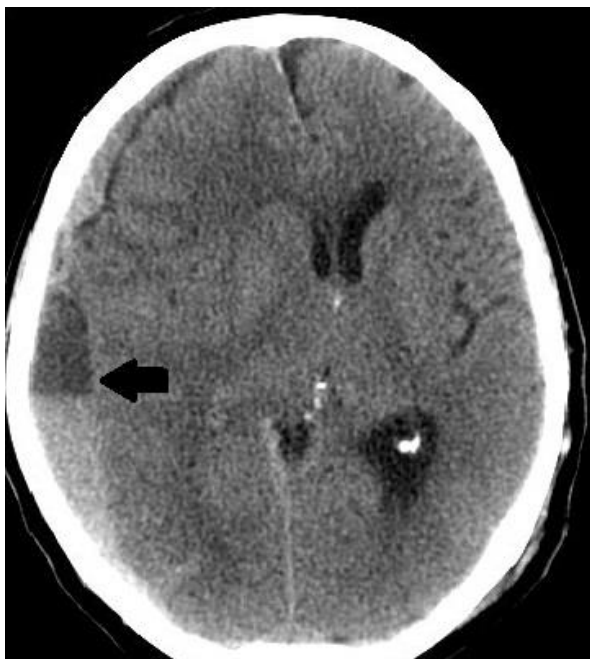nedostacima i smanjenom kvalitetom života unesrećenog. Brza i točna dijagnoza i liječenje mogu uvelike utjecati na pozitivniji tijek oporavka, osobito unutar 48 sati. Radiološka obrada, koja će odrediti prisutnost i opseg ozljede i voditi kirurške, minimalne invazivne i druge terapijske intervencije, ima vrlo važnu ulogu u akutnom zbrinjavanju traumatskih ozljeda mozga. Također je važna i u kroničnom zbrinjavanju, identifikaciji kroničnih posljedica, određivanju prognoze i vođenju rehabilitacije (12).

Ne zahtijevaju svi pacijenti s ozljedom glave skupu radiološku obradu. Potrebno je dobro razmotriti da li pacijenta zaista treba izlagati visokim dozama zračenja. Okolnosti koje gotovo uvijek zaslužuju radiološku obradu su pogoršanje svijesti, gubitak svijesti na 5 minuta i više, abnormalni neurološki znakovi, konvulzije, nenapredovanje u poboljšanju mentalnog statusa, prodori stranih tijela kroz lubanju, sumnja na prijelom baze ili depresivnu frakturu lubanje, konfuznost ili agresivnost tijekom pregleda. Većinom se stručnjaci vode sljedećim kriterijima: GCS (Glasgow Coma Score; ocjenjuje razinu svijesti pacijenta od 3 (najgore) do 15 (bez oštećenja) na temelju sposobnosti pacijenta da otvori oči, govori i kreće se; postoje sugestije da bilo koji rezultat ispod 15 zahtijeva snimanje, dok drugi sugeriraju da se obrada ne bi trebala izvoditi osim ako je rezultat ispod 13), povraćanje i glavobolja (New Orleans kriteriji ukazuju da svi bolesnici s traumatskom ozljedom mozga i glavoboljom i povraćanjem moraju biti podvrgnuti snimanju), amnezija (ukoliko traje dulje od 30 minuta), intoksikacija etanolom ili drogama (učinak alkohola i droga pojačava negativan učinak traumatske ozljede na neurone i vaskulaturu) i dob (stariji od 60 godina te novorođenčad i mlađa djeca moraju biti podvrgnuti snimanju) (12). Najnovije ATLS smjernice (Advanced Trauma Life Support) dijele ozljedu mozga na blagu (GCS: 13-15), srednje tešku (GCS: 9-12) i tešku (GCS: <8). Kod svake blage ozljede indicirano

je rendgensko snimanje vratne kralježnice dok se CT mozga izvodi ukoliko je GCS manji od 15 dva sata nakon traume, ako se sumnja na frakturu svoda ili baze lubanje, ako je pacijent povraćao više od dva puta, stariji je od 65 godina, prima antikoagulantnu terapiju, izgubio je svijest na više od 5 minuta, imao amneziju dulju od 30 minuta ili ako je riječ o opasnom mehanizmu ozljede npr. sudar motornih vozila, pad s visine veće od 3 metra, pad s pet ili više stepenica. CT mozga je indiciran kod svake srednje teške i teške ozljede, odmah nakon hemodinamske stabilizacije, te uvijek kada dođe do promjene neurološkog statusa. Također, indiciran je i 24 sata nakon ozljede ukoliko je riječ o frontalnoj ili temporalnoj kontuziji, ako je riječ o pacijentu starijem od 65 godina ili na antikoagulantnoj terapiji te ako je prisutno intrakranijalno krvarenje veće od 10 mL. Kod penetrantnih ozljeda osim CT-a, indicirana je i CT-angiografija (13).

U akutnoj intervenciji, rana dijagnoza i agresivno liječenje mogu spriječiti razvoj sekundarnih ozljeda i komplikacija ionako teških ozljeda mozga. Radiološka obrada je važna u prepoznavanju ozljeda glave i mozga, određuje njihovu ozbiljnost i operabilnost, važna je i u planiranju operativnog zahvata, anatomske lokalizacije i navigacijskih informacija. Na početku radiološke obrade, prvih 24 sata, metoda izbora u dijagnostici kraniocerebralnih trauma je multidetektorska kompjutorizirana tomografija (MDCT) (12). Osnovni razlog je kratko vrijeme trajanja pregleda, dobivanje velikog broja tankih presjeka i mogućnosti multiplanarne rekonstrukcije. U traumatiziranih snimamo standardne aksijalne CT-presjeke, a sve potrebne druge ravnine rekonstruiramo iz izvornih slika (14). Taj postupak je ujedno i lakše obavljati kod pacijenata koji su na respiratoru, u trakciji ili agitirani. Dobra je metoda za otkrivanje eventualnih fraktura kosti, te akutnog epiduralnog, subduralnog, subarahnoidalnog ili parenhimskog moždanog krvarenja. Međutim, prisutnost metalnih

objekata, koštanih fragmenata, kalcifikacija, visoke koncentracije kontrasta te pomicanje bolesnika tijekom snimanja, mogu smanjiti kvalitetu snimaka. Također, na CT-u se mogu propustiti krvarenja malog opsega, tako da prikaz u prva 3 sata od traume može podcijeniti stvarnu težinu ozljede. 48 do 72 sata nakon ozljede, magnetska rezonancija (MR) se smatra superiornijom u odnosu na CT. Kada su prisutne abnormalnosti, na MR-u se najčešće uočavaju hemoragične kontuzije korteksa, petehije ili žarišta promijenjenog signala. Kada se petehije razlože, ostavljaju trajno taloženje hemosiderina. Nadalje, MR je bolji od CT-a u otkrivanju difuzne aksonske ozljede, malih područja kontuzije i oštećenja neurona, osobito na T2* mjerenoj slici na kojoj dolazi do gubitka signala na mjestima gdje se odložilo željezo (12). Frakture baze ili svoda lubanje otkrivaju se CT snimanjem (13). Njih je potrebno kirurški zbrinuti kako bi se preveniralo curenje cerebrospinalnog likvora, infekcija te krvarenje. Ako se ipak posumnja na curenje cerebrospinalnog likvora indicirana je pretraga kontrastnom CT-cisternografijom, koja će nam dati informacije o anatomskoj lokalizaciji mjesta curenja (12). Na frakturu baze lubanje upućuje klinička slika (periorbitalni hematomi, retroaurikularne ekhimoze, pojava curenja cerebrospinalnog likvora kroz nos ili uho, disfunkcija facijalnog ili vestibulokohlearnog živca). Ona često može biti povezana i s ozljedom karotidne arterije stoga je kod sumnje na frakturu baze lubanje indicirana CT-angiografija (13). Nadalje, u sklopu politraume često dolazi do vaskularnih oštećenja i razvoja disekcija, aneurizmi ili fistula. Mnoge vaskularne lezije su asimptomatske, no kada se sumnja na oštećenje indicirana je angiografija. Zlatni standard je kontrastna digitalna subtrakcijska angiografija iako se danas sve češće primjenjuju i CT i MR angiografija s time da je CT-angiografija brža metoda i manje osjetljiva na pokrete bolesnika (12). Krvarenje koje se često javlja u sklopu traume



Slika 1: Subduralni hematom desno (strelica) s kompresijom desne hemisfere velikog mozga i subfalcinom hernijacijom

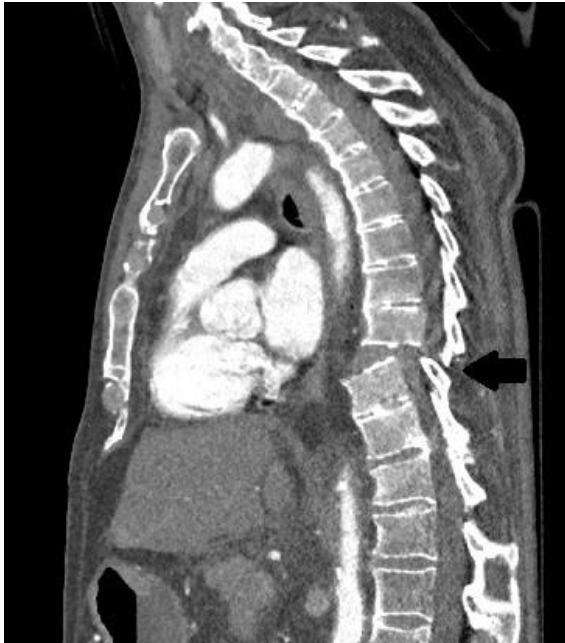može kompromitirati vaskularne strukture i imati fatalne posljedice. Ukoliko se pogoršava ili je već dovoljno veliko, zahtijeva evakuaciju. Radiološka obrada ovdje ima ključnu ulogu u identificiranju, praćenju i navođenju samog postupka evakuacije. Također, otkrivanje mjesta krvarenja nam pomaže u određivanju rizika od masivnog krvarenja (12). Subduralni hematom (slika 1) je kolekcija krvi između tvrde moždane ovojnice i arahnoideje (14). Relativno je čest, povezan s visokom smrtnošću (50-85%), isprva se bolje vidi na CT-u, međutim nakon nekoliko dana MR postaje učinkovitiji (12). Akutni subduralni hematom je hiperdenzna lezija, tijesno vezana za kost, oštro ograničena prema okolnom moždanom parenhimu, polumjesečasta izgleda, konkavna prema kortikalnoj površini mozga. Vremenom hiperdenznost hematoma se smanjuje pa on postaje izodenzan s moždanim parenhimom. Tada se u dijagnostičkoj obradi koristi MR, koji prikazuje subduralni hematom kao izrazito hiperintenzivnu polumjesečastu zonu u T1 mjerenoj slici (13). Epiduralni hematom, inače rijedak i obično povezan s frakturama lubanje (12), najčešće nastaje zbog oštećenja srednje meningealne arterije. Na CT-u se uočava hiperdenzna, oštro ograničena lezija vretenastog oblika, konveksnog ruba prema parenhimu mozga (14). Subarahnoidalna krvarenja koja su češća u djece i starijih, te ih često nalazimo u blizini kontuzije, bolje su vidljiva na CT-u kao hiperdenzna područja u sulkusima konveksiteta mozga (12,14). Kontuzije mozga su relativno česte, javljaju

se u oko 43% bolesnika s tupom traumom (12). Nastaju na mjestu udarca u lubanju ili nasuprot udarcu. Najčešće su trokutasto oblikovane (osnovica prema kortikalnoj površini, vrh različito duboko unutar bijele tvari). Sastoje se od hemoragije, nekroze i/ili edema, a najčešće ih nalazimo u frontalnom i temporalnom režnju (14). Na CT-u se javljaju kao hipodenzna područja ukoliko je krvarenje u kontuziji odsutno i hiperdenzna područja ako je krvarenje prisutno (12). Nakon nekoliko dana, nakon resorpcije kontuzijske tekućine i oksidacije deoksihemoglobina u methemoglobin, koji je jako paramagnetski, kontuzija se bolje može vizualizirati na MR-u nego na CT-u jer methemoglobin ima visok signal na T1 mjerenim slikama (12).

Ukoliko je kod unesrećenog na CT-u prisutan gubitak granice sive i bijele tvari, pomak središnjih struktura (ako je pomak središnje linije veći od 5 mm potrebno je kirurški intervenirati (13)), hematom, promjena veličine ili oblika ventrikla, postavljamo sumnju na povišeni intrakranijalni tlak (12). To stanje može dovesti do izrazito opasne cerebralne hernijacije koja dovodi do kompresije vitalnih struktura, krvnih žila i živaca. CT i MR mogu učinkovito dijagnosticirati cerebralnu hernijaciju, međutim u nekim situacijama MR je superiorniji. Njegova multiplanarna sposobnost je osobito važna u snimanju transtentorijalne hernijacije (12). Vrlo je važno na vrijeme radiološki obraditi i intervenirati kod osoba s traumom glave jer gotovo sve komplikacije traume mogu u konačnici dovesti do cerebralne ishemije koja, ako se ne liječi, može rezultirati značajnim morbiditetom i mortalitetom. Konvencionalan CT nije dovoljno dobar u otkrivanju cerebralne ishemije, međutim perfuzijski CT, u kojem se jodni kontrastni materijal daje intravenski te se prati njegov tijek kroz mozak, može dati puno više korisnih informacija. Istraživanja su utvrdila da abnormalnosti na perfuzijskom CT-u dobro koreliraju s nepovoljnim kliničkim ishodima (12).

3.3. Vrat i kralježnica

Rendgensko snimanje se često koristi kao dio dijagnostičke obrade osoba s traumom vrata, međutim upotreba kompjutorizirane tomografije i magnetske rezonancije pruža mnogo više dodatnih korisnih informacija (15). Najčešće dolazi do ozljede vratne kralježnice (55%), zatim torakalne (15%), torakolumbalne (15%) te lumbosakralne (15%) (16). Odluka o snimanju se treba temeljiti na kliničkoj procjeni pacijenta i znanju o mehanizmu ozljede. Za donošenje odluke o upućivanju pacijenta na radiološke pretrage koriste se dvije vrste smjernica: „The Canadian cervical spine rule“ i NEXUS (od engl. National emergency X radiography utilization study). Kanadske smjernice spominju visoke i niske rizične čimbenike. U visoke ubrajamo dob veću od 65 godina, opasan mehanizam ozljede (pad s visine od najmanje jednog metra ili 5 stepenica, aksijalno opterećenje glave, primjerice tijekom ronjenja, sudar motornih vozila pri brzini većoj od 100 km/h ili prevrtanje motornog vozila, sudar biciklom) te parestezije ekstremiteta. Niski rizični faktori su jednostavan sudar motornih vozila straga (u što ne ubrajamo udar autobusa, kamiona, prevrtanje ili udar vozila pri velikoj brzini), osoba koja može sjediti i radije sjedi nego leži, pokretna je, žali se na odgođenu bol u vratu, i ne zapaža pojačanu osjetljivost vratne kralježnice. Spomenute kanadske smjernice se primjenjuju kod osoba koje su budne i stabilne (GCS=15). U skladu s njima, ukoliko kod ozlijeđenog nailazimo na neki od prethodno navedenih visokih rizičnih čimbenika, ili postoji niski rizični čimbenik uz nemogućnost izvršavanja normalnog opsega pokreta vratne kralježnice ili ozlijeđeni ne može aktivno pokretati vrat potrebna je radiološka obrada. NEXUS smjernice smatraju da je radiološka obrada indicirana ukoliko nisu zadovoljeni svi od slijedećih kriterija: odsutnost središnje osjetljivosti vratne kralježnice, odsutnost fokalnog neurološkog deficita, normalna razina budnosti, bez dokaza o



Slika 2: Fraktura Th9 i Th10 kralješka s rupturom intervertebralnog diska i dorzopozicijom trupa Th9 u odnosu na Th10 (strelica)

intoksikaciji, odsutnost bolnih ili sumnjivih ozljeda. Kada postoji sumnja na ozljedu vratne kralježnice često se u radiološkoj obradi koristi široko dostupno rendgensko snimanje. Na snimkama mora biti prikazano tijelo prvog vratnog kralješka te lateralni dijelovi atlanto-aksijalnog zgloba. Iako je rendgensko snimanje dostupno i često upotrebljavano, postoje mnogi nedostaci.

Nije jednostavno dobiti prikladne slike za interpretaciju, cervikokranijalni i cervikotorakalni prijelaz često je slabo vizualiziran. Međutim, rendgenske snimke, korištene u skladu s gore prihvaćenim smjericama, pouzdana su metoda za isključivanje ozbiljnijih ozljeda (15).

Kompjuterizirana tomografija, ako je dostupna, metoda je prvog izbora u evaluaciji ozbiljnijih ozljeda kralježnice (16). Osjetljivija je od običnog rendgena, izvodi se lakše i brže, otkriva i ozljede mekih tkiva i ozljede kostiju te je korisna u višestrukim ozljedama (slika 2). Današnji CT uređaji omogućuju multiplanarno reformatiranje gdje se snimljeni dio tijela vizualizira u aksijalnoj, koronalnoj i sagitalnoj ravnini. CT je također indiciran ukoliko su rendgenske snimke sumnjive, neadekvatne ili definitivno nefiziološke, ili ako postoji sumnja na ozljedu unatoč urednim prethodno snimljenim rendgenskim snimkama. S obzirom na razinu zračenja kojem su izloženi pacijenti, provođenje CT obrade se mora provoditi jedino kada je u potpunosti opravdano (15).

Iako je CT bolja metoda od rendgena za prikaz mekih tkiva, i dalje ih ne prikazuje tako učinkovito kao magnetska rezonancija. MR je jako dobra dijagnostička metoda za

prikaz ozljeda intervertebalnog diska, stražnjeg longitudinalnog i interspinoznog ligamenta te leđne moždine i drugih mekih tkiva, dok se u dijagnostici prijeloma prednost ipak daje CT-u. Pacijenti su tijekom obrade magnetskom rezonancijom smješteni u jako magnetsko polje te u slučaju postojanja elektrostimulatora, sumnje na intraorbitalne ili intrakranijalne metalne fragmente ili prisutstvo intrakranijalnih kirurških kopči, MR pretraga je kontraindicirana. Također, prilikom zbrinjavanja politraumatizirane osobe, ona je okružena opremom koja ne smije biti podvrgnuta jakom magnetskom polju stoga je bitno osobu prije pregleda stabilizirati. Uloga MR-a je odrediti opseg ozljede leđne moždine i mekih tkiva povezanih s ozljedama kostiju otkrivenih uobičajenim rendgenom ili kompjutoriziranom tomografijom. Također je indicirana u pacijenata koji se prezentiraju neurološkim znakovima i simptomima koji se javljaju prilikom ozljede leđne moždine. Patološke promjene koje se mogu identificirati pomoću MR-a su kontuzija moždine, akutna hernija diska, ozljeda prednjeg ili stražnjeg longitudinalnog ligamenta, epiduralni hematomi ili hematomi mekih tkiva te ozljede vertebralne arterije povezane s frakturom transverzalnog otvora (15).

Kod politraumatiziranih bolesnika često dolazi do ozljede kralježnice, često uz popratnu ozljedu leđne moždine. S obzirom da takve ozljede mogu biti popraćene značajnim neurološkim oštećenjima, paraplegijom, kvadriplegijom ili čak i smrću (17), vrlo je bitna visokokvalitetna radiološka obrada. Kod pacijenata s potpunom ozljedom leđne moždine vjerojatnost da će povratiti motoriku ili osjet je vrlo mala. Međutim, kod pacijenata s nepotpunom ozljedom prognoza je puno bolja uz uvjet brze dijagnoze i liječenja. Radiološka obrada je u ovom slučaju neophodna, korisna za utvrđivanje mjesta ozljede, za procjenu stabilnosti kralježnice, utvrđivanje posljedica traume na

kralježnički kanal, kralježničku moždinu i korijene živaca kako bi se na vrijeme proveo kirurški zahvat i spriječile sekundarne ozljede. Rendgenske snimke su korisne za brzu procjenu stanja kralježnice, široko su dostupne u većini bolnica i traumatoloških centara. Međutim jednostavnim rendgenskim snimkama podcjenjujemo količinu traumatskih ozljeda kralježnice, teško otkrivamo kose lomove ili lomove bez pomaka fragmenata, moguć je propust mnogobrojnih fraktura i luksacija. S obzirom na spomenuto, te na brzinu i preciznost koju pružaju moderni MDCT uređaji, gotovo se pravilom smatra da se MDCT koristi kao primarna metoda snimanja i ima ključnu ulogu u brzom procjeni politraumatiziranih bolesnika. Iako je CT skuplji od rendgenskih snimaka, zapravo se smanjuju krajnji institucionalni troškovi zbog smanjenja učestalosti paralize kao posljedice lažno negativnih rezultata rendgenskih snimaka. Snimanje magnetskom rezonancijom je poželjna metoda za otkrivanje ozljeda mekih tkiva. Većinom se koristi za isključivanje okultnih ozljeda i otkrivanje ozljeda koje uključuju intervertebralne diskove i spinalne ligamente. Kod svakog bolesnika kod kojeg se sumnja na povredu kralježnične moždine treba što prije provesti snimanje MR-om. Osobito je korisna kod osoba s nepotpunom ozljedom moždine, gdje se može otkriti mjesto i težina lezije, uzrok kompresije te brzom kirurškom intervencijom spriječiti daljnje pogoršanje. Na snimkama pronalazimo nekoliko vrsta traumatskih lezija: intramedularno krvarenje, kontuziju/edem moždine, kompresiju koštanim fragmentom, traumatsku hernijaciju diska te potpunu transekciju leđne moždine. Kod pacijenata s intramedularnim krvarenjem ili potpunom transekcijom oporavak je obično beznačajan dok se pacijenti s edemom ili kontuzijom mogu značajno oporaviti od neurološke disfunkcije (17).

3.4. Prsna šupljina

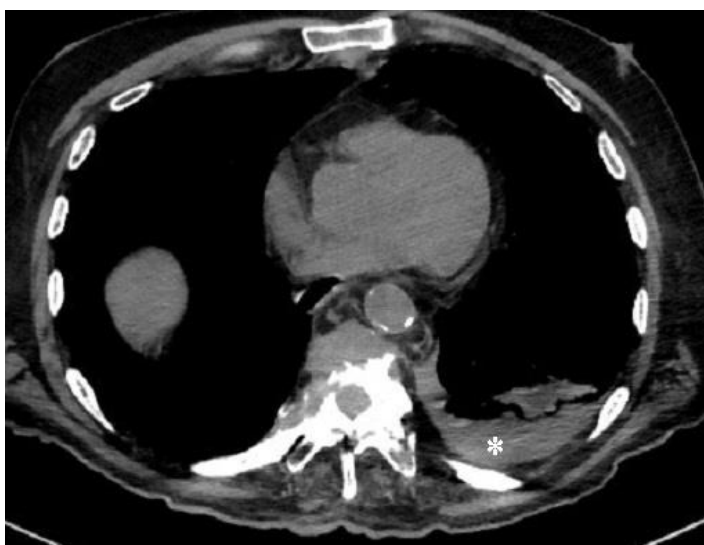Treća po redu, iza glave i ekstremiteta, najčešća regija tijela povrijeđena kod politraumatiziranih bolesnika je prsna šupljina. Tupu traumu te regije tijela prati visoki morbiditet i mortalitet sa oko 25% smrtnih slučajeva. Važan je čimbenik smrti u još 50% slučajeva. Drugi je najčešći uzrok smrti kod politraumatiziranih te daleko najčešći uzrok smrti u dobnoj skupini između 15 i 44 godina. Više od 70% prsnih trauma posljedica je sudara motornih vozila, dok je ostatak uzrokovan padovima ili udarcima tupim predmetima. Od svih tupih trauma 50% su neznatne, dok 33% zahtijeva hitan bolnički prijam. Ozljede se kategoriziraju na ozljede pleuralnog prostora (pneumotoraks, hemotoraks), pluća (plućna kontuzija, laceracija i hernijacija), dišnih putova (traheobronhalne laceracije), jednjaka, srca, aorte, dijafragme i stijenke prsnog koša (frakture rebara, lopatice, torakalne kralježnice, sternuma i sternoklavikularne dislokacije). Kod politraumatiziranih osoba uvijek se mora misliti na opasnu koegzistenciju ozljeda te temeljito obraditi cijelu prsnu šupljinu (18).

Kod blažih oblika traume prsne šupljine na početku radiološke obrade indicirano je rendgensko snimanje. Ta metoda koristi se u hitnoj obradi pacijenata, a korisna je za brzo otkrivanje ozbiljnih životno ugrožavajućih stanja kao što su tenzijski pneumotoraks, hematotoraks, medijastinalni hematoma ili malpozicija dišnih puteva (18). Pneumotoraks, tj. zrak u pleuralnom prostoru na sumacijskim rendgenskim snimkama prikazuje se pojačanom prozračnošću hemitoraksa bez vidljivog vaskularnog crteža. Hematotoraks se prikazuje homogenim, plošnim zasjenjenjem čiji rub ima laterouzlaznu liniju ako je snimanje učinjeno u stojećem položaju (19). Osim rendgenskog snimanja danas se može upotrebljavati eFAST procedura u kojoj se za dijagnozu hemotoraksa i pneumotoraksa koristi ultrazvučno snimanje. Tom

procedurom otkrivaju se tzv. A-linije koje predstavljaju jednostavne horizontalne ehogene linije koje su u normalnim plućima podjednako razmaknute i pokreću se zajedno s pokretima disanja te B-linije koje se vide u normalnim plućima kao posljedica male količine subpleuralno zarobljene tekućine. Kod pneumotoraksa prisutne su brojnije i neravnomojerno raspoređene A-linije dok B-linije nisu prisutne. Hematoraks se prezentira kao hipoehogena zona (8). Istraživanja su pokazala da je osjetljivost eFAST procedure veća od rendgenskih snimaka prsnog koša u detekciji pneumotoraksa te se ona danas sve češće primjenjuje (20). Iako su početne ultrazvučne procedure i rendgenske snimke važne, ipak je CT daleko učinkovitiji, otkriva znatno više ozljeda nego obične rendgenske snimke, detektira plućnu kontuziju, ozljedu torakalnog dijela aorte i koštane traume. CT, kao zlatni standard kako za sve politraumatizirane osobe, tako i kod tupe traume prsne šupljine ima vodeću ulogu u ustanovama u kojima je dostupan (18). ATLS smjernice preporučuju rendgensko snimanje prsnog koša u uspravnom položaju kod osoba kod kojih ne postoji sumnja na ozljedu kralježnice, CT kod osoba sa sumnjom na aortalnu ili spinalnu ozljedu te eFAST protokol za detekciju pneumotoraksa i hematoraksa (21).

Prilikom pregleda politraumatiziranog bolesnika korisno je znati mehanizam ozljeđivanja jer nam pomaže u postavljanju sumnji na pogođene lokalizacije. Četiri glavna mehanizma su odgovorna za traumu prsnog koša: izravan utjecaj na prsa, kompresija prsnog koša, brzo ubrzanje/usporavanje i eksplozivna ozljeda. Ozljede nastale izravnim utjecajem na prsa su manje opasne i uglavnom pogađaju meka tkiva prsnog koša uzrokujući hematome, katkad uzrokuju lokalizirane ozljede koštanog dijela prsnog koša npr. frakturu rebra, prsne kosti ili dislokaciju sternoklavikularnog zgloba, a vrlo rijetko se sila prenosi dublje na organe unutar prsne šupljine. Kod

kompresijskih ozljeda intratorakalne strukture udaraju fiksni koštani okvir rebara i kralježnice što može rezultirati kontuzijom ili laceracijom plućnog parenhima, pneumotoraksom ili hematotoraksom, ozljedama traheobronhalnog stabla ili pucanjem dijafragme. Kod ozljeda usporavanja nastaje sila koja uzrokuje izravnu kompresiju na fiksne točke prsne šupljine. Ta vrsta ozljede je najčešća i potencijalno smrtonosna ozljeda, a može uzrokovati velike traheobronhalne lezije, kontuziju srca, rupturu aorte i dijafragme. Eksplozivne ozljede su danas sve češće, uglavnom djeluju na dišni, gastrointestinalni i auditorni sustav, tj. na granicu zraka i tkiva (18). Djelovanje traume na pleuru rezultirat će nastankom pneumotoraksa ili hematotoraksa (slika 3). U 30-40% slučajeva traume javlja se pneumotoraks, najčešće povezan s frakturama rebara (na rendgenskim snimkama se frakture dijagnosticiraju na temelju prisutnosti frakturnih pukotina te dislokacije frakturnih ulomaka (19)) koje uzrokuju laceraciju pluća, dok se u otprilike 50% slučajeva razvija hematotoraks, pri kojem se krv u pleuralnom prsotoru nakuplja iz različitih izvora kao npr. parenhima pluća, stijenke prsnog koša, velikih krvnih žila, srca, pa čak moguće i jetre i slezene kroz rupturiranu dijafragmu. Ako se pregledom ustanovi traheobronhalna ozljeda mora se odmah posumnjati na postojanje



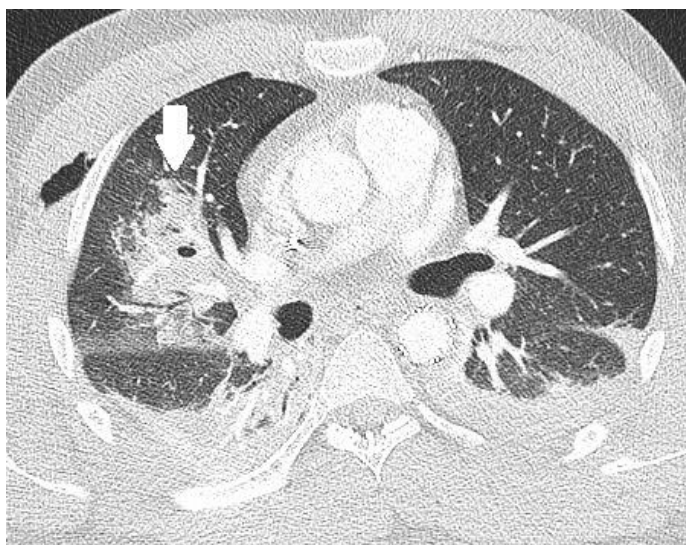
Slika 3: Hematotoraks- hemoragični pleuralni izljev lijevo (zvjezdica) u bolesnika s frakturom torakalne kralježnice

pneumotoraksa. Ukoliko hematotoraks nastaje kao posljedica arterijskog krvarenja (najčešće iz interkostalnih, subklavijskih i unutarnjih torakalnih arterija) dolazi do progresivnog povećanja volumena i masivnog hematotoraksa. U pleuralnom prostoru se

brzo nakuplja više od 1 L krvi i nastupa hemodinamsko oštećenje (18). Za detekciju se najčešće koristi rendgensko snimanje prsnog koša, optimalno u uspravnom položaju u ekspiriju ukoliko kliničko stanje bolesnika to omogućuje (21). Iako je rendgenska snimka najpristupačnija pretraga, ipak se na njoj propusti čak, prema današnjim smatranjima, 78% pneumotoraksa (okultni pneumotoraks), osobito na snimkama učinjenim u ležećem stavu. Za razliku od rendgena, CT je sposoban otkriti i okultni pneumotoraks i hematotoraks. Vrlo je važno detektirati čak i mali pneumotoraks kod politraumatiziranog pacijenta, jer se on može značajno povećati tijekom mehaničke ventilacije u jedinici intenzivnog liječenja ili tijekom opće anestezije i postavljanja endotrahealnog tubusa. Također, vrlo je važno na vrijeme detektirati tenzijski pneumotoraks, gdje progresivno nakupljanje zraka, zbog ventilnog mehanizma, povećava intratorakalni tlak, dovodi do kontralateralnog pomaka medijastinuma, kompresije gornje šuplje vene i gubitka venskog povratka u srce što posljedično dovodi do hemodinamskog oštećenja. Rendgenske snimke i CT prsne šupljine pokazat će kontralateralni pomak u medijastinumu, hiperekspanziju i pojačanu prozračnost istostranog hemitoraksa s kolapsom pluća prema hilusu i inverziju istostrane dijafragme (18).

Kada govorimo o ozljedi parenhima pluća pri tupim traumama prsne šupljine, najčešće dolazi do kontuzije pluća. Prevalencija iznosi oko 17-70%, a uzrokovana je prekidom kapilara alveolarnih zidova i septa, te istjecanjem krvi u alveolarne prostore i intersticij. Mehanizam ovog tipa ozljede je kompresija i kidanje plućnog parenhima na mjestu udara u koštane strukture, fraktura rebara ili već postojećih pleuralnih adhezija. Kontuzija se javlja u vrijeme ozljede, međutim, može biti neotkrivena na rendgenskim snimkama prvih 6 sati nakon traume. Tek će nakon 24 h i konsolidacije tkiva kontuzija

biti rendgenski vidljiva (18), okarakterizirana kao alveolarni uzorak zbog prisutnosti krvi u alveolama (20). Na CT-u će kontuzija biti odmah vidljiva. Snimke će pokazati geografska, nesegmentna područja zamućenja poput zrnatog stakla, nodularnih zamućenja ili konsolidacija koje ne poštuju granice plućnih režnjeva. Rezolucija nekomplicirane kontuzije počinje 24-48 h, s potpunom razgradnjom nakon 3-14 dana. Važno je pratiti tijek rezolucije, ukoliko izostane unutar spomenutog vremenskog okvira, postaje prediktor za razvoj akutnog respiratornog distresnog sindroma (ARDS) kojeg prati visoka stopa smrtnosti (18). Pored kontuzije, pri traumi prsnog koša dolazi i do laceracije (slika 4), kao posljedice disrupcije i kidanja plućnog parenhima. Laceracije pluća klasificirane su prema mehanizmu ozljede: kompresijska ruptura (najčešći tip) je centralno locirana, može postati vrlo velika i nastaje kompresijom pluća o traheobronhalno stablo; kompresijska posmična ozljeda nastaje kada se donji režnjevi naglo stisnu na kralježnicu, nalazi se paraspinalno i morfološki je cjevasta; lezija nastala penetracijom rebra periferno je locirana, mala je i okrugla i obično je povezana s pneumotoraksom; adhezijska lezija vidi se u blizini prethodne pleuropulmonarne adhezije i gotovo se uvijek vidi kod operacije ili obdukcije. Plućno tkivo koje okružuje laceraciju povlači se - zbog elastičnog trzaja pluća - ostavljajući okruglu ili ovalnu šupljinu koja može biti ispunjena zrakom (pneumatokela), krvlju (hematom ili hematokela) ili oboje,

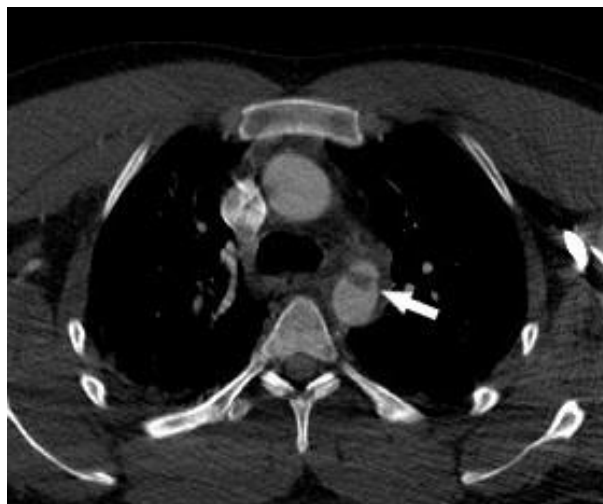

Slika 4: Laceracija pluća - Laceracija parenhima srednjeg režnja desnog plućnog krila (strelica). Istostrani subkutani emfizem.

stvarajući aerolikvidnu razinu (hematopneumatokela). Laceracija, iako može biti ispunjena zrakom, obično je okružena kontuzijom pluća i stoga je skrivena na rendgenskoj snimci prsnog koša tijekom prvih 24 sata do 3 dana, dok se kontuzija ne počne razlagati. CT, s druge strane, znatno je bolji u otkrivanju čak i malih lezija i ukupnog opsega laceracija. One mogu biti u rasponu od pojedinačnog oštećenja do više malih konfluentnih koje pokazuju "izgled švicarskog sira". Razlažu se sporije od kontuzija, raščišćavanje može potrajati tjednima ili čak mjesecima, a može završiti rezidualnim ožiljavanjem (18). Naspram relativno čestih ozljeda pleure i plućnog parenhima, ozljede dišnih puteva su rijetke, javljaju se u svega 0.2-8% svih slučajeva traume prsnog koša. Iako rijetke uz njih vežemo visok mortalitet gdje već 50% bolesnika umire unutar prva 2h od povezanih ozljeda i respiratorne insuficijencije. Dijagnosticiraju se pomoću CT-a, na dobivenom nalazu se uočava prekid trahealne ili bronhalne stijenke s ekstraluminalnim zrakom koji okružuje dišni put te znak „palog pluća“ tj. kolapsa pluća odmaknutog od hilusa prema odgovarajućem dijelu hemitoraksa (18).

Pneumomedijastinum se može javiti kao posljedica tupe traheobronhalne traume, ali i kao posljedica ozljede jednjaka, stijenke prsnog koša, vrata, retroperitoneuma ili plućnog parenhima. Kod većine bolesnika pripisuje se alveolarnim rupturama koje dovode do širenja zraka duž bronhovaskularnih snopova u medijastinum. Takvo stanje se uočava na CT-u kao tragovi zraka koji okružuju bronhovaskularne snopove povezane s medijastinumom. Pneumomedijastinum se, na CT snimkama, od pneumotoraksa razlikuje po lokalizaciji i prisutnosti septa unutar njega (18).

Najsmrtonosnije ozljede kod bolesnika s traumom prsnog koša su kardiovaskularne ozljede. U radiološkoj obradi CT može pokazati hematopneumoperikard, kontuziju srca kao hipodenzno žarište, ekstravazaciju kontrastnog sredstva u perikard ili medijastinum, ozljedu koronarne arterije



Slika 5: Traumatska lezija istmusa aorte (strelica) prikazana CT-angiografijom

ili valvule. Ozljede aorte su rijetke ali popraćene visokim mortalitetom. 90% pacijenata umire na mjestu traume, 90% početno preživjelih umire unutar 4 mjeseca ako je ozljeda neotkrivena ili neliječena. Najčešće mjesto ozljede je istmus (slika 5), a druga, manje uobičajena mjesta su korijen aorte, grane luka aorte i srednja silazna aorta (17). Na rendgenskoj snimci znakovi poput proširenog medijastinuma, devijacije traheje udesno, depresije lijevog glavnog bronha, elevacije desnog bronha, obliteracije prostora između plućne arterije i aorte, devijacije jednjaka udesno, frakture prvog ili drugog rebra i mogu upućivati na traumatsku ozljedu aorte (21). Radiološka obrada pomoću kontrastnog CT-a može prikazivati izravne znakove: ekstravazaciju kontrastnog sredstva, disekciju, pseudoaneurizmu, leziju intime te tromb koji protrudira u lumen, i neizravne znakove: periaortni hematom te medijastinalni hematom. Danas je MDCT zbog svoje visoke osjetljivosti i specifičnosti postao zlatni standard za isključivanje ozljeda aorte u ustanovama u kojima je dostupan (18).

Ozljede jednjaka su rijetke, ali nisu zanemarive. CT obradom će se uočiti uglavnom indirektni znaci rupture jednjaka kao što su pneumomedijastinum, periezofagealni zrak i abnormalna kontura jednjaka. Dijagnoza se potvrđuje vodotopivom kontrastnom

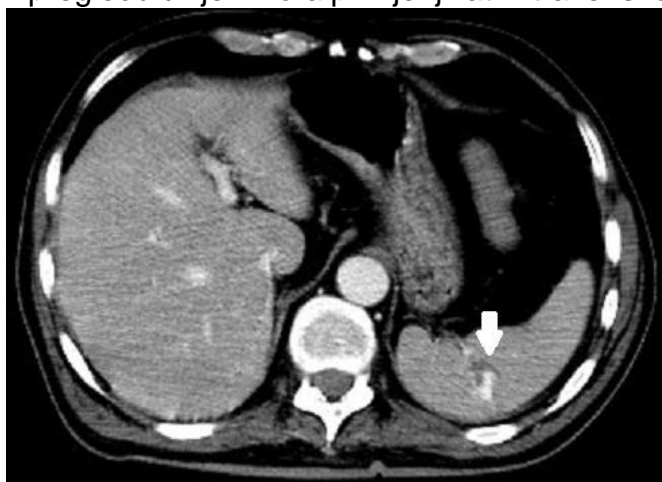ezofagografijom ili CT pregledom uz peroralnu primjenu kontrastnog sredstva pri čemu dolazi do izlaska kontrastnog sredstva u medijastinalni ili pleuralni prostor. Ozljedu dijafragme tri puta češće nalazimo na lijevoj nego na desnoj strani, najčešće na posterolateralnoj površini. Kroz traumatski defekt može doći do intratorakalne hernijacije abdominalnih organa. Defekt se dijagnosticira CT-om na kojem se uočavaju prekid dijafragme i „znak pješčanog sata“ (18).

3.5. Abdomen

Kao i kod ostalih regija tijela, hitna i točna dijagnoza ozljeda abdomena u politraumatizirane osobe ključna je u daljnjoj terapiji i sprječavanju nepoželjnih posljedica. I ovdje radiološka obrada ima ključnu ulogu. Tri su osnovna mehanizma koja dovode do traume trbušnih organa: deceleracija, vanjska kompresija i udarne ozljede. Najčešće oštećeni trbušni organi su slezena (40-55%), jetra (35-45%), bubrezi, tanko crijevo i/ili mezenterij, mokraćni mjehur, debelo crijevo i/ili rektum, dijafragma te gušterača (7). Kao i u prsnoj šupljini potrebno je imati na umu koegzistentne ozljede te temeljito provesti radiološku obradu, dati prioritet otkrivanju potencijalno smrtonosnih, ali izlječivih ozljeda (22). Prilikom evaluacije abdomena potrebno je usredotočiti se na brzo otkrivanje i liječenje obilnog krvarenja. Kod blažih oblika traume, kao i kod hemodinamski nestabilnih bolesnika isprva se abdominalna šupljina pregledava ultrazvučno sa svrhom otkrivanja krvarenja i to uz naglasak na sljedeće prostore: hepatorenalni prostor, lijevi subfrenički prostor, desni i lijevi parakolični prostor te Douglasov prostor (7). Takav ciljani ultrazvučni pregled naziva se FAST (22). ATLS smjernice preporučuju rendgensko snimanje prsnog koša kod hemodinamski stabilnih pacijenata s penetrantnom ozljedom iznad razine pupka kako bi se isključio pneumotoraks, hematotoraks te nakupljanje zraka intraperitonealno.

Također, kod tih pacijenata preporučuju i rendgensko snimanje abdomena kako bi se demonstrirala putanja penetrirajućeg stranog tijela te prisutnost zraka retroperitonealno (7). Za daljnju dijagnostičku obradu koristi se CT, danas najčešće prva metoda u obradi hemodinamski stabilnih politraumatiziranih bolesnika kod kojih ne postoji potreba za hitnom laparotomijom. Njime se mogu dijagnosticirati retroperitonealne ozljede i ozljede zdjelice koje nisu bile uočljive kliničkim pregledom ili FAST procedurom. U slučaju da se FAST procedura ili CT snimanje ne mogu provesti, za detekciju intraabdominalnog krvarenja koristi se dijagnostička peritonealna lavaža, brzo izvediva, ali invazivna procedura. Ukoliko se njome aspirira više od 10 mm³ krvi, pacijenta se upućuje na laparotomiju (7). Najčešće ozlijeđeni abdominalni organ u tupoj traumi je slezena (slika 6). S obzirom na njenu važnu ulogu u imunološkom sustavu, teži se očuvanju slezene, izbjegavanju totalne splenektomije uz promatranje bolesnika ili endovaskularne intervencije. Od presudne je važnosti precizna identifikacija ozljeda temeljena na rezultatima CT-a. Na dobivenim slikama, laceracije slezene se identificiraju kao linearni defekti ili relativno hipovaskularizirana geografska područja u parenhimu. Hematomi slezene na nativnom CT-u mogu biti izodenzni s tkivom slezene, te se pri CT-pregledu uvijek mora primjenjivati intravensko kontrastno sredstvo. Također, CT će nam detektirati aktivno krvarenje i/ili ozljede krvnih žila što upućuje na veću vjerojatnost neuspjeha nekirurškog liječenja (19).

Ozljede jetre su, kao i ozljede slezene, česte. Većinu tupih ozljeda



Slika 6: Laceracija slezene sa znakovima aktivnog krvarenja na CT pregledu (strelica)

jetre tretiramo nekirurški. U dijagnostičkoj obradi važno je odrediti prisutnost, lokaciju i veličinu laceracije jetre i nastalog hematoma, te prisutnosti opsežne maceracije tkiva i devaskularizacije. U dijagnostičkoj obradi koristimo se CT-om i ultrazvukom. Od lezija najčešće nailazimo na laceracije koje su na CT-u hipovaskularne, imaju pretežito linearne oblike, često s uzorkom grananja (22). Uz laceracije, moguć je nalaz hematoma koji mogu biti intraparenhimni ili subkapsularni. Na ultrazvučnom pregledu, u prvih 24 sata nastali hematomi su hiperehogeni, a poslije hipoehogeni. Na nativnom CT-u hematomi su hiperdenzni (23). Dodatni slikovni nalazi koji usmjeravaju terapiju su širenje ozljede na jetrene vene (obično zahtijeva operaciju za kontrolu krvarenja), aktivno krvarenje u peritonealnu šupljinu (liječi se endovaskularnom intervencijom) i prisutnost velikog hematoperitoneuma (22). Iako se teži nekirurškom zbrinjavanju jetrenih traumi, to sa sobom nosi i neke kasnije komplikacije poput curenja žuči (što dovodi do povećanog rizika za stvaranje aneurizmi zbog erozivnih svojstava žuči), žučnih striktura, apscesa u jetri, odgođenog krvarenja i drugih vaskularnih komplikacija. Stoga kod svih pacijenata s teškim oštećenjem jetre treba posumnjati na curenje žuči i bilome (nakupine žuči unutar abdominalne šupljine) te uraditi MR kolangiopankreatografiju (MRCP) koja će nam otkriti cjelovitost žučnih vodova i lokacije biloma (24).

Ozljede šupljih organa i mezenterija su rijetke, javljaju se u oko 5% bolesnika s teškom tupom abdominalnom traumom, međutim, ne smijemo ih zanemariti jer mogu dovesti do peritonitisa i sepse te završiti fatalno ukoliko se ne prepoznaju na vrijeme. Najčešće je pogođeno tanko crijevo, i to proksimalni jejunum i distalni ileum, rjeđe debelo crijevo i želudac. Na CT-u nailazimo na sljedeće znakove koji upućuju na ozljedu crijeva: fokalni diskontinuitet crijeva, oralno primijenjeni kontrast nalazimo ekstraluminalno,

pneumoperitoneum, pneumoretroperitoneum, fokalna zadebljanja stijenke crijeva te slobodnu intraperitonealnu tekućinu. Znakovi traume mezenterija su mezenterijski hematomi, peritonealna ekstrapozicija intravenski primijenjenog kontrasta te nagli prekid mezenterijskih krvnih žila. Također, nalaz ekstraluminalnog plina može biti vrlo sugestivan znak perforacije crijeva. Većina bolesnika s dokazanim perforacijama crijeva ipak nema slobodan plin na CT slikama, osobito ako se radi o ozljedi tankog crijeva, jer paralitički ileus sprečava prolaz plina u trbušnu šupljinu. Ukoliko se na CT-u prikaže lokalizirano zadebljanje stijenke ili abnormalno proširenje lumena segmenta crijeva, vjerojatno je riječ o ozljedi (kontuzija, hematomi, sekundarna ishemija, perforacija) koju je potrebno kirurški zbrinuti. Pri sumnji na ozljedu crijeva može se dodatno učiniti CT pregled uz peroralnu primjenu kontrastnog sredstva; ekstraluminacija kontrastnog sredstva dokaz je ruptore crijeva (22).

Udarac u srednji gornji dio abdomena tipičan je mehanizam koji oštećuje gušteraču i/ili dvanaesnik. Dijagnoza ozljede gušterače na CT-u nije uvijek jednostavna. Zabilježena osjetljivost CT-a je između 70%-95%. Štoviše, ozlijeđena gušterača može izgledati normalno na CT-snimkama osobito u prvih 12 sati nakon ozljede. Neki od neizravnih znakova koji mogu podići sumnju na ozljedu su tekućina u peripankreatičnoj masti ili zadebljanje lijeve prednje renalne fascije. Ukoliko je CT snimka u početnoj obradi pacijenta uredna, a pacijent razvije bol u truhu, indicirana je ponovna CT obrada 24-48 h kasnije. Time može biti prikazana ozljeda koja u početku nije bila vidljiva. Najčešće su ozlijeđeni vrat i tijelo gušterače, a najčešći tipovi ozljede su kontuzija (vidljiva kao fokalno hipovaskularno područje) i laceracija. Uz laceraciju žlijezde može doći i do oštećenja njenog glavnog izvodnog kanala i komplikacija poput apscesa, fistule pa čak i sepse. Stoga je indiciran MRCP, a u slučaju ozljede

pankreatičnog voda intervencijsko liječenje endoskopskom retrogradnom pankreatografijom (ERCP). Kod traume duodenuma, CT nalazi su slični kao i kod drugih segmenata gastrointestinalnog trakta i uključuju fokalni diskontinuitet crijevne stijenke, periduodenalnu tekućinu i ekstraluminalni plin u retroperitoneumu (22).

Prometne nesreće su najčešći uzrok ozljeda bubrega i mokraćnog sustava. Većina se traumatskih ozljeda bubrega tretira konzervativno, promatranjem. Ukoliko je došlo do ozljede krvnih žila ili kanalnog sustava bubrega, potrebna je intervencija. U radiološkoj obradi najviše se služimo CT-om, a kod sumnje na ozljedu kanalnog sustava potrebno je učiniti i CT urografiju, odnosno odgođeno snimanje nakon intravenske primjene kontrastnog sredstva. Na CT snimkama omogućena nam je vizualizacija perinefrične tekućine, eventualni razvoj urinoma, avulzije bubrežnog hilusa, te vaskularne ozljede poput disekcija, pseudoaneurizma, arteriovenskih fistula. Kako u politraumi može doći do prijeloma zdjelice, uz to može doći i do rupturu mokraćnog mjehura. Ako se postavi sumnja na rupturu indicirana je CT cistografija, bilo u sklopu CT urografije, bilo intravezikalnom primjenom kontrastnog sredstva kroz urinarni kateter. Rupture mokraćnog mjehura mogu biti intraperitonealne, ekstraperitonealne ili kombinirane. Ukoliko je riječ o intraperitonealnim, kontrastni materijal izlazi iz lumena mokraćnog mjehura u peritonealnu šupljinu između vijuga crijeva. Kod ekstraperitonealnih ruptura kontrastno sredstvo se proteže u perivezikalni prostor. Ta razlika između intraperitonealne i ekstraperitonealne rupturu je važna, jer intraperitonealne rupturu zahtijevaju kirurško liječenje, a ekstraperitonealne rupturu se obično mogu liječiti konzervativno, bez operacije (22).

Nadbubrežne žlijezde su rijetko ozlijeđene. Na CT-u se uočavaju hematomi ili povećanje žlijezde te krvarenje koje se širi izvan žlijezde u periadrenalno ili

retroperitonealno masno tkivo. Kod naglog povećanja intraabdominalnog tlaka dolazi do ozljeda dijafragme. Ukoliko dođe do hernije abdominalnih organa u prsnu šupljinu i ishemije istih, povećava se rizik od posljedica, koje mogu uključivati i fatalni ishod. Za dijagnozu navedenog stanja koristimo MDCT čime vizualiziramo hernijaciju organa, nailazimo na tzv. „znak pješčanog sata“. Pravovremena dijagnoza i hitna terapija su neophodni i kod ozljeda aorte i velikih krvnih žila kako bi se povećala mogućnost preživljavanja. Dijagnoza transekcije aorte na CT slikama je očigledna kada je popraćena velikim hematomom ili aktivnom ekstravazacijom kontrastne krvi. Suptilnije ozljede, kao što su male pseudoaneurizme ili čak tromboza, mogu biti vrlo teške za otkriti. Retroperitonealno krvarenje može biti izvor znatnog gubitka krvi, te ono može ostati neprepoznato pri kliničkom pregledu. Retroperitonealni hematomi mogu nastati sekundarno zbog ozljeda glavnih krvnih žila, parenhimskih organa, šupljih organa i/ili kosti, a najčešće mjesto retroperitonealnog krvarenja je zdjelica. CT ima visoku osjetljivost za detekciju i određivanje veličine retroperitonealnog krvarenja. Međutim, liječenje ovisi više o hemodinamskom statusu pacijenta, brzini rasta hematoma i prisutnosti aktivne ekstravazacije kontrastne krvi. CT angiografija se pokazala korisnom za predviđanje potrebe za terapijskom embolizacijom (22). Kada se na temelju kliničkog pregleda posumnja na prijelom zdjelice, prema ATLS smjernicama, indicirano je anteroposteriorno rendgensko snimanje (7).

3.6. Ekstremiteti

Kod politraumatiziranih osoba često dolazi i do ozljeda ekstremiteta. Pri pristupanju unesrećenom važno je prepoznati životno ugrožavajuću ozljedu ekstremiteta i pritom uvijek imati na umu popratne životno ugrožavajuće ozljede drugih dijelova tijela. U radiološkoj obradi najčešće se koristimo rendgenskim snimkama ekstremiteta u

prethodno hemodinamski stabiliziranog pacijenta. U životno ugrožavajuće ozljede ubrajamo otvorene frakture kostiju i dislokacije zglobova, ishemične vaskularne ozljede, kompartment sindrom te neurološku ozljedu kao posljedicu frakture ili dislokacije. Otvorene ozljede su sklone infekciji, problemima s cijeljenjem i kasnijom funkcijom ekstremiteta. Otvorene frakture se lako prepoznaju kliničkim pregledom, dok se otvorene dislokacije mogu prepoznati klinički, a u dvojbenim slučajevima i primjenom CT-a koji će detektirati prisutnost zraka intraartikularno. Kod sumnje na ishemičnu vaskularnu ozljedu uputno je napraviti CT-angiografiju ozlijeđenog ekstremiteta. Korisno je spomenuti i kompartment sindrom, koji se razvija kada povećan tlak u mišićno-fascijalnom odjeljku uzrokuje ishemiju i nekrozu. Najčešće se javlja na potkoljenici, podlaktici, stopalu, šaci, glutealnoj regiji i bedru. Važno je brzo dijagnosticirati i zbrinuti kompartment sindrom jer može uzrokovati neurološki deficit, nekrozu mišića, ishemičnu kontrakturu, infekciju, odgođeno cijeljenje fraktura i moguću amputaciju. Pored toga, ukoliko se ne dijagnosticira na vrijeme, dolazi do oslobađanja mioglobina, mioglobinurije i mogućeg zatajenja bubrega. Sindrom se dijagnosticira mjerenjem intrakompartmentalnog tlaka. Neurološke ozljede u području ekstremiteta se također dijagnosticiraju na temelju kliničkog pregleda i ne zahtijevaju detaljniju radiološku obradu.

Kod ozljeda zglobova često dolazi i do ozljeda ligamenata. To nisu životno ugrožavajuće ozljede, ali brza dijagnoza i zbrinjavanje su od velike važnosti za kasniju funkciju ekstremiteta. Dijagnosticiraju se najčešće kliničkim pregledom, nekad se koristi rendgensko snimanje koje je uglavnom bez osobitosti, međutim katkad može detektirati avulzije ligamenata. Na frakture kostiju posumnjat ćemo na temelju kliničkog pregleda u kojem nailazimo na oticanje uda, deformitet, krepitacije, nenormalnu

pokretljivost te bolnost prilikom pregleda. Dijagnozu potvrđujemo rendgenskim snimanjem zahvaćenog uda u kojima je bitno snimiti i susjedne zglobove kako bi se isključile okultne dislokacije i prateće ozljede (25).

4. Zaključak

Politrauma je stanje popraćeno ozljedama organa koje ugrožavaju život. Stoga je brza i precizna radiološka obrada od velike važnosti kako bi se smrtnost navedenog stanja svela na minimum. U radiološkoj obradi koriste se razne metode poput kompjutorizirane tomografije, rendgenskog snimanja, ultrazvučne procedure, magnetske rezonancije i drugih. Najpogodnija i najčešće korištena pretraga danas je kompjutorizirana tomografija cijelog tijela koja omogućuje postavljanje brze i točne dijagnoze te pravovremeno liječenje vitalno ugrožavajućih ozljeda. Međutim, s obzirom na visoku dozu zračenja, rizik intravenske primjene kontrastnog sredstva, cijenu pretrage te radno opterećenje radiologa koji pregled analizira, bitno je dobro procijeniti, u skladu s postojećim smjernicama, kod kojih pacijenata je ta pretraga zaista indicirana.

I dalje se teži unapređenju protokola radiološke obrade politraumatiziranih bolesnika koji bi omogućili brzo i točno postavljanje dijagnoze uz prihvatljive troškove i pacijentovu sigurnost.

5. Zahvala

Prije svega se zahvaljujem svojoj mentorici, doc. dr. sc. Maji Hrabak Paar na ljubaznosti, suradnji i stručnom vodstvu tijekom pisanja ovog diplomskog rada.

Zahvaljujem se najviše svojoj majci Ljerki koja mi je pružala nesebičnu podršku tijekom cijelog mog školovanja, a osobito tijekom fakultetskog obrazovanja. Vjerujem da bez nje ovo postignuće ne bi bilo moguće. Također se zahvaljujem i tati Nediljku te sestri Anamariji što su mi bili podrška. Posebne zahvale idu mojim bliskim prijateljima koji su uvijek pružali neopisivu podršku i vjetar u leđa, kako u fakultetskim obavezama, tako i u životnim izazovima. Nadalje, zahvaljujem se i široj obitelji na podršci, a osobito malom anđelu Ivanu kojem i posvećujem ovaj rad.

6. Literatura

1. Šoša T i sur. Politrauma. U: Sutlić Ž, Stanec Z, Tonković I. Kirurgija. Naklada Ljevak. Zagreb 2007;986-989.
2. Dugački V. GRUJIĆ, Miroslav. Leksikografski zavod Miroslav Krleža 2002. <http://hbl.lzmk.hr/clanak.aspx?id=8084> [pristupljeno 3.5.2019.]
3. Mijatović D, Friganović A. Zbrinjavanje politraumatiziranog pacijenta. Hrvatski časopis za javno zdravstvo 2017; 13(51): 94-100.
4. Murphy A, Jones J. CT polytrauma (technique). Radiopaedia. <https://radiopaedia.org/articles/ct-polytrauma-technique> [pristupljeno 31.5.2019.]
5. Sierink JC, Treskes K, Hohmann J et al. Immediate total-body CT scanning versus conventional imaging and selective CT scanning in patients with severe trauma (REACT-2): a randomised controlled trial. Lancet 2016; 388(10045):673-83.
6. Bell DJ, Bickle I. Focused Assessment with Sonography for Trauma (FAST) scan. Radiopaedia. <https://radiopaedia.org/articles/focussed-assessment-with-sonography-for-trauma-fast-scan?lang=us> [pristupljeno 31.5.2019.]
7. Abdominal and Pelvic Trauma. Advanced Trauma Life Support, 10th edition. <https://viaaerearcp.files.wordpress.com/2018/02/atls-2018.pdf> [pristupljeno 31.5.2019.]
8. Richards JR, McGahan JP. Focussed Assessment with Sonography in Trauma (FAST) in 2017: What Radiologists Can Learn. Radiology 2017;283:30-48.
9. Caputo ND, Stahmer C, Lim G et al. Whole-body computed tomographic scanning leads to better survival as opposed to selective scanning in trauma patients: a systematic review and meta-analysis. J Trauma Acute Care Surg 2014;77(4): 534-9.
10. Shah V. Incidental findings on trauma CT. Radiopaedia <https://radiopaedia.org/articles/incidental-findings-on-trauma-ct?lang=us> [pristupljeno 1.6.2019.]

11. Harvey JJ, West ATH. The right scan, for the right patient, at the right time: The reorganization of major trauma service provision in England and its implications for radiologists. *Clin Radiol* 2013;68:871-886.
12. Lee B, Newberg A. Neuroimaging in Traumatic Brain Imaging. *NeuroRx* 2005;2(2):372-83.
13. Head Trauma. *Advanced Trauma Life Support*, 10th edition.
<https://viaaerearcp.files.wordpress.com/2018/02/atls-2018.pdf> [pristupljeno 31.5.2019.]
14. Hebrang A, Klarić-Čustović R. Središnji živčani sustav. U: Hebrang A, Klarić-Čustović R. *Radiologija. Medicinska naklada. Zagreb* 2007;311-336.
15. Wee B, Reynolds J, Bleetman A. Imaging after trauma to neck. *BMJ* 2008;336:154-157.
16. Spine and Spinal Cord Trauma. *Advanced Trauma Life Support*, 10th edition.
<https://viaaerearcp.files.wordpress.com/2018/02/atls-2018.pdf> [pristupljeno 31.5.2019.]
17. Parizel PM, Gaudino S, Spaepen M, et al. Trauma of the spine and spinal cord: imaging strategies. *Eur Spine J* 2010;19:8-17.
18. Oikonomou A, Prassopoulos P. CT imaging of blunt chest trauma. *Insights Imaging* 2011;2:281-295.
19. Hebrang A, Klarić-Čustović R. Torakalni organi. U: Hebrang A, Klarić-Čustović R. *Radiologija. Medicinska naklada. Zagreb* 2007; 69-116
20. Kirkpatrick AW, Sirois M, Laupland KB, et al. Hand-held thoracic sonography for detecting post-traumatic pneumothoraces: the Extended Focused Assessment with Sonography for Trauma (EFAST). *J Trauma* 2004;57(2):288–295.
21. Thoracic Trauma. *Advanced Trauma Life Support*, 10th edition.
<https://viaaerearcp.files.wordpress.com/2018/02/atls-2018.pdf> [pristupljeno 1.6.2019.]
22. Soto J A, Anderson S W. Multidetector of Blunt Abdominal Trauma. *Radiology* 2012;265:678-693.

23. Hebrang A, Klarić-Čustović R. Hepatobilijarni sustav, gušterača i slezena. U: Hebrang A, Klarić-Čustović R. Radiologija. Medicinska naklada. Zagreb 2007; 175-196.]
24. Melamud K, LeBedis CA, Anderson SW, Soto JA. Biliary Imaging: Multimodality Approach to Imaging of Biliary Injuries and Their Complications. RadioGraphics 2014;34:613-623.
25. Musculoskeletal Trauma. Advanced Trauma Life Support, 10th edition. <https://viaaerearcp.files.wordpress.com/2018/02/atls-2018.pdf> [pristupljeno 2.6.2019.]

7. Životopis

Patricija Pejić rođena je 17. 03. 1994. u Zagrebu gdje je završila Osnovnu školu Ivana Filipovića. Srednju školu je pohađala u zagrebačkoj XV. (petnaestoj) gimnaziji. Medicinski fakultet u Zagrebu je upisala 2012. godine. Tijekom studiranja bila je aktivan član Studentske sekcije za pedijatriju u sklopu koje je volontirala u mnogobrojnim aktivnostima. Od 2014. članica je udruge CROMSIC. 2019. sudjelovala je na „5. tečaju 1. kategorije trajne izobrazbe liječnika s međunarodnim sudjelovanjem: Racionalna dijagnostika i liječenje“ održanom u Šibeniku. Tečno govori engleski jezik, a posjeduje i osnovna znanja njemačkog jezika.

