

Prijelomi ivera

Miličević, Lucija Veronika

Master's thesis / Diplomski rad

2019

Degree Grantor / Ustanova koja je dodijelila akademski / stručni stupanj: **University of Zagreb, School of Medicine / Sveučilište u Zagrebu, Medicinski fakultet**

Permanent link / Trajna poveznica: <https://um.nsk.hr/um:nbn:hr:105:769274>

Rights / Prava: [In copyright](#)/[Zaštićeno autorskim pravom.](#)

Download date / Datum preuzimanja: **2024-12-04**



Repository / Repozitorij:

[Dr Med - University of Zagreb School of Medicine Digital Repository](#)



**SVEUČILIŠTE U ZAGREBU
MEDICINSKI FAKULTET**

Lucija Veronika Miličević

Prijelomi ivera

DIPLOMSKI RAD



Zagreb, 2019.

**SVEUČILIŠTE U ZAGREBU
MEDICINSKI FAKULTET**

Lucija Veronika Miličević

Prijelomi ivera

DIPLOMSKI RAD



Zagreb, 2019.

Ovaj diplomski rad izrađen je na Klinici za traumatologiju Kliničkoga bolničkog centra Sestre milosrdnice pod mentorstvom prof.dr.sc. Esmata Elabjera, dr. med. Predan je na ocjenu u akademskoj godini 2018. / 2019.

POPIS KRATICA I OBJAŠNENJA

AO (njem. Arbeitsgemeinschaft für Osteosynthesefragen) – Radna skupina za pitanja osteosinteze

AP – anteroposteriorno

CT (eng. Computed tomography) – kompjuterizirana tomografija

NMR (eng. Nuclear magnetic resonance) – nuklearna magnetska rezonancija

ORIF (eng. Open reduction and internal fixation) – otvorena repozicija i unutarnja fiksacija

RTG – rentgenogram

SADRŽAJ

1. SAŽETAK	
2. SUMMARY	
3. UVOD	1
4. ANATOMIJA I BIOMEHANIKA	2
5. EPIDEMIOLOGIJA I MEHANIZAM NASTANKA PRIJELOMA IVERA	4
6. VRSTE I KLASIFIKACIJA PRIJELOMA IVERA	5
6.1. VRSTE PRIJELOMA IVERA.....	5
6.2. KLASIFIKACIJA PRIJELOMA IVERA.....	8
7. KLINIČKA SLIKA I DIJAGNOSTIKA PRIJELOMA IVERA.....	10
7.1. KLINIČKA SLIKA PRIJELOMA IVERA.....	10
7.2. DIJAGNOSTIKA PRIJELOMA IVERA.....	11
8. LIJEČENJE PRIJELOMA IVERA.....	13
8.1. KONZERVATIVNO LIJEČENJE PRIJELOMA IVERA.....	13
8.2. OPERACIJSKO LIJEČENJE PRIJELOMA IVERA.....	14
8.2.1. FIKSACIJA PRIJELOMA IVERA SVEOBUHVATNOM SVEZOM	14
8.2.2. FIKSACIJA PRIJELOMA IVERA SVEOBUHVATNOM SVEZOM UZ KORIŠTENJE KANULIRANIH VIJAKA.....	15
8.2.3. KOŠARICA PO SMILJANIĆU.....	16
8.2.4. PATELEKTOMIJA.....	17
8.2.4.1. PARCIJALNA PATELEKTOMIJA.....	17
8.2.4.2. TOTALNA PATELEKTOMIJA.....	18
8.2.5. LIJEČENJE OSTEOHONDRAJNIH PRIJELOMA IVERA.....	18
8.2.6. LIJEČENJE OTVORENIH PRIJELOMA IVERA.....	19
9. KOMPLIKACIJE	20
9.1. KOMPLIKACIJE KONZERVATIVNOG LIJEČENJA PRIJELOMA IVERA.....	20
9.2. KOMPLIKACIJE OPERACIJSKOG LIJEČENJA PRIJELOMA IVERA.....	20
10. ISHODI I REHABILITACIJA	23
10.1. KONZERVATIVNO LIJEČENJE PRIJELOMA IVERA	23
10.2. OPERACIJSKO LIJEČENJE PRIJELOMA IVERA	23
11. ZAKLJUČAK	24
12. LITERATURA	25
13. ZAHVALE	30
14. ŽIVOTOPIS	31

1. SAŽETAK

Prijelomi ivera

Lucija Veronika Miličević

Prijelomi ivera čine oko 1% svih prijeloma u odrasloj dobi. U djece su izrazito rijetki. Nastaju kao posljedica djelovanja ili izravne ili neizravne sile. Ovisno o mehanizmu nastanka postoje različite vrste prijeloma ivera. Opisuju se prema izgledu prijelomne pukotine i oštećenju okolnih mekih tkiva. Najčešći su poprečni prijelomi ivera nastali djelovanjem neizravne sile. Čine 50 – 80% svih prijeloma ivera. Kominutivni prijelomi čine 30 – 35%, a okomiti 12 – 17%. Većinom su prijelomi ivera zatvoreni prijelomi. Otvoreni je oko 7% i nastaju djelovanjem sila visoke energije, najčešće u prometnim nesrećama. Za sigurno postavljanje dijagnoze prijeloma ivera potrebni su anamneza o načinu nastanka ozljede, fizikalni pregled i radiološke pretrage. Glavni su ciljevi liječenja prijeloma ivera vraćanje funkcije ekstenzornog mehanizma i očuvanje što većeg dijela ivera te povećanje kongruentnosti zgloba i postizanje rane mobilizacije. Liječenje može biti konzervativno i operacijsko. Konzervativno liječenje indicirano je u prijeloma s pomakom ulomaka kosti manjima od tri milimetra te nekongruentnosti zgloba manjoj od dva milimetra, uz uvjet da je ekstenzorni aparat u potpunosti očuvan. Sastoji se od imobilizacije u trajanju od četiriju do šest tjedana i vježbi podizanja ispružene noge i izometričkih vježbi kvadricepsa što je ranije moguće. Operacijsko liječenje prijeloma ivera indicirano je u prijeloma s pomakom ulomaka većim od tri milimetra, nekongruentnosti zgloba većoj od dva milimetra, osteohondralnih prijeloma, otvorenih prijeloma te pri disrupciji ekstenzornog mehanizma. Obuhvaća različite tehnike kao što su metoda sveobuhvatne sveze, Kirschnerove žice, košarica po Smiljaniću, osteosinteza pločicama i vijcima i kombinacije navedenih tehnika te parcijalna i totalna patelektomija. Zbog velike uloge ivera u biomehanici koljenskog zgloba od iznimne je važnosti nastojati očuvati iver i uspostaviti repoziciju ulomaka kosti pri liječenju prijeloma ivera. Stoga su patelektomije zadnja metoda izbora, one su potrebne ako nije bilo moguće drugom metodom uspostaviti repoziciju ulomaka ili se koriste nakon pojave infekcija, osteomijelitisa i periprostetskih prijeloma. Najčešće su komplikacije liječenja smanjeni opseg kretnji koljena, ukočenost koljena, atrofija kvadricepsa i patelofemoralni osteoartritis te loša repozicija ulomaka, nepotpuno sraštanje ulomaka i infekcija nakon operacijskoga liječenja.

Ključne riječi: iver, prijelom, repozicija, osteosinteza

2. SUMMARY

Patella fractures

Lucija Veronika Miličević

Patella fractures account for about 1% of all fractures in adults. They are extremely rare in children. Patella fractures can be caused by either a direct or indirect force. There are various types of patella fractures, depending on the underlying mechanism of injury. The fractures are described based on the shape of the fracture line and the degree of surrounding soft tissue damage. Transversal fractures are the most common, accounting for 50-80% of all patella fractures. Comminuted fractures account for 30-35%, whereas vertical fractures 12-17%. Most patella fractures are closed. Around 7% of them are open and are caused by high energy forces, most common in traffic accidents. For making the diagnosis of patella fractures patient's history on the injury mechanism, physical exam and radiological examination are necessary. The main goals of treatment are restoration of the extensor mechanism and preserving the patella, as well as maximizing articular congruity and early mobilization. Treatment can be either conservative or operative. Conservative treatment is indicated for patella fractures with fragment displacement less than 3 mm or articular congruity less than 2 mm, provided that the extensor mechanism is intact. It consists of immobilization in duration of 4-6 weeks with straight leg raises and isometric quadriceps exercises as soon as possible. Operative treatment is indicated for patella fractures with fragment displacement more than 3 mm or articular congruity more than 2 mm, osteochondral fractures, open fractures and disrupted extensor mechanism. Several techniques are included, such as tension band wiring, Kirschner wires, basket plate, osteosynthesis with plates and screws, partial and total patellectomy. Patellectomies are considered as last resort, due to the major role of the patella in the function of the extensor mechanism, so every effort is made to preserve the patella. They are considered a method of choice for fractures where reduction could not be achieved by other techniques, infections, osteomyelitis and periprosthetic fractures. Most common complications after treatment are reduced range of motion, stiffness of the knee, quadriceps atrophy, and osteoarthritis, as well as loss of reduction, nonunion and infection postoperatively.

Keywords: patella, fracture, reduction, osteosynthesis

3. UVOD

Iver (lat. patella) najveća je sezamska kost u ljudskome tijelu i nalazi se unutar tetive kvadricepsa, četveroglavog mišića. Uz ekstenzorni aparat ima vrlo važnu ulogu u stabilizaciji koljena i izravno djeluje u ekstenziji koljena te povećava polugu ekstenzornog mehanizma kvadricepsa do 30% (1). Zbog velikoga opterećenja kojemu je iver izložen, hrskavica je na njegovoj zgloboj površini među najdebljima u ljudskome tijelu i može iznositi čak do 5,5 mm (2,3).

Prijelomi ivera mogu biti posljedica ili izravnoga ili neizravnog mehanizma. Neizravni mehanizam tipično rezultira poprečnim prijelomom, koji nastaje kad sila ekstenzornog mehanizma nadvlada vlačnu čvrstoću ivera. Izravni udarac, najčešće u flektirano koljeno, često rezultira kominutivnim prijelomom (4). Kominutivni prijelomi čine 55% operacijski liječenih prijeloma ivera (5). Iako neki kominutivni prijelomi s očuvanim ekstenzornim mehanizmom mogu biti liječeni konzervativno, kirurško liječenje indicirano je pri disrupciji ekstenzornog mehanizma, pri zgloboj nesrazmjeru većem od dva milimetra te pri pomaku ulomaka većem od tri milimetra (2,5). Liječenje prijeloma ivera napredovalo je s poboljšanjem tehnika fiksacije prijeloma i s boljim razumijevanjem funkcije samoga ivera (6).

Glavni su ciljevi liječenja prijeloma ivera vraćanje funkcije ekstenzornog mehanizma i smanjenje gubitka patelarne kosti te povećanje kongruentnosti zgloba i postizanje rane mobilizacije (2,6 – 8).

Liječenje prijeloma ivera i vraćanje njegove funkcije još je uvijek veliki izazov za kirurge. Nažalost, nakon liječenja prijeloma ivera često ostaju funkcionalna oštećenja, uključujući i bol te smanjenu snagu i izdržljivost kvadricepsa (9). Ostale su postoperacijske komplikacije smanjeni opseg pokreta, što je i najčešća komplikacija, infekcije, nesraštanje i patelofemoralni artritis (8). U ovom preglednom radu bit će opisani epidemiologija, anatomija i mehanizmi nastanka ozljede i klinička slika, dijagnostika te liječenje prijeloma ivera.

4. ANATOMIJA I BIOMEHANIKA

Iver je najveća sezamska kost u ljudskome tijelu, uložena je u tetivu četveroglavog mišića, kvadricepsa. Proksimalne tri četvrtine kosti prekrivene su debelom hrskavicom, dok preostali distalni pol nije dio zglobne kongruencije (8).

Kvadriceps ili četveroglavi mišić sastoji se od četiriju mišića, *m. Rectus femoris*, *m. Vastus lateralis*, *m. Vastus intermedius* i *m. Vastus medialis*. *M. Rectus femoris* najduži je i najpovršniji od navedenih. Duboki se sloj tetive kvadricepsa hvata na proksimalnu bazu ivera, dok se površna vlakna protežu preko ivera i hvataju na tuberkul tibije te tvore patelarni ligament (8).

Fascia lata prostire se preko prednje površine koljena i tvori patelarni retinakulum zajedno s aponeurotskim vlaknima mišića *Vastus lateralis* i *medialis*. Duboka poprečna vlakna zglobne čahure, poznata kao patelofemoralni ligament, šire se od ivera do epikondila femura i time pridonose patelarnom retinakulumu (10).

Iver zajedno s trohlejom femura čini patelofemoralni zglob, koji uz tibiofemoralni zglob čini koljenski zglob (11). Patelofemoralni zglob po pitanju se biomehanike smatra jednim od najsloženijih zglobova u ljudskome tijelu (12).

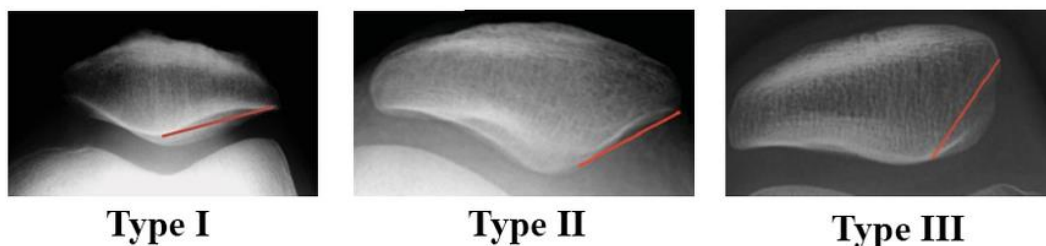
Primarna je biomehanička funkcija ivera poboljšanje učinkovitosti kvadricepsa povećavanjem poluge ekstenzornog mehanizma. Ekstenzorni mehanizam koljena čine kvadriceps i njegova tetiva, patelarni ligament, tuberkul tibije i patelarni retinakulum (13).

Najbitnija je zadaća ekstenzornog mehanizma koljena održavanje uspravnog stava i omogućavanje samostalnoga hoda (1).

Ekstenzorni mehanizam stvara velike momente sile, što znatno opterećuje patelofemoralni zglob. Tijekom čučanja ili hodanja uz stepenice izmjerene su kompresivne sile koje su tri do čak sedam puta veće od težine cijeloga tijela. Ako se uzme u obzir malena površina patelofemoralnog zgloba, smatra se da se ovdje stvara veći pritisak kontakta nego u bilo kojem drugom zglobu koji nosi težinu cijeloga tijela (eng. weight-bearing joint) (14).

Tijekom fleksije iver se nalazi u udubini trohleje femura i služi primarno kao poveznica između kvadricepsa i proksimalne tibije. Pri fleksiji između 45° i 60° proksimalni dio ivera mora podnijeti najveći pritisak te je zbog toga prekriven debelim slojem hrskavice (15). Između fleksije od 45° i potpune ekstenzije iver povećava polugu kvadricepsa tako što pomiče vezu kvadricepsa i tibije dalje od osi rotacije koljena. Biomehaničke studije pokazale su da se time povećava poluga kvadricepsa do 30% pri potpunoj ekstenziji (1).

Postoje različite varijacije oblika ivera. Wiberg ih je podijelio u tri podskupine prema anatomskim razlikama između medijalne i lateralne plohe kosti. U tipu I su i medijalna i lateralna ploha konkavne i podjednake su veličine. Učestalost je ovoga tipa 10%. U tipu II konkavna je medijalna ploha manja od lateralne. Ovo je ujedno i najčešća varijacija, pronađena u 65% slučajeva. U tipu III konveksna je medijalna ploha manja od lateralne. Učestalost je ovoga oblika 25%. Svi ovi oblici ploha ivera imaju različit utjecaj na funkcijsku anatomiju patelofemoralnog zgloba (16).



Slika 1. Wibergova klasifikacija oblika ivera. Preuzeto s: <https://radiopaedia.org/cases/patellar-shape-wiberg-classification> uz dopuštenje autora dr. Samira Benoudine (17)

5. EPIDEMIOLOGIJA I MEHANIZAM NASTANKA PRIJELOMA IVERA

Prijelomi ivera čine oko 1% svih prijeloma u odraslih ljudi (5). Incidencija prijeloma ivera u razdoblju između 2005. i 2014. iznosila je 13.1/100,000 (18). Prema epidemiološkim studijama, takve su ozljede dva puta učestalije u muškaraca nego kod žena (5,19). Najčešći su osobe u dobi između 20 i 50 godina (8).

Prijelomi ivera mogu nastati kao posljedica izravne ili neizravne sile. Vrsta prijeloma koji nastane ovisi o tome kakva ga je sila uzrokovala (2). Izravnu silu predstavlja izravan udarac u koljeno, što je često posljedica pada ili pak udarca u kontrolnu ploču automobila u prometnim nezgodama (eng. dashboard injury) (4). Takav izravni udarac, u najčešće flektirano koljeno, izaziva uglavnom kominutivni ili stelatni prijelom (2). Neizravni mehanizam ozljede najčešće je posljedica brze fleksije koljena uz potpunu kontrakciju kvadricepsa, pri čemu ekstenzorni mehanizam nadvlada snagom kosti i uglavnom rezultira poprečnim prijelomom ili avulzijom donjega pola kosti (4).

Najčešći su uzroci prijeloma ivera prometne nesreće koje čine 78.3%, ozljede na radu u 13.7% te ozljede kod kuće 11.4% (8). Pad je najčešći uzrok zatvorenoga prijeloma ivera, u 62% slučajeva (2,20).

Vrlo su rijetki prijelomi ivera nakon rekonstrukcije prednjega križnog ligamenta koljena pri korištenju presatka patelarnog ligamenta (21,22). Procjenjuje se da je učestalost takvih prijeloma 2% i da je posljedica tehničke pogreške kirurga (23).

Periprostetski su prijelomi ivera rijetki, ali su nakon periprostetskih prijeloma femura druga najčešća lokacija takvih prijeloma u području koljena, s incidencijom manjom od 1% (24).

6. VRSTE I KLASIFIKACIJA PRIJELOMA IVERA

6.1. VRSTE PRIJELOMA IVERA

Prijelomi ivera najčešće se opisuju prema izgledu prijeloma. To može biti prema izgledu prijelomne pukotine, stupnju pomaka ili mehanizmu ozljede. Kod klasifikacije se najprije utvrdi je li prijelom sa pomakom ili bez pomaka ulomaka. Smatra se da je s pomakom ako su ulomci odvojeni više od tri milimetra ili je zglojni nesrazmjer veći od dva milimetra. Zatim se može klasificirati prijelom prema izgledu prijelomne pukotine. Tako postoje poprečni ili horizontalni prijelomi, stelatni ili kominutivni, vertikalni ili longitudinalni, apikalni ili marginalni te osteohondralni prijelomi. Vrsta prijeloma ne ovisi isključivo o mehanizmu ozljede, već i o dobi osobe, kvaliteti kosti i stupnju fleksije koljena (6).

U poprečnih se prijeloma prijelomna pukotina proteže horizontalno preko ivera i ti prijelomi najčešće nastaju kao posljedica neizravne sile, primjerice pada. Te su sile uglavnom dovoljno jake da uzrokuju prijelom ivera, ali ne i da oštete medijalni i lateralni patelarni retinakul pa je ekstenzija koljena očuvana (6). Oko 35% poprečnih prijeloma ivera čine prijelomi bez pomaka ulomaka (5). 80% takvih prijeloma pojavljuje se u srednjoj ili donjoj trećini ivera (6). Kod poprečnih prijeloma s pomakom ulomaka, koji čine 52% ukupno svih prijeloma ivera s pomakom (5,19,25), od iznimne je važnosti procijeniti stanje ekstenzornog mehanizma jer je znatno bolji ishod liječenja ako je on očuvan (6).

Stelatni ili kominutivni prijelomi ivera najčešće su posljedica izravnoga udarca u djelomično flektirano koljeno. Često se nalaze u višestruko ozlijeđenih pacijenata te su povezani s opsežnim oštećenjem okolnih mekih tkiva (8). Oko 65% je takvih prijeloma bez pomaka ulomaka (5). Uglavnom je očuvana aktivna ekstenzija koljena jer ne dolazi do oštećenja ekstenzornog aparata (6). Kod opsežnog kominutivnog prijeloma s pomakom moguće je oštećenje patelarnih retinakula. Također su moguća i oštećenja hrskavičnih površina ivera i trohleje femura (26).

U okomitih prijeloma prijelomna se pukotina proteže od donjeg pola uzduž ivera prema gornjem polu. Često je stabilna i može se liječiti konzervativno (8). Najčešće zahvaća lateralnu stranu ivera i posljedica je izravne kompresije ivera na hiperflektrano koljeno

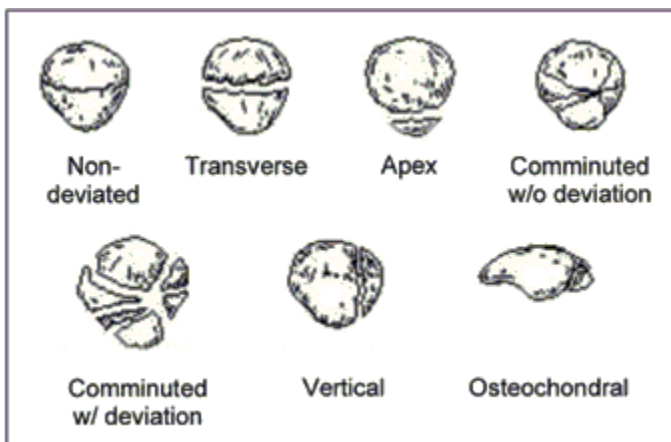
(26). Ne dolazi do oštećenja ekstenzornog aparata i aktivna je ekstenzija koljena očuvana. Ove je prijelome lako previdjeti na anteroposteriornim RTG slikama pa je uvijek nužno napraviti i lateralne slike koljena (6).

U rubnih se prijeloma prijelomna pukotina nalazi na vanjskom rubu ivera i posljedica je izravne sile na stranu ivera (8).

Osteohondralni prijelomi povezani su sa silama visoke energije, kominutivnim prijelomima ivera ili s dislokacijom ivera (6). Ne mogu se uočiti na standardnim RTG snimkama, nego samo uz pomoć oslikavanja nuklearnom magnetskom rezonancom (27). Obilježja važna za dijagnozu takvih prijeloma jesu prijelomna pukotina koja se proteže na zglobnu površinu, depresija subhondralne kosti i disrupcija i/ili fragmentacija zglobne površine (28).

Posebna je vrsta prijeloma i tzv. sleeve fraktura, avulzijski prijelom koji se pojavljuje u djece. Iako su prijelomi ivera rijetki u djece, to je najčešći prijelom te kosti kod njih. U tom slučaju dolazi do odvajanja malog koštanog dijela ivera zajedno s hrskavicom, periostom i retinakulom od glavnog dijela ivera i njegove osifikacijske jezgre (29). U odraslih su rjeđi avulzijski prijelomi i najčešće se pojavljuju na polazištu patelnog ligamenta te često uzrokuju disrupciju ekstenzornog mehanizma (5).

Od svih navedenih vrsta prijeloma najčešći su poprečni. Čine 50 – 80% svih prijeloma ivera. Kominutivni čine 30 – 35%, a okomiti 12 – 17% (30).



Slika 2. Vrste prijeloma ivera, slika preuzeta iz članka Patellar fractures: a decade of treatment at IOT-HC-FMUSP – Part I: Functional analysis uz autorovo dopuštenje (31)

Većinom su prijelomi ivera zatvoreni. Međutim, u do 7% slučajeva riječ je o otvorenom prijelomu (5). Kao posljedica mogu nastati opsežna oštećenja mekih tkiva i ozljede ekstenzornog mehanizma (8).

Otvoreni prijelomi ivera zahtijevaju hitnu kiruršku intervenciju koja uključuje opsežno ispiranje i debridman te stabilnu fiksaciju (6). U preko 90% slučajeva takvi su prijelomi posljedica prometnih nesreća sa silama visoke energije. Infekcije mekih tkiva češća su komplikacija liječenja nego kod zatvorenih prijeloma i njihova učestalost korelira s veličinom ozljede zahvaćenih mekih tkiva (32). Catalano i suradnici proučavali su seriju od 79 otvorenih prijeloma te su uočili da su skoro svi prijelomi bili s pomakom ulomaka, i to 22% poprečnih i 39% kominutivnih prijeloma. Većina, njih 53%, bili su tip II po Gustillo-Andersonovoj klasifikaciji otvorenih prijeloma (33). Kod pacijenata s otvorenim prijelomom veća je incidencija komplikacija te pacijenti iskazuju više rezultate na vizualno-analognj skali za bol (20).

Uz prijelome ivera česte su popratne ozljede. Češće se pojavljuju uz sile visoke energije (20). Prema Anandu i suradnicima učestalost popratnih ozljeda u zatvorenih prijeloma iznosi 31% (20). Prema Boströmu učestalost je takvih ozljeda 15% (5). Uz otvorene prijelome taj je postotak znatno veći, do čak 80% (20,33). Najčešće su zahvaćeni ipsilateralni donji udovi (6). Kod otvorenih prijeloma ivera popratne ozljede na ipsilateralnoj nozi prisutne su u 44% slučajeva (33), dok su na kontralateralnoj samo 5% (5).







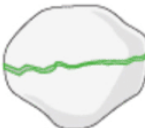
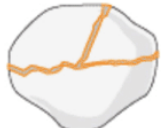
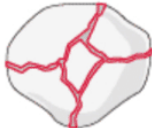
6.2. KLASIFIKACIJA PRIJELOMA IVERA

Postoje brojne klasifikacije prijeloma ivera. Hohl i Larson dijele prijelome na one bez pomaka ulomaka, poprečne (vidljivi na lateralnim rentgenskim slikama), longitudinalne ili vertikalne (vidljivi na sunrise prikazu rentgenskih slika – pri fleksiji koljena od 45°), prijelome donjeg ili gornjeg pola i kominitivne ili stelatne prijelome (23).

Druge klasifikacije prijeloma ivera predložili su Rogge, Oestern i Gosse 1985. godine te Speck i Regazzoni 1994. godine. Oni pojednostavljuju prijelome ivera i dijele ih u tri tipa. Tip A čine longitudinalni prijelomi, tip B transverzalni, a tip C kominitivni prijelomi (23).

AO (njem. Arbeitsgemeinschaft für Osteosynthesefrage), tj. Radna skupina za pitanja osteosinteze, ima svoju klasifikaciju koja se temelji na onoj Specka i Regazzonija. Te različite vrste prijeloma kodira alfanumeričkim sustavom. Svrstava ih u tri skupine: ekstraartikularne (34-A), djelomično artikularne (34-B) i potpuno artikularne (34-C). Svaka od tih skupina obuhvaća različite podvrste prijeloma ivera (34).

Tip A prijeloma ivera po AO, to jest ekstraartikularni, pojavljuju se u vrlo starih ljudi, što nagovještava da bi mogli postati mnogo češći u budućnosti s obzirom na produljen životni ljudski vijek (18).

<p>Extra articular</p> 	<p>34-A1 avulsion</p> 	<p>34-A2 isolated body</p> 	
<p>Partial articular</p> 	<p>34-B1 vertical, lateral</p> 	<p>34-B2 vertical, medial</p> 	
<p>Complete articular</p> 	<p>34-C1 transverse</p> 	<p>34-C2 transverse plus second fragment</p> 	<p>34-C3 complex</p> 

Slika 3. Klasifikacija prijeloma ivera prema AO, slika preuzeta s <https://www2.aofoundation.org/wps/portal/surgery?showPage=diagnosis&bone=Knee&segment=Patella>, uz dopuštenje AO (35)

7. KLINIČKA SLIKA I DIJAGNOSTIKA PRIJELOMA IVERA

7.1. KLINIČKA SLIKA PRIJELOMA IVERA

Dijagnoza prijeloma ivera postavlja se na temelju anamneze o mehanizmu nastanka ozljede, na temelju fizikalnoga pregleda i radioloških pretraga.

U anamnezi najčešće postoje navodi o izravnom udarcu u prednju stranu koljena ili o padu na djelomično flektirano koljeno uz kontrakciju kvadricepsa (6). Pacijenti se žale na bol u prednjem dijelu koljena, otok u području koljena i nemogućnost aktivne ekstenzije. Kod ozljeda nastalih kao posljedice sila visoke energije, kao što je izravan udarac u koljeno tijekom prometnih nesreća, treba posumnjati i na popratne ozljede koljena i kuka te ih pregledom i radiografski isključiti. Posebice treba obratiti pozornost na stanje stražnjeg križnog ligamenta, acetabula i distalnog femura (8).

Na prijelome ivera treba posumnjati ako je nakon udarca u koljeno onemogućena aktivna ekstenzija koljena (36).

Sigurni su klinički znaci prijeloma ivera kreptacije prigodom palpacije, palpabilna udaljenost između koštanih ulomaka te u otvorenih prijeloma ivera otvorena prepatelarna burza. Nesigurni su znaci lokalni hematomi, hemartrosi, modrice i kontuzije (23).

Tijekom fizikalnog pregleda u prijeloma ivera s pomakom ulomaka najčešće se uočava vidljiv i palpabilan defekt između ulomaka kosti, lokalni hematomi i hemartrosi koji nastaju brzo i simetrično (8). Izostanak velikog izljeva uz prisutan palpabilan defekt ulomaka može upućivati na oštećenje patelarnih retinakula (6).

Posebno je važno utvrditi je li oštećen ekstenzorni mehanizam. Pacijenta zatražimo da podigne ekstenziranu nogu (eng. straight-leg raise) ili da ekstendira djelomično flektirano koljeno suprotno gravitaciji. Ovaj dio pregleda može otežati opsežan hemartros zbog izrazite bolnosti (6). Potpuna nemogućnost aktivne ekstenzije koljena pokazuje da je uz prijelom ivera prisutno i oštećenje medijalnog ili lateralnog patelarnog retinakula. Treba naglasiti da isto tako, ako pacijent može potpuno ekstenzirati koljeno, ne znači da do prijeloma nije došlo, već samo da nije zahvaćen ekstenzorni mehanizam (6,8). Više je od 35% prijeloma ivera bez pomaka i s očuvanim ekstenzornim mehanizmom (2,5,23).

Također je iznimno važno ocijeniti stanje okolnih mekih tkiva. Laceracije ili abrazije kože iznad ivera mogu biti znak okultnog otvorenog prijeloma ivera ili komunikacije s koljenskim zglobom (6). Postojanje komunikacije s koljenskim zglobom ispituje se testom s fiziološkom otopinom (eng. Saline load test) kojim se u koljenski zgob iglom uštrcava fiziološka tekućina i prati izlazi li višak tekućine kroz ranu (37).

Otvoreni prijelomi ivera ili traumatske artrotomije zahtijevaju hitno ispiranje i debridman rane u sali (6).

Stupanj zahvaćenosti okolnih mekih tkiva uvelike određuje daljnji postupak liječenja. U čak do 25% slučajeva prisutna je abrazija kože koja mijenja vrijeme pristupanja operaciji te mjesto reza pri operaciji (38).

Nakon kliničkog pregleda, koji obuhvaća palpaciju, ocjenu mišićne snage i opsega pokreta pri aktivnim i pasivnim kretnjama, indicirane su radiološke pretrage (23).

Dok se ne donese definitivni plan liječenja, koljeno bi trebalo imobilizirati, lediti i držati na povišenom kako bi pacijentu bilo ugodnije (6).

7.2. DIJAGNOSTIKA PRIJELOMA IVERA

Početne pretrage obavezno uključuju standardne RTG snimke u dva smjera: anteroposteriorni (AP) i lateralni. (8,23). U većini slučajeva dovoljne su za postavljanje dijagnoze prijeloma ivera ili ozljede ekstenzornog mehanizma (6). Takve snimke uz iver pokazuju i okolne koštane strukture (8). Obavezno treba isključiti okultne prijelome kondila femura ili platoa tibije i pažljivo pregledati distalni pol ivera i tuberkul tibije da ne promaknu suptilni avulzijski prijelomi (6).

Asimetrični položaj ivera na snimkama upućuje na disrupciju patelarnog ligamenta ili tetive kvadricepsa sve dok se ne dokaže suprotno (8).

Zbog superpozicije ivera na kondile femura na AP slikama (2) moguće je previdjeti poprečne prijelome ako ne postoje lateralne snimke (23). Lateralne snimke daju konačan uvid u izgled prijelomne pukotine i postojanje disrupcije ekstenzornog mehanizma (6). Također pokazuju postoji li i dislokacije ivera ili degenerativna patologija kosti (39).

Tangencijalne ili aksijalne snimke korisne su jer se jedino na njima mogu vidjeti vertikalni i ostehondralni prijelomi (6).

Obični RTG prikazi često podcijene stupanj kominucije prijeloma (6). Kod prijeloma s velikim pomakom i/ili kominutivnih prijeloma za planiranje kirurške intervencije korisna je kompjuterizirana tomografija (CT) (23). Lazaro i suradnici dokazali su da je uključivanje CT-a u evaluaciju i planiranje liječenja dovelo do promjene strategije liječenja u 50% slučajeva, a do promjene klasifikacije prijeloma u 66% (40).

Nuklearna magnetska rezonancija (NMR) služi za isključivanje osteohondralnih prijeloma i oštećenja okolnih mekih tkiva kao što su ozljede ligamenata ili meniska (23). CT i NMR su vrlo rijetko indicirani kod izoliranih akutnih prijeloma ivera (2).

Dvodijelni (bipartitni) ili višedijelni (multipartitni) iver, koji su posljedica nesraštanja akcesornih centara osifikacije, mogu se na RTG slikama zamijeniti za prijelom ivera. U prilog toj dijagnozi ide položaj patelarnog fragmenta u superolateralnom prikazu ivera (26). Razlikuju se od prijeloma ivera po tome što su obično obostrani pa RTG slika kontralateralnog koljena uglavnom potvrdi dijagnozu. Unilateralni dvodijelni iver iznimno je rijedak nalaz te je najčešće je posljedica starog avulzijskog prijeloma ivera. Klinički se slučajevi višedijelnih ivera od prijeloma razlikuju po odsutnosti boli te po urednom funkcijom ekstenzornog aparata (6).

8. LIJEČENJE PRIJELOMA IVERA

Način liječenja prijeloma ivera ovisi o vrsti prijeloma te o nalazu fizikalnog pregleda, ponajviše o očuvanosti ekstenzornog aparata. Dob pacijenta i njegova očekivanja, kvaliteta kosti i prisutnost popratnih ozljeda također uvelike utječu na odluku o načinu liječenja (6). Uz to, uzima se u obzir i broj i veličina ulomaka kosti, kongruentnost zgloba te suradljivost pacijenta. Stoga se svakom pacijentu pristupa individualno i na temelju svega navedenoga donosi se odluka o metodi liječenja koja je najprikladnija za pacijenta (8).

Neovisno na koji se način odluči liječiti prijelom ivera, glavni su ciljevi liječenja vraćanje funkcije ekstenzornog mehanizma i smanjenje gubitka patelarne kosti te povećanje kongruentnosti zgloba i postizanje rane mobilizacije (2,6–8).

Trenutno su za liječenje prijeloma ivera na raspolaganju konzervativno liječenje te operacijsko liječenje koje uključuje otvorenu repoziciju i unutarnju fiksaciju (eng. Open reduction and internal fixation - ORIF), te parcijalnu ili totalnu patelektomiju (4,6,8,23,41).

8.1. KONZERVATIVNO LIJEČENJE PRIJELOMA IVERA

Konzervativno liječenje indicirano je u prijeloma s pomakom ulomaka kosti manjim od tri milimetra te nekongruentnosti zgloba manjoj od dva milimetra, uz uvjet da je ekstenzorni aparat u potpunosti očuvan (2,5,6,8). Smatra se da se i kominutivni prijelomi, kao i prijelomi proksimalnog ili distalnog pola ivera, mogu liječiti konzervativno ako su zadovoljeni navedeni uvjeti (25,42). Iznimku čine hondralni i osteohondralni prijelomi u kojih je operacijsko liječenje indicirano unatoč zadovoljenim kriterijima (8). Konzervativno liječenje također je indicirano u težih prijeloma koji bi inače zahtjevali operacijsko liječenje, ali zbog pacijentova stanja to nije moguće (npr. kontraindikacije za anesteziju, visoka životna dob, osteopenija, teški komorbiditeti, nepokretan pacijent) (2,6).

Liječenje se sastoji od imobilizacije u trajanju od četiriju do šest tjedana (5,6,41). Vježbama podizanja ispružene noge i izometričkim vježbama kvadricepsa započinje se rano, čim se bol smanji, kako bi se umanjila mišićna atrofija (2,6). Većina protokola liječenja dopušta slabije opterećenje na ispruženu nogu kod hoda, u ranoj fazi liječenja (6). Boström predlaže opterećenje uz štake koliko pacijent može podnijeti (5). Melvin preporuča uvođenje vježbi opsega kretnji, aktivne i asistirane, nakon jednog do dva tjedna od postavljanja imobilizacije, a zatim vježbe s

otporom nakon šest tjedana od ozljede. Tjedan dana nakon započetih vježbi opsega kretnji potrebna je RTG kontrola da se procijeni položaj ulomaka (2).

8.2. OPERACIJSKO LIJEČENJE PRIJELOMA IVERA

Operacijsko liječenje prijeloma ivera indicirano je u prijeloma s pomakom ulomaka većim od tri milimetra, nekongruetnosti zgloba većoj od dva milimetra, osteohondralnih prijeloma, otvorenih prijeloma te pri disrupciji ekstenzornog mehanizma (2,4,6). Cilj je svake kirurške intervencije postizanje visoke stabilnosti i rano započinjanje aktivnih vježbi opsega pokreta (23).

Smatra se da oko 30% prijeloma ivera zahtijeva kiruršku intervenciju te da ih 20% čine prijelomi s izrazitom kominucijom (19).

Postoje razne opcije kirurškog liječenja prijeloma ivera. Na raspolaganju su metoda sveobuhvatne sveze (eng. tension band wiring), Kirschnerove žice, osteosinteza pločicama i vijcima i kombinacije navedenih tehnika te parcijalna i totalna patelektomija (2,4,23,41). Ukupna dužina ivera od iznimne je važnosti za ponovnu uspostavu poluge ekstenzornog mehanizma pa su parcijalna i totalna patelektomija rijetko indicirane, osim ako nije moguća drukčija metoda liječenja (23).

Prigodom operacijskoga liječenja obavezno treba provjeriti zglobne površine femura i ivera i ako su prisutna ikakva intraartikularna slobodna tijela, ukloniti ih iz zgloba. Također treba procijeniti očuvanost medijalnog i lateralnog retinakula te mekih tkiva proksimalno i distalno od ivera (6).

8.2.1. Fiksacija prijeloma ivera sveobuhvatnom svezom (eng. tension band wire fixation)

Temeljni način funkcioniranja sveobuhvatne sveze pretvorba je sila napetosti koje kvadriiceps stvara na prednju kortikalnu površinu ivera u kompresivne sile na zglobnu površinu. Postupnim kretnjama fleksije koljena, pasivne sile napetosti ekstenzornog mehanizma uz pritisak kondila femura na iver povećavaju kompresiju ulomaka na zglobnu površinu i time se potiče zaraštanje prijeloma (8,18,23,41). Tu je tehniku modificirala AO grupa te se ona smatra i dinamičkim i funkcionalnim oblikom fiksacije ivera (23).

Tehnika se izvodi tako da se dvije Kirschnerove žice postave okomito na prijelomnu pukotinu kako bi osigurale repoziciju ulomaka i poslužile kao uporište za sveobuhvatnu svezu. Zatim se na prednju stranu ivera postavlja sveobuhvatna sveza u obliku broja osam koju čine dvije tanke žice kako bi se osigurala repozicija. Krajevi obiju žica sveobuhvatne sveze zatim se zavrnu i ukopaju u iver kako bi se spriječilo njihovo pomicanje (6,8).

Treba izbjeći pretjerano zatezanje žica kako bi se izbjeglo njihovo pucanje i posljedični gubitak repozicije ulomaka ili ijatrogena kominucija fragmenata. Također treba obratiti pozornost da su obje žice jednako zategnute kako bi se uspostavila simetrična kompresija ulomaka (6). Moguće je dodati još jednu cirkularnu serklažu oko ekvatora ivera kako bi se pojačala stabilnost osteosintetske konstrukcije. Nakon stabilizacije prijeloma ivera slijedi popravak ekstenzornog mehanizma, ako je potreban (8).

Ovo je najčešće korištena metoda za liječenje jednostavnih poprječnih prijeloma ivera, ali može se primijeniti i kod nekih kominutivnih prijeloma ako je očuvan posteriorni kortikalis kosti koji omogućuje kompresiju (41).

Vrlo se često prijelom sastoji od više ulomaka ili su ulomci kosti koso orijentirani. U tom slučaju treba prilagoditi metodu sveobuhvatne sveze ili ju kombinirati s drugim tehnikama kako bi ulomci odgovarali jedinstvenom uzorku prijeloma. Također postoji mogućnost "pojednostavljenja" uzorka prijeloma tako da se reponiraju i fiksiraju manji ulomci i time stvori uzorak prijeloma koji je pogodan za liječenje sveobuhvatnom svezom (6).

Liječenje ovom metodom omogućuje rano pokretanje što poboljšava ishod i umanjuje nastanak posttraumatskog artritisa (41).

8.2.2. Fiksacija prijeloma ivera sveobuhvatnom svezom uz korištenje kanuliranih vijaka

Razlika je između ove metode i prethodno navedene sveobuhvatne sveze u tome što se ovdje umjesto dviju Kirschnerovih žica postavljaju dva kanulirana vijka okomito na prijelomnu pukotinu. Veličina vijaka ovisi o veličini ivera, najčešće su korišteni oni od 3.5 ili 4 milimetra (6,8).

Potom se kroz svaki od vijaka provodi po jedna žica i tvori se sveobuhvatna sveza u obliku broja osam na prednjoj strani kosti kako bi se osigurala repozicija i slijedi isti postupak kao što je prethodno naveden (6).

Ova se tehnika u biomehaničkim istraživanjima mogućnosti sprječavanja pomaka ulomaka kosti pokazala znatno boljom od konvencionalne metode sveobuhvatne sveze s Kirschnerovim žicama (43,44). Vijci su rigidniji nego Kirschnerove žice i pružaju otpor vlačnom opterećenju pri potpunoj ekstenziji koljena (2).

Za jednostavne poprečne ili okomite prijelome ivera u pacijenata s primjerenom gustoćom kosti moguće je postaviti samo kanulirane vijke, bez sveobuhvatne sveze. Time se izbjegava nepotrebno oštećenje okolnih mekih tkiva i čuva se vaskularna opskrba (8).

Opisana je i perkutana tehnika fiksacije sveobuhvatnom svezom i kanuliranim vijcima (45). U odabranih slučajeva, ako je moguće postići anatomsku repoziciju zatvorenim tehnikom, perkutano postavljanje kanuliranih vijaka pokazuje veliku prednost. Tako se očuva vaskularna opskrba ulomaka ivera i samim time smanji rizik nastanka postoperativnih priraslica i kontrakture (8).

8.2.3. Košarica po Smiljaniću (eng. basket plate)

Ovu je metodu fiksacije prijeloma ivera osmislio Smiljanić 1988. godine u KBC Sestre milosrdnice s ciljem liječenja multifragmentarnih prijeloma apeksa ivera. Ta metoda omogućava očuvanje ivera jer su se dotad takvi prijelomi liječili isključivo parcijalnom patelektomijom (46). Time predstavlja i manje invazivnu metodu operacijskog liječenja i elegantnu repoziciju kominutivnih prijeloma ili prijeloma distalnog pola ivera (23,47).

Ulomci ivera se približe te se košarica postavi u patelarni ligament kako bi se svi ulomci mogli sakupiti u nju, zbog čega je i dobila takav naziv. Oblikovana je poput inferiornog pola ivera kako bi se omogućilo održanje multifragmentarnog pola na mjestu. Na košarici se nalaze rupe kroz koje se postavljaju vijci koji ju osiguravaju za tijelo ivera. Po potrebi mogu se dodati i dva spongiozna vijka za dodatnu stabilnost (2,46,48).

Prednost je košarice, osim očuvanja ivera, i mogućnost rane mobilizacije, već prvog dana nakon zahvata. Dovoljno je stabilna za puno opterećenje zahvaćene noge pri hodu po ravnom. Za hod uz kosinu ili niz kosinu potrebno je korištenje štaka kako bi se smanjilo opterećenje na flektirano koljeno i to sljedećih šest tjedana (46).

Kad se uspoređuju rezultati liječenja košaricom po Smiljaniću i parcijalnom patelektomijom, bolji

su ishodi liječenja košaricom. Ta skupina pacijenata ocijenila je svoje stanje boljim, prijavila manje bolove, manje oticanje, imala je veći opseg kretnji u koljenu te manju atrofiju mišića nego pacijenti liječeni parcijalnom patelektomijom (46).

8.2.4. Patelektomija

Kao što je već prije spomenuto u ovome radu, cjelokupna duljina ivera vrlo je važna za funkciju i biomehaniku ekstenzornog aparata i patelektomija se nastoji izbjeći ako je to ikako moguće (9,23,24).

8.2.4.1. Parcijalna patelektomija

Parcijalna je patelektomija razvijena kao alternativa totalnoj patelektomiji. Koristi se pri liječenju različitih oblika prijeloma ivera. Prema nekim istraživanjima zadržavanje dijela ivera pokazalo je da se time ipak održava dio poluge ivera. Također je pokazalo da se poboljšava snaga i smanjuje nestabilnost ligamenata te atrofija kvadricepsa, u usporedbi s totalnom patelektomijom (1,2,41). Da bi se očuvao funkcionalni integritet ekstenzornog mehanizma, treba očuvati središnji dio ivera i ukupno dvije trećine artikularne površine kosti (8).

Böstman i suradnici prijavili su loše ishode pri uklanjanju više od 40% ivera (25).

Parcijalna patelektomija ili resekcija proksimalnog ili distalnog pola ivera može biti indicirana u prijeloma s malim fragmentima ili loše sraslih prijeloma. Izvodi se tako da se izvade kominutivni koštani fragmenti te se povlače neresorptivni konci od patelarne tetive kroz izbušene rupe u iveru (41).

Češće se koristi kod prijeloma s izrazitom kominucijom jednog pola ivera kad nije pogodno liječenje unutarnjom fiksacijom (23,49). Osteosintetska refiksacija pola ivera pokazala je bolje rezultate kad se usporedi s resekcijom pola (23). U prijeloma distalnog pola ivera s izrazitom kominucijom ulomaka moguće je učiniti resekciju pola s ponovnim spajanjem patelarne tetive (50).

8.2.4.2. Totalna patelektomija

Totalna patelektomija mnogo se češće koristila u prošlosti, ali kako se sve više prepoznavala uloga ivera i njegova važnost za funkciju ekstenzornog mehanizma te se također usavršavale tehnike unutarnje fiksacije, tako se i smanjio opseg indikacija za potpuno uklanjanje ivera (2,41). Unatoč tome još je uvijek metoda izbora pri izrazito kominutivnih prijeloma kod kojih nije moguće uspostaviti repoziciju ulomaka ili repozicija nije postignuta drugim operacijskim metodama. Također se koristi u liječenju nesraslih prijeloma, kroničnih infekcija, osteomijelitisa, patelofemoralnog artritisa i periprostetskih prijeloma tipa IIIB (2,8,23).

Totalnom patelektomijom uklanja se važna funkcija ivera u radu ekstenzornog mehanizma te se time smanjuje snaga ekstenzije koljena za 49% (4,51).

8.2.5. Liječenje osteohondralnih prijeloma ivera

Do hondralnih ili osteohondralnih prijeloma dolazi prigodom akutne dislokacije ivera. Operacijsko liječenje indicirano je ako je došlo do pomaka osteohondralnih ulomaka. Ovisno o veličini, lokaciji i vitalnosti ulomka se odlučuje koja je, od nekoliko kirurških tehnika na raspolaganju, pogodna metoda liječenja takvog prijeloma (8).

Trenutno su metoda izbora različite artroskopske tehnike stimuliranja koštane srži. Tehnika mikrofraktura uključuje opsežni debridman nestabilne ili oštećene hrskavice i zatim bušenje višebrojnih rupa međusobno udaljenih 3-4 mm, uz očuvanje subhondralne površine kosti (52). Mozaikoplastika predstavlja postupak uzimanja malih autolognih osteohondralnih presađak iz manje opterećenih dijelova patelofemoralnog zgloba i presađivanje na mjesto prijeloma (53). Posljednja je tehnika implantacija autolognih hondrocita, kulture stanica koja se dobije iz hrskavice proksimalnog dijela medijalnog kondila femura zahvaćenog koljena, te se zatim presadi u mjesto defekta (52).

8.2.6. Liječenje otvorenih prijeloma ivera

Liječenje otvorenih prijeloma ivera temelji se na istim principima kao liječenje svih otvorenih prijeloma. Potrebno je što prije započeti liječenje kako bi se izbjegle komplikacije poput osteomijelitisa i septičkog artritisa (8).

Smatra se da se otvoreni prijelomi trebaju početi liječiti unutar 6 do 8 sati nakon nastanja ozljede (23).

Najbitnije je što prije učiniti irigaciju, opsežan debridman i pravovremena primjena primjerenog antibiotika. Nakon toga je potrebno provesti fiksaciju prijeloma i što ranije zatvaranje rane (2,20,41).

Na sve se načine pokušava sačuvati kost te se patelektomija nastoji izbjeći. Indicirana je kad nije moguće provesti odgovarajuću fiksaciju prijeloma ivera (2).

9. KOMPLIKACIJE

Najčešća je komplikacija prijeloma ivera smanjen opseg kretnji koljena. Smatra se da su glavni uzroci infekcija, produljena imobilizacija i nepravilna rehabilitacija (8).

Nakon nepotpune repozicije prijeloma ivera može doći do rane pojave osteoartritisa (23). Smatra se da je učestalost pojave patelofemoralnog osteoartritisa nakon prijeloma ivera oko 8.5% (8). Sorensen i suradnici navode da pojava osteoartritisa ne ovisi o metodi liječenja prijeloma ivera, konzervativnog ili operacijskog (54). Boström i suradnici navode kako je znatno niža učestalost osteoartritisa nakon konzervativnog liječenja (16%) u usporedbi s operacijskim liječenjem, gdje iznosi 35%. Također navode da razvoj osteoartritisa ovisi primarno o početnom oštećenju hrskavice, a zatim i o kvaliteti repozicije ulomaka (5). Zato se posebno naglašava potreba uspostavljanja repozicije ulomaka pri liječenju prijeloma ivera kako bi se izbjegao rani nastup patelofemoralnog osteoartritisa jer takvi pacijenti na kraju završe s endoprotezom koljena u ranoj životnoj dobi (8).

9.1. KOMPLIKACIJE KONZERVATIVNOG LIJEČENJA PRIJELOMA IVERA

Najčešće su komplikacije nemogućnost potpune ekstenzije, kao posljedica nesraštanja ulomaka kosti, te ukočenost koljena kao posljedica inkongruencije zglobne površine ivera ili produljene imobilizacije (8). Produljena imobilizacija uzrokuje ukočenost koljena, atrofiju kvadricepsa i priraslice zgloba. Ukočenost koljena može se umanjiti solidnom fiksacijom i ranim započinjanjem vježbi opsega pokreta koljena (41).

9.2. KOMPLIKACIJE OPERACIJSKOGA LIJEČENJA PRIJELOMA IVERA

Komorbiditeti pacijenta igraju veliku ulogu u nastanku različitih postoperacijskih komplikacija. U pacijenata s cerebrovaskularnim incidentom u anamnezi je šest puta veći rizik od infekcije te čak petnaest puta veći rizik za nesraštanje prijeloma. U pacijenata koji boluju od dijabetesa osam je puta veća vjerojatnost da će biti potrebna reoperacija zbog bilo kojeg razloga (55).

Osim općenitih perioperacijskih i postoperacijskih komplikacija koje se mogu pojaviti nakon invazivnih operacija kao što su infekcija rane i krvarenje, mogu se pojaviti i specifične komplikacije vezane uz kirurško liječenje prijeloma ivera (23). Prema istraživanju Smitha i suradnika učestalost sekundarnog pomaka frakturiranih ulomaka iznosi 12.6%, infekcije 2.3%, a iritacije mekih tkiva 10.3% (56).

Loša repozicija ulomaka pojavljuje se u do 20% operacijski liječenih prijeloma ivera (5,8,56). Najčešće je posljedica tehničke pogreške kirurga zbog neodgovarajućeg postavljanja ili zatezanja sveobuhvatne sveze. Posljedično se stvaraju konstrukcijska nestabilnost i pomak ulomaka kostiju (8,56). Miller i suradnici su objavili da je korištenje Kirschnerovih žica sa ili bez sveobuhvatne sveze povezano s većom učestalošću nesraštanja u usporedbi s korištenjem vijaka (57). Indikacije za revizijsku operaciju su razdvojenost ulomaka veća od tri milimetra ili inkongruentnost zglobne površine ivera veća od dva milimetra (8).

Supkutani položaj čini iver sklonim otvorenim ozljedama i posljedičnim infekcijama. Učestalost je takvih infekcija između 3 i 10% (58,59). Liječenje se provodi prema standardnim protokolima, uz irigaciju, opsežan debridman i resekciju nekrotičnog tkiva uz primjenu odgovarajućeg antibiotika prema antibiogramu.

Rijetki su slučajevi teškog osteomijelitisa koji se ne može riješiti operacijski pa se tada predlaže patelektomija kao zadnja metoda (8).

Kasno ili nepotpuno sraštanje ulomaka kosti pojavljuje se u 2.7 – 12.5% slučajeva prema literaturi (8,32,60). Najbolji način liječenja u tom se slučaju mora individualno prilagoditi svakom pacijentu, ovisno o njegovoj dobi, općem stanju i zahtjevima. Ponekad je najbolji izbor konzervativno liječenje (8).

Pacijenti s niskim zahtjevima naviknu se na način hoda u punoj ekstenziji i s unutarnjom rotacijom donjeg uda i ne zahtjevaju kiruršku intervenciju (60). Suprotno tome, pacijenti koji se bave teškim fizičkim radom ili se bave sportom, uglavnom trebaju revizijsku operaciju (8).

Uklanjanje osteosintetskog materijala zbog izbočenih i simptomatskih implantata koji smetaju pacijentima jer je došlo do pucanja ili stalne iritacije mekih tkiva, potrebno je u 37% slučajeva (9). Kirschnerove žice dva puta češće izazivaju simptome nego kanulirani vijci (61).

Broj takvih slučajeva može se smanjiti tako da se tijekom postavljanja sveobuhvatne sveze pazi na tehniku izvođenja jer se simptomi uglavnom javljaju kao posljedica puknuća sveza ili krupnih čvorova od žice (8).

Nakon parcijalne patelektomije moguća je promjena nagiba ivera i povećanje kontaktne sile pritiska na kondile femura (50). Povećanjem kontaktne sile na femur povećava se učestalost boli u prednjem koljenu te rani nastup osteoartritisa (8).

Nakon totalne patelektomije trakcijske sile kvadricepsa i patelarne tetive povećaju se 15-50% (1). Posljedično tomu javlja se perzistentna bol u prednjem koljenu, oticanje koljena, ograničen je opseg kretnji, te dolazi do znatnijeg smanjenja snage kvadricepsa (8,62).

10. ISHODI I REHABILITACIJA

10.1. KONZERVATIVNO LIJEČENJE PRIJELOMA IVERA

Konzervativno liječenje prijeloma ivera s minimalnim pomakom ulomaka uglavnom pokazuje dobre kliničke ishode (42). Prema Boströmu 98% konzervativno liječenih pacijenata na završnoj je kontroli javilo dobre do izvrsne rezultate. Također navodi se da su samo dva od 219 slučajeva konzervativnog liječenja podbacila (5).

Ostala literatura također navodi nisku učestalost neuspješnog konzervativnog liječenja prijeloma s minimalnim pomakom ulomaka, manje od 5% (6).

10.2. OPERACIJSKO LIJEČENJE PRIJELOMA IVERA

Prema Hungu 72% pacijenata nakon liječenja prijeloma ivera sveobuhvatnom svezom bilo je subjektivno zadovoljno ishodom liječenja, 37% je imalo oštećene implantate, a u 15% pacijenata bilo je potrebno revizijsko operacijsko liječenje. Objektivno, nakon izvršenog pregleda smatralo se da 81.3% pacijenata pokazuje dobre do odlične rezultate (7).

Boström navodi 50 – 70% mogućnost dugoročnih poteškoća nakon operacijskoga liječenja prijeloma ivera, u 37% pacijenata određeni stupanj funkcionalnog oštećenja, a u 21% pacijenata potrebu za revizijskim operacijskim liječenjem (5).

11. ZAKLJUČAK

Prijelomi ivera predstavljaju širok klinički entitet koji uključuje velik raspon ozljeda – od suptilnih prijeloma bez pomaka ulomaka kosti do otvorenih kominutivnih prijeloma s opsežnim oštećenjem okolnih tkiva i gubitkom kosti.

Postoje razne podjele prijeloma ivera, većinom ovisno o izgledu prijelomne pukotine i međusobnom odnosu ulomaka kosti te očuvanosti okolnih mekih tkiva. Nakon postavljanja dijagnoze svakom pacijentu treba pristupiti individualno, ovisno o vrsti prijeloma i kliničkoj slici te o njegovom općem stanju. Također treba uzeti u obzir pacijentove zahtjeve i potrebe i sukladno tome primjeniti najbolju metodu liječenja za njega.

Boljim shvaćanjem uloge ivera i ekstenzornog mehanizma u biomehanici koljenskog zgloba, uvidjela se važnost očuvanja ivera u najvećoj mogućoj mjeri. Neovisno koja je metoda liječenja u pitanju, cilj je svakog liječenja prijeloma ivera postizanje redukcije ulomaka kosti te uspostavljanje funkcije patelofemoralnog zgloba. Da bi se to postiglo, treba omogućiti ranu mobilizaciju pacijenta kako bi se maksimalno umanjila učestalost komplikacija.

Premda su se razvile mnoge mogućnosti liječenja prijeloma ivera i mnoge su metode operacijskog liječenja trenutno na raspolaganju, nerijetko se događaju komplikacije koje ostavljaju dugoročne posljedice na pacijenta. Unatoč napredovanju različitih kirurških tehnika još je uvijek teško predvidjeti ishode operacijskog liječenja, za razliku od konzervativnog liječenja kod kojega su komplikacije rjeđe i ishodi bolji. To je uglavnom zato što su strogo određene karakteristike prijeloma koji se mogu liječiti konzervativno i u takvih je prijeloma jednostavnije zaraštanje ulomaka i veća šansa uspješnog oporavka.

12. LITERATURA

1. Kaufer H. Mechanical function of the patella. *J Bone Joint Surg Am.* 1971 Dec;53(8):1551–60.
2. Melvin JS. Patellar Fractures in Adults Abstract. *J Am Acad Orthop Surg.* 2011;19:198–207.
3. Eckstein F, Müller-Gerbl M, Putz R. Distribution of subchondral bone density and cartilage thickness in the human patella. *J Anat.* 1992 Jun;180 (Pt 3):425–33.
4. Carpenter JE, Kasman R, Matthews LS. Fractures of the patella. *Instr Course Lect.* 1994;43:97–108.
5. Bostrom A. Fracture of the patella: A study of 422 patellar fractures. *Acta Orthop Scand.* 1972;43(sup143):1–80.
6. Court-Brown C, Heckman J, McQueen M. Rockwood and Green's Fracture in adults. 2015;8th Edition:1895–1905.
7. Hung LK, Chan KM, Chow YN, Leung PC. Fractured patella: operative treatment using the tension band principle. *Injury.* 1985 Mar;16(5):343–7.
8. Gwinner C, Märdian S, Schwabe P, Schaser K-D, Krapohl BD, Jung TM. Current concepts review: Fractures of the patella. *GMS Interdiscip Plast Reconstr Surg DGPW.* 2016;5.
9. Lazaro LE, Wellman DS, Sauro G, Pardee NC, Berkes MB, Little MT, et al. Outcomes After Operative Fixation of Complete Articular Patellar Fractures: Assessment of Functional Impairment. *J Bone Jt Surgery-American Vol.* 2013 Jul 17;95(14):e96-1–8.
10. Reider B, Marshall JL, Koslin B, Ring B, Girgis FG. The anterior aspect of the knee joint. *J Bone Joint Surg Am.* 1981 Mar;63(3):351–6.
11. Flandry F, Hommel G. Normal anatomy and biomechanics of the knee. *Sports Med Arthrosc.* 2011;19(2):82–92.
12. Zaffagnini S, Dejour D, Grassi A, Bonanzinga T, Marcheggiani Muccioli GM, Colle F, et al. Patellofemoral anatomy and biomechanics: current concepts. *Joints.* 2013;1(2):15–20.
13. Grelsamer RP, Weinstein CH. Applied biomechanics of the patella. *Clin Orthop Relat Res.* 2001 Aug;(389):9–14.
14. Matthews LS, Sonstegard DA, Henke JA. Load bearing characteristics of the patellofemoral joint. *Acta Orthop.* 1977;48(5):511–6.
15. Goldstein SA, Coale E, Weiss AC, Grossnickle M, Meller B, Matthews LS. Patellar

- surface strain. *J Orthop Res.* 1986;4(3):372–7.
16. Wibeg G, Roentgenographs and anatomic studies on the femoropatellar joint: With special reference to chondromalacia patellae. *Acta Orthop.* 1941;12(1–4):319–410.
 17. Benoudina S, Wiberg Classification for Patella Shape, [slika s Interneta] [pristupljeno 10.02.2019.], dostupno na: <https://radiopaedia.org/cases/patellar-shape-wiberg-classification>,
 18. Larsen P, Court-Brown CM, Vedel JO, Vistrup S, Elsoe R. Incidence and Epidemiology of Patellar Fractures. *Orthopedics.* 2016;39(6):e1154–8.
 19. Lotke PA, Ecker ML. Transverse fractures of the patella. *Clin Orthop Relat Res.* 1981;(158):180–4
 20. Anand S, Hahnel JCR, Giannoudis PV. Open patellar fractures: High energy injuries with a poor outcome? *Injury.* 2008 Apr;39(4):480–4.
 21. Stein DA, Hunt SA, Rosen JE, Sherman OH. The incidence and outcome of patella fractures after anterior cruciate ligament reconstruction. *Arthroscopy.*;18(6):578–83.
 22. Christen BE, Jakob RP. Fractures associated with patellar ligament grafts in cruciate ligament surgery. *J Bone Jt Surg.* 1992 Jul;74(4):617-9.
 23. Neumann MV, Niemeyer P, Sudkamp NP, Strohm PC. Patellar Fractures – a review of classification, genesis and Evaluation of treatment. *Acta Chir Orthop Traumatol Čechosl.* 2014;81(59):303–12.
 24. Ortiguera CJ, Berry DJ. Patellar fracture after total knee arthroplasty. *J Bone Joint Surg Am.* 2002 Apr;84(4):532–40.
 25. Böstman O, Kiviluoto O, Nirhamo J. Comminuted displaced fractures of the patella. *Injury.* 1981 Nov;13(3):196–202.
 26. Jarraya M, Diaz LE, Arndt WF, Roemer FW, Guermazi A. Imaging of patellar fractures. *Insights Imaging.* 2017;8(1):49–57.
 27. Yu JS, Petersilge C, Sartoris DJ, Pathria MN, Resnick D. MR imaging of injuries of the extensor mechanism of the knee. *RadioGraphics.* 1994;14(3):541–51.
 28. Gorbachova T, Melenevsky Y, Cohen M, Cerniglia BW. Osteochondral Lesions of the Knee: Differentiating the Most Common Entities at MRI. *RadioGraphics.* 2018 Sep;38(5):1478–95.
 29. Gao GX, Mahadev A, Lee EH. Sleeve fracture of the patella in children. *J Orthop Surg (Hong Kong).* 2008;16(1):43–6.
 30. Dos O, De C. O Riginal a Rticle Patellar Fractures : a Decade of Treatment At lot-Hc-Fmusp – Part I : Functional Analysis. 2005;13(5):221–4.

31. Pailo AF, Angeli Malavolta E, Leme A, Santos G Dos, Tiago M, Mendes R, et al. Patellar Fractures: A Decade of Treatment at IOT-HC-FMUSP-Part I: Functional Analysis. Vol. 13, Acta Ortop Bras. Classification of patellar fractures [slika s Interneta]. 2005 Jul 5 [pristupljeno 20.02.2019.]. Dostupno na:
http://www.scielo.br/pdf/aob/v13n5/en_a01v13n5.pdf
32. Torchia ME, Lewallen DG. Open Fractures of the Patella. J Orthop Trauma. 1996;10(6):403–9.
33. Catalano JB, Iannacone WM, Marczyk S, Dalsey RM, Deutsch LS, Born CT, et al. Open fractures of the patella: long-term functional outcome. J Trauma. 1995 Sep;39(3):439–44.
34. AO Foundation. Fracture and Dislocation Compendium-2018. Vol. 32, Journal of Orthopaedic Trauma. 2018. 173 p.
35. AO Foundation, [slika s Interneta] [pristupljeno 17.02.2019.] Dostupno na:
<https://www2.aofoundation.org/wps/portal/surgery?showPage=diagnosis&bone=Knee&segment=Patella>
36. Scolaro J, Bernstein J, Ahn J. Patellar fractures. Clin Orthop Relat Res. 2011 Apr;469(4):1213–5.
37. Nord RM, Quach T, Walsh M, Pereira D, Tejwani NC. Detection of Traumatic Arthrotomy of the Knee Using the Saline Solution Load Test. J Bone Jt Surgery-American Vol. 2009 Jan;91(1):66–70.
38. Bumbaširević M, Lešić A. Acute injuries of the extensor mechanism of the knee. Curr Orthop. 2005;19(1):49–58.
39. Fox AJS, Wanivenhaus F, Rodeo SA. The basic science of the patella: structure, composition, and function. J Knee Surg. 2012 May;25(2):127–41.
40. Lazaro LE, Wellman DS, Pardee NC, Gardner MJ, Toro JB, MacIntyre NR, et al. Effect of Computerized Tomography on Classification and Treatment Plan for Patellar Fractures. J Orthop Trauma. 2013 Jun;27(6):336–44.
41. Schuett DJ, Hake ME, Mauffrey C, Hammerberg EM, Stahel PF, Hak DJ. Current Treatment Strategies for Patella Fractures. Orthopedics. 2015;38(6):377–84.
42. Braun W, Wiedemann M, Rüter A, Kundel K, Kolbinger S. Indications and results of nonoperative treatment of patellar fractures. Clin Orthop Relat Res. 1993 Apr;(289):197–201.
43. Thelen S, Schnependahl J, Baumgärtner R, Eichler C, Koebke J, Betsch M, et al. Cyclic long-term loading of a bilateral fixed-angle plate in comparison with tension band wiring with K-wires or cannulated screws in transverse patella fractures. Knee Surgery, Sport

- Traumatol Arthrosc. 2013 Feb 11;21(2):311–7.
44. Carpenter JE, Kasman RA, Patel N, Lee ML, Goldstein SA. Biomechanical evaluation of current patella fracture fixation techniques. *J Orthop Trauma*. 1997 Jul;11(5):351–6.
 45. Cho J-H, MD. Percutaneous Cannulated Screws with Tension Band Wiring Technique in Patella Fractures. *Knee Surg Relat Res*. 2013 Dec 30;25(4):215–9.
 46. Matejčić A, Puljiz Z, Elabjer E, Bekavac-Bešlin M, Ledinsky M. Multifragment fracture of the patellar apex: Basket plate osteosynthesis compared with partial patellectomy. *Arch Orthop Trauma Surg*. 2008;128(4):403–8.
 47. Matejčić A, Smiljanić B, Bekavac-Bešlin M, Ledinsky M, Puljiz Z. The basket plate in the osteosynthesis of comminuted fractures of distal pole of the patella. *Injury*. 2006;37(6):525–30.
 48. Puljiz Z, Matejčić A, Franjic BD, Beslin MB. Efficiency of basket plate osteosynthesis in comminuted patella apex fractures - Evaluation of knee extension in late postoperative period. *Acta Clin Croat*. 2004;43(3):269–74.
 49. Jakobsen J, Christensen KS, Rasmussen OS. Patellectomy - A 20-year follow-up. *Acta Orthop*. 1985;56(5):430–2.
 50. Andrews JR, Hughston JC. Treatment of patellar fractures by partial patellectomy. *South Med J*. 1977;70(7):809–13.
 51. Sutton FS, Thompson CH, Lipke J, Kettelkamp DB. The effect of patellectomy on knee function. *J Bone Joint Surg Am*. 1976 Jun;58(4):537–40.
 52. Ludvigsen TC, Strand T, Isaksen V, Knutsen G, Drogset JO, Engebretsen L, et al. Autologous Chondrocyte Implantation Compared with Microfracture in the Knee. *J Bone Jt Surg*. 2016;86(3):455–64.
 53. Gudas R, Kalesinskas RJ, Kimtys V, Stankevičius E, Toliušis V, Bernotavičius G, et al. A prospective randomized clinical study of mosaic osteochondral autologous transplantation versus microfracture for the treatment of osteochondral defects in the knee joint in young athletes. *Arthrosc - J Arthrosc Relat Surg*. 2005;21(9):1066–75.
 54. Sørensen KH. the Late Prognosis After Fracture of the Patella. *Acta Orthop*. 1964;34(1–3):198–212.
 55. Kadar A, Sherman H, Glazer Y, Katz E, Steinberg EL. Predictors for nonunion, reoperation and infection after surgical fixation of patellar fracture. *J Orthop Sci*. 2015 Jan;20(1):168–73.
 56. Smith ST, Cramer KE, Karges DE, Watson JT, Moed BR. Early complications in the operative treatment of patella fractures. *J Orthop Trauma*. 1997 Apr;11(3):183–7.

57. Miller MA, Liu W, Zurakowski D, Smith RM, Harris MB, Vrahas MS. Factors predicting failure of patella fixation. *J Trauma Inj Infect Crit Care*. 2012 Apr;72(4):1051–5.
58. Dy CJ, Little MTM, Berkes MB, Ma Y, Roberts TR, Helfet DL, et al. Meta-analysis of re-operation, nonunion, and infection after open reduction and internal fixation of patella fractures. *J Trauma Acute Care Surg*. 2012 Oct;73(4):928–32.
59. Nikiforidis P, Babis G, Tsarouchas J, Koudis G, Korres DS. Patellar fractures: contemporary approach to operative treatment, using different types of the tension band principles. *Eur J Orthop Surg Traumatol*. 1999 Feb;9(1):21–6.
60. Nathan ST, Fisher BE, Roberts CS, Giannoudis P V. The management of nonunion and delayed union of patella fractures: a systematic review of the literature. *Int Orthop*. 2011 Jun;35(6):791–5.
61. Hoshino CM, Tran W, Tiberi J V., Black MH, Li BH, Gold SM, et al. Complications Following Tension-Band Fixation of Patellar Fractures with Cannulated Screws Compared with Kirschner Wires. *J Bone Jt Surg*. 2013 Apr 3;95(7):653–9.
62. Lennox I, Cobb A, Knowles J, Bentley G. Knee function after patellectomy. A 12- to 48-year follow-up. *J Bone Joint Surg Br*. 1994 May;76(3):485-7.

13. ZAHVALE

Zahvaljujem svomemu mentoru prof. dr. sc. Esmatu Elabjeru na pomoći kod pisanja ovoga diplomskog rada.

Veliko, najveće, hvala mojim roditeljima Zoranu i Silvani, sestri Ivani Maji i dečku Tinu na beskrajnoj potpori i strpljenju i na tome što su bili uz mene na svakom koraku ovoga puta. Bez vas ništa od ovoga ne bi bilo moguće.

Zahvaljujem prijateljima i kolegama na zajedničkim iskustvima i uspomnama.

Hvala Valentini Šinjori, prof. na čitanju i lekturi ovoga rada.

14. ŽIVOTOPIS

OSOBNI PODACI

Ime i prezime: Lucija Veronika Miličević

Datum i mjesto rođenja: 23. kolovoza 1994., Chicago, IL, SAD

e-mail: lucmilicevic@gmail.com

OBRAZOVANJE

2013. - 2019. Sveučilište u Zagrebu, Medicinski fakultet

2009. - 2013. Srednja škola Sesvete, smjer opća gimnazija

2001. - 2009. Osnovna škola Luka, Sesvete

AKTIVNOSTI

2018. - danas Potpredsjednica Sportske udruge studenata medicine – SportMEF

2017. - 2018. Tajnica Sportske udruge studenata medicine – SportMEF

2014. - 2019. Organizacija utrke „162 stube”

2014. - 2017. Voditeljica ženske rukometne sekcije Medicinskog fakulteta

NAGRADE

2017. Dobitnica Rektorove nagrade za društveno koristan rad u akademskoj i široj zajednici

VJEŠTINE

- poznavanje rada na računalu
- aktivno poznavanje engleskog (C1) i njemačkog (B1) jezika u govoru i pismu