

# Kirurško liječenje endoskopskih perforacija kolona

---

Čerina, Petra

Master's thesis / Diplomski rad

2019

Degree Grantor / Ustanova koja je dodijelila akademski / stručni stupanj: **University of Zagreb, School of Medicine / Sveučilište u Zagrebu, Medicinski fakultet**

Permanent link / Trajna poveznica: <https://um.nsk.hr/um:nbn:hr:105:514349>

Rights / Prava: [In copyright](#)/[Zaštićeno autorskim pravom.](#)

Download date / Datum preuzimanja: **2025-03-20**



Repository / Repozitorij:

[Dr Med - University of Zagreb School of Medicine Digital Repository](#)



**SVEUČILIŠTE U ZAGREBU  
MEDICINSKI FAKULTET**

**Petra Čerina**

**Kirurško liječenje endoskopskih perforacija  
kolona**

**DIPLOMSKI RAD**



**Zagreb, 2019.**

Ovaj diplomski rad izrađen je na Zavodu za onkološku kirurgiju Klinike za kirurgiju pod vodstvom doc.dr.sc. Hrvoja Silovskog, dr.med. i predan je na ocjenu u akademskoj godini 2018/2019.

## POPIS I OBJAŠNJENJE KORIŠTENIH KRATICA

a/aa – arterija/arterije

ASA – American Society of Anesthesia

BMI – body mass indeks

BUN - blood urea nitrogen

CRP = c reaktivni protein

CT - computerised tomography (računalna tomografija)

EMR – endoscopic mucal resection

ESD – endoscopic submucosal dissection

FDA - Food and Drug Administration

GI - gastro-intestinalni sustav

Hb - hemoglobin

IBD – Inflammatory Bowel Disease (upalna bolest crijeva)

i.v. – intravenski

NPO – nihil per os

OTSC – „over-the-scope“

PCT - prokalcitonin

PHD – patohistološka dijagnoza

RTG - Rentgenska snimanja

TTS – „trough-the-scope“

v/vv – vena/vene

WSES - World Society of Emergency Surgery

1. UVOD .....	1
2. ANATOMIJA TRBUŠNE STIJENKE I TRBUŠNE ŠUPLJINE.....	2
3. ANATOMIJA, HISTOLOGIJA i FIZIOLOGIJA KOLONA.....	4
3.1. Anatomija kolona .....	4
3.2. Histologija i fiziologija kolona .....	5
4. ENDOSKOPSKI PREGLED KOLONA .....	6
4.1. Kolonoskopija.....	6
4.2. Indikacije za kolonoskopiju .....	7
4.3. Kontraindikacije za kolonoskopiju .....	7
4.4. Komplikacije kolonoskopije.....	7
5. PERFORACIJA KOLONA.....	9
5.1. Postpolipektomijski sindrom .....	9
5.2. Rizici za perforaciju kod kolonoskopije .....	9
5.3. Pet načina nastanka perforacije .....	10
5.4. Klinička slika .....	11
5.5. Dijagnostika.....	11
5.6. Komplikacije perforacije .....	12
6. LIJEČENJE PERFORACIJE .....	13
6.1. Endoskopsko liječenje .....	14
6.2. Konzervativno liječenje .....	15
6.3. Kirurško liječenje .....	16
7. RASPRAVA.....	19
8. ZAKLJUČAK .....	23
9. ZAHVALE .....	24
10. LITERATURA .....	25

11.	ŽIVOTOPIS.....	28
-----	----------------	----

## SAŽETAK

### Kirurško liječenje endoskopskih perforacija kolona

Petra Čerina

Kolonoskopija služi kao zlatni standard za probir, dijagnostiku i kontroliranje bolesti debelog crijeva, npr. za karcinom debelog crijeva.

Kolonoskopija, kao i svaki drugi pregled ili liječnička intervencija, ima svoje komplikacije, od kojih je najozbiljnija i najopasnija perforacija debelog crijeva koja može rezultirati značajnim morbiditetom i mortalitetom.

Perforaciju debelog crijeva kolonoskopom treba što ranije otkriti i odmah početi liječiti. Postoje tri načina liječenja perforacije – endoskopsko, konzervativno i kirurško liječenje. Ako je perforacija kolona dijagnosticirana za vrijeme kolonoskopije može se liječiti endoskopski. U slučaju da je perforacija dijagnosticirana nakon kolonoskopije može se liječiti konzervativno ili kirurški.

Kirurško liječenje podrazumijeva laparotomiju i laparoskopiju, koje mogu biti eksplorativne i terapijske. Neki smatraju da je eksplorativno kirurško liječenje bolje od konzervativnog jer odgađanje reparacije perforacije dovodi do većeg rizika za nastanak komplikacija perforacije. Postoje mnoge rasprave o tome koji način liječenja je najbolji jer je perforacija kolona kolonoskopom rijetka komplikacija (<1%), te zasebne institucije/bolnice nisu mogle prikupiti dovoljno podataka o liječenju perforacije debelog crijeva kolonoskopom da bi mogli donijeti strateški terapijski plan.

World Society of Emergency Surgery (WSES) je 2017. godine objavila rad u kojem su prikupljeni i obrađeni svi podaci iz radova koji su obrađivali perforacije debelog crijeva i njihovo liječenje, te su objavili smjernice o tome kako pristupiti pacijentima s perforacijom kolona uzrokovanom kolonoskopom.

**KLJUČNE RIJEČI:** kolon, debelo crijevo, endoskopija, kolonoskopija, perforacija debelog crijeva, laparoskopija, laparotomija

## SUMMARY

### Surgical management of endoscopic colon perforation

Petra Čerina

Colonoscopy is considered the gold standard in screening, diagnostics and follow-up of colon pathology, for example of colorectal cancer.

Colonoscopy, as any other examination or medical procedure, has a risk of complications, of which colonic perforation is the most serious and the most dangerous and it can result in significant morbidity and mortality.

Colonic perforation needs to be diagnosed early and treatment should be started immediately. There are three ways to manage colonic perforation – endoscopic, conservative and surgical treatment. If perforation is diagnosed during colonoscopy it can be managed endoscopically. In case perforation is diagnosed after colonoscopy conservative or surgical treatment is used. Surgical treatment includes laparotomy and laparoscopy, and it can be used for diagnostics or treatment. Some people believe that exploratory surgical treatment is better than conservative treatment because delaying the repair of perforation can lead to increased risk of developing complications of perforation.

There are many discussions about which treatment is the best one because colonic perforation is a rare complication of colonoscopy (<1%) and because of that single institutions/hospitals were not able to collect enough information/data about the treatment of colonic perforation to develop a strategic therapeutic plan.

The World Society of Emergency Surgery (WSES) published a paper in 2017 in which they collected and processed all information and data about colonic perforation from other papers and thereafter published guidelines for the management of colonoscopy perforation.

**KEY WORDS:** colon, endoscopy, colonoscopy, colonic perforation, laparotomy, laparoscopy



## 1. UVOD

Kolonoskopija je postala zlatni standard za dijagnostiku, probir i nadzor kolorektalnog karcinoma, upalnih bolesti crijeva i ostalih bolesti debelog crijeva. Uz napredak tehnologije i medicine, kolonoskopija je doživjela veliki napredak i proširenu uporabu u dijagnostičke i terapijske svrhe od kad je prvi put upotrijebljena.

Kolonoskopija je zlatni standard za dijagnozu karcinoma debelog crijeva i kao takva je dio probira te bolesti. Probir se provodi među rizičnom populacijom (karcinom kolona u obiteljskoj anamnezi, od prije poznat IBD, obiteljska adenomatozna polipoza,...), te kao dio nacionalnih programa. U Hrvatskoj postoji Nacionalni program za rano otkrivanje raka debelog crijeva koji obuhvaća populaciju od 50 godina do dovršene 74. godine života. Probir se sastoji od obavljanja testa na okultno krvarenje, koji ako dođe pozitivan je indikacija za kolonoskopiju. Rizičnoj populaciji se preporuča kolonoskopiju napraviti već sa 40 godina (moguće i ranije, tj ovisi o kojem riziku se radi) iako nemaju nikakve simptome i smetnje.

Osim dijagnostičke svrhe, kolonoskopija može imati i terapijsku ulogu kao što je uklanjanje polipa, zaustavljanje krvarenja, dilatacija suženja te uklanjanja tumora ako je dovoljno mali.

Kolonoskopija, kao i svaka druga dijagnostička i terapijska metoda, ima svoje indikacije, kontraindikacije, rizike i komplikacije.

Jedna od težih komplikacija kolonoskopije je perforacija kolona koja je rijetka, ali s obzirom da danas raste broj kolonoskopija, tako raste i broj perforacija kolona. Perforacija kolona je komplikacija kolonoskopije koje se boje svi endoskopičari jer je debelo crijevo puno bakterija, pa istjecanje takvog sadržaja u abdominalnu šupljinu može izazvati jaki imunološki odgovor i dovesti do infekcije, apscesa, te sepse koja vrlo brzo može završiti smrću.

## 2. ANATOMIJA TRBUŠNE STIJENKE I TRBUŠNE ŠUPLJINE

Trbušna šupljina je kranijalno omeđena ošitom (*diaphragma*) koji je odjeljuje od prsne šupljine, te joj dno čine mišići dna male zdjelice (*diaphragma pelvis*).

Trbušna šupljina se dijeli na trbušnu šupljinu u užem smislu i u područje male zdjelice, a njihova granica je ravnina koja prolazi terminalnom zdjeličnom koštanom prugom (*linea terminalis os iliaca*).

Tablica 1. – slojevi trbušne stijenke od površine prema dublje

Slojevi (od površine prema dublje)		
Središnji dio prednje stijenke	Anterolateralni dio stijenke	Stražnja stijenka
koža	koža	koža
<i>fascia abdominis superficialis</i>	<i>fascia abdominis superficialis</i>	<i>subcutis</i> (masno tkivo)
<i>lamina anterior vaginae m.recti abdominis</i>	<i>m.obliquus abdominis externus</i>	<i>fascia thoracolumbalis</i>
<i>m.rectus abdominis</i>	<i>m.obliquus abdominis internus</i>	paravertebralni mišići, <i>m. quadratus lumborum</i> i <i>m.psoas major</i>
<i>lamina posterior vaginae m.recti abdominis</i>	<i>m.transversus abdominis</i>	<i>fascia transversalis</i> i <i>fascia iliaca</i>
<i>fascia transversalis</i>	<i>fascia transversalis</i>	<i>peritoneum parietale</i>
<i>peritoneum parietale</i>	<i>spatium praeperitoneale</i>	
	<i>peritoneum parietale</i>	

Mišići koji čine stijenke trbušne šupljine u užem smislu su: *diaphragma* gore; *m.rectus abdominis* i *m.pyramidalis* sprijeda; *m.obliquus abdominis externus et internus* i *m.transversus abdominis* lateralno i sprijeda; *m.quadratus lumborum* i *m.iliopsoas* straga.

Orijentacijske ravnine trbušne stijenke su 3 vodoravno i 2 okomito smještene ravnine. Vodoravno smještene ravnine su: ksifosternalna (u razini prijelaza trupa prsne kosti u ksifoidni nastavak), supkostalna (ravnina koja sadrži donje točke desnog i lijevog rebrenog luka) i interspinalna (ravnina koja prolazi kroz lijevu i desnu *spinu iliacu anterior superior*); okomite ravnine su 2 medioklavikularne ravnine s lijeve i desne strane (prolazi kroz sredinu ključne kosti i paralelna je s mediosagitalnom ravninom).

S obzirom na orijentacijske ravnine trbušne stijenke, trbušnu šupljinu možemo podijeliti na:

- epigastrij → između ksifosternalne i supkostalne ravnine
  - u užem smislu → središnji dio epigastrij
  - desni i lijevi hipohondrij → lateralno od medioklavikularne ravnine
- mezogastrij → između supkostalne i interspinalne ravnine
  - umbilikalna regija → središnji dio mezogastrija
  - desna i lijeva lumbalna regija → lateralno od medioklavikularne ravnine
- hipogastrij → između interspinalne linije i *lig.inguinale* i pubične simfize
  - suprapubična regija → središnji dio hipogastrija
  - desna i lijeva ingvinalna regija → lateralno od medioklavikularne ravnine

Potrbušnica, *peritoneum*, je serozna ovojnica koja se sastoji od 2 lista – visceralni *peritoneum* (oblaže abdominalne organe) i parijetalni *peritoneum* (s unutarnje strane oblaže abdominalnu stijenkku). Između 2 lista peritoneuma nalazi se intraperitonealni prostor (*cavitas peritonealis*), a izvan se nalazi ekstraperitonealni prostor koji čine *spatium retroperitoneale* i *spatium subperitoneale*. Podvostručenje peritoneuma tvori mezenterij (*mesenterium*, *mesoappendix*, *mesocolon transversum*, *mesocolon sigmoideum*), ligamente trbušne šupljine, nabore (*plicae*) i trbušne maramice (*omentum majus et minus*). U odnosu na *omentum majus* intraperitonealni prostor se dijeli na supraomentalni i infraomentalni prostor. Supraomentalni prostor se nalazi iznad *omentum majusa* i transverzalnog kolona i sadrži lijevi i desni supfrenični prostor, perisplenični i suprahepatični prostor, *recessus hepatorenalis* i bursu omentalis. Infraomentalni prostor se nalazi ispod *omentum majusa* i transverzalnog kolona i sadrži lijevi i desni infraomentalni prostor u užem smislu, lijevi i desni parakolični prostor i malu zdjelicu (1, 2).

### 3. ANATOMIJA, HISTOLOGIJA i FIZIOLOGIJA KOLONA

#### 3.1. Anatomija kolona

Debelo crijevo, kolon, završni dio je probavnog sustava, nastavlja se na ileum i završava analnim otvorom i dugačko je 1,5-1,8 metara. Nalazi se u infraomentalnom prostoru trbušne šupljine, te čini okvir oko tankog crijeva.

Sastoji se od slijepog crijeva (*caecum*) s crvuljkom (*appendix veriformis*), ascedentnog/uzlaznog kolona, poprečnog/transverznog kolona, silaznog/descendentnog kolona, sigmoidnog kolona, ravnog crijeva (*rectum*) i analnog kanala. Prijelaz uzlaznog u transversalni kolon se naziva desna/hepatična fleksura, a prijelaz transversalnog u silazni kolon se naziva lijeva/splenična fleksura.

Uzlazni kolon, silazni kolon i rektum su sekundarno retroperitonealni dijelovi, te su prirasli uz stražnju stijenku i zato su nepomični, za razliku od ostatka kolona koji je smješten intraperitonealno. Sigmoidno crijevo je najmobilniji i najuži dio debelog crijeva.

Debelo crijevo dobiva krv iz dvije veće krvne žile koje daju ogranke za kolon – *a.mesenterica superior* i *a.mesenterica inferior*. *A.mesenterica superior* daje tri ogranke za kolon – *a.colica dextra* za uzlazni kolon, *a.colica media* za transversalni kolon i *a. ileocolica* koja opskrbljuje završni dio ileuma, cekum i *appendix*. *A.mesenterica inferior* daje *a.colica sinistra* za silazni kolon, *aa.sigmoidea* za sigmoidni kolon i *a.rectalis superior* za rektum. Navedene arterije međusobno anastomoziraju i tvore arkadu i Drummondovu marginalnu arteriju. Navedene arterije također nose živce autonomnog živčanog sustava koji tvore perivaskularni živčani splet oko arterija i tako dolaze u kolon. *A.mesenterica superior* nosi parasimpatička vlakna *n.vagusa* (iz jezgre moždanog debla *nucleus dorsalis nervi vagi*) i simpatička vlakna iz torakalnog dijela simpatičkog lanca (Th6-Th12). *A.mesenterica inferior* nosi parasimpatička vlakna iz parasimpatičkih jezgara u sakralnom dijelu kralježnice (S2-S4) i simpatička vlakna lumbalnog dijela simpatičkog lanca (L1-L3/4). Vene kolona su istoimene arterijama i nalaze se uz njih, te se sve uljevaju u *v.portae* i odlaze u jetru.

Značajke debelog crijeva u odnosu na ostali dio probavne cijevi su *taeniae coli* (tri trake uzdužnog sloja glavih mišića debelog crijeva koje se proksimalno skupljaju i tako tvore *appendix*), *sulci transversi et plicae semilunares* (poprečne udubine, tj izbočine koje nastaju kontrakcijom glatkog mišića debelog crijeva), *haustra* – vrećaste tvorbe koje odgovaraju polumjesečastim naborima i *appendices epiploicae* (supserozni jastučići masnog tkiva) (1–3).

### 3.2. Histologija i fiziologija kolona

Histološki debelo crijevo nema nabora (osim u rektumu), niti resica. Kolon ima 4 glavna sloja: sluznica, podsluznica, mišićni sloj, te seroza ili adventicija.

Sluznica (*tunica mucosa*) se sastoji od epitela, *laminae propriae* (vezivno tkivo) i *tunice muscularis mucosae*, te sadrži crijevne žlijezde koje su duboke i sadrže mnoge apsorpcijske stanice, vrčaste stanice i malo enteroendokrinih stanica. Podsluznica (*tunica submucosa*) se sastoji od vezivnog tkiva s krvnim i limfnim žilama i živčanim spletom (*plexus submucosus Meissneri*). Mišićje (*tunica muscularis*) ima 2 sloja – unutarnji kružni (*stratum circulare*) i vanjski uzdužni (*stratum longitudinale*, na kolonu se vidi kao *taenia coli*), između kojih se nalazi živčani splet (*plexus myentericus Auerbachii*). Seroza se sastoji od jednoslojnog pločastog epitela i tankog sloja rahlog vezivnog tkiva, te se nalazi na intraperitonealnim dijelovima debelog crijeva. *Adventitia* je sloj vezivnog tkiva koje se nalazi na sekundarno retroperitonealnim dijelovima debelog crijeva (4).

Funkcija debelog crijeva je apsorpcija vode (kolon može dnevno apsorbirati do 5 litara vode) i izmjena elektrolita (natrij, kalij, kloridi, amonijak,...), te također proizvodnja sluzi (podmazuje sluznicu debelog crijeva) i oblikovanje fekalne mase (3).

#### 4. ENDOSKOPSKI PREGLED KOLONA

Ovisno o tome koji dio debelog crijeva treba pregledati, endoskopski pregled kolona obuhvaća anoskopiju, proktoskopiju, sigmoidoskopiju i kolonoskopiju. Instrumenti za pojedine preglede se razlikuju po duljini, debljini i fleksibilnosti instrumenta.

Anoskopija je pregled analnog kanala anoskopom koji je obično dug oko 8 cm. Proktoskopija je pregled rektuma i sigme, izvodi se rigidnim proktoskopom koji je obično duljine oko 25 cm, mogu biti tanji ako su dijagnostički ili deblji ako su terapijski jer je u tom slučaju potrebno uvesti instrumente kroz proktoskop. Sigmoidoskopijom se prikazuje sigmoidni kolon, te se može izvoditi rigidnim sigmoidoskopom koji je duljine oko 20 cm ili fiberoptičkim fleksibilnim kolonoskopom duljine oko 60 cm (3, 5).

##### 4.1. Kolonoskopija

Kolonoskopija prikazuje cijelo debelo crijevo i završni ileum, izvodi se fleksibilnim kolonoskopom koji je duljine 1-1,6m. Može se sastojati od 1 ili 2 cijevi – ako je jedna cijev onda je kolonoskop dijagnostički, a ako su 2 cijevi onda je terapijski kolonoskop (to omogućuje istovremenu irigaciju i sukciju, te korištenje instrumenata koji su potrebni za biopsiju, elektrokauterizaciju itd.)

Kolonoskopija se može izvoditi dok je pacijent budan ili pod anestezijom, s obzirom na neugodu za vrijeme kolonoskopije danas se većina kolonoskopija radi pod sedacijom ili anestezijom. Endoskopska/tradicionalna sedacija se postiže kombinacijom kratkodjelujućeg narkotika i benzodiazepina, a anesteziološka propofolom (6, 7). U slučaju da će pacijent biti pod anestezijom za vrijeme kolonoskopije mora prvo biti pregledan od anesteziologa, te anesteziolog treba biti prisutan za vrijeme kolonoskopije i mora zbrinuti pacijenta nakon završetka kolonoskopije.

Veoma je važno pacijentu dati upute kako da očisti i pripremi crijeva za kolonoskopiju jer u slučaju nekvalitetne očišćenosti crijeva ne smije se koristiti elektrokauterizacija zbog rizika od eksplozije hidrogenih plinova ili intestinalne membrane.

Kolonoskopija ima veliku ulogu u pronalasku uzroku krvarenja iz donjeg GI-sustava, ali i zaustavljanju krvarenja. U slučaju subakutnog ili kroničnog krvarenja treba prvo napraviti proktoskopiju jer se tim putem mogu dijagnosticirati hemeroidi, ali također ih i izliječiti, u slučaju da proktoskopijom nije nađena nikakva patologija i/ili ako je pacijent primjetio neke druge simptome vezane za probavni sustav (npr. promjena u ponašanju crijeva) treba napraviti

kolonoskopiju jer postoji mogućnost da je uzrok tome karcinom kolona. Pri izvođenju kolonoskopije potrebno je napraviti biopsije, pogotovo ako se sumnja na tumor debelog crijeva i u tom slučaju treba uzeti 8-10 biopsija. U dijagnostici tumora debelog crijeva kolonoskopija je zlatni standard, jer osim što služi za postavljanje dijagnoze može biti i terapijska jer ako je tumor dovoljno mali može ga se ukloniti za vrijeme kolonoskopije, a uspješnost uklanjanja se provjerava patohistološkom dijagnostikom (PHD) (3, 5).

#### 4.2. Indikacije za kolonoskopiju

Kolonoskopija je najtočnija i najkompletnija pretraga debelog crijeva, visoko je osjetljiva metoda za bolesti debelog crijeva. Osim dijagnostičke ima i terapijsku ulogu (polipektomija, kontrola krvarenja, dilatacija suženja, itd.).

Koristi se u pacijenata koji imaju hematokeziju ili krvarenje donjeg GI sustava ili anemiju (pogotovo u muškaraca i žena u menopauzi), u pacijenata s kroničnim proljevima ili drugim promjenama u probavi (ali nije korisna za konstipaciju), u pacijenata u kojih se sumnja na IBD za postavljanje dijagnoze, ali i u pacijenata koji imaju već dijagnozu IBD-a kao redovna kontrola ili u slučaju pogoršanja bolesti, u pacijenata s nerazjašnjenom boli u abdomenu i u pacijenata s divertikulozom i opstrukcijom, te kao najvažnije - kolonoskopija služi za probir i dijagnostiku karcinoma debelog crijeva, te za praćenje tih pacijenata (5, 8).

#### 4.3. Kontraindikacije za kolonoskopiju

Kolonoskopija se ne smije izvoditi ako pacijent ima aktivni ulcerozni kolitis i ako u terapiji ima sustavne kortikosteroide, te u slučaju da pacijent nije suglasan s izvođenjem kolonoskopije. Relativne kontraindikacije za kolonoskopiju uključuju neke kardiovaskularne bolesti (nedavni infarkt miokarda, nestabilna angina, srčana aritmija,...), atlantoaksijalnu subluksaciju i teške bolesti dišnog sustava (5).

#### 4.4. Komplikacije kolonoskopije

Komplikacije koje se javljaju nakon kolonoskopije mogu biti vezane uz razne čimbenike – stupanj očišćenosti crijeva, izvođenje kolonoskopije pod općom anestezijom, iskustvo doktora

koji izvodi kolonoskopiju, anatomska struktura i položaj debelog crijeva (pogotovo sigmoidnog crijeva koje je najmobilniji dio kolona i najčešće mjesto perforacije (5, 9).

Komplikacije se mogu podijeliti na lakše (minor) komplikacije, teže (major) komplikacije, ekstrakolonske komplikacije, te kao zasebna skupina se mogu izdvojiti komplikacije vezane za anesteziju ako je pacijent bio pod anestezijom za vrijeme kolonoskopije (5, 9).

Lakše/minor komplikacije su češće, te su često nespecifične, obuhvaćaju bol u truhu, distenziju, napuhnutost, mučninu, povraćanje (5, 9).

Teže/major komplikacije su rjeđe nego lakše (0.079%-0.84% (9)) od kojih je najčešće krvarenje (u 0,1-6,1% (10)). Krvarenje se obično javlja u pacijenata kojima je rađena polipektomija, endoskopska resekcija ili biopsija, ali je često samolimitirajuće i nema potrebe za medicinskom intervencijom. Osim krvarenja u teže komplikacije spadaju perforacije, ozljede slezene, subkapsularni hematomi jetre, te apendicitis (koji je rijetka komplikacija) i infekcija (koja može biti spadati u lakše, ali i teže komplikacije) (9).

Apendicitis je rijetka komplikacija (javlja se u 0.038% slučajeva, do sada je bilo opisano 27 slučajeva (11)). Postoji mogućnost da je apendicitis nakon kolonoskopije samo slučajnost, ali objavljeni slučaj-kontrola radovi u kojima su opisani pacijenti s apendicitisom, prije kolonoskopije bili su potpuno urednog statusa, bez znakova subkliničkog apendicitisa tako da je u tom slučaju apendicitis bio posljedica/komplikacija kolonoskopije. Pretpostavlja se da apendicitis nakon kolonoskopije nastaje zbog prevelike insuflacije tj barotraume, kompresijom fekalnog sadržaja u lumen apendiksa, direktnom traumom nastalom nepažljivom intubacijom lumena apendiksa ili egzarcerbacijom već postojećeg subkliničkog apendicitisa. Opisuje se da se obično pojavljuje do 10 dana nakon kolonoskopije (9, 11–14).

Najčešća ekstrakolonska komplikacija je ozljeda slezene (<0,02%) koja se obično nalazi u nekomplikiranih kolonoskopija, ali često dovodi do nestabilnosti pacijenta, te je u 75% slučajeva potrebno napraviti splenektomiju. Također može nastati masivni subkapsularni hematomi jetre čija ruptura ima visoki morbiditet i mortalitet (10).

Zasebna skupina su komplikacije vezane za anesteziju, u odnosu na klasičnu endoskopsku sedaciju. Ako se kolonoskopija radi dok je pacijent pod anestezijom nema povratne informacije od pacijenta o boli i nema mogućnosti promjene pozicije pacijenta, pa je moguće da to može povećati šansu/rizik za perforaciju kolona i za ozljedu slezene. U skupinu komplikacija vezanih za anesteziju i sedaciju također spadaju kardiorespiratorna depresija uslijed anestezije i aspiracijska pneumonija (6, 7).



## 5. PERFORACIJA KOLONA

Perforacija kolona najčešća je i najopasnija komplikacija kolonoskopije. Na sreću je rijetka jer je povezana s visokim morbiditetom (0.007-0-07% (15)) i mortalitetom. Na mortalitet velik utjecaj imaju ASA klasa >3 i uzimanje antiagregacijske terapije (15). Mnoga istraživanja su pokazala da je veća učestalost perforacija (i krvarenja) kod terapijskih kolonoskopija (16). Perforacija je najčešća na sigmoidnom i rektosigmoidnom kolonu (50-60%), te zatim na rektumu (10%), na cekumu (9-14%), na transverzalnom kolonu (14%) i na ascendentnom kolonu (6%) (8, 17). Najčešće mjesto termalne ozljede je cekum, a mehaničke ozljede je sigmoidni kolon (10). Za vrijeme kolonoskopije se otkrije 20-60% perforacija (3, 8, 10, 18, 19).

### 5.1. Postpolipektomijski sindrom

Postpolipektomijski sindrom nastaje nakon polipektomije elektrokoagulacijom jer dolazi do opekline kroz cijelu debljinu stijenke debelog crijeva. Rizici za nastanak postpolipektomijskog sindroma su hipertenzija i velike i ne-polipoidne lezije. Prezentira se progresivnom abdominalnom boli, leukocitozom, febrilitetom i lokaliziranim peritonitisom bez radiološkog dokaza perforacije kolona. Liječi se konzervativno i.v.hidracijom i antibioticima širokog spektra, ali u slučaju pogoršanja i razvoja difuznog peritonitisa indicirano je kirurško liječenje (15).

### 5.2. Rizici za perforaciju kod kolonoskopije

Sigmoidni kolon je najčešće mjesto perforacije jer je to najpomičniji i najuži dio debelog crijeva. Veći rizik od perforacije nosi i upalna bolest crijeva (IBD), IBD koji se liječi kortikosteroidima, divertikuloza i divertikulitis, te pacijenti koji su prethodno imali operaciju abdomena zbog nastalih priraslica i njihove nepredvidivosti (19).

Istraživanja su pokazala da povećanju rizika pridonose ozbiljni komorbiditeti koji uključuju cirozu jetre, dugotrajnu uporabu kortikosteroida, IBD, diabetes mellitus, kronične plućne bolesti, kardiovaskularne probleme (kongestivno zatajenje srca, infarkt miokarda, cerebrovaskularne bolesti, periferna vaskularna bolest,...) zatajenje bubrega, te pacijenti koji imaju maligni proces na kolonu jer mogu imati maligne opstrukcije kolona (što je povezano s rizikom od 5-9%) (20).

Također veći rizik za perforaciju kolona za vrijeme kolonoskopije imaju osobe ženskog spola i starije životne dobi, pacijenti s višim rezultatom ASA klasifikacije, pacijenti koji u terapiji imaju bevacizumab i imunosupresivne lijekove, te osobe s niskim BMI-om, niskim razinama albumina i malnutricijom (što je obično povezano s već navedenim komorbiditetima) (19).

Ishod kolonoskopije ovisi o iskustvu endoskopičara, te o opremi i tehnici koja je dostupna za izvođenje kolonoskopije.

Ishod kolonoskopije također ovisi o tome je li kolonoskopija dijagnostička ili terapijska (polipektomija, dilatacija striktura, EMR, ESD...) jer terapijske kolonoskopije imaju veći rizik za perforaciju, također veći rizik za perforaciju imaju pacijenti koji imaju polip >10 cm i koji je sesilne morfologije (6, 16, 18, 19, 21). Postavlja se pitanje povećanja rizika kod pacijenata koji su pod anestezijom u odnosu na one koji su pod klasičnom endoskopskom sedacijom za vrijeme kolonoskopije.

### 5.3. Pet načina nastanka perforacije

Perforacija kolona najčešće nastaje kao posljedica traume od vrha kolonoskopa pri slaboj vidljivosti i to najčešće u sigmoidnom kolonu (najčešće kao posljedica nepravilnog postavljanja i baratanja kolonoskopom).

Perforacija kolona također može nastati zbog zavijanja kolonoskopa oko samog sebe što kao posljedicu ima širenje kolona koje u nekim slučajevima može biti preveliko i dovesti do perforacije kolona.

Također može nastati kao posljedica barotraume, tj zbog agresivnog ubacivanja plina koji se upuhuje da bi se dobila bolja vidljivost, taj je način ozljede najčešći u području cekuma.

Perforacija kolona može se dogoditi na patološkom dijelu kolona gdje se inače ne bi dogodila da je crijevo zdravo (npr. upala, striktura, tumor, divertikuli).

Zadnji način nastanka perforacije je perforacija kao posljedica terapijske mjere kao što je to polipektomija, EMR, ESD, dilatacija kolona, postavljanje stenta, uslijed biopsije ili djelovanjem električne energije (polipektomija elektrokauterizacijom može rezultirati opeklinom kroz cijelu debljinu stijenke debelog crijeva, te rezultirati postpolipektomijskim sindromom) (3, 8, 16, 19).

#### 5.4. Klinička slika - simptomi i znakovi perforacije kolona

Pacijent koji ima perforaciju kolona će se najčešće prezentirati s bolovima u truhu (74-95%), mišićnim defansom, difuznim peritonitisom (40% i 82.5%), abdominalnom distenzijom (59%) i rektalnim krvarenjem (15%).

Znakovi koji mogu ukazivati na perforaciju kolona nakon kolonoskopije su tahikardija (54% i 63%), hipotenzija (6%), povišena temperatura (14% i 38%), leukocitoza (20% i 40%), te kao neobičan znak se može pojaviti zakašnjeli supkutani emfizem i nekrotizirajuća infekcija abdominalnog zida (1/55 pacijenata) (19).

Također se može javiti postpolipektomijski sindrom koji se javlja nakon polipektomije elektrokauterizacijom, te obuhvaća bol u truhu, povišenu tjelesnu temperaturu i leukocitozu bez znakova peritonitisa (15).

Oko 5-6% ostaje asimptomatično. Također se simptomi i znakovi mogu pojaviti i ako nema perforacije kolona, npr. transmuralna termalna ozljeda nakon polipektomije sa iritacijom seroze i lokaliziranim peritonitisom koja se liječi konzervativno.

Perforacija dijelova kolona koji se nalaze intraperitonealno (cecum, transverzni kolon i sigma) češće dovodi do nakupljanja slobodne tekućine i zraka intraperitonealno, a u slučaju barotraume se obično radi o većim količinama zraka. Perforacija ekstraperitonealnih dijelova kolona (ascendentno i descendentno i rektum) češće dovodi do nakupljanja zraka ekstraperitonealno. Moguće je nakupljanje zraka i tekućine intra i ekstraperitonealno u slučaju ako je došlo do perforacije na prijelazu intra-ekstraperitonealnih dijelova kolona (8, 16, 19) .

#### 5.5. Dijagnostika

U slučaju da je perforacija vizualizirana za vrijeme kolonoskopije i nije uspješno endoskopski zatvorena, indicirano je hitno kirurško liječenje bez dodatne dijagnostike (8).

Većina kolonoskopija se izvodi na vanbolničkim pacijentima, što znači da ih ne možemo pratiti kao što možemo pratiti pacijente koji leže u bolnici, zato je za dijagnostiku perforacije kolona najvažnija klinička slika (opisana u prethodnom odjeljku) jer to jedino može upućivati na perforaciju kolona.

U slučaju da znamo da je pacijent bio na kolonoskopiji i nakon nje se prezentira prethodno opisanom kliničkom slikom treba napraviti dodatne pretrage da se utvrdi dijagnoza perforacije.

Treba izvaditi krv i napraviti laboratorijsku obradu koja minimalno mora sadržavati kompletnu krvnu sliku i CRP ili pro-kalcitonin.

Također treba napraviti slikovnu dijagnostiku. Ukoliko postoji sumnja na perforaciju crijeva potrebno je napraviti RTG snimku abdomena i prsnog koša da se vidi postoji li slobodni zrak. Nalaz slobodnog zraka je češći u perforacija nastalih tijekom dijagnostičkih kolonoskopija (100%) nego terapijskih kolonoskopija (45%) (18).

Ukoliko je RTG nalaz uredan, ali i dalje postoji klinička sumnja na perforaciju kolona potrebno je napraviti CT abdomena. CT može, osim slobodnog zraka, detektirati i slobodnu intraperitonealnu tekućinu. U slučaju korištenja enteralnog kontrasta treba ga dati rektalno i kontrast treba biti vodotopiv (18, 19). Ultrazvuk može poslužiti u slučaju ako se želi izbjeći izlaganje pacijenta zračenju (npr. trudnice i djeca), ali ova pretraga ne može definitivno isključiti postojanje pneumoperitoneuma (10, 19).

#### 5.6. Komplikacije perforacije

Odgadanje reparacije perforacije dovodi do većeg rizika za nastanak komplikacija perforacije. Komplikacije perforacije mogu biti peritonitis, intraabdominalni apsces (koji nastaje zbog prisutnosti crijevnog sadržaja u abdominalnoj šupljini), pneumotoraks, pneumomedijastinum i subkutani emfizem, te kao najgora komplikacija smrt (19, 18, 17).

Kao rijetka komplikacija može nastati pneumoretroperitoneum koji može progredirati u pneumomedijastinum, pneumotoraks i subkutani emfizem zbog kontinuiranosti visceralnog i paravisceralnog prostora. U slučaju da je retroperitonealna perforacija uzrok pneumotoraksa pacijent se uz kliničku sliku perforacije kolona može prezentirati dispnejom, subkutanim emfizemom, ali može biti i asimptomatski, zato je bitno napraviti radiološku dijagnostiku koja može pokazati pneumotoraks. Liječenje pneumotoraksa, pneumomedijastinuma i subkutanog emfizema obuhvaća endoskopski popravak perforacije, konzervativno liječenje, samo postavljanje torakalnih drenova ili kombinaciju postavljanja torakalnih drenova i kirurškog liječenja (22, 23).

## 6. LIJEČENJE PERFORACIJE

Idealno bi bilo kada bi se sastao multidisciplinarni tim koji se sastoji od endoskopičara, gastroenterologa, abdominalnog kirurga i anesteziologa, i dogovorio se o načinu liječenja pacijenta. Da bi odabrali najbolji način liječenja pacijenta s perforacijom kolona važno je znati veličinu perforacije, uzrok perforacije (ako je poznat), vrijeme prošlo od kolonoskopije, informacije o kvaliteti očišćenosti crijeva, klinički status pacijenta, povijest bolesti pacijenta i postojeće komorbiditete, uputnu dijagnozu za kolonoskopiju, nalaz kolonoskopije (npr. karcinom kolona, IBD,...), te ima li pacijent neku od komplikacija perforacije kolona (21).

Sukladno tome kada je postavljena sumnja na perforaciju i/ili kada je otkrivena perforacija kolona možemo odrediti 3 vremenska okvira za otkrivanje perforacije – odmah, rano i kasno. Perforacija se može otkriti odmah pri nastanku perforacije za vrijeme kolonoskopije i u tom slučaju postoji mogućnost endoskopskog liječenja. Osim odmah može se otkriti rano, tj unutar 24 sata od kolonoskopije ili kasno, odnosno nakon što je prošlo više od 24 sata od kolonoskopije.

Postoji razlika između onih koji se prezentiraju rano i onih koji se prezentiraju kasno, kod onih koji se prezentiraju rano vjerojatnije je uzrok mehanička nego termalna ozljeda, te je vjerojatnije da će abdominalna šupljina biti manje kontaminirana, zato je kod njih češće moguće napraviti primarnu reparaciju.

Perforacija kolona se može liječiti na 3 načina. Prvi način je endoskopsko liječenje koje se koristi u slučaju otkrivanja za vrijeme kolonoskopije, a važan prediktorni faktor je veličina perforacije – što je perforacija manja, endoskopski popravak je učinkovitiji.

Drugi način je konzervativno liječenje koje obuhvaća observaciju, te potporno i simptomatsko liječenje. I na kraju ostaje mogućnost kirurškog liječenja koje može biti prvi izbor, ali i drugi ako endoskopsko ili konzervativno liječenje nisu bili uspješni (3, 16, 18).

## 6.1. Endoskopsko liječenje

Odluka o endoskopskom liječenju perforacije ovisi o trenutku kada je perforacija otkrivena jer je endoskopsko liječenje moguće za vrijeme kolonoskopije ili unutar 4 sata od kolonoskopije (19), osim toga najviše ovisi o veličini perforacije, ali i o načinu nastanka perforacije, o očišćenosti crijeva za kolonoskopiju, o iskustvu endoskopičara i o dostupnosti pribora za endoskopski popravak (16, 18, 19).

Endoskopsko liječenje se može izvesti postavljanjem klipa, te novim uređajima koji su razvijeni u zadnjih nekoliko godina - „trough-the-scope (TTS)“ i „over-the-scope (OTSC)“ koji su dovoljni za popravak perforacija veličine do 2 cm, tj TTS je dobar za perforacije veličine do 1 cm, a OTSC za perforacije veličine do 2 cm. Ovaj način rješavanja perforacija rijetko završava konverzijom u operaciju (11-22% (16)), a važan prediktorni faktor je veličina perforacije, tj. što je perforacija manja, endoskopski popravak je učinkovitiji (16, 18, 19).

Ako je perforacija manja od 1 cm preporuča se popravak perforacije klipom, a ako je veća od 1 cm preporuča se kirurško liječenje perforacije, iako postoje objavljeni slučajevi u kojima su perforacije veće od 1 cm popravljene postavljanjem klipa. Problem kod zatvaranja perforacija većih od 1 cm je nemogućnost vizualizacije cijele perforacije, te samim time procjene cjelovitosti popravka perforacije. U slučaju da endoskopski popravak nije bio potpun može doći do razvoja komplikacija kao što je intraabdominalni apsces koji nastaje zbog prisutnosti crijevnog sadržaja u abdominalnoj šupljini (18, 19).

Nakon endoskopskog liječenja perforacije pacijenta treba hospitalizirati i nastaviti s konzervativnim liječenjem – *nil per os*, i.v.hidracija i antibiotici, te redovno praćenje statusa pacijenta. Nakon endoskopskog popravka se obično daje kratkotrajna antibiotska terapija 3-5 dana, te ako nakon toga nema znakova upale antibiotici nisu više potrebni, ali ako se pojave znakovi upale treba nastaviti s antibioticima (19). U slučaju jake distenzije abdomena može se napraviti dekompresija pneumoperitoneuma perkutanom aspiracijom iglom (24).

## 6.2. Konzervativno liječenje

Konzervativno liječenje je moguće u pacijenata koji su hemodinamski stabilni, afebrilni, s lokaliziranom boli koja se poboljšava/smanjuje s vremenom, s RTG nalazom koji pokazuje slobodni zrak i odsutnost slobodne tekućine u abdomenu, i u slučaju malih perforacija u pacijenata s dobro očišćenim crijevom (3, 19, 18).

Uspjeh konzervativnog liječenja je između 33% i 90%, te je povezano s niskim morbiditetom, mortalitetom i kraćim boravkom u bolnici. Vrijeme boravka u bolnici nakon nekirurškog liječenja je u prosjeku 9-13 dana, ali to ovisi o pacijentu i njegovom odgovoru na konzervativnu terapiju (19).

U nekih asimptomatskih pacijenata se može kao slučajan nalaz naći slobodni retroperitonealni ili intraperitonealni zrak nakon kolonoskopije, to je najvjerojatnije posljedica barotraume i prolaska zraka kroz tkivo bez perforacije, te je u tom slučaju indicirano konzervativno liječenje (3).

Konzervativno liječenje se sastoji od kontinuiranog praćenja pacijenta (svakih 3-6 sati), te gladovanja (*nihil per os*) i postavljanja nazogastrične sonde za drenažu sadržaja želuca, i.v. hidracije fiziološkom otopinom, i.v. antibioticima širokog spektra (moraju pokriti floru debelog crijeva). Moguće je napraviti drenažu zraka iz peritoneuma perkutanom aspiracijom iglom, to može dovesti do zatvaranja perforacije, smanjenja abdominalne boli i popravka respiratorne funkcije (3, 8, 19, 24). Za bolove se pacijentu mogu dati antispazmolitici i analgetici (24). U pacijenata s perforacijom kolona koji su liječeni kirurški WSES preporuča uvesti trombopofilaksu u skladu sa podložećom bolesti i prethodnim komorbiditetima (19).

Također se postavlja pitanje koliko dugo pacijent treba gladovati. Neka istraživanja su pokazala da je vrijeme gladovanja u prosjeku od 2 do 6 dana, ali gladovanje nije imalo toliki utjecaj na ishod kao što je imala veličina perforacije. Prema WSES smjernicama se tekuća prehrana može započeti 1-2 dana nakon početka konzervativnog liječenja, sukladno sa statusom pacijenta, te se tekuća prehrana može započeti odmah nakon endoskopskog liječenja jer ne postoje studije koje pokazuju da to ima utjecaj na loš ishod (19).

Kontinuirano praćenje pacijenta uključuje laboratorijske pretrage i klinički status. Laboratorijske pretrage uključuju kompletnu krvnu sliku, CRP, Hb, BUN, PCT i elektrolite. U kliničkom statusu su bitni osnovni parametri - puls, respiratorna frekvencija, tjelesna temperatura i hidriranost, također je bitno tražiti peritonealne znakove – bolan abdomen, mišićni defans, te znakove upale – temperatura, mučnina, povraćanje, proljev, abdominalna distenzija (19).

Ako je konzervativno liječenje uspješno, doći će do postupnog poboljšanja u kliničkom statusu unutar 24 sata, ali i dalje treba nastaviti s praćenjem pacijentovog statusa i laboratorijskih nalaza. U slučaju pogoršanja, tj ako dođe do razvoja znakova generaliziranog peritonitisa, sepse ili hemodinamske nestabilnosti indicirano je kirurško liječenje. Rani uspjeh konzervativnog načina liječenja ne isključuje potencijalnu potrebu za kirurškim liječenjem, upravo suprotno – odgoda kirurškog liječenja je povezana s lošijim ishodom jer se mogu razviti peritonitis i upala stijenke crijeva što zahtijeva opsežniju operaciju (3, 18, 19).

### 6.3. Kirurško liječenje

Kirurško liječenje se preporuča kao prva linija liječenja u slučaju velike perforacije (>1-2cm) koja je prepoznata za vrijeme kolonoskopije, u pacijenata sa sepsom, u pacijenta sa znakovima difuznog peritonitisa, u pacijenata koji su transplantirani, u pacijenata koji su imunosuprimirani, u slučaju postojanja popratne patologije debelog crijeva koja također zahtijeva kirurško liječenje (karcinom kolona ili neresecirani polip koji ima visoku vjerojatnost da je malignan,...), te u slučaju neuspjelog endoskopskog ili konzervativnog liječenja (3, 19).

Hitno kirurško liječenje je indicirano kod pacijenata s velikom perforacijom debelog crijeva, te ako pacijent ima znakove i simptome difuznog peritonitisa, za razliku od lokalnog koji se može liječiti konzervativno (3, 10, 16, 18, 19) .

Kirurg treba imati dobru komunikaciju s endoskopičarom jer mu on može dati informacije koje utječu na odabir pristupa, kao što su lokalizacija, veličina i najvjerojatniji uzrok nastanka perforacije, vrijeme nastanka perforacije, indikacija za kolonoskopiju, nađena ili od prije poznata patologija crijeva, klinički status i komorbiditeti, očišćenost crijeva. U slučaju poteškoća pri nalaženju perforacije za vrijeme operacije bitna je komunikacija s endoskopičarom koji možda zna gdje je nastala perforacija ili se crijevo može potopiti fiziološkom otopinom jer onda zrak iz debelog crijeva izlazi u vodu te se vide mjehurići na mjestu perforacije (17).

Osim informacija dobivenih od endoskopičara (i drugog medicinskog osoblja) na odluku o pristupu i načinu kirurškog liječenja utječe i intraoperativni nalaz. Intraoperativni nalaz određuje tehniku popravka perforacije, tj izbor tehnike ovisi o veličini, lokaciji i etiologiji perforacije, vitalnosti okolnog kolona i mezokolona, stupnju peritonitisa i vremenu koje je prošlo od razvijanja peritonitisa, generalnom statusu pacijenta, popratnim komorbiditetima,



kvaliteti očišćenosti crijeva i prisutnosti nereseciranih i rezidualnih lezija koje su zaostale nakon kolonoskopije (18, 19).

Kirurško liječenje podrazumijeva laparotomiju i laparoskopiju. Kirurški zahvati obuhvaćaju primarnu reparaciju, klinastu resekciju i reparaciju, resekciju s reparacijom ili izvođenjem stome, izvođenje stome s ili bez resekcije, reparaciju i formiranje protektivne stome (10, 18, 19).

Primarna reparacija je najčešće korištena metoda jer je crijevo prethodno očišćeno i time je smanjena mogućnost kontaminacije, koristi se onda kada je tkivo debelog crijeva izgleda zdravo i dobro vaskularizirano i ako se rubovi perforiranog dijela mogu zašiti bez tenzije (19). Ako postoji znatna kontaminacija radi neočišćenosti crijeva, ako je dijagnoza perforacije postavljena kasnije ili ako se radi o nestabilnom pacijentu najsigurnije je izvesti proksimalno crijevo kao stomu, te sukladno stanju napraviti resekciju crijeva (3, 10, 20).

Resekciju je potrebno napraviti u slučaju da rubovi perforiranog dijela crijeva ne izgledaju zdravo i vitalno ili ako postoji avulzija pripadajućeg mezokolona. Klinasta resekcija se može napraviti samo u slučaju kada kao posljedicu nema suženja lumena crijeva (19). Ako je u pitanju pacijent koji ima neoplazmu kolona i stabilan je, potrebno je napraviti resekciju kolona sa ili bez izvođenja stome (3).

Neki smatraju da je eksplorativna laparoskopija bolji izbor od konzervativnog liječenja jer odgoda kirurške reparacije perforacije daje vremena razvoju upale i daljnje progresije bolesti u sepsu i u krajnjem slučaju može dovesti do smrti pacijenta, tj. pravovremena primjena kirurške reparacije može spriječiti navedene posljedice (17). Eksplorativna laparoskopija je minimalno invazivna tehnika koja ima dijagnostičku ulogu, ali i potencijalno terapijsku. Laparoskopijom se može vizualizirati perforacija i njezina lokacija i veličina, također se putem laparoskopije može utvrditi postoji li peritonitis i ako da može se napraviti irigacija i sukcija abdomena (već je dokazano da se tim putem mogu isprati i drenirati druge opsežnije infekcije abdomena). Laparoskopskim pristupom se mogu napraviti svi zahvati koji bi se radili laparotomijskim putem, ali to ovisi o vještini kirurga koji radi laparoskopiju (19).

Kontraindikacije za eksplorativnu laparoskopiju su opće kontraindikacije za operaciju (hemodinamska nestabilnost, koagulopatija,...), potencijalni rizik za komplikacije vezane za anesteziju, prethodna laparotomija ili prethodne abdominalne operacije (>4 laparotomije) s puno priraslica, te relativne kontraindikacije u koje spadaju prisutnost masivne dilatacije crijeva, aneurizma aorte (19).

Postoji nekoliko slučajeva u kojima laparoskopiju treba preokrenuti u laparotomiju u koje spadaju perforacije koje se nalaze na anatomski nedostupnom mjestu (u slučaju kada je

perforacija duboko u maloj zdjelici, u bursi omentalis (17), i sl.), te u slučaju da je perforacija prevelika da bi se mogla zatvoriti laparoskopskim putem, u slučaju da postoji prevelika kontaminacija i u slučaju karcinoma kolona (19).

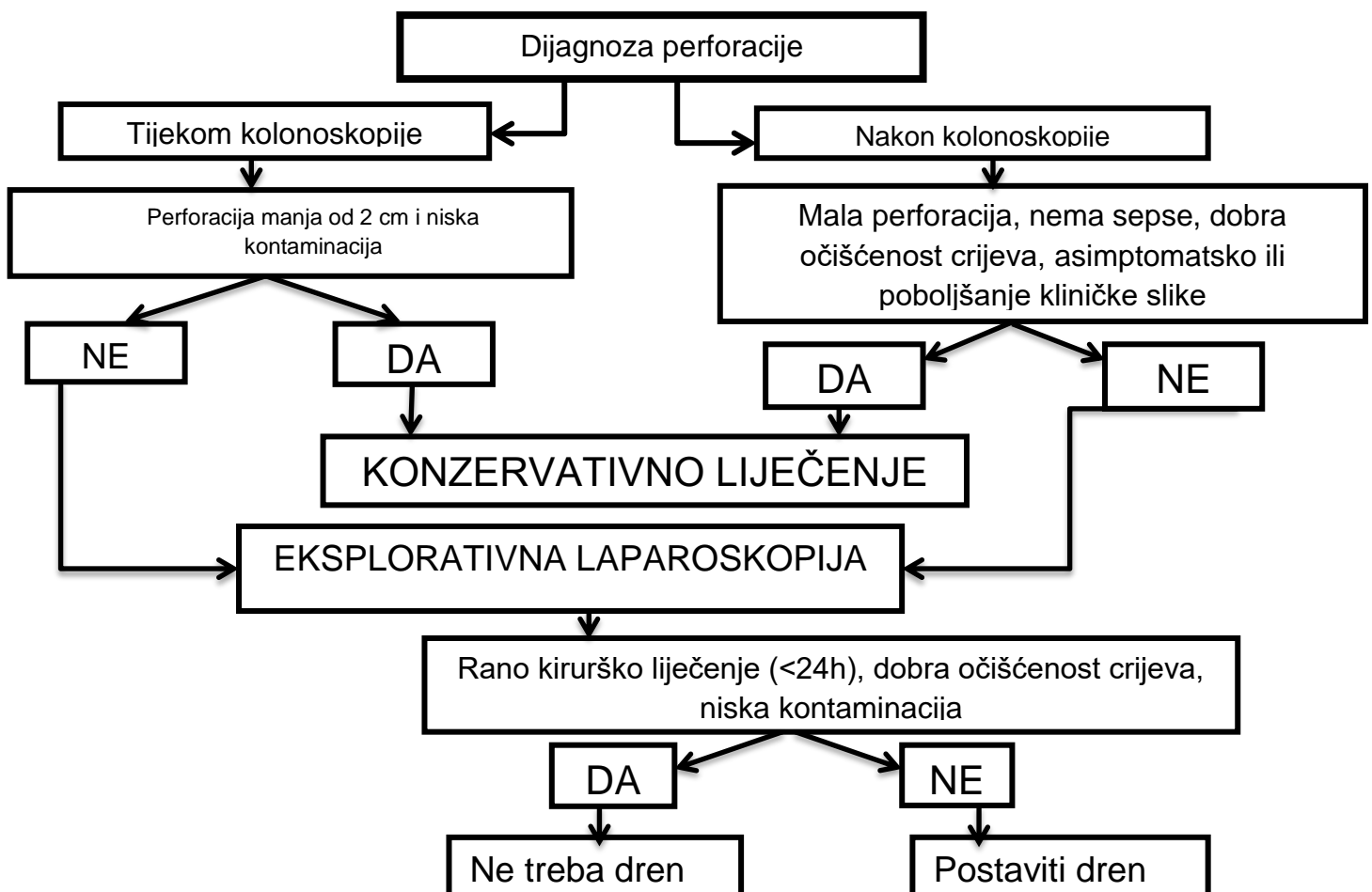
Drenove je potrebno postaviti u slučaju peritonealne kontaminacije ili ako se očekuje krvarenje ili curenje crijevnog sadržaja nakon reparacije perforacije, tj u slučaju kasnijeg/odgođenog kirurškog liječenja i u slučaju loše očišćenosti crijeva (19).

Nakon kirurškog liječenja potrebno je nastaviti pacijenta liječiti konzervativnim mjerama – *nihil per os*, i.v. antibiotici širokog spektra, i.v. hidracija i kontinuirano praćenje pacijenta (19).

## 7. RASPRAVA

Do 2017.godine nisu postojale smjernice kako zbrinuti perforaciju kolona kolonoskopom jer postoje mnoge varijable koje treba uzeti u obzir kod takvog pacijenta – vrsta kolonoskopije (dijagnostička ili terapijska) i koje su intervencije napravljene za vrijeme kolonoskopije, način nastanka perforacije, očišćenost crijeva, podležeca bolest/dijagnoza (ako je ima), povijest bolesti pacijenta i prisutnost komorbiditeta, klinički status nakon perforacije, radiografski i laboratorijski nalazi, te vrijeme proteklo od perforacije do dijagnoze.

Postoje mnoge rasprave o tome koja metoda je najbolja jer je perforacija kolona kolonoskopom rijetka komplikacija (>1%), te zasebne institucije/bolnice nisu mogle prikupiti dovoljno podataka o liječenju perforacije debelog crijeva kolonoskopom da bi mogli donijeti strateški terapijski plan. Zato je WSES (World Society of Emergency Surgery) objavilo smjernice 2017. godine, tj prikupljeni su i obrađeni svi podaci iz radova koji su obrađivali perforacije debelog crijeva i njihovo liječenje, te su objavili upute i algoritam o tome kako pristupiti pacijentima s perforacijom kolona kolonoskopom (19).



Slika 1. – Algoritam prema WSES smjernicama za liječenje perforacije kolona (19)

Laparotomija i izvođenje stome nije prihvaćeno sa strane pacijenata jer smanjuje kvalitetu života pacijenta (nezgodno im je brinuti se za stomu, neizbježna druga operacija, te posljednično tome ožiljci od operacije). Stoga je upitno je li stoma apsolutno indicirana. Postoji nekoliko alternativa koje uključuju primarnu reparaciju, laparoskopsku primarnu reparaciju sa izvođenjem stome ili čak konzervativno liječenje, naravno da svaka od ovih tehnika ima svoje prednosti i mane (20).

Zhang i suradnici su napravili istraživanje 2013.godine u kojem su sve perforacije liječili kirurški (laparoskopski) i nisu liječili konzervativnom metodom jer nakon perforacije postoji mali vremenski prozor dok se ne razviju komplikacije vezane za perforaciju koje se mogu izbjeći pravovremenim kirurškim liječenjem. Uvjeti su bili da jedan tim operira sve pacijente i da vrijeme od kolonoskopije do operacije bude unutar 6 sati od kolonoskopije, također nisu imali slučaj jake upale jer su perforacije rano dijagnosticirane, te su odmah poduzete mjere liječenja – *nihil per os* i operacija, tijekom operacije je dobro isprana abdominalna šupljina fiziološkom otopinom, te je postavljen dren. Nakon operacije je napravljena kontrolna kolonoskopija da se utvrdi da je perforacija zatvorena i da nema suženja crijeva. Rezultati su pokazali da je primarna reparacija laparoskopskim putem sigurna metoda, te smatraju da je preferabilnija od laparotomije (20).

Laparoskopski pristup ima prednost pred laparotomijom jer rezultira manjim morbiditetom, manjim brojem komplikacija, manjom i kraćom postoperativnom boli, kraćim boravkom u bolnici i bržim oporavkom, te manjim ožiljkom i boljim estetskim rezultatom, ali u slučaju da je u pozadini maligna bolest bolji pristup je laparotomija (18, 20, 25). Konverzija konzervativnog liječenja u kirurško je slučaj u 7,4-20% pacijenata, te rezultati pokazuju da u tim slučajevima dolazi do više komplikacija i duljeg boravka u bolnici nego što bi bilo da je pacijent odmah liječen kirurški. Odgađanje kirurškog liječenja daje veću šansu za peritonitis i upalu crijevne stijenke koje mogu zahtijevati veću resekciju nego što bi bilo potrebno da nije bilo odgode kirurškog liječenja. Zato je preporuka WSES smjernica da prva linija liječenja perforacija bude eksplorativna laparotomija jer je to najsigurniji i minimalno invazivni način liječenja, ali trenutno ne postoje upute i smjernice za primjenu tipa operacije (primarna reparacija, resekcija, itd.), tako da taj izbor ostaje na kirurgu s obzirom na intraoperativni nalaz (18, 19).

WSES u svojim smjernicama također navodi načine kako se mogu smanjiti rizici za nastanak perforacije, tj može se utjecati samo na neke od rizičnih faktora – mlađi/neiskusniji endoskopičar bi uvijek trebao bit pod nadzorom starijeg/iskusnijeg endoskopičara, posebno na početku kolonoskopije da se spriječi perforacija sigme (jer je to najčešće mjesto perforacije),

tijekom kolonoskopije endoskopičar treba paziti da mu se ne zapetlja kolonoskop koji onda može raditi pritisak na stijenku crijeva i perforirati ga, također treba paziti da ne radi preveliku i naglu insuflaciju da ne nastane barotrauma stijenke, prilikom polipektomije maksimalna veličina koja se preporuča da se makne je 2 cm, te se postavljanje stenta ne preporuča u slučaju da pacijent ima u terapiji bevacizumab, u pacijenata s aktivnom Chronovom bolešću ili ako postoji sumnja na fistulu prije ili nakon mjesta gdje je potrebno postaviti stent (19).

Pitanje potrebnosti anestezije za vrijeme kolonoskopije se poteže iz više razloga, prvo su ekonomski razlozi jer je kolonoskopija pod anestezijom skuplja, a drugo zato jer je pitanje nosi li anestezija veći rizik za perforaciju kolona i ostalih komplikacija kolonoskopije. Istraživanja koja su se provela do sada nisu pokazala povećan rizik za perforaciju pri uporabi propofola u odnosu na uporabu klasične endoskopske sedacije. No neka su istraživanja pokazala da je veća šansa za otkrivanje adenoma kolona dok je pacijent pod anestezijom, dok su druga dokazala da je ista šansa za otkrivanje adenoma pri uporabi propofola i klasične endoskopske sedacije (6, 7). Bielawska i suradnici su napravili kohortno istraživanje, te su pokazali da kolonoskopija pod anestezijom (propofol) nosi veći rizik od aspiracijske pneumonije, ali većina pacijenata s aspiracijskom pneumonijom su bili stariji od 70 godina i imali su 2 ili više komorbiditeta (6).

Endoskopsko liječenje uključuje klipove koji mogu popraviti perforacije veličine do 1 cm, ali razvijeni su novi uređaji koji omogućuju popravak do 2 cm - „trough-the-scope (TTS)“ i „over-the-scope (OTSC)“. Osim toga nedavno je razvijen „OverStich endoscopic suturing system“ (Apollo Endosurgery, Austin, TX) koji bi uskoro mogao ući u stalnu uporabu, ali s obzirom na to da je to novi uređaj još je nepoznata njegova uspješnost u liječenju perforacije kolona (19). Bilo je nekoliko pokušaja razvijanja uređaja za endoskopsko šivanje (Bard Endocinch (MA-US), T-bars (Wilson Cook-NC-US), NDO Plicator (MA-US) i GERDX TM (G Surg Seon, Germany)), ali nisu dostupni jer su povučeni sa tržišta ili zato što su još uvijek u ranom stadiju razvitka. „The OverStich endoscopic suturing system“ (Apollo Endosurgery, Austin, TX) je jedini uređaj koji je odobren od strane FDA-a u Americi za endoskopsko šivanje. To je jednokratni uređaj koji omogućava postavljanje pojedinačnih i kontinuiranih šavova. Trenutna verzija je odobrena 2011.godine i koristi se za liječenje marginalne ulceracije, ulkusa na fundusu, redukacije stome nakon postavljanja želučane prenosnice i zatvaranje postoperativnih rektovaginalnih fistula. Također su u 3 pacijenta tim uređajem zatvorili perforacije jednjaka uzrokovane gastroscopom, te je u 1 pacijenta korišten za

zatvaranje perforacije kolona kolonoskopom. Trenutno je ovaj uređaj više korišten u endoskopiji gornjeg GI sustava, ali se može koristiti i u endoskopiji donjeg GI sustava (26) .

Pitanje je hoće li ta tehnologija ući u uporabu u endoskopiji donjeg GI sustava, te hoće li postati dostupna i odobrena u cijelom svijetu, te hoće li zamijeniti kirurško liječenje.

S obzirom na to da ne samo da je ta tehnologija skupa (pogotovo s obzirom na to da je namijenjeno za jednokratnu uporabu), nego i da vjerojatno ne će biti dostupna svima, kirurško liječenje će uvijek imati svoju ulogu u liječenju perforacija kolona jer postoje određene indikacije u kojima je kirurško liječenje nezamjenjivo (npr. karcinom kolona, velika kontaminacija peritoneuma).

## 8. ZAKLJUČAK

Kolonoskopija se u današnje doba sve češće upotrebljava jer služi kao zlatni standard za probir, dijagnostiku i kontroliranje raznih bolesti debelog crijeva, specifično za karcinom debelog crijeva. Kao i svaki drugi pregled ili liječnička intervencija kolonoskopija ima svoje komplikacije, od kojih je najozbiljnija i najopasnija perforacija debelog crijeva za vrijeme kolonoskopije koja može rezultirati značajnim morbiditetom i mortalitetom.

Postojale su mnoge raprave o tome koji način liječenja perforacije kolona je najbolji, ali s obzirom na to da je perforacija kolona rijetka, istraživanja koja su provodile zasebne bolnice/institucije nisu mogla prikupiti dovoljno velik uzorak i dovoljno podataka koji bi dali značajan rezultat iz kojeg bi se dalo zaključiti koji način liječenja je najbolji, te tako donijeti strateški terapijski plan. Uz to povećanjem broja napravljenih kolonoskopija svugdje u svijetu, povećava se i broj perforacija kolona. Zato je WSES smatrala važnim da donese smjernice kako pristupiti i kako najbolje zbrinuti perforacije kolona, te kako pokušati prevenirati nastanak perforacije kolona.

Preporuka WSES-a je da je eksplorativna laparotomija najsigurniji i minimalno izazivni način liječenja perforacije kolona kolonoskopom, ali izbor tehnike reparacije perforacije ostaje na kirurgu ovisno o intraoperacijskom nalazu jer ne postoji još dovoljno dokaza o tome koja metoda je najbolja.

Prema smjernicama WSES-a prevencija se može raditi utjecajem na rizične faktore koje možemo kontrolirati i predvidjeti kao što su nadzor starijeg/iskusnijeg endoskopičara nad mlađim, pažljiv prolazak kroz sigmoidni kolon, paziti da se ne radi prejaka i nagla insuflacija, paziti da se kolonoskop ne spetlja dok je u kolonu, ne uklanjati polipe i tvorbe veće od 2 cm, posebno pažljivo izvoditi kolonoskopiju u pacijenata s upalnom bolešću crijeva i pacijentima s aktivnom upalom ne stavljati stent.

Također se postavlja pitanje što nam budućnost donosi jer se razvijaju uređaji za endoskopsko šivanje koji se sada koriste više u endoskopiji gornjih dijelova probavnog sustava te su dostupni samo manjem broju bolnica jer su skupi, ali samo je pitanje vremena kada će preći i u uporabu za donji dio probavnog sustava i ući u široku uporabu i postati prva linija liječenja endoskopskih perforacija, ali će uvijek postojati određene indikacije kada će kirurško liječenje biti neophodno, kao što je karcinom kolona.

## 9. ZAHVALE

Prije svega, zahvaljujem se doc.dr.sc. Hrvoju Silovskom, dr.med. na mentorstvu i savjetovanju pri izradi ovog diplomskog rada.

Najveće hvala mojoj obitelji i mojim prijateljima na bezuvjetnoj ljubavi, podršci, strpljenju, razumijevanju, motivaciji i svim danim savjetima. Hvala vam što ste vjerovali u sve moje odluke i davali mi potpunu podršku u svemu što radim.



## 10. LITERATURA

1. Jalšovec D. Sustavna i topografska anatomija čovjeka. Zagreb: Školska knjiga; 2005.
2. Fritsch H, Kühnel W, editors. Priručni anatomske atlas: Drugi svezak, Unutarnji organi. 10th ed. Zagreb: Medicinska naklada; 2012. (Unutarnji organi; vol 2).
3. Brunicaardi FC, editor. Schwartz's Principles of Surgery. 10th: Mc Graw Hill; 2015.
4. Junqueira LC, Carneiro J. Osnove histologije: udžbenik i atlas. Zagreb: Školska knjiga; 2005.
5. Colledge NR, Walker BR, Ralston SH, editors. Davidson's Principles and Practise of Medicine. 21st: Elsevier; 2010.
6. Bielawska B, Hookey LC, Sutradhar R, Whitehead M, Xu J, Paszat LF et al. Anesthesia Assistance in Outpatient Colonoscopy and Risk of Aspiration Pneumonia, Bowel Perforation, and Splenic Injury. *Gastroenterology* 2018.; 154:77–85.
7. Xue M, Tian J, Zhang J, Zhu H, Bai J, Zhang S et al. No increased risk of perforation during colonoscopy in patients undergoing propofol versus traditional sedation: A meta-analysis. *Indian J Gastroenterol.* 2018; 27(2):86–91.
8. Avgerinos DV, Llaguna OH, Lo AY, Leitman IM. Evolving Management of Colonoscopic Perforations. *J Gastrointest Surg* 2008; 12:1783–9.
9. Coser RB, Dalio MB, Martins LCP, Alvarenga GF, Cruz CA, Imperiale AR et al. Colonoscopy complications: experience with 8968 consecutive patients in a single institution. *Rev Col Bras Cir.* 2018; 45:e1896.
10. Dixon P, Kowdley GC, Cunningham SC. The role of surgery in the treatment of endoscopic complications. *Best Pract Res Clin Gastroenterol.* 2016; 30:841–51.
11. Shaw D, Gallardo G, Basson MD. Post-colonoscopy appendicitis: A case report and systematic review. *World J Gastrointest Surg* 2013; 27:259–63.
12. Takagi Y, Abe T. Appendicitis following endoscopic polypectomy. *Endoscopy.* 2000; 32:s49.

13. Houghton A, Aston N. Appendicitis complicating colonoscopy. *Gastrointest Endosc.* 1988; 34:489.
14. Kafadar MT, Bilgiç İ, Kartal S, Güliter S. An unusual cause of acute abdomen: Post-colonoscopy appendicitis. *Turk J Surg* 2018; 34:340–1.
15. Kim SY, Kim H-S, Park HJ. Adverse events related to colonoscopy: Global trends and future challenges. *World J Gastroenterol* 2019; 25:190–204.
16. Hawkins AT, Sharp KW, Ford MM, Muldoon RL, Hopkins MB, Geiger TM. Management of colonoscopic perforations: A systematic review. *Am J Surg.* 2018; 215:712–8.
17. Hansen AJ, Tessier DJ, Anderson ML, Schlinkert RT. Laparoscopic Repair of Colonoscopic Perforations: Indications and Guidelines. *J Gastrointest Surg* 2007; 11:655–9.
18. Martínez-Pérez A, de'Angelis N, Brunetti F, Le Baleur Y, Payá-Llorente C, Memeo R et al. Laparoscopic vs. open surgery for the treatment of iatrogenic colonoscopic perforations: a systematic review and metaanalysis. *World J Emerg Surg* 2017; 12:8.
19. de'Angelis N, Di Saverio S, Chiara O, Sartelli M, Martínez-Pérez A, Patrizi F et al. 2017 WSES guidelines for the management of iatrogenic colonoscopy perforation. *World Journal of Emergency Surgery* 2018; 13:5.
20. Zhang YQ, Lu W, Yao LQ, Qin XY, Xu MD, Zhong YS et al. Laparoscopic direct suture of perforation after diagnostic colonoscopy. *Int J Colorectal Dis* 2013; 28:1505–9.
21. Forsberg A, Hammar U, Ekblom A, Hultcrantz R. A register-based study: adverse events in colonoscopies performed in Sweden 2001–2013. *Scand J Gastroenterol.* 2017; 52:1042–7.
22. Gupta A, Zaidi H, Habib K. Pneumothorax after Colonoscopy – A Review of Literature. *Clin Endosc.* 2017; 50(5):446-45.
23. Anyfantakis D, Kastanakis M, Karona P, Papadomichelakis A, Bobolakis E. Subcutaneous Facial and Neck Emphysema as First Sign of Intestinal Perforation in a Female Patient After a Routine Colonoscopy. *Eurasian J Med* 2016; 48:230-232.

24. Cho SB, Lee WS, Joo YE, Kim HR, Park SW, Park CH et al. Therapeutic options for iatrogenic colon perforation: feasibility of endoscopic clip closure and predictors of the need for early surgery. *Surg Endosc* 2012; 26:473–9.
25. Bleier JI, Moon V, Feingold D, Whelan RL, Arnell T, Sonoda T et al. Initial repair of iatrogenic colon perforation using laparoscopic methods. *Surg Endosc* 2008; 22:646–9.
26. Stavropoulos SN, Modayil R, Friedel D. Current applications of endoscopic suturing. *World J Gastrointest Endosc* 2015; 7:777–89.

## 11. ŽIVOTOPIS

Rođena sam u Zagrebu 20.07.1994. Završila sam OŠ Julija Klovića u Zagrebu 2009.godine, te sam iste godine upisala V.gimnaziju u Zagrebu koju sam završila 2013.godine.

Medicinski fakultet u Zagrebu sam upisala u akademskoj godini 2013/2014. Tijekom studija sam bila demonstratorica iz kolegija Anatomija (ak.god. 2014/2015 - ak.god. 2018/2019.), Temelji neuroznanosti (ak.god. 2015/2016 – ak.god. 2018/2019), Histologija i embriologija (ak.god. 2015-2016) i Kirurgija (ak.god. 2018/2019).

Na početku studija sam se zainteresirala za kirušku struku. Aktivan sam član Studentske sekcije za kirurgiju od 2014.godine, te sam od 2017.godine instruktor šivanja na tečajevima koje održava sekcija. U kolovožu 2017. sudjelovala sam na ljetnoj studentskoj praksi na odjelu kardiokirurgije u Baylor St. Luke's Medical Center u Houston, Texas, SAD.

Aktivno govorim engleski jezik.