

Tranzitorni signali visokog intenziteta u bolesnika s ugrađenim cirkulacijskim crpkama

Mitrović, Vivien

Master's thesis / Diplomski rad

2019

Degree Grantor / Ustanova koja je dodijelila akademski / stručni stupanj: **University of Zagreb, School of Medicine / Sveučilište u Zagrebu, Medicinski fakultet**

Permanent link / Trajna poveznica: <https://um.nsk.hr/um:nbn:hr:105:529631>

Rights / Prava: [In copyright](#) / [Zaštićeno autorskim pravom.](#)

Download date / Datum preuzimanja: **2024-09-01**



Repository / Repozitorij:

[Dr Med - University of Zagreb School of Medicine Digital Repository](#)



**SVEUČILIŠTE U ZAGREBU
MEDICINSKI FAKULTET**

Vivien Mitrović

**Tranzitorni signali visokog intenziteta u bolesnika s
ugrađenim cirkulacijskim crpkama**

DIPLOMSKI RAD



Zagreb, 2019.

**Ovaj diplomski rad izrađen je na Klinici za kardijalnu kirurgiju KBC-a Zagreb
pod vodstvom prof. dr. sc. Bojana Biočine.**

Predan je na ocjenu u akademskoj godini 2018./2019.

POPIS KRATICA

BIVAD - uređaj za potporu obe klijetke (eng. biventricular assist device)

BRT - privremeno rješenje do oporavka (eng. bridge to recovery)

BTT - privremeno rješenje do transplantacije (eng. bridge to transplantation)

KM - kardiomiopatija

DMCA - desna srednja cerebralna arterija (eng. right middle cerebral artery)

DT - destinacijska terapija (eng. destination therapy)

HITS - tranzitorni signali visokog intenziteta (eng. high intensity transient signals)

HLK - Hrvatska liječnička komora

HLZ - Hrvatski liječnički zbor

HMII - HeartMate II

HMIII - HeartMate III

HR - srčana frekvencija (eng. heart rate)

HVAD - HeartWare uređaj za ventrikularnu potporu (eng. HeartWare ventricular assist device)

LMCA - lijeva srednja cerebralna arterija (eng. left middle cerebral artery)

LVAD - uređaj za ventrikularnu potporu lijevog srca (eng. left ventricular assist device)

MCA - srednja cerebralna arterija (eng. middle cerebral artery)

MCS - mehanička cirkulacijska potpora (eng. mechanical circulatory support)

RVAD - uređaj za ventrikularnu potporu desnog srca (eng. right ventricular assist device)

TCD - transkranijalna doppler sonografija (eng. transcranial Doppler sonography)

VAD - uređaj za ventrikularnu potporu srca (eng. ventricular assist device)

SADRŽAJ:

Popis slika.....	I
Popis tablica.....	I
Sažetak.....	II
Summary.....	III
1. UVOD.....	1
1.1. Epidemiologija.....	1
1.2. Cirkulacijske crpke.....	1
1.3. Vrste cirkulacijskih crpki.....	3
1.4. Komplikacije cirkulacijskih crpki.....	6
1.5. Transkranijalna Doppler sonografija (TCD).....	7
1.6. Tranzitorni signali visokog intenziteta (HITS).....	8
1.7. HITS-i u bolesnika s ugrađenim cirkulacijskim crpkama.....	11
2. HIPOTEZA.....	13
3. CILJ RADA.....	13
4. ISPITANICI I METODE.....	14
5. REZULTATI.....	16
6. RASPRAVA.....	21
7. ZAKLJUČAK.....	23
8. ZAHVALE.....	24
9. LITERATURA.....	25
10. ŽIVOTOPIS.....	34

POPIS SLIKA

1. Komponente i izgled uređaja za ventrikularnu potporu.....3
2. Implantabilne cirkulacijske crpke najčešće korištene u kliničkoj praksi.....6
3. Dijagram postotnog udjela vrsti ugrađenih cirkulacijskih crpki u ispitanika.....16
4. Grafički prikaz broja tranzitornih signala visokog intenziteta detektiranih kod različitih vrsti cirkulacijskih crpki.....17
5. Grafički prikaz broja tranzitornih signala visokog intenziteta u odnosu na vrijeme proteklo od ugradnje LVAD do monitoriranja HITS-a (u mjesecima)..18
6. Grafički prikaz dijagnoza koje su prethodile ugradnji cirkulacijske crpke.....19
7. Grafički prikaz pojave komplikacija u ispitanika.....20

POPIS TABLICA

1. Prosječan broj tranzitornih signala visokog intenziteta monitoriran TCD-om kod različitih vrsti ugrađenih cirkulacijskih crpki.....17
2. Vrijeme proteklo od ugradnje LVAD-a do snimanja i broj tranzitornih signala visokog intenziteta snimljenih TCD-om.....18
3. Demografski profil ispitanika s ugrađenom cirkulacijskom crpkom.....19
4. Komplikacije specifične za LVAD-om i njihova pojava u ispitanika.....20
5. Komplikacije povezane s LVAD-om i njihova pojava u bolesnika.....20

SAŽETAK

Tranzitorni signali visokog intenziteta u bolesnika s ugrađenim cirkulacijskim crpkama

Autor: Vivien Mitrović

Zatajenje srca sindrom je multifaktorske etiologije od kojeg boluje 1-2% odrasle populacije. Odsutnost odgovarajućeg broja donora za transplantaciju srca doprinjela je uporabi cirkulacijskih crpki, koje sa sobom nose rizik od komplikacija kao što je tromboza crpke. Transkranijalni Doppler ultrazvuk omogućuje nam detektiranje tranzitornih signala visokog intenziteta u bolesnika s ugrađenim LVAD-om za koje se smatra da predstavljaju mikroemboluse koji potječu iz cirkulacijske crpke.

U ovom radu ukupno je sudjelovalo deset ispitanika s tri različite vrste LVAD-a. Broj tranzitornih signala visokog intenziteta detektiran je pomoću transkranijalnog Doppler uređaja frekvencije 2MHz u srednjoj cerebralnoj arteriji tijekom vremena od 60 minuta, putem transtemporalnog koštanog prozora.

Cilj ovog rada bio je utvrditi broj tranzitornih signala visokog intenziteta u bolesnika s ugrađenim cirkulacijskim crpkama, te ustanoviti razlikuje li se taj broj u pacijenata s različitom vrstom ugrađene cirkulacijske crpke.

U ispitanika ove studije ukupno je zabilježeno 36 HITS-a, prosječno 3,6 po ispitaniku. Najveći prosjek zabilježenih HITS-a imala je HeartMate 3 u iznosu od 4,71 po ispitaniku, dok su HeartMate 2 i HeartWare HVAD imale zabilježen prosječno 1 HITS po ispitaniku. Najveći broj ispitanika (70%) imalo je HeartMate 3 cirkulacijsku crpku.

Potrebna su daljnja istraživanja koja bi mogla ukazati na razliku u količini zabilježenih HITS-a u odnosu na vrstu ugrađene LVAD-a. Metoda snimanja tranzitornih signala visokog intenziteta pomoću transkranijalnog Doppler uređaja u ovom se istraživanju pokazala brzom i sigurnom metodom kojom u realnom vremenu i uz krevet bolesnika možemo dobiti podatak o broju HITS-a koji bi mogli imati prediktivnu vrijednost za trombozu crpke i klinički značajan tromboembolizam.

KLJUČNE RIJEČI: cirkulacijske crpke, HITS, LVAD, srednja cerebralna arterija, tranzitorni signali visokog intenziteta, transkranijalni Doppler ultrazvuk

SUMMARY

High intensity transient signals in patients with ventricular assist devices

Author: Vivien Mitrović

Heart failure is a syndrome of multifactorial etiology from which suffers 1-2% of the adult population. The absence of adequate number of heart donors contributes to the use of ventricular assist devices, which carry the risk of complications such as pump thrombosis. Transcranial Doppler ultrasound enables detection of the high intensity transient signals in patients with LVAD. These HITSs are considered to represent the microemboli that originate from the ventricular assist device.

This study enrolled ten patients with three different types of left ventricular assist devices. The number of HITSs was detected by transcranial Doppler ultrasound with a frequency of 2 MHz in the middle cerebral artery over a period of 60 minutes, through a transtemporal bone window.

The aim of this study was to determine the number of HITSs in patients with left ventricular assist device and whether this number differs in patients with a different type of LVAD. A total of 36 high intensity transient signals was recorded, averaging 3,6 per patient. The highest average of recorded HITSs had a HeartMate 3 ventricular assist device with a total of 4,71 per patient, whereas the HeartMate 2 and HeartWare HVAD had an average of 1 HITS. 70% of the patients had a HeartMate 3 left ventricular assist device.

Further research that could point to the significance in the amount of the detected HITSs in relation to the type of VADs is required. The detection of HITSs using the transcranial Doppler ultrasound showed as a fast and secure real-time bedside method of obtaining information on the number of HITSs that could have a predictive value for pump thrombosis and clinically significant thromboembolism.

KEYWORDS: high intensity transient signals, HITS, LVAD, middle cerebral artery, transcranial Doppler ultrasound, ventricular assist devices

1. UVOD

1.1. Epidemiologija

Bolesti srca i krvožilnog sustava vodeći su uzrok smrti i invaliditeta u razvijenim zemljama, gdje čine više od trećine mortaliteta (1). U Hrvatskoj dolazi do većeg smanjenja stope mortaliteta od kardiovaskularnih bolesti tek nakon 2003. godine, da bi od 2009. mortalitet od kardiovaskularnih bolesti dosegnuo razinu ispod 50% (2). Osim kao dominantni uzrok mortaliteta u Hrvatskoj, prepoznate su i kao vodeći uzrok hospitalizacija (3).

Velik dio kardiovaskularnih bolesti konačno dovodi do dekompenzacije, odnosno zatajenja srca. Zatajenje srca klinički je sindrom multifaktorske etiologije uzrokovan strukturalnim i funkcionalnim deficitima u miokardu koji rezultira s nemogućnošću punjenja ventrikula ili izbacivanja krvi iz srca. Prognoza zatajenja srca je unatoč značajnom napretku u terapiji razmjerno loša. Gotovo polovica bolesnika sa zatajenjem srca umire od nagle srčane smrti (4). U ESC-HF pilot studiji je ukupna stopa mortaliteta od svih uzroka tijekom godine dana u hospitaliziranih pacijenata sa zatajenjem srca iznosila 17% (5).

Klasifikacija zatajenja srca ovisno o lokaciji deficita dijeli se na predominantno zatajenje lijevog ventrikula, desnog ventrikula ili biventrikularno zatajenje. Ovisno o vremenu pojavljivanja razlikujemo akutno i kronično zatajenje srca. Obično se klasificira u dva glavna tipa, ovisno o tome je li ejekcijska frakcija očuvana ili smanjena (6). Prema statističkim podacima od zatajenja srca boluje 1-2% odrasle europske populacije. Starenje populacije dovodi do sve veće prevalencije i incidencije zatajenja srca, a u starijih od 70 godina prevalencija iznosi čak 10%. Procijenjena prevalencija u Europi je 3/1000 stanovnika te predstavlja javnozdravstveni problem koji zbog kontinuiranog starenja populacije sve više dobiva na svojoj važnosti (7).

1.2. Cirkulacijske crpke

Liječenje zatajenja srca varira, ovisno o stupnju, od farmakološke terapije pa sve do ugradnje mehaničke cirkulacijske potpore - MCS (eng. mechanical circulatory support) i transplantacije srca kao konačne terapije. Nedostatak broja donora koji bi osigurali adekvatno zbrinjavanje bolesnika sa zatajenjem srca refraktornim na farmakološku terapiju doveo je do sve većeg razvoja cirkulacijskih

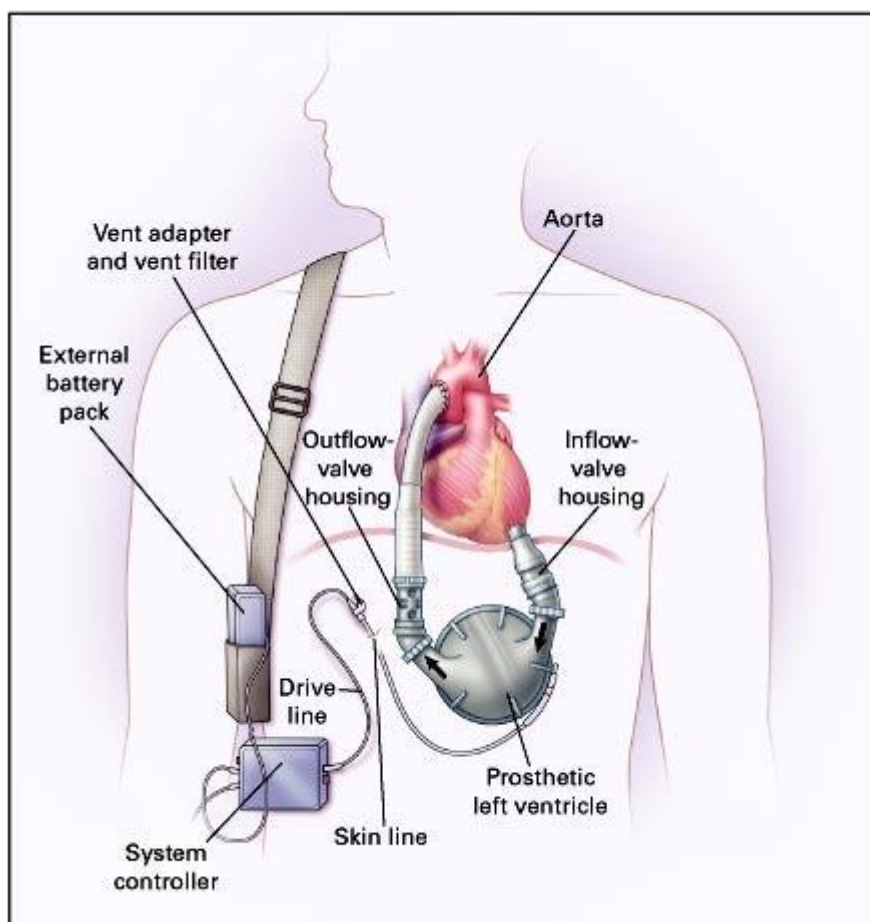
crpki, odnosno privremene ili trajne ventrikularne potpore – VAD (eng. ventricular assist device) (4). Posebna klasifikacija za srčanu insuficijenciju - the Interagency Registry for Mechanically Assisted Circulatory Support (INTERMACS) skala omogućuje kategorizaciju pacijenata s terminalnim zatajenjem srca prema kliničkom statusu i prognozi (8). Svi pacijenti kvalificirani za cirkulacijske crpke određuju se prema INTERMACS kvalifikacijama (9). Pacijentima sa ugrađenim cirkulacijskim crpkama obavezna je doživotna antikoagulantna i antiagregacijska terapija (8).

Cirkulacijske crpke postale su standardna terapija u zadnjoj fazi zatajenja srca te značajno utječu na preživljenje bolesnika i poboljšanje kvalitete života. Već je 1963. zabilježena uspješna implantacija lijeve pneumatske ventrikularne potpore srcu (LVAD) putem lijeve torakotomije, unatoč kojoj pacijent nije preživio (10). 1971. godine DeBakey implantira parakorporalni pneumatski LVAD uz uspješan ishod za pacijenta (11). U Hrvatskoj je prva cirkulacijska crpka ugrađena 2008. godine u Kliničkom bolničkom centru Zagreb s ciljem premoštenja do transplantacije, a 2010. je ugrađena prva trajna mehanička srčana crpka, odnosno destinacijska terapija (4).

Mehanička cirkulacijska potpora može služiti kao privremeno rješenje do oporavka - BRT (eng. bridge to recovery), privremeno rješenje do transplantacije - BTT (eng. bridge to transplantation) ili kao trajna, destinacijska terapija - DT (eng. destination therapy), kod pacijenata koji zbog određenih razloga nisu kandidati za transplantaciju srca (12). Kako ne postoje točni kriteriji pomoću kojih bi mogli predvidjeti koji bolesnici će se oporaviti, BTR se može pretvoriti u BTT ili u destinacijsku terapiju, ovisno o pacijentu. Posljednje se odnosi na pacijente koji iz nekog razloga (komorbiditeti, dob) nisu kandidati za transplantaciju srca. Indikacije za implantaciju ventrikularne potpore srca također uključuju i premoštenje do kandidature (BTC - bridge to candidacy) što se odnosi na pacijente u teškom stanju kardiogenog šoka, koji nisu pri svijesti, nepoznatog neurološkog statusa i često nakon kardiološke resuscitacije, ali i pacijente s terminalnim zatajenjem srca koji privremeno nisu kandidati za transplantaciju zbog razloga kao što je plućna hipertenzija ili zloćudni tumor (8).

Smjernice Europskog kardiološkog društva u liječenju akutnog i kroničnog zatajenja srca izdale su kriterije za implantaciju uređaja za ventrikularnu potporu lijevog srca. Prema tim smjernicama, implantacija se treba uzeti u obzir kod pacijenata s terminalnim zatajenjem srca, koje je simptomatsko unatoč optimalnoj farmaceutskoj

terapiji i koji su podobni za transplantaciju srca dok čekaju na istu te za pacijente s istim stanjem koji nisu podobni za transplantaciju srca (13).



Slika 1. Komponente i izgled uređaja za ventrikularnu potporu lijevog srca.

Izvor: Rose EA, Gelijns AC, Moskowitz AJ, Heitjan DF, Stevenson LW, et al. Long-term use of a left ventricular assist device for end-stage heart failure. *N Engl J Med.* 2001;15:1435-1443.

1.3. Vrste cirkulacijskih crpki

Cirkulacijske crpke ovisno o ugradnji dijelimo na implantabilne (intrakorporalne) i vanjske (parakorporalne, ekstrakorporalne). Ekstrakorporalne crpke obično se koriste za kratkotrajnu potporu nakon kardiokirurških operacija. Implantabilne crpke stvorene su kako bi se poboljšala kvaliteta života bolesnika. To su crpke koje generiraju protok smještene unutar tijela, dok se izvor energije tih crpki nalazi izvan tijela, po čemu se razlikuju od vanjskih, a postavljaju se subdijafragmalno,

preperitonealno, intraabdominalno te novije generacije uređaja čak i intratorakalno (14).

Ugradnja se izvodi medijanom sternotomijom tijekom ekstrakorporalne cirkulacije na zaustavljenom srcu. Crpka se spaja na srce pomoću ulazne cijevi smještene u lijevoj klijetki i izlazne cijevi kojom se krv odvodi u aortu ili plućnu arteriju, ovisno o podršci lijeve ili desne strane srca (LVAD ili RVAD). Uređaji za mehaničku cirkulacijsku potporu puno se češće koriste za potporu lijevoj klijetki - LVAD (eng. left ventricular assist device), rjeđe za potporu desnoj klijetki - RVAD (eng. right ventricular assist device), a postoje i uređaji za potporu obe klijetke - BIVAD (eng. biventricular assist device) (14).

Crpka je fleksibilnim kabelom koji prolazi transabdominalno spojena s baterijom izvan tijela koju bolesnik nosi u torbici. Cirkulacijske crpke možemo podijeliti i u odnosu na protok koji generiraju na pulsatilan ili nepulsatilan. Studije su pokazale da protok crpke ne mora biti pulsatilan da bi održao funkciju organa te na tom principu rade uređaji druge generacije koji koriste nepulsatilan protok (15,16). Crpke s nepulsatilnim (kontinuiranim) aksijalnim protokom pokazale su značajne prednosti u kvaliteti života, a uz to su uređaji manjih dimenzija i duljeg trajanja (17).

Najuspješnijom implantabilnom crpkom druge generacije LVAD pokazala se The HeartMate II (HMII) crpka s rotacionim kontinuiranim aksijalnim protokom i vanjskim izvoom energije (18). Manja je i lakša od HeartMate I sa mogućnošću potpune intratorakalne ugradnje, a nedavno je izveden i minimalno invazivni pristup subkostalnom incizijom. Najčešće se implantira preperitonealno u lijevoj subkostalnoj regiji. Crpka je ovisna o volumnom opterećenju i senzitivna na tlačno opterećenje, radi fiksnom brzinom i sposobna je održavati protok i do 10 L/min pri srednjem aortnom tlaku od 100 mmHg (14). HeartMate II pokazala je značajno bolje rezultate preživljenja u usporedbi s pulsatilnom HeartMate XVE (19,20).


Studije su pokazale da morbiditet i mortalitet povezan sa implantacijom HeartMate II crpke opada s vremenom te pokazuje znatno manje komplikacija u usporedbi s pulsatilnom HeartMate XVE (19,21). Uporaba pulsatilne HeartMate XVE postepeno je izostala iz kliničke uporabe tijekom 2010. godine te je njena upotreba zamijenjena s HeartMate II crpkom (22). Velika prednost HeartMate II crpke je i niska

pojavnost tromboze u odnosu na druge crpke. Novija istraživanja ukazuju na porast tromboze HMII uređaja koja znatno utječe na morbiditet i mortalitet (23).

The HeartWare ventricular assist device (HVAD) je napredna nepulsatilna centrifugalna crpka čiji se mehanizam temelji na kombinaciji principa magnetizma i hemodinamike, zbog čega je manjih dimenzija, manje težine i duljeg trajanja. Kao i ostale crpke kontinuiranog protoka, HardWare crpka je ovisna o volumnom opterećenju i senzitivna na tlačno te sposobna održavati protok do 10 L/min. Zbog njene male veličine moguća je potpuna intraperikardijalna implantacija (24,25). Studije su pokazale da su preživljenje i incidencija perioperativnog krvarenja, renalne disfunkcije, jetrene disfunkcije i infekcije HVAD crpke u usporedbi s HMII crpkom slične, međutim HVAD crpke imaju statistički veću incidenciju gastrointestinalnog krvarenja i moždanog udara (26). Postoje studije koje ukazuju na nešto veću trombozu HVAD u odnosu na druge crpke što je dovelo do promjene u antikoagulacijskom protokolu za ove crpke u nekim centrima (14). Usporedbom kontinuiranih crpki sa pulsatilnom otkrivene su komplikacije specifične za kontinuiran protok, kao što su aortna insuficijencija i gastrointestinalna krvarenja.

Kao pokušaj rješenja tih problema konstruirana je HeartMate III crpka dodavanjem intermitentnog reduciranja brzine kontinuiranom centrifugalnom protoku pomoću jedinstvenog algoritma koji omogućuje umjetnu pulsatilnost. Također omogućuje i povoljniji utjecaj na krvotok koji je moguć zbog razvitka potpunog MagLev centrifugalnog protoka koji pruža veliku biokompatibilnost i smanjuje oštećenje krvnih stanica, hemolizu, a samim time i broj komplikacija (22).

Rezultati dosadašnjih i relativno novih studija koje uspoređuju HMIII zasad pokazuju slično preživljenje i profil komplikacija kao i kod HMII, s time da nije zabilježena tromboza HMIII crpke u tim studijama (27,28,29). Analize su također pokazale da uređaji na centrifugalni protok ne uzrokuju gubitak multimerne visoke molekularne težine von Willebrandovog faktora jednakog stupnja kao što se to događa kod crpki aksijalnog protoka (26).



Slika 2. Implantabilne cirkulacijske crpke najčešće korištene u kliničkoj praksi: The HeartMate II (Abbott Laboratories, Abbott Park IL) crpka kontinuiranog protoka s aksijalnim dizajnom smještena preperitonealno ispod dijafragme, The HeartMate III (Abbott Laboratories) i HVAD (Medtronic, Inc, Minneapolis, MN) crpke kontinuiranog protoka s centrifugalnim dizajnom i integriranom ulaznom cijevi koja se umeće direktno u vrh lijevog ventrikula te omogućava pozicioniranje intraperikardijalno.

Izvor: Stulak JM, Abou El Ela A, Pagani FD. Implantation of a Durable Left Ventricular Assist Device: How I Teach It. *Ann Thorac Surg.* 2017;103:1687-1692.

1.4. Komplikacije cirkulacijskih crpki

U zadnjih nekoliko godina upotreba LVAD-a kao destinacijske terapije čini ukupno 46% od ukupnih ugradnji LVAD-a. Dulja upotreba dovodi i do sve veće pojave komplikacija, koje se pojavljuju u čak 60% pacijenata do 6 mjeseci nakon implantacije, a u razdoblju od dvije godine 80% pacijenata iskusi barem jednu od komplikacija (30). Komplikacije cirkulacijskih crpki mogu se podijeliti na komplikacije specifične za LVAD i komplikacije povezane s LVAD. LVAD specifične komplikacije su kvar uređaja, tromboza crpke i sukcijski događaj, dok LVAD povezane komplikacije čine krvarenje, moždani udar, infekcije driveline-a i uređaja, zatajenje desnog srca, aortna insuficijencija i disritmije (31). Krvarenje je relativno česta komplikacija koja nastaje zbog sistemne antikoagulacije i mehaničkog oštećenja faktora koagulacije kao što je von Willebrand faktor visoke molekularne težine. Kongestija jetre i renalna disfunkcija u pacijenata sa zatajenjem srca mogu dovesti do značajnog poremećaja trombocita i

koagulacijske kaskade te dodatna ekspozicija krvi stranom materijalu doprinosi krvarenju, pogotovo tijekom postoperativnog razdoblja (32).

Česta komplikacija ugradnje LVAD-a, pogotovo u poslijeoperacijskom razdoblju, je i zatajenje desne strane srca, čije je zbrinjavanje ključno za perioperativno preživljenje ovih bolesnika. Infekcije povezane s uređajem najčešći su uzrok morbiditeta u pacijenata s dugotrajnom cirkulacijskom potporom. Infekcije uređaja i driveline-a pojavljuju se u čak 40% ovih bolesnika. Velika većina ovih infekcija može se zbrinuti dugotrajnom antibiotskom terapijom, dok se kod bakterija koje stvaraju biofilm na površinama uređaja mora izvršiti zamjena samog uređaja (33). Tromboza crpke je neželjena komplikacija i kratkotrajnih i dugotrajnih cirkulacijskih crpki (34). Pojavljuje se u 2-13% odraslih pacijenata sa crpkom na kontinuirani protok, kod aksijalnog protoka 4-13%, a kod centrifugalnog 8% (35,36).

Tromboza crpke podrazumijeva razvoj ugruška unutar protoka krvi u bilo kojoj od komponenata pumpe, što može uključivati ulaznu kanilu, rotor i izlaznu kanilu. Tromb može nastati u samoj crpki, ali može i naknadno zaostati u komponentama crpke kada je porijeklom iz lijevog atrija ili lijevog ventrikula (37). Tromboza crpke može uzrokovati tromboembolijski moždani udar, periferni tromboembolizam, kvar LVAD sa smanjenim sistemnim protokom i životno ugrožavajućim hemodinamskim poremećajem, kardiogeni šok i posljedično smrt (38). Uspješno liječenje tromboze crpke uključuje kiruršku i farmakološku terapiju. Koriste se i invazivna rješenja kao što je zamjena uređaja i kateterski usmjerena trombektomija (39,40).

1.5. Transkranijalna Doppler sonografija (TCD)

Transkranijalna Doppler sonografija (TCD) je jednostavna dijagnostička metoda koja je prvi put opisana 1982. godine, kao neinvazivna metoda kojom se u realnom vremenu, brzo i uz krevet bolesnika može procijeniti protok u bazalnim cerebralnim arterijama (prednjoj - ACA, srednjoj - MCA i stražnjoj - PCA cerebralnoj arteriji) (41). Metoda je osnovana na pretpostavci da su kosti glave na određenim mjestima dovoljno tanke da omogućе propusnost ultrazvučnim valovima te su takve regije lubanje nazvane akustični prozori. U kliničkoj se praksi najčešće koristi transtemporalni akustični prozor, smješten na najtanjem dijelu temporalne kosti, odmah iznad zigomatičnog luka (42).

Transkranijalna Doppler sonografija koristi sonde koje emitiraju ultrazvučne valove niskih frekvencija (2 MHz) što smanjuje atenuaciju u kostima i omogućava bolje prodiranje ultrazvučnih valova (43). Usmjeravanjem sonde, ovisno o smjeru, srednjoj brzini strujanja krvi (SBSK) i dubini insonacije, možemo bilježiti protok te identificirati prednju i srednju cerebralnu arteriju iste strane. Ultrazvučne sonde se mogu fiksirati na traku ili obruč kod duljeg monitoriranja (44).

Metoda se zasniva na Dopplerovom efektu koji je prvi objasnio fizičar Johann Christian Andreas Doppler. Dopplerov efekt proizlazi iz zakonitosti da se valovi emitirani iz sonde odbijaju od crvenih krvnih stanica koje se kreću određenom brzinom unutar krvne žile i reflektiraju prema sondi promijenjene frekvencije. Razlika između emitirane i reflektirane frekvencije naziva se Dopplerov pomak, a ovisno o tome je li pomak pozitivan ili negativan, određujemo i smjer protoka, odnosno krvnu žilu (45).

1.6. Tranzitorni signali visokog intenziteta (HITS)

Detekcija tranzitornih signala visokog intenziteta - HITS (eng. high intensity transient signals) i njihov prikaz u realnom vremenu moguća je samo putem transkranijalnog doppler uređaja frekvencije 2 MHz. Dosad su tranzitorni signali visokog intenziteta zabilježeni u brojnim studijama na životinjama i ljudima, pogotovo tijekom otvorenih operacija na srcu, ugradnje cirkulacijskih crpki i umjetnih mehaničkih zalistaka (46,47,48). Već je 1969. godine Merril P. Spencer pomoću transkranijalnog dopplera detektirao plinovite cerebralne mikroemboluse tijekom operacije na otvorenom srcu (49).

Zabilježeni tranzitorni signali visokog intenziteta predstavljaju mikroemboluse ili artefakte tijekom snimanja (50). Razlikujemo mikroemboluse solidne i plinovite građe. Mikroembolusi solidne građe mogu biti agregati trombocita, kristali kolesterola iz erodiranih aterosklerotskih plakova, masne stanice pri prijelomima dugih kostiju, bakterije tijekom infektivnog endokarditisa, a mogu sadržavati čak i karcinomske stanice. Plinoviti mikroembolusi najčešće nastaju za vrijeme operacija, invazivnih dijagnostičkih postupaka, traume ili formiranjem plinova koji se normalno nalaze u krvi u promijenjenim uvjetima tlaka ili kod mikrokavitacija, odnosno vrtloženja krvi oko umjetnih mehaničkih zalistaka (51).

Iako je transkranijalni doppler nespecifičan za građu samog embolusa, visoko je osjetljiv za njegovu detekciju (46). Prilikom proučavanja dekompresijske bolesti ustanovljeno je da intenzitet tranzitornih signala ovisi o veličini samog embolusa i akustičkoj impedanciji, koja predstavlja omjer zvučnog tlaka i brzine čestica u mediju u kojem se širi zvučni val. Krv pri tome ima veću impedanciju od zraka, koji više reflektira zvučne valove (52,53). Na ovoj razlici u akustičkoj impedanciji, koja zapravo predstavlja gustoću samog embolusa, temelji se njihova detekcija. Solidni mikroembolusi iz tog razloga imaju impedanciju sličniju krvi te se, za razliku od plinovitih, slabije razlikuju od krvi i artefakata koje ponekad prave agregati eritrocita.

Mikroembolijski signali su iznenadna, tranzitorna i kratkotrajna povećanja intenziteta na sonogramu te obično traju kraće od 0.1-0.3 ms. Praćeni su karakterističnim zvukom koji se opisuje kao kratkotrajan zvižduk(54). Jedna od glavnih karakteristika mikroembolijskih signala je da su jednosmjerni, jer prate tok krvne struje te ih je na taj način moguće razlikovati od artefakata koji su dvosmjerni (55). Artefakti su i dužeg trajanja, povezani uz pomicanje sonde ili radnje ispitanika (govor, kašalj), jakog intenziteta koji se detektira na svim dubinama te drugačijeg zvuka (56). Intenzitet signala se označava u dB te je intenzitet mikroembolusa najmanje za 3 dB veći od uobičajenog intenziteta krvne struje i fokusiran oko 1 frekvencije (57).

Razlikovanje plinovitih od solidnih embolusa temelji se na principu da solidni mikroembolusi više reflektiraju na višim frekvencijama, za razliku od plinovitih (58). U posljednje vrijeme razvija se metoda otkrivanja mikroembolusa pomoću multifrekventnog sistema sa sondama od 2,0 i 2,5 MHz sa ciljem boljeg razlikovanja solidnih od plinovitih mikroembolusa (59). Brzina embolusa je obrnuto proporcionalna sa trajanjem njegova signala te mora biti uzeta u obzir prilikom procjene veličine embolusa, koja je proporcionalna trajanju signala, ali ovisi o položaju embolusa u krvnoj struji. Embolusi smješteni perifernije u krvnoj struji stoga će imati manju brzinu, a samim time mogu davati dulji signal. To nas može navesti na krivu pretpostavku o njihovoj veličini, a veličina embolusa je od velikog kliničkog značaja (60). TCD ultrazvuk danas još uvijek nije u mogućnosti odrediti točnu veličinu i sastav mikroembolusa (61).

Embolizacija nije kontinuiran proces te se mikroembolusi mogu pojaviti i izvan vremenskog okvira snimanja. Zbog tog razloga snimanje treba trajati što duže (po mogućnosti i dulje od 60 minuta), a kako bi se povećala vjerojatnost nalaza mikroembolusa uputno ga je i ponoviti tijekom nekoliko dana, čime se povećava broj pacijenata s detektiranim mikroembolusima. Pacijenti kod kojih je pronađen negativan nalaz, odnosno nije došlo do registriranja mikroembolusa tijekom snimanja (čak ni ukoliko je ono produljeno ili ponavljano), ne mogu se definirati kao negativni (62,63). Također se u obzir treba uzeti i mogućnost lažno pozitivnog nalaza, odnosno krive identifikacije mikroembolusa u odnosu na artefakt.

Kako bi se ta mogućnost smanjila, poželjno je da diskriminaciju izvrši iskusni neurosonolog, a na konačno tumačenje nalaza utječe i strogoća pri poštivanju općeprihvaćenih kriterija diskriminacije mikroembolusa od artefakata (manje strogi kriteriji dovode do više lažno pozitivnih rezultata) i nepristranost neurosonologa pri tumačenju rezultata (64). Tumačenje rezultata može se vršiti tijekom snimanja dok je neurosonolog pokraj uređaja ili naknadno ponovnim pregledom i preslušavanjem snimke. U 10% starijih pacijenata ne mogu se detektirati mikroembolusi transtemporalno te prisustvo lošeg temporalnog akustičkog prozora značajno otežava identifikaciju mikroembolusa (65).

Identificiranje asimptomatskih mikroembolusa putem TCD-a od velikog nam je kliničkog značaja zbog prepoznavanja pacijenata koji su pod povećanim rizikom za embolijski moždani udar koje tada možemo podvrgnuti odgovarajućoj farmakološkoj terapiji ili terapijskom postupku (66). Mikroembolusi su u visokim frekvencijama, osim kod aterosklerotskih promjena na krvnim žilama, bolesti srca, disekciji karotide i aorte, kirurškim i invazivnim zahvatima, detektirani i kod raznih hiperkoagulabilnih stanja. Povećan broj pronađen je u bolesnika sa povišenim fibrinogenom (>5g/L) te kod sistemnih autoimunih bolesti kao što je sistemni eritematozni lupus, Behcetova bolest, Takayasu arteritis, policitemija rubra vera, antifosfolipidni sindrom i bolest srpastih stanica (67,68,69). Detekcija mikroembolusa, osim u dijagnostičke svrhe, korisna je i za monitoriranje tijekom kirurških i invazivnih dijagnostičkih i terapijskih postupaka te praćenje farmakološkog i kirurškog liječenja (69).

1.7. HITS-i u bolesnika s ugrađenim cirkulacijskim crpkama

Smatra se da tranzitorni signali visokog intenziteta zabilježeni putem transkranijalnog Doppler uređaja u srednjim cerebralnim arterijama predstavljaju mikroemboluse čija etiologija može biti iz same cirkulacijske crpke, i time ukazivati na kvalitetu pojedine vrste crpke, ali i LVAD specifičnu komplikaciju - trombozu crpke. Dijagnoza tromboze crpke izazovna je i u većini slučajeva se dijagnosticira na kliničkoj bazi (zatajenje srca, hemoliza, povećanje slobodnog hemoglobina i laktat dehidrogenaze) ili pomoću analize uređaja (brzina rotora crpke, povećanje potrošnje energije, redukcija indeksa pulsatilnosti, abnormalna redukcija ili povišenje protoka ovisno o individualno namještenom) (70). Detekcija tranzitornih signala visokog intenziteta može implicirati prisutnost zračnih mikroembolusa i studije su pokazale da njihov broj raste s vremenom proteklom od ugradnje uređaja, međutim još se ne može sa sigurnošću razlučiti sastav mikroembolusa putem TCD-a (71). Tromboembolizam uz infekcije i krvarenje predstavlja jednu od najopasnijih komplikacija tijekom uporabe LVAD uređaja i frekvencija te komplikacije veoma se razlikuje između pojedinih pacijenata i vrste cirkulacijske crpke (72).

Istraživanja su pokazala pozitivnu povezanost između broja tranzitornih signala visokog intenziteta i incidencije tromboembolijskih komplikacija u bolesnika s ugrađenim cirkulacijskim crpkama. Većina mikroembolusa koji su monitorirani kao tranzitorni signali visokog intenziteta su asimptomatski. Odsutnost tranzitornih signala visokog intenziteta pokazala je visoku prediktivnu vrijednost za identifikaciju bolesnika koji su pod smanjenim rizikom od kliničke tromboembolije (72). Incidencija klinički značajnog tromboembolijskog incidenta u nekim starijim studijama doseže i do 25% u pacijenata s ugrađenim uređajima za ventrikularnu potporu lijevog srca (73).

Prospektivne studije su potvrdile prediktivno značenje broja detektiranih tranzitornih signala visokog intenziteta većeg od 7 u 30 minuta za povećan rizik od tromboembolijskih incidenata kod pacijenata s ugrađenim LVAD-om (74). U studiji koja je uspoređivala dinamiku cirkulacijske crpke kontinuiranog protoka i markere inflamacije s brojem detektiranih mikroembolijskih signala u ispitanika nije nađena statistički značajna povezanost (75). Dosadašnje studije potvrdile su klinički značaj uporabe transkranijalnog Doppler ultrazvuka u pacijenata sa starijim modelima

cirkulacijskih crpki, dok klinički značaj TCD-a na novijim modelima još nije u potpunosti potvrđen (76).

Ovo istraživanje namjerava se provesti s ciljem utvrđivanja broja tranzitornih signala visokog intenziteta u bolesnika s ugrađenim cirkulacijskim crpkama u Kliničkom bolničkom centru Zagreb. Rezultati istraživanja bi odgovorili na pitanje o sigurnosti uporabe transkranijalnog Doppler uređaja za otkrivanja tranzitornih signala visokog intenziteta uz krevet bolesnika s ugrađenim cirkulacijskim crpkama druge i treće generacije te razlikuje li se broj signala ovisno o vrsti crpke i vremenu proteklom od operacije ugradnje cirkulacijske crpke, što može ukazivati na kvalitetu cirkulacijske crpke i također poslužiti kao prediktivna vrijednost za tešku komplikaciju povezanu s LVAD-om - trombozu crpke.

2. HIPOTEZA

Broj detektiranih tranzitornih signala visokog intenziteta ne razlikuje se u bolesnika sa različitom cirkulacijskom crpkom.

3. CILJ RADA

Cilj ovog rada bio je utvrditi broj tranzitornih signala visokog intenziteta u srednjoj cerebralnoj arteriji putem pulsno transkranijalnog Doppler uređaja u pacijenata s ugrađenim cirkulacijskim crpkama.

SPECIFIČNI CILJEVI ISTRAŽIVANJA:

1. Istražiti postoji li statistički značajna povezanost između broja tranzitornih signala visokog intenziteta i vrste cirkulacijske crpke
2. Istražiti postoji li statistički značajna povezanost između broja tranzitornih signala visokog intenziteta i vremena proteklom od operacije ugradnje cirkulacijske crpke do monitoriranja putem TCD-a
3. Prikazati indikacije ispitanika za ugradnju cirkulacijskih crpki
4. Prikazati komplikacije koje su se pojavile od ugradnje cirkulacijskih crpki

4. ISPITANICI I METODE

ISPITANICI

Istraživanje je provedeno na Klinici za kardijalnu kirurgiju Kliničkog bolničkog centra Zagreb, Klinici za neurologiju Kliničkog bolničkog centra Zagreb i Klinici za kardiologiju Kliničkog bolničkog centra Zagreb. U istraživanju je sudjelovalo 10 ispitanika u dobi između 52 i 72 godine od kojih je jedan imao HeartMate II LVAD, 7 ispitanika HeartMate III LVAD te dvoje HeartWare LVAD. Ispitanici su obaviješteni o ciljevima i metodi istraživanja te su na istraživanje dobrovoljno pristali i to potvrdili potpisivanjem informiranog pristanka.

Kriteriji za uključivanje u istraživanje bili su: ugrađena cirkulacijska crpka, vrijeme proteklo od operacije ugradnje cirkulacijske crpke dulje od 7 dana, vrijeme proteklo od drugih operacija dulje od 7 dana.

Kriteriji neuključivanja bili su: prisutnost težih psihičkih i neuroloških bolesti, jak tremor, vrijeme proteklo od operacije kraće od 7 dana, vrijeme snimanja manje od 60 minuta, neprobojnost transtemporalnog koštanog prozora.

Istraživanje je provedeno u skladu s „Osnovama dobre kliničke prakse“ i „Helsinškom deklaracijom“ i odobreno je od strane Etičkog povjerenstva KBC-a Zagreb.

METODE

Svim ispitanicima je prije početka snimanja zabilježena srčana frekvencija i krvni tlak. Ispitanicima je objašnjen postupak snimanja s transkranijalnim Doppler uređajem te je od svakog ispitanika zatraženo da maksimalno miruje i pokuša komunicirati s drugim osobama samo u nuždi ili u slučaju da želi prekinuti snimanje, kako bi se smanjila mogućnost nastanka artefakata. Ispitanici su tijekom snimanja bili u sjedećem položaju u tihoj prostoriji. Broj tranzitornih signala visokog intenziteta zabilježen je snimanjem pomoću pulsog transkranijalnog Doppler uređaja frekvencije 2MHz kroz obje srednje cerebralne arterije u trajanju od 60 minuta. Vremenska

rezolucija uređaja je 0,01 sekunde. Snimanje obje srednje cerebralne arterije na dubini između 55 do 68 mm (41) omogućeno je uporabom obruča koji je postavljen na glavu ispitanika i na kojem su temporalno obostrano montirane sonde transkranijalnog ultrazvuka. Pri završetku snimanja ponovno su izmjereni krvni tlak i srčana frekvencija. Ukupno trajanje snimanja iznosilo je 60 minuta.

Retrospektivno su prikupljeni podaci o svakom pacijentu iz medicinske dokumentacije Klinike za kardijalnu kirurgiju i Klinike za kardiologiju Kliničkog bolničkog centra Zagreb te su uzeti za analizu pacijenata s ugrađenim cirkulacijskim crpkama.

Podatci koji su uzeti za analizu uključivali su: broj tranzitornih signala visokog intenziteta tijekom snimanja transkranijalnim Doppler ultrazvukom, vrsta ugrađene cirkulacijske crpke, vrijeme proteklo od ugradnje cirkulacijske crpke, indikacije za ugradnju cirkulacijske crpke, komplikacije nastale nakon ugradnje crpke.

OGRANIČENJA STUDIJE

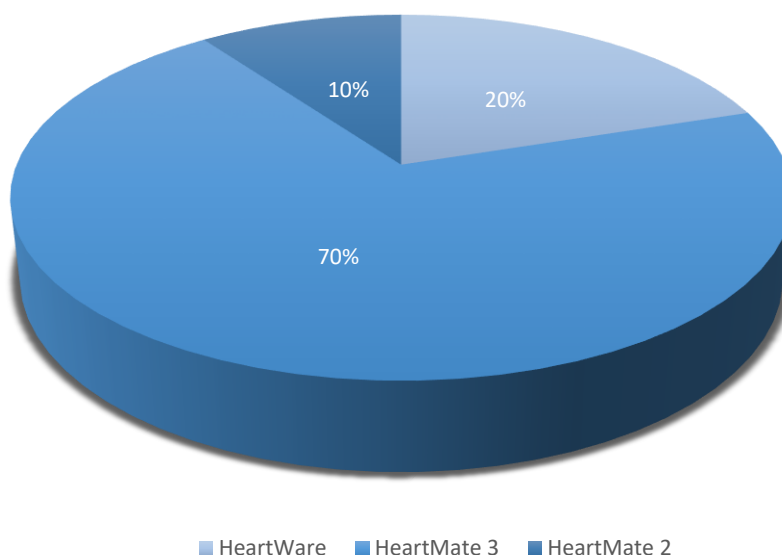
Uspoređivanje laboratorijskih parametara u ispitanika s različitom vrstom ugrađene cirkulacijske crpke onemogućeno je manjkom recentnih laboratorijskih podataka u medicinskoj dokumentaciji. Ograničenje studije proizlazi i iz detektiranja tranzitornih signala visokog intenziteta, koji su detektirani pomoću pulsno transkranijalnog Doppler ultrazvuka od strane medicinske sestre koja je za to nedavno prošla posebnu edukaciju.

Nekoliko ispitanika koji su snimljeni pulsno TCD-om nije se moglo uvrstiti u istraživanje zbog kriterija neuključenja koji su kod navedenih bili: prekratko vrijeme snimanja (<60 minuta), neprobojnost transtemporalnog koštanog prozora i snimljena prednja cerebralna arterija. Ograničenje studije proizlazi i iz malog broja ispitanika i nejednake distribucije vrsta ugrađenih cirkulacijskih crpki te ostalih ograničenja koja su prisutna u sličnim studijama (kriteriji za tranzitorne signale visokog intenziteta, pojava tranzitornih signala visokog intenziteta izvan okvira snimanja).

5. REZULTATI

U ovu studiju nasumično je uključeno 10 ispitanika iz Klinike za kardijalnu kirurgiju i Klinike za kardiologiju Kliničkog bolničkog centra Zagreb koji su tijekom razdoblja od 14. veljače 2019. do 22. svibnja 2019. pojedinačno, jednostruko snimljeni pomoću pulsnog transkranijalnog Doppler ultrazvuka frekvencije 2MHz i vremenske rezolucije od 0,01 sekunde na Klinici za neurologiju Kliničkog bolničkog centra Zagreb. Svim ispitanicima snimljen je M1 segment srednje cerebralne arterije na dubini insonacije od 55 do 68 mm u trajanju od ukupno 60 minuta.

Prosječna dob ispitanika bila je 62,8 godina, medijan dobi 63 godine, a raspon starosti ispitanika bio je od 52 do 72 godine. Od ukupnog broja ispitanika, dvoje ispitanika imalo je ugrađen HeartWare uređaj za ventrikularnu potporu lijevog srca (20%), sedam ispitanika imalo je HeartMate3 uređaj za ventrikularnu potporu lijevog srca (70%) i jedan ispitanik s ugrađenim HeartMate2 uređajem za ventrikularnu potporu lijevog srca (10%).

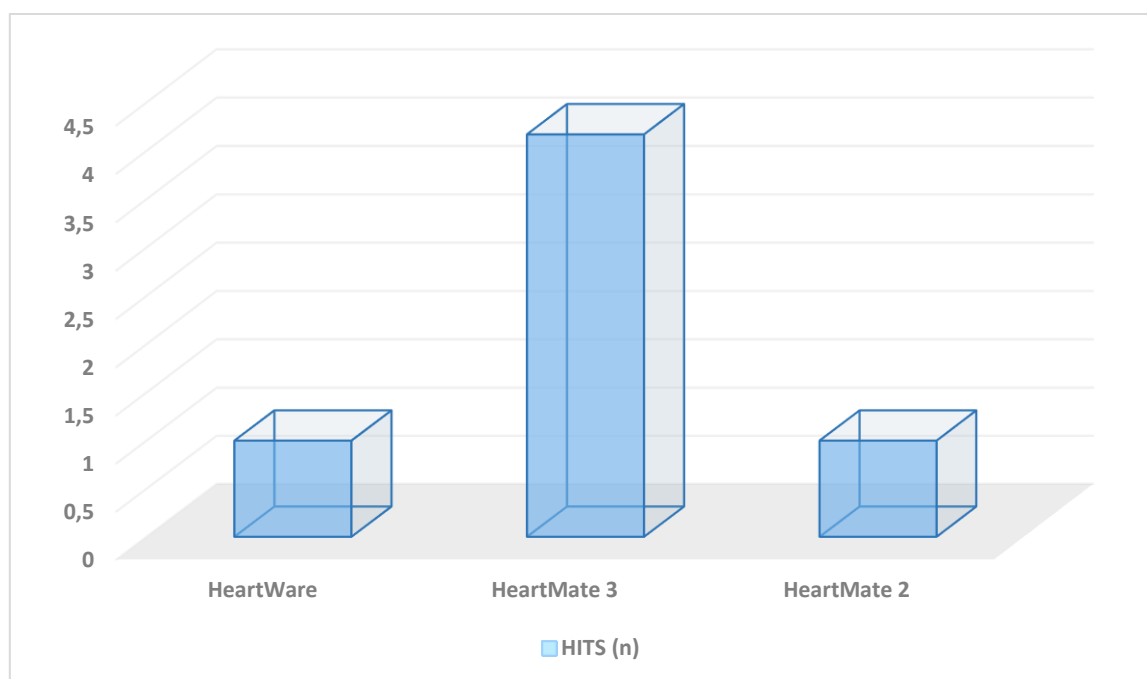


Slika 3. Dijagram postotnog udjela vrsti ugrađenih cirkulacijskih crpki u ispitanika

Ukupno je zabilježeno 36 tranzitornih signala visokog intenziteta u svih ispitanika. Dvoje ispitanika s ugrađenom HeartWare cirkulacijskom crpkom imali su prosječan broj tranzitornih signala visokog intenziteta 1, sedmero ispitanika s ugrađenom HeartMate 3 cirkulacijskom crpkom imali su prosječan broj tranzitornih signala visokog intenziteta 4,71, dok je bolesnik s HeartMate 2 cirkulacijskom crpkom imao 1 zabilježen tranzitorni signal visokog intenziteta.

Tablica 1. Prosječan broj tranzitornih signala visokog intenziteta monitoriran TCD-om kod različitih vrsti ugrađenih cirkulacijskih crpki

Vrsta cirkulacijske crpke	HITS (prosjek)	HITS(%)
HeartWare	1	5
HeartMate 3	4,71	91,6
HeartMate 2	1	5

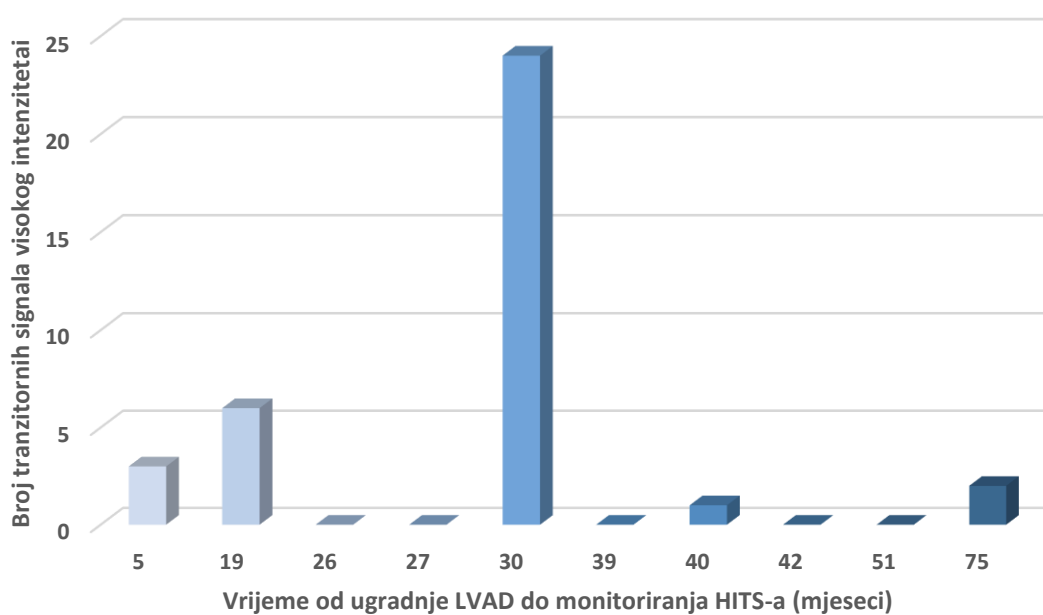


Slika 4. Grafički prikaz broja tranzitornih signala visokog intenziteta detektiranih kod različitih vrsti cirkulacijskih crpki

Prosječno vrijeme proteklo od ugradnje cirkulacijske crpke iznosilo je 35,4 mjeseca, medijan je iznosio 34,5 mjeseca, a raspon mjeseci ugradnje 5 do 75 mjeseci. Prosječan broj tranzitornih signala visokog intenziteta (HITS) u svih ispitanika iznosio je 3,6.

Tablica 2. Vrijeme proteklo od ugradnje LVAD-a do snimanja i broj tranzitornih signala visokog intenziteta snimljenih TCD-om

Vrijeme od ugradnje LVAD (mj.)	HITS (n)
5	3
19	6
26	0
27	0
30	24
39	0
40	1
42	0
51	0
75	2

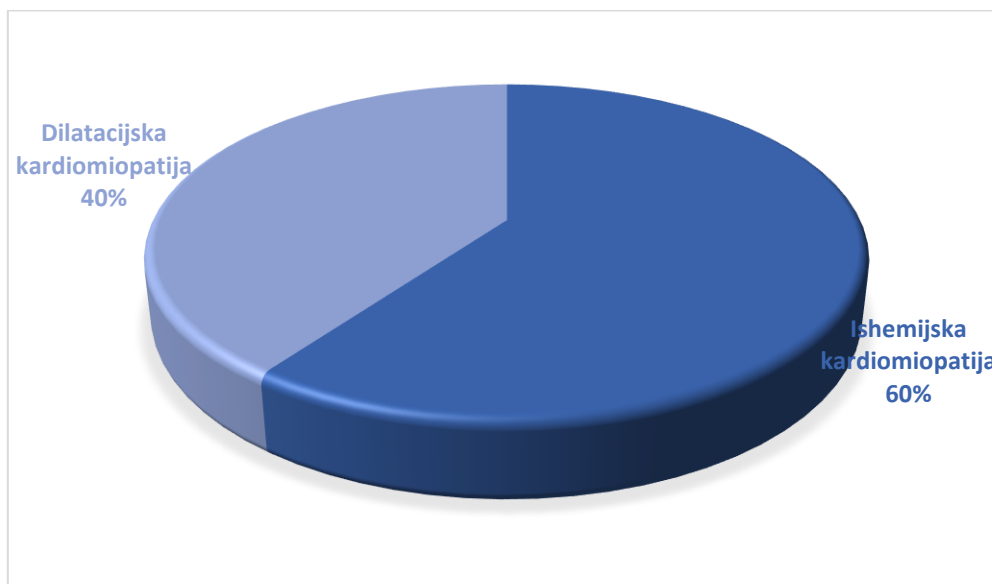


Slika 5. Grafički prikaz broja tranzitornih signala visokog intenziteta u odnosu na vrijeme proteklo od ugradnje LVAD do monitoriranja HITS-a u mjesecima

Indikacija za ugradnju cirkulacijske crpke u četvero pacijenata bila je teška dilatacijska kardiomiopatija, dok je u preostalih šestero indikacija bila ishemijska kardiomiopatija. Od ukupno deset ispitanika bilo je osam muškaraca i dvije žene.

Tablica 3. Demografski profil ispitanika s ugrađenom cirkulacijskom crpkom

	Dob (godine)	Spol	Dijagnoza	Duljina liječenja LVAD-om (mjeseci)	Vrsta LVAD-a
1	65	M	ishemijska KM	40	HeartMate 2
2	52	F	dilatacijska KM	27	HeartMate 3
3	64	M	ishemijska KM	30	HeartMate 3
4	57	M	ishemijska KM	39	HeartMate 3
5	68	M	ishemijska KM	5	HeartMate 3
6	72	M	dilatacijska KM	26	HeartMate 3
7	68	F	ishemijska KM	42	HeartMate 3
8	58	M	dilatacijska KM	19	HeartMate3
9	62	M	ishemijska KM	51	HeartWare
10	62	M	dilatacijska KM	75	HeartWare



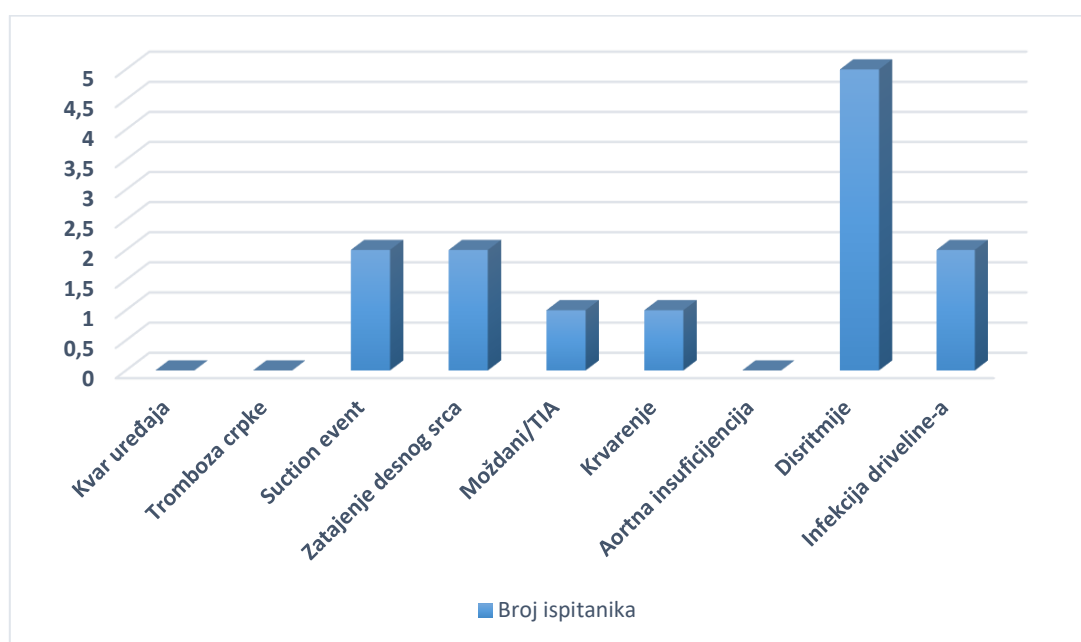
Slika 6. Grafički prikaz dijagnoza koje su prethodile ugradnji cirkulacijske crpke

Tablica 4. Komplikacije specifične za LVAD-om i njihova pojava u ispitanika

Komplikacije specifične za LVAD	Broj ispitanika s pojavom komplikacije	Postotak (%) s komplikacijom
Kvar uređaja	0	0
Tromboza crpke	0	0
Sukcijski događaj	2	20

Tablica 5. Komplikacije povezane s LVAD-om i njihova pojava u ispitanika

Komplikacije povezane s LVAD-om	Broj ispitanika s pojavom komplikacije	Postotak (%) s komplikacijom
Postoperativno zatajenje desnog srca	2	20
Moždani udar/TIA	1	10
Krvarenje	1	10
Aortna insuficijencija	0	0
Disritmije	5	50
Infekcija izlazišta driveline-a	2	20



Slika 7. Grafički prikaz pojave komplikacija u ispitanika

6. RASPRAVA

U ovom istraživanju koje je provedeno na Klinici za kardijalnu kirurgiju, Klinici za kardiologiju i Klinici za neurologiju Kliničkog bolničkog centra Zagreb obuhvatili smo 10 ispitanika s tri različite vrste cirkulacijske crpke (HeartMate 3, HeartMate 2, HeartWare HVAD) kojima su pomoću pulsno transkranijalnog Doppler ultrazvuka snimljeni tranzitorni signali visokog intenziteta u srednjim cerebralnim arterijama tijekom vremena od 60 minuta. Dosadašnje studije potvrdile su sigurnost metode snimanja putem TCD-a u otkrivanju tranzitornih signala visokog intenziteta u bolesnika s ugrađenim cirkulacijskim crpkama, za koje se smatra da predstavljaju mikroemboluse od kojih većina nije klinički simptomatska, no smatra se da mogu imati klinički značaj kao prediktivna vrijednost za tromboembolijski incident i trombozu crpke (72,76).

U ispitanika ove studije ukupno je zabilježeno 36 registriranih tranzitornih signala visokog intenziteta, prosječno 3,6 po ispitaniku. Prosječna dob ispitanika bila je 62,8 godina. Ovisno o vrsti pumpe, najveći prosjek zabilježenih tranzitornih signala visokog intenziteta imala je HeartMate 3 cirkulacijska crpka u iznosu od 4,71, dok su HeartMate 2 i HeartWare imale prosjek od 1 zabilježenog tranzitornog signala po ispitaniku. 91,6% tranzitornih signala visokog intenziteta detektirano je u bolesnika s HeartMate 3 cirkulacijskom crpkom. HeartMate 3 cirkulacijsku crpku imalo je ugrađenu 70% ispitanika, HeartWare HVAD crpku 20 % ispitanika te 10% ispitanika HeartMate 2 crpku.

Studije prospektivnog karaktera ukazale su na prediktivnu vrijednost broja tranzitornih signala visokog intenziteta u bolesnika s LVAD-om većeg od 7 u 30 minuta za povećan rizik od tromboembolijskih incidenata kao što su cerebrovaskularni inzult, tranzitorna ishemijska ataka (TIA) i periferni tromboembolizam (74). Broj detektiranih signala visokog intenziteta jednokratno snimljenih u ovoj studiji nije pokazao porast obzirom na vrijeme proteklo od ugradnje cirkulacijske crpke, tako da je najveći broj detektiranih HITS-ova u iznosu od 24 imao pacijent s proteklih 30 mjeseci od ugradnje cirkulacijske crpke. Prosječno vrijeme od ugradnje cirkulacijske crpke do monitoriranja pomoću TCD-a bilo je 35,4 mjeseca s rasponom od 5 do 75 mjeseci. U 50% pacijenata tijekom snimanja od jednog sata nije zabilježen niti jedan tranzitorni signal visokog intenziteta.

U ovoj studiji ukupno je sudjelovalo osam muškaraca i dvije žene. U 40% ispitanika indikacija za ugradnju uređaja za ventrikularnu potporu lijevog srca bila je idiopatska dilatacijska kardiomiopatija, dok je u preostalih 60% indikacija bila ishemijska kardiomiopatija.

Komplikacije koje su se u ovoj studiji pokazale kao najprisutnije su disritmije (50% ispitanika), postoperativno zatajenje desnog srca (20% ispitanika), sukcijski događaj (20% ispitanika) i infekcija izlazišta driveline-a (20% ispitanika). U literaturi se kao najčešće komplikacije opisuju krvarenje (kod starijih generacija cirkulacijskih crpki u čak 50% pacijenata), infekcije te postoperativno zatajenje desnog srca (u 15 do 25% pacijenata). Rjeđe se javljaju komplikacije kao što su tromboza crpke (ovisno o istraživanju od 2,2 do 8,4% pacijenata), moždani udar (3 do 11% pacijenata) i kvar uređaja (77,78,79). Ni u ovom istraživanju nije pronađena pojava tromboze HeartMate 3 cirkulacijske crpke, koja je u recentnim studijama pokazala sličan profil komplikacija i preživljenje kao HeartMate 2, uz odsutnost registrirane tromboze crpke (22,29).

7. ZAKLJUČAK

Zbog malog broja ispitanika i nejednake zastupljenosti vrsti cirkulacijskih crpki u ispitanika ove studije, iz ovih podataka nije moguće izvesti statistički značajan zaključak o povezanosti između tranzitornih signala visokog intenziteta i vrste ugrađene cirkulacijske crpke. Također, ograničenje studije koje proizlazi iz malog broja ispitanika onemogućava nam statistički značajno zaključivanje o pojavnosti tranzitornih signala visokog intenziteta i vremenu proteklom od ugradnje cirkulacijske crpke do monitoriranja putem TCD-a.

Pulsni transkranijalni Doppler ultrazvuk se unatoč ovim ograničenjima, pokazao kao jednostavna i sigurna metoda koja uz krevet bolesnika u realnom vremenu omogućava detektiranje tranzitornih signala visokog intenziteta u bolesnika s ugrađenom cirkulacijskom crpkom. Potrebna su dodatna istraživanja kako bi se utvrdila povezanost između tromboembolijskih incidenata i broja tranzitornih signala visokog intenziteta u pacijenata s različitom vrstom ugrađene cirkulacijske crpke te prediktivna vrijednost tranzitornih signala visokog intenziteta za trombozu cirkulacijske crpke i kvalitetu samog uređaja.

8. ZAHVALE

Zahvaljujem se svojem mentoru prof. dr. sc. Bojanu Biočini na ljubaznosti, strpljenju i savjetima pri izradi ovog diplomskog rada.

Veliko hvala prof. dr. sc. Branku Malojčiću na strpljenju, pomoći i savjetima pri prikupljanju podataka i izradi rada.

Hvala medicinskoj sestri Željki Balog-Špoljar na strpljenju i pomoći pri prikupljanju podataka.

Posebnu zahvalnost dugujem mojim roditeljima i cijeloj obitelji na razumijevanju i podršci tijekom studiranja.

Veliko hvala svim mojim prijateljima koji su uljepšali ove studentske dane.

Hvala mom dečku na podršci tijekom pisanja ovog rada.

9. LITERATURA

1. Mozaffarian D, Benjamin EJ, Go AS, Arnett DK, Blaha MJ, et al. Heart Disease and Stroke Statistics-2016 Update: A Report From the American Heart Association. *Circulation*. 2016; 133(4):38-360.
2. Ivanuša M. Novosti u epidemiologiji srčanožilnih bolesti i zbrinjavanju arterijske hipertenzije. *Medicus*. 2014;23(1):53-62.
3. Ivanuša M, Kralj V. Epidemiologija zatajivanja srca u Republici Hrvatskoj. *Medix*. 2014;20(112):76-81.
4. Ljubas J. Zatajivanje srca u Hrvatskoj. *Cardiol Croat*. 2014;9(11-12):539-542.
5. Maggioni AP, Dahlstrom U, Filippatos G, et al. Heart Failure Association of the European Society of Cardiology (HFA). EURObservational Research Programme: regional differences and 1-year follow-up results of the Heart Failure Pilot Survey (ESC-HF Pilot). *Eur J Heart Fail*. 2013;15:808-817.
6. Inamdar AA, Inamdar AC. Heart Failure: Diagnosis, Management and Utilization. *J Clin Med*. 2016;29:5:62.
7. McMurray JJ, Adamopoulos A, Anker SD, et al.; ESC Guidelines for the diagnosis and treatment of acute and chronic heart failure 2012: The Task Force for the Diagnosis and Treatment of Acute and Chronic Heart Failure 2012 of the European Society of Cardiology. *Eur Heart J*. 2012;33(14):1787-1794.
8. Paluszkiwicz L, Kukulski T, Zembala M, Gummert J, Morshius M. The Role of long-term mechanical circulatory support in the treatment of end-stage heart failure. *Kardiologia Polska*. 2019;3:331-340.
9. Stevenson LW, Pagani FD, Young JB, et al. INTERMACS profiles of advanced heart failure: the current picture. *J Heart Lung Transplant*. 2009;28:535-541.

10. Liotta D, Hall CW, Henly WS, Cooley DA, Crawford ES, DeBakey ME. Prolonged assisted circulation during and after cardiac or aortic surgery. Prolonged partial left ventricular bypass by means of intracorporeal circulation. *Am J Cardiol.* 1963;12:399-405.
11. DeBakey Me. Left ventricular bypass pump for cardiac assistance. Clinical experience. *Am J Cardiol.* 1971;27:3-11.
12. Rose EA, Gelijns AC, Eric A, Annetine C, Alan J, Daniel F, et al.; Long-Term Use of a Left Ventricular Assist Device for End-Stage Heart Failure. *N Engl J.* 2001;345:1435-1443.
13. Ponikowski P, Voors A, Anker S, et al. 2016 ESC Guidelines for the Diagnosis and Treatment of Acute and Chronic Heart Failure. *Rev Esp Cardiol.* 2016;69:1167.
14. Wiedemann D, Haberl T, Riebandt J, Simon P, Laufer G, Zimpfer D. Ventricular Assist Devices – Evolution of Surgical Heart Failure Treatment. *Eur Cardiolol.* 2014;9:54-58.
15. Sandner SE, Zimpfer D, Zrunek P, Dunkler D, Schima H, Rajek A et al. Renal function after implantation of continuous versus pulsatile flow left ventricular assist devices. *J Heart Lung Transplant.* 2008;27:469-473.
16. Zimpfer D, Wieselthaler G, Czerny M, Fakin R, Haider D, Zrunek P, Roethy W, et al. Neurocognitive function in patients with ventricular assist devices: a comparison of pulsatile and continuous blood flow devices. *ASAIO J.* 2006;52:24-27.
17. Drews T, Jurmann M, Michael D, Miralem P, Weng Y, Hetzer R. Differences in pulsatile and non-pulsatile mechanical circulatory support in long-term use. *J Heart Lung Transplant.* 2008;27:1096-1101.
18. Park SJ, Milano CA, Tatroles AJ, Rogers JG, Adamson RM, Steidley DE, Ewald GA, et al. Outcomes in advanced heart failure patients with left ventricular assist devices for destination therapy. *Circ Heart Fail.* 2012;5:241-248.

19. Starling RC, Naka Y, Boyle AJ, Gonzalez-Stawinski G, John R, Jorde U, et al. Results of the post-U.S. Food and Drug Administration-approval study with a continuous flow left ventricular assist device as a bridge to transplantation: a prospective study using the INTERMACS (Interagency Registry for Mechanically Assisted Circulatory Support). *J Am Coll Cardiol*. 2011;57:1890-1898.
20. Park SJ, Milano CA, Tatroles AJ, Rogers JG, Adamson RM, Steidley DE, et al. Outcomes in advanced heart failure patients with left ventricular assist devices for destination therapy. *Circ Heart Fail*. 2012;5:241-248.
21. Slaughter MS, Rogers JG, Milano CA, Russell SD, Conte JV, Feldman D, Sun B, et al. Advanced heart failure treated with continuous-flow left ventricular assist device. *N Engl J Med*. 2009;361:2241-2251.
22. Alvarez J, Rao V. HeartMate 3 – a „Step“ in the right direction. *J Thorac Dis*. 2017;9:457-460.
23. Starling RC, Moazami N, Silvestry SC, Ewald G, Rogers JG, Milano CA, Rame JE, et al. Unexpected abrupt increase in left ventricular assist device thrombosis. *N Engl J Med*. 2014; 370:33-40.
24. Milano CA, Simeone AA. Mechanical circulatory support: devices, outcomes and complications. *Heart Fail Rev*. 2013;18:35-53.
25. Krishnamani R, DeNofrio D, Konstam MA. Emerging ventricular assist devices for long-term cardiac support. *Nat Rev Cardiol*. 2010;7:71-76.
26. Lalonde SD, Alba AC, Rigobon A, Ross HJ, Delgado DH, Billia F, McDonald M, et al. Clinical differences between continuous flow ventricular assist devices: a comparison between HeartMate II and HeartWare HVAD. *J Card Surg*. 2013;28:604-610.
27. Krabatsch T, Netuka I, Schmitto JD, Zimpfer D, Garbade J, Rao V, Morshuis M, et al. Heartmate 3 fully magnetically levitated left ventricular assist device for

- the treatment of advanced heart failure -1 year results from the Ce mark trial. *J Cardiothorac Surg.* 2017;12:23.
28. Alvarez J, Rao V. HeartMate 3-a „Step“ in the right direction. *J Thorac Dis.* 2017;9:457-460.
29. Netuka I, Sood P, Pya Y, Zimpfer D, Krabatsch T, Garbade J, et al. Fully Magnetically Levitated Left Ventricular Assist System for Treating Advanced HF: A Multicenter Study. *J Am Coll Cardiol.* 2015;66:2579-2589.
30. Jezovik M, Gregoric I, Poredos P. Medical complications in patients with LVAD devices. *European Society of Cardiology.* 2017;14:37.
31. Long B, Robertson J, Koyfman A, Brady W. Left ventricular assist devices and their complications: A Review for emergency clinicians. *Am J Emerg Med.* 2019;S0735-6757.
32. Shah P, Tantry US, Bilden KP, Gurbel PA. Bleeding and thrombosis associated with ventricular assist device therapy. *J Heart Lung Transplant.* 2017;36:1164-1173.
33. Bradić N, Planinc M, Barišin S. Postoperative management of Patients after VAD Implementation. *Hrčak;* 2011:41-45.
34. Dang G, Epperla N, Muppidi V, Sahr N, Pan A, Simpson P, Baumann Kreuziger L. Medical Management of Pump-Related Thrombosis in Patients with Continuous-Flow Left Ventricular Assist Devices: A Systematic Review and Meta-Analysis. *ASAIO J.* 2017;63:373-385.
35. Baumann Kreuziger LM, Kim B, Wieselthaler GM. Antithrombotic therapy for left ventricular assist devices in adults: a systematic review. *J Thromb Haemost.* 2015;13:946-955.
36. Najjar SS, Slaughter MS, Pagani FD, Starling RC, McGee EC, Eckman P, et al. An analysis of pump thrombus events in patients in the HeartWare ADVANCE

- bridge to transplant and continued access protocol trial. *J Heart Lung Transplant*. 2014;33:23-34.
37. Goldstein DJ, John R, Salerno C, Silvestry S, Moazami N, Horstmanshof D, et al. Algorithm for the diagnosis and management of suspected pump thrombus. *J Heart Lung Transplant*. 2013;32:667-670.
38. Bartoli CR, Ailawadi G, Kern JA. Diagnosis, nonsurgical management, and prevention of LVAD thrombosis. *J Card Surg*. 2014;29:83-94.
39. Moazami N, Milano CA, John R, Sun B, Adamson RM, Pagani FD, Smedira N, et al. Pump replacement for left ventricular assist device failure can be done safely and is associated with low mortality. *Ann Thorac Surg*. 2013;95:500-505.
40. Barbieri A, Bertelli L, Sangiorgi GM. Novel application of Angiojet rheolytic thrombectomy for massive thrombosis of the native aortic valve and Jarvick 2000 ventricular assist device in patient with end-stage heart failure. *Catheter Cardiovasc Interv*. 2011;78:958-961.
41. Aaslid R, Markwalder TM, Nornes H. Non-invasive transcranial Doppler ultrasound recording of flow velocity in basal cerebral arteries. *J Neurosurg*. 1982;57:769-74.
42. Bathala L, Mehndiratta MM, Sharma VK. Transcranial doppler: Technique and common findings (Part 1). *Ann Indian Acad Neurol*. 2013;16:174–179.
43. Lohmann H, Ringelstein EB, Knecht S. Functional transcranial Doppler sonography. *Front Neurol Neurosci* 2006;21:251-260.
44. Kirsch JD, Mathur M, Johnson MH, Gowthaman G, Scoutt LM. Advances in transcranial Doppler US: imaging ahead. *Radiographics*. 2013;33(1):E1-14.
45. Strenja-Linić I. Primjena transkranijuskog doplera u cerebrovaskularnim bolestima. *Medicina fluminensis* 2013;49; 175-183.

46. Russel D, Madden KP, Clark WM, et al. Detection of arterial emboli using Doppler ultrasound in rabbits. *Stroke* 1991;22:253-258.
47. Tranquart F, De Bray JM, Georgescu M, Pourcelot L. Cerebral HITS: diagnosis, clinical relevance, outlook. *J Mal Vasc.* 1997;22:13-17.
48. Sylivris S, Levi C, Matalanis G, Rosalion A, Buxton BF, Mitchell A, Fitt G, et al. Pattern and significance of cerebral microemboli during coronary artery bypass grafting. *Ann Thorac Surg.* 1998;66:1674-1678.
49. Spencer MP, Lawrence GH, Thomas GI, Sauvage LR. The use of ultrasonics in the determination of arterial aeroembolism during open-heart surgery. *Ann Thorac Surg.* 1969;8:489-497.
50. Buhre W, Buhre K, Aleksic I, Zenker D, Sonntag H, Weyland A. Doppler-sonographic evidence of cerebral microembolism originating from a biventricular assist device. *Thorac Cardiovasc Surg.* 2000;48:300-302.
51. D Alfonso A, Milano AD, Codecasa R, De Carlo M, Nardi C, Orlandi G, Paoli C, Murri L, Bortolotti U. High intensity transcranial Doppler signals in patients wearing heart valve prostheses: a prospective study. *G Ital Cardiol.* 1999;29:401-410.
52. Garami Z, Alexandrov AV. Neurosonology. *Neurol Clin.* 2009;27:89-108.
53. Spencer MP, Campbell SD, Sealey JL, et al. Experiments on decompression bubbles in the circulation using ultrasonic and electromagnetic flowmeters. *J Occup Med* 1969;11:238-244.
54. Chung EM, Fan L, Naylor AR, Evans DH. Characteristics of Doppler embolic signals observed following carotid endarterectomy. *Ultrasound Med Biol.* 2006;32:1011-1023.
55. Ringelstein EB, Droste DW, Babikian VL, et al. Consensus on microembolus detection by TCD. International consensus group on microembolus detection. *Stroke.* 1998;29:725-729.

56. Russel D, Brucher R. Online automatic discrimination between solid and gaseous cerebral microemboli with the first multifrequency transcranial Doppler. *Stroke*. 2002;33:1975-1980.
57. Droste DW, Ringelstein EB. Detection of high intensity transient signals (HITS): How and why? *Eur J Ultrasound*. 1998;7:23-29.
58. Russell D, Brucher R. Embolus Detection and Differentiation Using Multifrequency Transcranial Doppler. *Stroke*. 2006;37:340-341.
59. Markus HS, Punter M. Can transcranial Doppler discriminate between solid and gaseous microemboli? Assessment of a dual-frequency transducer system. *Stroke*. 2015;36:1713-1714.
60. Droste DW, Markus HS, Nassiri D, Brown MM. The effect of velocity on the appearance of embolic signals studied in transcranial Doppler models. *Stroke*. 1994;25:986-991.
61. Martin MJ, Chung EM, Ramnarine KV, Goodall AH, Naylor AR, et al. Thrombus size and Doppler embolic signal intensity. *Cerebrovasc Dis* 2009;28:397-405.
62. MacKinnon AD, Aaslid R, Markus HS. Ambulatory transcranial Doppler cerebral embolic signal detection in symptomatic and asymptomatic carotid stenosis. *Stroke*. 2005;36:1726-1730.
63. Mackinnon AD, Aaslid R, Markus HS. Long-term ambulatory monitoring for cerebral emboli using transcranial Doppler ultrasound. *Stroke*. 2004;35:73-78.
64. Casty M. Automated detection of microemboli in transcranial Doppler signals. *Ultraschall Med*. 1994;15:253-258.
65. Saedon M, Dilshad A, Tiivas C, Virdee D, Hutchinson CE, et al. Prospective validation study of transorbital Doppler ultrasound imaging for the detection of transient cerebral microemboli. *Br J Surg*. 2014;101:1551-1555.

66. Markus HS, MacKinnon A. Asymptomatic embolization detected by Doppler ultrasound predicts stroke risk in symptomatic carotid artery stenosis. *Stroke*. 2005;36:971-975.
67. Jaipersad AS, Tiivas C, Walton G, Imray CH. A novel treatment for embolising carotid dissection. *Int J Surg Case Rep*. 2012;3:19-21.
68. Vuković V. Korelacija transkranijalnog doplera sa kliničkim statusom i parametrima koagulacije u otkrivanju moždanih embolusa. Magistarski rad, Medicinski fakultet Zagreb, 2012.
69. Kaloci S. Procena značaja cerebralnih mikroembolusa u akutnom ishemijskom cerebrovaskularnom događaju. Doktorska disertacija, Univerzitet u Novom Sadu, Medicinski fakultet, Studije kliničke medicine. 2015.
70. Paluszkiwicz L, Morshuis M, Hakim-Meibodi K, Ensminger S, Gummert J. Successful repeated thrombolysis in patient with HeartWare thrombosis - the importance of Doppler flow pattern. *Kardiochir Torakochirurgia Pol*. 2014;11:428-431.
71. Sato K, Hanzawa K, Okamoto T, Kyo S, Hayashi J. Frequency analysis of high intensity transient signals of transcranial Doppler ultrasound in patients supported with a left ventricular assist device. *J Artif Organs*. 2008;11:201-203.
72. Nabavi DG, Stockmann J, Schmid C, Schneider M, Hammel D, Scheld HH, et al. Doppler microembolic load predicts risk of thromboembolic complications in Novacor patients. *J Thorac Cardiovasc Surg*. 2003;126:160-167.
73. Moazami N, Roberts K, Argenziano M, Catanese K, Mohr JP, Rose EA, Oz MC. Asymptomatic microembolism in patients with long-term ventricular assist support. *ASAIO J*. 1997;43:177-80.
74. Nabavi DG, Georgiadis D, Mumme T, Schmid C, Mackay TG, Scheld HH, Ringelstein EB. Clinical relevance of intracranial microembolic signals in

patients with left ventricular assist devices. A prospective study. *Stroke*. 1996;27:891-896.

75. Thoennissen NH, Allroggen A, Ritter M, Dittrich R, Schmid C, Schmid HH, Ringelstein EB, Nabavi DG. Influence of inflammation and pump dynamic on cerebral microembolization in patients with Continuous-Flow DeBakey LVAD. *ASAIO J*. 2006;52:243-247.
76. Seguchi O, Saito K, Fukuma K, Shimamoto K, Sato T, Nakajima S, Sunami H, et al. Evaluation of micro-emboli in a patient with ventricular assist device support with hemolysis. *J Artif Organs*. 2015;18:276-279.
77. Kilic A, Acker MA, Atluri P. Dealing with surgical left ventricular assist device complications. *J Thorac Dis*. 2015;7:2158-2164.
78. Kormos RL, Teuteberg JJ, Pagani FD, Russell SD, John R, et al. Right ventricular failure in patients with HeartMate II continuous-flow left ventricular assist device: incidence, risk factors and effect on outcomes. *J Thorac Cardiovasc Surg* 2010;139:1316-1324.
79. Kirklin JK, Naftel DC, Kormos RL, et al. Fifth INTERMACS annual report: risk factor analysis from more than 6,000 mechanical circulatory support patients. *J Heart Lung Transplant* 2013;32:141-156.

10. ŽIVOTOPIS

Rođena sam 28. studenoga 1993. godine u Puli. Pohađala sam osnovnu školu „Tone Peruško“ u Puli. Nastavila sam školovanje u Općoj gimnaziji u Puli te nakon nje upisala Medicinski fakultet u Zagrebu. Tijekom svog fakultetskog obrazovanja veći dio stručne prakse odradila sam na Klinici za kardijalnu kirurgiju KBC-a Zagreb pod vodstvom prof. dr. sc. Bojana Biočine i dr.med. Ivica Šafradina. U rujnu 2018. bila sam na stručnoj praksi kao član studentske organizacije Croomsic (Croatian Medical Students International Committee) u Hong Kongu na Odjelu plastične, maksilofacijalne i estetske kirurgije u „The Prince of Wales Hospital“ pod vodstvom prof. dr. sc. Tora Woa Chiua.

Tijekom studiranja sudjelovala sam u organizaciji projekata kao što su Dubrovnik Summer School of emergency medicine (DSS) u sklopu Studentske organizacije Hrvatskog liječničkog zbora (HLZ) i Europske organizacije studenata medicine (EMSA, eng. European Medical Students Association), Zagreb International Medical Summit-a (ZIMS-a) kao član stručnog povjerenstva za pregled radova i organizator, Bala studenata medicine (organizator) te sam uz to organizirala nekoliko manjih projekata za Hrvatsku liječničku komoru (HLK) u suradnji s Poliklinikom Bagatin.

Vivien Mitrović