

Hiperreakcija žutog tijela i trudnoća

Pavlović, Ivana

Master's thesis / Diplomski rad

2019

Degree Grantor / Ustanova koja je dodijelila akademski / stručni stupanj: **University of Zagreb, School of Medicine / Sveučilište u Zagrebu, Medicinski fakultet**

Permanent link / Trajna poveznica: <https://um.nsk.hr/um:nbn:hr:105:267145>

Rights / Prava: [In copyright](#)/[Zaštićeno autorskim pravom.](#)

Download date / Datum preuzimanja: **2025-01-04**



Repository / Repozitorij:

[Dr Med - University of Zagreb School of Medicine Digital Repository](#)



**SVEUČILIŠTE U ZAGREBU
MEDICINSKI FAKULTET**

Ivana Pavlović

Hiperreakcija žutog tijela i trudnoća

DIPLOMSKI RAD



Zagreb, 2019.

Ovaj diplomski rad izrađen je na Katedri za ginekologiju i opstetriciju Medicinskog fakulteta Sveučilišta u Zagrebu pod vodstvom doc. dr. sc. Lane Škrgatić i predan je na ocjenu u akademskoj godini 2018./2019.

POPIS I POJAŠNJENJE KRATICA:

3beta-HSD - 3 beta hidrosisteroid dehidrogenaza

CA-125 - Karcinom antigen 125

CA-19.9 - Karbohidratni antigen 19-9

CEA - Karcinoembrionalni antigen

DHT - Dihidrotestosteron

E2 - Estradiol

FSH - Folikulostimulirajući hormon

GnRH - Hormon koji oslobađa gonadotropine (*engl. Gonadotropin releasing hormone*)

hCG - Humanog korionskog gonadotropina

HELLP - *engl. Hemolysis; Elevated Liver enzymes; Low Platelet count*

HL - hiperreakcija žutog tijela (*engl. Hyperreactio lutealis*)

IUGR - Intrauterini zastoje u rastu (*engl. Intrauterine growth restriction*)

LDH - Laktat-dehidrogenaza

LH - Luteinizirajući hormon

MR - Magnetska rezonanca

OHSS - Ovarijski hiperstimulacijski sindrom

PCOS - Sindrom policističnih jajnika

PE - Preeklampsija

SHBG - Globulin koji veže spolne hormone (*engl. Sex Hormone Binding Globulin*)

TSH - Tireostimulirajući hormon

UZV - ultrazvuk

VEGF - Vaskularni endotelni čimbenik rasta (*engl. Vascular endothelial growth factor*)

SADRŽAJ

SAŽETAK	7
SUMMARY	8
1. UVOD	1
1.1. Građa jajnika	2
1.2. Hormoni jajnika.....	3
1.3. Menstruacijski ciklus.....	4
1.3.1. Hormonska regulacija ciklusa.....	4
1.3.2. Razvoj i razvoj folikula.....	5
1.3.3. Žuto tijelo	8
1.4. Humani korionski gonadotropin	9
2. HIPERREAKCIJA ŽUTOG TIJELA.....	11
2.1. Etiologija.....	11
2.2. Klinička slika.....	12
2.3. Dijagnoza	12
2.3.1. Sličnost sa spontanom sindromom hiperstimulacije jajnika	16
3. STANJA I KOMPLIKACIJE UDRUŽENE S HL	18
3.1. HL i HELLP sindrom.....	19
3.2. Virilizacija majke i djeteta	20
4. LIJEČENJE HIPERREAKCIJE ŽUTOG TIJELA	23
5. POROĐAJ I LAKTACIJA U ŽENA S HL	24
5.1. Porodaj.....	24
5.2. Laktacija	24
6. ZAKLJUČAK.....	25

7. ZAHVALE	26
8. LITERATURA	27
9. ŽIVOTOPIS	35

SAŽETAK

Hiperreakcija žutog tijela i trudnoća

Ivana Pavlović

Hiperreakcija žutog tijela je rijetko stanje s masivnim bilateralnim cističnim uvećanjem jajnika tijekom spontano postignute trudnoće. Točna prevalencija ovog stanja je nepoznata. Iako etiologija nije do kraja razjašnjena, smatra se da je ovo stanje učestalije u trudnoćama koje imaju povišenu koncentraciju hCG-a. Klinička slika može biti neupadljiva, ili se može komplicirati primjerice ascitesom, bolovima u abdomenu, torzijom jajnika. Dijagnoza se postavlja na temelju anamnestičkih podataka, ultrazvučnog nalaza cistično promijenjenih jajnika i laboratorijskih parametara povišenih androgena i hCG-a koji su ključan element za dijagnozu ovog stanja. Virilizacija majke u trudnoći također može upućivati na ovo stanje. Virilizacija novorođenčeta je rijedak ishod ovakvih trudnoća i svega su tri slučaja opisana u literaturi. Hiperreakcija žutog tijela se obično dijagnosticira u drugom ili trećem trimestru trudnoće. Pri postavljanju dijagnoze nužno je isključiti maligne bolesti koje ovo stanje može oponašati. Pacijentice koje boluju od sindroma policističnih jajnika, bolesti štitnjače, dijabetesa melitusa ili povišenog krvnog tlaka u većem su riziku od razvoja ove komplikacije tijekom trudnoće. Terapija je konzervativna te je potrebno pratiti bolesnicu dok ne dođe do rezolucije cista i normalizacije koncentracije androgena. Hiperreakcija žutog tijela nije kontraindikacija za vaginalni porod. Laktaciju je moguće uspostaviti nakon pada razine androgena u krvi.

Ključne riječi: Hiperreakcija žutog tijela, Dijagnoza, Terapija, Androgeni, Virilizacija

SUMMARY

Hyperreactio luteinalis and pregnancy

Ivana Pavlović

Hyperreactio luteinalis is a rare condition in which there is a massive cystic enlargement of the ovaries during spontaneous pregnancy. The exact prevalence of this condition is unknown. Although etiology of this condition is unknown, it is more common in pregnancies associated with elevated serum hCG levels. Patients may be asymptomatic, although complications such as ascites, abdominal pain, ovarian torsion can be developed. The diagnosis is made by history, ultrasound scans of enlarged multicystic ovaries and laboratory findings of elevated androgen and HCG levels that are key element in diagnosing this condition. The signs of virilisation of mother may lead to diagnosis. Virilisation of newborns is a rare outcome of the condition and only three cases are described in the literature. Diagnosis of luteal hyperreaction is made in second or in the third trimester of pregnancy. Malignancy which may mimic this condition must be excluded. Patients who are suffering from polycystic ovarian syndrome, thyroid diseases, diabetes mellitus or hypertension are at higher risk of developing this complication during pregnancy. Therapy is conservative and it is necessary to follow up patients until cysts resolution and normalization of androgen levels. Hyperreactio luteinalis is not contraindication for vaginal delivery. Lactation is established after normalization of serum androgen levels.

Key words: Hyperreactio luteinalis, Diagnosis, Therapy, Androgens, Virilisation

1. UVOD

Hiperreakcija žutog tijela (HL - *engl. hyperractio luetinalis*), također poznata i pod nazivom teka luteinske ciste, je rijetko stanje karakterizirano bilateralnim cističnim uvećanjem jajnika koje se događa tijekom trudnoće. Točna prevalencija i etiologija ovog stanja je nepoznata. Pretpostavlja se da prekomjerna stimulacija jajnika povišenom koncentracijom humanog korionskog gonadotropina (hCG) rezultira stvaranjem velikih teka luteinizirajućih cista.(1) Veličina cista varira od nekoliko milimetara do 2 do 3 centimetra,(2) a ispunjene su bistrom tekućinom ili krvlju, te obložene luteiniziranim granulosa stanicama. Uvećanje jajnika se obično dijagnosticira ultrazvučnim pregledom. Prije ere slikovnih dijagnostičkih metoda dijagnoza se postavljala isključivo tijekom kirurških zahvata kod simptomatskih pacijentica kod kojih je bio indiciran zahvat (3), no od 1990. konzervativni način liječenja postaje glavno terapijsko uporište ovog stanja (2).

Zbog danas dostupnih tehnologija i većih šansi da se susretnu s ovim stanjem, kliničari bi trebali biti upoznati s dijagnostičkim karakteristikama te biti trebali biti posebno iskusni u razlikovanju nekih stanja koja se slično prezentiraju, posebno maligniteta, koji mogu dovesti do nepotrebne kirurške intervencije.

HL se češće dijagnosticira u drugom i trećem trimestru trudnoće, ali je moguće da se ciste razviju i za vrijeme prvog trimestra.(2)

Stanje je najčešće asimptomatsko, ali se može prezentirati bolovima u abdomenu, torzijom jajnika, rupturom ciste i sekundarnim hematoperitoneumom ili ascitesom. (4,5,6) Također su opisani slučajevi virilizacije majke, a nešto rjeđe i djeteta.(7-10)

Zbog svega navedenog nameće se potreba za daljnjim istraživanjem patofiziološke podloge ovog poremećaja te utvrđivanjem uzročno-posljedične povezanosti s komplikacijama odnosno mogućim negativnim ishodima trudnoća kompliciranim ovim rijetkim stanjem.

1.1.Građa jajnika

Jajnik (*ovarium, oophoros*) je parna spolna žlijezda koja se nalazi u udubini između vanjskih i unutarnjih ilijačnih krvnih žila, tzv. *fossa ovarica*. Obostrano su povezani s okolnim svezama koji im omogućavaju pokretljivost. Jedna od glavnih uloga jajnika je cikličko otpuštanje jajne stanice te proizvodnja steroidnih hormona. Obje funkcije su objedinjene u stalnom ponavljanom procesu sazrijevanja folikula, ovulacije, stvaranja žutog tijela i atrezije. U spolno zrele žene jajnik ima oblik badema, dug 3 cm, širok 1,5 cm i debeo 1 cm, a težak je 7 do 20 grama. Površina mu je izbrazdana zbog procesa oslobađanja jajne stanice pri čemu nastaju ožiljkaste promjene. (59)

Histološki jajnik je građen od tri neoštro ograničene zone. Vanjsku zonu čini kora jajnika na koju se nastavlja središnja zona ili stroma jajnika, dok unutarnji dio čini hilus jajnika. Kora jajnika (*cortex ovarii*) je prekrivena jednoslojnim kubičnim epitelom, a sastoji se od veziva, tj. strome koja sadrži folikule. Folikuli su najbitniji dio strome jajnika s obzirom da od 20 tj. intrauterinog razvoja pa sve do menopauze, kroz razvoj od primordijalnog folikula pa sve do preovulacijskog (*Graafov folikul*), omogućuju razvoj zrele jajne stanice. Srž jajnika (*medulla*) ili stroma je rahla zona smještena ispod kore, u središnjem dijelu jajnika. Sastoji se od rijetkoga veziva i glatkog mišićja, krvni žila i živaca te preostalih stanica folikula nakon ovulacije. Hilus (*rete ovarii*)

sadrži živčano i krvnožilno tkivo, limfne žile, potporno tkivo te intersticijske stanice koje nalikuju Leydigovim stanicama. (59)

1.2. Hormoni jajnika

Reprodukcijski hormoni su kemijski glasnici pomoću kojih se uspostavlja komunikacija između stanica, a samim time i reguliraju mnogi procesi u tijelu. Po građi su steroidi ili bjelančevine. Svi steroidi nastaju od acetata povezivanjem 4 ugljikova prstena, te se klasificiraju ovisno o broju C atoma u skupinu C-21 (progesteroni, kortizol i aldosteron), C-19 (androgeni) i C-18 (estrogeni) steroidi. Progesteroni nastaju djelovanjem 3beta-HSD iz pregnenolona, dok biosinteza estrona i estradiola počiva na procesu aromatizacije androgena u estrogene.(12) Nakon što se izluče u krvotok steroidni hormoni se vežu za specifične proteine, globulin koji veže spolne hormone (*engl. sex hormone – binding globulin, SHBG*) ili na specifične proteine kao što su albumin i alfa-kiseli glikoprotein. Vezani oblik hormona čini većinu ukupne koncentracije hormona u krvi, ostatak je nevezan i slobodan te samim time u mogućnosti djelovati na funkcije i mehanizme u stanici. Djelovanje hormona je određeno je ne samo raspoloživošću hormona za stanicu, nego i specifičnošću hormona prema receptoru, raspoloživošću receptora, vezivanjem hormona na receptor, sintezom proteina i omjerom koncentracije agonističkih i antagonističkih hormona.(12) Receptori za estrogen vežu estradiol 10 puta učinkovitije od estrona, a 1000 puta od testosterona. Progesteroni se vežu za progesteronske receptore, ali i za androgenske (12), čime se mogu objasniti mehanizmi koji štite dijete od virilizacije prilikom fiziološkog povišenja androgena tijekom trudnoće.(53, 54)

1.3. Menstruacijski ciklus

Cilj menstruacijskog ciklusa je stvoriti i ponuditi kvalitetnu jajnu stanicu za oplodnju, pripremiti endometrij za implantaciju, a ostali dio spolnog sustava odgovoran je za pravilan transport gameta.

Menstruacijski ciklus je reguliran na neuroendokrinološkoj razini, razini jajnika i endometrija i to međusobnim pozitivnim i negativnim povratnim spregama između hipotalamusa, hipofize te jajnika.

1.3.1. Hormonska regulacija ciklusa

Hipotalamus na neuralne poticaje luči GnRH (*engl. Gonadotropin releasing hormone*, hormon koji oslobađa gonadotropine) koji preko portalnog krvotoka dopijeva do adenohipofize i veže se na membranske receptore hipofize te preko cAMP aktivira proteinkinazu i potiče sintezu gonadotropnih hormona: folikulostimulirajućeg hormona (FSH) i luteinizirajućeg hormona (LH). Uvjet za fiziološko oslobađanje gonadotropnih hormona je pulzatilno lučenje GnRH koje se prenosi na FSH i LH. Pulzatilno lučenje omogućuje promjenu broja receptora za GnRH i to tako da lučenje svaki 30 minuta može povećati broj receptora tri puta, dok ga lučenje sa smanjenom amplitudom može smanjiti. Time se ostvaruje promjenjiva osjetljivost gonadotropnih stanica, a povećavaju ju estrogen i aktivin, dok je smanjuju inhibin i folistatin.(13)

FSH i LH su glikoproteini koji imaju alfa i beta lanac. Alfa lanac je jednak u oba, a istovjetan je i onom koji se nalazi u sklopu tireostimulirajućeg hormona (TSH) i humanog korionskog gonadotropnog (hCG) hormona. Beta lanac daje hormonu

specifičnost. FSH potiče rast i razvoj folikula te primarno djeluje na granuloza stanice. LH je pokretač steroidogeneze. Njegovi su receptori tijekom cijelog ciklusa na teka stanicama, međutim u drugoj fazi ciklusa razvijaju se i na granuloza stanicama. (13)

Ciklus se, bazirano na promjenama na jajniku dijeli u dvije faze: folikularnu i luteinsku fazu. Ovulacija je granica folikulo –luteinske tranzicije. Folikularna faza je faza rasta i razvoja folikula. Počinje prvim danom ciklusa (tj. prvim danom menstruacije) i završava sazrijevanjem i ovulacijom jajne stanice. Trajanje prve faze ciklusa je promjenljivo i o trajanju folikularne faze ovisi duljina menstruacijskog ciklusa.

Luteinska faza započinje nakon ovulacije i obilježava ju stvaranje žutog tijela i proizvodnja progesterona. Traje 14 dana neovisno o trajanju ciklusa. (13)

1.3.2. Razvoj i razvoj folikula

Folikul je temeljna jedinica jajnika. Sastoji se od jajne stanice i više vrsta stanica čijim međusobnim djelovanjem dolazi do rasta i razvoja jajne stanice i proizvodnje hormona. Postoji osam klasa folikula koji se međusobno razlikuju veličinom i brojem stanica koje okružuju jajnu stanicu.

Primordijalni folikul se sastoji od jajne stanice i jednog sloja vretenasti granuloza-stanica. Razvijaju se i množe od 16. do 24. tjedna intrauterinog razvoja bez stimulacije gonadotropinima. Sredinom fetalnog života pa sve do menopauze folikuli propadaju što nazivamo *atrezijom folikula*. Djevojčice se rađaju s 2 milijuna folikula, a pred pubertet ih imaju 300 000.

Primarni folikul je građen od jajne stanice i jednog sloja većih granuloza stanica kuboidnog oblika. (13)

Preantralni folikul pokazuje daljnji rast i razvoj za koji su mu nužni gonadotropini – FSH i LH. Ova faza razvoja folikula se zbog toga naziva gonadotropin-ovisna faza. Jajna stanica se uvećava, granuloza stanice stvaraju mukopolisaharidnu ovojnica - *zonu pellucidu*. Granuloza stanice koje nalježu na zonu pellucidu se nazivaju *corona radiata*. Daljnji razvoj preantralnog folikula rezultat je međudjelovanja FSH, LH, steroidnih hormona i autonomne proizvodnje peptida. Granuloza stanice rastu i umnožavaju se, te diferenciraju. Sadrže receptore za FSH koji unutar stanice potiče enzim aromatazu te iz androstendiona stvaraju *estradiol* (E_2). Udruženim djelovanjem FSH, E_2 i čimbenika rasta, povećava se broj receptora za FSH. Migracijom u stromu jajnika na preantralnog folikulu se organizira nekoliko redova teka stanica s druge strane bazalne membrane koja ih odjeljuje od granuloza stanica.(60) Teku stanice sadrže receptore za LH. On potiče stvaranje androstendiona i testosterona iz kolesterola u teka stanicama koji potom difundiraju u granuloza stanice. Daljina sudbina folikula ovisit će o ravnoteži steroidogeneze. Kod normalne ponude androgena i pod utjecajem FSH, pojačana aromatizacija u granuloza stanicama stvorit će estrogenske uvjete u folikulu koji će neometano rast. Međutim ako je količina androgena prevelika, granuloza stanice će dio njih, zahvaljujući enzimu 5-alfa-reduktazi, pretvoriti u *dihidrotestosteron* (DHT). DHT inhibira aromatizaciju te će folikul biti pretežito u androgenim uvjetima što će voditi u apoptozu, tzv. atreziju folikula. Od svih folikula 99% ih završi u atreziji folikula. (13)

Folikuli koji su zahvaljujući zajedničkom djelovanju teka i granuloza-stanica pod utjecajem FSH i LH stvorili povoljne uvjete u preantralnom folikulu prelaze u antralni stadij razvoja. Pod djelovanjem FSH i E_2 folikul počinje proizvoditi sve veću količinu folikularne tekućine. Ona ispunjava prostor među granuloza stanicama i tvori antralnu šupljinu – *antrum folliculi*. Stanice folikula se i dalje umnožavaju i organiziraju. One koje okružuju jajnu stanicu i izbočuju se u šupljinu nazivaju se jajni brežuljak (*cumulus oophorus*). U folikularnoj tekućini se odlaže i dio hormona koje stanice folikula proizvode, a sama koncentracija je znatno veća nego u krvi. Dominantni hormon koji je ujedno i nužan za rast folikula je E_2 . Granuloza stanice se umnažaju, tekućina se nakuplja zbog čega antralni folikul naraste do 15 puta. Folikuli koji imaju najviše granuloza stanica osiguravaju uvjete za dovoljnu proizvodnju estradiola i razvoj zdrave jajne stanice. Postoji nekoliko klasa antralnih folikula ovisno o veličini koje prolaze fazu sporog razvoja: od rani veličine 0,2 mm (klasa 2) do kasnih veličine 15 mm (klasa 7.).(13)

Za razvoj od preantralnog do preovulacijskog folikula potrebno je 85 dana. Rani antralni folikuli sazrijevaju do preovulacijskog za 60 dana što znači da se razvoj folikula odvija kroz više prethodnih menstruacijskih ciklusa. Ta faza se naziva faza toničkog rasta zbog polaganog oslobađanja gonadotropina. Mali antralni folikuli koji imaju ravnotežu između proizvodnje estradiola i androgena rastu i prelaze u drugu fazu koja se naziva faza eksponencijalnog rasta. Ova faza traje 15 dana, jednako koliko i folikularna faza menstruacijskog ciklusa i pod utjecajem je toničkog lučenja FSH i LH. Kasni antralni folikuli ostvaruju na membrani granuloza-stanica receptore za LH te počinju lučiti progesteron. Nastajanje tih receptora inducira FSH. Cikličkim promjenama hormona i mehanizmima selekcije većina kasnih antralnih folikula

završava u atreziji, a jedan se razvija do preovulacijskog folikula promjera 20 do 25 mm.(61)

Preovulacijski folikul sadrži 40 do 60 milijuna granuloza-stanica, 5 do 10 ml tekućine te je velik 20 do 25 mm u promjeru. Aktivnost aromataze je u njemu do 1000 puta veća u odnosu na male folikule zbog čega proizvodnja E_2 raste sve do 24-36 h prije ovulacije. Neposredno prije ovulacije počinje i proizvodnja progesterona koji s estradiolom ostvaruje mehanizam pozitivne povratne sprege. Dolazi do značajnog porasta i skoka LH, a manje FSH što je poticaj za ovulaciju. FSH stimulira odlaganje hijaluronske kiseline u stanice kumulusa zbog čega dolazi do mumifikacije koja je preduvjet odvajanja kumulusa i ovulacije. Porast LH nastavlja mejotičku diobu jajne stanice do 2. metafaze mejotičke diobe. Osim toga potiče i luteinizaciju i proizvodnju progesterona. U preovulacijskoj stanici se povisuje i proizvodnja androgena u teka stanicama antralnog folikula, ali i teka stanicama strome i atretičnih antralnih folikula. Ta proizvodnja androgena pojačava libido u preovulacijskom dijelu ciklusa.(12) Granuloza stanice preovulacijskog ciklusa proizvode i veće količine prostagladina E i F te plazmina koji razgrađuju stijenku folikula i potiču kontrakciju okolnog glatkog mišićja kako bi došlo do ovulacije. (13)

1.3.3. Žuto tijelo

Nakon ovulacije stvara se žuto tijelo. Folikul kratkotrajno kolabira a zatim se puni krvlju i limfom i stvara se *corpus haemorrhagicum*. Granuloza stanice se povećavaju, vakuoliziraju te nakupljaju žuti pigment (*lutein*) 26-48 h prije ovulacije na poticaj lučenja LH. Luteinizacija je najjača sredinom druge faze menstruacijskog ciklusa, luteinske faze. Pod utjecajem LH stanice žutog tijela proizvode progesteron, najviše u

velikim luteinskim stanicama, te manju količinu estradiola. Između 9. i 10. Dana proizvodnja hormona pada, a žuto tijelo počinje propadati. Između 12 i 14 dana nakon ovulacije žuto tijelo propadne, ne sasvim jasnim mehanizmom. Čini se da se postane neosjetljivo na LH. Estrogene i progesteroni djeluju inhibicijski na lučenje gonadotropina, što znači da nakon propadanja žutog tijela dolazi do prekida negativne povratne sprege, ponovnog lučenja gonadotropina i ulaska u novi ciklus. Žene to doživljavaju kao početak menstruacije koji počinje krvarenjem i ljuštenjem endometrija koji je pod utjecajem estrogena prošao kroz proliferacijsku odnosno u lutealnoj fazi ciklusa pod utjecajem progesterona kroz sekrecijsku fazu. Žuto tijelo ožiljkasto fibrozira u *corpus albicans*.(13)

Ako dođe do trudnoće, hCG se veže na hCG/LH receptore žutog tijela, i tako podržava funkciju žutog tijela još nekoliko tjedana sve do trenutka dok posteljica ne preuzme steroidogenezu. (11)

Iz svega opisanog može se zaključiti da je menstrualni ciklus pažljivo koordiniran ciklus koja ima za cilj ostvariti oslobađanje kvalitetne i zrele jajne stanice te pripremiti endometrij za trudnoću. Potrebna je iznimna hormonalna ravnoteža kako bi procesi u tijelu funkcionirali i tijekom ciklusa, ali i trudnoće.

1.4. Humani korionski gonadotropin

Korionski gonadotropin je peptidni hormon koji stvara blastocista. Veže se na hCG/LH receptore žutog tijela i održava njegovu funkciju sve do razvoja posteljice. U krvi majke može se dokazati nedugo nakon implantacije, koncentracija mu se

eksponencijalno povećava do 9. tjedna kada doseže vrhunac (35), a razina mu pada do 18. tjedna i do poroda ne mijenja svoju koncentraciju.

hCG ima svoju ulogu u diferencijaciji citotrofoblasta, angiogenezi žila uterusa tijekom trudnoće te rastu i razvoju djeteta u sklopu diferencijacije organa.(58) Iako iznimno doprinosi razvoju i funkciji reproduktivnih organa, povišena koncentracija ovog hormona je povezana s abnormalnostima fetalne morfologije, preeklampsijom i intrauterinim zastojem u rastu.(8)

Hormon ima razmjerno dugo vrijeme poluraspada pa se nakon spontanog ili induciranog pobačaja može dokazati tjednima.

Mjerenje koncentracije hCG ima dijagnostičku vrijednost kod dokazivanja izvanmaternične trudnoće i praćenja trofoblastične bolesti (12), ali i na ukazivanje moguće patologije od strane ovarija tijekom trudnoće. (8)

2. HIPERREAKCIJA ŽUTOG TIJELA

Hiperreakcija žutog tijela (HL) je rijetko stanje koje se javlja tijekom spontano postignutih trudnoća. Karakterizirana je bilateralno cistično uvećanim jajnicima s teka luteinizirajućim cistama. Ciste variraju od nekoliko milimetara do 2-3 cm. Češće se javlja u stanjima koja su povezana s povećanim lučenjem hCG-a.

2.1. Etiologija

HL žutog tijela se i dalje smatra rijetkim entitetom s nerazjašnjenom etiologijom. Iako se smatralo da bi genetska predispozicija mogla utjecati na sam razvoj ovog stanja, prema Ann Kinga Malinowski i sur. nije dokazana nikakva genska varijacija koja dovodi do razvoja ovog stanja. (8)

S obzirom na povišenu koncentraciju hCG u velikog broja pacijentica s HL, njegovu strukturnu sličnost s LH, koji direktno utječe na luteinizaciju te stimulaciju teka stanica, smatra se da doprinosi razvoju ovog stanja.(14) Postoje mnoge varijante ovog hormona, no posebna se pažnja pridodaje inačici kojoj nedostaje C-terminalni peptid u beta podjedinici zbog vrlo velike sličnosti LH i sposobnosti stimulacije LH receptora s jednakom potentnošću kao i originalni hormon, a čak 10 puta većom potentnošću stimulacije tireoidnih receptora štitnjače.(15,16)

S druge strane, postoje i slučajevi opisani u literaturi u kojima je koncentracija hCG bila unutar referentnih intervala.(17,18,19) Tumačenje ovakvih rezultata se baziralo na pretjeranoj osjetljivost LH receptora na hCG koja je uzrokovala pojavu teka luteinskih cista i povećanje jajnika unatoč normalnoj koncentraciji hormona.(20)

Iako točna etiologija razvoja HL nije poznata, činjenice da se razvija u stanjima u kojima je koncentracija hGC povišena, poput mole hidatidoze odnosno gestacijske trofoblastičke bolesti, koriokarcinoma ili multiplih trudnoća podupire teoriju da je uloga ovog hormona ipak značajna.(8)

2.2. Klinička slika

Većina pacijentica je asimptomatska te se nalaz uvećanih jajnika nađe prilikom rutinskog ultrazvučnog pregleda ili pak carskog reza. Simptomatske pacijentice se mogu prezentirati s boli u abdomenu, dispnejom, torzijom jajnika, krvarenjem, rupturom ciste. Također postoje opisani slučajevi gdje se dijagnoza postavila na temelju virilizacije majke i djeteta. U slučaju iznimno velikog povećanja jajnika, treba biti oprezan i zbog moguće rupture jajnika, hematoperitoneuma, torzije i porođajne distocije.(24,29,30,43)

2.3. Dijagnoza

HL je u prošlosti bila rijetko postavljena dijagnoza te se u literaturi ne nalazi mnogo opisa ovog stanja. Najčešće se radilo o slučajnom nalazu obostrano cistično povećanih jajnika kod trudnica koje su bile podvrgnute carskom rezu.(21) Napredak slikovnih metoda omogućio je ranije postavljanje dijagnoze ultrazvukom ili magnetskom rezonancom (MR). Dijagnoza HL temelji se na anamnestičkim, laboratorijskim i ultrazvučnim nalazima kojima se isključuju stanja koja se slično prezentiraju. Stanja kojima hipereakcija žutog tijela može nalikovati su tumori jajnika i mucinozni borderline tumor intestinalnog tipa(5) te OHSS(8).

Ultrazvučno teka luteinske ciste imaju karakterističan „spoke wheel“ prikaz s normalnim fiziološkim protokom pri upotrebi „color Dopplera“ (slika 1) .(22,23) Ciste su bilateralne, tankih stijenki i glatkih unutrašnjih rubova.(29) Dobročudni tumori jajnika poput seroznog i mucinoznog cistadenoma također na ultrazvučnom nalazu imaju cistična uvećanja jajnika s tankim septima, bez patološke prokrvljenosti.(62) Diferencijacija ova dva stanja moguća je na temelju laboratorijskih vrijednosti CA-125 i CA-19.9, koji su kod dobroćudnih epitelnih tumora jajnika povišeni, ili pak na temelju unilateralne pojavnosti tumora. Karakteristike nalaza metastaza mucinoznog intestinalnog tumora uključuju manju zastupljenost cista i solidne komponente u odnosu na HL.(27) Ostali tumorski markeri su također negativni (CEA, alfa-feto protein). Kalcifikati su još jedna od karakteristika UZV i MR nalaza malignih tumora koje se kod HL ne nalaze. U slučaju da se i na temelju navedenih karakteristika ne može procijeniti sa sigurnošću da se ne radi o malignom tumoru, indicirana je eksplorativna laparoskopija, i intraoperacijska hitna patohistološka obrada.(62,21)

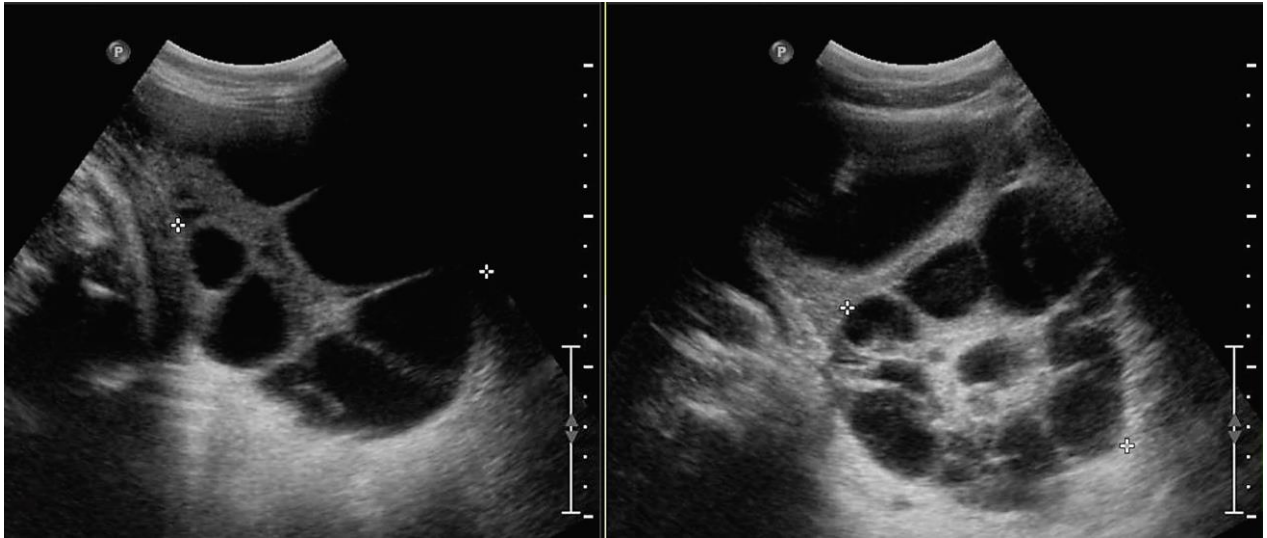
Histološki, ciste su ispunjene s bistrom ili sukrvavom tekućinom, ravnih unutarnjih stijenka koje čine granuloza stanice, dok vanjsku stijenku čine luteinizirane hipertrofične teka stanice. Jajnik je edematozan i može dosegnut veličinu od 15 centimetara.(24,25)

Veličina cista varira od nekoliko milimetara do 2 do 3 centimetra, iako postoje opisani slučajevi u literaturi sa značajno većim cistama, a samim tim i jajnika. Prema Avni KP Skandhan i sur. veličina cista može doseći i 6.6 centimetara što rezultira uvećanjem jajnika dimenzija 140 x 102 mm.(26)

Od laboratorijskih parametara, uz tumorske markere, valja svakako istaknut već prije spomenuti hCG. hCG može biti povišen u višeplođnim trudnoćama, gestacijskoj trofoblastičnoj bolesti (2) ili tumorima poput koriokarcinoma, embrionalnog karcinoma i disgerminoma, koji su ujedno i jedan od češći tumora tijekom trudnoće.(62) Embrionalni karcinom uz hCG secernira i alfa-feto protein, disgerminom uz hCG ima povišen i LDH. Kod sumnje na HL treba biti posebno oprezan i isključiti dijagnozu koriokarcinoma zbog povećane učestalosti HL kod pacijentica koje boluju od koriokarcinoma (10 %).(30) HCG također može biti povišen kod spontanog OHSS, međutim ultrazvučni nalaz točnog tjedna gestacije nam može pomoć pri razlikovanju ova dva stanja s obzirom na to da se HL češće pojavljuje u 3. ili 2. trimestru trudnoće za razliku OHSS koji je uvijek u prvom trimestru.

Faktori angiogeneze su još jedan laboratorijski parametar koji mogu biti povišeni u trudnica koji uz HL imaju i povišen rizik za razvoj preeklampsije (PE).(46)

Anamnestički podatci o uzimanju gonadotropina nam mogu pomoći kod sumnje na OHSS koji je posljedica stimulacije ovulacije.



Slika 1. Karakterističan „spoke wheel“ prikaz prema Ann Kinga Malinowski, *Hyperreactio Luteinalis: Maternal and Fetal Effects*, 2014.

2.3.1. Sličnost sa spontanom sindromom hiperstimulacije jajnika

Sindrom hiperstimulacije jajnika OHSS (*engl. Ovarian hyperstimulation syndrome*) je sistemna komplikacija koja nastaje zbog pretjerane stimulacije jajnika gonadotropinima, klomifenom (36) ili tijekom spontano postignute trudnoće. Spontani OHSS je iznimno rijetko stanje, ali kao i kod onog izazvanog lijekovima dolazi do porasta jajnika i razvoj cista, hemokoncentracije i pomaka tekućine iz intravaskularnog u treći prostor. Pacijentice se prezentiraju bolom u abdomenu, ascitesom, hipovolemičkim šokom, oligurijom, tromboembolijom i respiratornim distresnim sindromom. Zbog mogućeg fatalnog ishoda uslijed teške kliničke slike koja se može razvit, potrebno je razlikovati početne stadije ovog stanje od HL. (63,64)

Spontani OHSS se javlja u prvom trimestru dok se HL češće javlja u trećem i drugom trimestru trudnoće trudnoće.(37-39) Spontani OHSS je rijetko povezan sa hipotireoidizmom, molarnim trudnoćama, sindromom policističnih jajnika ili neblizanačkim trudnoćama za razliku od HL. (42) Iako postoje slučajevi težih kliničkih slika HL, posebno onih kompliciranih ascitesom (41), teka luteinske ciste obično su karakterizirane lakšom kliničkom slikom i postupnijim rastom jajnika i cista dok je elektrolitski disbalans, teški ascites, tromboze, povišenje hematokrita te brz razvoj kliničke slike tipičan za svaki teži stupanj hiperstimulacije jajnika bilo spontane ili uzrokovane lijekovima za stimulaciju.

Humani korionski gonadotropin je povišen u oba stanja, dok se CA 125 pokušao uzeti kao marker spontanog OHSS. Međutim, Suzuki S. u svom radu opisuje slučaj HL u prvom trimestru trudnoće koji je bio praćen i porastom CA125 na temelju čega se može zaključiti da ovaj laboratorijski parametar možda nije dovoljno pouzdan.(40)

Spontani OHSS je također povezan uz povišenim VEGF kao jedan od čimbenika patogeneze, međutim nova saznanja o HL ga definiraju kao i jedan od mogućih čimbenika za razvoj HL.(44)

HL može biti prezentirana i unilateralno (41) dok je za hiperstimulacijski sindrom karakteristično bilateralno povećanje jajnika. Još jedna bitna razlika između OHSS i HL je izostanak hiperandrogeneze i virilizacije majke i djeteta kod hiperstimulacijskog sindroma dok su u slučaju HL mogući.(42, 43)

Iako se početni stadiji oba stanja liječe konzervativno, OHSS ipak zahtjeva intenzivniji i detaljniji nadzor pacijentica zbog veće mogućnosti progresije stanja do hipovolemijskog šoka i pulmonalne dekompenzacije.

3. STANJA I KOMPLIKACIJE UDRUŽENE S HL

Ako uzmemo u obzir da se etiologija HL povezuje s hCG-om i njegovim djelovanjem na LH/hCG receptore teka i granulosa stanica, nije teško za pretpostaviti da će stanja koja dovode do pretjerane produkcije hCG biti rizična za potencijalni razvoj teka luteinski cista. Još se prije ere slikovnih dijagnostičkih metoda zamjećivalo da se ovo rijetko stanje ipak nešto češće pojavljuje u trudnica čija se stanje kompliciralo molom hidatidozom i koriokarcinomom. Također je učestalost bila veća u višeplođnih trudnoća.(31,32)

Zahvaljujući modernoj tehnologiji danas se zna da se ovo stanje može razvit u sklopu različitih kliničkih slika i stanja. Prema Faden M. i sur. čak tijekom 50 % molarnih trudnoća, 10-22% trofoblastičnih bolesti te 10 % koriokarcinoma razvijaju se teka luteinske ciste. Primijećena je i povećana učestalost u Rh senzibiliziranih majki.(8)

Također postoje opisi rekurentnih slučajeva HL (47), ali oni ipak predstavljaju manji udio i za sad nema saznanja o čimbenicima koji povećavaju rizik za učestale hiperreakcije žutog tijela.

Lynn KN i sur. u svojoj studiji su ultrazvučno pratili 31 trudnicu koje su zadovoljile kriterije za postavljanje dijagnoze HL u svrhu utvrđivanja stanja i komplikacija ovog rijetkog entiteta. Studija je pokazala da se uvećanje jajnika prosječno dijagnosticirano u 21.6 tjednu trudnoće s maksimalnim volumenom desnog jajnika od 417 mL te 359 mL lijevog jajnika. Više od pola pacijentica su bile prvotkinje. Neke od pacijentica su imale sljedeće komorbiditete: 4 su imale PCOS, 5 ih je imalo bolesti štitnjače, a 1 je imala dijabetes melitus. Preko 50 % pacijentica je razvilo komplikacije tijekom

trudnoće od čega su najzastupljenije bile novonastala hipertenzija i preeklampsija.(2) Također postoje slučajevi u literaturi u kojima je opisano kronično bubrežno zatajenje koje se razvilo u tijeku trudnoće kompliciranom teka luteinskim cistama,(33) međutim u istraživanju Lynn i sur. nije bilo takvih slučajeva.

Pored navedenih stanja, HL se često komplicira intrauterinim zastojem u rastu (IUGR), hiperemesis gravidarum, fetalnim hidropsom, te virilizacijom majke i djeteta.(45)

3.1. HL i HELLP sindrom

Iako su hipertenzija i preeklampsija češće povezivane i opisivane kao komplikacije HL, postoje i objavljeni slučajevi o povezanosti HELLP sindroma i HL. HELLP sindrom je životno ugrožavajuće stanje tijekom trudnoće koji se svrstava i u varijantu preeklampsije. HELLP je akronim koji stoji kao kratica za engleski prijevod osnovnih karakteristika ovog stanja: hemoliza (*engl. Hemolysis*), povišene jetrene transaminaze (*engl. Elevated Liver enzymes*) i pad trombocita (*engl. Low Platelet count*). Klinička slika može biti raznolika i može uključivati glavobolje, mučnine i povraćanja, bol u trbuhu, bol pod desnim rebrenim lukom, krvarenje, poremećaj vida i znojenje. U ovakvih pacijentica potreban je intenzivan nadzor. Grgić O. i sur. su opisali jedinstven slučaj hiperreakcije žutog tijela u 34 godine stare prvotkinje koja se javila u bolnicu zbog jakih bolova u abdomenu za koje se ispostavilo da su uzrokovani torzijom jajnika u ranom drugom trimestru. Laboratorijski nalazi su bili uredni izuzev visokog hCG-a. Učinjena je laparoskopska desnostrana adnektomija. Patohistološki nalaz je odgovarao teka luteinskim cistama.

Pacijentica se pratila redovito sve do 33. tjedna gestacije kada je otkriven povišen tlak i proteinurija te IUGR. Pacijentica je primala terapiju koja je uključivala metidopu, te u svrhu sazrijevanja fetalnih pluća kortikosteroide. Treći dan nakon uvođenja terapije razvila je hipertenzivnu krizu te bol u epigastriju koja je bila povezana s povišenim jetrenim enzimima. Hitni carske rez je proveden i rodila je zdravo žensko dijete. Lijevi jajnik je bio cistično uvećan. Krvni tlak i jetreni enzimi su se stabilizirali nakon poroda, kao i luteinske ciste i jajnik.(34)

3.2. Virilizacija majke i djeteta

Svaka normalna trudnoća je karakterizirana povišenjem ukupne koncentracije testosterona, prvotno na račun povišenja SHBG, a poslije i slobodnog testosterona i androstendiona. Povišenje koncentracije androgena može izazvati samo hirsutizam ili virilizaciju majke, a i djeteta. Međutim, većina trudnoća ipak prolaze bez ovog patološkog procesa zahvaljujući posteljici. Posteljica služi kao barijera za prijenos steroida duljih od C8 lanaca (65) te posjeduje enzim placentarnu aromatazu koja pretvara višak androgena u estrogene te je incidencija virilizacije tijekom trudnoće iznimno niska, a koncentracija androgena u skladu s referentnim koncentracijama tijekom trudnoće. HL je jedan od dva najčešća uzroka hiperandrogenemije tijekom trudnoće, odmah nakon luteoma. Pojačana produkcija androgena također se veže i uz mnoge tumore jajnika ili pak adenome i karcinome nadbubrežne žlijezde. (48) Unatoč što je pojavnost ovih tumora iznimno rijetka, nužno ih je isključiti u diferencijalnoj dijagnozi.

Prema do sadašnjim istraživanjima 30 % žena s HL ima kliničku sliku hirsutizma ili virilizacije.(4,48,49) Stanje se prezentira pojačanom dlakavošću lica i trbuha, aknama i produbljenjem glasa.(50) Majke s postojećim hirsutizmom, primjerice u sklopu sindroma policističnih jajnika (PCOS) imaju veći rizik da razviju teka luteinske ciste.

Unatoč 30 % opisanih virilizacija majki tijekom HL, opisana su samo tri slučaja istovremene virilizacije djeteta i majki (40,51) i to prilikom visoke izloženosti androgenima u prvom trimestru trudnoće. U periodu od 7. do 12. tjedna gestacije povišena koncentracija androgena može dovest do fuzije labija ili klitoromegalije jer se u tom periodu odvija razvoj vanjskih genitalnih organa. Nakon 12. tjedna postoji rizik od hipertrofije klitorisa, ali se fuzija usana više ne događa.(52)

Vrijeme izloženosti tijekom gestacije nije jedini faktor koji utječe na virilizaciju djeteta, a i majke. Postoji više mehanizama mehanizmi kojima se nastoje nadvladati učinci hiperandrogenemije tijekom trudnoće. Prvi od njih je povišenje koncentracije kompleksa SHBG-androgen.(53) Zahvaljujući ovom evolucijskom procesu, porast koncentracije slobodnih androgena tijekom trudnoće je zanemariv, i događa se uglavnom tijekom trećeg trimestru kada su šanse za virilizaciju znatno manje, što potvrđuju i rezultati istraživanja prema kojima je 96.6 % djece, rođenih s povišenom koncentracijom androgena u trećem trimestru, nevirilizirano. Uz to dolazi i do povišenja sekrecije progesterona tijekom trudnoće. Progesteroni povećava kompeticiju za vezno mjesto androgenskih receptora te smanjuju aktivnost 5-alfa reduktaze, enzima koji pretvara testosteron u biološki aktivan dihidrotesteron koji ima najsnažnije androgenodjelovanje na ciljane tkiva.(53,54) Treći mehanizam koji djeluje protektivno je placentarna aromataza koja pretvara androstendion i testosteron u

estrone i estradiole i tako štiti ženske fetuse od virilizacije sve ukoliko kapacitet enzima nije premašen.(53) Koncentracija androgena u pupkovini je također mjerena, međutim povišena koncentracija nije znatnije utjecala na fetuse s obzirom na to da su svi zabilježeni slučajevi završili s rađanjem novorođenčeta bez hiperandrogenih stigmi.(52) Zbog navedenog, smatra se da nije opravdano mjerenje koncentracije androgena u pupkovini.

Iz svega navedenog proizlazi da hiperandrogenizam majke najčešće ne dovode virilizacije fetusa, te da nema potrebe za intervencijom ako su isključeni tumori koji secerniraju androgene. Čini se da lutealna hiperreakcija koja je nastala nakon prvog trimestra trudnoće neće za posljedicu imati virilizaciju fetusa.

4. LIJEČENJE HIPERREAKCIJE ŽUTOG TIJELA

U prošlosti, prije razvoja ultrazvučne dijagnostike dijagnoza HL je najčešće bila postavljena tijekom kirurške intervencije.(21) Osim što je kirurgija tada terapijska, ujedno je bila i jedina dijagnostička metoda. Danas kirurške intervencije ostaju kao izbor liječenja samo u slučaju komplikacija poput rupture cista, ovarija, torzije jajnika, hematoperitoneuma i sl. (55), a sama dijagnoza se može postaviti na temelju ultrazvučnog nalaza i laboratorijskih nalaza povišenih androgena u serumu. Konzervativni način liječenja danas je prihvaćen i postavljen kao standard liječenja počevši od devedesetih godina prošlog stoljeća (2) s obzirom na samo-limitirajuću prirodu ovog poremećaja. Naime, većina trudnica opisanih do sad u literaturi ima spontanu rezoluciju cista praćenu padom razine androgena unutar 2. do 24. tjedna od porođaja. Simptomi zbog komplikacija poput HELLP sindroma ili povišenog tlaka također nestaju nakon rezolucije cista. Međutim unatoč mogućnostima dijagnostike modernim slikovnim metodama, Cavoretto i sur. navode da još uvijek postoji značajan broj ovariektomija u svijetu zbog sumnje na malignitet jajnika ili posteljice, a kao posljedica nepoznavanja podliježeće patofiziologije HL.(21)

Ukoliko ne postoji indikacija za kirurški zahvat prema za sada dostupnoj literaturi možemo zaključiti da je liječenje HL ekspektativno.(8)

5. POROĐAJ I LAKTACIJA U ŽENA S HL

5.1. Porođaj

Hiperreakcija žutog tijela nije kontraindikacija za vaginalni porod. Međutim postoji rizik da jako povećani jajnici zbog svog položaja u zdjelici i abdomenu mogu otežavati napredovanje vodeće česti kroz porođajni kanal sa posljedičnom fetalnom distocijom.(56)

Malinowski i sur. su na seriji od 58 trudnoća sa HL zabilježili 38 % prijevremenih porođaja zbog čega savjetuju antenatalna primjena kortikosteroida.(8)

5.2. Laktacija

U normalnih trudnoća laktacija započinje između 30 i 40 h post partalno. S obzirom na povišenu koncentraciju hormona koji su antagonisti prolaktina tijekom HL, laktacija može biti odgođena i do mjesec dana. Duljina odgode laktacije dobro korelira s vremenom potrebnim da se količine androgena i hCG spuste do normalne razine. Također se primijetilo da podraživanje bradavica djeluje stimulirajuće na samu laktaciju putem oksitocina. Hoover i sur. opisuju uspostavu laktacije nakon pada serumskih vrijednosti testosterona ispod 300 ng/dl.(57) Na temelju navedenog, sigurno je da žene s povišenim androgenima treba upoznati s činjenicom da je uspostava laktacije odgođena, ali i ohrabriti ih te im pomoć da je uspostave.

6. ZAKLJUČAK

Hiperreakcija žutog tijela je samo-limitirajući poremećaj karakteriziran benignim, funkcionalnim, multicističnim, najčešće obostranim uvećanjem jajnika u trudnoći .

Dijagnoza se postavlja na temelju karakteristične ultrazvučne slike i povišenih vrijednosti androgena u krvi, a nakon isključenja drugih stanja povezanih s povišenim vrijednostima androgena u krvi.

Ukoliko nema komplikacija koje bi zahtijevale kiruršku intervenciju terapija je isključivo konzervativna.

Hiperreakcija žutog tijela u trudnoći moguće predstavlja rizični čimbenik za prijevremeni porođaj.

Dijagnoza hiperreakcije žutog tijela nije kontraindikacija za vaginalni porod.

Laktacija u žena s hiperreakcijom žutog tijela se uspostavlja kasnije zbog povišenih androgena.

Dodatna istraživanja i edukacija o ovom poremećaju je nužna kako bi se izbjegle krivo postavljene dijagnoze i posljedično nepotrebni kirurški zahvati koji značajno negativno utječu na reprodukciju.

7. ZAHVALE

Prije svega se zahvaljujem svojoj mentorici, doc. dr. sc. Lani Škrgatić na ljubaznosti, suradnji i stručnom vodstvu tijekom pisanja ovog diplomskog rada.

Zahvaljujem se posebno svojoj majci Anici na nesebičnoj podršci koju mi je davala tijekom mog cjelokupnog školovanja. Zahvaljujem se svom ocu Pavi, te svojim sestrama Sonji, Marici i Miri, te braći Ivici, Darinku, Marku i Kristijanu. Od srca hvala i mojim prijateljima koji su bili sve ove godine uz mene i pomagali mi da što lakše preživim ovu eru svog života. I na kraju posebno hvala mom partneru Josipu koji je bio uz mene tijekom godina studija.

8. LITERATURA

- (1) Amoah C, Yassin A, Cockayne E, Bird A. Hyperreactio luteinalis in pregnancy. *Fertil Steril* 2011;95:2429. e2421–3.
- (2) Lynn Karen N., Jill A. Steinkeler, Louise E. Wilkins-Haug, PhD, Carol B. Benson. Hyperreactio Luteinalis (Enlarged Ovaries) During the Second and Third Trimesters of Pregnancy. *J Ultrasound Med* 2013; 32:1285–1289| 0278-4297 |
- (3) Grgic O, Radakovic B, Barisic D. Hyperreactio luteinalis could be a risk factor for development of HELLP syndrome: case report. *Fertil Steril* 2008;90(5):2008.e13–6.
- (4) Wajda KJ, Lucas JG, Marsh WL Jr. Hyperreactio luteinalis: benign disorder masquerading as an ovarian neoplasm. *Arch Pathol Lab Med* 1989; 113:921–925.
- (5) Haimov-Kochman R, Yanai N, Yagel S, Amsalem H, Lavy Y, Hurwitz A. Spontaneous ovarian hyperstimulation syndrome and hyperreactio luteinalis are entities in continuum. *Ultrasound Obstet Gynecol* 2004; 24:675–678.
- (6) Foulk RA, Martin MC, Jerkins GL, Laros RK. Hyperreactio luteinalis differentiated from severe ovarian hyperstimulation syndrome in a spontaneously conceived pregnancy. *Am J Obstet Gynecol* 1997; 176:1300–1302
- (7) McClamrock HD, Adashi EY. Gestational hyperandrogenism. *Fertil Steril* 1992; 57:257.

- (8) Malinowski AK, Sen J, Mathew S. Hiperreactio Luteinalis: Maternal and Fetal Effects. *J Obstet Gynaecol Can* 2015; 37(8):715-723.
- (9) Bradshaw KD, Santos-Ramos R, Rawlins SC, et al. Endocrine studies in a pregnancy complicated by ovarian theca lutein cysts and hyperreactio luteinalis. *Obstet Gynecol* 1986; 67:66S.
- (10) Muechler EK, Fichter J, Zongrone J. Human chorionic gonadotropin, estriol, and testosterone changes in two pregnancies with hyperreactio luteinalis. *Am J Obstet Gynecol* 1987; 157:1126.
- (11) Šimunić V. i sur., ur. *Ginekologija*. 1.izdanje. Zagreb: Naklada Ljevak; 2001.
- (12) Suchanek E., Hormoni – produkcija, djelovanje i značaj određivanja u ginekologiji. Šimunović V., Srećko C., ur., Suchanek E., ur. *Ginekologija*. Zagreb. Naklada LJEVAK; 2001. Str. 17-29.
- (13) Šimunović V., Menstracijski ciklus. Šimunović V., Srećko C., ur., Suchanek E., ur. *Ginekologija*. Zagreb. Naklada LJEVAK; 2001. Str. 30-60.
- (14) Cole LA. HCG variants, the growth factors which drive human malignancies. *Am J Cancer Res* 2012;2:22–35.
- (15) Hershman JM. The role of human chorionic gonadotropin as a thyroid stimulator in normal pregnancy. *J Clin Endocrinol Metab* 2008;93:3305–6.
- (16) Yoshimura M, Hershman JM. Thyrotropic action of human chorionic gonadotropin. *Thyroid* 1995;5:425–34.
- (17) Grochal F, Turner CD, Chern AL, Wilters J, Jeanty P. Sonographic detection of the ovarian hyperreactio luteinalis in pregnancy. *J Diagn Med Sonogr* 2008;24:369–73.

- (18) Masuyama H, Tateishi Y, Matsuda M, Hiramatsu Y. Hyperreactio luteinalis with both markedly elevated human chorionic gonadotropin levels and an imbalance of angiogenic factors subsequently developed severe early-onset preeclampsia. *Fertil Steril* 2009;92:393. e391–393.
- (19) Schnorr JA Jr, Miller H, Davis JR, Hatch K, Seeds J. Hyperreactio luteinalis associated with pregnancy: a case report and review of the literature. *Am J Perinatol* 1996;13:95–7.
- (20) Chiang G, Levine D. Imaging of adnexal masses in pregnancy. *J Ultrasound Med* 2004;23:805–19.
- (21) Cavoretto P, Giorgione V, Sigismondi C, Mangili G, Serafini A, Dallagiovanna C, et al. Hyperreactio luteinalis: timely diagnosis minimizes the risk of oophorectomy and alerts clinicians to the associated risk of placental insufficiency. *Eur J Obstet Gynecol Reprod Biol* 2014;176:10–6.
- (22) Gatongi DK, Madhvi G, Tydeman G, Hasan A. A case of hyperreactio luteinalis presenting with eclampsia. *J Obstet Gynaecol* 2006;26:465–7.
- (23) Mulic-Lutvica A, Bekuretsion M, Bakos O, Axelsson O. Ultrasonic evaluation of the uterus and uterine cavity after normal, vaginal delivery. *Ultrasound Obstet Gynecol* 2001;18:491–8.
- (24) Angioni S, Portoghese E, Milano F, Melis GB, Fulghesu AM. Hirsutism and hyperandrogenism associated with hyperreactio luteinalis in a singleton pregnancy: a case report. *Gynecol Endocrinol* 2007;23:248–51.
- (25) Cunningham FG, Leveno KJ, Bloom SL, Hauth JC, Rouse DJ, Spong CY. Maternal physiology. In: *Williams Obstetrics*. 23rd ed. New York, NY:

McGraw-Hill Medical; 2009:107–135.

- (26) Skandhan AK, Ravi V. Hyperreactio luteinalis: an often mistaken diagnosis. *Indian J Radiol Imaging* 2014;24:84–6.
- (27) Van Holsbeke C, Amant F, Veldman J, De Boodt A, Moerman P, Timmerman D. Hyperreactio luteinalis in a spontaneously conceived singleton pregnancy. *Ultrasound Obstet Gynecol.* 2009;33:371–3. [PubMed: 19248002]
- (28) Lauren A. Bishop, Shaila Patel, Melissa H. Fries, A Case of Recurrent Hyperreactio Luteinalis in Three Spontaneous Pregnancies. 2016 Wiley Periodicals, 2016
- (29) Manganiello PD, Adams LV, Harris RD, Ornvold K. Virilization during pregnancy with spontaneous resolution postpartum: a case report and review of the English literature. *Obstet Gynecol Surv* 1995;50:404–10
- (30) Faden M, Salehi AH, Simon J, Chen MF, Omeroglu A, Brown R. Hyperreactio luteinalis in association with multiple foetal malformations—a consequence of supra-physiological hCG? *Case Reports in Perinatal Medicine* 2013;3(1):5–9.
- (31) Damjanov I. Ovarij (jajnik). U: Jukić S i sur. *Patologija ženskog spolnog sustava*. 3. Izd., AGM, Zagreb, 1999; 155-224.
- (32) Fox H. *Origins of Ovarian Cancer*. U: Kavanagh JJ, Singletary SE, Einhorn N, DePetrillo AD, *Ovarian and Fallopian Tube*. Cancer Blackwell Science, Malden-Winnipeg, 1999; 2-10.
- (33) Al-Ramahi M, Leader A. Case report: hyperreactio luteinalis associated with chronic renal failure. *Hum Reprod* 1999; 14:416–418.

- (34) Grgic O, Radakovic B, Barisic D. Hyperreactio luteinalis could be a risk factor for development of HELLP syndrome: case report. *Fertil Steril* 2008;90(5):2008.e13–6.
- (35) Bidus MA, Ries A, Magann EF, Martin JN. Markedly elevated beta-hCG levels in a normal singleton gestation with hyperreactio luteinalis. *Obstet Gynecol* 2002;99:958–61.
- (36) Smitz J, Camus M, Devroey P, Erard P, Wisanto A, Van Steirtegham AC (1990) Incidence of severe ovarian hyperstimulation syndrome after GnRH agonist/HMG superovulation for in vitro fertilization. *Hum Reprod* 7:933–937
- (37) Tanaka Y, Yanagihara T, Ueta M, Hanaoka U, Kuno A, Kanenishi K, et al. Naturally conceived twin pregnancy with hyperreactio luteinalis, causing hyperandrogenism and maternal virilization. *Acta Obstet Gynecol Scand* 2001;80:277–8.
- (38) Kanova N, Bicikova M. Hyperandrogenic states in pregnancy. *Physiol Res* 2011;60:243–52.
- (39) D'Angelo A. Ovarian hyperstimulation syndrome prevention strategies: cryopreservation of all embryos. *Semin Reprod Med* 2010;28:513–8.
- (40) Suzuki S. Comparison between spontaneous ovarian hyperstimulation syndrome and hyperreactio luteinalis. *Arch Gynecol Obstet* 2004;269:227–9.
- (41) Coccia ME, Pasquini L, Comparetto C, Scarselli G. Hyperreactio luteinalis in a woman with high-risk factors. A case report. *J Reprod Med* 2003;48:127–9.
- (42) Gatongi DK, Madhvi G, Tydeman G, Hasan A. A case of hyperreactio luteinalis presenting with eclampsia. *J Obstet Gynaecol* 2006;26:465–7.

- (43) Haq AN. Hyperreactio luteinalis associated with pregnancy induced hypertension. *J Coll Physicians Surg Pak* 2010;20:137–9.
- (44) Takeda T, Minekawa R, Makino M, Sugiyama T, Murata Y, Suehara N (2002) Hyperreactio luteinalis associated with severe twin-to-twin transfusion syndrome. *Gynecol Obstet Invest* 53:243–246
- (45) Sargin MA, Tug N, Tosun OA, Yassa M, Bostanci E. Teca lutein cysts and early onset severe preeclampsia. *Pan Afrikan Medical Jurnal*. 2016
- (46) Masuyama H, Tateishi Y, Matsuda M, Hiramatsu Y. Hyperreactio luteinalis with both markedly elevated human chorionic gonadotropin levels and an imbalance of angiogenic factors subsequently developed severe early-onset preeclampsia. *Fertil Steril* 2009;92:393. e391–393.
- (47) Bishop LA, Patel S, Fries MH. A Case of Recurrent Hyperreactio Luteinalis in Three Spontaneous Pregnancies. Published online 2016
- (48) McClamrock HD, Adashi EY. Gestational hyperandrogenism. *Fertil Steril* 1992; 57:257.
- (49) Bradshaw KD, Santos-Ramos R, Rawlins SC, et al. Endocrine studies in a pregnancy complicated by ovarian theca lutein cysts and hyperreactio luteinalis. *Obstet Gynecol* 1986; 67:66S.
- (50) Gautam D, Vinay SE, Jyothish G, D Aled R. Late presentation of hyperandrogenism in pregnancy: clinical features and differential diagnosis. *Endocrinol Diabetes Metab Case Rep*. 2013;2013:130048. doi: 10.1530/EDM-13-0048. Epub 2013 Oct 16
- (51) Lambers DS, Rosenn B. Hyperreactio luteinalis complicating a normal singleton pregnancy. *Am J Perinatol* 1996;13:491–4.

- (52) McClamrock H. Causes and clinical features of gestational hyperandrogenism. UpToDate; 2019
- (53) Kanova N, Bicikova M. Hyperandrogenic states in pregnancy. *Physiol Res* 2011;60:243–52.
- (54) Azziz R, Nestler JE, Dewailly D. Androgen excess disorders in women: polycystic ovary syndrome and other disorders. Totowa NJ: Humana Press Inc.; 2006.
- (55) Onifade R, Kelleher C. A case of hyperreactio luteinalis with peripartum subacute ovarian accident. *J Obstet Gynaecol* 2009;29:671–2.
- (56) Abe T, Ono S, Igarashi M, Akira S, Watanabe A, Takeshita T. Conservative management of hyperreactio luteinalis: a case report. *J Nippon Med Sch* 2011;78:241–5.
- (57) Hoover KL, Barbalinardo LH, Platia MP. Delayed lactogenesis II secondary to gestational ovarian theca lutein cysts in two normal singleton pregnancies. *J Hum Lact* 2002;18:264–8.
- (58) Cole LA. Biological functions of HCG and HCG-related molecules. *Reprod Biol Endocrinol* 2010;8:102.
- (59) Kasum M, Ženski spolni organi. Šimunović V., Srećko C., ur., Suchanek E., ur. *Ginekologija*. Zagreb. Naklada LJEVAK; 2001. Str. 1-9
- (60) Šimunić, V. Predviđanje ovulacije u žene. Doktorska disertacija, Zagreb, 1985.
- (61) Šimunić V. Izvantjelesna oplodnja i ostale metode potpomognute reprodukcije u čovjeka. Litograf, Zagreb, 1998; 8-9.

- (62) Ćorušić A. Tumori jajnika i jajovoda. Šimunović V., Srećko C., ur., Suchanek E., ur. Ginekologija. Zagreb. Naklada LJEVAK; 2001. Str 461-478.
- (63) Delvigne A, Rozenberg S. Epidemiology and prevention of ovarian hyperstimulation syndrome (OHSS): A review. Hum Reprod Update 2002;8:559-77.
- (64) Vloeberghs V, Peeraer K, Pexsters A, D'Hooghe T. Ovarian hyperstimulation syndrome and complications of ART. Best Pract Res Clin Obstet Gynaecol 2009;23:691-709.
- (65) Dražić A, Đelmiš J. Nutritivna i respiracijska funkcija posteljice. Đelmiš J, Orešković S i sur. Fetalna medicina i opstetricija. Medicinska naklada, Zagreb, 2014.

9. ŽIVOTOPIS

Ivana Pavlović je rođena 24. 10. 1993. u Gračacu, Prozor-Rama, Bosna i Hercegovina. Završila je Osnovnu školu „Ivan Mažuranić“ u Gračacu te bila proglašena učenicom generacije. Srednju školu je pohađala u zagrebačkoj VII. gimnaziji. Medicinski fakultet je upisala 2013. godine u Zagrebu. Tijekom studiranja bila je demonstrator na Katedri za anatomiju. Od 2015. je aktivni član Udruge CroMSIC. Sudjelovala je na studentskom kongresu “3rd Balkan SCOPH Weekend“ u Skopju (Sjeverna Makedonija) 2017. te na 3. i 5. „Sajmu zdravlja u Daruvaru“ pod vodstvom CroMSIC-a.. Jedan je od organizatora studentskog kongresa „4th Balkan SCOPH Weekend“ u Zagrebu 2018. Potpredsjednica je Sekcije dobrovoljnih darivatelja krvi i transfuzijske medicine. Predsjednica je Studentske sekcije za otorinolaringologiju i kirurgiju glave i vrata. Osvojila je 2. mjesto na natjecanju „Pharmaceutical and Medical Knowledge Showdown“ održanom u Splitu 2018. godine. Provela je jedan mjesec na odjelu ginekologije i opstetricije u National Kenyatta Hospital u Nairobiju, Kenija, u sklopu profesionalne razmjene 2018. godine. Tijekom studija položila je BLS (Basic Life Support). Završila je trauma edukaciju organiziranu od strane StEPP udruge 2019. godine. Dobitnica je Rektorove nagrade 2019. godine za društveno koristan rad u akademskoj i široj zajednici. Tečno govori engleski jezik, a posjeduje i osnovna znanja talijanskog i španjolskog jezika.