

# Prijelomi platoa tibije

---

**Pršle, Martina**

**Master's thesis / Diplomski rad**

**2019**

*Degree Grantor / Ustanova koja je dodijelila akademski / stručni stupanj:* **University of Zagreb, School of Medicine / Sveučilište u Zagrebu, Medicinski fakultet**

*Permanent link / Trajna poveznica:* <https://um.nsk.hr/um:nbn:hr:105:992856>

*Rights / Prava:* [In copyright](#)/[Zaštićeno autorskim pravom.](#)

*Download date / Datum preuzimanja:* **2024-12-03**



*Repository / Repozitorij:*

[Dr Med - University of Zagreb School of Medicine Digital Repository](#)



**SVEUČILIŠTE U ZAGREBU  
MEDICINSKI FAKULTET**

**Martina Pršle**

**Prijelomi platoa tibije**

**DIPLOMSKI RAD**



**Zagreb, 2019.**

Ovaj diplomski rad izrađen je na Katedri za Kirurgiju, na Klinici za traumatologiju Kliničkog bolničkog centra Sestre milosrdnice, pod vodstvom prof.dr.sc. Esmata Elabjera, dr.med.prim i predan je na ocjenu u akademskoj godini 2018./2019.

## POPIS I OBJAŠNJENJE KRATICA KORIŠTENIH U RADU

**ACS** (eng. Acute Compartment Syndrome)– akutni kompartment sindrom

**AO** (njem. Arbeitsgemeinschaft für Osteosynthesefragen ) – radna grupa za proučavanje osteosinteze

**ARIF** (eng. Arthroscopic-assisted Reduction and Internal Fixation) – artroskopski asistirana repozicija i unutarnja fiksacija

**CT** (eng. Computed Tomography) – računalna tomografija

**MRI** (eng. Magnetic Resonance Imaging) – magnetska rezonancija

**NSAID** (eng. Nonsteroidal Anti-Inflammatory Drugs) – nesteroidni protuupalni lijekovi

**OA** – osteoartritis

**ORIF** (eng. Open Reduction with Internal Fixation) – otvorena repozicija i unutarnja fiksacija

**OS** – osteosinteza

**PTA** – posttraumatski artritis

**RTG** – rentgen

## SADRŽAJ

### SAŽETAK

### SUMMARY

1. UVOD.....	1
2. ANATOMIJA.....	2
2.1.  Kosti potkoljenice .....	2
2.2.  Koljeni zglob.....	3
2.3.  Zglob između goljenične i lisne kosti .....	4
3. EPIDEMIOLOGIJA I ETIOLOGIJA.....	5
4. KLASIFIKACIJA PRIJELOMA PLATOA TIBIJE .....	6
4.1.  AO klasifikacija.....	6
4.2.  Schatzkerova klasifikacija .....	7
4.3.  Luo klasifikacija.....	10
5. DIJAGNOSTIKA.....	11
5.1.  Klinička slika i pregled.....	11
5.2.  Radiološka dijagnostika .....	11
5.2.1  Rtg .....	12
5.2.2  CT.....	12
5.2.3  MRI .....	12
6. LIJEČENJE .....	14
6.1.  Konzervativno liječenje .....	14
6.2.  Operativno liječenje .....	16
6.2.1  ORIF .....	17
6.2.2  ARIF.....	17
7. KOMPLIKACIJE .....	22
7.1.  Akutni kompartment sindrom .....	22
7.2.  Posttraumatski osteoartritis.....	23
7.3.  Ozljede živaca.....	24
7.4.  Infekcije.....	25
8. POSTOPERATIVNA REHABILITACIJA I OPORAVAK.....	26
9. ZAKLJUČAK .....	27
10. ZAHVALE .....	28
11. POPIS LITERATURE .....	29
12. ŽIVOTOPIS .....	33

Sažetak

Martina Pršle

### Prijelomi platoa tibije

Koštani sustav posjeduje iznimna mehanička svojstva i tokom cijelog našeg života podvrgnut je različitim vanjskim silama zbog čega trpi mnoga opterećenja. Tibijalni plato jedno je od kritičnijih područja koštanog sustava jer nosi težinu cijelog našeg tijela. Ozljede koje nastaju u području koljenog zgloba i dovedu do prijeloma platoa tibije, najčešće su u mlađih, radno sposobnih ljudi, stoga je od iznimne važnosti pravovremeno prepoznati i liječiti ozljede kako bismo što optimalnije i što brže ponovno uspostavili funkcionalnost zgloba. Postoje mnoge različite klasifikacije prijeloma kao što je ona "Radne skupine za osteosinteze" (AO). Međutim najraširenija u praksi je Schatzkerova klasifikacija. S obzirom da cijeljenje kosti zahtijeva apsolutnu stabilnost ulomaka, to se u najvećem broju slučajeva postiže kirurški. Osteosinteza je kirurški postupak kojim postizemo fiksaciju prijelomnih ulomaka, a može se izvoditi raznim implantatima. To su vijci, pločice, intramedularni čavli i sl. S obzirom da nakon prijeloma može doći do komplikacija kao što su kompartment sindrom i posttraumatski osteoartritis, nužno je pratiti i evaluirati pacijentovo stanje kako u ranom postoperativnom dobu tako i u daljnjem procesu rehabilitacije.

**KLJUČNE RIJEČI:** plato tibije, Schatzker klasifikacija, osteosinteza

## Summary

Martina Pršle

### Tibial plateau fractures

The human skeletal system has exceptional mechanical properties and is subjected throughout our lives to various external forces, continuously exposed to high strain rates through various physical activities. Tibial plateau is one of the most critical areas of the skeletal system since it carries the weight of our whole body. Injuries that arise in the knee joint lead to the fracture of the tibial plateau are most commonly found in younger, more physically fit people. It is therefore of the utmost importance to identify and treat injuries in a timely manner, establishing the functionality of the joint as optimally and as quickly as possible. There are many different fracture classifications such as AO classification by "Work group for Osteosynthesis" (AO foundation). With the aforementioned AO classification, Schatzker classification is one of the more widely used and accepted in the medical field specifically pertaining to the fractures of the tibia plateau. For successful bone regeneration absolute fragment stability is usually required; in most cases through surgical means. Osteosynthesis is a surgical procedure by which we achieve the fixation of fragments and it can be performed through implementation of various implants. These implants are screws, plates, intramedullary nails and other devices. There are numerous complications that can occur after the fracture, such as compartment syndrome and post-traumatic osteoarthritis, therefore it is necessary to monitor and evaluate patients in the early postoperative stage, as well as further in the rehabilitation process.

**KEY WORDS:** tibial plateau, Schatzker classification, osteosynthesis

## 1. UVOD

Općenito govoreći, prijelomi su prekid u kontinuitetu neke kosti u tijelu. Oni nastaju kao posljedica sile koja prelazi granicu prirodne elastičnosti kosti. Sila može biti direktna ili indirektna, a prevladavajuća sila koja je glavni čimbenik nastanka prijeloma je sila vlaka. Ona najčešće djeluje u kombinaciji s drugim silama poput savijanja, smika, torzije ili tlaka. U mlađih ljudi ona je uglavnom većih energija, a ozljede koje nastaju težeg su stupnja. U starijih ljudi kost je vrlo često oslabljena i strukturno promijenjena, pa nerijetko prijelomi nastaju već i pri djelovanju sila manjeg inteziteta (1, 2).

Tibijalni plato jedno je od najkritičnijih područja u ljudskom koštanom sustavu. Glavna je točka koja nosi težinu cijelog gornjeg dijela tijela, pa tako ozljede platoa tibije mogu utjecati na stabilnost koljenog zgloba, pokretljivost te generalno dovesti do ozbiljnih funkcionalnih abnormalnosti. Osim toga, oni također mogu uzrokovati i ozbiljne pridružene ozljede mekih tkiva kao što su to puknuća meniska te kolateralnih i ukriženih sveza koljena, ali i oštećenja mišića, živaca i krvnih žila (3). Upravo zato, rano prepoznavanje i adekvatno zbrinjavanje tih fraktura važni su kako bi se spriječile posljedice kao što su invaliditet te posttraumatski osteoartritis.

Cilj ovog diplomskog rada je prikazati i opisati prijelome platoa tibije, klasifikaciju, dijagnostičke metode, usporediti metode liječenja te se osvrnuti na postoperativnu rehabilitaciju i komplikacije prijeloma.



## 2. ANATOMIJA

### 2.1. Kostí potkoljenice

Kostur potkoljenice čine dvije duge cjevaste kosti, goljenična kost (*lat. tibia*) te lisna kost (*lat. fibula*). One su međusobno uzglobljene u tibiofibularnom zglobu proksimalno te tibiofibularnom sindesmozom distalno. Cijelom duljinom potkoljenice proteže se međukoštana opna (*lat. membrana interossea cruris*), a koja sadrži otvore za prolaz krvnih žila i živaca poput prednje goljenične arterije i vene (*lat. arteria tibialis anterior, vena tibialis anterior*) i peronealni živac (*lat. nervus peroneus (fibularis) communis*) (4,5).

Goljenična kost (u daljnjem tekstu: tibija) masivna je, ujedno i nosiva kost potkoljenice, veća je, jača, te je u odnosu na lisnu kost (u daljnjem tekstu fibula) smještena frontalno i medijalno. S obzirom da tibija spada u duge, cjevaste kosti, sadrži tri dijela. Razlikujemo proksimalni i distalni dio koji se nazivaju epifize te središnji dio ili dijafiza koju još nazivamo trupom.

Proksimalni dio tibije (*lat. caput tibiae*) sadrži zglobne površine (*lat. condylus medialis* i *condylus lateralis*), a svaki od njih sadrži zglobnu plohu (*lat. facies articularis superior*). To područje nazivamo i tibijalnim platoom. Interkondilarno su smještene dvije koštane kvržice (*lat. tuberculum intercondylare mediale* i *laterale*), a koje tvore koštani izdanak (*lat. eminentia intercondylaris*). Straga i lateralno od lateralnog kondila smještena je zglobna ploha za spoj s lisnom kosti (*lat. facies articularis fibularis*) (4).

Središnji dio tibije ili trup definiran je trijema plohama i trima rubovima. Rubovi se nalaze na prijelazima između pojedinih ploha. Prednji rub (*lar. margo anterior*) nalazi se na granici medijalne i lateralne plohe, medijalni rub (*lat. margo medialis*) na granici

medijalne i stražnje plohe te međukoštani rub (*lat. margo interosseus*) na granici stražnje i lateralne plohe. Suprakondilarno, na gornjem kraju prednjeg ruba nalazi se hrapavost (*lat. tuberositas tibiae*) na koji se veže patelarni ligament odnosno distalni dio tetive mišića kvadricepsa (*lat. musculus quadriceps femoris*) koji nam je izuzetno bitan kao ekstenzor koljena, za normalnu funkciju hodanja, trčanja, skakanja itd. Distalni kraj tibije sadrži zglobnu plohu za spoj s gležanjskom kosti (*lat. facies articularis inferior*) (4).

## 2.2. Koljeni zglob

Koljeni zglob (*lat. articulatio genus*) kompleksna je anatomska struktura i klasičan je primjer sinovijalnog zgloba te je ujedno i najveći zglob ljudskog tijela.

Konveksna zglobna tijela čine kondili bedrene kosti (*lat. condyli femoris*), koji su međusobno odijeljeni međučvornom udubinom (*lat. fossa intercondylaris*). Postranično na kondilima nalaze se koštane izbočine, (*lat. epicondylus medialis et lateralis*), koje su hvatište zglobnih sveza i okolnih mišićnih tetiva. Konkavna zglobna tijela čine kondili tibije sa svojim zglobnim plohami (*lat. facies superioris*). Te zglobne plohe su ravne i nisu kongruentne sa zglobnim plohami na bedrenoj kosti. Tu nekongruentnost smanjuju menisci (*lat. menisci articularis*) koji ujedno služe i kao ublaživači opterećenja zgloba (6).

Menisci su građeni od vezivnog tkiva i omogućuju da konkavno zglobno tijelo pri pokretu prati konveksno zglobno tijelo. Oba meniska vežu se sprijeda ispred zglobnih ploha goljenične kosti. Medijalni se veže uz sam rub kosti, neposredno ispred hvatišta lateralnog meniska. Straga se medijalni menisk također veže uz sam rub goljenične kosti, a lateralni iza međučvorne udubine (*lat. fossa intercondylaris*). Medijalni menisk

je svojim vanjskim rubom srastao uz zglobnu ovojnici i duboki dio medijalnog kolateralnog ligamenta, pa posljedično ima ograničenu gibljivost, čime je i njegovo oštećenje češće pridruženo različitim povredama koljenog zgloba (6).

Ligamenti koljena su mnogobrojni i pojačavaju njegovu zglobnu ovojnici. Patelarni ligament je zajednička tetiva kvadricepsa (*lat. musculus quadriceps femoris*) i pojačava prednju stranu zglobne ovojnice. Kolateralni ligamenti (*lat. ligamentum collaterale mediale et laterale*) pojačavaju lateralne dijelove zglobne ovojnice. Unutar zgloba nalazimo i dvije kratke i snažne sveze - križne sveze (*lat. ligamentum cruciatum anterior et posterior*). Oni osim što se križaju međusobno, svaki je ukrižen i oko svoje osi, pa je dio neke sveze uvijek napet. To je posebno bitno za održavanje stalnog dodira zglobnih tijela pri svim položajima potkoljenice (5, 6).

Posebno se opisuje sedlasti zglob između zglobne plohe bedrene kosti (*lat. facies patellaris*) i zglobne plohe na iveru (*lat. facies articularis patellae*) – femoropatelarni zglob. Bitan je zbog velikih biomehaničkih opterećenja u tom dijelu koljenog zgloba.

Pokreti u koljenom zglobu izvode se oko dvije ravnine. Oko poprječne ravnine izvode se fleksija i ekstenzija potkoljenice, a oko uzdužne osi rotacija potkoljenice prema unutra i van.

### 2.3. Zglob između goljenične i lisne kosti

*Articulatio tibiofibularis* čine *facies articularis fibularis* na proksimalnom kraju goljenične kosti i *facies articularis fibulae* na medijalnoj strani glave lisne kosti. U tibiofibularnom zglobu mogući su samo neznatni pokreti klizanja zbog ravnih zglobnih površina i jakih sveza među njima.

### 3. EPIDEMIOLOGIJA I ETIOLOGIJA

Zbog velikog utjecaja vanjske sile raznih uzroka, ozljede potkoljenice čine ukupno 15% svih ozljeda (1). Prema Hrvatskom zdravstveno-statističkom ljetopisu za 2017. godinu HZZO-a, prijelomi potkoljenice zauzimaju visoko 2. mjesto u stacionarnom dijelu bolnica Hrvatske, pa im učestalost doseže čak 10,6% te se nešto češće javljaju u osoba muškog spola (7). Prijelomi platoa tibije intraartikularni su prijelomi i čine oko 1% svih prijeloma. Tipično su povezani s djelovanjem traume visokog inteziteta, no osim inteziteta sile, veliku ulogu ima i dob osobe, pa tako postoji bimodalna distribucija prijeloma. U mlađih ljudi, najčešće ispod 50. godine života, prijelom je povezan s visokoenergetskom traumom, a u starijih ljudi osteoporoza često može biti predisponirajući čimbenik te je nerijetko dovoljna i sila manjeg inteziteta za nastanak prijeloma (3).

Prijelomi tibijalnog platoa nekada su se najčešće događali kao posljedica pada s visine, a danas su sve češći uzroci poput prometnih nesreća tj. čelni nalet vozila na pješaka (eng. bumper fracture), sportova kao što su skijanje i kontaktni sportovi (8).

Osim sile i osteoporotične kosti, opasnost također predstavljaju i infekcije te mineralne deficijencije s obzirom da ta stanja oslabljuju kosti i čine ih osjetljivijim na ozljede.

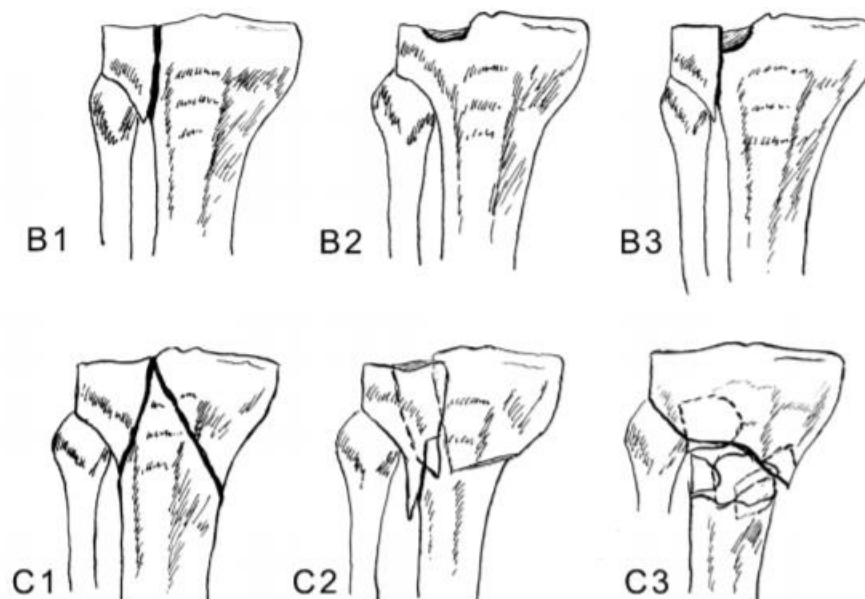
## 4. KLASIFIKACIJA PRIJELOMA PLATOA TIBIJE

Kako bi se odabrao optimalni terapijski pristup za svaki pojedini tip prijeloma te svakog pacijenta individualno, prijelomi se prvo moraju na neki način stupnjevati. Kroz povijest uvedeni su mnogi sustavi klasifikacije prijeloma kostiju, pa tako i tibije i tibijalnog platoa. Klasifikacije su nam ključne u procjeni stupnja ozljede. One moraju biti jednostavne, pomoću njih grupiramo prijelome prema sličnim osobinama, određujemo liječenje i naravno prognoziramo ishod istog (9).

### 4.1. AO klasifikacija

AO sistem klasifikacije dio je jednog općenitog alfanumeričkog sustava koji obuhvaća sve prijelome dugih cjevastih kostiju (26).

Prijelomi tibijalnog platoa spadaju u kategoriju 41. Prvi dio brojčane oznake govori nam o kojoj se kosti radi, u ovom slučaju to je tibija, a drugi dio oznake govori o lokalizaciji prijeloma na samoj kosti, pa tako broj 1 predstavlja proksimalni dio tibije. Nadalje, brojčanoj oznaci pridodaje se slovo, s obzirom na tip prijeloma. Slovom B označavamo djelomično zglobne, a slovom C potpuno zglobne prijelome (*Slika 1*). Na kraju, s obzirom na morfološke karakteristike prijeloma, oznaci dodajemo još broj od 1 do 3 (27).



Slika 1. AO klasifikacija prijeloma platoa tibije. Preuzeto iz (26)

#### 4.2. Schatzkerova klasifikacija

Kroz povijest nastale su i koriste se različite klasifikacije, uglavnom temeljene na analizi rentgenskih snimki. No, za prijelome tibijalnog platoa u praksi je široko prihvaćena Schatzkerova klasifikacija koja ih dijeli u šest tipova, od najlakših do najtežih koji su ujedno povezane s lošijom prognozom. Podijeljeni su u dvije grupe od koje svaka sadrži tri tipa prijeloma. Prva grupa uključuje prijelome nastale traumom niske energije, dok su visokoenergetske traume povezane s prijelomima koje spadaju u drugu grupu (10).

##### ❖ **Schatzker tip I** (Slika 2; 1)– izolirani prijelom lateralnog kondila

Prijelom po tipu I izolirani je prijelom, klinastog oblika s depresijom ulomka manjom od 4 mm. S obzirom na teško uočavanje depresije ulomka na standardnim radiografskim

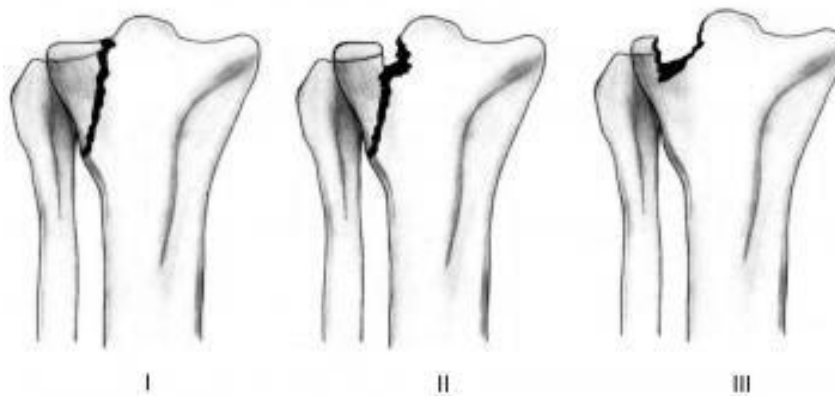
snimkama često se može zamijeniti s prijelomom tipa II po Schatzkeru i obrnuto (11,13).

❖ **Schatzker tip II** (*Slika 2; II*)– kombinacija prijeloma s impresijom

Prijelom po tipu II zapravo je sličan prijelomu tip I, ali u ovom tipu dolazi do depresije ulomka veće od 4 mm. Schatzker tip II prijelomi dosta su česti, s udjelom od 25%. Češći su u starijoj životnoj dobi zbog strukturno promijenjenih kosti kao posljedica osteoporotičnih zbivanja. (11,13)

❖ **Schatzker tip III** (*Slika 2; III*) - izolirana impresijska fraktura lateralnog kondila

Ovdje se radi o čistoj impresijskoj frakturi te dolazi do uleknuća zglobne površine i njezinog pomaka u lateralnu tibijalnu metafizu. Čine 36% svih prijeloma tibijalnog platoa, te su kao i tip II češći u starijoj životnoj dobi ukoliko pacijent u podlozi već ima osteopenične kosti (11,13).



*Slika 2. Schatzker klasifikacija; I – Schatzker tip I; II – Schatzker tip II; III – Schatzker tip III. Preuzeto iz (16)*

❖ **Schatzker tip IV** (*Slika 3; IV*) – prijelom medijalnog kondila

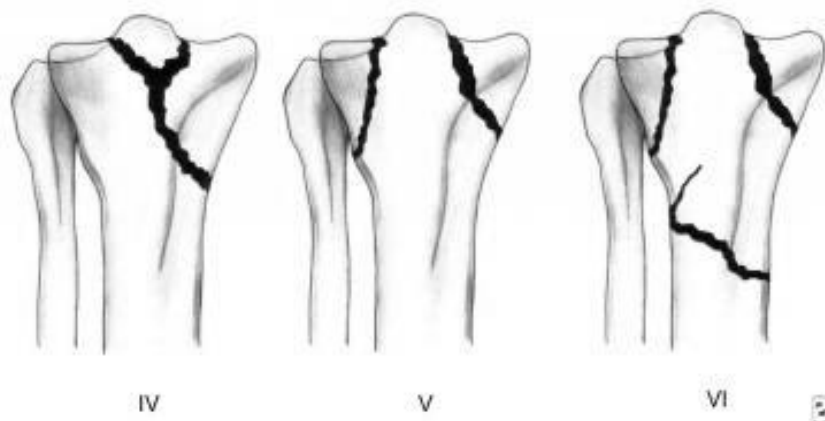
Ti prijelomi čine 10% prijeloma i povezani su s najlošijom prognozom te velikim rizikom za ozljedu peronealnog živca i poplitealnih krvnih žila (13).

❖ **Tip V** (*Slika 3; V*)– bikondilarni prijelom

Ovaj podtip zahvaća i lateralni i medijalni kondil, s izgledom slova Y i čini samo 3% svih prijeloma platoa tibije. Tipično su povezani s visokoenergetskom traumom, a kod većine njih nalazi se i popratna ozljeda mekih tkiva. Često uključuje i prijelom koštanog izdanka (*lat. eminentia intercondylaris*). Očuvan je metafizno-dijafizni kontinuitet što nije slučaj sa Schatzker tip VI (13).

❖ **Tip VI** (*Slika 3; VI*)– subkondilarna fraktura s metafizno-dijafiznom disocijacijom

Čine 20% fraktura i uglavnom su posljedica visokoenergetske traume koljena. 1/3 su otvoreni prijelomi s ozljedama mekog tkiva i povišenog su rizika za nastajanje kompartment sindroma (13).

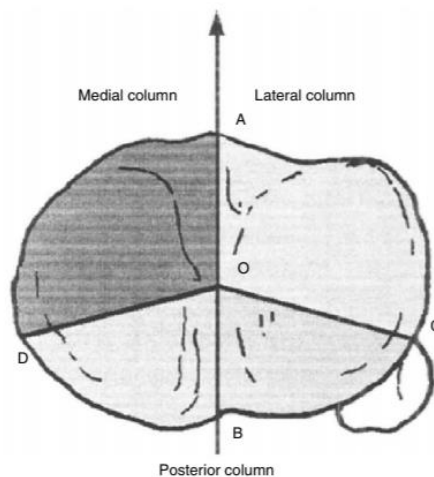


*Slika 3. Schatzker klasifikacija; IV – Schatzker tip IV; V – Schatzker tip V; VI – Schatzker tip VI. Preuzeto iz (16)*



### 4.3. Luo klasifikacija

Relativno novija klasifikacija prijeloma tibijalnog platoa bazirana je na snimkama spiralnog CT-a, a dijeli prijelome u tri tipa. Prema njoj, cijela proksimalna tibia podijeljena je u tri stupca (eng. three-column classification) (9). Lateralni, medijalni i posteriorni stupac, odvojeni su trijema linijama ( OA, OC, OD) (Slika 4 , 12,14). Ona se preporučuje kod prijeloma koje je teško klasificirati standardnim metodama i kod fraktura posteriornih fragmenata. S obzirom na dostupnost, troškove i visoke doze zračenja još uvijek se ispituje stvarna vrijednost CT-a u klasifikaciji tih ozljeda.



Slika 4. Luo klasifikacija. Preuzeto iz (18)

## 5. DIJAGNOSTIKA

### 5.1. Klinička slika i pregled

Iscrpna, detaljna anamneza prvi je korak u dijagnostici. Ona nam daje podatke o okolnostima novonastalog prijeloma, podatke o samom pacijentu i njegovom medicinskom, ali i društvenom stanju. Nakon nje, pristupa se temeljitom kliničkom pregledu. Njime bi trebali procijeniti težinu ozljede s obzirom na mehanizam njenog nastanka.

Bolno, otečeno koljeno, nemogućnost nošenja težine tijela te pošteda ozlijeđenog uda glavni su simptomi prijeloma tibijalnog platoa . Kod visokoenergetskih trauma posebno treba procijeniti ozljede mekih tkiva te dokumentirati kompartment sindrom ukoliko on postoji (15, 29). Kod pacijenata s odsutnim ili oslabljenim perifernim pulsom može se napraviti ABI (eng. ankle brachial index). To je neinvazivni test koji nam daje podatke o hemodinamskom statusu arterija nogu, a predstavlja odnos sistoličkog tlaka potkoljениčne (*lat. a. tibialis posterior*) i nadlaktične arterije (*lat. a. brachialis*). Kod vrijednosti manjih od 0.9 postavlja se sumnja na ozljedu arterija te je dalje indicirana angiografija (15).

### 5.2. Radiološka dijagnostika

Nakon što je na osnovu kliničke slike i pregleda postavljena sumnja na prijelom platoa tibije, pristupa se daljnjoj dijagnostičkoj provjeri, koja uključuje metode slikovne dijagnostike. Pri prijelomima tibijalnog platoa tipa I, II i III po Schatzkeru, najčešće je dovoljna konvencionalna rentgenografija kako bismo potvrdili dijagnozu i dobili prikaz

zahvaćenih dijelova. Međutim, kod kompleksnijih fraktura, kao i pridruženih mekotkivnih i/ili žilnih patologija, potrebno je napraviti i CT, odnosno MRI obradu, kao i angiografiju.

### 5.2.1 Rtg

Kod klasične rentgenografije potrebno je napraviti najmanje snimku u anterioposteriornoj (AP) i lateralnoj (LL) projekciji, te ako postoji mogućnost, snimiti i snimke u kosim projekcijama.

### 5.2.2 CT

Kao što je već prije spomenuto, konvencionalna rentgenografija je najčešće dovoljna za postavljanje dijagnoze, međutim kompjutorizirana tomografija (u nastavku: CT) je ključna slikovna metoda koja omogućuje 3D rekonstrukciju anatomskih odnosa fragmenata i time točnije i uspješnije prijeoperacijsko planiranje. Previđanje prijeloma koji leže u aksijalnoj ravnini, na CT-u je omogućeno prikazom i u sagitalnoj, i u koronarnoj ravnini, što smanjuje mogućnost lažnog nalaza na CT-u. Osim toga, posumnjamo li na vaskularno oštećenje ili kompartment sindrom, CT angiografija je nužna (10).

### 5.2.3 MRI

Magnetska rezonancija (u daljnjem tekstu: MRI) se kao jedna od slikovnih metoda dijagnostike također može koristiti pri postavljanju dijagnoze prijeloma platoa tibije, posebice iz razloga što je isti često povezan s mekotkivnim ozljedama, najčešće

ozljedom lateralnog meniska i prednjeg križnog ligamenta (11). S obzirom da prikazom na MR-u možemo vidjeti edem koštane srži, koji je direktni indikator koštane ozljede, odabirom prave sekvence ( u ovom slučaju radi se o STIR sekvenci, engl. short tau inversion recovery), možemo vidjeti gotovo bez sumnje radi li se o frakturi uz popratnu mekotkivnu patologiju (11).

## 6. LIJEČENJE

Prema Böhleru tri su osnovna načela liječenja svakog prijeloma. Postavljena su još sredinom prošlog stoljeća, a vrijede još i danas (1,15). To su repozicija, retencija ulomaka i rana mobilizacija odnosno rehabilitacija (3R) (1). Da bi kost cijelila, trebamo postići optimalan položaj ulomaka i njihovu stabilnost. S obzirom na postupke retencije ulomaka, razlikujemo dva načina liječenja. To su konzervativno i kirurško liječenje (15,16). Kojom god se metodom služili, cilj nam je postići restituciju uda, kako anatomsku tako i funkcionalnu. Cilj liječenja prijeloma primarno je cijeljenje kosti, ali osim toga i obnova mekih tkiva i funkcija zgloba. Također težimo postići i estetski prihvatljiv rezultat za samog pacijenta, kraće vrijeme liječenja i rehabilitacije i što ranije vraćanje u svakodnevni život (16.).

Pri odabiru terapijske metode uvijek uključujemo više faktora. To su dob, razina aktivnosti, medicinska povijest, očekivanja pacijenta, ali i osobine prijeloma i pridružene ozljede.

### 6.1. Konzervativno liječenje

Konzervativna terapija znatno se rjeđe primjenjuje od kirurške. Tim se načinom liječenja prije češće koristilo nego što se to danas radi. S obzirom da se radi o metodi bez izravnog kontakta s koštanim ulomcima, uvelike je smanjen rizik za nastanak infekcije. No, u današnje vrijeme zbog sve adekvatnijeg pristupanja principima sepe i antisepe, sve češće se ipak odlučujemo za kirurški zahvat (15). No, to ne znači da konzervativni pristup treba zanemariti. On je indiciran kod slučajeva prijeloma nastalih malim energijama kod kojih se smatra da će kost zacijeliti s minimalnim deformitetom,

kao prijeloma bez pomaka ulomaka ili s minimalnim pomakom ili impresijom ( Schatzker I i II ), u starijih pacijenata s malim funkcionalnim zahtjevima, kod osteoporotične kosti (16,17,28).

Ukoliko nije došlo do pomaka koštanog ulomka radi se vanjska imobilizacija uda. Ona se najčešće izvodi sadrenim zavojem na način da se neutraliziraju kretnje u dva susjedna zgloba kako bi se postigla što bolja stabilnost ulomaka (1). Prilikom stavljanja udlage ili zavoja treba paziti na utisnuća prstiju s obzirom da oni čine izbočenja prema udu te mogu uzrokovati bolove i nastanak dekubitalnog ulkusa. Zbog rizika od kompromitiranja vaskularizacije, na mjestima nastanka jačeg edema može se postaviti gipsana longeta kojom obuhvatimo samo dio uda čime dobivamo bolju kontrolu edema. Ona se nakon 3-5 dana može zamijeniti cirkularnim gipsom (1).

Ukoliko je prilikom traume došlo do pomaka koštanih ulomaka, tada imobilizaciji prethodi repozicija istih. Njome manualno vraćamo ulomke u normalan položaj, nakon čega se već opisanim postupkom imobilizacije zadržavaju u korigiranom položaju sve do potpunog oporavka.

Dugotrajno liječenje, imobilizacija, česta RTG snimanja u svrhu kontrole ulomaka, negativne su strane ovog načina liječenja. S obzirom da konzervativna terapija sa sobom nosi i sve posljedice u vidu atrofije mišića i kontraktura zglobova te Sudeckove distrofije, samim time dugotrajnija je i postoperativna rehabilitacija i veći troškovi liječenja.

## 6.2. Operativno liječenje

Kod ovog načina liječenja, anatomska repozicija koštanih ulomaka postiže se operativnim zahvatom, otvorenim pristupom kroz kirurški rez kože i potkožja iznad prijeloma. Postupak se sastoji od dva dijela, prvo radimo redukciju i namještanje koštanih ulomaka, a nakon toga radi se unutarnja fiksacija tih ulomaka materijalom koji može biti šaraf, pločica, šipka i sl. Postupak u kojem se spajaju fragmenti slomljene kosti naziva se osteosinteza (OS).

Prijelomi tibijalnog platoa često su zahtjevni za liječiti, s visokim rizikom komplikacija poput posttraumatskog osteoartritisa. Postoje dva načina provođenja operativnog liječenja. ORIF (eng. Open Reduction with Internal Fixation) kod kojeg se provodi otvoreni operativni zahvat i noviji ARIF (eng. Arthroscopic-assisted Reduction and Internal Fixation) kojim se artroskopski pristupa na tibiju uz minimalni rez na koži, bez otvaranja zgloba (18). Indikacije za operativni zahvat su otvoreni prijelomi, prijelomi povezani s kompartment sindromom, vaskularna ozljeda, prijelomi lateralnog kondila uz varus ili valgus nestabilnost zgloba  $>5-10^\circ$  te bikondilarni prijelomi (19). Izolirane ozljede tibijalnog platoa uvijek se trebaju stabilizirati što prije, ali ukoliko se radi o politraumatiziranom pacijentu ili frakturama s teškim ozljedama mekotkivnog područja, preporuča se stupnjeviti tretman stabilizacijom prijeloma vanjskim fiksatorom do unutar 2 tjedna kada se pristupa definitivnom operativnom liječenju (3, 30).

### 6.2.1 ORIF

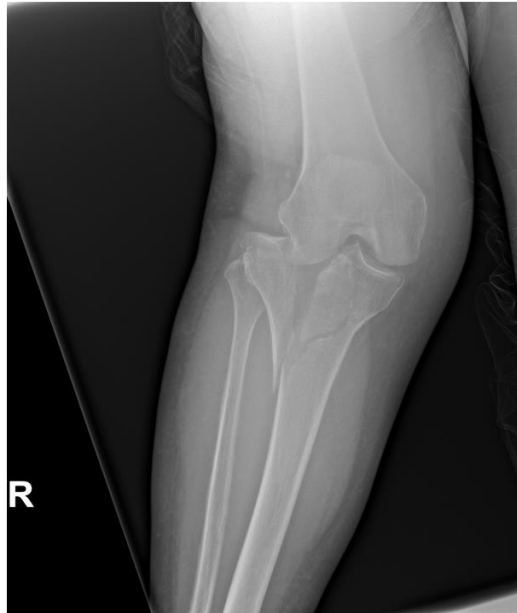
Standardni pristup za liječenje prijeloma platoa tibije je otvorena redukcija i unutarnja fiksacija koštanih ulomaka, pogotovo ukoliko se radi o ekstenzivnijoj traumi i većem pomaku ulomaka uz istovremenu ozljedu mekih tkiva. Najčešće se koristi anterolateralni ili posteromedijalni pristup ovisno o tome radi li se o prijelomima lateralnog ili medijalnog kondila (3).

### 6.2.2 ARIF

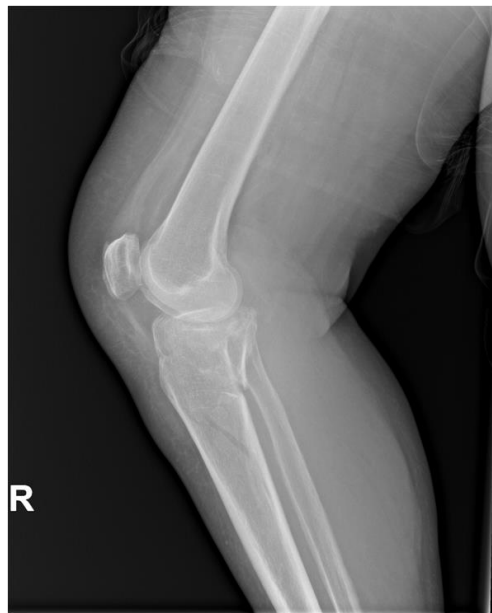Druga, novija metoda liječenja prijeloma je artroskopski asistirana redukcija i unutarnja fiksacija i to je zapravo minimalno invazivni pristup na koljeni zglob endoskopom. Kod nje ne dolazi do artrotomije i otvaranja koljenog zgloba, već se artroskopom i instrumentima ulazi kroz dvije male incizije anteromedijalno i anterolateralno.

Svaki kirurški pristup naravno predstavlja mogućnost nastanka infekcije u sterilnom tkivu, no modernim instrumentarijem i sofisticiranom opremom te antibioticima širokog spektra uvelike se smanjuju postoperativne komplikacije.

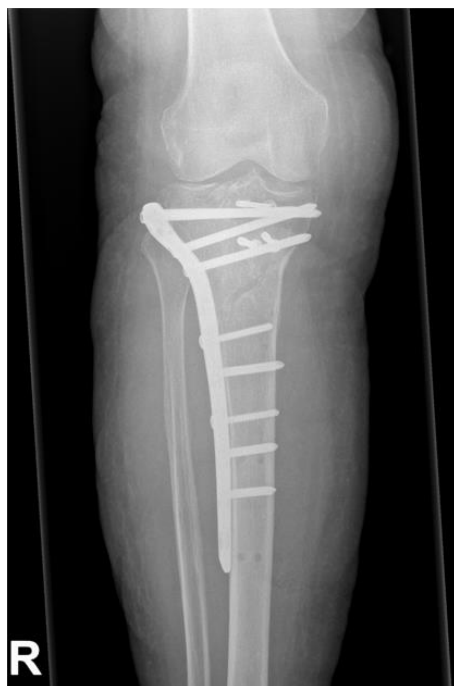



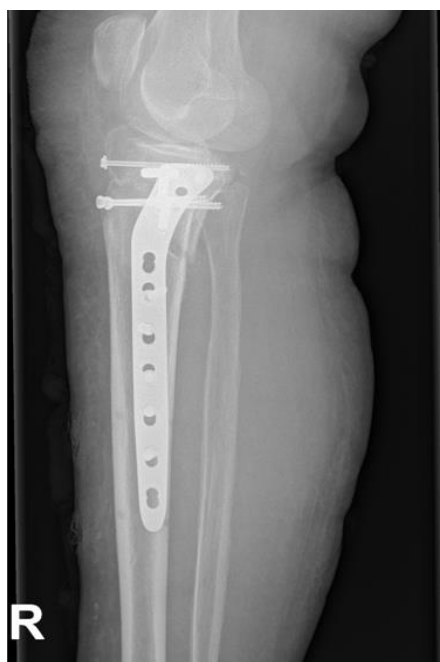*Slika 5. Slučaj 1: RTG AP preoperativno, mlada muška osoba stradala u prometnoj nesreći, Schatzker V; obrađena i operirana na 4. kliničkom zavodu Klinike za traumatologiju, Draškovićeva 19; S dopuštenjem pročelnika: prof.dr.sc. Esmat Elabjer, dr.med.prim.*



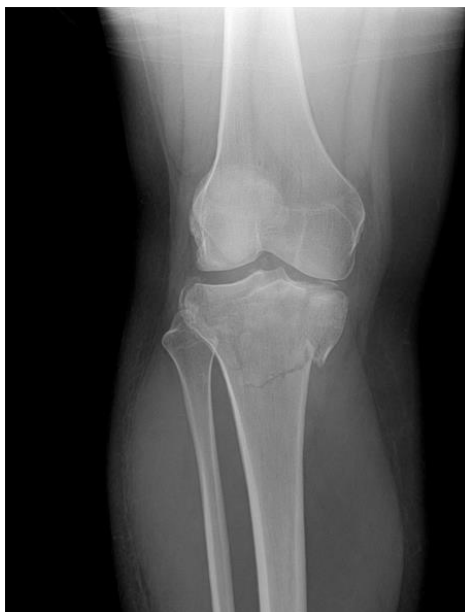*Slika 6. Slučaj 1: RTG LL preoperativno, mlada muška osoba stradala u prometnoj nesreći, Schatzker V; obrađena i operirana na 4. kliničkom zavodu Klinike za traumatologiju, Draškovićeva 19; S dopuštenjem pročelnika: prof.dr.sc. Esmat Elabjer, dr.med.prim.*



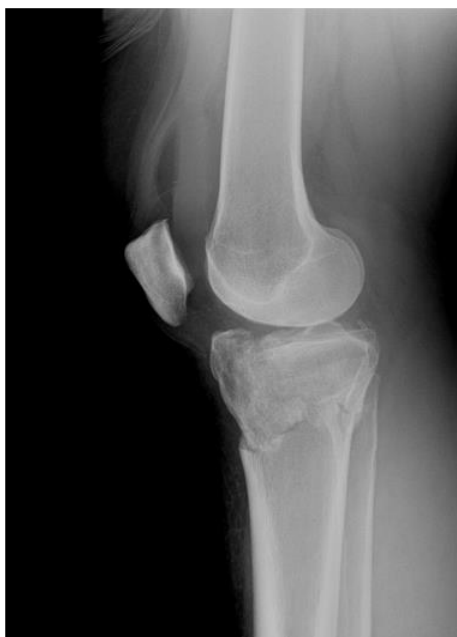*Slika 7. Slučaj 1: RTG AP postoperativno, mlada muška osoba stradala u prometnoj nesreći, Schatzker V; obrađena i operirana na 4. kliničkom zavodu Klinike za traumatologiju, Draškovićeva 19; S dopuštenjem pročelnika: prof.dr.sc. Esmat Elabjer, dr.med.prim.*



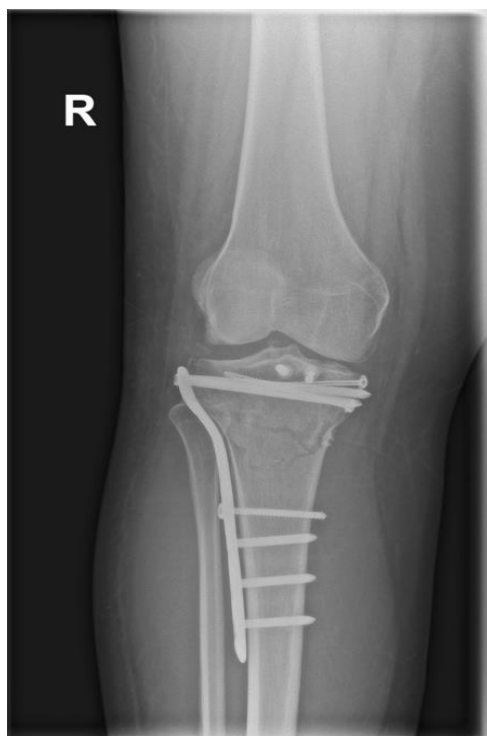*Slika 8. Slučaj 1: RTG LL postoperativno, mlada muška osoba stradala u prometnoj nesreći, Schatzker V; obrađena i operirana na 4. kliničkom zavodu Klinike za traumatologiju, Draškovićeva 19; S dopuštenjem pročelnika: prof.dr.sc. Esmat Elabjer, dr.med.prim.*



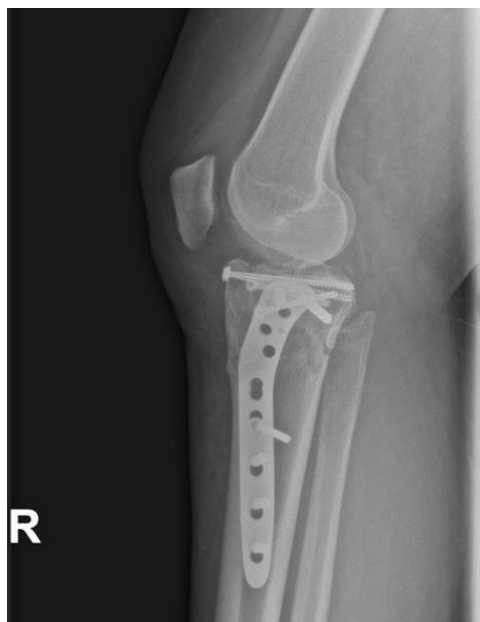*Slika 9. Slučaj 2: RTG AP preoperativno, mlada ženska osoba stradala u prometnoj nesreći, Schatzker V; obrađena i operirana na 4. kliničkom zavodu Klinike za traumatologiju, Draškovićeve 19; S dopuštenjem pročelnika: prof.dr.sc. Esmat Elabjer, dr.med.prim.*



*Slika 10. Slučaj 2: RTG LL preoperativno, mlada ženska osoba stradala u prometnoj nesreći, Schatzker V; obrađena i operirana na 4. kliničkom zavodu Klinike za traumatologiju, Draškovićeve 19; S dopuštenjem pročelnika: prof.dr.sc. Esmat Elabjer, dr.med.prim.*



Slika 11. Slučaj 2: RTG AP postoperativno, mlada ženska osoba stradala u prometnoj nesreći, Schatzker V; obrađena i operirana na 4. kliničkom zavodu Klinike za traumatologiju, Draškovićeve 19; S dopuštenjem pročelnika: prof.dr.sc. Esmat Elabjer, dr.med.prim.



Slika 12. Slučaj 2: RTG LL postoperativno, mlada ženska osoba stradala u prometnoj nesreći, Schatzker V; obrađena i operirana na 4. kliničkom zavodu Klinike za traumatologiju, Draškovićeve 19; S dopuštenjem pročelnika: prof.dr.sc. Esmat Elabjer, dr.med.prim.

## 7. KOMPLIKACIJE

### 7.1. Akutni kompartment sindrom

Kompartiment sindrom ili sindrom odjeljka je povećanje tlaka unutar prostora fascije, a što kao posljedicu može imati ishemiju tkiva, a u konačnici i smrt. U ovom slučaju javlja se u potkoljenici, a može se javiti u akutnom i kroničnom obliku. Kao komplikacija prijeloma uglavnom se javlja akutni oblik kompartment sindroma (u daljnjem tekstu ACS) u jednom ili više odjeljaka potkoljenice. S obzirom da može doći do brzog napredovanja ishemije, spada u hitna stanja u ortopediji i treba ga što prije prepoznati i adekvatno liječiti (20). Čak u 69-75% slučajeva nastaje nakon prijeloma, ali i jakih kontuzija, imobilizacija gipsom te čvrstih omotača koji povećavaju tlak u odjeljku (21). Opisana je također i pojava sindroma nakon artroskopije (20). Osim toga, jedna je od značajnijih posljedica prijeloma tibijalnog platoa. Nastaje posttraumatski kao posljedica edema ili zbog krvarenja i kompresije krvnih žila krvlju.

Sindrom odjeljka je zapravo niz događaja koji slijede i potiču jedni druge. Nakon ozljede uvijek prvo nastaje edem tkiva. No, ukoliko do edema dođe u prostoru fascije, dolazi do povećavanja intersticijskog tlaka u odjeljku i ne preostaje dovoljno mjesta za širenje tkiva. Kada intersticijski tlak dosegne kritičnu vrijednost stanična se perfuzija smanjuje, a s vremenom nastaje i ishemija. Njezinim napredovanjem dolazi do nekrotizacije mišića, rabdomiolize i infekcije, gubitka ekstremiteta, a ukoliko se hitno ne liječi i smrti (21,22).

Jedan od najranijih simptoma ACS-a je bol. Ona je nesrazmjerna stupnju ozljede te se pojačava pri pasivnom istezanju mišića. Kasnije se prezentira tzv. 5P znakovima što su zapravo znakovi ishemije. To su bol (eng. pain), parestezije (eng. paresthesias),

paraliza (eng. paralysis), bljedilo (eng. pallor), i oslabljen puls (eng. pulselessness) (20, 21).

Dijagnoza se u većini slučajeva postavlja kliničkim znakovima i simptomima, a potvrdu dijagnoze dobivamo mjerenjem tlakova u fascijalnom odjeljku manometrom. Ono se izvodi kateterizacijom odjeljka, a vrijednosti tlaka 10-30 mmHg manje od dijastoličkog krvnog tlaka potvrđuju sumnju na kompartment sindrom (20, 23).

Liječenje se sastoji od hitne dekompresije zahvaćenog odjeljka. Sve vanjske kompresivne predmete nužno je odstraniti, a ud se mora postaviti na razinu srca. Ukoliko se kliničko stanje ne poboljša indicirana je hitna fasciotomija u općoj ili lokalnoj anesteziji (21).

## 7.2. Posttraumatski osteoartritis

Artritis definiramo kao upalu koja može zahvatiti bilo koji zglob u tijelu. Najčešći uzrok je oštećenje hrskavice zglobne površine, a koje još nazivamo i osteoartritis (OA). Posttraumatski osteoartritis (PTA) je osteoartritis sekundarnog tipa koji se razvija nakon direktne, akutne traume zgloba i čak 12% svih slučajeva OA čini PTA. Zbog promijenjene biomehanike zgloba nakon ozljede pacijenti su podložniji riziku za progresivnu degeneraciju (24). Može se javiti u bilo kojoj životnoj dobi, no uglavnom nastaje u mlađih odraslih. Najčešće nastaje kao posljedica sportskih ozljeda, prometne nesreće, padova i sl, a opetovane traume i prijelomi uvelike povećavaju rizik za njegov nastanak. Ozljede koljena najčešći su uzrok diljem svijeta (25).

Prezentira se bolom u zglobu, otokom, akumulacijom tekućine te smanjenom funkcionalnošću pogođenog zgloba. Ono što predstavlja teškoće u dijagnosticiranju je varijabilnost pojavnosti simptoma. Oni su vidljivi tek u simptomatskoj fazi bolesti koja

se može javiti vrlo rano nakon ozljede no može ostati asimptomatska i do 10-20 godina nakon traume. Međutim, vjeruje se da u oba slučaja razvoj OA ipak započinje neposredno nakon inicijalne traume intraartikularnim patogenetskim procesima i aktivacijom upalnih medijatora u sinovijalnoj tekućini (25).

Osim anamnestičkih podataka, kliničke prezentacije i pregleda, indicira se radiološka dijagnostika poput RTG, CT, MRI ukoliko je to potrebno.

Primarni cilj liječenja je smanjiti bol, prevenirati kronifikaciju simptoma i gubitak funkcije zgloba. Ono uključuje nesteroidne protuupalne lijekove (NSAID) ili intraartikularne injekcije kortizona, promjenu životnog stila, gubitak na težini i smanjeno opterećenje zgloba. Ukoliko te metode liječenja ne pomažu, kirurško zbrinjavanje sljedeći je korak (25).

### 7.3. Ozljede živaca

Muskuloskeletne ozljede i pijelome kostiju udova često prate oštećenja perifernih živaca, bilo to direktnim presijecanjem živca, pritiskom koštanim ulomcima, edemom ili pak vanjskim pritiskom gipsom. Peronealna neuropatija najčešća je mononeuropatija donjeg uda, a mjesto najpodložnije ozljedi je upravo u području koljena oko glavice fibule (34).

Ispad peronealnog živca (*lat. nervus peroneus (fibularis) communis*) može se javiti kao komplikacija prijeloma platoa tibije s incidencijom od 1% (33), a često je povezan s prijelomom medijalnog kondila (10). Kao posljedica oštećenja dolazi do kljenuti mišića ekstenzora stopala, noga je prividno produljena i visi. Javlja se karakterističan hod koji se naziva "pijetlov hod" (eng. foot drop). Zbog nemogućnosti ekstenzije stopala, noga je u kuku i koljenu flektirana pa ju pacijent odiže, a stopalo pri

započinjanju kretnje izbacuje prema naprijed kako mu ne bi smetalo pri iskoraku (5, 35).

Potrebno je što prije započeti s fizikalnom terapijom i rehabilitacijom u vidu kineziterapije ili elektroterapije.

#### 7.4. Infekcije

Infekcije su česte postoperativne komplikacije i rezultat samog zahvata uvelike ovisi o njima. One mogu dovesti do boli, duže hospitalizacije, lošeg cijeljenja, većih troškova liječenja, a i lošeg funkcionalnog ishoda samog zahvata (31,32). Loše kontrolirana šećerna bolest (*lat. diabetes mellitus*), neadekvatna cirkulacija, dugotrajna operacija, infekcija u vrijeme operacije i pothranjenost, samo su neki od čimbenika koji dodatno povećavaju rizik postoperativnih komplikacija (1). Osim poštivanja principa sepse i antiseptičke terapije, antimikrobna profilaktična terapija ključna je u perioperativnom razdoblju, a s njome se započinje do 2h prije zahvata, a ovisno o trajanju i tipu operacije doza se ponavlja.

Kada se radi o ugradnji stranih tijela kao što su to ortopedske operacije, ona je posebno bitna i može se davati i do 72h, a najčešće se daju cefalosporini (32). Pacijenta svakako treba evaluirati, a ukoliko se infekcija razvije strani materijal obavezno se treba izvaditi.



## 8. POSTOPERATIVNA REHABILITACIJA I OPORAVAK

Kako bismo optimalno liječili frakture bilo koje vrste, fizikalna i rehabilitacijska medicina te ortopedija trebaju blisko surađivati i s drugim strukama, pa tako osim kirurga ortopeda u liječenju sudjeluje mnogo stručnjaka različitih profesija (16). Multidisciplinarni tim tako uključuje kirurga, ortopeda, medicinske sestre, fizioterapeuta, psihologa i dr. Takav pristup daje kompletnu njegu pacijentu, smanjuje vrijeme oporavka i broj komplikacija, ali i daje osjećaj sigurnosti samom pacijentu.

Postoperativna njega uključuje što raniju i bezbolniju mobilizaciju. Kako bi se opseg pokreta u koljenom zglobu što prije oporavio neposredna fizioterapija je nužna. Ona se odvija stupnjevito. Započinje prvi ili drugi dan nakon operacije, a nastavlja se i kasnije nakon otpusta iz zdravstvene ustanove. Kako bismo spriječili nastanak kontraktura, u početku se kreće s pasivnim kretnjama u zglobu, a ubrzo ukoliko je to za pacijenta sigurno nastavlja se s aktivnim vježbama.

## 9. ZAKLJUČAK

Prijelomi tibijalnog platoa zahtjevni su prijelomi za liječiti, to više što se javljaju u mlađoj, radno aktivnoj populaciji pa je rano prepoznavanje i zbrinjavanje od iznimne važnosti kako bi se što prije povratila funkcionalna sposobnost zgloba i radna sposobnost pacijenta. Najčešće se radi o ozljedama visokog inteziteta poput čelnih naleta vozila na pješaka pri kojem potkoljenica zadobiva veliki udarac ili pak pada s visine na ispružene noge. Kirurško zbrinjavanje još uvijek je česta tema rasprave s obzirom na kompleksnost frakture i česte komplikacije. Kako je svaki pacijent individualan zbrinjavanje treba pažljivo planirati. Pri tom se najčešće koristimo Schatzkerovom klasifikacijom kojom grupiramo ozljede prema sličnim karakteristikama. Naravno, bitna je i dob osobe, funkcionalni zahtjevi i podležeća medicinska stanja. Na raspolaganju su nam dvije kirurške metode , operacija otvorenog pristupa ( ORIF ) i artroskopski asistirana metoda ( ARIF ) uz unutarnju fiksaciju koštanih ulomaka. Obje operacije daju podjednako dobre rezultate, no ARIF se pokazala kao metoda s manjim stopama komplikacija, bržim oporavkom i kraćom hospitalizacijom. Kako bi se što prije povratio puni opseg pokreta zgloba nužna je postoperativna rehabilitacija s kojom se započinje neposredno nakon zahvata. Ona se odvija stupnjevito i nastavlja se nakon otpusta, a pacijenta treba kontinuirano pratiti i evaluirati s obzirom da se komplikacije mogu razviti i nekoliko godina nakon operacije.

## 10.ZAHVALE

Prvo bih se željela zahvaliti prof.dr.sc. Esmatu Elabjeru što je pristao biti moj mentor te ostalim članovima komisije doc.dr.sc. Ivanu Dobriću te doc.dr.sc. Tomislavu Meštroviću što su izdvojili svoje vrijeme i pročitali te ocjenili ovaj rad.

Najviše se zahvaljujem svojoj obitelji te prijateljima i kolegama za podršku i pomoć tokom cijelog mog studija.

## 11. POPIS LITERATURE

- 1.) Šoša T, Sutlić T, Stanec Z, Tonković I. Kirurgija. Zagreb: Naklada Ljevak; 2007.
- 2.) Júnior MK, Fogagnolo F, Bitar RC, Freitas RL, Salim R, Jansen Paccola CA. Tibial Plateau Fractures. Revista Brasileira de Ortopedia (English Edition). 2009;44(6):468-74.
- 3.) Carlos Rodriguez-Merchan E. Traumatic Injuries of the Knee [ Internet ]. 1. izd. Springer-Verlag Mailand; 2013 - [ pristupljeno 11.06.2019. ]. Dostupno na:  
[https://books.google.hr/books?id=kY9EAAAQBAJ&printsec=frontcover&hl=hr&source=gbs\\_ge\\_summary\\_r&cad=0#v=onepage&q&f=false](https://books.google.hr/books?id=kY9EAAAQBAJ&printsec=frontcover&hl=hr&source=gbs_ge_summary_r&cad=0#v=onepage&q&f=false)
- 4.) Jalšovec D. Sustavna i topografska anatomija čovjeka. Zagreb: Školska knjiga; 2005
- 5.) Fanghänel J, Pera F, Anderhuber F, Nitsch R. Waldeyerova anatomija čovjeka. 17. izd. Zagreb: Golden marketing – tehnička knjiga; 2009.
- 6.) Krmpotić-Nemanić J, Marušić A. Anatomija čovjeka. Zagreb: Medicinska naklada; 2007.
- 7.) Hrvatski zavod za javno zdravstvo. Hrvatski zdravstveno-statistički ljetopis za 2017. godinu. Stevanović R, Capak K, Brkić K, ur. [ Internet ] Zagreb: Hrvatski zavod za javno zdravstvo; 2018 [ pristupljeno 11.06.2019. ]. Dostupno na: [https://www.hzjz.hr/wp-content/uploads/2019/03/Ljetopis\\_2017.pdf](https://www.hzjz.hr/wp-content/uploads/2019/03/Ljetopis_2017.pdf)
- 8.) BURRI C, BARTZKE G, COLDEWEY J, MUGGLER E. Fractures of the Tibial Plateau. Clinical Orthopaedics and Related Research. 1979(138):84-93.
- 9.) de Lima Lopes C, da Rocha Candido Filho CA, de Lima ESTA, Goncalves MC, de Oliveira RL, de Lima PR. Importance of radiological studies by means of computed tomography for managing fractures of the tibial plateau. Rev Bras Ortop. 2014;49(6):593-601.
- 10.) Rodríguez-Merchán EC. Traumatic Injuries of the Knee [Internet].: Springer Milan; 2013 - [pristupljeno 10.06.2019.]. Dostupno na:

[https://books.google.hr/books?id=kY9EAAAQBAJ&printsec=frontcover&hl=hr&source=gbs\\_ge\\_summary\\_r&cad=0#v=onepage&q&f=false](https://books.google.hr/books?id=kY9EAAAQBAJ&printsec=frontcover&hl=hr&source=gbs_ge_summary_r&cad=0#v=onepage&q&f=false)

- 11.) Keegan Markhardt B, Jonathan Gross BM, Johnny V Monu BU. EDUCATION EXHIBIT Schatzker Classification of Tibial Plateau Fractures: Use of CT and MR Imaging Improves Assessment. 2009:585-598. doi:10.1148/rg.292085078
- 12.) Hoekstra H, Kempenaers K, Nijs S. A revised 3-column classification approach for the surgical planning of extended lateral tibial plateau fractures. *Eur J Trauma Emerg Surg.* 2017;43(5):637-643. doi:10.1007/s00068-016-0696-z
- 13.) Kfuri M, Schatzker J. Revisiting the Schatzker classification of tibial plateau fractures. *Injury.* 2018;49(12):2252-63.
- 14.) Zhai Q, Luo C, Zhu Y, Yao L, Hu C, Zeng B, et al. Morphological characteristics of split-depression fractures of the lateral tibial plateau (Schatzker type II): a computer-tomography-based study. *International Orthopaedics.* 2013;37(5):911-7.
- 15.) Wiss DA. Fractures: Master techniques in orthopaedic surgery [Internet]. Lippincott Williams & Wilkins; 2006 - [pristupljeno 09.06.2019]. Dostupno na: [https://books.google.hr/books?id=J--mrKZzUT4C&pg=PA407&dq=tibial+plateau+fracture&hl=hr&sa=X&ved=0ahUKEwjwpljdh9\\_iAhVqw4sKHTkjA18Q6AEINTAC#v=onepage&q=tibial%20plateau%20fracture&f=false](https://books.google.hr/books?id=J--mrKZzUT4C&pg=PA407&dq=tibial+plateau+fracture&hl=hr&sa=X&ved=0ahUKEwjwpljdh9_iAhVqw4sKHTkjA18Q6AEINTAC#v=onepage&q=tibial%20plateau%20fracture&f=false).
- 16.) Nado Bukvić, Zvonimir Lovrić, Zoran Trninić: Traumatologija dostupno na [https://bib.irb.hr/datoteka/848253.Trauma\\_final-1.pdf](https://bib.irb.hr/datoteka/848253.Trauma_final-1.pdf)
- 17.) Hamal RR, Dongol S, Shrestha SK, Gupta HK, Kandel M, Shrestha R. A study of conservative management of tibial plateau fractures. *Journal of College of Medical Sciences-Nepal.* 2016;12(1):5-9.
- 18.) McNamara IR, Smith TO, Shepherd KL, Clark AB, Nielsen DM, Donell S, et al. Surgical fixation methods for tibial plateau fractures. *Cochrane Database Syst Rev.* 2015(9):CD009679.
- 19.) Watson TJ. Tibial Plateau Fractures: Open Reduction Internal Fixation. Dostupno na: <https://musculoskeletalkey.com/tibial-plateau-fractures-open-reduction-internal-fixation-2/>

- 20.) Grdošić D., Lucijanić I., Čapin T., Pećina M. Sindrom prednjeg odjeljka potkoljenice. Hrvat. Športskomed. Vjesn. 2007; 22: 102-107
- 21.) Wikipedia: the free encyclopedia [Internet]. St. Petersburg (FL): Wikimedia Foundation, Inc. 2001 – Compartment syndrome; [ažurirano 07.06.2019; pristupljeno 19.6.2019.] Dostupno na: [https://en.wikipedia.org/wiki/Compartment\\_syndrome#Pathophysiology](https://en.wikipedia.org/wiki/Compartment_syndrome#Pathophysiology)
- 22.) Brown DE., Neumann RD. Orthopedic Secrets [Internet]. 3. izd. Elsevier Health Sciences (US); 2004 - [pristupljeno 12.06.2019.]. Dostupno na: [https://books.google.hr/books?id=yujV5S\\_TP\\_UC&pg=PA371&dq=tibial+plateau+fracture&hl=hr&sa=X&ved=0ahUKEwjwpljdh9\\_iAhVqw4sKHTkjA18Q6AEIJzAA#v=onepage&q=tibial%20plateau%20fracture&f=false](https://books.google.hr/books?id=yujV5S_TP_UC&pg=PA371&dq=tibial+plateau+fracture&hl=hr&sa=X&ved=0ahUKEwjwpljdh9_iAhVqw4sKHTkjA18Q6AEIJzAA#v=onepage&q=tibial%20plateau%20fracture&f=false)
- 23.) Namdari S., Pill S., Mehta S. Orthopedic Secrets E-book [Internet]. 4. izd. Elsevier Health Sciences (US); 2014 - [pristupljeno 12.06.2019.]. Dostupno na: [https://books.google.hr/books?id=Q26PBQAAQBAJ&printsec=frontcover&hl=hr&source=gbs\\_ge\\_summary\\_r&cad=0#v=onepage&q&f=false](https://books.google.hr/books?id=Q26PBQAAQBAJ&printsec=frontcover&hl=hr&source=gbs_ge_summary_r&cad=0#v=onepage&q&f=false)
- 24.) Lieberthal J, Sambamurthy N, Scanzello CR. Inflammation in joint injury and post-traumatic osteoarthritis. Osteoarthritis and Cartilage. 2015; 23:1825-7
- 25.) Punzi L, Galozzi P, Luisetto R, Favero M, Ramonda R, Oliviero F, i sur. Post-traumatic arthritis: overview on pathogenic mechanisms and role of inflammation. RMD Open. 2016;2:e000279. doi:10.1136/rmdopen-2016-000279
- 26.) Gicquel T, Najihi N, Vendevre T, Teyssedou S, Gayet LE, Hutten D. Tibial plateau fractures: reproducibility of three classifications (Schatzker, AO, Duparc) and a revised Duparc classification. Orthop Traumatol Surg Res. 2013;99(7):805-16.
- 27.) Kellam JF, Audigé L. Fracture classification. AO Foundation [Internet]. [pristupljeno 25.05.2019]. Dostupno na: [https://www2.aofoundation.org/wps/portal!/ut/p/a1/jY9LC4MwEIR\\_jVd3tfRBbzm00gdlsQ\\_NpUQao2CzlcYK\\_fw1nu1jbjvMt8wAhxS4Fo9KCVeRFvX75rNrGCNGmwR3cXwMkCWrlDqvEfEw7QPZlwCb\\_8fjBzH8xW-Bq5ryoWrGdD5ZKOBWFtJK67e2t0vnTLP00MOu60JfUEGtvg0DfbKqt03joSHrxp-](https://www2.aofoundation.org/wps/portal!/ut/p/a1/jY9LC4MwEIR_jVd3tfRBbzm00gdlsQ_NpUQao2CzlcYK_fw1nu1jbjvMt8wAhxS4Fo9KCVeRFvX75rNrGCNGmwR3cXwMkCWrlDqvEfEw7QPZlwCb_8fjBzH8xW-Bq5ryoWrGdD5ZKOBWFtJK67e2t0vnTLP00MOu60JfUEGtvg0DfbKqt03joSHrxp-)

U1DHIR1kw91P63MvLC5xS4SM!/dl5/d5/L2dJQSEvUUt3QS80SmIFL1o2X  
zJPMDBHSVMwS09PVDEwQ\NFMUdWRjAwME0z/?bone=Tibia&segme  
nt=Proximal&soloState=lyteframe&contentUrl=srg/popup/further\_reading/  
PFxM2/15\_Fx\_Class.jsp.

- 28.) Obrant K. Management of Fractures in Severely Osteoporotic Bone: Orthopedic and Pharmacologic Strategies [Internet]. Springer Science & Business Media; 2000 - [pristupljeno 15.06.2019]. Dostupno na: [https://books.google.hr/books?id=al4qlqhVHGAC&dq=tibial+plateau+fracture&hl=hr&source=gbs\\_navlinks\\_s](https://books.google.hr/books?id=al4qlqhVHGAC&dq=tibial+plateau+fracture&hl=hr&source=gbs_navlinks_s)
- 29.) Schatzker J, Tile M. The Rationale of Operative Fracture Care. 3. izd. Toronto: Springer; 2005
- 30.) Hake ME, Goulet JA. Open Reduction and Internal Fixation of the Tibial Plateau Through the Anterolateral Approach. J Orthop Trauma. 2016;30 Suppl 2:S28-9.
- 31.) Torpy JM, Burke AE, Glass RM. Postoperative Infections. JAMA. 2010;303(24):2544. doi:10.1001/jama.303.24.2544
- 32.) Cheng H, Chen BP, Soleas IM, Ferko NC, Cameron CG, Hinoul P. Prolonged Operative Duration Increases Risk of Surgical Site Infections: A Systematic Review. Surg Infect (Larchmt). 2017;18(6):722-35.
- 33.) Baima J, Krivickas L. Evaluation and treatment of peroneal neuropathy. Curr Rev Musculoskelet Med. 2008;1(2):147-53.
- 34.) Kim YC, Jung TD. Peroneal neuropathy after tibio-fibular fracture. Ann Rehabil Med. 2011;35(5):648-57.
- 35.) Myint K, Iqbal QM, Kanagasuntheram. Common peroneal nerve palsy due to posterolateral displacement of fractured lateral tibial plateau. Med. J. Malasya. 1980;35(1) Dostupno na: <https://pdfs.semanticscholar.org/968b/bfa2582e1838ded3e6b317f182a73497e9e1.pdf>

## 12. ŽIVOTOPIS

Zovem se Martina Pršle, studentica sam 6. godine Medicinskog fakulteta Sveučilišta u Zagrebu.

Rođena sam 28.01.1991. godine u Rijeci. Završila sam Osnovnu školu "Petar Zrinski" Čabar PO Gerovo, nakon koje sam upisala opću gimnaziju "Vladimir Nazor" u Čabru i završila je s odličnim uspjehom. Medicinski fakultet Sveučilišta u Zagrebu upisala sam akademske godine 2009./2010.

Član sam Studentske sekcije Hrvatskog liječničkog zbora (SSHLZ), u kojem sam honorarno i radila tokom trajanja studija.