

# Cistični tumori gušterače

---

**Jozanović, Vlatka**

**Master's thesis / Diplomski rad**

**2019**

*Degree Grantor / Ustanova koja je dodijelila akademski / stručni stupanj:* **University of Zagreb, School of Medicine / Sveučilište u Zagrebu, Medicinski fakultet**

*Permanent link / Trajna poveznica:* <https://um.nsk.hr/um:nbn:hr:105:549167>

*Rights / Prava:* [In copyright](#)/[Zaštićeno autorskim pravom.](#)

*Download date / Datum preuzimanja:* **2025-03-03**



*Repository / Repozitorij:*

[Dr Med - University of Zagreb School of Medicine Digital Repository](#)



**SVEUČILIŠTE U ZAGREBU  
MEDICINSKI FAKULTET**

**Vlatka Jozanović**

**Cistični tumori gušterače**

**DIPLOMSKI RAD**



**ZAGREB, 2019.**

Diplomski rad je izrađen na Klinici za unutarnje bolesti KBC Sestre Milosrdnice pod vodstvom doc.dr.sc.Tajane Pavić i predan na ocjenu u akademskoj godini 2018/2019.

Mentorica: Doc.dr.sc. Tajana Pavić

## POPIS I OBJAŠNJENJE KRATICA KORIŠTENIH U RADU

CT – kompjutorizirana tomografija (*eng. computed tomography*)

MR – magnetska rezonancija

EUZ – endoskopski ultrazvuk (*eng. endoscopic ultrasonography*)

CEA – karcinoembrijski antigen (*eng. carcinoembryonic antigen*)

FNA – tankoiglena aspiracija (*eng. fine needle aspiration*)

MRCP – magnetnorezonantna kolangiopankreatografija (*eng. magnetic resonance cholangiopancreatography*)

TAUZ – transabdominalni ultrazvuk (*eng. transabdominal ultrasound*)

MCN – mucinozna cistična neoplazma (*eng. mucinous cystic neoplasm*)

SCN – serozni cistadenom (*eng. serous cystic neoplasm*)

IPMN – intraduktalna papilarna mucinozna neoplazma

MD – glavni vod (*eng. main duct*)

BD – postranični vod (*eng. branch duct*)

SPN – solidna pseudopapilarna neoplazma

PNET – neuroendokrini tumor gušterače (*eng. pancreatic neuroendocrine tumor*)

NFPNET – nefunkcionalni neuroendokrini tumor gušterače (*eng. nonfunctional pancreatic neuroendocrine tumor*)

LOH – gubitak heterozigotnosti (*eng. loss of heterozygosity*)

WHO – Svjetska zdravstvena organizacija (*eng. World health organization*)

PHD – patohistološka dijagnoza

## SADRŽAJ

<b>1. SAŽETAK</b> .....	5
<b>2. SUMMARY</b> .....	6
<b>3. UVOD</b> .....	7
3.1. Anatomija i histologija gušterače.....	7
3.2. Epidemiologija cističnih promjena gušterače.....	10
3.3. Etiologija cističnih promjena gušterače .....	12
<b>4. CISTIČNI TUMORI GUŠTERAČE</b> .....	13
<b>5. DIJAGNOSTIKA CISTIČNIH TUMORA GUŠTERAČE</b> .....	23
5.1. Radiološke metode .....	23
5.2. Citološke i biokemijske metode.....	32
<b>6. CILJEVI RADA</b> .....	36
<b>7. MATERIJALI I METODE</b> .....	37
<b>8. REZULTATI</b> .....	39
<b>9. RASPRAVA</b> .....	53
<b>10. ZAKLJUČCI</b> .....	57
<b>11. ZAHVALE</b> .....	58
<b>12. LITERATURA</b> .....	59
<b>13. ŽIVOTOPIS</b> .....	64

# 1. SAŽETAK

## Cistični tumori gušterače

Vlatka Jozanović

Cistični tumori gušterače su epitelom omeđene tvorbe ispunjene tekućim sadržajem, a ovisno o vrsti epitela mogu imati benigni ili maligni potencijal. Smatra se da 1,2% populacije ima cistične lezije unutar parenhima gušterače od kojih 60% čine cistični tumori dok su ostatak pseudociste, kongenitalne i izvanpankreasne ciste te cistično degenerirani solidni tumori. Od svih tumora gušterače, cistični tumori su zastupljeni u 10-15% slučajeva. Na cistične tumore gušterače se najčešće posumnja na temelju slučajnog nalaza transabdominalnog ultrazvuka, CT-a ili MR-a koji se rade u sklopu obrade različitih bolesti probavnog sustava. Najčešći tip cističnih tumora je mucinozna cistična neoplazma koja je prisutna u 45% slučajeva, predominantno u mladih žena, te ima tendenciju maligne alteracije u 25% bolesnika. Nešto rjeđi tipovi cističnih tumora su: serozni cistadenom, intraduktalna papilarna mucinozna neoplazma, solitarna pseudopapilarna neoplazma i neuroendokrini tumori gušterače. Najosjetljivija dijagnostička metoda i zlatni standard u postavljanju dijagnoze malignih i benignih lezija gušterače je endoskopski ultrazvuk (EUZ). Osim mogućnosti detaljne vizualizacije, EUZ pruža i mogućnost uzimanja uzorka uz pomoć metode nazvane tankoiglena aspiracija pod kontrolom EUZ-a. EUZ-om se može prikazati cjelokupna struktura parenhima gušterače, ukupna veličina, lokalizacija i broj cista, komunikacija s glavnim ili postraničnim vodom, debljina stijenke, intracistične tvorbe poput septi, solidnih dijelova ili kalcifikata što sve pruža korisne informacije u procjeni malignog potencijala analizirane lezije. U vremenskom periodu od 2009. do 2018. godine na Zavodu za gastroenterologiju i hepatologiju KBC Sestre milosrdnice učinjeno je 5014 pregleda EUZ-om, a u 239 bolesnika je detektirano postojanje cističnog tumora gušterače. Cilj istraživanja je bio utvrditi dijagnostičku preciznost EUZ-a u dijagnostici i praćenju bolesnika s cističnim tumorima gušterače, te osjetljivost i specifičnost EUZ-FNA. Rezultati analize upućuju da dijagnostička preciznost EUZ-a iznosi 93.2%. Osjetljivost za detekciju malignog tumora iznosi 100%, a specifičnost 75.7%.

**Ključne riječi:** cistični tumori, gušterača, endoskopski ultrazvuk, tankoiglena aspiracija

## 2. SUMMARY

### Pancreatic cystic tumors

Vlatka Jozanović

Pancreatic cystic tumors are epithelium-bound formations filled with cystic content, and depending on the type of epithelium, can have a benign or malignant potential. 1,2% of population has cystic lesions within pancreatic parenchyma, of which 60% constitute cystic tumors. The rest are pseudocysts, congenital and non-pancreatic cysts, and cystically degenerate solid tumors. Cystic tumors are represented in 10-15% of cases and can be assessed with multiple imaging modalities, including transabdominal ultrasound, CT, MRI, EUS. They are usually accidentally diagnosed as part of the diagnosis of some other gastrointestinal diseases. The most common type of cystic tumor is mucinous cystic neoplasia which is present in 45% of cases, predominantly in young women, and has a tendency of malignant alteration in 25% of patients. Some rarer types of cystic tumors include: serous cysadenoma, intraductal papillary mucinous neoplasms, solitary pseudopapillar neoplasms and neuroendocrine pancreatic tumors. The most sensitive diagnostic method and the gold standard for malignant and benign lesions of the pancreas is endoscopic ultrasound. In addition to the possibility of visualization, the EUS provides the possibility of additional diagnostic procedure used to collect the sample of cystic cells which is called endoscopic ultrasound guided fine-needle aspiration. The EUS can show the overall structure of the pancreas parenchyma, the total size, the localization and the number of cysts, the communication with the main or branch duct, thickness of the wall, septa, intracystic solid parts and all of it provides useful informations in evaluating the malignancy of the analyzed lesion. In the period from 2009 to 2018, 5014 EUS procedures were performed at the Department of Gastroenterology and Hepatology, University Hospital Centre "Sestre milosrdnice". In 239 participants was detected the existence of cystic pancreatic tumors. The aim of this study was to determine the diagnostic precision of the EUS in the diagnosis and monitoring of patients with pancreatic cystic tumors, and to investigate the sensitivity and and specificity of EUS-FNA. The results showed that the diagnostic precision of the EUS was 93,2% whereas the sensitivity of malignant tumor detection was 100% and specificity 75,7%.

**Key words:** cystic tumors, pancreas, endoscopic ultrasound, fine-needle aspiration

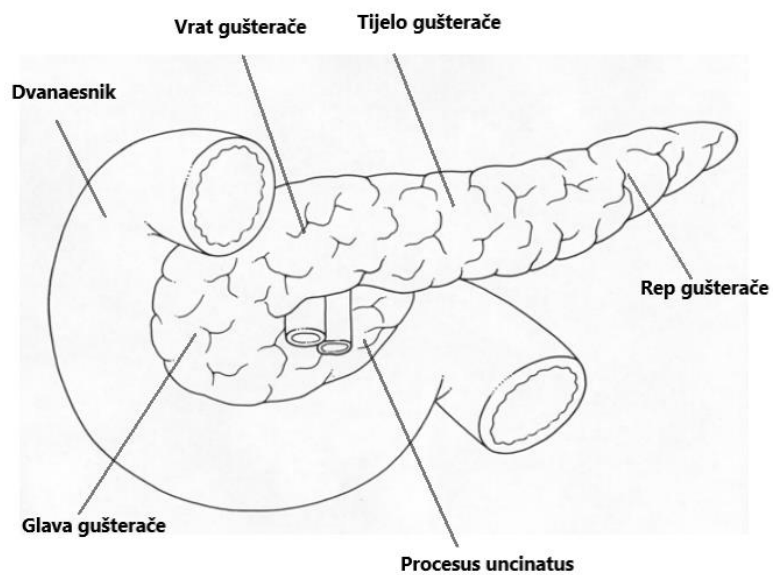
### 3. UVOD

#### 3.1. Anatomija i histologija gušterače

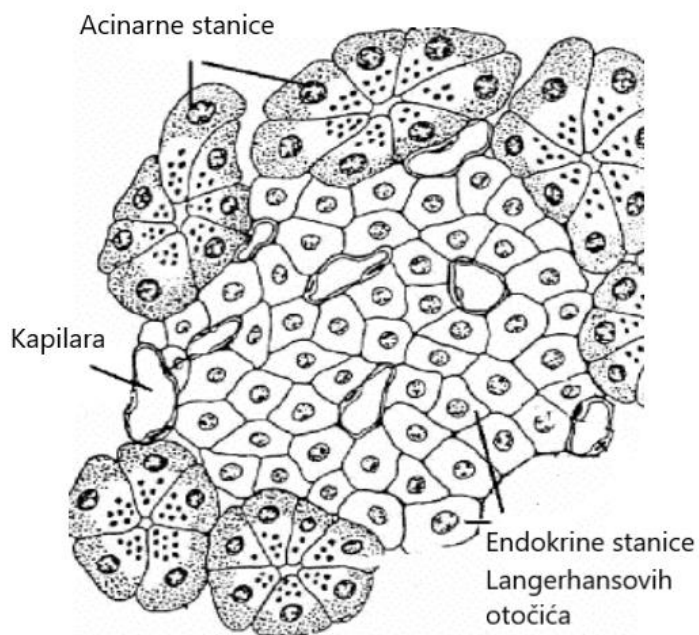
Gušterača je mješovita egzokrina i endokrina žlijezda čija je glavna uloga održavanje glikemije i probava hrane. Dugačka je između 12 i 20 cm, a u odrasloj dobi teži od 70 do 110 g. Anatomski se dijeli na 4 osnovna dijela: glava, vrat, tijelo i rep gušterače. Glava gušterače je većim dijelom smještena desnostrano retroperitonealno, u kontaktu je s dvanaesnikom. Procesus uncinatus predstavlja elongirani dio inferiornog dijela glave gušterače koji je često varijabilnog oblika i veličine. Položen je ispred aorte i donje šuplje vene, a sprijeda ga pokrivaju gornja mezenterična arterija i vena. Vrat gušterače povezuje glavu s ostatkom tijela žlijezde, dug je 1,5 do 2 cm i širok 3 do 4 cm. Sa stražnje strane vrata spajaju se portalna vena, gornja mezenterična i lijenalna vena. Na glavu i vrat nastavlja se tijelo gušterače koje s prednje strane prekriva peritoneum burze omentalis i na taj način odvaja želudac od parenhima gušterače, dok sa stražnje strane prolaze abdominalna aorta i gornja mezenterična arterija. Tijelo postupno prelazi u rep koji završava u hilusu slezene i razmjerno je pokretan dio žlijezde, a zajedno s lijenalnom arterijom i venom nalazi se unutar splenorenalnog ligamenta. Glavni izvodni kanal gušterače (ductus Wirsungi) nastaje spajanjem manjih postraničnih lobularnih izvodnih kanalića. Najveći promjer glavnog izvodnog kanala je u području glave (4-5 mm), a prolazeći kroz vrat, tijelo i rep postupno se sužava do konačne širine od 2 mm. Naposljetku se glavni vod gušterače spaja s glavnim žučnim vodom i priključuje na dvanaesnik u području velike papile dvanaesnika (papilla Vateri). Povrh toga, gušterača uglavnom ima i akcesorni vod (ductus Santorini) koji komunicira s glavnim vodom ili se samostalno ulijeva u dvanaesnik proksimalno od papile Vateri. 80% parenhima žlijezde čini egzokrino tkivo podijeljeno u više lobularnih podjedinica sastavljenih od acinusa.



Acinusi su cjevaste tvorbe obložene piramidalnim acinarnim stanicama koje u lumen acinusa izlučuju probavne enzime: amilaze, lipaze, fosfolipazu A2, kolesterol esterazu, tripsinogen i kimotripsinogen. Ti enzimi se secerniraju u tekućini bogatoj bikarbonatnim ionima kroz izvodne kanale gušterače sve do dvanaesnika. Endokrini dio žlijezde čine Langerhansovi otočići koji su raspoređeni po svim dijelovima žlijezde, ali su najkoncentriraniji u području repa. U središnjem dijelu otočića su beta stanice koje luče inzulin. Perifernije od njih smještene su alfa stanice koje proizvode glukagon, dok delta stanice luče somatostatin, a PP stanice pankreatični polipeptid. Poznavanje topografske anatomije je preduvjet za razumijevanje načina nastanka bolesti gušterače te pronalazak najboljih dijagnostičkih i terapijskih mogućnosti svih bolesti gušterače, a posebno tumora čija je incidencija danas u porastu.



Slika 1. Anatomija gušterače



Slika 2. Histologija gušterače

### **3.2. Epidemiologija cističnih promjena gušterače**

Većina tumora gušterače su egzokrini tumori koji nastaju iz duktalnih i acinarnih stanica. Od svih tumora, duktalni adenokarcinomi zauzimaju 85-90%, a ostalih 10 -15% čine cistični tumori(1). Prema dosadašnjim istraživanjima smatra se da 1,2% populacije ima ciste gušterače od kojih 60% čine cistični tumori, dok ostatak čine pseudociste, kongenitalne ciste, cistično degenerirani solidni tumori i izvanpankreasne ciste(1). Danas cistične promjene gušterače predstavljaju veliki dijagnostički i terapijski izazov jer njihova biološka pojavnost varira od benignog do malignog oblika. Zbog toga je vrlo važno na vrijeme ustanoviti njihovo postojanje kako bi se pravovremeno spriječila progresija u maligni oblik te umanjila potreba za cijeloživotnim liječenjem, odnosno prepoznala bolest na samom početku kada postoje kurativne terapijske opcije. Široka primjena dijagnostičkih slikovnih metoda povećala je učestalost detekcije cista gušterače čija prevalencija danas iznosi 2,5%, a povećava se s dobi što se vidi u podatku da otprilike 10% starijih od 70 godina ima dijagnostičkaru cističnu leziju gušterače(2). Cistične promjene gušterače se najčešće klasificiraju prema njihovom malignom potencijalu prema Svjetskoj zdravstvenoj organizaciji (3).

**Tablica 1.** Klasifikacija cističnih promjena gušterače prema Svjetskoj zdravstvenoj organizaciji

<b>EPITELNE NEOPLASTIČNE</b>	<b>EPITELNE NENEOPLASTIČNE</b>
Intraduktalna papilarna mucinozna neoplazma	Limfoepitelna cista
Mucinozna cistična neoplazma	Mucinozna neneoplastična cista
Serozna cistična neoplazma	Enterogena cista
Serozni cistadenokarcinom	Retencijska cista
Cistični neuroendokrini tumor	Periampularna cista duodenuma
Cistadenom acinarnih stanica	Endometrijska cista
Cistični karcinom acinarnih stanica	Kongenitalna cista
Solidna pseudopapilarna neoplazma	
Cistični duktalni adenokarcinom	
Cistični pankreatoblastom	
Cistični teratom	
Cistični hamartom	
<b>NEEPITELNE NEOPLASTIČNE</b>	<b>NEEPITELNE NENEOPLASTIČNE</b>
Benigna neepitelna neoplazma	Cista vezana uz pankreatitis
Maligna neepitelna neoplazma	Parazitarna cista

### 3.3. Etiologija cističnih promjena gušterače

Ciste gušterače mogu postojati kao rezultat kongenitalnih, upalnih, benignih ili malignih tumorskih procesa.

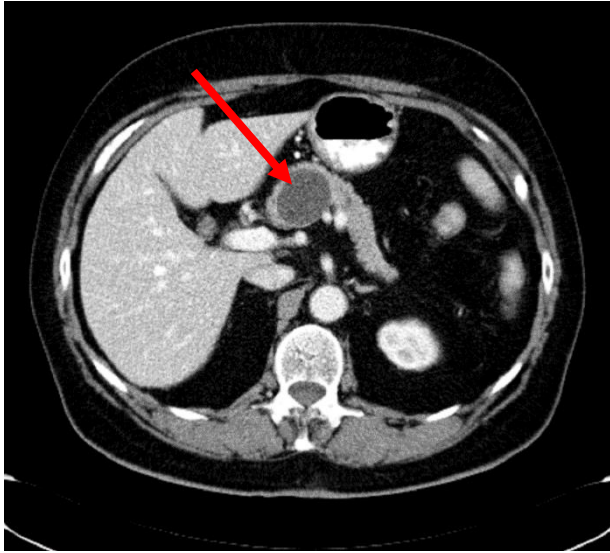
1. Kongenitalne ili “prave” ciste su one koje nisu posljedica niti upalnih niti tumorskih procesa i mogu se dijagnosticirati u bilo kojoj dobi, čak i prenatalno. Mogu biti solitarne ili multiple, a od pseudocista se razlikuju po tome što imaju epitelnu sluznicu(4). Multiple ciste gušterače češće se nalaze u sklopu sindroma i multisistemskih poremećaja uključujući autosomno dominantnu policističnu bolest, cističnu fibrozu i von Hippel-Lindau sindrom. Najčešća lokalizacija je područje tijela i repa gušterače.
2. Upalne ciste su posljedica akutne ili kronične upale gušterače. Nepravilnog su oblika, septirane s mjestimičnim zadebljanjima stijenke i kalcifikatima(5). Sadržaj je nemucinozan, niske viskoznosti, a mogu se naći i ostaci nekrotičnih stanica te krv(6). Kompjutorizirana tomografija (CT) i magnetska rezonancija (MR) najčešće pomažu pri utvrđivanju dijagnoze pseudociste ili kasne ograđene nekrotične kolekcije dodatnom evaluacijom parenhima gušterače (znakovi akutnog ili kroničnog pankreatitisa kalcifikati u parenhimu ili glavnom vodu gušterače).
3. Cistični tumori su epitelom obložne tvorbe ispunjene tekućim sadržajem koje mogu imati određeni maligni potencijal, u ovisnosti o tome kojom vrstom epitela su obložene.

## 4. CISTIČNI TUMORI GUŠTERAČE

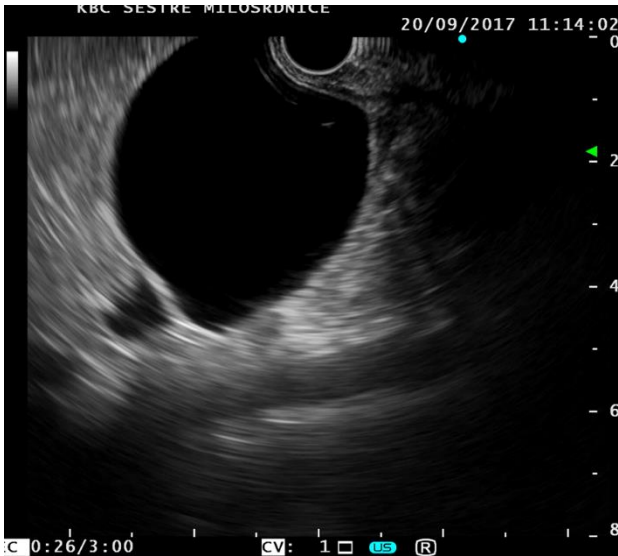### 4.1. Mucinozna cistična neoplazma

Mucinozne cistične neoplazme (MCN) su najčešći cistični tumori gušterače prisutni u 10-45% slučajeva cističnih tumora. Čine ih 1-2cm velike septirane ciste koje karakterizira debela stijenka građena od visokih kolumnarnih stanica koje proizvode mucin i stromu ovarijskog tipa što se smatra značajnim u postavljanju dijagnoze MCN(7). Patognomoničan znak predstavljaju ekscentrično smještene kalcifikacije koje se doduše nalaze u samo 15% slučajeva(8). Najčešće je cista unilokularna i ne radi pritisak na okolne vodove gušterače niti stvara komunikaciju s njima(9). MCN ima tendenciju nastanka u ljudi mlađe životne dobi, predominantno žena, pretežito u distalnim dijelovima gušterače kao što su tijelo i rep. Najviša incidencija bolesti je zabilježena u 5.desetljeću, ali nije rijetkost da se MCN razvije i prije 35. godine života(10). Sadašnja patološka klasifikacija MCN dijeli na: benigne (72%), granične (10,5%) i maligne oblike (17,5). Maligna alteracija ovakvih promjena događa se u 25% pacijenata, a vjerojatnost se povećava povećanjem veličine ciste, zadebljanjem i nepravilnostima stijenke te stvaranjem unutarcističnih solidnih dijelova(11). Većina pacijenata se žali na bol ili prisutnost palpabilne mase u abdomenu. Budući da se danas povećala učestalost korištenja CT-a, u 25% pacijenata se MCN otkrije slučajno u nalazu CT-a abdomena. Na dijagnozu MCN-a treba posumnjati kada se u nalazu CT-a ili MR-a nađe cista tijela ili repa gušterače u sredovječne žene. U takvim slučajevima koristi se endoskopski ultrazvuk (EUZ) koji može promjenu prikazati puno detaljnije nego CT ili MR, a uz to može se istovremeno napraviti i tankoiglena aspiracija (FNA) sadržaja ciste. Aspiracija sadržaja ciste je uglavnom otežana zbog gustog i viskoznog sluzavog sadržaja

zbog čega se često pristupa uporabi igle većeg kalibra (19-gauge). Ukoliko se citološkom analizom punktata utvrdi prisutnost mucinoznog sadržaja, mucinoznih epitelnih stanica, niskih vrijednosti amilaza i visokih vrijednosti karcinoembrijskog antigena(CEA), to ide u prilog dijagnozi mucinoznog cističnog tumora(12). Razina CEA u punktatu je najtočniji tumorski marker u dijagnostici MCN s dijagnostičkom točnošću od 79% kada je razina iznad 192 ng/mL(13). Nažalost, razine CEA u sadržaju ciste ne mogu sa stopostotnom sigurnošću reći radi li se malignom ili benignom tumoru. Premda se mucinozni cistični tumori promatraju kao premaligne promjene, njihov pravi prirodni maligni potencijal još nije u potpunosti poznat. Stoga, kirurška resekcija nije nužno potrebna kod svih pacijenata. Liječnička odluka o načinu liječenja se temelji na brojnim čimbenicima kao što su karakteristike samog tumora, starost pacijenta, opće stanje pacijenta i prisutni komorbiditeti te dostupnost adekvatno stručnog i educiranog osoblja. Čimbenici koji bi favorizirali konzervativniji pristup liječenju su: pacijent starije životne dobi s pratećim komorbiditetima, malene, tankozidne, asimptomatske ciste <40mm koje ne pritišću i ne komuniciraju s okolnim strukturama, niska razina CEA te odsutnost malignih stanica u punktatu. U tom slučaju treba ponoviti EUZ za 6 mjeseci, odnosno svakih godinu dana ukoliko je nalaz u stagnaciji(14). Invazivniji pristup je opravdan kod mlađih pacijenata dobrog općeg stanja bez pratećih komorbiditeta s velikim i simptomatskim cistama gušterače. Kada se dijagnosticiraju, maligne ciste je potrebno kirurški resekirati ukoliko je pacijent adekvatan kandidat za operaciju.



**Slika 3. Prikaz MCA kompjutoriziranom tomografijom (preuzeto iz elektronske baze KBCSM)**

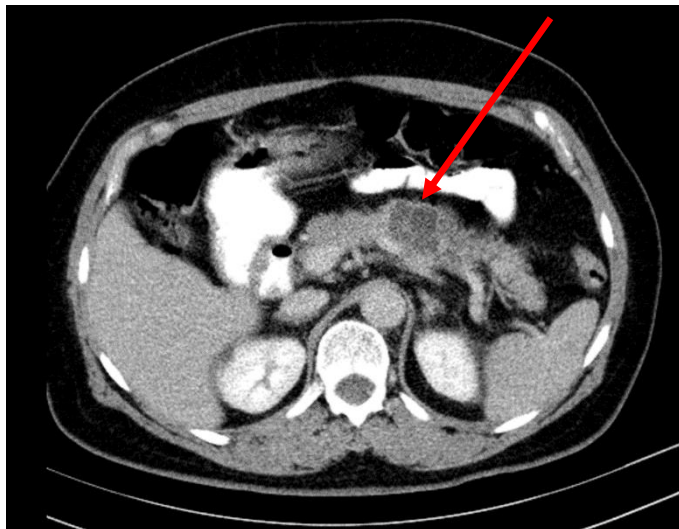


**Slika 4. Prikaz MCA endoskopskim ultrazvukom (preuzeto iz elektronske baze KBCSM)**

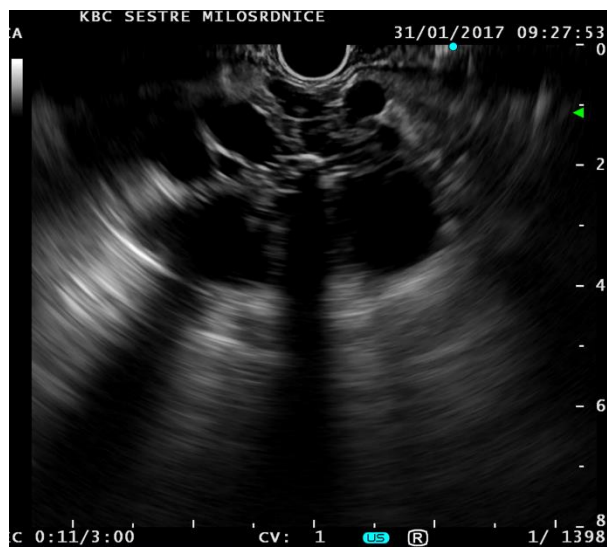

## 4.2. Serozni cistadenom

Serozni cistadenomi su drugi po učestalosti među cističnim tumorima gušterače. Klinički se prezentiraju slično kao MCN, a uglavnom se dijagnosticiraju u žena u 6. desetljeću života. U 50-70% slučajeva smješteni su u tijelu i repu žlijezde. Većina bolesnika je asimptomatska, ali se katkada može osjetiti i palpabilna masa ukoliko je tumor dosegao veličinu od 10-20cm. Karakteristično za serozni cistadenom jest prisutnost vrlo malih cisti (1-2cm) s multiplim septama što im daje izgled pčelinjeg saća zbog čega se ponekad na slikovnim dijagnostičkim metodama doimaju kao solidna masa(6). Patognomoničan znak na CT-u, prisutan doduše u samo 10% slučajeva, je prikaz središnje fibroze i kalcifikata organiziranih u oblik poput sunčevih zraka(7). Vrlo često se nađe i prisutnost vaskularne proliferacije koja okružuje tvorbu. Sadržaj ciste je obično bistar, nije sluzav i sadrži makrofage i hemosiderin što upućuje na vaskulano podrijetlo tvorbe. Citološkom analizom punktata karakteristično se nalaze niske vrijednosti CEA, slaboviskozan sekret i nepostojanje malignih stanica. U literaturi je opisan i makrocistični oblik seroznog cistadenoma koji se odlikuje jednom cističnom tvorbom većom od 2cm sa ili bez septi(8). Ovaj oblik može biti teško razlikovati od MCN(10). Za razliku od MCN-a, serozni cistadenom se smatra benignim tumorom, iako postoje i rijetki slučajevi seroznih cistadenokarcinoma. Kirurška resekcija tvorbe je terapija izbora kada se radi o simptomatskim lezijama. Terapija za asimptomatske lezije je redovito praćenje pod kontrolom gastroenterologa.



**Slika 5. Prikaz SCA kompjutoriziranom tomografijom (preuzeto iz elektronske baze KBCSM)**

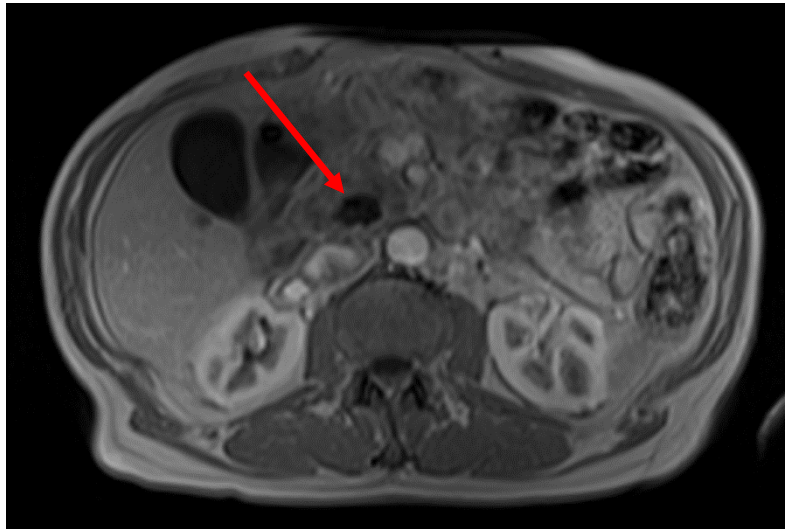


**Slika 6. Prikaz SCA endoskopskim ultrazvukom (Preuzeto iz elektronske baze KBCSM)**

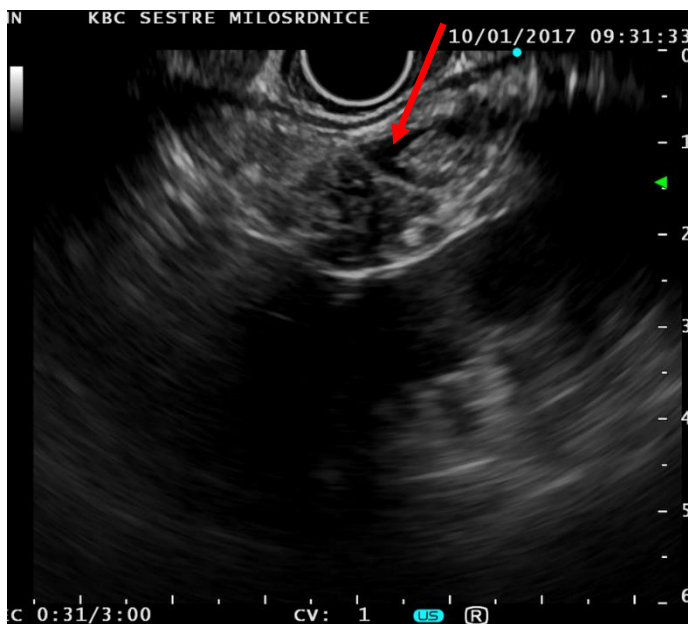
### 4.3. Intraduktalna papilarna mucinozna neoplazma

Intraduktalna papilarna mucinozna neoplazma (IPMN) je potencijalno maligna tvorba koja nastaje iz glavnog izvodnog kanala (MD) i/ili postraničnih ogranaka (BD) glavnog izvodnog kanala gušterače. IPMN karakterizira proliferacija papilarnog epitela, dilatacija vodova gušterače, formacija cista te različiti stupanj celularne atipije. Promatrano histološki, epitel IPMN-a može pokazivati promjene u rasponu od hiperplazije do karcinoma unutar iste lezije. IPMN-ovi se općenito prema WHO klasificiraju u sljedeće skupine: benigni, granični i maligni oblici koji daju metastaze u limfne čvorove u 33-51% slučajeva. Imunohistokemijsko bojanje antitijelima mucina omogućuje diferencijaciju između četiri tipa IPMN-a: želučani, intestinalni, pankreatobilijarni i onkocitički(15). Trenutno je moguće razlikovati ove podtipove tumora samo u kirurški reseciranim uzorcima tkiva. Klinički se IPMN pojavljuje s jednakom učestalošću u oba spola pretežno oko 65. godine života. Pacijenti se rijetko žale na bolove u trbuhu i gubitak apetita, a u njihovoj dosadašnjoj anamnezi nalaze se česte akutne upale gušterače. Neoplazme nastale u postraničnim granama (BD-IPMN) imaju manji rizik za malignu alteraciju (otprilike 20%), dok neoplazme epitela glavnog izvodnog kanala (MD-IPMN) imaju rizik od 70% za prelazak u maligni tumor(16). Kod invazivnih oblika diseminacija bolesti u limfne čvorove prisutna je u 33 do 51% slučajeva(17). Žutica, novonastala šećerna bolest, prisutnost muralnih nodula većih od 5mm, solidne komponente cista, rast ciste  $\geq 5$ mm/godinu, promjer ciste  $> 40$ mm te proširenje glavnog pankreatičnog voda  $\geq 10$  mm su visoko prediktivni čimbenici za nastanak malignog tumora. Dijagnostička obrada pacijenta sa sumnjom na IPMN uključuje CT ili MR trbuha te magnetnorezonantnu kolangiopankreatografiju (MRCP). Nalaz pankreatografije tipično pokazuje dilataciju glavnog voda gušterače, gustu sluz i čvoriće u stijenci voda te komunikaciju ciste s

glavnim vodom gušterače. Dilatacija glavnog voda gušterače veća od 10mm uz prisutnost još jednog od rizičnih čimbenika je apsolutna indikacija za kiruršku resekciju. Kada postoje jasni znakovi maligniteta uz pozitivnu obiteljsku anamnezu za tumore probavnog trakta, svakako se preporuča napraviti potpuno odstranjenje gušterače i limfnih čvorova (18). U slučajevima kada ne postoji indikacija za operativno liječenje provodi se praćenje svakih šest mjeseci unutar prve godine, a zatim jednom godišnje ukoliko se ne razviju simptomi ili promijene u samoj žlijezdi koje bi povećavale vjerojatnost za malignu alteraciju. Prognoza nakon resekcije IPMN-a je jako dobra, a petogodišnje preživljenje iznosi 75%. Čimbenici koji se povezuju s lošijim ishodom su: visoke vrijednosti bilirubina, invazivni oblik IPMN-a, vaskularna infiltracija i metastaze u okolne limfne čvorove. Povrat bolesti kod neinvazivnih oblika IPMN-a je jako rijedak, a kod invazivnih se pojavljuje u 12-65% slučajeva pretežno u prve tri godine nakon operacije. Stoga je iznimno važno vršiti dugoročni postoperativni nadzor pacijenata koji su operirali IPMN.



**Slika 7. Prikaz IPMN magnetskom rezonancijom (preuzeto iz elektronske baze KBCSM)**



**Slika 8. Prikaz IPMN endoskopskim ultrazvukom (preuzeto iz elektronske baze KBCSM)**

#### **4.4. Solidna pseudopapilarna neoplazma**

Solidna pseudopapilarna neoplazma (SPN) čini manje od 10% cističnih tumora gušterače(19). Iako se mogu pojaviti u oba spola, ipak puno češće obolijevaju žene nego muškarci. Općenito, to je bolest mladih žena u 30-im godinama života. Tumor raste prilično polako i ne uzrokuje nikakve simptome dok ne dosegne određenu veličinu(20). Upravo zbog tako usporenog rasta i indolentnog tijeka bolesti, dijagnosticira se tek kad naraste do značajne veličine koja u prosjeku iznosi 10cm i počne pritiskati okolne strukture u truhu pa se pacijenti najčešće žale na bol. Obično se radi o hipovaskularnoj, dobro ograničenoj cističnoj tvorbi lokaliziranoj u području tijela ili repa gušterače. Ovisno o količini nekrotičnog i hemoragijskog sadržaja, solidna i papilarna epitelijalna neoplazma, tijekom dijagnostičke pretrage endoskopskim ultrazvukom doimati će se više kao cistična odnosno solidna masa. Najkarakterističniji nalaz je tumorska tvorba sa središnjim raspršenim nekrotičnim sadržajem, a za postavljanje dijagnoze uobičajno se koristi EUZ-FNA. Iako većina SPN pokazuje benigno biološko ponašanje, zabilježeni su slučajevi maligne alteracije u čak 20%. Znakovi koji upućuju na maligni tumor su perineuralna invazija, vaskularna infiltracija i širenje na okolna tkiva. Metastaze se prvo javljaju u jetri u 5-10% pacijenata. Petogodišnje preživljenje nakon operativnog zahvata iznosi 95%.

## 4.5. Neuroendokrini tumori gušterače

Neuroendokrini tumori gušterače (PNET) su rijetki i nalaze se u manje od 10% slučajeva tumora gušterače. Približno jedna trećina ovih tumora klasificira se kao funkcionalni neuroendokrini tumori što znači da tumorska masa proizvodi i luči ekscesivne količine hormona koji dovode do kliničke manifestacije bolesti. Dva klinički najčešća oblika su inzulinom i gastrinom. Inzulinom se klinički prezentira refrakternom hipoglikemijom, dok gastrinom izaziva simptome boli u trbuhu, povraćanje i peptički ulkus. Mjerenje ekscesivne produkcije hormona temelj je za postavljanje dijagnoze PNET-a. Nefunkcionalni oblik (NFPNET) karakterizira postojanje tumora, ali bez nastanka simptoma(21). Zbog nedostatka karakterističnih simptoma vezanih uz pretjeranu produkciju hormona, NFPNET se obično prepozna u kasnijem stadiju bolesti kada je već dosegnuo značajnu veličinu te zbog pritiska na okolne strukture izaziva simptome poput žutice, pankreatitisa, gubitka na težini te boli u trbuhu(22). Diferencijacija malignog od benignog oblika je teška i temelji se isključivo na patohistološkoj analizi uzorka tkiva tumora(23). Brojna istraživanja do sada su ustanovila da osjetljivost EUZ-a u dijagnostici PNET-a iznosi 77-94%(24). Za cistične oblike PNET-a veće od 20mm preporuča se kirurška resekcija čiji opseg ovisi o lokalizaciji lezije (pankreatoduodenektomija, distalna pankreatektomija ili enukleacija uključujući i limfadenektomiju). Za asimptomatske lezije  $\leq 20$ mm uz odsutnost znakova koji idu u prilog malignosti, preporuča se redovito praćenje. Cistični oblici PNET-a su biološki manje agresivni od solidnih vrsta PNET-a. Bez obzira na to, cistični PNET-ovi imaju rizik od maligne alteracije čak 20% s vjerojatnošću petogodišnjeg preživljenja od 87-100%(25). Promjer cistične lezije je važan prognostički čimbenik te se lezije  $\leq 20$  mm smatraju indolentnim tvorbama s malenim rizikom od maligne transformacije(26).

## **5. DIJAGNOSTIKA CISTIČNIH TUMORA GUŠTERAČE**

### **5.1. Radiološke metode**

Na cistične promjene gušterače se u početku najčešće posumnja na temelju nalaza transabdominalnog ultrazvuka, CT-a ili MR-a bilo da se radi o slučajnom nalazu ili u sklopu dijagnostičke obrade pacijenata sa simptomima kao što su nadutost, bol, palpabilna masa u trbuhu koji upućuju na neko gastrointestinalno zbivanje. Prvi cilj radiološke dijagnostike u tom slučaju je napraviti distinkciju radi li se o benignoj ili malignoj cističnoj tvorbi.

#### **5.1.1. TRANSABDOMINALNI ULTRAZVUK (TAUZ)**

Transabdominalni ultrazvuk inicijalna je metoda izbora za evaluaciju lezija gušterače upravo zbog svoje neinvazivnosti te široke i lake dostupnosti. Međutim, TAUZ-om je ponekad vrlo teško prikazati patološke promjene gušterače zbog dubokog retroperitonealnog smještaja gušterače, otežanog ultrazvučnog prijenosa uslijed ispunjenosti crijeva zrakom, pacijentovog tjelesnog habitusa te činjenice da uspješnost ultrazvučne tehnike ovisi o iskustvu liječnika. Ukupna osjetljivost i specifičnost TAUZ-a iznosi oko 88% dok je točnost u postavljanju dijagnoze cističnih tumora približno 82%(27). Srednja veličina cista detektiranih uz pomoć TAUZ-a je uglavnom  $\geq 10$  mm i najčešće su lokalizirane u glavi gušterače(28). TAUZ se preporuča kao dobra metoda za praćenje asimptomatskih pacijenata i promjena cističnih lezija, posebno kod cista koje se, ovisno o lokalizaciji, tom metodom mogu dobro



vizualizirati. Nerijetko se ovom metodom mogu uočiti promjene veličine ciste ili razvoj nekih od karakteristika malignosti. U tom slučaju prelazi se na daljnje dijagnostičke metode čija je osjetljivost i specifičnost u detekciji cističnih tumora značajno veća nego pri upotrebi TAUZ-a.

### **5.1.2. KOMPJUTORIZIRANA TOMOGRAFIJA (CT)**

Sljedeća dijagnostička metoda koja je izvodi pri sumnji na postojanje lezija gušterače je CT abdomena jer omogućava točniju lokalizaciju lezija i morfološki prikaz. CT daje dobar prikaz unilokularnih i multilokularnih cista dobro ograničenih okolnim tkivom, može vrlo detaljno prikazati muralne čvoriće, duktalnu dilataciju, središnje kalcifikate po tipu “sunčevih zraka” i sl. Međutim, točnost ove dijagnostičke metode u razlikovanju benignih od potencijalno malignih cističnih lezija iznosi samo 61% pa se CT nikako ne koristi kao jedina radiološka metoda pri postavljanju dijagnoze cističnih tumora (29). Detaljniji prikaz parenhima gušterače, septa, solidnih dijelova tumora ili zadebljanja stijenke predstavljaju limitirajući faktor ove radiološke metode. Jednako tako ograničenja CT-a uključuju i značajnu stopu pogrešno postavljenih dijagnoza čak i u slučajevima prisutnosti karakterističnih morfoloških pokazatelja malignosti. Za određivanje stadija bolesti te predikcije vaskularne invazije ponovno je EUZ pokazao prednost nad drugim metodama. Ipak, CT i MR su superiorniji nad EUZ-om samo ukoliko se radi o dijagnostici metastatske bolesti. CT je koristan jer dobro prikazuje središnje i perifrene

kalcifikate, dok MR bolje prikazuje meka tkiva te odnos cističnih lezija prema okolnim organima. Međutim, niti jedna od tih metoda ne može detaljno analizirati cističnu leziju, zbog čega se najviše upotrebljava EUZ koji između ostaloga pruža i mogućnost aspiracije sadržaja ciste. Neka dosadašnja istraživanja sugeriraju uporabu pozitronske emisijske tomografije (PET-CT) koja može biti korisna u evaluaciji cističnih lezija jer pruža uvid u metaboličku aktivnost ciste za koju se smatra da može biti povezana s malignim potencijalom promatrane lezije. Osjetljivost PET-a u detekciji malignih neoplazmi iznosi 94%, dok je specifičnost 97%. Iako se PET ne koristi kao rutinska dijagnostička metoda evaluacije cističnih promjena, može se razmotriti njegova korist u konzervativnom praćenju pacijenata s cistama gušterače.

### **5.1.3. MAGNETSKA REZONANCIJA (MR)**

Važnu ulogu u karakterizaciji i praćenju cističnih promjena igra MR jer omogućuje dobar prikaz unutarnjih značajki ciste (hemoragija, septe, solidni dijelovi) i izvodnih kanala gušterače. MR se koristi obično u slučajevima kada je nalaz CT-a pokazao nespecifične ili višeznačne promjene u parenhimu gušterače. Cistične lezije su heterogeno hipointenzivne na T1 slikama dok su na T2 slikama ciste i dilatirani gušteračni vodovi obično jako hiperintenzivni. Unatoč mucinoznom sadržaju MCN-a, MR najčešće prikazuje karakteristike signala jednostavne tekućine tj. signal homogenog niskog intenziteta na T1 i homogenog visokog intenziteta na T2. MR omogućuje najtočniji prikaz morfologije stijenke i solidnih komponenata ciste. Središnji kalcifikati karakteristični za serozni cistadenom vide se kao hipointenzivni signali na T1 slikama. Glavni vod u području glave se uz pomoć MRCP-a prikazuje u 97% slučajeva, a u području repa u 83%. Dijagnostička točnost MRCP-a pri postavljanju dijagnoze MD-IPMN-a je 80%, a kod BD-IPMN-a iznosi 100%. Nalaz MRCP-a koji sugerira razvoj malignog tumora uključuje čvoriće unutar stijenke ciste i difuznu dilataciju glavnog voda gušterače > 15 mm(30).

#### 5.1.4. ENDOSKOPSKI ULTRAZVUK (EUZ)

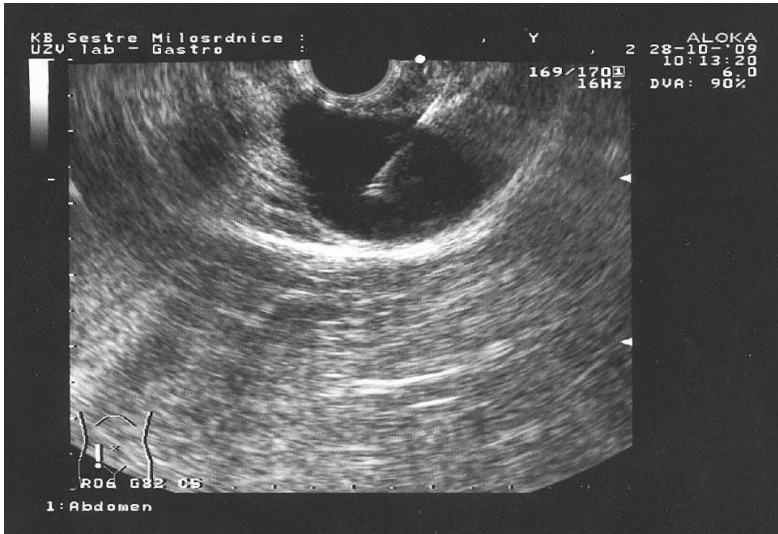Endoskopski ultrazvuk je najosjetljivija dijagnostička metoda i zlatni standard u detekciji benignih i malignih tvorbi gušterače. Osim detaljne vizualizacije lezije omogućava i uzimanje uzorka postupkom koji se naziva tankoiglena aspiracija vođena endoskopskim ultrazvukom (EUZ-FNA)(31). Ovaj novi pogled na dijagnostiku bolesti probavne cijevi i hepatopankreatobilijarnog trakta omogućio je značajno poboljšanje dijagnostike gastrointestinalnih tumora, ali i drugih patoloških stanja u gastroenterologiji. Osim toga metoda je omogućila i niz interventnih zahvata koji se kreću od citoloških punkcija do vrlo složenih terapijskih zahvata u pankreatobilijarnom traktu. Ultrazvučna sonda endoskopa može biti linearna ili radijalna. Sonda radijalnog ehoendoskopa okomita je na os endoskopskog instrumenta i omogućuje prikaz od 360°, koji donekle podsjeća na onaj dobiven CT-om, a uglavnom se koristi za procjenu invazije tumorskih procesa, limfonoda, isključenje koledokolitijaze i sl. Sonda linearnog ehoendoskopa paralelna je s endoskopskim dijelom instrumenta, s vidnim poljem od 120° do 180°, a snima smo duž osi endoskopa, ali zato može poslužiti i u terapijske svrhe(32). Nekoć se smatralo da su cistične lezije, pa tako i cistični tumori, vrlo rijetki entiteti, ali sve češćom upotrebom slikovnih dijagnostičkih metoda, a posebno EUZ-a, porasla je prevalencija tih patoloških promjena gušterače(32). EUZ je iznimno koristan u otkrivanju malih tumora koji prethodnim dijagnostičkim metodama nisu zabilježeni(33). Utvrđeno je da za tumore veličine do 20 mm, EUZ ima osjetljivost 98-100%, za razliku od CT-a koji ima 40-67% ili MR-a čija osjetljivost iznosi 33%(34). Za lezije veće od 20 mm raste specifičnost CT-a do 77%, ali EUZ je i dalje dominantnija metoda sa prosječnom specifičnošću od 99% i time postaje metoda koja je dominantnija i nad CT-om i nad MR-om(32). U svih pacijenata s opstruktivnom žuticom, čiji

nalaz CT-a ili MR-a ne pokazuje nikakva odstupanja od normale, indicirano je učiniti EUZ. EUZ-om se može prikazati cjelokupna struktura parenhima gušterače, ukupna veličina, lokalizacija i broj cista, komunikaciju s glavnim ili postraničnim vodom, debljina stijenke, prisutnost kolateralnih krvnih žila, intracistične tvorbe poput septi, solidnih dijelova, kalcifikata i sl.(35). Ova metoda također omogućava vizualizaciju osnovnih karakteristika cistične tvorbe koja se povezuje s visokim potencijalom malignosti kao što su zadebljala stijenka ciste, septe, prošireni vodovi gušterače, prisutnost intramuralnih čvorića i veličina ciste iznad 1,5 cm(36). Nalaz EUZ-a pokazuje brojne morfološke razlike za pojedine tipove cističnih tumora gušterače. Serozna cistična neoplazma se uz pomoć EUZ-a karakteristično prikazuje kao mikrocistična lezija, veličine do 5 mm, ispunjena tekućinom te pregrađena tankim fibroznim septama koje nalikuju na pčelinje saće. S druge strane, MCN se uglavnom vidi kao velika cistična lezija, veličine do 2 cm, pregrađena septama i ispunjena vrlo viskoznom sadržajem kojega je katkad vrlo teško aspirirati. EUZ-om se, također, daju jednostavno prikazati cistična proširenja glavnog ili postraničnih izvodnih kanala što je karakteristika IPMN-a. SPN karakterizira mješavina cističnih i solidnih komponenata pa se karakteristično prikazuju kao hipoehogene strukture. Nakon lokalizacije tumora odabire se adekvatno mjesto za aplikaciju aspiracijske igle. EUZ-FNA izvodi se uz pomoć linearne sonde endoskopa dok je pacijent za to vrijeme sediran i adekvatno kardiorespiratorno monitoriran. Položaj sonde na distalnom kraju endoskopa omogućava praćenje i napredovanje igle (19 - 25 gauge) u ciljanu leziju u stvarnom vremenu. Igla se uvodi polako, izbjegavajući vaskularne strukture, u najširi dio ciste te se uklanjanjem stileta omogućava aspiracija sadržaja ciste. Uzorak se, zatim, izvuče iz lumena igle i stavi na predmetna stakalca. Ukupna osjetljivost i specifičnost EUZ-FNA seže od 85-98%, ali unatoč tome postoji negativna prediktivna vrijednost za tumore gušterače i iznosi 55%(37). Dakle, negativni ili nejasno dijagnosticirani rezultati punkcije ne isključuju u potpunosti mogućnost postojanja maligniteta.

Najčešće komplikacije EUZ-FNA su krvarenje, pankreatitis i perforacija, a dogode se u 0,5 do 2,5% pacijenata(38). Iako je krvarenje rijetko kada klinički značajno, treba biti oprezan da se ne kontaminira sadržaj ciste krvlju jer će to otežati citološku analizu. Rutinski se primjenjuje antibiotik intravenski prije samog dijagnostičkog postupka, a zatim per os tijekom 48h nakon postupka. Osim toga, rizik od komplikacija može se smanjiti ograničavanjem broja ulaza igala te potpunom aspiracijom cijelog sadržaja ciste. EUZ pokazuje manju točnost u detekcije lezija gušterače u pacijenata s kroničnim pankreatitisom, difuznim infiltrativnim karcinomom ili epizodom akutnog pankreatitisa unatrag 4 tjedna od EUZ-a. Unatoč visokoj osjetljivosti i maloj učestalosti razvoja komplikacija, EUZ-FNA ipak ima i neka ograničenja: invazivnost metode, potreban je citolog/tehničar u trenutku uzimanja uzorka da bi procijenio njegovu adekvatnost, otežano postavljanje dijagnoze dukalnog adenokarcinoma na temelju EUZ-a te niska prediktivna vrijednost metode. Kontrastni EUZ sve je češće predmet brojnih studija koje su pokazale da se uz pomoć kontrasta može dodatno povećati i osjetljivost i specifičnost EUZ-a u distinkciji tumora od drugih nemalignih lezija. Nedostaci ove tehnike su visoka cijena troškova te nedostatak adekvatno educiranog osoblja.

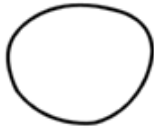


**Slika 9. Endoskopski ultrazvuk – linearna (lijevo) i radijalna (desno) sonda**



**Slika 10. Punkcija pod kontrolom EUZ-a**

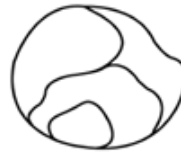### Lokularnost



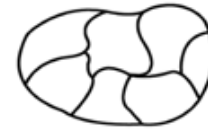
Unilokularno s glatkom konturom



Bilokularno s lobularnim konturama i debelom septom

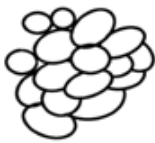

Oligolokularno

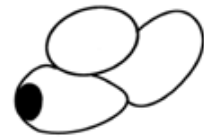


Multilokularno

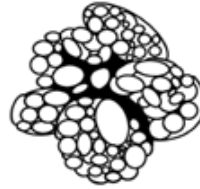### Veličina ciste



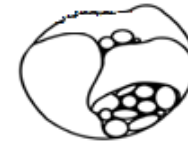Multiple mikrociste



Mikrociste s muralnim nodulom



Ciste poput pčelinjeg saća

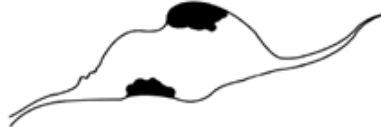

Miješane makro- i mikrociste

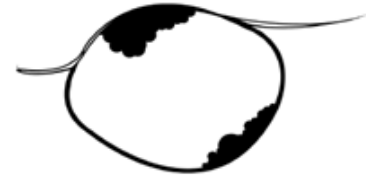### Komunikacija s vodom gušterače



IPMN postraničnog voda gušterače; grozdasta tvorba s komunikacijom



IPMN glavnog voda gušterače; sakularna dilatacija glavnog voda s tumorskom masom



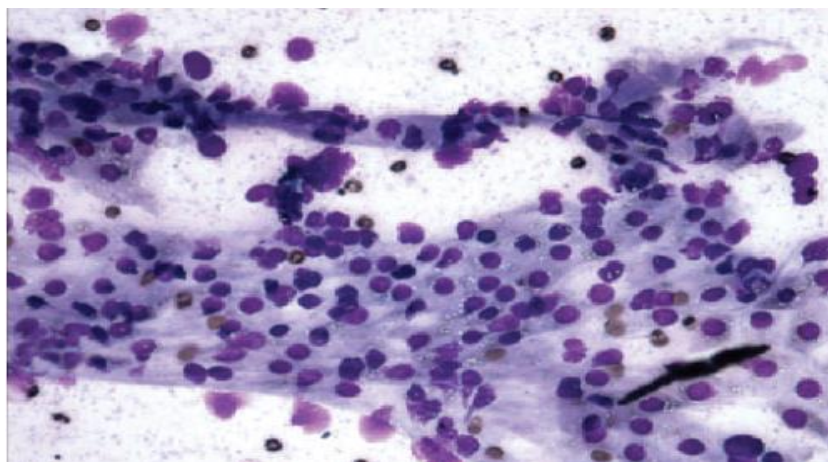
Mucinozni cistadenokarcinom bez komunikacije

**Slika 11. Morfološke karakteristike cističnih tumora gušterače promatranih EUZ-om**



## 5.2. Citološke i biokemijske metode


Većina dosadašnjih studija navodi da osjetljivost citologije u dijagnostici cističnih tumora gušterače iznosi 27-64%(39). U prilog tome govori i činjenica da čak i pri prisutnosti maligniteta, uzorci tkiva mogu biti lažno negativni što je najčešće posljedica pogreške uzorkovanja. U uzorcima prikupljenim za citološku analizu traži se prisutnost epitelnih stanica, glikogena, mucina, histiocita i/ili leukocita kao i sadržaj atipičnih, malignih stanica. Analiza sadržaja cista gušterače uključuje također i procjenu viskoznosti, prisutnost mucina, određivanje razine amilaza i lipaza, CEA i karbohidratni antigen 19-9 (CA 19-9)(40). Kada se nalazu citologije dodaju vrijednosti tumorskih markera, amilaza i tragovi mucina, osjetljivost se poveća na 80-90%(41).



**Slika 12. Citološki preparat dobiven punkcijom seroznog cistadenoma**

CEA je tumorski marker koji ima najveću dijagnostičku vrijednost za razlikovanje nemucinozne i mucinozne lezije. Ako se radi o pseudocisti, onda su obično razine CEA niske, osim u slučaju

infektivne pseudociste kada mogu biti povišene(42). S druge strane, mjere se razine amilaza u sadržaju ciste i obično su te razine povišene ukoliko cista komunicira s izvodnim kanalom gušterače (pseudociste, IPMN). Određivanje razine amilaza  $>5000$  U/L ima osjetljivost i specifičnost od 61% te služi za diferencijaciju pseudociste od drugih cističnih promjena gušterače(43). Za procjenu viskoznosti sadržaja ciste može poslužiti i “string sign”. Izvodi se tako da se kapljica sadržaja ciste stavi između palca i kažiprsta i mjeri maksimalna duljina rastezanja sluzi. Ta metoda koristi se kao zamjenska metoda umjesto mjerenja viskoznosti viskozimetrom. Dosadašnje studije su pokazale da se povećana viskoznost sadržaja ciste povezuje s većim malignim potencijalom promatrane lezije. U sadržaju benignih cista medijan viskoznosti odnosno “string sign” iznosi 0 mm, dok je u malignim cistama ili potencijalno malignim medijan 3,5 mm(44). Prisutnost ekstracelularnog mucina u aspiriranom sadržaju ciste je umjereno prediktivan čimbenik za mucinoznu neoplazmu. Dosadašnje studije su pokazale da kombinacija mjerenja razine CEA te citološke i biokemijske analize sadržaja ciste daje najbolje rezultate u diferencijaciji mucinoznih lezija(45).



**Slika 13. String sign test**

Primjena molekularnih tehnika temeljenih na analizi DNA služi kao dodatak procjeni cističnih lezija gušterače. Stanični sadržaj aspirata cistične lezije često je suboptimalan za analizu, ali dovoljna količina DNA izolirane iz liziranih i odljuštenih stanica epitela može se analizirati na genske abnormalnosti. Štoviše, cijelo egzonsko sekvencioniranje kao i ciljano sekvencioniranje genetskog materijala u sadržaju glavnih cista gušterače omogućilo je identifikaciju jedinstvenih mutacijskih profila karakterističnih za pojedini tip neoplazme gušterače. Otkrivanje gubitka heterozigotnosti (LOH) uporabom mikrosatelitskih markera blisko povezanih s ključnim tumor supresorskim genima mogu poslužiti kao zamjenski marker za gene inaktivacije(46). Ukoliko se iz sadržaja ciste uspije izolirati dostatna količina DNA molekula, provodi se daljnja analiza mutacija. Brojna istraživanja su pokazala kako je mutacija K-ras gena praćena alelnim gubitkom najprediktivniji faktor maligne alteracije(47). Detekcija K-ras mutacije korisna je u postavljanju

dijagnoze mucinozne neoplazme sa specifičnošću od 96%(47). Molekularna analiza u kombinaciji s vrijednostima CEA povećava specifičnost detekcije lezija gušterače do 100%. Budući da se K-ras mutacije i LOH pronalaze u tek 35% slučajeva i to uglavnom benignih cista gušterače, preporuča se ipak selektivan pristup DNA analizi više nego rutinski.

# **Analiza podataka nalaza EUZ-a bolesnika s cističnim tumorima gušterače u periodu od 10 godina u Kliničkom bolničkom centru “Sestara Milosrdnice”**

## **6. CILJEVI RADA**

Analizom baze podataka bolesnika kojim je učinjen EUZ u periodu od 2009. do 2018. godine na Zavodu za gastroenterologiju i hepatologiju KBC Sestre milosrdnice postavljeni su sljedeći ciljevi:

1. Ustanoviti pojavnost cističnih tumora gušterače u promatranom periodu.
2. Ustanoviti točnost EUZ-a u dijagnostici cističnih tumora gušterače.
3. Odrediti osjetljivost i specifičnost EUZ-a u dijagnostici malignih i potencijalno malignih oblika cističnih tumora gušterače kod bolesnika koji su podvrgnuti operativnom zahvatu.

## 7. MATERIJALI I METODE

Ova retrospektivna studija provedena je na Zavodu za gastroenterologiju i hepatologiju Kliničkog bolničkog centra “Sestre Milosrdnice” u Zagrebu. Studija sadrži kliničke podatke o bolesnicima, podatke o patohistološkim i citološkim nalazima te podatke o praćenju bolesnika s cističnim tumorima gušterače prikupljene iz bolničke elektronske arhive “sustav prijema pacijenata” unatrag 10 godina, od siječnja 2009. do prosinca 2018. godine. Analizirani su podaci 5014 bolesnika koji su podvrgnuti pretrazi EUZ-om u tom periodu. Svi ispitanici su prije dijagnostičke obrade potpisali informirani pristanak za navedenu dijagnostičku pretragu. Istraživanje je odobreno od strane Etičkog povjerenstva KBC Sestre milosrdnice.

### EUZ

Sama pretraga izvodila se uz pomoć endoskopskog ultrazvuka radijalnom ili linearnom sondom frekvencije 5-12 MHz. Pacijenti su prilikom pretrage ležali na lijevom boku uz prethodnu aplikaciju lokalnog anestetika (lidokain). Kod nekih bolesnika pretraga je rađena u analgesedaciji (midazolam iv ili propofol iv). Nakon adekvatne vizualizacije traženog cističnog tumora, uz pomoć EUZ-a bilježena je točna lokalizacija ciste (glava, procesus uncinatus, vrat, trup, rep), njezina veličina i struktura, postojanje septi, zadebljanja stijenke i solidnih dijelova, postojanje komunikacije ciste s glavnim ili postraničnim izvodnim vodom gušterače te postoji li dilatacija glavnog izvodnog voda gušterače, povećanih okolnih limfnih čvorova te sam izgled parenhima žlijezde. U određenog broja bolesnika učinjena je punkcija aspirata cistične tvorbe (EUZ FNA) čiji je uzorak zatim, ovisno o količini i kvaliteti, upućivan na citološku i biokemijsku analizu.

EUZ FNA nije rađena kod pacijenata koji su imali neku od kontraindikacija (aktivno zimanje antikoagulantne ili antiagregacijske terapije, koagulopatija bilo kojeg uzroka). Citološkom analizom ustanovljena je vrsta stanica te stupanj njihove atipije, dok je biokemijskom analizom utvrđena razina CEA u sadržaju ciste. Na temelju nalaza EUZ-a i citologije aspirata ciste postavljala se klinička dijagnoza na temelju koje je zatim donošena odluka o daljnjim terapijskim opcijama. Tijekom praćenja bilježili smo vrstu izvedene operacije i patohistološki nalaz, da li su nastupile postoperativne komplikacije, da li su pacijenti redovito praćeni nakon operacije te da li je učinjena kontrolna slikovna obrada.

### Statistička analiza dobivenih rezultata

Prikazana je deskriptivna statistička analiza podataka prikupljenih o cističnim lezijama gušterače. Kontinuirane varijable su izražene kao medijan. Usporedbe između pojedinih skupina izračunate su uz pomoć t-testa (usporedba muškaraca i žena obzirom na dob pri postavljanju dijagnoze),  $\chi^2$  testa (usporedba žena i muškaraca prema sijelu tumora) i Mann Whitney U testa (usporedba prema razinama CEA). Spearmanova korelacija korištena je pri usporedbi dobi pacijenata s veličinom tumora te dobi s razinom CEA. Svi podaci prikazani su u obliku apsolutnih brojeva, postotaka ili standardnih devijacija. U svim analizama  $p < 0,05$  se smatralo statistički značajnim.

## 8. REZULTATI

U vremenskom periodu od 2009. do 2018. godine na Zavodu za gastroenterologiju i hepatologiju KBC Sestre milosrdnice učinjeno je 5014 pregleda EUZ-om, a u 239 bolesnika je detektirano postojanje cističnog tumora gušterače.

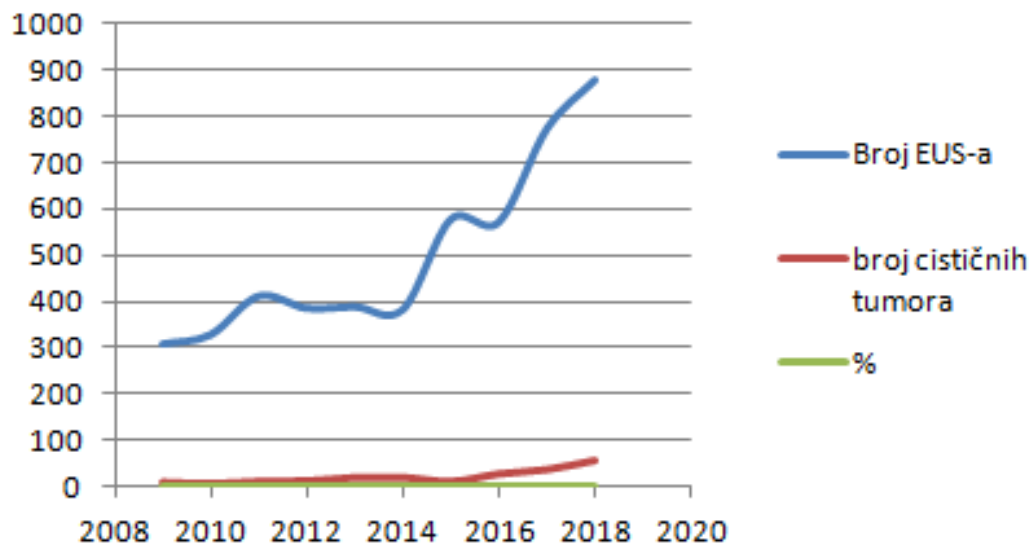
U Tablici 1 i Grafikonu 1. je prikazano kretanje broja EUZ-a i cističnih tumora detektiranih EUZ-om prema godinama u apsolutnim brojevima i slikovno.

**Tablica 2.**

Godina	Broj EUS-a	Broj cističnih tumora detektiranih EUZ-om	%
2009	310	11	3%
2010	330	8	2%
2011	143	13	3%
2012	387	14	3%
2013	390	22	5%
2014	384	22	5%
2015	578	13	2%
2016	572	30	5%
2017	773	43	5%
2018	877	63	7%



**Grafikon 1.**



U prvom dijelu rezultata prikazani su podaci za cijeli promatranu skupinu (N=239).

U drugom dijelu rezultata prikazani su podaci za dio bolesnika koji su operirani (N=40).

### **Svi promatrani ispitanici (N=239)**

Ukupno je bilo analizirano 239 ispitanika. Prema spolu, bilo je više žena (N=151; 63,7%) nego muškaraca (N=86; 36,3%). Srednja dob ispitanika (M) iznosila je 65,9 godina uz standardnu devijaciju (SD) od 12,75 godina. Medijan (Med) je iznosio 67,0 godina.

Srednja veličina otkrivene novotvorine iznosila je 25,7 mm (SD=19,34 mm), s medijanom 20 mm i rasponom veličina od 3 do 130 mm.

**Tablica 3.**

<b>Deskriptivni podaci o metričkim parametrima</b>										
	N*	M	-95% IP	+95% IP	Med	Min	Maks	DK	GK	SD
Dob	239	65,9	64,3	67,5	67,0	21,0	94,0	59,0	75,0	12,76
Veličina	236	25,7	23,3	28,2	20,0	3,0	130,0	11,0	35,5	19,34

\* N = broj osoba za koje je vrijednost poznata ili izmjerena; M = srednja vrijednost; +/-95% IP = intervali pouzdanosti; Min/Maks = najniža i najviša izmjerena vrijednost; DK/GK = donji i gornji kvartil; SD = standardna devijacija

U Tablici 4. navedene su kliničke dijagnoze

**Tablica 4.**

<b>Klinička dijagnoza</b>	<b>N</b>	<b>%</b>
NET	3	1,3
MCA	12	5,3
maligna cista	27	12,0
SCA	29	12,9
neneoplastična cista	70	31,1
IPMN	84	37,3

Tablica 5. sadrži učestalost morfoloških karakteristika cističnih tumora detektiranih EUZ-om.

**Tablica 5.**

<b>Morfološke karakteristike cističnih tumora</b>	<b>N</b>	<b>%</b>
Multilokularna	54	22,6
Solitarna	143	59,8
Septe	58	24,3
Solidni dijelovi	60	25,1
Zadebljana stjenka	30	12,6
Komunikacija s glavnim vodom	37	15,5
Komunikacija s postraničnim vodom	30	12,6
Dilatacija glavnog voda	49	20,5
Limfonodi	39	16,3
Parenhim gušterače uredan	179	74,9
FNA	127	56,2

Citološka analiza provedena je u nešto više od polovine ispitanika (55,6%), kako je prikazano u prethodnoj tablici. U Tablici 4. prikazani su rezultati pretrage. Vidljivo je da je nalaz FNA ukazivao na maligne ili potencijalno maligne u 26 od ukupno 124 osobe za koje su na raspolaganju podaci. Kod ostalih ispitanika nalaz je upućivao na benignu promjenu.

**Tablica 6.**

<b>Nalaz FNA</b>	<b>N</b>	<b>%</b>
Benigno	98	80,3
Granično	9	7,4
Maligno	15	12,3

Razina karcinoembrijskog antigena (CEA) kretala se u vrlo velikom rasponu od 0,2 do 55000 mg/dl.

<b>Deskriptivni podaci o metričkim parametrima</b>										
	<b>N*</b>	<b>M</b>	<b>-95% IP</b>	<b>+95% IP</b>	<b>Med</b>	<b>Min</b>	<b>Maks</b>	<b>DK</b>	<b>GK</b>	<b>SD</b>
CEA	71	3277,2	626,2	5928,2	20,0	0,2	55000,0	2,1	276,0	11200,2

\* N = broj osoba za koje je vrijednost poznata ili izmjerena; M = srednja vrijednost; +/-95% IP = intervali pouzdanosti; Min/Maks = najniža i najviša izmjerena vrijednost; DK/GK = donji i gornji kvartil; SD = standardna devijacija

Za određeni broj bolesnika (N=42) postojala je i patohistološka dijagnoza, kako je prikazano u Tablici 7.

**Tablica 7.**

Nalaz PHD	N	%
adenokarcinom + metastaze	2	4,8
NET	3	7,1
IPMN	4	9,5
drugo, maligno	5	11,9
cistadenoma	6	14,3
nemaligna promjena	8	19,0
adenokarcinom	14	33,3

Tablice koje slijede prikazuju usporedbu nalaza FNA i PHD-a te usporedbu kliničke dijagnoze i nalaza PHD.

**Tablica 8.**

Odnos nalaza FNA i nalaza PHD								
Histološki nalaz →	adenoc a	IPM N	adenoc a + meta	cistadenom a	drugo, malign o	nemalign o	NE T	Ukupn o
Citološki nalaz ↓								
adenokarcinom	2	0	0	0	1	1	0	<b>4</b>
cista	1	0	1	5	0	0	0	<b>7</b>
drugo, nemaligno	4	1	0	0	2	6	0	<b>13</b>
drugo, potencijalno maligno	3	2	0	1	0	0	2	<b>8</b>
drugo, maligno	1	1	0	0	1	0	1	<b>4</b>
<b>Ukupno</b>	<b>11</b>	<b>4</b>	<b>1</b>	<b>6</b>	<b>4</b>	<b>7</b>	<b>3</b>	<b>36</b>

**Tablica 9.**

<b>Odnos nalaza kliničke dijagnoze i nalaza PHD</b>								
Histološki nalaz →	adenoc a	IPM N	adenoc a + meta	cistadenom a	drugo, malign o	nemalign o	NE T	<b>Ukupn o</b>
Klinička dijagnoza ↓								
MCA	1	0	0	0	1	1	0	<b>3</b>
maligna cista	12	1	2	1	3	1	1	<b>21</b>
IPMN	1	3	0	1	0	1	0	<b>6</b>
neneoplastična cista	0	0	0	0	0	4	0	<b>4</b>
SCA	0	0	0	4	0	1	0	<b>5</b>
NET	0	0	0	0	0	0	2	<b>2</b>
<b>Ukupno</b>	<b>14</b>	<b>4</b>	<b>2</b>	<b>6</b>	<b>4</b>	<b>8</b>	<b>3</b>	<b>41</b>

**Operirani ispitanici (N=40)**

Prema spolu, bilo je više žena (N=24; 60,0%) nego muškaraca (N=16; 40,0%). Srednja dob ispitanika (M) iznosila je 60,8 godina uz standardnu devijaciju (SD) od 12,78 godina. Medijan (Med) je iznosio 62,5 godina. Raspodjela ispitanika prema godini dijagnoze prikazana je u donjoj tablici.

**Tablica 10.**

<b>Broj i udio operiranih ispitanika prema godinama dijagnoze</b>		
Godina	N	%
2009	2	5,0
2010	3	7,5
2011	4	10,0
2012	1	2,5
2013	2	5,0
2014	4	10,0
2015	5	12,5
2016	4	10,0
2017	7	17,5
2018	8	20,0

Prema lokalizaciji, otkriveni tumori nalazili su se najčešće u trupu ili glavi gušterače (donja tablica), dok su ostale lokalizacije bile rjeđe zastupljene. Ukupno 5% ispitanika (N=2) imalo je tumor koji je bio smješten na više od jedne lokalizacije.

**Tablica 11.**

<b>Sijelo tumora</b>		
Lokalizacija	N	%
uncinatus	1	2,5
trup i rep	1	2,5
glava i trup	1	2,5
rep	9	22,5
trup	10	25,0
glava	18	45,0

Srednja veličina otkrivene novotvorine iznosila je 38,3 mm (SD=16,21 mm), s medijanom od 38 mm i rasponom veličina od 8 do 95 mm. Razina karcinoembrijskog antigena (CEA) kretala se u vrlo velikom rasponu od 0,2 do 31 229 mg/dl. Donja tablica pregledno prikazuje deskriptivne podatke za tri metričke varijable koje su razmatrane do sada (dob u godinama, veličina tumora u mm i razine CEA u mg/dl).

**Tablica 12.**

<b>Deskriptivni podaci o metričkim parametrima</b>										
	N*	M	-95% IP	+95% IP	Med	Min	Maks	DK	GK	SD
Dob	40	60,8	56,687	64,9	62,5	26,0	88,0	52,5	69,5	12,78
Veličina	40	38,3	33,089	43,5	38,0	8,0	95,0	27,5	50,0	16,21
CEA	17	4607,6	-1,552	9216,8	71,0	0,2	31229,0	2,1	3886,0	8964,61

\* N = broj osoba za koje je vrijednost poznata ili izmjerena; M = srednja vrijednost; +/-95% IP = intervali pouzdanosti; Min/Maks = najniža i najviša izmjerena vrijednost; DK/GK = donji i gornji kvartil; SD = standardna devijacija



U nastavku je prikazano nekoliko osnovnih analiza koje je bilo moguće provesti s obzirom na prikupljene podatke.

## **Spol**

Prema spolu, žene i muškarci bili su usporedivo stari ( $p=0,074$ ; t-test; razlika je statistički granično značajna), bili su usporedivi prema sijelu tumora ( $p=0,931$ ; hi-kvadrat test), razinama CEA ( $p=0,429$ ; Mann Whitney U test), veličini tumora ( $p=0,252$ ; Mann Whitney U test), multilokularnosti ( $p=0,505$ ; hi-kvadrat test kao i svi rezultati koji slijede), solitarnosti ( $p=0,311$ ), septiranosti ( $p=0,291$ ), prisutnosti solidnih dijelova ( $p=0,685$ ), zadebljanosti stijenke ( $p>0,990$ ), komunikaciji s glavnim vodom ( $p=0,757$ ), komunikaciji s postraničnim vodom ( $p=0,409$ ), dilataciji glavnog voda ( $p=0,519$ ), limfnim čvorovima ( $p=0,581$ ) i urednosti parenhima ( $p=0,433$ ).

## **Dob**

Dob ispitanika nije bila statistički značajno povezana niti s veličinom tumora ( $p=0,092$ ;  $r=0,270$ ), niti s razinama CEA ( $p=0,566$ ;  $r=0,149$ ; Spearmanova korelacija u oba slučaja), niti s lokalizacijom tumora ( $p=0,687$ ; ANOVA).

Uočene su statistički značajne razlike u dobi ispitanika (t-test u svim slučajevima) za dilataciju glavnog voda (niža srednja dob u osoba koje nisu imale dilataciju, 54,1 naprema 67,5 godina;  $p<0,001$ ) i komunikaciju sa glavnim žučnim vodom (prosječno viša dob u osoba koje su imale tumor s komunikacijom, 73,2 naprema 57,2 godina;  $p<0,001$ ). Također je uočena statistički

granično značajna razlika u parametru urednosti parenhima gušterače ( $p=0,076$ ; osobe s urednim parenhimom bile su u prosjeku mlađe s dobi od 57,7 godina, u usporedbi s osobama koje nisu imale uredni parenhim – srednja dob iznosila je 64,9 godina).

## **Veličina tumora**

Veličina tumora nije bila statistički značajno povezana s razinama CEA, a isto je pokazano i za većinu parametara tumora koje su ustanovljene dijagnostički. Deskriptivne vrijednosti tih parametara kao i rezultati statističkog testiranja s obzirom na veličinu tumora prikazane su u tablici koja slijedi. Vidljivo je da se u ispitanika s pozitivnim parametrima (multilokularnost, solitarnost itd.) srednja veličina tumora bila usporediva s ispitanicima u kojima su navedeni parametri bili negativni. Ovo ne vrijedi samo za pozitivnost limfnih čvorova gdje su osobe s pozitivnim limfnim čvorovima imale statistički značajno veći tumor u usporedbi s onima kod kojih su limfni čvorovi bili negativni.

**Tablica 13.**

<b>Veličina tumora prema promatranom parametru</b>					
	DA		NE		
	M	Med	M	Med	P
Multilokularna	44,1	40	34,8	37	0,135
Solitarna	39,3	40	35,6	37	0,505
Septe	35,8	38	39,9	39	0,534
Solidni dijelovi	38,7	37,5	37,6	39	>0,990
Zadebljana stjenka	36,5	38	39,4	38	0,823
Komunikacija s glavnim vodom	41,3	37	37,4	38	0,604
Komunikacija s postraničnim vodom	30,0	30	38,5	38	>0,990
Dilatacija glavnog voda	40,7	39	35,9	37,5	0,214
Limfonodi	47,5	47	33,8	37	0,013
Parenhim gušterače uredan	37,7	40	39,1	38	0,702

## Određivanje dijagnostičke preciznosti

Prilikom izračunavanja dijagnostičke preciznosti EUZ-a uključeno je ukupno 136 bolesnika koji imaju podatak o PHD-u ili praćenju 12 mjeseci od inicijalnog EUZ-a. Zaključeno je da je tvorba benigna ukoliko je benigna na PHD-u ili ukoliko nije rasla unutar 12 mjeseci. S druge strane, zaključeno je da je tvorba maligna ukoliko je granična ili maligna prema PHD-u ili ako je rasla nakon 12 mjeseci od prethodnog EUZ-a.

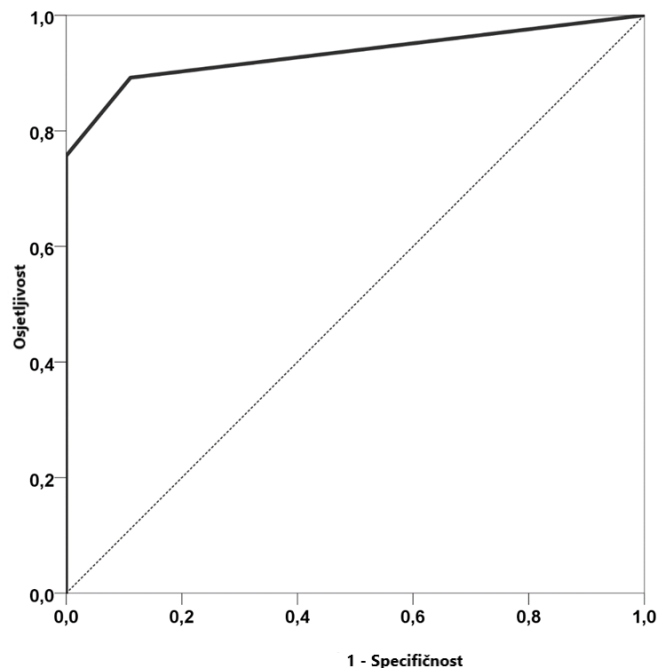
**Tablica 14.**

		Konačni ishod			
		Benigno		Maligno	
		Broj	%	Broj	%
EUZ dijagnoza	Benigno	88	88,9%	4	10,8%
	Granično	11	11,1%	5	13,5%
	Maligno	0	0,0%	28	75,7%

### ROC analiza

Najefektivniji način prikazivanja odnosa senzitivnosti i specifičnosti kod testova s numeričkim rezultatima je preko krivulja osjetljivosti (eng. receiver operating characteristic, ROC curves) tj. ROC krivulja. ROC krivulja prikazana na Grafikonu 2. i predstavlja senzitivnost (stvarno pozitivna stopa) u odnosu na lažno pozitivnu stopu (1-specifičnost).

**Grafikon 2.**



**Površina ispod krivulje**

Varijabla rezultata testa: EUZ dijagnoza

Površina	Standardna pogreška	Asimptotski značajno	95% asimptotski interval pouzdanosti	
			Donja granica	Gornja granica
0,932	0,032	0,000	0,870	0,995

**Površina ispod krivulje iznosi 0,932 što znači da dijagnostička preciznost EUZ-a iznosi 93,2%. Osjetljivost za detekciju malignog tumora iznosi 100%, a specifičnost 75,7%.**

## 9. RASPRAVA

Klinička slika cističnih tumora gušterače je najčešće atipična. Trenutno najveći izazov predstavlja pravovremeno postavljanje dijagnoze te sukladno tome odabir optimalnog načina liječenja ovisno o dobi pacijenata, uznapredovanju bolesti te postojanju dodatnih komorbiditeta. Prilikom procesa postavljanja dijagnoze, velik se naglasak stavlja na veličinu i morfološke karakteristike cističnih tumora gušterače s ciljem što detaljnijeg razlikovanja mucinoznih od nemucinoznih odnosno benignih od malignih cista. Za liječnike je osobito važno znati procijeniti i odabrati najbolju terapijsku opciju, bilo da je to operativni zahvat ili pak ekspektativan pristup. Od neinvazivnih dijagnostičkih metoda u početnom postupku obrade najčešće se koristi transabdominalni ultrazvuk, a zatim CT, MR i MRCP. CT je koristan za prikaz parenhimskih promjena, cističnih lezija i difuzno proširenih izvodnih kanala, dok MRCP pokazuje visoku specifičnost u detekciji komunikacije cističnih lezija s izvodnim kanalima gušterače. Međutim, nijedna od prethodno navedenih metoda nije dovoljno točna za detaljnu ultrastrukturnu analizu cističnih tumora. Stoga se za visokorezolucijsko snimanje parenhima gušterače i cističnih tumora danas u prvom redu koristi EUZ. Iako je najčešće točan položaj ciste unutar žlijezde određen već prethodno učinjenim CT-om ili MR-om, važno je EUZ-om pregledati cijeli parenhim od glave preko procesus uncinatusa do repa gušterače.

U našoj studiji kroz desetogodišnji period praćenja zabilježen je porast broja učinjenih dijagnostičkih pretraga endoskopskim ultrazvukom. Za razliku od 2009. godine kada je učinjeno 310 pretraga EUS-om, 2018. godine je broj pretraga EUZ-om dosegao brojku od 877. Ukupno je unatrag deset godina učinjeno 5014 pretraga endoskopskim ultrazvukom. Bez obzira na povećan broj učinjenih pretraga, broj dijagnosticiranih cističnih tumora gušterače nije značajno porastao. Postotak novodijagnosticiranih cističnih tumora gušterače na početku praćenja je iznosio 3%, a

zaključno s 2018.godinom se popeo na 7% što ne smatramo značajnim porastom. U skladu s dosadašnjim studijama i podacima prisutnim u literaturi(48), i naša studija je pokazala da su cistične lezije gušterače (a time i cistični tumori gušterače) znatno češće prisutni u žena nego u muškaraca prosječne dobi od 65,9 godina. Iako se kod žena češće nađu cistične lezije, dokazano je ipak da muškarci imaju ciste većeg promjera, zastupljeniji su solidni dijelovi unutar cista, češće su zahvaćeni okolni limfni čvorovi te je češće prisutan i patološki izgled parenhima gušterače. Uz to treba nadodati činjenicu da je srednja veličina ciste bila veća u ispitanika kod kojih su istodobno bili pozitivni parametri: multilokularnost, zadebljanost stijenke, dilatacija glavnog voda, solidni dijelovi. Budući da su to parametri koji povećavaju vjerojatnost od maligne alteracije cistične lezije, dalo bi se naslutiti da će se maligni oblici cističnih tumora gušterače češće razvijati kod muškaraca, ali tu tezu bismo još dodatno trebali istražiti. Kada promatramo izoliranu skupinu ispitanika, njih 40, koji su bili podvrgnuti kirurškom zahvatu, možemo vidjeti da je i među njima uvelike povećana prisutnost prethodno navedenih parametara koji se vežu uz povećani rizik od razvoja maligniteta, što je svakako u skladu s podacima iz literature(1). Iako neke studije(48) pokazuju povezanost između veličine tumora i dobi ispitanika, u našem slučaju ta korelacija nije dokazana, ali ne isključuje se ta mogućnost ukoliko bi se povećao uzorak. Jednako tako, u nekim dosada provedenim studijama (49) pronađena je pozitivna korelaciju između razine CEA i veličine cističnog tumora. Poznato je da CEA igra vrlo važnu ulogu u diferencijaciji mucinoznih od nemucinoznih cističnih tumora gušterače i da je nezaobilazan tumorski marker koji se određuje pri obradi pacijenata s cističnim tumorima gušterače. Ipak, u našoj studiji ta korelacija između veličine cističnog tumora i razine CEA u sadržaju ciste u operiranih ispitanika nije bila statistički značajna. Budući da su neki uzorci aspirata cističnog sadržaja bili količinski nedovoljni za biokemijsku analizu, za nekolicinu ispitanika nismo imali dostupnu informaciju o količini CEA u aspiratu što možemo smatrati nedostatkom u provođenju

studije. Ali svakako bi bilo korisno u budućnosti istražiti i osvrnuti se na povezanost veličine tumora i razine CEA. Zanimljivo za naglasiti je da kod osoba koje su bile podvrgnute operaciji postojala statistički značajna korelacija između porasta veličine tumora i postojanja uvećanih limfnih čvorova. Promatrajući prvotno sastavljenu tablicu koja sadrži podatke iz elektronske baze, uvidjeli smo da je u 95,1% pacijenata kod kojih imamo podatak o praćenju cističnog tumora gušterače, zabilježen stagnacijski nalaz tumorske tvorbe, dok je u 4,9% slučajeva došlo do progresije cističnih tumora. Praćenje je uglavnom rađeno jednom od slikovnih metoda, EUZ-om ili MRCP-om, a nerijetko i CT-om te transabdominalnim ultrazvukom, ovisno o dostupnosti pojedine dijagnostičke metode. Većini ispitanika je predloženo praćenje svakih 6-12 mjeseci nakon inicijalnog postavljanja dijagnoze. Pri tome se prvenstveno procjenjivala veličina ciste i uspoređivala s veličinom zabilježenom na prethodnom nalazu te indirektno zaključivalo o brzini rasta promatranog cističnog tumora. Gledala se također i pojavnost metastaza, dilatacije glavnog voda gušterače, prisutnosti solidnih dijelova unutar ciste te ostalih morfoloških karakteristika koje su već prethodno navedene u tekstu, a povezuju se s većim malignim potencijalom. Naša studija je pokazala da od svih morfoloških karakteristika koje smo pratili, samo su dilatacija glavnog voda gušterače i prisutnost solidnih dijelova unutar cističnog tumora bili neovisni prediktori malignosti. U 17,6% slučajeva cistične lezije su imale morfološke karakteristike koje su ukazivale na malignost ili im je redovitim praćenjem utvrđen nagli porast brzine rasta i/ili su pacijenti imali simptome. Ti ispitanici bili su podvrgnuti operativnom zahvatu. Patohistološkom dijagnostikom ustanovljeno je da se radi o 61,4% malignih oblika, 13,6% potencijalno malignih i 25% benignih oblika cističnih tumora gušterače. Od njih 40 koliko je bilo operirano, 34 je imalo uredan postoperativni tijek i dobar oporavak, dok je u 6 pacijenata nastupio smrtni ishod. U 4 od 6 slučajeva radilo se o nastupu postoperativnih komplikacija (tromboza, kardijalni arrest, postoperativni ileus), a u preostalih dvoje smrt je nastupila unutar godinu i pol od postavljanja



dijagnoze i uz redovito praćenje tako da ta dva smrtna ishoda se ne mogu čvrsto i isključivo vezati uz smrt zbog dijagnoze cističnog tumora gušterače. Na temelju iznesenih podataka u našoj studiji možemo zaključiti da su cistični tumori uglavnom sporoprogresivni oblici tumora gušterače. Zabrinjavajuće je to što ovi tumori rijetko daju simptome zbog čega se pacijenti nažalost neradovito javljaju liječniku radi daljnjeg praćenja i kontrole razvoja recidiva. Prema lokalizaciji, 45% cističnih tumora gušterače nalazilo se u glavi, a 25% u trupu žlijezde. Ukupno 5% ispitanika imalo je tumor smješten u više od jedne lokalizacije, ali jedna od njih bi uvijek dokazano bio ili trup ili glava. Sukladno tome, najviše je bilo izvedenih distalnih pankreatektomija, pankreatikoduodenektomija i suptotalnih pankreatektomija kojima se pristupa upravo u slučaju odstranjenja cističnog tumora iz područja glave ili trupa. Upravo su to lokalizacije gdje nastaju cistični tumori najvećeg promjera i na koje treba obratiti posebnu pozornost prilikom dijagnostičke obrade pacijenata sa sumnjom na postojanje cističnog tumora gušterače. Kao zlatni standard u verifikaciji cističnih lezija gušterače koristi se EUZ kojim je u našoj studiji zabilježeno 75,7% benignih, 9,7% potencijalno malignih i 14,6% malignih cističnih tumora gušterače. Na temelju prikupljenih podataka izračunata je specifičnost EUZ-a u identifikaciji malignih i potencijalno malignih cističnih tumora koja iznosi 75,7% što je u skladu s rezultatima nekih drugih studija koje također navode specifičnost EUZ-a između 70,3 i 94,6%(50). Osjetljivost EUZ-a u prepoznavanju malignih i potencijalno malignih cističnih tumora iznosi 100%, a dijagnostička preciznost 93,2%, što ovu metodu postavlja na vrh dijagnostičke piramide u bolesnika s cističnim tumorima gušterače.

## 10. ZAKLJUČCI

Iako je unutar desetogodišnjeg perioda praćenja ispitanika sa sumnjom na postojanje cističnih tumora gušterače značajno povećan broj učinjenih dijagnostičkih pretraga EUZ-om, ipak nije dokazan povećan broj novodijagnosticiranih cističnih tumora gušterače. Bez obzira na to, cistični tumori imaju određeni maligni potencijal te se stoga svi pacijenti trebaju redovito pratiti. Svi pacijenti čiji je nalaz EUZ-a upućivao na potencijalno maligne stigmatu podvrgnuti su dodatnoj proceduri tankoiglene aspiracije sadržaja cistične lezije. Zatim, ovisno o citološkom nalazu, brzini rasta cistične lezije te nastupu simptoma, donesena je odluka o daljnjim terapijskim opcijama uključujući i kirurško liječenje. Naša studija je pokazala da specifičnost EUZ-a u detekciji malignih i potencijalno malignih oblika cističnih tumora gušterače koja iznosi 75,7%, osjetljivost 100%, a točnost odnosno dijagnostička preciznost EUZ-a je 93,2%. Zahvaljujući podacima o patohistološkoj dijagnozi uspjeli smo izdvojiti one ispitanike s dijagnozom malignog tumora te potom analizirali morfološke karakteristike cista gušterače u tih ispitanika. Pri tome smo došli do zaključka da dilatacija glavnog voda gušterače i postojanje solidnih komponenata cističnih tumora su direktni i neovisni prediktori maligne alteracije cističnih tumora gušterače. Također, i druge navedene morfološke karakteristike koje smo proučavali: komunikacija ciste s glavnim vodom, zahvaćenost limfonoda, multilokularne ciste, septe predstavljaju svojevrsne rizične karakteristike koje bismo još trebali istražiti. Kako bi se osiguralo najprikladnije liječenje za svakog pacijenta vrlo je važno na vrijeme ustanoviti postojanje cistične lezije i/ili rizičnih čimbenika za njezin nastanak te u liječenje uključiti multidisciplinarni tim stručnjaka koje se sastoji od gastroenterologa, kirurga i radiologa.

## 11. ZAHVALE

Prvenstveno se zahvaljujem mojim roditeljima i sestri Ivi koji su me bodrili od početka moga školovanja, koji su vjerovali u mene, veselili se svakom mom uspjehu te hrabрили me i tješili nakon neuspjeha. Njihova bezuvjetna podrška bila mi je snaga i motivacija za pisanje ovog diplomskog rada. Veliko hvala i mojem najdražem društvu iz rodne Županje koji su uvijek bili uz mene kao i mojim kolegama na vrijednim savjetima i pomoći tijekom studija. Također, puno hvala i mojoj mentorici, doc.dr.sc. Tajani Pavić koja me vrlo strpljivo i veoma stručno usmjeravala tijekom izrade ovog diplomskog rada.

## 12. LITERATURA

1. Pithawa A. Sleisenger and Fordtran's Gastrointestinal and Liver Disease: pathophysiology, diagnosis, management. *Med J Armed Forces India* [Internet]. 2007 Apr [cited 2019 May 7];63(2):205. Available from: <https://linkinghub.elsevier.com/retrieve/pii/S0377123707800852>
2. Farrell JJ. Prevalence, Diagnosis and Management of Pancreatic Cystic Neoplasms: Current Status and Future Directions. *Gut Liver* [Internet]. 2015 Sep 23 [cited 2019 May 8];9(5):571–89. Available from: <http://www.ncbi.nlm.nih.gov/pubmed/26343068>
3. European Study Group on Cystic Tumours of the Pancreas. European evidence-based guidelines on pancreatic cystic neoplasms. *Gut* [Internet]. 2018 May [cited 2019 May 7];67(5):789–804. Available from: <http://www.ncbi.nlm.nih.gov/pubmed/29574408>
4. Solitary true cyst of the pancreas in two adults: analysis of cyst fluid and review of the literature. - PubMed - NCBI [Internet]. [cited 2019 Apr 8]. Available from: <https://www.ncbi.nlm.nih.gov/m/pubmed/9772068/>
5. Warshaw AL, Compton CC, Lewandrowski K, Cardenosa G, Mueller PR. Cystic tumors of the pancreas. New clinical, radiologic, and pathologic observations in 67 patients. *Ann Surg* [Internet]. 1990 Oct [cited 2019 May 6];212(4):432–43; discussion 444–5. Available from: <http://www.ncbi.nlm.nih.gov/pubmed/2171441>
6. Brugge WR. The role of EUS in the diagnosis of cystic lesions of the pancreas. *Gastrointest Endosc* [Internet]. 2000 Dec 1 [cited 2019 May 6];52(6):S18–22. Available from: <https://www.sciencedirect.com/science/article/pii/S0016510700298490?via%3Dihub>
7. Grogan JR, Saeian K, Taylor AJ, Quiroz F, Demeure MJ, Komorowski RA. Making Sense of Mucin-Producing Pancreatic Tumors. *Am J Roentgenol* [Internet]. 2001 Apr 23 [cited 2019 Apr 24];176(4):921–9. Available from: <http://www.ajronline.org/doi/10.2214/ajr.176.4.1760921>
8. Sarr MG, Carpenter HA, Prabhakar LP, Orchard TF, Hughes S, van Heerden JA, et al. Clinical and pathologic correlation of 84 mucinous cystic neoplasms of the pancreas: can one reliably differentiate benign from malignant (or premalignant) neoplasms? *Ann Surg* [Internet]. 2000 Feb [cited 2019 Apr 23];231(2):205–12. Available from: <http://www.ncbi.nlm.nih.gov/pubmed/10674612>
9. Le Borgne J, de Calan L, Partensky C. Cystadenomas and cystadenocarcinomas of the pancreas: a multiinstitutional retrospective study of 398 cases. French Surgical Association. *Ann Surg* [Internet]. 1999 Aug [cited 2019 Apr 23];230(2):152–61. Available from: <http://www.ncbi.nlm.nih.gov/pubmed/10450728>
10. Adsay N V, Klimstra DS, Compton CC. Cystic lesions of the pancreas. Introduction. *Semin Diagn Pathol* [Internet]. 2000 Feb [cited 2019 Apr 24];17(1):1–6. Available from: <http://www.ncbi.nlm.nih.gov/pubmed/10721802>

11. Gress F, Gottlieb K, Cummings O, Sherman S, Lehman G. Endoscopic ultrasound characteristics of mucinous cystic neoplasms of the pancreas. *Am J Gastroenterol* [Internet]. 2000 Apr [cited 2019 Apr 23];95(4):961–5. Available from: <http://www.ncbi.nlm.nih.gov/pubmed/10763945>
12. Compton CC. Serous cystic tumors of the pancreas. *Semin Diagn Pathol* [Internet]. 2000 Feb [cited 2019 Apr 23];17(1):43–55. Available from: <http://www.ncbi.nlm.nih.gov/pubmed/10721806>
13. Brugge WR, Lewandrowski K, Lee-Lewandrowski E, Centeno BA, Szydlo T, Regan S, et al. Diagnosis of pancreatic cystic neoplasms: a report of the cooperative pancreatic cyst study. *Gastroenterology* [Internet]. 2004 May [cited 2019 Apr 24];126(5):1330–6. Available from: <http://www.ncbi.nlm.nih.gov/pubmed/15131794>
14. Tanaka M, Fernández-del Castillo C, Adsay V, Chari S, Falconi M, Jang J-Y, et al. International consensus guidelines 2012 for the management of IPMN and MCN of the pancreas. *Pancreatology* [Internet]. 2012 May [cited 2019 Apr 24];12(3):183–97. Available from: <http://www.ncbi.nlm.nih.gov/pubmed/22687371>
15. Grützmann R, Post S, Saeger HD, Niedergethmann M. Intraductal papillary mucinous neoplasia (IPMN) of the pancreas: its diagnosis, treatment, and prognosis. *Dtsch Arztebl Int* [Internet]. 2011 Nov [cited 2019 May 8];108(46):788–94. Available from: <http://www.ncbi.nlm.nih.gov/pubmed/22163260>
16. Intraductal papillary mucinous neoplasm of the pancreas (IPMN): Evaluation and management - UpToDate. [cited 2019 Apr 24]; Available from: <https://www.uptodate.com/contents/intraductal-papillary-mucinous-neoplasm-of-the-pancreas-ipmn-evaluation-and-management>
17. Salvia R, Fernández-del Castillo C, Bassi C, Thayer SP, Falconi M, Mantovani W, et al. Main-duct intraductal papillary mucinous neoplasms of the pancreas: clinical predictors of malignancy and long-term survival following resection. *Ann Surg* [Internet]. 2004 May [cited 2019 May 2];239(5):678–85; discussion 685–7. Available from: <http://www.ncbi.nlm.nih.gov/pubmed/15082972>
18. He J, Cameron JL, Ahuja N, Makary MA, Hirose K, Choti MA, et al. Is It Necessary to Follow Patients after Resection of a Benign Pancreatic Intraductal Papillary Mucinous Neoplasm? *J Am Coll Surg* [Internet]. 2013 Apr [cited 2019 Apr 24];216(4):657–65. Available from: <http://www.ncbi.nlm.nih.gov/pubmed/23395158>
19. Brugge WR, Lauwers GY, Sahani D, Fernandez-del Castillo C, Warshaw AL. Cystic Neoplasms of the Pancreas. *N Engl J Med* [Internet]. 2004 Sep 16 [cited 2019 May 2];351(12):1218–26. Available from: <http://www.nejm.org/doi/abs/10.1056/NEJMra031623>
20. Buetow PC, Buck JL, Pantongrag-Brown L, Beck KG, Ros PR, Adair CF. Solid and papillary epithelial neoplasm of the pancreas: imaging-pathologic correlation on 56 cases. *Radiology* [Internet]. 1996 Jun [cited 2019 Apr 24];199(3):707–11. Available from: <http://pubs.rsna.org/doi/10.1148/radiology.199.3.8637992>

21. Bose D, Tamm E, Liu J, Marcal L, Balachandran A, Bhosale P, et al. Multidisciplinary Management Strategy for Incidental Cystic Lesions of the Pancreas. *J Am Coll Surg* [Internet]. 2010 Aug [cited 2019 Apr 28];211(2):205–15. Available from: <https://linkinghub.elsevier.com/retrieve/pii/S1072751510002760>
22. Lam KY, Lo CY. Pancreatic endocrine tumour: a 22-year clinico-pathological experience with morphological, immunohistochemical observation and a review of the literature. *Eur J Surg Oncol* [Internet]. 1997 Feb [cited 2019 Apr 28];23(1):36–42. Available from: <http://www.ncbi.nlm.nih.gov/pubmed/9066745>
23. Klöppel G, Heitz PU. Pancreatic Endocrine Tumors. *Pathol - Res Pract* [Internet]. 1988 Apr [cited 2019 Apr 28];183(2):155–68. Available from: <http://www.ncbi.nlm.nih.gov/pubmed/2898775>
24. Rösch T, Lightdale CJ, Botet JF, Boyce GA, Sivak M V., Yasuda K, et al. Localization of Pancreatic Endocrine Tumors by Endoscopic Ultrasonography. *N Engl J Med* [Internet]. 1992 Jun 25 [cited 2019 Apr 28];326(26):1721–6. Available from: <http://www.ncbi.nlm.nih.gov/pubmed/1317506>
25. Koh Y-X, Chok A-Y, Zheng H-L, Tan C-S, Goh BKP. A systematic review and meta-analysis of the clinicopathologic characteristics of cystic versus solid pancreatic neuroendocrine neoplasms. *Surgery* [Internet]. 2014 Jul [cited 2019 May 6];156(1):83–96.e2. Available from: <http://www.ncbi.nlm.nih.gov/pubmed/24878455>
26. Partelli S, Cirocchi R, Crippa S, Cardinali L, Fendrich V, Bartsch DK, et al. Systematic review of active surveillance *versus* surgical management of asymptomatic small non-functioning pancreatic neuroendocrine neoplasms. *Br J Surg* [Internet]. 2017 Jan [cited 2019 May 6];104(1):34–41. Available from: <http://www.ncbi.nlm.nih.gov/pubmed/27706803>
27. Maringhini A, Ciambra M, Raimondo M, Baccelliere P, Grasso R, Dardanoni G, et al. Clinical presentation and ultrasonography in the diagnosis of pancreatic cancer. *Pancreas* [Internet]. 1993 Mar 1 [cited 2019 May 22];8(2):146–50. Available from: <http://www.ncbi.nlm.nih.gov/pubmed/8460088>
28. Jeon JH, Kim JH, Joo I, Lee S, Choi S-Y, Han JK. Transabdominal Ultrasound Detection of Pancreatic Cysts Incidentally Detected at CT, MRI, or Endoscopic Ultrasound. *Am J Roentgenol* [Internet]. 2018 Mar 11 [cited 2019 May 8];210(3):518–25. Available from: <https://www.ajronline.org/doi/10.2214/AJR.17.18449>
29. Sarno A, Tedesco G, De Robertis R, Marchegiani G, Salvia R, D’Onofrio M. Pancreatic cystic neoplasm diagnosis: Role of imaging. *Endosc ultrasound* [Internet]. 2018 [cited 2019 May 8];7(5):297–300. Available from: <http://www.ncbi.nlm.nih.gov/pubmed/30323156>
30. Albert JG, Riemann JF. ERCP and MRCP – when and why. *Best Pract Res Clin Gastroenterol* [Internet]. 2002 Jun [cited 2019 Apr 28];16(3):399–419. Available from: <http://www.ncbi.nlm.nih.gov/pubmed/12079266>

31. Bose D, Tamm E, Liu J, Marcal L, Balachandran A, Bhosale P, et al. Multidisciplinary Management Strategy for Incidental Cystic Lesions of the Pancreas. *J Am Coll Surg* [Internet]. 2010 Aug [cited 2019 Apr 28];211(2):205–15. Available from: <http://www.ncbi.nlm.nih.gov/pubmed/20670858>
32. Hawes RH, Fockens P, Varadarajulu S. Endosonography.
33. Rösch T, Lorenz R, Braig C, Feuerbach S, Siewert JR, Schusdziarra V, et al. Endoscopic ultrasound in pancreatic tumor diagnosis. *Gastrointest Endosc* [Internet]. [cited 2019 Apr 28];37(3):347–52. Available from: <http://www.ncbi.nlm.nih.gov/pubmed/2070987>
34. Müller MF, Meyenberger C, Bertschinger P, Schaer R, Marincek B. Pancreatic tumors: evaluation with endoscopic US, CT, and MR imaging. *Radiology* [Internet]. 1994 Mar [cited 2019 Apr 28];190(3):745–51. Available from: <http://www.ncbi.nlm.nih.gov/pubmed/8115622>
35. Koito K, Namieno T, Nagakawa T, Shyonai T, Hirokawa N, Morita K. Solitary cystic tumor of the pancreas: EUS-pathologic correlation. *Gastrointest Endosc* [Internet]. 1997 Mar [cited 2019 Apr 28];45(3):268–76. Available from: <http://www.ncbi.nlm.nih.gov/pubmed/9087833>
36. Levy MJ, Wiersema MJ. Endoscopic ultrasound in the diagnosis and staging of pancreatic cancer. *Oncology (Williston Park)* [Internet]. 2002 Jan [cited 2019 Apr 28];16(1):29–38, 43; discussion 44, 47–9, 53–6. Available from: <http://www.ncbi.nlm.nih.gov/pubmed/11831609>
37. Faigel DO, Ginsberg GG, Bentz JS, Gupta PK, Smith DB, Kochman ML. Endoscopic ultrasound-guided real-time fine-needle aspiration biopsy of the pancreas in cancer patients with pancreatic lesions. *J Clin Oncol* [Internet]. 1997 Apr [cited 2019 Apr 28];15(4):1439–43. Available from: <http://www.ncbi.nlm.nih.gov/pubmed/9193337>
38. Gress FG, Hawes RH, Savides TJ, Ikenberry SO, Lehman GA. Endoscopic ultrasound–guided fine-needle aspiration biopsy using linear array and radial scanning endosonography. *Gastrointest Endosc* [Internet]. 1997 Mar 1 [cited 2019 Apr 28];45(3):243–50. Available from: <https://www.sciencedirect.com/science/article/pii/S0016510797702669?via%3Dihub>
39. Sedlack R, Affi A, Vazquez-Sequeiros E, Norton ID, Clain JE, Wiersema MJ. Utility of EUS in the evaluation of cystic pancreatic lesions. *Gastrointest Endosc* [Internet]. 2002 Oct [cited 2019 Apr 28];56(4):a128106. Available from: <http://www.ncbi.nlm.nih.gov/pubmed/12297771>
40. Linder JD, Geenen JE, Catalano MF. Cyst fluid analysis obtained by EUS-guided FNA in the evaluation of discrete cystic neoplasms of the pancreas: a prospective single-center experience. *Gastrointest Endosc* [Internet]. 2006 Nov [cited 2019 May 6];64(5):697–702. Available from: <http://www.ncbi.nlm.nih.gov/pubmed/17055859>
41. Kawaguchi Y, Mine T. Endoscopic approach to the diagnosis of pancreatic cystic tumor. *World J Gastrointest Oncol* [Internet]. 2016 Feb 15 [cited 2019 Apr 28];8(2):159–64.

Available from: <http://www.ncbi.nlm.nih.gov/pubmed/26909130>

42. Hernandez L V, Mishra G, Forsmark C, Draganov P V, Petersen JM, Hochwald SN, et al. Role of endoscopic ultrasound (EUS) and EUS-guided fine needle aspiration in the diagnosis and treatment of cystic lesions of the pancreas. *Pancreas* [Internet]. 2002 Oct [cited 2019 Apr 28];25(3):222–8. Available from: <http://www.ncbi.nlm.nih.gov/pubmed/12370531>
43. Frossard JL, Amouyal P, Amouyal G, Palazzo L, Amaris J, Soldan M, et al. Performance of endosonography-guided fine needle aspiration and biopsy in the diagnosis of pancreatic cystic lesions. *Am J Gastroenterol* [Internet]. 2003 Jul [cited 2019 Apr 28];98(7):1516–24. Available from: <http://www.ncbi.nlm.nih.gov/pubmed/12873573>
44. Leung KK, Ross WA, Evans D, Fleming J, Lin E, Tamm EP, et al. Pancreatic Cystic Neoplasm: The Role of Cyst Morphology, Cyst Fluid Analysis, and Expectant Management. *Ann Surg Oncol* [Internet]. 2009 Oct 18 [cited 2019 May 9];16(10):2818–24. Available from: <http://www.ncbi.nlm.nih.gov/pubmed/19536601>
45. Morris-Stiff G, Lentz G, Chalikonda S, Johnson M, Biscotti C, Stevens T, et al. Pancreatic cyst aspiration analysis for cystic neoplasms: Mucin or carcinoembryonic antigen—Which is better? *Surgery* [Internet]. 2010 Oct [cited 2019 May 6];148(4):638–45. Available from: <http://www.ncbi.nlm.nih.gov/pubmed/20797749>
46. Khalid A, Pal R, Sasatomi E, Swalsky P, Slivka A, Whitcomb D, et al. Use of microsatellite marker loss of heterozygosity in accurate diagnosis of pancreaticobiliary malignancy from brush cytology samples. *Gut* [Internet]. 2004 Dec [cited 2019 May 6];53(12):1860–5. Available from: <http://www.ncbi.nlm.nih.gov/pubmed/15542529>
47. Khalid A, McGrath KM, Zahid M, Wilson M, Brody D, Swalsky P, et al. The role of pancreatic cyst fluid molecular analysis in predicting cyst pathology. *Clin Gastroenterol Hepatol* [Internet]. 2005 Oct [cited 2019 May 6];3(10):967–73. Available from: <http://www.ncbi.nlm.nih.gov/pubmed/16234041>
48. Kromrey M-L, Bülow R, Hübner J, Paperlein C, Lerch MM, Ittermann T, et al. Prospective study on the incidence, prevalence and 5-year pancreatic-related mortality of pancreatic cysts in a population-based study. *Gut* [Internet]. 2018 Jan 1 [cited 2019 Jun 10];67(1):138–45. Available from: <http://www.ncbi.nlm.nih.gov/pubmed/28877981>
49. Rockacy M, Khalid A. Update on pancreatic cyst fluid analysis. *Ann Gastroenterol* [Internet]. 2013 [cited 2019 Jun 12];26(2):122–7. Available from: <http://www.ncbi.nlm.nih.gov/pubmed/24714589>
50. But DY-K, Poley J-W. To fine needle aspiration or not? An endosonographer’s approach to pancreatic cystic lesions. *Endosc ultrasound* [Internet]. 2014 Apr [cited 2019 Jun 11];3(2):82–90. Available from: <http://www.ncbi.nlm.nih.gov/pubmed/24955337>



## 13. ŽIVOTOPIS

Rođena sam 26. srpnja 1994. godine u Vinkovcima. Odrasla sam u Županji gdje sam pohađala Osnovnu školu Mate Lovraka, a srednjoškolsko obrazovanje sam stekla u “Gimnaziji Županja”. Tijekom cjelokupnog obrazovanja pokazivala sam izniman interes za područje biologije i kemije zbog čega sam sudjelovala na brojnim županijskim natjecanjima, kako u osnovnoj tako i u srednjoj školi. Bavila sam se i raznim izvannastavnim aktivnostima od kojih bih istaknula folklor, glumu u amaterskom kazalištu te dodatno učenje njemačkog i engleskog jezika.

Medicinski fakultet u Zagrebu upisala sam akademske godine 2013./2014. Tijekom svog fakultetskog obrazovanja bila sam demonstrator na Zavodu za anatomiju te Zavodu za histologiju i embiologiju. Akademske godine 2017./2018., zajedno s još dvije kolegice, osnovala sam Studentsku sekciju za ginekologiju i opstetriciju Medicinskog fakulteta. U sklopu rada Sekcije sudjelovala sam na brojnim stručnim skupovima te držala stručna predavanja na Pravnom fakultetu u Zagrebu.

