

# Metode liječenja žarišnih oštećenja hrskavice koljena

---

Sočo, Lovro

Master's thesis / Diplomski rad

2019

Degree Grantor / Ustanova koja je dodijelila akademski / stručni stupanj: **University of Zagreb, School of Medicine / Sveučilište u Zagrebu, Medicinski fakultet**

Permanent link / Trajna poveznica: <https://um.nsk.hr/um:nbn:hr:105:105059>

Rights / Prava: [In copyright](#)/[Zaštićeno autorskim pravom.](#)

Download date / Datum preuzimanja: **2025-01-12**



Repository / Repozitorij:

[Dr Med - University of Zagreb School of Medicine Digital Repository](#)



**SVEUČILIŠTE U ZAGREBU**  
**MEDICINSKI FAKULTET**

**Lovro Sočo**

**METODE LIJEČENJA ŽARIŠNIH OŠTEĆENJA**  
**HRSKAVICE KOLJENA**

**DIPLOMSKI RAD**



**Zagreb, 2019.**

Ovaj diplomski rad izrađen je u Klinici za ortopediju Kliničkog bolničkog centra Zagreb i Medicinskog fakulteta Sveučilišta u Zagrebu pod mentorstvom prof.dr.sc. Mislava Jelića i predan na ocjenu u akademskoj godini 2018/2019.

## **Popis i objašnjenje kratica:**

**ACI** - autologna hondrocična implantacija

**mm.** - muscoli

**ICRS** - International Cartilage Repair Society

**KOOS** - Knee Injury and Osteoarthritis Outcome Score

**OATS** - transfer osteohondralnog autotransplantata

**MR** - Magnetska rezonancija

**MACI** - matriksom inducirana autologna hondrocična implantacija

**CCI** - karakterizirana hondrocična implantacija

# SADRŽAJ

1. SAŽETAK	
2. SUMMARY	
3. UVOD.....	1
4. KOLJENO.....	2
4.1. ANATOMIJA.....	2
4.1.1. STATIČKA POTPORA STABILNOSTI KOLJENOG ZGLOBA.....	4
4.1.2. DINAMIČKA POTPORA STABILNOSTI KOLJENOG ZGLOBA.....	4
4.2. BIOMEHANIKA.....	4
5. HRSKAVICA KOLJENA.....	6
5.1. KLASIFIKACIJA OŠTEĆENJA HRSKAVIČNIH OZLJEDA.....	8
5.2. UPITNIK ISHODA OZLJEDE KOLJENA I OSTEOARTRITISA (KOOS).....	9
6. METODE LIJEČENJA.....	10
6.1. TOALETA KOLJENA.....	10
6.2. METODA STIMULACIJE KOŠTANE SRŽI.....	11
6.2.1. OPERACIJSKA TEHNIKA.....	11
6.2.2. REZULTATI OPERACIJE.....	11
6.3. TRANSFER OSTEOHONDROALNOG AUTOTRANSPLANTATA (OATS).....	12
6.3.1. OPERACIJSKA TEHNIKA.....	12
6.3.2. REZULTATI OPERACIJE.....	13
6.4. AUTOLOGNA HONDROCITNA IMPLANTACIJA (ACI).....	14
6.4.1. OPERACIJSKA TEHNIKA.....	14
6.4.1.1. PRVA GENERACIJA.....	14

6.4.1.2. DRUGA GENERACIJA.....	16
6.4.1.3. TREĆA GENERACIJA.....	16
6.4.1.4. KARAKTERIZIRANA HONDROCITNA IMPLANTACIJA (CCI) .....	16
6.4.2. REZULTATI OPERACIJE.....	17
7. ZAKLJUČAK.....	19
8. ZAHVALE.....	20
9. ŽIVOTOPIS.....	21
10. LITERATURA.....	22

# 1. SAŽETAK

Kao najveći sinovijalni zglob u ljudskom tijelu koljeno ima veliku važnost u nošenju tjelesne težine te u kretanju. Uz njegovu veličinu također se ističe i njegova kompleksnost u građi jer se u njemu uzglobljavaju tri kosti: femur, tibija i fibula. U njegovoj biomehanici, izuzev kretnji fleksije i ekstenzije moguća je i rotacija u kombinaciji s opuštenim kolateralnim svezama. Kao i u ostalim zglobovima pokrov zglobnih tijela čini hijalina hrskavica koja uslijed traumi različite etiologije može biti fokalno oštećena.

U novije doba ortopedi su prepoznali takva oštećenja kao početni stadij razvoja osteoartritisa koljena te mogućnost njihova saniranja u svrhu prevencije daljnjih oštećenja, kako u svrhu redukcije financijskih troškova tako i u svrhu povećanja kvalitete života pacijenata. Danas se koristi nekoliko metoda liječenja fokalnih oštećenja hrskavice koljena, ali niti jedna u potpunosti ne ispunjava idealistička očekivanja potpune regeneracije hrskavice.

Autologna hondrocitna implantacija (ACI) je novija metoda koja je posljednjih godina stekla popularnost te je dosad pokazala obećavajuće rezultate. Usprkos tome, liječenje ove patologije i danas predstavlja velik izazov za ortopede, a uz napredak tehnologije doći će zasigurno do novih te usavršavanja postojećih metoda.

## **2. SUMMARY**

### **Treatment of focal knee cartilage lesions**

As the biggest synovial joint in the human body the knee is very important in carrying the body weight and for the motion. Beside its size, necessary to mention is, also, its complexity, because three bones are articulating in this joint: femur, tibia and fibula. In its biomechanics, except the movement of flexion and extension, rotation is, also possible with loosened collateral ligaments. As in the other joints the coverage of articular bodies is made out of hyaline cartilage which can be injured in trauma of different etiology.

In the new era, orthopedic surgeons have recognised these types of injuries as the first stage of osteoarthritis of the knee and the importance of treating those, as well for the reduction of financial resources and, also for increasement of the quality of patient's lives. Today, some of methods for treating focal injuries of the knee cartilage are being used, but none of them completely fulfill the idealistic expectations of cartilage regeneration.

Autologous chondrocyte implantation (ACI) is a newer method which has gained popularity and has shown promising results through past years. Despite of that, treating of this pathology still presents a great challenge for orthopedic surgeons, but with prosperity of new technology, surely new methods will be developed and the existing ones will be improved.



### 3. UVOD

Neliječena oštećenja hrskavice koljena radi promjene u raspodjeli opterećenja teretom s vremenom dovode do osteoartritičkih promjena te do nesposobnosti pacijenta i također predstavljaju velik socioekonomski teret za društvo. (1-5) Svrha operativnog liječenja je osigurati pacijentu bezbolne pokrete u koljenu te nadomjestiti hrskavični defekt reparativnim tkivom, koje je po strukturi i izdržljivosti najslabije hijalinoj hrskavici. (6-8) U populaciji ortopedskih pacijenata ovakve vrste lezija su često zanemarivane i time se uskraćuje mogućnost njihovog pravovremenog saniranja. Njihova glavna simptomatologija obuhvaća bol i povremenu natečenost koljena.

U zadnjih nekoliko godina je izrađena nekolicina studija koja je imala kao zadatak prikazati visoku učestalost fokalnih oštećenja hrskavice koljena. (9-11) Prema njima je, u pacijenata koji su pristupili artroskopiji iz različitih kirurških razloga, bila incidencija hondralnog oštećenja od 60% do 65% s najvećom učestalošću ozljeđivanja medijalnog femoralnog kondila.

Cilj ovog preglednog rada je na temelju najnovijih spoznaja iznijeti stavove i činjenice iz literature o metodama liječenja žarišnih oštećenja hrskavice koljena.

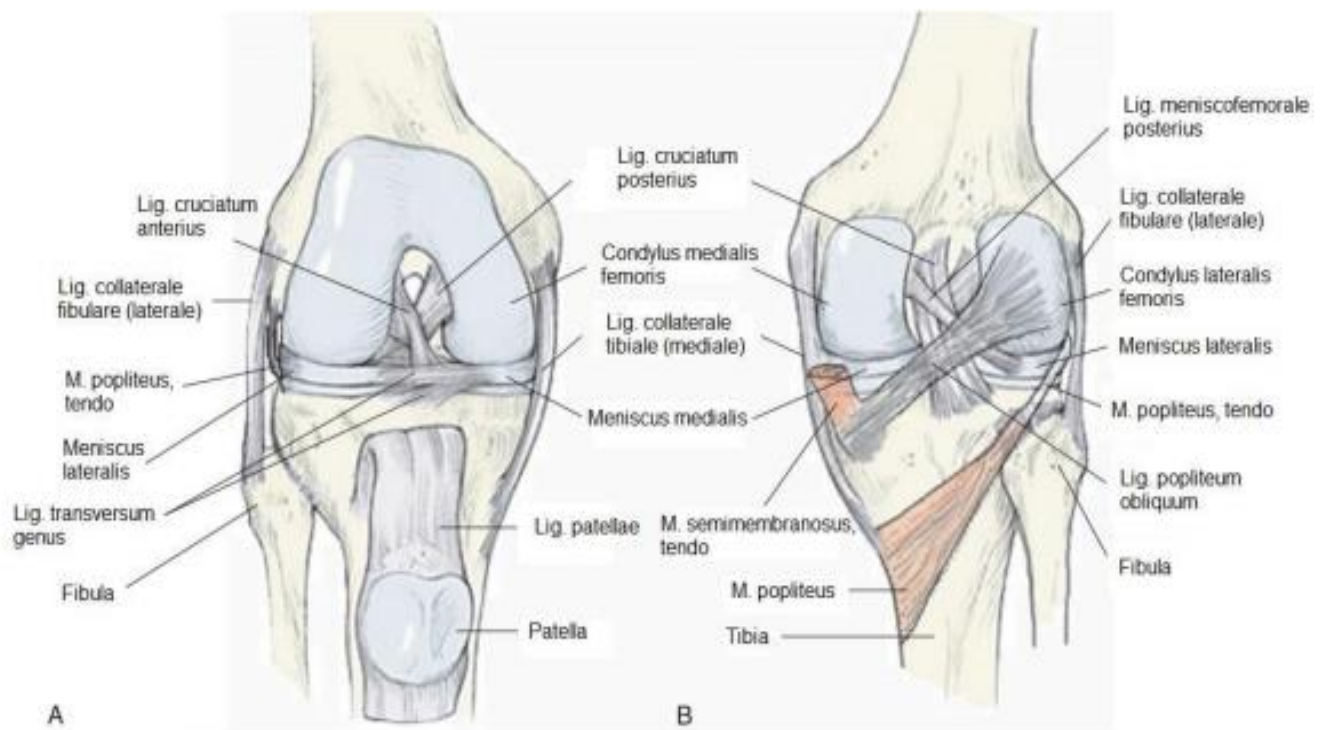
## 4. Koljeno

### 4.1. Anatomija

Koljeni zglob najveći je i najsloženiji zglob u ljudskom tijelu, a karakteriziran je kako izrazitom važnosti u kretanju tako i velikom incidencijom ozljeđivanja. (15) Zglobne ploštine u njemu čine kondili femura i tibije te artikulacijska ploha patele, dok je fibula iz kontakta eliminirana. Jedno od zajedničkih obilježja kondila femura je njihova konveksnost u sagitalnom i poprečnom smjeru. Specifično je da sagitalna zakrivljenost nije jednolika, odnosno konveksitet kondila u sagitalnom smjeru povećava se od sprijeda prema natrag. Na taj način svaki odsječak kondila femura ima svoj centar zakrivljenosti. Krivulja koja povezuje te centre naziva se evoluta, a iz nje rezultira evolventa koja je preslika sagitalnog zavoja zglobne plohe. (15) Lateralna zglobna ploha femura pruža se ravno straga prema naprijed, a medijalna zavija oko međučvorne jame. Nasuprot tome kondili goljenice imaju manje izraženu zakrivljenost. Medijalni je ovalan i slabo konkavan, a lateralni je trokutast i gotovo ravan.

Uslijed te evidentne inkongruencije potrebne su vezivnohrskavične pločice tj. menisci kako bi ispravili nepravilnosti zakrivljenosti zglobnih ploština. Njihov periferni konveksni rub srastao je uz zglobnu čahuru, a konkavni je slobodan intraartikularno i odgovara oblikom oštrici srpa. Medijalni ima oblik otvorenog slova C i pokretljivost mu je ograničena zbog široko razmaknutih insercija i sraštanja za zglobnu čahuru, za razliku od lateralnog, koji ima izgled zatvorenog slova C i puno je pokretljiviji. Uslijed podjele zglobne šupljine meniscima, a radi boljeg shvaćanja biomehanike, koljeni zglob može se podijeliti u četiri „jednostavna zgloba“: medijalni i lateralni meniskofemoralni te medijalni i lateralni meniskotibijalni zglob. (12) Zaštitni sloj zgloba čini zglobna čahura koja se sastoji od fibroznog i sinovijalnog sloja. Fibrozni se nalazi s vanjske

strane i na tibiji inserira na rubovima njezinih ploština, a na femuru podalje od rubova zglobne hrskavice. Sinovijalna membrana na femuru prati fibroznu, a u unutrašnjosti zgloba obilazi ukrižene sveze s medijalne, prednje i lateralne strane te na tibiji inserira uz konveksni gornji i donji brid meniska, koji je srastao s s zglobnom čahurom. Na taj način se ukrižene sveze koljena nalaze između dva sloja zglobne čahure.



**SLIKA 1.** Menisci i ligamenti koljena

- A-** Pogled sprijeda
- B-** Pogled straga

(preuzeto iz: Evans RC. Illustrated Orthopedic Physical Assessment. 3. izdanje. Amsterdam: Mosby; 2008)

### **4.1.1. Statička potpora stabilnosti koljenog zgloba**

Neki od glavnih stabilizatora koljena su postranični tibijalni i fibularni ligament, koji su maksimalno zategnuti u ekstenziji zgloba. Uz njih tu su još prednji i stražnji ukriženi ligament, koji se nalaze intrakapsularno, ali ekstraartikularno i imaju funkciju održavanja zglobnih tijela u kontaktu te sprječavaju pretjerane fleksije i ekstenzije. Na prednjoj strani fibroznu čahuru još pojačava patelarni ligament, a stražnji dio čahure osiguran je još poplitalnim kosim ligamentom.

### **4.1.2. Dinamička potpora stabilnosti koljenog zgloba**

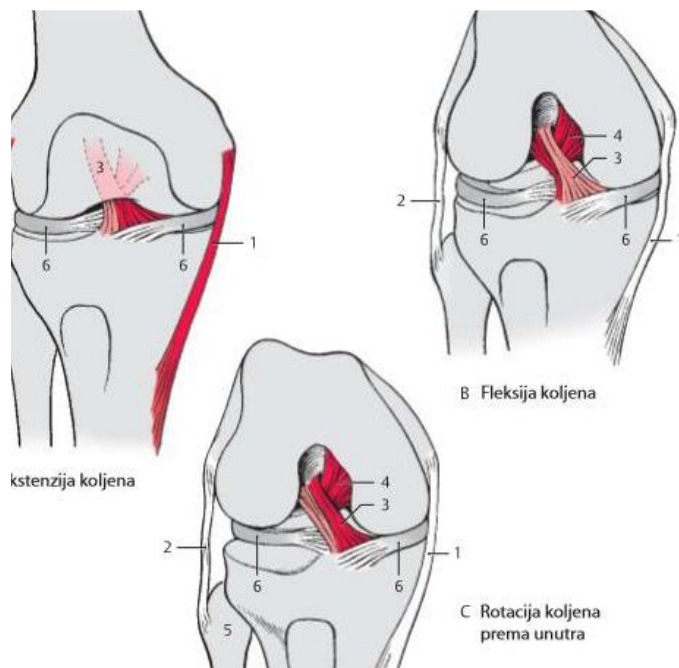
Među mišićima koji imaju važnu funkciju u kretnjama koljena i njegovoj stabilizaciji najvažniju ulogu ima četveroglavi bedreni mišić. Uz njega potporu pružaju još mm. sartorius, gracilis, semitendinosus, semimembranosus, biceps femoris, gastrocnemius, plantaris te popliteus.

## **4.2. Biomehanika**

Koljeni zglob po svojoj funkciji je *trochoginglymus* jer se u njemu osim fleksije i ekstenzije vrše i kretne rotacije. (12) U ekstenziji je zategnuta većina ligamenata, pogotovo kolateralni, koji sprječavaju varus i valgus položaj te prednji ukriženi ligament. Dok pri flektiranju koljena dolazi do opuštanja kolateralnih ligamenata i mogućnosti rotacije oko sagitalne osi jer tada između tih ligamenata dolaze stražnji dijelovi kondila femura, čiji sagitalni radijus zakrivljenosti je kraći. Također dolazi i do opuštanja prednje ukrižene sveze, a zatezanja stražnje. Same kretne fleksije i ekstenzije odvijaju se u sklopu dvije komponente, valjanja i klizanja. Uslijed fleksije kondili femura se valjaju prema natrag, a klizu prema naprijed i obrnuto u ekstenziji. Obje sastavnice su nužne jer u suprotnom fleksija većeg stupnja nebi bila moguća radi većih zglobnih ploština na

kondilima femura naspram onima na kondilima tibije. Pri završetku opružanja koljena dolazi do završne rotacije (supinacije) od 5°, dok pri početku fleksije nastupa pronacija istog stupnja.

Anatomski supstrat početne i završne rotacije je zavoj prednjeg dijela ploštine na medijalnom kondilu femura. Menisci se pri fleksiji pomiču prema naprijed, a pri ekstenziji unatrag. Aktivna fleksija moguća je do 120°, a pasivna još 40°, dok je samostalna rotacija pri flektiranom koljenu moguća 10° supinacija i 40° pronacija. Uz kondile pri kretnjama u koljenu giba se i patela, koja pri ekstenziji leži visoko da samo njezin donji dio dotiče facies patellaris femura, a u fleksiji leži na prednjim dijelovima kondila femura i prekriva interkondilarnu jamu. (16) Srednji položaj zgloba, u kojem bolesnik drži koljeno uz najmanje bolove, je djelomična fleksija od 25°.



**SLIKA 2.** Biomehanika koljena

- A- Ekstenzija koljena
- B- Fleksija koljena
- C- Rotacija koljena prema unutra

(preuzeto iz: Platzer W. Priručni anatomski atlas u tri sveska. Prvi svezak-Sustav organa za pokretanje. 10.izdanje. Zagreb: Medicinska Naklada;

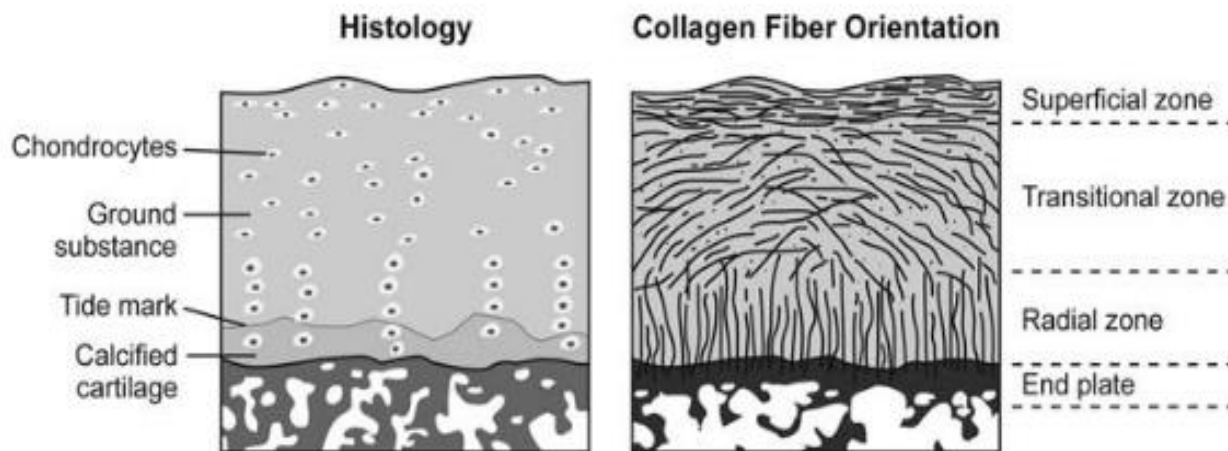
2011)

## 5. Hrskavica koljena

Hijalina hrskavica je avaskularno, aneuralno i alimfatično tkivo s nedostatnom sposobnošću samoobnavljanja. (13) Čak 65% do 80% je građena od vode, što joj omogućuje deformaciju i povećava svojstvo viskoelastičnosti u svrhu prenošenja sile na potkoljenu. Građena je 10% do 20% i od kolagena tipa II, koji joj daje kompaktnost i pruža tenzilnu snagu. Još 10% do 20% čine proteoglikani, koji osiguravaju kompresivnu snagu, dok osnovna tkivna komponenta hrskavice, hondrociti, čine svega 1% do 5% i zaduženi su za metaboličku aktivnost. (14)

Samu hrskavicu sačinjavaju nekoliko slojeva, koji se razlikuju po svojoj strukturi i funkciji. (13)

Površinski sloj je najtanji i sastoji se od eliptičnih stanica, velike količine poprečno položenih kolagenih vlakana te malo proteoglikana. Ta kolagena vlakna zadužena su za odolijevanje vučnoj sili. Tranzicijski sloj građen je od kolagenih vlakana većeg promjera, koja su nasumice razmještena te ima manju gustoću sferičnih stanica. Radijalni sloj čine kolagena vlakna najvećeg promjera postavljena okomito na hrskavicu kako bi odolijevala kompresivnoj sili, a također ima najmanju gustoću stanica i najveću količinu proteoglikana. Posljednji, kalicificirani hrskavični, sloj nalazi se uz subhondralnu kost te stvara kolagen X, koji ima ulogu sidrenja i boljeg vezanja hrskavice za podležecu kost.



**SLIKA 3.** Ultrastruktura zglobne hrskavice

(preuzeto iz: Strauss EJ, Fonseca LE, Shah MR, Youm T. Management of focal cartilage defects in the knee: Is ACI the answer? Bull NYU Hosp Jt Dis. 2011; 69(1):63-72.)

Takva struktura omogućava hrskavici njezinu funkciju uz ravnomjernu raspodjelu sila. U slučaju fokalnog oštećenja pune debljine hrskavice dolazi do poremećaja u toj raspodjeli i većeg opterećenja rubova hrskavice oko lezije. (17) Uslijed opterećenja tog zgloba dolazi do nastanka novih traumi na rubovima lezije te ako se takva ozljeda ne liječi dovesti će do nastanka degenerativnih promjena cijele hrskavice, odnosno osteoartritisa. Istraživanje Guettlera i suradnika (17) na kadaveričnim koljenima, koristeći digitalne tlačne senzore, pokazalo je da se za lezije promjera većeg od 10 milimetara raspodjela sila koncentrira na rub oštećenja. Na temelju toga, zaključili su da je tlačno opterećenje veće što je veći promjer priležeće lezije.

## 5.1. Klasifikacija oštećenja hrskavičnih ozljeda

U svrhu određivanja metode liječenja oštećenja hrskavice i razumijevanja njezine prognoze ortopedima je bila potrebna zasebna klasifikacija. Na temelju svoga rada, 1961. godine, prvu je objavio Outerbridge.<sup>(17)</sup> Ona je podijeljena u četiri stupnja:

**Stupanj 0-** zdrava hrskavica

**Stupanj 1-** omekšanje ili oteklina površine hrskavice

**Stupanj 2-** fragmentacija ili napuknuće <1.75 cm u promjeru

**Stupanj 3-** fragmentacija ili napuknuće >1.75 cm u promjeru

**Stupanj 4-** erozija hrskavice do subhondralne kosti

U međuvremenu, zbog porasta interesa za liječenje takvih vrsta ozljeda, *International Cartilage Repair Society* (ICRS) uveo je neke promjene u dosadašnju klasifikaciju u svrhu povećanja točnosti u stupnjevanju oštećenja te za postizanje uniformnosti u korištenju jedne klasifikacije.

Prema ICRS-u:

**Stupanj 0-** zdrava hrskavica

**Stupanj 1-** meka površina (a) ili površinska napuknuća (b)

**Stupanj 2-** defekt <50% debljine hrskavice

**Stupanj 3-** defekt >50% debljine hrskavice

**Stupanj 4-** defekt seže do ili u subhondralnu hrskavicu



## 5.2. Upitnik ishoda ozljede koljena i osteoartritisa (KOOS)

Uz procjenu morfoloških promjena hrskavice potrebna nam je i subjektivna evaluacija ozljede od strane pacijenta. *Knee injury and Osteoarthritis Outcome Score* (KOOS)(18) ima ulogu kratkoročne i dugoročne procjene oštećenja koljena, u svrhu odabira najprikladnijeg pristupa liječenja. Zasnovan je na pet područja po nekoliko pitanja: **bol** (devet stavki), **simptomi** (sedam stavki), **funkcija dnevnih aktivnosti** (sedamnaest stavki), **sportska i rekreacijska funkcija** (pet stavki), **kvaliteta života** (četiri stavke). Svaka stavka vrednuje se od 0 (bez problema) do 4 (izraziti problemi) te se sve stavke u konačnici zbrajaju i dobije se vrijednost na skali, koja seže od 0 do 100, a ponekad može biti prikazana i u obliku postotka.

## **6. Metode liječenja**

U simptomatskih pacijenata kod kojih je konzervativna terapija nesteroidnim antireumaticima i fizikalnom terapijom bila bezuspješna pristupa se operativnom liječenju.(14) Idealan operacijski zahvat obuhvaćao bi nadomještanje defekta hrskavice hijalnim hrskavičnim tkivom, ali nažalost pri ozljedi ne dolazi do regeneracije hijaline, već do reparacije fibrozne hrskavice. Danas se u sportskoj medicini, u svrhu liječenja takvih oštećenja, koristi nekoliko vrsta operativnih zahvata, a kao ključne može se istaknuti toaletu koljena, metodu mikrofraktura, sustav transfera osteohondralnog autotransplantata (OATS) te autolognu implantaciju hondrocita (ACI).

### **6.1. Toaleta koljena**

Ovo je metoda koja se izvodi artroskopski, prvotno u svrhu vizualizacije lezija hrskavice, a uz to i odstranjenje tvari koje uzrokuju upalu. Sastoji se od lavaže i debridmana. Dok lavaža ima ulogu odstranjenja proupalnih medijatora, enzima i krhotina, debridman se koristi u svrhu odstranjenja slobodnih zglobnih tijela, potencijalno hipertrofirane sinovije i otkinutih dijelova meniska te brijanje fibrozno promijenjene hrskavice. Studiju temeljenu na ovoj metodi objavio je Hubbard (19) usporedivši efikasnost izolirane lavaže i brijanja fibrozno promijenjene hrskavice.

Uključeno je bilo 76 pacijenata sa stupnjem 3 ili 4 oštećenja medijalnog femoralnog kondila. Skupina pacijenata na kojoj je primjenjen debridman nakon godine dana nisu imali bolova u koljenu u 80% slučajeva, a nakon 5 godina u 59%, dok su kod izolirane lavaže rezultati bili mnogo slabiji (nakon godinu dana 20%, a nakon pet godina 11%). Prema navedenim rezultatima Hubbard dolazi do zaključka da je kombinirana lavaža s debridmanom puno uspješnija u otklanjanju boli, nego izolirana lavaža. Prema dosadašnjim studijama ova metoda se pokazala uspješnom u omogućavanju trenutnog smanjenja boli, ali ne i u liječenju osnovne patologije.

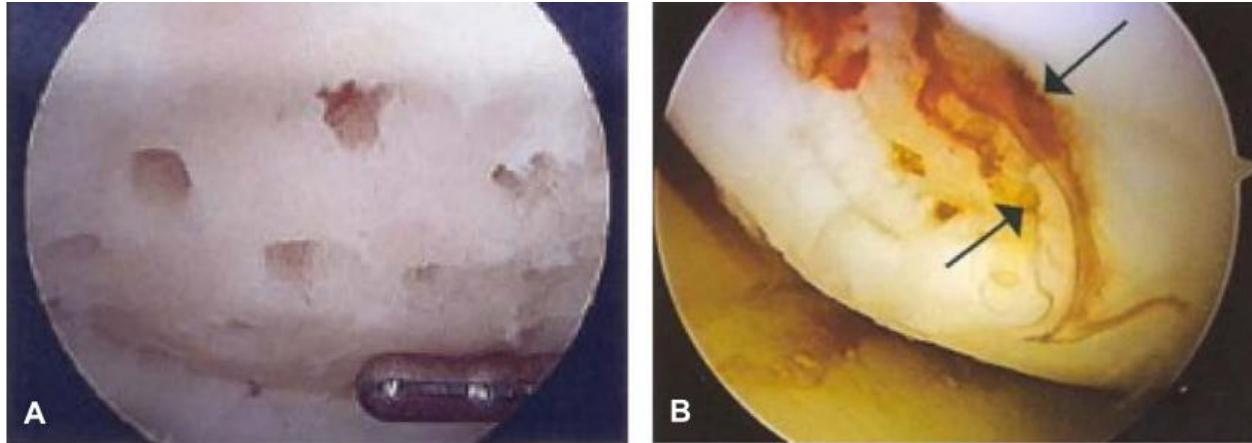
## **6.2. Metoda stimulacije koštane srži**

### **6.2.1. Operacijska tehnika**

Postupak stimulacije koštane srži u svrhu produkcije nove hrskavice na oštećenim mjestima baziran je na stvaranju mikrofraktura subhondralne kosti i iz tog razloga se ona provodi kod oštećenja 4. stupnja po ICRS-u u kojem je lezija sve do subhondralne kosti. Iz novostvorenih oštećenja dolazi do migracije pluripotentnih mezenhimalnih stanica u sklopu stvaranja ugruška na mjestu hrskavične lezije. Nažalost, te stanice podrijetlom iz koštane srži pretežito potiču stvaranje fibrozne hrskavice, koju tvori kolagen tipa I, koji ima slabije svojstvo izdržljivosti nego tip II i prije dolazi do habanja hrskavice. (20-25) Rezultati su slabiji kod liječenja većih lezija. (26)

### **6.2.2. Rezultati operacije**

U studiju Steadmana i suradnika (20) bilo je uključeno 72 pacijenta, koji su bili podvrgnuti zahvatu mikrofrakturama. Svi su bili mlađi od 45 godina i imali su izolirane lezije 4. stupnja prema ICRS score-u. Njihova oštećenja su bila relativno mala (2.7 cm<sup>2</sup>). Nakon sedmogodišnjeg praćenja do poboljšanja kliničkog stanja došlo je u 80% pacijenata, dok su puno dulje razdoblje bez simptoma imali pacijenti mlađih dobnih skupina. Istraživanje iste metode proveo je i Kreuz sa suradnicima (21) na 85 pacijenata sa 4. stupnjem oštećenja. Oni su došli do spoznaje, pomoću postoperativnih MR snimki koljena, da kod pacijenata mlađih od 40 godina ovom metodom dolazi do potpunijeg punjenja defekta. Izuzev toga zaključili su da u pacijenata starijih od 40 godina, u razdoblju od 18 do 36 mjeseci, dolazi do ponovne pojave kliničkih simptoma oštećenja.



**Slika 4.** Metoda liječenja mikrofrakturama

**A-**penetracija subhondralne hrskavice metodom mikrofraktura

**B-**migracija pluripotentnih mezenhimalnih stanica u novostvoreni ugrušak

(preuzeto iz: Strauss EJ, Fonseca LE, Shah MR, Youm T. Management of focal cartilage defects in the knee: Is ACI the answer? Bull NYU Hosp Jt Dis. 2011; 69(1):63-72.)

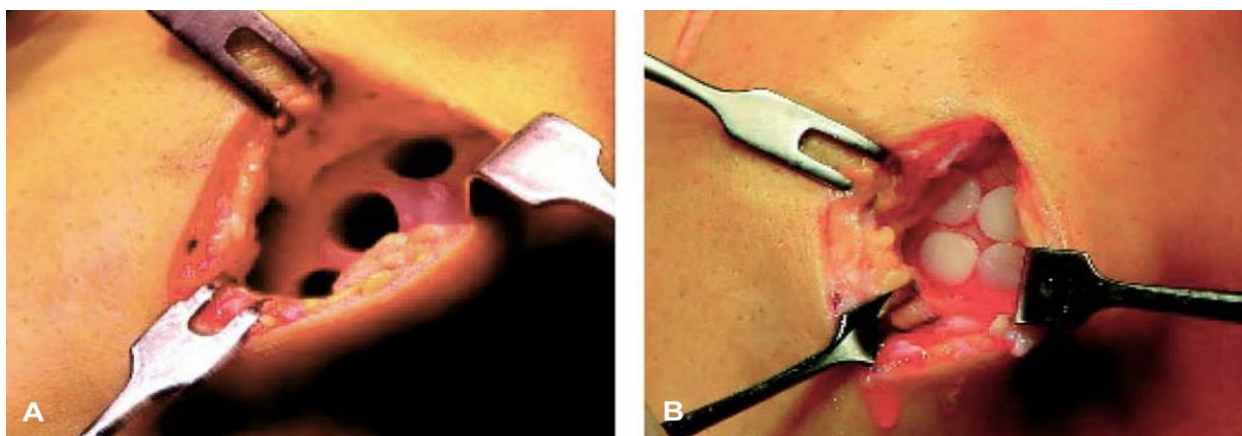
## 6.3. Transfer osteohondralnog autotransplantata (OATS)

### 6.3.1. Operacijska tehnika

Ovo je metoda kojom se novonastali defekti popunjavaju autolognom hrskavicom uzetom iz područja koje je manje opterećeno teretom. Prvotno se „čepovi“ hrskavice eksplantiraju s manje opterećenog područja te se zatim implantiraju u zonu lezije. (14) Pretežito se ova metoda upotrebljava za male i srednje velike defekte (1 do 4 cm<sup>2</sup>). Njezina prednost je da se izvodi u jednom postupku, dok joj je manjkavost da između ruba zglobne površine i autografta zaostaje prostor, koji se posljedično često puni fibroznim tkivom. (27) Poteškoće u ovoj metodi, izuzev veličine lezije, mogu predstavljati manjak dostupne donorske hrskavice, odnosno njezin morbiditet te ponekad dolazi do formiranja inkongruentnih zglobnih tijela koljena uslijed operacije.

### 6.3.2. Rezultati operacije

Jedan od primjera uspješnosti OATS-a pokazuje istraživanje Hangody i Fulesa (27), koje je obuhvaćalo skupinu od 831 pacijenta praćenih u periodu preko 10 godina. Prema njima, u 92% slučajeva postoperativni rezultati su bili vrlo dobri do odlični, a samo kod 3% pacijenata došlo je do pojave bolova i smanjenja kvalitete života. „Second look“ artroskopiji bila su podvrgnuta 83 pacijenta. Utvrđeno je da je preživljenje transplantata bilo vrlo visoko (83%), zglobne površine kongruentne te da je došlo do povezivanja površine okolne hrskavice i grafta fibroznim tkivom. Jakob i suradnici (28) isto tako su u svojoj studiji pokazali visoku uspješnost operacija. Bilo je uključeno 52 pacijenta liječeno autolognim osteohondralnim graftovima te ih je 88% bilo zadovoljno ishodom nakon 37-mjesečnog praćenja. U četiri slučaja bila je potrebna reoperacija radi propadanja transplantata. Istraživanje na sportskoj populaciji pacijenata liječenih ovom metodom, s 4. stupnjem oštećenja, proveli su Marcacci i suradnici (29). Nakon 2-godišnjeg praćenja, 78% imalo je dobre do izvrsne rezultate. Zaključili su da na uspjeh operacije utječe kako dob pacijenta tako i veličina hrskavične lezije. Svojoj profesionalnoj sportskoj aktivnosti, na razinu na kojoj su bili prije ozljede, vratilo se 73% pacijenata.



**Slika 5.** Tehnika transfera osteohondralnog autografta  
**A-** ekplantacija graftova hrskavičnog područja manjeg opterećenja  
**B-** implantacija izvađenih graftova u hrskavične defekte

(preuzeto iz: Hangody L, Fűles P. Autologous osteochondral mosaicplasty for the treatment of full-thickness defects of weight-bearing joints: ten years of experimental and clinical experience. J Bone Joint Surg Am. 2003;85( 2):25-32.)

## **6.4. Autologna hondrocitna implantacija (ACI)**

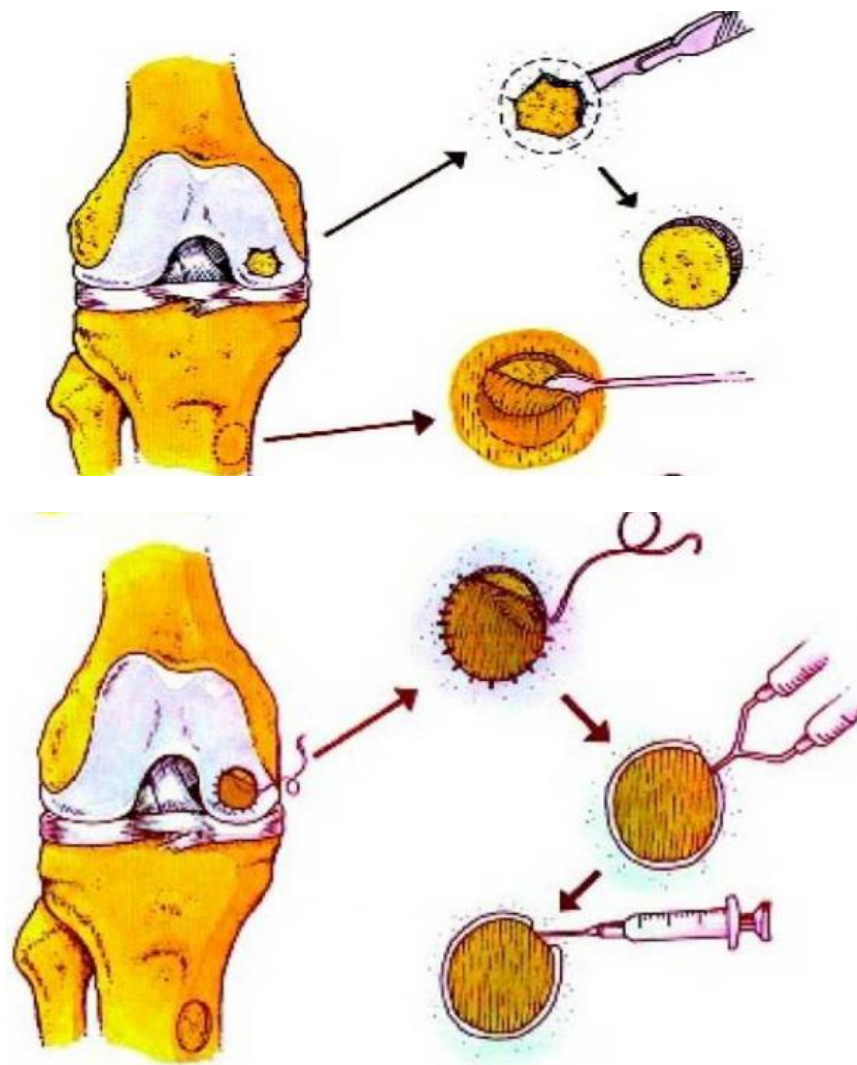
Brittberg i suradnici (27) prvi puta su opisali metodu autologne hondrocitne impantacije (ACI) 1994. godine. U sadašnjosti se ona izvodi u dva koraka, gdje prvi korak predstavlja artroskopska biopsija zdrave hrskavice te njezina in vitro kultivacija za umnažanje hondrocita, dok je drugi korak implantacija iste. Glavne indikacije za ovu metodu su simptomatske lezije, velike površine, pune debljine hrskavice (III. ili IV. stupanj prema Outerbridgeu) , koje zahvaćaju ili femoralne kondile ili trohlearni žlijeb. (28) Većinom je indicirana u mlađih pacijenata, normalne strukture kosti, ligamentarne stabilnosti i intaktnih meniska. Kontraindicirana je u pacijenata sa aktivnim inflamatornim artritism, preboljelim septičkim artritism, malignitetom te izraženim degenerativnim promjenama hrskavice koljena. (29)

### **6.4.1. Operacijska tehnika**

#### **6.4.1.1. Prva generacija**

U prvoj fazi vrši se artroskopska evaluacija lezije uz biopsiju uzorka kiretom malog dijela zdrave hrskavice s perifernog dijela medijalnog ili lateralnog kondila. Uzorak mora biti veličine 5x10 milimetara i težiti 200-300 grama. (14) Zatim se ti uzorci in vitro enzimatski kultiviraju u svrhu umnažanja hondrocita. Razdoblje između prve i druge faze može biti od 6 tjedana do 6 mjeseci. U drugoj fazi leziji se pristupa medijalnom ili lateralnom artrotomijom, ovisno o njezinom položaju. Lezija se debridmanom čisti i priprema tako da bude ovalnog ili okruglog oblika te vertikalnih rubova uz ostavljanje tankog sloja hrskavice povrh subhondralne kosti, kojime se sprječava nastanak fibrokarilaginozne hrskavice u nastavku. (30-32) Zatim se uzima listić periosta 2-3 cm distalno od pes anserinusa, koji kasnije služi kao pokrov hondrocitima uložnim u leziju te ga se prilježe tako da je kambijem okrenut prema hrskavičnom oštećenju. Listić se

šiva 6-0 Vicryl koncem s razmakom od 2-3 mm između šavova te se između njih još aplicira i fibrinsko ljepilo, koje dodatno osigurava njihovu čvrstoću. Jedan rub listića ostaje nezašiven kroz koji se zatim aplicira suspenzija kultiviranih hondrocita te se i on zašije i osigura fibrinskim ljepilom. (29)



**Slika 6.** Shema tehnike autologne implantacije hondrocita (ACI)

(Preuzeto iz: Brittberg M, Peterson L, Sjgren-Jansson E, Tallheden T, Lindahl A. Articular cartilage engineering with autologous chondrocyte transplantation. *J Bone Joint Surg Am.* 2003;85(3):109-15.)

#### **6.4.1.2. Druga generacija**

Radi visokih stopa komplikacija i potreba za reoperacijom uvedena je modifikacija u izvedbi operacije, kojom je periostalni listić zamijenjen specijaliziranom kolagenom membranom u svrhu smanjenja difuzije hondrocita te potencijalnog minimaliziranja periostalne hipertrofije radi izbjegavanja njegove incizije. (33)

#### **6.4.1.3. Treća generacija**

Razvitkom tehnologije ove metode došlo je do prestanka upotrebe pokrova za suspenziju hondrocita, a kao zamjena za njega uveden je matriksom induciran ACI (MACI). To je sustav trodimenzionalnih jažica koji nema potrebu za kolagenim ili periostalnim pokrovom kako bi zadržao prihvatljiv fenotip hondrocita unutar hrskavične lezije. (34,35)

#### **6.4.1.4. Karakterizirana hondrocitna implantacija (CCI)**

Izuzev usavršavanja samih tehnika ove metode napredak je ostvaren i u kvaliteti pripreme suspenzije hondrocita. Njezina kvaliteta je povećana na način da se bioptički uzeti hondrociti kvantitativno ocjenjuju ChondroCelect ljestvicom („CC score“) (36-38), ovisno o tome posjeduju li određene molekularne markere. Na temelju toga se biraju hondrociti koji ispunjavaju uvjete za proizvodnju po strukturi najbližije hrskavice hijalinoj. (29)



## 6.4.2. Rezultati operacije

Veliku studiju zasnovanu na ACI-u objavili su Brittberg i suradnici (23) u koju je bilo uključeno 244 pacijenta s III. i IV. stupnjem oštećenja nakon 2 do 10 godina praćenja. 90% ih je pokazivalo klinički izvrsne rezultate. Kod „second look“ artroskopije 75% pacijenata je imalo razvijenu hrskavicu nalik hijalinoj, a ostali mješavinu hijaline i fibrokartilaginozne. Neke autore je zaintrigiralo da li bi slične rezultate mogli postići i u starijih pacijenata, tako su Rosenberger i suradnici (39) napravili istraživanje na temelju kohorte od 56 pacijenata starijih od 45 godina. Nakon medijana od 4.7 godina praćenja 72% ih je pokazivalo izvrsne kliničke i histološke rezultate. Ipak, 43% ih je zahtjevalo ponovne artroskopske zahvate, većinom zbog hipertrofije periostalnog listića ili postoperativnih adhezija. Kako je u međuvremenu došlo do napretka ove tehnike Haddo i suradnici (33) su u svom istraživanju, u koje je bio uključen 31 pacijent, dokazali izostanak hipertrofije periostalnog grafta i između ostalog izvrsne rezultate u 72% pacijenata. Komparacijom druge i treće generacije ACI-a dokazan je manji postotak kvalitetnog reparatornog tkiva u trećoj generaciji, odnosno 74% u drugoj, a tek 67% u trećoj. (35)

U usporedbi toaleta koljena i ACI prve generacije Fu i suradnici (40) izradili su studiju koja je dokazala da 81% pacijenata koji su bili podvrgnuti ACI-u su prema KOOS upitniku imali minimalno 5 bodova poboljšanja u odnosu na pacijente liječene isključivo toaletom koljena, od kojih je 60% imalo maksimalan napredak od 2 boda. Pacijenti u skupini liječenih ACI-em imali su izraženo smanjenje oticanja i bolova u koljenu. Uspoređujući metodu mikrofraktura i CCI-a Saris i suradnici (29) su u svom istraživanju prikazali 118 pacijenata podijeljenih u dvije skupine. Rezultati su pokazali da su obje skupine imale sličan broj bodova na KOOS upitniku, ali da je skupina liječena CCI-em histomorfometrijski imala višu kvalitetu reparatorne hrskavice, nego u pacijenata liječenih metodom mikrofraktura. Do sličnog zaključka došli su i Knutsen i

suradnici (41), koji su ustanovili da bi se u većih lezija prednost trebalo davati ACI-u radi slabijih rezultata metode mikrofraktura. Slična studija provedena je i u usporedbi OATS-a i ACI-a. U nju su Horas i suradnici (42) uključili 40 pacijenata s medijanom veličine ozljede od 3.75 cm<sup>2</sup>. Provedeni su identični postoperativni protokoli u obje grupe te su bili praćeni kroz dvije godine. Funkcionalna rehabilitacija je zaostajala u ACI grupi. Šestero pacijenata iz ACI grupe je podvrgnuto biopsiji iz kojih je uočena izrazita celularnost i predominantno stvaranje fibroartilaginozne hrskavice. U OATS skupini je u osam pacijenata rađena „second look“ artroskopija te je zapažen izostanak stvaranja fibroznog tkiva između čepova transplantata i prvobitne hrskavice te očuvanost transplantirane hijaline hrskavice. Time je dokazana mala prednost OATS-a naspram ACI-a za oštećenja manja od 4 cm<sup>2</sup>.

## 7. ZAKLJUČAK

Primjena i odabir metoda liječenja fokalnih ozljeda hrskavice koljena ostala je izazovom za ortopede i do današnjeg dana, kako zbog samog odabira najprikladnije metode, tako i radi ekonomske isplativosti pojedine. Kroz njihov razvoj svaka je imala za cilj stvaranja reparatorne hrskavice najsličnije hijalinoj.

Za defekte male i srednje veličine dobrima su se pokazale metoda mikrofrakturama i OATS, dok za lezije velike površine pozitivne rezultate prikazala je ACI. S razvitkom tehnologije i povećanjem njezine upotrebe, ACI mogla bi postati metodom prvog izbora za oštećenja velike površine. Jedna od mogućnosti njezinog napretka je reduciranje trajanja na jedan stadij u kojem bi bioprirani materijal u istom koraku bio raspodijeljen u trodimenzionalne jažice. Time bi se skratilo vrijeme trajanja operacije i oporavka pacijenta, a također i financijskih izdataka. Drugi oblici napretka u ovom području bi mogli obuhvaćati unaprjeđenje implantacije genetski modificiranih hondrocita, implantacija osteohondralnog alotransplantata te upotreba implantata kao parcijalnih zglobnih površina.

## **8. ZAHVALE**

Zahvaljujem se mentoru prof. dr. sc. Mislavu Jeliću na susretljivosti, stručnosti i pomoći pri izradi ovog diplomskog rada.

Zahvaljujem se ostalim članovima stručnog povjerenstva na evaluaciji diplomskog rada.

Posebno se zahvaljujem svojoj obitelji i prijateljima koji su mi bili izuzetna podrška tijekom cijelog studija.

## 9. ŽIVOTOPIS

Lovro Sočo rođen je u Zagrebu 15.08.1994. Osnovnu školu završio je 2009. godine u Bundesgymnasium Kloostergasse, Beč, Austrija, a srednju školu u Zagrebu, Privatna klasična gimnazija 2013. godine. Na Medicinskom fakultetu Sveučilišta u Rijeci završio je prvu godinu studija u akademskoj godini 2013./2014. te se na drugu godinu studija, zahvaljujući odličnom uspjehu, upisao na Medicinski fakultet Sveučilišta u Zagrebu u akademskoj godini 2014./2015. Za postignut uspjeh u akademskoj godini 2015./2016. (kao najboljem studentu treće godine studija medicine) dodjeljena mu je Dekanova nagrada Medicinskog fakulteta Sveučilišta u Zagrebu. Aktivno u govoru i pismu se služi njemačkim i engleskim jezikom te pasivno talijanskim. Kroz studij bio je aktivan u sekciji Sportmed-a. Tijekom fakulteta najviše je afiniteta pokazao za kirurške struke te je najviše stremio njihovom izučavanju.

## 10. LITERATURA

1. Curl W, Krome J, Gordon E, Rushing J, Smith B, Poehling G. Cartilage injuries: a review of 31,516 knee arthroscopies. *Arthroscopy*. 1997; 13:456-460.
2. Gelber A, Hochberg M, Mead L, Wang N, Wigley F, Klag M. Joint injury in young adults and risk for subsequent knee and hip osteoarthritis. *Ann Intern Med*. 2000;133(5):321-328.
3. Hjelle K, Solheim E, Strand T, Muri R, Brittberg M. Articular cartilage defects in 1000 knee arthroscopies. *Arthroscopy*. 2002;18(7):730-734.
4. Woolf A, Pfleger B. Burden of major musculoskeletal conditions. *Bull World Health Organ*. 2003;81(9):646-656.
5. Froseth Aae T, Randsborg PH, Luras H, Aroen A, Lian OB. Microfracture is more cost-effective than autologous chondrocyte implantation: a review of level 1 and level 2 studies with 5 year follow-up. *Knee Surg Sports Traumatol Arthrosc*. 2018; 26: 1044-1052
6. Chen FS, Frenkel SR, Di Cesare PE. Chondrocyte transplantation and experimental treatment options for articular cartilage defects. *Am J Orthop*. 1997;26(6):396-406.
7. Jackson DW, Simon TM. Chondrocyte transplantation. *Arthroscopy*. 1996;12(6):732-738.
8. Richardson JB, Caterson B, Evans EH, Ashton BA, Roberts S. Repair of human cartilage after implantation of autologous chondrocytes. *J Bone Joint Surg Br*. 1999;81:1064-1068.
9. Shah MR, Kaplan KM, Meislin RJ, Bosco JA 3rd. Articular cartilage restoration of the knee. *Bull NYU Hosp Jt Dis*. 2007;65:51-60.

10. Aroen A, Loken S, Heir S, Alvik E, Ekland A, Granlund OG, i sur. Articular cartilage lesions in 993 consecutive knee arthroscopies. *Am J Sports Med.* 2004;32:211-5.
11. Curl WW, Krome J, Gordon ES, Rushing J, Smith BP, Poehling GG. Cartilage injuries: a review of 31,516 knee arthroscopies. *Arthroscopy.* 1997;13:456-60.
12. Platzer W. Priručni anatomski atlas u tri sveska. Prvi svezak-Sustav organa za pokretanje. 10.izdanje. Zagreb: Medicinska Naklada; 2011.
13. Bhosale AM, Richardson JB. Articular cartilage: structure, injuries and review of management. *Br Med Bull.* 2008;87:77-95.
14. Strauss EJ, Fonseca LE, Shah MR, Youm T. Management of focal cartilage defects in the knee: Is ACI the answer? *Bull NYU Hosp Jt Dis.* 2011; 69(1):63-72.
15. Križan Z. Kompendij anatomije čovjeka: pregled građe grudi, trbuha, zdjelice, noge i ruke. 3. izdanje. Zagreb: Školska knjiga; 1997. Str. 212-9.
16. Guettler JH, Demetropoulos CK, Yang KH, Jurist KA. Osteochondral defects in the human knee: influence of defect size on cartilage rim stress and load redistribution to surrounding cartilage. *Am J Sports Med.* 2004; 32:1451-8.
17. Outerbridge RE. The etiology of chondromalacia patellae. *J Bone Joint Surg Br.* 1996; 78:217-9.
18. Roos EM, Roos HP, Lohmander LS, Ekdahl C, Beynnon BD. Knee Injury and Osteoarthritis Outcome Score (KOOS)--development of a selfadministered outcome measure. *J Orthop Sports Phys Ther.* 1998; 28(2):88-96.
19. Hubbard MJ. Articular debridement versus washout for degeneration of the medial femoral condyle. A five year study. *J Bone Surg Br.* 1996; 78:217-9.

- 20.** Steadman JR, Briggs KK, Rodrigo JJ, Kocher MS, Gill TJ, Rodkey WG, i sur. Outcomes of microfracture for traumatic chondral defects of the knee: average 11-year follow up. *Arthroscopy*. 2003; 19:477-84.
- 21.** Kreuz PC, Erggelet C, Steinwachs MR, Krause SJ, Lahm A, Niemeyer P, i sur. Is microfracture of chondral defects in the knee associated with different results in patients aged 40 years or younger? *Arthroscopy*. 2006; 22:1180-6.
- 22.** Hangody L, Fules P. Autologous osteochondral mosaicplasty for the treatment of full-thickness defects of weight-bearing joints: ten years of experimental and clinical experience. *J Bone Joint Surg Am*. 2003;85(2):25-32.
- 23.** Brittberg M, Lindahl A, Nilsson A, Ohlsson C, Isaksson O, Peterson L. Treatment of deep cartilage defects in the knee with autologous chondrocyte transplantation. *N Engl J Med*. 1994;331:889-95.
- 24.** Minas T, Nehrer S. Current concepts in the treatment of articular cartilage defects. *Orthopedics*. 1997;20(6):525-538.
- 25.** Niemeyer P, Koestler W, Suedkamp NP. Problems and complications of surgical techniques for treatment of full-thickness cartilage defects. *Z Orthop Unfall*. 2011;149(1):45-51.
- 26.** Minas T, Gomoll AH, Rosenberger R, Royce RO, Bryant T. Increased failure rate of autologous chondrocyte implantation after previous treatment with marrow stimulation techniques. *Am J Sports Med*. 2009;37(5):902-908.
- 27.** Brittberg M, Peterson L, Sjogren-Jansson E, Tallheden T, Lindahl A. Articular cartilage engineering with autologous chondrocyte transplantation. A review of recent developments. *J Bone Joint Surg Am*. 2003;85(3):109-15.



- 28.** Vanlauwe J, Saris DBF, Victor J, Almqvist KF, Bellemans J, Luyten FP. Five-year outcome of characterized chondrocyte implantation versus microfracture for symptomatic cartilage defects of the knee: early treatment matters. *Am J Sports Med.* 2011;39(12):2566–74.
- 29.** Saris DBF, Vanlauwe J, Victor J, Haspl M, Bohnsack M, Fortems Y, i sur. Characterized chondrocyte implantation results in better structural repair when treating symptomatic cartilage defects of the knee in a randomized controlled trial versus microfracture. *Am J Sports Med.* 2008;36(2):235–46.
- 30.** Chen FS, Frenkel SR, Di Cesare PE. Chondrocyte transplantation and experimental treatment options for articular cartilage defects. *Am J Orthop.* 1997;26(6):396-406.
- 31.** Jackson DW, Simon TM. Chondrocyte transplantation. *Arthroscopy.* 1996;12(6):732-738.
- 32.** Richardson JB, Caterson B, Evans EH, Ashton BA, Roberts S. Repair of human cartilage after implantation of autologous chondrocytes. *J Bone Joint Surg Br.* 1999;81:1064-1068.
- 33.** Haddo O, Mahroof S, Higgs D, David L, Pringle J, Bayliss M, i sur. The use of chondroide membrane in autologous chondrocyte implantation. *Knee.* 2004;11:51-5.
- 34.** Marlovits S, Striessnig G, Kutscha-Lissberg F, Resinger C, Aldrian SM, Vecsei V, i sur. Early postoperative adherence of matrix-induced autologous chondrocyte implantation for the treatment of full-thickness cartilage defects of the femoral condyle. *Knee Surg Sports Traumatol Arthrosc.* 2005;13:451-7.

- 35.** Bartlett W, Skinner JA, Gooding CR, Carrington RW, Flanagan AM, Briggs TW, i sur. Autologous chondrocyte implantation versus matrix-induced autologous chondrocyte implantation for osteochondral defects of the knee: a prospective, randomised study. *J Bone Joint Surg Br.* 2005;87:640-5.
- 36.** Dell'Accio F, De Bari C, Luyten FP. Microenvironment and phenotypic stability specify tissue formation by human articular cartilage-derived cells in vivo. *Exp Cell Res.* 2003;287(1):16-27.
- 37.** Dell'Accio F, De Bari C, Luyten FP. Molecular markers predictive of the capacity of expanded human articular chondrocytes to form stable cartilage in vivo. *Arthritis Rheum.* 2001;44:1608-1619.
- 38.** Dell'Accio F, Vanlauwe J, Bellemans J, Neys J, De Bari C, Luyten FP. Expanded phenotypically stable chondrocytes persist in the repair tissue and contribute to cartilage matrix formation and structural integration in a goat model of autologous chondrocyte implantation. *J Orthop Res.* 2003;21:123-131.
- 39.** Rosenberger RE, Gomoll AH, Bryant T, Minas T. Repair of large chondral defects of the knee with autologous chondrocyte implantation in patients 45 years or older. *Am J Sports Med.* 2008;36:2336-44.
- 40.** Fu FH, Zurakowski D, Browne JE, Mandelbaum B, Erggelet C, Moseley JB Jr, i sur. Autologous chondrocyte implantation versus debridement for treatment of full-thickness chondral defects of the knee: an observational cohort study with 3-year follow-up. *Am J Sports Med.* 2005;33:1658-66.

- 41.** Knutsen G, Engebretsen L, Ludvigsen TC, Drogset JO, Grotvedt T, Solheim E, et al. Autologous chondrocyte implantation compared with microfracture in the knee. A randomized trial. *J Bone Joint Surg Am.* 2004;86:455-64.
- 42.** Horas U, Pelinkovic D, Herr G, Aigner T, Schnettler R. Autologous chondrocyte implantation and osteochondral cylinder transplantation in cartilage repair of the knee joint. A prospective, comparative trial. *J Bone Joint Surg Am.* 2003;85:185-92.