

# Genitalne HPV infekcije u trudnoći

---

**Kovačević, Karla; Skerlev, Mihael; Vrčić, Hrvoje; Kovačević, Petra;  
Ljubojević Hadžavdić, Suzana**

Source / Izvornik: **Liječnički vjesnik, 2020, 142, 244 - 250**

**Journal article, Published version**

**Rad u časopisu, Objavljena verzija rada (izdavačev PDF)**

<https://doi.org/10.26800/LV-142-7-8-40>

Permanent link / Trajna poveznica: <https://um.nsk.hr/um:nbn:hr:105:437693>

Rights / Prava: [Attribution-NonCommercial-NoDerivatives 4.0 International/Imenovanje-Nekomercijalno-Bez prerada 4.0 međunarodna](#)

Download date / Datum preuzimanja: **2025-04-02**



Repository / Repozitorij:

[Dr Med - University of Zagreb School of Medicine  
Digital Repository](#)





# Genitalne HPV infekcije u trudnoći

## Genital HPV infections in pregnancy

Karla Kovačević<sup>1</sup>, Mihael Skerlev<sup>2</sup>, Hrvoje Vrčić<sup>3</sup>, Petra Kovačević<sup>4</sup>, Suzana Ljubojević Hadžavdić<sup>2</sup>

<sup>1</sup> Medicinski fakultet Sveučilišta u Zagrebu

<sup>2</sup> Klinika za dermatovenerologiju, Medicinski fakultet Sveučilišta u Zagrebu, Klinički bolnički centar Zagreb

<sup>3</sup> Klinika za ženske bolesti i porode, Medicinski fakultet Sveučilišta u Zagrebu, Klinički bolnički centar Zagreb

<sup>4</sup> Klinika za reumatologiju, fizikalnu medicinu i rehabilitaciju, Medicinski fakultet Sveučilišta u Zagrebu, Klinički bolnički centar Sestre milosrdnice

### Deskriptori

INFEKCIJE HUMANIM PAPILOMA VIRUSOM

– patologija, prijenos, virologija;

KOMPLIKACIJE INFEKCIJA U TRUDNOĆI – patologija,

virologija; INFEKCIJE GENITALNOG TRAKTA – patologija,

virologija; SPOLNO PRENOSIVE BOLESTI – patologija,

prijenos, virologija; VERTIKALNI PRIJENOS INFEKCIJE;

INFEKCIJE ONKOGENIM VIRUSOM – prijenos, virologija;

ŠILJASTI KONDILOMI – liječenje, virologija;

INFEKCIJE DIŠNOG SUSTAVA – dijagnoza, liječenje,

virologija; NOVIRODOĐENČE

### Descriptors

PAPILLOMAVIRUS INFECTIONS – pathology,

transmission, virology; PREGNANCY COMPLICATIONS,

INFECTIOUS – pathology, virology;

REPRODUCTIVE TRACT INFECTIONS – pathology,

virology; SEXUALLY TRANSMITTED DISEASES

– pathology, transmission, virology;

INFECTIOUS DISEASE TRANSMISSION, VERTICAL;

TUMOR VIRUS INFECTIONS – transmission, virology;

CONDYLOMATA ACUMINATA – therapy, virology;

RESPIRATORY TRACT INFECTIONS – diagnosis, therapy,

virology; INFANT; NEWBORN

**SAŽETAK.** Humani papiloma virusi (HPV) su mali, epitelotropni DNK virusi. Dosadašnji podatci ukazuju na postojanje više od dvjesto genotipova virusa, od kojih oko četrdeset uzrokuje infekcije genitalnog područja. S obzirom na onkogeni potencijal, razlikujemo genotipove visokog (HPV 16, HPV 18, itd.) i genotipove niskog rizika (HPV 6, HPV 11, itd.). Genitalni HPV najčešće se prenosi kontaktom s inficiranom kožom ili sluznicom. Ostali načini prijenosa uključuju neizravni kontakt s kontaminiranim predmetima te autoinokulaciju. HPV uzrokuje različite promjene genitalne regije poput kondiloma, intraepitelnih neoplazija i invazivnih karcinoma cerviksa, vulve, penisa ili anusa. Također, HPV može prouzročiti lezije u područjima izvan genitalne regije kao što su usna šupljina, ždrijelo, grlo i jednjak. Ne postoji suglasnost vezana uz prevalenciju HPV-a tijekom trudnoće, pa ona varira u različitim zemljama između 5,5% i 65%. Vertikalni prijenos HPV-a označava mogućnost prijenosa HPV-a s majke na dijete tijekom trudnoće. Do perikonceptualnog prijenosa HPV DNA dolazi u vrijeme fertilizacije, dok se antenatalni prijenos događa isključivo za vrijeme trudnoće. No, većina HPV infekcija novorođenčadi nastaje perinatalnim prijenosom tijekom porođaja. Incidencija anogenitalnih kondiloma u trudnoći iznosi između 11,6% i 28,2%. Oni predstavljaju rizik od kontaminacije novorođenčeta HPV-om tijekom porođaja. Porastom učestalosti pojavljivanja anogenitalnih kondiloma u odraslih uočeno je i usporedni porast incidencije anogenitalnih kondiloma u djece. HPV u djece može uzrokovati i rekurentnu respiratornu papilomatozu koju karakterizira nastajanje multiplih papiloma glasnica. Rijetko dolazi do totalne opstrukcije dišnog puta ili progresije u karcinom.

**SUMMARY.** Human papilloma viruses (HPV) are small, epitheliotropic DNA viruses. More than two hundred different HPV genotypes are known today, of which around forty types cause genital infection. According to their oncogenic potential the viruses are divided in high-risk HPV genotypes (HPV 16, HPV 18, etc.) and low-risk genotypes (HPV 6, HPV 11, etc.). Genital HPV is most frequently transmitted through contact with infected skin or mucous membranes. Other routes of transmission are via contaminated fomites and autoinoculation. HPV causes genital warts, intraepithelial neoplasia and invasive carcinoma of cervix, vulva, penis or anus. Also, HPV can cause lesions in non-genital areas such as oral cavity, pharynx, throat and esophagus. There is no consensus regarding the prevalence of HPV during pregnancy, so it varies in different countries between 5.5 % and 65 %. The vertical route of HPV transmission from mother to child during pregnancy is known as vertical transmission. Periconceptual transmission of HPV DNA occurs during fertilization, while prenatal transmission happens only during pregnancy. Most infant HPV infections occur via perinatal transmission during delivery. The incidence of anogenital warts in pregnancy is between 11.6 % and 28.2 %. Anogenital warts increase the risk of infant HPV contamination during delivery. As the incidence of anogenital warts increased in adults, increased incidence was also reported in children. HPV can cause recurrent respiratory papillomatosis in children, a disease characterized with laryngeal papillomatosis. In rare cases, total obstruction of airway or progression in carcinoma can occur.

Humani papiloma virus (HPV) je mali DNK virus koji pripada porodici *Papovaviridae*, rodu *Papillomavirus*. Do sada je identificirano više od dvjesto genotipova virusa, od kojih više od četrdeset zahvaća genitalni trakt.<sup>1</sup> Genotipovi visokog rizika (16, 18, 31, 33, 35, 39, 45, 51, 52, 56, 58, 59, 68, 73, 82) imaju sklonost perzistenciji i ugradnji u ljudski genom, dok genotipovi niskog rizika (6, 11, 42, 43, 44, 54, 61, 70, 72, 81) imaju malen onkogeni potencijal.<sup>1</sup> Genitalni HPV prenosi se intimnim kontaktom s inficiranom kožom ili sluzni-

com, neizravnim kontaktom s kontaminiranim predmetima, autoinokulacijom iz okolnih područja kože te prolaskom ploda kroz porođajni kanal inficirane majke.<sup>2</sup> Virus može uzrokovati cijeli spektar genitalnih

### Adresa za dopisivanje:

Prof. dr. sc. Suzana Ljubojević Hadžavdić, <https://orcid.org/0000-0002-3640-9567>  
Klinika za dermatovenerologiju, Medicinski fakultet Sveučilišta u Zagrebu, KBC Zagreb,  
Šalata 4, 10000 Zagreb, e-pošta: [suzana.ljubojevic@gmail.com](mailto:suzana.ljubojevic@gmail.com)

Primljeno 23. travnja 2019., prihvaćeno 16. prosinca 2019.

promjena poput šiljastih, keratotičkih, ravnih i gigant-skih kondiloma, intraepitelnih neoplazija te invazivnih karcinoma. Infekcije često mogu biti i asimptomatske.

Bolesti povezane s genitalnim HPV-om uvrštene su u najčešće spolno prenosive bolesti te predstavljaju sve veći epidemiološki i javnozdravstveni problem.<sup>1</sup> Pri jednom heteroseksualnom spolnom odnosu vjerojatnost za prijenos HPV-a iznosi od 28% do 60%<sup>3,4</sup>, pri čemu je veća vjerojatnost prijenosa kod žena nego u muškaraca. Ukupna prevalencija HPV infekcija među ženama SAD-a starosti 14 do 59 godina iznosi 26,8% te je najveća u dobnoj skupini od 20 do 24 godine.<sup>5</sup> Prevalencija HPV-a visokog rizika u Hrvatskoj je 36,3%, dok je prevalencija HPV-a niskog rizika 8,7%.<sup>6</sup> Na prvome mjestu po učestalosti nalazi se HPV 16 (19,8%) koji slijede HPV 6/11 (8,7%) te HPV 31 (8,3%).<sup>6</sup>

Ne postoji suglasnost vezana uz prevalenciju HPV-a tijekom trudnoće. Dok jedni autori govore o povećanoj HPV prevalenciji u trudnica<sup>7,8</sup>, drugi smatraju da trudnoća ne utječe na povećanu učestalost otkrivanja HPV-a.<sup>9–11</sup> Schmeink i sur. proveli su prospektivno kohortno istraživanje u kojem ne nalaze razliku u prevalenciji HPV-a između trudnica i njihovih kontrola tijekom prvoga i drugoga trimestra u usporedbi s trećim trimestrom i postpartalnim razdobljem.<sup>12</sup> Tijekom trudnoće uzima se bris za Papa test samo u trudnica koje su nedavno prije trudnoće imale cervikalnu intraepitelnu leziju. Uzimanje brisa na HPV za vrijeme trudnoće nije pravilo jer trudnice vrlo rijetko imaju nove partnere. Povećana prevalencija HPV-a tijekom trudnoće te regresija HPV-a postpartalno objašnjava se hipotezom o smanjenom imunom odgovoru protiv HPV-a za vrijeme prva dva trimestra.<sup>11,13</sup> Također, smatra se kako prolaskom fetusa kroz vrat maternice može doći do odstranjenja promijenjenog epitela vrata maternice, čime je omogućena je obnova zdravog epitela na tim mjestima. Prevalencija HPV-a u trudnoći razlikuje se među različitim zemljama te iznosi od 5,5% do 65%.<sup>14</sup>

### Prijenos HPV-a na novorođenče

Iako je infekcija HPV-om najčešće posljedica spolnog kontakta sa zaraženom osobom, do prijenosa HPV-a s majke na dijete može doći i za vrijeme trudnoće. Takvu vrstu vertikalnog prijenosa dijelimo u tri kategorije s obzirom na pretpostavljeno vrijeme prijenosa HPV-a: perikonceptualni, antenatalni te perinatalni prijenos.

Za vrijeme fertilizacije postoji mogućnost perikonceptualnog prijenosa HPV DNA preko inficiranog spermija.<sup>15</sup> HPV DNA također je nađena biopsijom sjemenovoda.<sup>16</sup>

Antenatalni prijenos HPV-a događa se za vrijeme trudnoće. HPV DNA prisutna je u amnionskoj tekućini, placenti i krvi iz pupkovine.<sup>15</sup> Prevalencija HPV DNA u krvi pupkovine varira između 0% i 13,5%<sup>17–22</sup>, dok je detekcija HPV-a u amnionskoj tekućini od 15% do 65%<sup>23–25</sup>. U *in vitro* uvjetima HPV 11, 16, 18 i 31 mogu završiti cijeli životni ciklus u stanicama trofoblasta.<sup>26–28</sup> Upravo ta pojava podupire hipotezu koja govori o HPV infekciji kao mogućem uzroku spontanih pobačaja.<sup>26</sup> Syrjanen navodi kako je prevalencija HPV DNA u placenti tri puta veća među ženama koje su pušile u usporedbi s nepušačicama.<sup>15</sup>

Postoji i mogućnost ascendentnog širenja HPV infekcije iz genitalnog trakta majke kroz sitne otvore na fetalnoj membrani.<sup>15</sup> Time bi se moglo objasniti kako i novorođenče rođeno carskim rezom može biti kontaminirano HPV-om.

Većina HPV infekcija novorođenčadi nastaje vertikalnom transmisijom tijekom porođaja.<sup>15</sup> Kontaktom fetusa s inficiranim stanicama majke tijekom vaginalnog porođaja ili carskog reza dolazi do perinatalnog prijenosa HPV infekcije. Čimbenici rizika za perinatalnu transmisiju su: virusni titar<sup>29</sup>, lezije genitalnog trakta majke<sup>30</sup> te HPV infekcija s više različitih genotipova<sup>31</sup>. Prijenos HPV-a na fetus u trudnica koje nisu imale kliničke znakove HPV infekcije je 1–18%, dok je prijenos u trudnica s kliničkim znakovima HPV infekcije 5–72%.<sup>32</sup> Madeiros L. R. i sur. napravili su meta-analizu prospektivnih kohortnih istraživanja u kojima se prijenos HPV-a s majke na dijete razlikovao između 1,5% i 46,6%.<sup>14</sup> Relativni rizik za prijenos HPV-a bio je 18% kod vaginalnog porođaja u usporedbi s 8% kod carskog reza.<sup>14</sup> Multiple infekcije HPV-om značajno povećavaju vjerojatnost prijenosa HPV-a na novorođenče.<sup>31</sup> Kongenitalni kondilomi otkriveni su i u novorođenčadi rođenih carskim rezom bez prijevremene ruptur ovojnice, stoga porođaj carskim rezom ne eliminira u potpunosti mogućnost vertikalne transmisije HPV-a.<sup>33</sup>

HPV DNA nalazi se unutar majčinog mlijeka u 2–8%<sup>34–36</sup>, međutim do danas ne postoje dokazi o prijenosu HPV infekcije s majke na novorođenče dojenjem<sup>37</sup>.

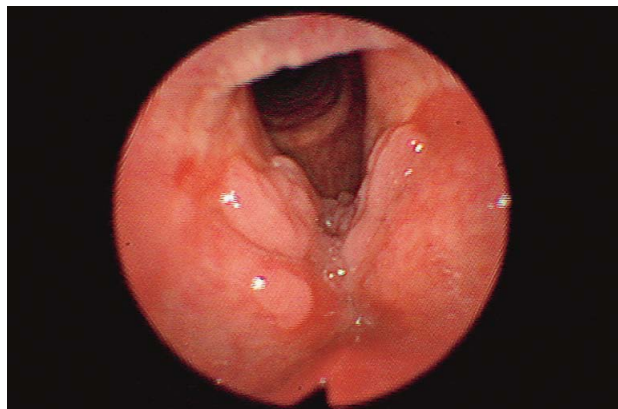
Podudarnost HPV genotipova između majki i novorođenčadi je 57–69%, što ukazuje na mogućnost horizontalnog prijenosa HPV infekcije nakon porođaja.<sup>33</sup> Horizontalni prijenos HPV-a uključuje direktan kontakt djeteta s osobom koja ima genitalne kondilome ili prijenos putem predmeta kontaminiranih HPV-om.<sup>33</sup> Posebnu pažnju treba posvetiti pojavi anogenitalnih HPV infekcija u djece koje mogu biti posljedica seksualnog zlostavljanja.<sup>38</sup>

U istraživanju Casona i sur. u 80% uzoraka zabilježena je perzistencija HPV-16 DNA do šestog mjeseca života novorođenčadi<sup>39</sup>, dok su Kaye i sur. dokazali da

se HPV-16 može naći u uzorcima tkiva novorođenčadi u šestom tjednu te i do dvije godine starosti<sup>40</sup>. Istraživanje finskih obitelji bavilo se praćenjem perzistencije i regresije visokorizičnog HPV-a u 324 novorođenčadi.<sup>41</sup> Pri porođaju 14% oralnih briseva bilo je pozitivno na visokorizični HPV, dok je u 26. mjesecu 10% novorođenčadi imalo trajno oralno kliconoštvo.<sup>41</sup> Genitalni brisevi uzeti pri porođaju bili su pozitivni u 15% slučajeva, dok je u 26. mjesecu samo 1,5% novorođenčadi imalo perzistentni visokorizični genitalni HPV.<sup>41</sup> Trajno oralno kliconoštvo povezano je s perzistentnom oralnom infekcijom HPV-a u roditelja te prisutnošću bradavica na rukama majke.<sup>41</sup> Rintala i sur. zaključuju kako su gingivalni džepovi i zubi koji izrastaju glavni rezervoar oralnog HPV-a u novorođenčadi.<sup>42</sup> Detekcija HPV-a odmah nakon porođaja ne označava HPV infekciju novorođenčadi (mogućnost kontaminacije majčinim inficiranim stanicama), već samo kontaminaciju.<sup>31</sup> Stoga se samo ponavljajuća detekcija HPV-a na istom području smatra perzistentnom infekcijom.<sup>31</sup>

### Rekurentna respiratorna papilomatoza

Rekurentna respiratorna papilomatoza (RRP) je bolest uzrokovana HPV-om (slika 1.). Javlja se kao adultni (između 20. i 40. godine) ili češći juvenilni oblik (prije 5. godine života).<sup>43</sup> Incidencija juvenilne RRP-e je oko 4 na 100.000, a adultne upola manja.<sup>44–49</sup> HPV-11 i HPV-16 stečeni za vrijeme trudnoće ili tijekom porođaja uzrokuju većinu RRP-a.<sup>50–52</sup> HPV-11 povezuje se s težim oblikom te ranijim početkom RRP-e.<sup>50–52</sup> Prijenos HPV-a s majke na dijete te posljedični razvitak juvenilne RRP-e pojavljuje se s učestalošću od 1:80 do 1:1500.<sup>53</sup> Carski rez se ne radi u svrhu prevencije RRP-e zbog toga što se potencijalni kirurški rizik smatra većim nego korist u sprječavanju razvitka RRP-e.<sup>30</sup> U sklopu RRP-e dolazi do razvitka multiplih papiloma na glanicama koji se mogu proširiti na epiglotis, subglotičko područje te rjeđe na traheju ili čak bronhe.<sup>54–57</sup> Juvenilna RRP jedan je od najčešćih uzroka perzistentne dječje promuklosti.<sup>43</sup> Od ostalih simptoma koji prate RRP-u česti su kronična dispneja, kašalj<sup>15</sup> i karakterističan inspiratorni stridor<sup>43</sup>. RRP se dijagnosticira laringoskopijom, laringomikroskopijom te bronhoskopijom, a potvrđuje biopsijom.<sup>43</sup> Od terapijskih metoda za liječenje RRP-e koristi se kirurški zahvat kojim se uklanjaju papilomatozne lezije uz maksimalno očuvanje zdravog tkiva.<sup>43</sup> Postoji mogućnost intralezionalne primjene interferona ili cidofovira.<sup>58</sup> Tijek bolesti je nepredvidljiv pa je tako prosjek broja kirurških intervencija po pacijentu između 10 i 20.<sup>43</sup> Jedini način smanjenja učestalosti ove agresivne bolesti jest prevencija razvitka kondiloma u žena reproduktivne dobi, što se može postići imunizacijskim programima koji bi pokrili djevojčice i mlade žene.<sup>59</sup>



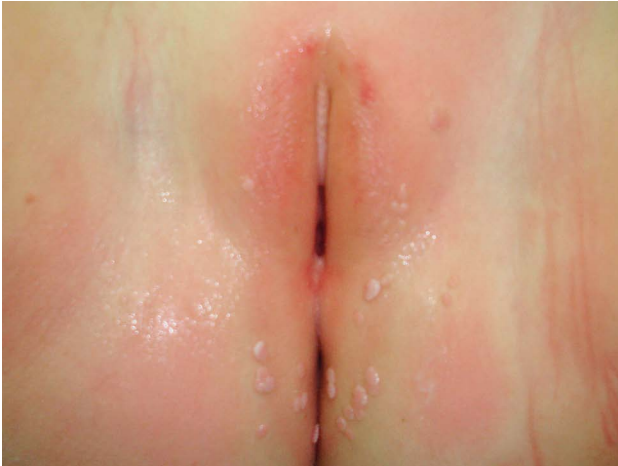SLIKA 1. REKURENTNA RESPIRATORNA PAPILOMATOZA  
FIGURE 1. RECURRENT RESPIRATORY PAPILOMATOSIS

Upotreba lasera omogućuje detaljnu patohistološku analizu odstranjenih rubova i može zamaskirati progresiju lezije.

### Anogenitalni šiljasti kondilomi u novorođenčadi

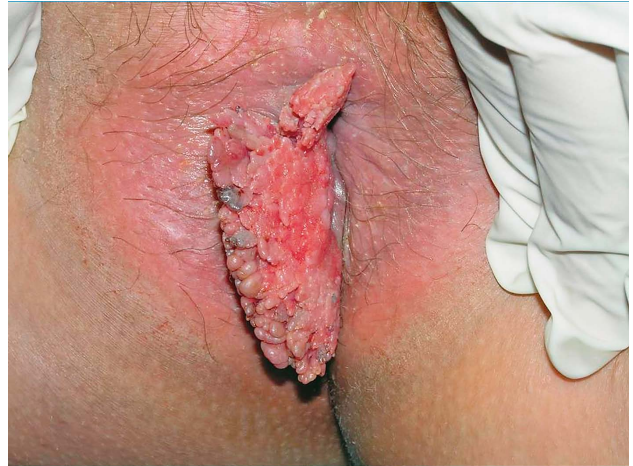Anogenitalni šiljasti kondilomi mogu se pojaviti u novorođenčadi i djece majki zaraženih HPV-om, a najčešće nastaju od 2,8 do 5,6 godina djeteta.<sup>60</sup> Mehanizam prijenosa HPV infekcije na pedijatrijsku populaciju uključuje vertikalni put, horizontalni put ili preko zaraženih predmeta.<sup>60–64</sup> Usporedno s epidemijom anogenitalnih kondiloma u odraslih, zabilježen je i porast incidencije anogenitalnog HPV-a u djece<sup>65</sup>, no ipak ne postoje točni epidemiološki podatci vezani uz proširenost HPV-a među dječjom populacijom<sup>66</sup>. Uočena je veća učestalost genitalnih kondiloma kod djevojčica nego u dječaka (omjer 3:1,7).<sup>67</sup> Genitalne bradavice izgledaju poput ružičasto-bijelih izraslina veličine 1 – 5 mm (slika 2.) ili poput većih izraslina u obliku cvjetače koje mogu biti i do 5 cm u promjeru.<sup>68</sup> Subjektivno mogu biti popraćene svrbežom, mogu krvariti, no obično su bezbolne na palpaciju.<sup>67</sup>

Dijagnoza genitalnih bradavica temelji se prvenstveno na kliničkoj slici uz mogućnost korištenja kolposkopa za gledanje vulve (vulvoskopija), penisa (peniskopija), anusa (anoskopija), biopsije te histološkog pregleda.<sup>67,69</sup> Postoji vrlo malo podataka o učinkovitoj terapiji anogenitalnih kondiloma u djece. Nakon kirurškog liječenja (krioterapija, laser, elektrokoagulacija, ekscizija) često dolazi do recidiva. Nekirurška terapija, npr. podofilatoksinom te imikvimodom označuje manje invazivan pristup liječenju koji ne zahtijeva generalnu anesteziju.<sup>70</sup> Najčešće se koristi sintetski imunomodulator, 5-postotni imikvimod koji je u SAD-u odobren za liječenje djece starije od 12 godina.<sup>67,70</sup> Akpadjan F. opisuje slučaj rekurentnog vulvarnog kondiloma u novorođenčeta koji je uspješno liječen kirurškom ekscizijom te popratnom elektrokoa-



SLIKA 2. *CONDYLOMATA ACUMINATA* ANOGENITALNE REGIJE U ČETVEROGODIŠNJE DJEVOJČICE

FIGURE 2. ANOGENITAL *CONDYLOMATA ACUMINATA* IN A 4 YEAR OLD GIRL



SLIKA 3. *CONDYLOMATA ACUMINATA* PERIANALNO U 32. TJEDNU TRUDNOĆE

FIGURE 3. PERIANAL *CONDYLOMATA ACUMINATA* AT 32 WEEKS OF GESTATION

gulacijom.<sup>71</sup> Šikanić Dugić N. i sur. objavljuju prikaz slučaja uspješnog liječenja anogenitalnih bradavica djevojčice stare osamnaest mjeseci 5-postotnom imikvimod kremom.<sup>70</sup> Ukoliko se kondilomi pojave u novorođenačkoj ili dječjoj dobi, preporučuje se obrada obaju roditelja te osobe koja skrbi o djetetu u dječjem vrtiću ili kod kuće kako bi se isključilo seksualno zlostavljanje.

### Šiljasti kondilomi u trudnoći

Anogenitalne bradavice mogu biti smještene na labijama, vagini, uretri, oko anusa te na prepuciju, glansu penisa, gdje rastu u toploj i vlažnoj okolini.<sup>1</sup> Jedna od najčešćih kliničkih manifestacija infekcije HPV-om je šiljasti kondilom (lat. *condyloma acuminatum*). Šiljasti kondilomi su karakterizirani verukoznim papulama ružičaste, bijele ili smeđe boje. Subjektivno su asimptomatski, no mogu se pojaviti simptomi poput svrbeža, pečenja, osjetljivosti i bolnosti.<sup>1</sup> Zbog čestih subkliničkih HPV infekcija ne postoje točni podatci o učestalosti kondiloma<sup>72</sup> pa incidencija anogenitalnih kondiloma u trudnoći iznosi između 11,6% i 28,2%.<sup>73</sup> Šiljasti kondilomi su vrlo zarazni, najčešće se prenose spolnim putem<sup>74</sup> te su klinički vidljivi u oko 1% spolno aktivne populacije.<sup>75,76</sup> Anogenitalne bradavice često predstavljaju veliku psihološku traumu kod pacijentica zbog mogućnosti kontaminacije novorođenčeta HPV-om tijekom porođaja.<sup>77,78</sup> Diferencijalno dijagnostički u obzir treba uzeti *molluscum contagiosum*, seboroičnu keratozu te *lichen planus*.<sup>79</sup> Prevalencija kondiloma se povećava od prvog do trećeg trimestra te potom smanjuje u postpartalnom razdoblju. Šiljasti kondilomi pokazuju tendenciju prema proliferaciji tijekom trudnoće, postaju vaskularizirani, mogu opstruirati porođajni kanal i nerijetko krvare (slika 3.).<sup>80,81</sup>

Liječenje šiljastih kondiloma u trudnoći zahtijeva posebnu pažnju. Odobrene vrste destruktivnog oblika liječenja uključuju krioterapiju tekućim dušikom, elektrokoagulaciju, lasersku ablaciju, kiruršku eksciziju te upotrebu trikloroctene kiseline.<sup>80,82</sup> Ove metode često se povezuju s recidivima kondiloma i povećanim rizikom od krvarenja.<sup>80,83</sup> Upotreba podofilina i podofilatoksina tijekom trudnoće je kontraindicirana zbog mogućeg teratogenog djelovanja na fetus.<sup>84</sup> Lokalna primjena imikvimod 5-postotne kreme kao terapijske opcije za liječenje vanjskih anogenitalnih bradavica u trudnoći je kontroverzna. Utjecaj imikvimod 5-postotne kreme na tijek trudnoće nije još u potpunosti jasan. Centar za kontrolu i prevenciju bolesti (CDC) preporučuje izbjegavanje korištenja imikvimoda za vrijeme trudnoće zbog manjka podataka o mogućim nuspojavama.<sup>85</sup> Istraživanja na životinjama nisu pokazala teratogena ili toksična djelovanja imikvimoda na fetus.<sup>86,87</sup> Do 2003. godine nalaz anogenitalnih kondiloma kod trudnica bio je apsolutna indikacija za porođaj carskim rezom.<sup>1</sup>

Tijekom 2003./2004. godine objavljena su istraživanja koja dokazuju kako carski rez ne smanjuje mogućnost prijenosa HPV-a na novorođenče.<sup>88,89</sup> Danas su indikacije za carski rez kondilomi koji mehanički priječe put novorođenčeta ili kondilomi koji mogu dovesti do obilnog krvarenja za vrijeme porođaja.<sup>1</sup>

Liječenjem anogenitalnih kondiloma tijekom trudnoće ublažavaju se simptomi poput svrbeža i pečenja te se smanjuje rizik od obilnog krvarenja tijekom porođaja. Međutim, anogenitalni kondilomi često spontano regresiraju u postpartalnom razdoblju, zbog čega neki liječnici ne provode terapiju anogenitalnih kondiloma tijekom trudnoće.<sup>80</sup>

## Zaključak

Bolesti povezane s genitalnim HPV-om najčešće su virusne spolno prenosive bolesti današnjice. Porod carskim rezom ne eliminira mogućnost vertikalne transmisije HPV-a pa su indikacije za carski rez kondilomi koji mehanički priječe put novorođenčeta ili kondilomi koji mogu dovesti do obilnog krvarenja za vrijeme poroda. Liječenje šiljastih kondiloma u trudnoći zahtijeva posebnu pažnju, a upotreba podofilina i podofilatoksina tijekom trudnoće strogo je kontraindicirana, dok za upotrebu imikvimoda tijekom trudnoće nema dovoljno dokaza za njihovu sigurnost.

## LITERATURA

- Karelović D. Infekcije u ginekologiji i perinatologiji. Zagreb: Medicinska naklada; 2012.
- Sedlacek T. Advances in the diagnosis and treatment of human papillomavirus infections. *Clin Obstetr Gynaecol* 1999;42(2):206–20.
- Barnabas RV, Laukkanen P, Koskela P, Kontula O, Lehtinen M GG. Epidemiology of HPV 16 and cervical cancer in Finland and the potential impact of vaccination: mathematical modelling analyses. *PLoS Med* 2006;3(5):e138.
- Burchell AN, Richardson H, Mahmud SM i sur. Modeling the sexual transmissibility of human papillomavirus infection using stochastic computer simulation and empirical data from a cohort study of young women in Montreal, Canada. *Am J Epidemiol* 2006;163(6):534–43.
- Dunne EF, Unger ER, Sternberg M. United States Prevalence of HPV Infection Among Females in the. *JAMA* 2007;297(8):813–9.
- Sabol I, Milutin Gašperov N, Matovina M i sur. Cervical HPV type-specific pre-vaccination prevalence and age distribution in Croatia. *PLoS One* 2017;12(7):e0180480.
- Hernández-Girón C, Smith JS, Lorincz A, Lazcano E, Hernández-Avila M SJ. High-risk human papillomavirus detection and related risk factors among pregnant and nonpregnant women in Mexico. *Sex Transm Dis* 2005;32(10):613–8.
- Fife KH, Katz BP, Roush J, Handy VD, Brown DR HR. Cancer-associated human papillomavirus types are selectively increased in the cervix of women in the first trimester of pregnancy. *Am J Obstetr Gynecol* 1996;174(5):1487–93.
- Chang-Claude J, Schneider A, Smith E, Blettner M, Wahrendorf J TL. Longitudinal study of the effects of pregnancy and other factors on detection of HPV. *Gynecol Oncol* 1996;60(3):355–62.
- Chan PKS, Chang AR, Tam W-H, Cheung JLK, Cheng AF. Prevalence and genotype distribution of cervical human papillomavirus infection: Comparison between pregnant women and non-pregnant controls. *J Med Virol* 2002;67(4):583–8.
- Nobbenhuis MAE, Helmerhorst TJM, Van den Brule AJC i sur. High-risk human papillomavirus clearance in pregnant women: Trends for lower clearance during pregnancy with a catch-up postpartum. *Br J Cancer* 2002;87(1):75–80.
- Schmeink CE, Melchers WJG, Hendriks JCM, Quint WGV, Massuger LF, Bekkers RLM. Human Papillomavirus Detection in Pregnant Women: A Prospective Matched Cohort Study. *J Wom Health* 2012;21(12):1295–301.
- Banura C, Franceschi S, van Doorn L-J i sur. Prevalence, incidence and clearance of human papillomavirus infection among young primiparous pregnant women in Kampala, Uganda. *Int J Cancer* 2008;123(9):2180–7.
- Medeiros LR, Ethur AB de M, Hilgert JB i sur. Vertical transmission of the human papillomavirus: a systematic quantitative review. *Cad Saude Publica* 2005;21(4):1006–15.
- Syrjänen S. Current concepts on human papillomavirus infections in children. *APMIS* 2010;118(6–7):494–509.
- Rintala M, Pöllänen PP, Nikkanen VP, Grénman SE, Syrjänen SM. Human papillomavirus DNA is found in the vas deferens. *J Infect Dis* 2002;185(11):1664–7.
- Tseng CJ, Lin CY, Wang RL, Chen LJ, Chang YL, Hsieh TT PC. Possible transplacental transmission of human papillomaviruses. *Am J Obstetr Gynecol* 1992;166(1):35–40.
- Sarkola ME, Grénman SE, Rintala MAM, Syrjänen KJ, Syrjänen SM. Human papillomavirus in the placenta and umbilical cord blood. *Acta Obstetr Gynecol Scand* 2008;87(11):1181–8.
- Srinivas SK, Ma Y, Sammel MD i sur. Placental inflammation and viral infection are implicated in second trimester pregnancy loss. *Am J Obstetr Gynecol* 2006;195(3):797–802.
- Rombaldi RL, Serafini EP, Mandelli J, Zimmermann E, Losquiavo KP. Transplacental transmission of human papillomavirus. *Virol J* 2008;5:106.
- Worda C, Huber A, Hudelist G, Schatten C, Leipold H, Czerwenka KEW. Prevalence of cervical and intrauterine human papillomavirus infection in the third trimester in asymptomatic women. *J Soc Gynecol Invest* 2005;12(6):440–4.
- Gajewska M, Wielgos M, Kamiński P, Marianowski P, Malejczyk M, Majewski SML. The occurrence of genital types of human papillomavirus in normal pregnancy and in pregnant renal transplant recipients. *Neuroendocrinol Lett* 2006;27(4):529–34.
- Armbruster-Moraes E, Ioshimoto LM, Leão EZM. Presence of human papillomavirus DNA in amniotic fluids of pregnant women with cervical lesions. *Gynecol Oncol* 1994;54(2):152–8.
- Wang X, Zhu QRH. Maternal-fetal transmission of human papillomavirus. *Chin Med J (Engl)* 1998;111(8):726–7.
- Xu S, Liu L, Lu SRS. Clinical observation on vertical transmission of human papillomavirus. *Chin Med J (Engl)* 1998;13(1):29–3.
- You H, Liu Y, Agrawal N i sur. Infection, replication, and cytopathology of human papillomavirus type 31 in trophoblasts. *Virology* 2003;316(2):281–9.
- You H, Liu Y, Agrawal N i sur. Multiple Human Papillomavirus Types Replicate in 3A Trophoblasts. *Placenta* 2008;29(1):30–8.
- Liu Y, You H, Chiriva-Internati M i sur. Display of complete life cycle of human papillomavirus type 16 in cultured placental trophoblasts. *Virology* 2001;290(1):99–105.
- Kaye J, Cason J, Pakarian F i sur. Viral load as a determinant for transmission of human papillomavirus type 16 from mother to child. *J Med Virol* 1994;44(4):415–21.
- Rodier C, Lapointe A, Coutlee F i sur. Juvenile Respiratory Papillomatosis: Risk Factors for Severity. *J Med Virol* 2013;85:1447–14.
- Hyun P, SiWon L, InHo L i sur. Rate of vertical transmission of human papillomavirus from mothers to infants: relationship between infection rate and mode of delivery. *Virol J* 2012;9(80):6–9.

32. *LaCour DE, Trimble C.* Human Papillomavirus in Infants: Transmission, Prevalence, and Persistence. *J Pediatr Adolesc Gynecol* 2012;25(2):93–7.
33. *Syrjänen S, Puranen M.* Human papillomavirus infections in children: the potential role of maternal transmission. *Crit Rev Oral Biol Med* 2000;11(2):259–74.
34. *Cazzaniga M, Gheit T, Casadio C i sur.* Analysis of the presence of cutaneous and mucosal papillomavirus types in ductal lavage fluid, milk and colostrum to evaluate its role in breast carcinogenesis. *Breast Cancer Res Treat* 2009;114(3):599–605.
35. *Yoshida K, Furumoto H, Abe A i sur.* The possibility of vertical transmission of human papillomavirus through maternal milk. *J Obstetr Gynaecol (Lahore)* 2011;31(6):503–6.
36. *Sarkola M, Rintala MAM, Grénman S SS.* Human papillomavirus DNA detected in breast milk. *Pediatr Infect Dis J* 2008;27(6):557–8.
37. *Louvanto K, Sarkola M, Rintala M, Syrjänen K, Grenman S, Syrjänen S.* Breast Milk Is a Potential Vehicle for Human Papillomavirus Transmission to Oral Mucosa of the Spouse. *Pediatr Infect Dis J* 2017;36(7):627–30.
38. *Siegfried E, Rasnick-Conley J, Cook S, Leonardi C MJ.* Human papillomavirus screening in pediatric victims of sexual abuse. *Pediatrics* 1998;101:43–7.
39. *Cason J, Kaye J, Jewers R i sur.* Perinatal infection and persistence of human papillomavirus types 16 and 18 in infants. *J Med Virol* 1995;47(3):209–18.
40. *Kaye JN, Starkey WG, Kell B, Biswas C, Raju KS, Best JM CJ.* Human papillomavirus type 16 in infants: use of DNA sequence analyses to determine the source of infection. *J Gen Virol* 1996;77:1139–43.
41. *Rintala MAM, Grénman SE, Järvenkylä ME, Syrjänen KJ SS.* High-risk types of human papillomavirus (HPV) DNA in oral and genital mucosa of infants during their first 3 years of life: experience from the Finnish HPV Family Study. *Clin Infect Dis* 2005;41(12):1728–33.
42. *Rintala MAM, Grénman SE, Puranen MH i sur.* Transmission of High-Risk Human Papillomavirus (HPV) between Parents and Infant: a Prospective Study of HPV in Families in Finland Transmission of High-Risk Human Papillomavirus (HPV) between Parents and Infant: a Prospective Study of HPV in Familie. *J Clin Microbiol* 2005;43(1):376–81.
43. *Braut T, Popov N, Manestar D, Luštica I, Cvjetković N.* Rekurentna respiratorna papilomatoza. *Medix* 2005;11(58):82–4.
44. *Armstrong LR, Derkay CS RW.* Initial results from the national registry for juvenile-onset recurrent respiratory papillomatosis. RRP Task Force. *Arch Otolaryngol Head Neck Surg* 1999;125(7):743–8.
45. *Murray LN MR.* Recurrent respiratory papillomatosis. *J Louisiana State Med Soc* 1998;150(10):456–9.
46. *Doyle DJ, Gianoli GJ, Espinola T MR.* Recurrent respiratory papillomatosis: juvenile versus adult forms. *Laryngoscope* 1994;104:523–7.
47. *Bauman NM SR.* Recurrent respiratory papillomatosis. *Pediatr Clin North Am* 1996;43(6):1385–401.
48. *Aaltonen LM, Rihkanen H VA.* Human papilloma virus in larynx. *Laryngoscope* 2002;112(4):700–7.
49. *Kimberlin DW MD.* Juvenile onset recurrent respiratory papillomatosis: possibilities for successful antiviral therapy. *Antiviral Res* 2000;45:83–93.
50. *Armstrong LR, Preston EJ, Reichert M i sur.* Incidence and prevalence of recurrent respiratory papillomatosis among children in Atlanta and Seattle. *Clin Infect Dis* 2000;31:107–9.
51. *Mounts P, Shah KV KH.* Viral etiology of juvenile – and adult-onset squamous papilloma of the larynx. *Proc Natl Acad Sci* 1982;79(17):5425–9.
52. *Wiatrak BJ, Wiatrak DW, Broker TR, Lewis L.* Recurrent respiratory papillomatosis: A longitudinal study comparing severity associated with human papilloma viral types 6 and 11 and other risk factors in a large pediatric population. *Laryngoscope* 2004;114(104):1–23.
53. *Shah K, Kashima H, Polk BF, Shah F, Abbey H AA.* Rarity of cesarean delivery in cases of juvenile-onset respiratory papillomatosis. *Obstetr Gynecol* 1986;68:795–7.
54. *Derkay CS, Wiatrak B.* Recurrent respiratory papillomatosis: A review. *Laryngoscope* 2008;118(7):1236–47.
55. *Abramson AL, Steinberg BM WB.* Laryngeal papillomatosis: clinical, histopathologic and molecular studies. *Laryngoscope* 1987;97(6):678–85.
56. *Bomholt A.* Juvenile laryngeal papillomatosis. An epidemiological study from the Copenhagen region. *Acta Otorhinolaryngol* 1988;105(3–4):367–71.
57. *Mahnake C, Frolich O, Lippert B, Werner J.* Recurrent laryngeal papillomatosis. Retrospective analysis of 95 patients and review of the literature. *Polish Otolaryngol* 1996;50(6):567–78.
58. *Neumann K, Pudzuhn A, Welzel C, Bartel-Friedrich S PM.* Intralesional cidofovir injections for recurrent laryngeal papillomatosis: first results. *Laryngorhinootologie* 2003;82(10):700–6.
59. *Niyibizi J, Rodier C, Wassef M, Trottier H.* Risk factors for the development and severity of juvenile-onset recurrent respiratory papillomatosis: A systematic review. *Int J Pediatr Otorhinolaryngol* 2013;78:186–97.
60. *Stefanaki C, Barkas G, Valari M i sur.* Condylomata acuminata in children. *Pediatr Infect Dis J* 2012;31(4):422–4.
61. *Jayasinghe Y, Garland SM.* Genital warts in children: What do they mean? *Arch Dis Child* 2006;91(8):696–700.
62. *Marcoux D, Nadeau K, McCuaig C, Powell J, Oligny LL.* Pediatric anogenital warts: A 7-year review of children referred to a tertiary-care hospital in Montreal, Canada. *Pediatr Dermatol* 2006;23(3):199–207.
63. *Leclair E, Black A, Fleming N.* Imiquimod 5% Cream Treatment for Rapidly Progressive Genital Condyloma in a 3-Year-Old Girl. *J Pediatr Adolesc Gynecol* 2012;25(6):e119–21.
64. *Unger ER, Fajman NN, Maloney EM i sur.* Anogenital Human Papillomavirus in Sexually Abused and Nonabused Children: A Multicenter Study. *Pediatrics* 2011;128(3):e658–65.
65. *Campaner A, Santos R, Galvão M, Beznos G, Aoki T.* Effectiveness of imiquimod 5% cream for treatment of extensive anogenital warts in seven-year-old child. *Pediatr Infect Dis J* 2007;26(3):265–6.
66. *Patel H, Wagner M, Singhal P, Kothari S.* Systematic review of the incidence and prevalence of genital warts. *BMC Infect Dis* 2013;13(1):39.
67. *Culton DA, Morrell DS BC.* The management of condyloma acuminata in the pediatric population. *Pediatr Ann* 2009;38(7):368–72.

68. *Costa-Silva M, Fernandes I, Rodrigues AG, Lisboa C.* Anogenital warts in pediatric population. *An Bras Dermatol* 2017; 92(5):675–81.
69. *Drezett J, Vasconcelos R de, Daniela P, Blake M de T, Oliveira A de, Abreu L de.* Transmission of anogenital warts in children and association with sexual abuse. *Rev Bras Crescimento Desenvolv Hum* 2012;22(1):34–40.
70. *Šikanić Dugić N, Ljubojević Hadžavdić S, Pustišek N, Hiršl Heček V.* Treatment of anogenital warts in 18-month-old girl with 5% imiquimod cream. *Acta Dermatovenerol Croat* 2014;22(1):40–3.
71. *Akpadžan F, Adégbidi H, Attinsounon CA, i sur.* A case of recurring giant condyloma of vulva in infant without sexual abuse successfully treated with electrocoagulation in Benin. *Pan Afr Med J* 2017;27:2–6.
72. *Koutsky L.* Epidemiology of genital human papillomavirus infection. *Am J Med* 1997;102(5A):3–8.
73. *Kemp EA, Hakenewerth AM, Laurent SL, Gravitt PE, Stoerker J.* Human papillomavirus prevalence in pregnancy. *Obstet Gynecol* 1992;79(5):649–56.
74. *Oriel JD.* Natural history of genital warts. *Br J Vener Dis* 1971;47(1):1–13.
75. *Simms I, Fairley CK.* Epidemiology of genital warts in England and Wales: 1971 to 1994. *Genitourin Med* 1997;73(5):365–7.
76. *Beutner K, Reitano M, Richwald G, Wiley D.* External genital warts: report of the American Medical Association Consensus Conference. *AMA Expert Panel on External Genital Warts. Clin Infect Dis* 1998;27(4):796–806.
77. *De Villiers EM, Fauquet C, Broker TR, Bernard HU, Zur Hausen H.* Classification of papillomaviruses. *Virology* 2004;324(1):17–27.
78. *Diógenes MA, Barroso MG.* Experiencing pregnancy with human papillomavirus: a case study. *Rev Gaúcha Enferm* 2007;28(3):340–9.
79. *Kurman JR.* *Blaustein's Pathology of the Female Genital Tract.* 5. izd. New York: Springer; 2002.
80. *Ciavattini A, Tsioglou D, Vichi M, Di Giuseppe J, Cecchi S, Tranquilli AL.* Topical Imiquimod 5% cream therapy for external anogenital warts in pregnant women: Report of four cases and review of the literature. *J Matern Neonatal Med* 2012;25(7):873–6.
81. *Garozzo G, Nuciforo G, Rocchi CM i sur.* Büschke-Lowenstein tumour in pregnancy. *Eur J Obstetr Gynecol Reprod Biol* 2003;111(1):88–90.
82. *Eassa BI, Abou-Bakr AA, El-Khalawany MA.* Intradermal injection of PPD as a novel approach of immunotherapy in anogenital warts in pregnant women. *Dermatol Ther* 2011; 24(1):137–43.
83. *Majewski S, Jablonska S.* Immunology of HPV infection and HPV-associated tumors. *Int J Dermatol* 1998;37(2):81–95.
84. *von Krogh G, Longstaff E.* Podophyllin office therapy against condyloma should be abandoned. *Sex Transm Infect* 2001; 77(6):409–12.
85. *Centers for Disease Control and Prevention.* Sexually Transmitted Diseases Treatment Guidelines [Internet]. 2015. Dostupno na: <https://www.cdc.gov/std/tg2015/warts.htm>. Pristupljeno 16. 11. 2019.
86. *Einarson A, Costei A, Kalra S, Rouleau M, Koren G.* The use of topical 5% imiquimod during pregnancy: A case series. *Reprod Toxicol* 2006;21(1):1–2.
87. *Edwards L.* Imiquimod in clinical practice. *J Am Acad Dermatol* 2000;43(1 Pt 2):12–7.
88. *Silverberg MJ, Thorsen P, Lindeberg H, Grant LA, Shah K V.* Condyloma in pregnancy is strongly predictive of juvenile-onset recurrent respiratory papillomatosis. *Obstetr Gynecol* 2003;101(4):645–52.
89. *Smith EM, Ritchie JM, Yankowitz J, i sur.* Human Papillomavirus Prevalence and Types in Newborns and Parents: Concordance and Modes of Transmission. *Sex Transm Dis* 2004;31(1):57–62.