

Retinopatija nedonoščadi

Štih, Martina

Master's thesis / Diplomski rad

2019

Degree Grantor / Ustanova koja je dodijelila akademski / stručni stupanj: **University of Zagreb, School of Medicine / Sveučilište u Zagrebu, Medicinski fakultet**

Permanent link / Trajna poveznica: <https://um.nsk.hr/um:nbn:hr:105:297940>

Rights / Prava: [In copyright](#)/[Zaštićeno autorskim pravom.](#)

Download date / Datum preuzimanja: **2025-03-03**



Repository / Repozitorij:

[Dr Med - University of Zagreb School of Medicine Digital Repository](#)



SVEUČILIŠTE U ZAGREBU
MEDICINSKI FAKULTET

Martina Štih

Retinopatija nedonoščadi

DIPLOMSKI RAD



Zagreb, 2019.

Ovaj diplomski rad izrađen je u Zavodu za neonatologiju Klinike za ženske bolesti i porode Kliničkog bolničkog centra Zagreb, Medicinskog fakulteta Sveučilišta u Zagrebu, pod vodstvom izv. prof. dr. sc. Emilje Juretić, dr. med. i predan je na ocjenu u akademskoj godini 2018/2019.

Popis kratica

AP-ROP – agresivna stražnja retinopatija nedonoščadi (engl. *agressive posterior retinopathy of prematurity*)

BEAT-ROP – engl. *bevacizumab eliminates the angiogenic threat for retinopathy of prematurity study*

BOOST-II – engl. *benefits of oxygen saturation targeting trial*

COT – engl. *Canadian oxygen trial*

CRYO-ROP – engl. *cryotherapy for retinopathy of prematurity study*

D – dioptrija

EPO – eritropoetin

ETROP – engl. *the early treatment for retinopathy of prematurity study*

ICROP – međunarodna klasifikacija retinopatije nedonoščadi (engl. *the international classification of retinopathy of prematurity*)

IGF-1 – inzulinu sličan faktor rasta 1 (engl. *insulin-like growth factor 1*)

PaO₂ – parcijalni tlak kisika u arterijskoj krvi

PMD – postmenstrualna dob

rhEPO – rekombinantni humani eritropoetin

ROP – retinopatija nedonoščadi (engl. *retinopathy of prematurity*)

ROS – slobodni kisikovi radikali (engl. *reactive oxygen species*)

SpO₂ – saturacija hemoglobina u krvi

STOP-ROP – engl. *supplemental therapeutic oxygen for prethreshold retinopathy of prematurity study*

SUPPORT – engl. *surfactant, positive pressure, and oxygenation randomized trial*

VEGF – vaskularni endotelni faktor rasta (engl. *vascular endothelial growth factor*)

Sadržaj

I. Sažetak	
II. Summary	
1. Uvod	1
2. Javnozdravstveni značaj i pojavnost	1
3. Razvoj krvnih žila mrežnice	2
4. Patofiziologija	4
5. Čimbenici rizika.....	5
6. Klasifikacija.....	7
6.1. Zone	8
6.2. Proširenost bolesti	9
6.3. Stupnjevi retinopatije nedonoščadi	9
6.4. Prisutnost dodatnih rizičnih čimbenika za napredovanje bolesti	13
6.5. Agresivni stražnji ROP	13
6.6. Granični i „prije-granični“ ROP.....	14
7. Prirodni tijek bolesti	15
8. Probir nedonoščadi rizične za razvoj ROP-a	16
9. Dijagnoza	18
9.1. Priprema oka nedonoščeta	18
9.2. Indirektna oftalmoskopija	19
10. Liječenje	20
10.1. Krioterapija	21
10.2. Laserska fotokoagulacija.....	22
10.3. Anti-VEGF lijekovi	22
10.4. Liječenje nakon neuspješnog pokušaja liječenja i liječenje recidiva bolesti ...	23

10.5. Kirurško liječenje	24
11. Dugoročni ishodi bolesti	25
12. Zaključak	27
13. Zahvale	28
14. Literatura	29
15. Životopis	35

I. Sažetak

Retinopatija nedonoščadi

Martina Štih

Retinopatija nedonoščadi je razvojni poremećaj proliferacije krvnih žila mrežnice koji pogađa prijevremeno rođenu djecu u kojih dolazi do preranog prekida normalnog razvoja krvnih žila mrežnice. Prema međunarodnoj klasifikaciji retinopatije nedonoščadi, bolest se dijeli u pet stupnjeva. Najvažniji rizični čimbenici za razvoj retinopatije nedonoščadi su niska rodna masa te niska gestacijska dob, a s njima su povezani i ostali čimbenici koji utječu na razvoj bolesti, kao što su postotak kisika u udahnutom zraku, usporeno napredovanje na tjelesnoj težini i sepsa. Bolest može posljedično uzrokovati različite razine oštećenja vida, od posve blagih do najteže – sljepoće, te je kao takva danas u mnogim zemljama svijeta, pa tako i u Republici Hrvatskoj, najčešći uzrok sljepoće u dječjoj dobi. U većini slučajeva retinopatija nedonoščadi javlja se u blagom obliku koji ne zahtijeva liječenje. U malom pak postotku bolest progredira do ablacije mrežnice koja je povezana s teškim oštećenjima vida. Zbog toga je vrlo važno provoditi programe probira kako bi se bolest na vrijeme dijagnosticirala i započelo liječenje te prevenirao daljnji razvoj bolesti. Danas je u liječenju dostupno nekoliko metoda, od kojih zlatni standard predstavlja laserska fotokoagulacija, a ostale dostupne terapijske opcije su intravitrealno aplicirani lijekovi koji blokiraju vaskularni endotelni čimbenik rasta, krioterapija te kirurški zahvati koji se izvode kod nedonoščadi koja razviju stupanj 4 i 5 bolesti, odnosno djelomičnu ili totalnu ablaciju mrežnice.

Ključne riječi: retinopatija nedonoščadi, laserska fotokoagulacija, anti-VEGF terapija, probir nedonoščadi

II. Summary

Retinopathy of prematurity

Martina Štih

Retinopathy of prematurity is a developmental, proliferative disorder of retinal blood vessels that affects preterm children in which premature disruption of normal development of blood vessels of retina occurs. According to international classification, retinopathy of prematurity develops in 5 stages. Among greatest risk factors for developing this condition we enroll low birth weight and gestational age. Supplemental oxygen therapy, slow weight gain and sepsis represent additional risks for developing this disorder. Retinopathy of prematurity can lead to various visual impairments, including blindness as the most severe stage of the disease. In many countries around the world, including Croatia, ROP is the most common cause of blindness in children. In most cases retinopathy of prematurity appears in a mild form and does not require treatment. In a small number of patients, the disease progresses to retinal detachment which is connected to severe visual impairments. This is why it is very important to diagnose the disease in time, as well as to timely start the treatment. There are several treatment methods available, among which first-line therapies include laser photocoagulation therapy and intravitreal injection of anti-VEGF agents, while others include cryotherapy and surgical methods that are used in patients developing stage 4 and 5 of retinopathy of prematurity or in other words, partial and total retinal detachment.

Key words: retinopathy of prematurity, laser photocoagulation, anti-VEGF agents, screening of premature infants.

1. Uvod

Retinopatija nedonoščadi (engl. *retinopathy of prematurity* – ROP) je razvojni poremećaj proliferacije krvnih žila mrežnice koji pogađa prijevremeno rođenu djecu u kojih dolazi do preranog prekida normalnog razvoja krvnih žila mrežnice. Nedonoščad spada u skupinu novorođenčadi koja je pod rizikom razvoja čitave lepeze komplikacija specifičnih za nisku gestacijsku dob, od onih blažih koje ne ostavljaju dugotrajne posljedice, preko onih težih koje ostavljaju nepoželjan trag na djetetovu rastu, razvoju i zdravlju, do onih najtežih koje završavaju smrću nedonoščeta. U skupinu nedonoščadi ubraja se sva novorođenčad rođena prije napunjenih 37 tjedana gestacije. Nezrelija nedonoščad je posebno osjetljiva na oksidativni stres koji negativno utječe na mnoge organe uzrokujući komplikacije i bolesti između kojih značajnu ulogu zauzima i ROP. Stariji je naziv retrolentalna fibroplazija, a potječe iz vremena kad se bolest dijagnosticirala tek u kasnim, završnim fazama.

2. Javnozdravstveni značaj i pojavnost

S obzirom da se standard liječenja i skrbi za nedonoščad bitno poboljšao u svijetu te postoji sve veći broj nedonoščadi koja preživljava unatoč niskoj rodnoj masi, gestacijskoj dobi te brojnim komplikacijama svojstvenim za prematuritet, danas retinopatija nedonoščadi predstavlja vrlo velik javnozdravstveni problem u gotovo svim zemljama svijeta.

Pojavnost ROP-a znatno varira među zemljama svijeta, a u ovisnosti je primarno s preživljenjem i liječenjem nedonoščadi vrlo male gestacijske dobi i male rodne mase. Niža gestacijska dob te manja rodna masa uvjetuju češću pojavnost ROP-a težeg kliničkog tijeka s ozbiljnijim posljedicama (1). No pojavnost ROP-a također ovisi i o stupnju razvoja pojedine zemlje, kvaliteti i dostupnosti neonatalne skrbi, kvaliteti smjernica i programa ranog probira, kao i razmjeru u kojem se liječnici pridržavaju preporuka te kvaliteti samog liječenja.

Godine 2010. je na svjetskoj razini od otprilike 15 milijuna prijevremeno rođene djece, neonatalno razdoblje preživjelo njih 13 milijuna. Otprilike 2,6 milijuna nedonoščadi rođeno je prije 32. tjedna gestacije, što predstavlja najveći rizik za razvoj ROP-a. Od ukupnog broja nedonošene djece je barem 184,700 imalo neki oblik ROP-a, a u čak 53,800 djece bolest je uznapredovala do stadija koji potencijalno ugrožava vid djeteta . Procijenjeno je da je preko 20,000 djece te godine kao posljedicu ove bolesti imalo teško oštećenje vida ili sljepoću. Najveći broj djece koja su preživjela s teškim oštećenjem vida i sljepoćom rođen je u regijama sa srednje visokim dohotkom, kao što su Južna Amerika, južna i jugoistočna Azija, istočna Europa i centralna Azija, što se još naziva i trećom epidemijom ROP-a (2). U CRYO-ROP istraživanju (engl. *the cryotherapy for retinopathy of prematurity study*) primijećeno je da se ROP razvija u 66% djece rodne mase ≤ 1250 g te u 80% djece rođene s manje od 1000 g (3). U većine djece ROP se spontano povlači, a oblici ROP-a koji zahtijevaju liječenje također ovise o gestacijskoj dobi djeteta pa je tako u kohortnoj studiji iz Australije zabilježeno da se teški oblici bolesti pojavljuju znatno češće u djece rođene s 24 tjedna gestacijske dobi (34%) u odnosu na onu rođenu s 27 tjedana (3%) (4). U Republici Hrvatskoj je ROP također vodeći uzrok sljepoće u dječjoj dobi (0-16 godina) s učešćem od čak 38,80%, dok je na desetom mjestu kao uzrok u svih dobnim skupina (5).

3. Razvoj krvnih žila mrežnice

Krvna opskrba mrežnice dolazi iz arterije *centralis retinae* i arterija *cilliares posteriores breves*. Središnja arterija mrežnice putuje uz ili u vidnom živcu te se prolaskom kroz bjeloočnicu grana u četiri grane, gornju i donju te temporalnu i nazalnu, koje međusobno ne anastomoziraju, te u dva sloja krvnih žila, vanjski i unutarnji sloj koji su međusobno povezani mrežom kapilara. Venska krv skuplja se venulama i venama mrežnice koje se spajaju u venu *centralis retinae* koja izlazi iz oka paralelno sa svojom istoimenom arterijom i ulijeva se u venu *ophthalmicu superior*.

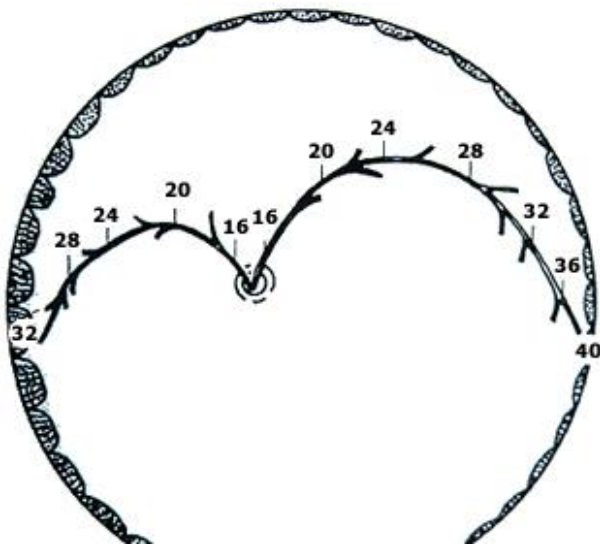
Krvne žile mrežnice se razvijaju u 2 stadija: vaskulogeneza, odnosno proces u kojem krvne žile nastaju *de novo* i angiogeneza, proces u kojem krvne žile nastaju pupanjem iz postojećih. Vaskulogeneza mrežnice počinje oko 14. tjedna gestacije, prije čega u mrežnici ne postoje krvne žile. Iz optičnog diska se multipotentne vretenaste stanice mezenhimalnog podrijetla diferenciraju u angioblaste, nezrele stanice iz kojih će se razviti primitivne krvne žile te migrirati prema periferiji. U fiziološkom razvoju vretenaste stanice ne migriraju u temporalni dio mrežnice ni perifernu mrežnicu. Angioblasti proliferiraju i diferenciraju se u endotelne stanice koje se spajaju u tračke i formiraju primitivne krvne žile koje će činiti unutarnji sloj krvnih žila mrežnice. Primitivne krvne žile raspoređene su u četiri smjera od optičkog diska prema periferiji mrežnice te odgovaraju budućim granama središnje arterije mrežnice. One se međusobno povezuju i tvore oskudne, nezrele mreže.

Angiogenezom postojeće krvne žile rastu i šire se prema periferiji te se pupanjem granaju na manje ogranke i međusobno povezuju u sve kompleksniju mrežu koja je sposobna prehranjivati cijelu površinu mrežnice. Na svojim krajevima grane arteriola i venula međusobno se povezuju spajanjem u kapilarnu mrežu. Angiogeneza počinje u 18. tjednu gestacije i u svojoj prvoj fazi međusobno se preklapa s procesom vaskulogeneze. Angiogenezom se također vaskularizira područje temporalnog dijela mrežnice, budući dio *fovee centralis*, odnosno žute pjege, i temporalne *raphe* u koji ne migriraju vretenaste stanice prilikom vaskulogeneze. Osim ostatka unutarnjeg sloja krvnih žila, angiogenezom nastaje i cjelokupni vanjski sloj krvnih žila čiji razvoj počinje između 25. i 26. tjedna gestacije u području žute pjege te se dalje širi prema periferiji. Angiogeneza je regulirana razinom čimbenika rasta vaskularnog endotela (VEGF, engl. *vascular endothelial growth factor*). Razine VEGF-a regulirane su razinom kisika. Hipoksija koja korelira s metaboličkom aktivnošću stanica inducira sintezu VEGF-a, zbog čega se, sa sazrijevanjem i povećanjem broja stanica u mrežnici, gustoća vaskularne mreže retine povećava (6).

Za normalan rast krvnih žila u mrežnici koji je induciran VEGF-om neophodne su dostatne razine inzulinu sličnog faktora rasta 1 (IGF-1, engl. *insulin-like growth factor*). IGF-1 je peptid koji je, kako prenatalno, tako i postnatalno bitan u vaskularizaciji mrežnice. Tijekom

intrauterinog razvoja većina fetalnih tkiva izlučuje IGF-1, no dominantno ga luči posteljica. Naspram toga, nakon rođenja, iako se sinteza i dalje odvija u većini tkiva, dominantnu ulogu lučenja IGF-1 preuzima jetra novorođenčeta. Razina peptida u serumu korelira s gestacijskom dobi (7,8).

Vaskularizacija nazalne mrežnice završava otprilike u 36. tjednu gestacije, dok se u temporalnoj mrežnici razvija do 40. tjedna gestacije, a može biti produljena i do 48., odnosno 52. tjedna u nedonoščadi (9). Napredovanje u razvoju vaskularizacije mrežnice vidljiv je na slici 1 (9).



Slika 1 Napredak u razvoju krvnih žila mrežnice s obzirom na gestacijsku dob prema Coatsu (9)

4. Patofiziologija

Iako sam proces nastanka ROP-a nije posve razjašnjen, smatra se da se patogeneza bolesti odvija u dvije faze. Prva, ishemijska faza započinje između 22. i 30. tjedna gestacije kada se dijete prerano rodi i počne samostalno disati. Nezrela mrežnica nije u potpunosti vaskularizirana, a opseg avaskularnog područja mrežnice ovisi o gestacijskoj starosti nedonoščeta pri rođenju te je time veći što je dijete ranije rođeno. Mrežnica, u odnosu na dotadašnje intrauterino stanje fiziološke hipoksije, nakon rođenja dolazi u stanje relativne hiperoksije. Povišene razine kisika smanjuju sintezu VEGF-a i IGF-1, što

dovodi do zaustavljanja daljnje angiogeneze u takvoj mrežnici (10). Razine IGF-1 u serumu, kao što je već navedeno, u odnosu su s gestacijskom dobi, stoga je razina IGF-1 u serumu niža što je nedonošče ranije rođeno. Gubitak posteljice kao dominantnog izvora sinteze ovog peptida još je jedan uzrok niske razine IGF-1 u serumu (7). Hiperoksija također dovodi i do povećanog stvaranja kisikovih radikala koji uzrokuju ozljedu dosad stvorenih krvnih žila i okolnih stanica mrežnice (9). Kako se nedonošče razvija nakon rođenja, tako avaskularni dio mrežnice postaje sve zreliji, stanice u mrežnici postaju brojnije i metabolički aktivnije te rastu potrebe za kisikom i povećava se razina hipoksije u tim dijelovima što može uzrokovati dodatnu ozljedu tkiva (8).

Druga, proliferativna faza ROP-a inducirana je hipoksijom iz prve faze i karakterizirana je abnormalnom neovaskularizacijom dosad avaskularnog i hipoksičnog dijela mrežnice. Ova faza najčešće počinje između 33. i 34. tjedna gestacije (8), no može se javiti i ranije, između 30. i 32. tjedna (1). Ova hipoksijom inducirana retinalna neovaskularizacija nalik je drugim proliferativnim retinopatijama. Hipoksija inducira pojačanu ekspresiju i sintezu VEGF-a, koji ima središnju ulogu u razvoju neovaskularizacije mrežnice. Navedeno podupiru i rezultati istraživanja u kojima su kod pacijenata s retinalnom neovaskularizacijom razine VEGF-a u uzorku očne vodice bile više u odnosu na one bez neovaskularizacije (11,12).

5. Čimbenici rizika

Do ovog trenutka identificirano je više od 50 zasebnih čimbenika rizika koji utječu na pojavnost ROP-a. U različitim istraživanjima, dokazana je povezanost različitih čimbenika, kao što su niska rodna masa, niska gestacijska dob, strojna ventilacija duže od tjedan dana, terapija surfaktantom, veliki volumen transfuzije krvi, kumulativna težina bolesti nedonoščeta, niski unos kalorija, hiperglikemija te inzulinska terapija, s povećanim rizikom razvoja ROP-a. U ostale, moguće rizične čimbenike ubrajaju se i sepsa, oscilacije u zasićenosti krvi kisikom, intraventrikularno krvarenje, bronhopulmonalna displazija,

sistemska gljivična infekcija te rano davanje eritropoetina u svrhu prevencije anemije nedonoščadi (9).

Najvažniji utjecaj na razvoj ROP-a ima nedonošenost. Postoji povezanost između pojavnosti bolesti i rodne mase koja je veća u odnosu na povezanost s gestacijskom dobi, a rizik za razvoj težih stupnjeva ROP-a se povećava što su rodna masa, odnosno gestacijska dob manji. Povećan rizik predstavlja rodna masa ispod 25. percentile za određenu gestacijsku dob pri rođenju (13). Incidencija bolesti kreće se između 17–44% u djece rođene prije 31. tjedna gestacije te 27–52% u djece s rodnom masom < 1500 g (14), u usporedbi s 65.8% u djece s rodnom masom < 1250 g (15). Također, postoji razlika u incidenciji s obzirom na to je li dijete rođeno u visoko ili nisko razvijenoj državi pa su tako pod visokim rizikom u visoko razvijenim državama djeca rođena s <800 g rodne mase i prije 26 tjedana gestacijske dobi, dok su u nisko razvijenim državama pod istim rizikom djeca rođena i s više od 1000 g rodne mase te rođena između 26. i 30. tjedna gestacije (16).

Nadalje, nedonoščad mehanički ventilirana dulje od 7 dana češće razvija ROP. Naime, tijekom mehaničke ventilacije kisik u pluća ulazi pod većim tlakom nego što je normalno, što se povezuje s porastom PaO₂ (parcijalni tlak kisika u arterijskoj krvi) koji negativno djeluje na razvoj krvnih žila mrežnice (17). Na sličan način također utječu i velike količine transfuzije krvi koje povećavaju dotok kisika u mrežnicu te doprinose zaustavljanju daljnjeg razvoja krvnih žila, no osim toga zbog transfuzija krvi povećava se i količina željeza u krvi i tkivima zbog čega raste stvaranje slobodnih kisikovih radikala (ROS, engl. *reactive oxygen species*) koji dodatno mogu oštetiti mrežnicu (18). Eritropoetin (EPO) koji se kao rekombinantni humani eritropoetin (rhEPO) može koristiti u liječenju djece s anemijom nedonoščadi još je jedan faktor koji djeluje sličnim mehanizmom. Istraživanja su pokazala da su razine EPO-a, kao i VEGF-a više u djece s razvijenim ROP-om u odnosu na djecu bez aktivne bolesti. Pokazalo se da su djeca liječena rhEPO-om češće razvijala teže oblike ROP-a (19).

Epizode apneje u nedonoščeta također utječu na razvoj ROP-a zbog fluktuacija u PaO₂ što lokalno u mrežnici uzrokuje sintezu i otpuštanje vazogenih faktora koji sudjeluju u patofiziologiji bolesti (17). Ovaj mehanizam posebno je značajan u nedonoščadi koja već

imaju razvijenu prije-graničnu bolest (engl. *pre-threshold disease*) kod kojih češće dolazi do progresije bolesti pa se preporuča češće kontrolirati djecu koja imaju ROP u kombinaciji s čestim napadima apneje (14).

Kao što je već navedeno, i hiperoksija i hipoksija mogu nepoželjno utjecati na razvoj ROP-a, stoga su rađena mnoga istraživanja kako bi se otkrio optimalan postotak hemoglobina zasićenog kisikom (SpO₂) i parcijalni tlak kisika u arterijskoj krvi (PaO₂), kao što su Supplemental therapeutic oxygen for prethreshold retinopathy of prematurity (STOP-ROP), Canadian oxygen trial (COT), Surfactant, positive pressure, and oxygenation randomized trial (SUPPORT) i Benefits of oxygen saturation targeting trial (BOOST-II studija). Ova su istraživanja uspoređivala rizik razvoja ROP-a kod djece kod kojih su ciljne vrijednosti SpO₂ bile visoke (91-95%), odnosno niske (85-89%). Kod djece čiji je ciljni SpO₂ bio visok uočena je povezanost s višom stopom razvoja komplikacija, primjerice bronhopulmonalne displazije i ROP-a, dok je kod onih s niskim ciljnim vrijednostima uočena viša smrtnost prije otpusta iz bolnice te u prvih 12-24 mjeseca života, viša incidencija nekrotizirajućeg enterokolitisa, veći rizik otvorenog arterijskog duktusa, ali i nižu incidenciju ROP-a (20,21).

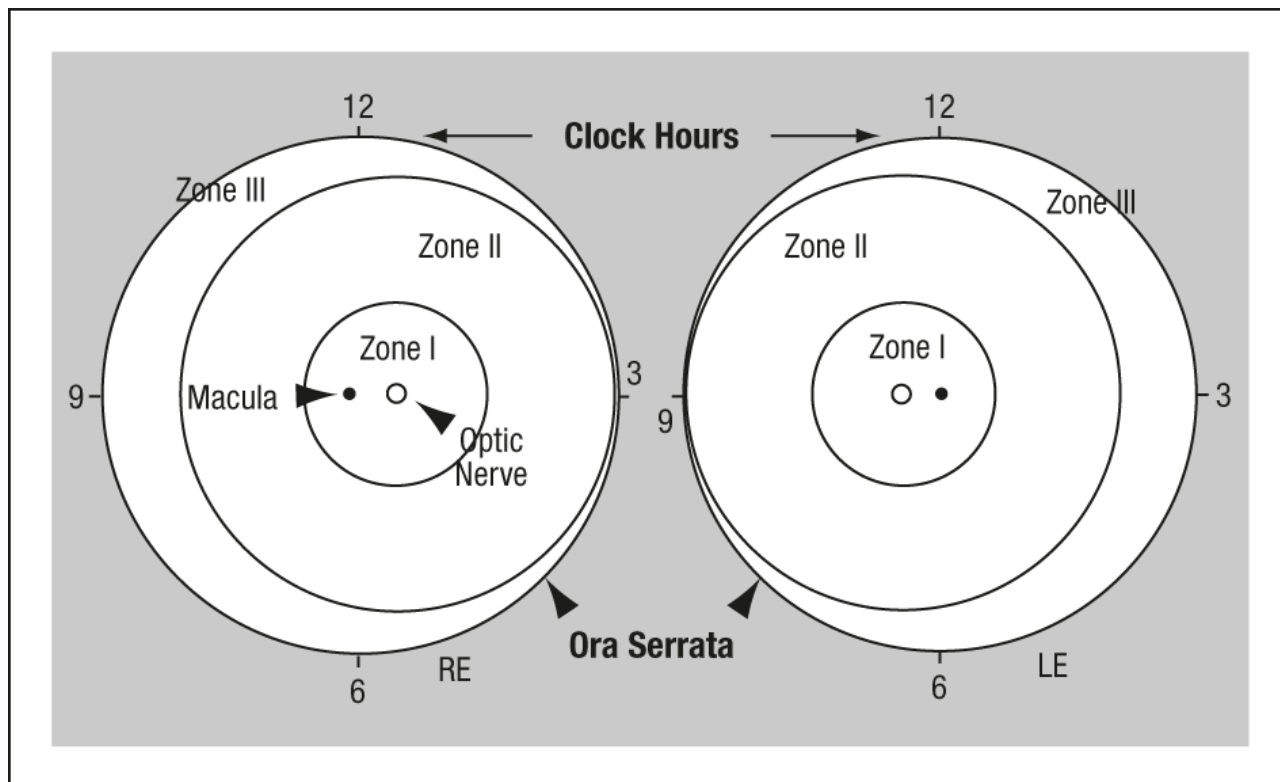
Kao jedan od protektivnih čimbenika navodi se povezanost dojenja i smanjene incidencije ROP-a. Majčino mlijeko sadrži mnoge antioksidanse, među kojima su inozitol, vitamin E i beta karoten za koje se smatra da pružaju zaštitu od razvoja ROP-a (22,23).

6. Klasifikacija

Međunarodna klasifikacija retinopatije nedonoščadi (ICROP, engl. *International classification for retinopathy of prematurity*) opisuje ROP s obzirom na težinu bolesti, lokalizaciju u zonama, proširenost na očnoj pozadini koja se izražava u satima ili kvadrantima te prisutnost dodatnih rizičnih čimbenika napredovanja ROP-a, koje označava kao „plus bolest“ i „pre-plus bolest“ (24). S obzirom na potrebu za intervencijom, ROP se također dijeli na granični i „prije-granični“, koji se dalje dijeli u tip I, visokorizični, i tip II, niskorizični.

6.1. Zone

Kako bi se izrazila anteroposteriorna lokalizacija zahvaćene mrežnice bolešću, ICROP je podijelio očnu pozadinu u 3 koncentrične zone koje se vide na slici 2 (24). Sve 3 zone imaju središte u optičkom disku jer se krvne žile šire iz optičkog živca.



Slika 2 Shema mrežnice desnog i lijevog oka koja uključuje podjelu na zone I-III te područja na satu (1-12), uz označenu žutu pjegu i optički disk prema ICROP (24)

Zona I predstavlja zamišljen krug na mrežnici sa središtem u optičkom disku te polumjerom koji je dvostruko veći od udaljenosti od središta optičkog diska do središta žute pjege (lat. *macula lutea*).

Zona II centrifugalno se prostire od ruba zone I do nazalnog ruba nazubljene pruge (lat. *ora serrata*), što je kod desnog oka na 3 sata, a kod lijevog na 9 sati.

Zona III predstavlja preostali srp anteriorno od zone II do temporalnog ruba *ore serrate*.

Bitno je napomenuti da se zone II i III međusobno isključuju, odnosno kako bi se lokalizacija ROP-a klasificirala kao ROP u zoni III, oftalmolog mora isključiti postojanje

promjena u nazalnom dijelu mrežnice, a ukoliko se to ne može sa sigurnošću utvrditi, bolest na tom oku klasificira se kao ROP s lokalizacijom u zoni II.

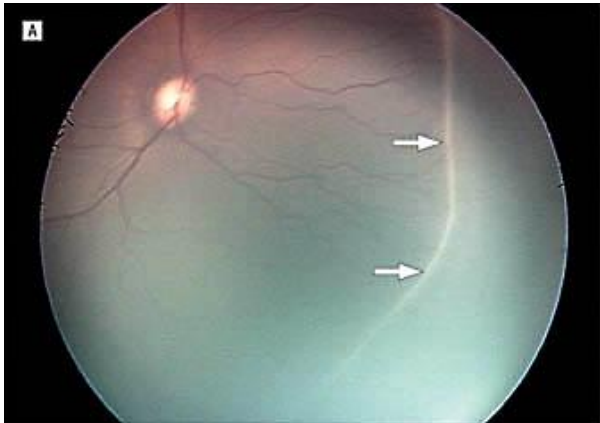
6.2. Proširenost bolesti

Proširenost bolesti na očnoj pozadini opisujemo prema zahvaćenosti mrežnice prema satima (1-12 sati), odnosno sektorima od 30° kruga. Gledajući očnu pozadinu 3 sata su uvijek desno, odnosno nazalno u desnom, a temporalno u lijevom oku, dok je 9 sati obrnuto.

6.3. Stupnjevi retinopatije nedonoščadi

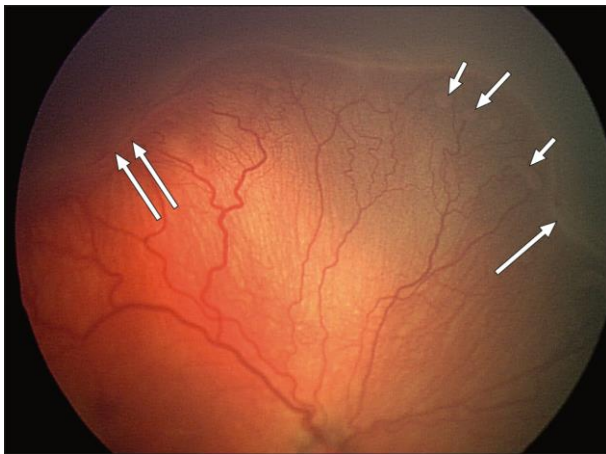
Prije razvoja ROP-a, u nedonoščeta je krvožilje mrežnice nepotpuno razvijeno i nezrelo. Abnormalan krvožilni odgovor na prijelazu između vaskularizirane i avaskularne mrežnice opisuje se u 5 stadija. S obzirom da u jednom oku može postojati više stadija bolesti, oko kao cjelinu opisujemo najtežom manifestacijom bolesti prisutnom na mrežnici specifičnog oka. Međutim, kako bismo zabilježili pravo stanje bolesti, bilježi se svaki stupanj te svi odjeljci sata koje taj stupanj zahvaća zasebno.

Stupanj 1 podrazumijeva demarkacijsku liniju koja razdvaja vaskulariziranu i avaskularnu zonu mrežnice. Centralnije je vidljivo abnormalno grananje žila prema demarkacijskoj liniji koja je bijela i leži u razini mrežnice, što se može vidjeti na slici 3 označeno strelicama. Vaskularne promjene kao što je širenje krvnih žila prema periferiji umjesto njihovog sužavanja mogu biti vidljive i prije razvoja demarkacijske linije, no one su nedovoljno specifične za postavljanje dijagnoze ROP-a.



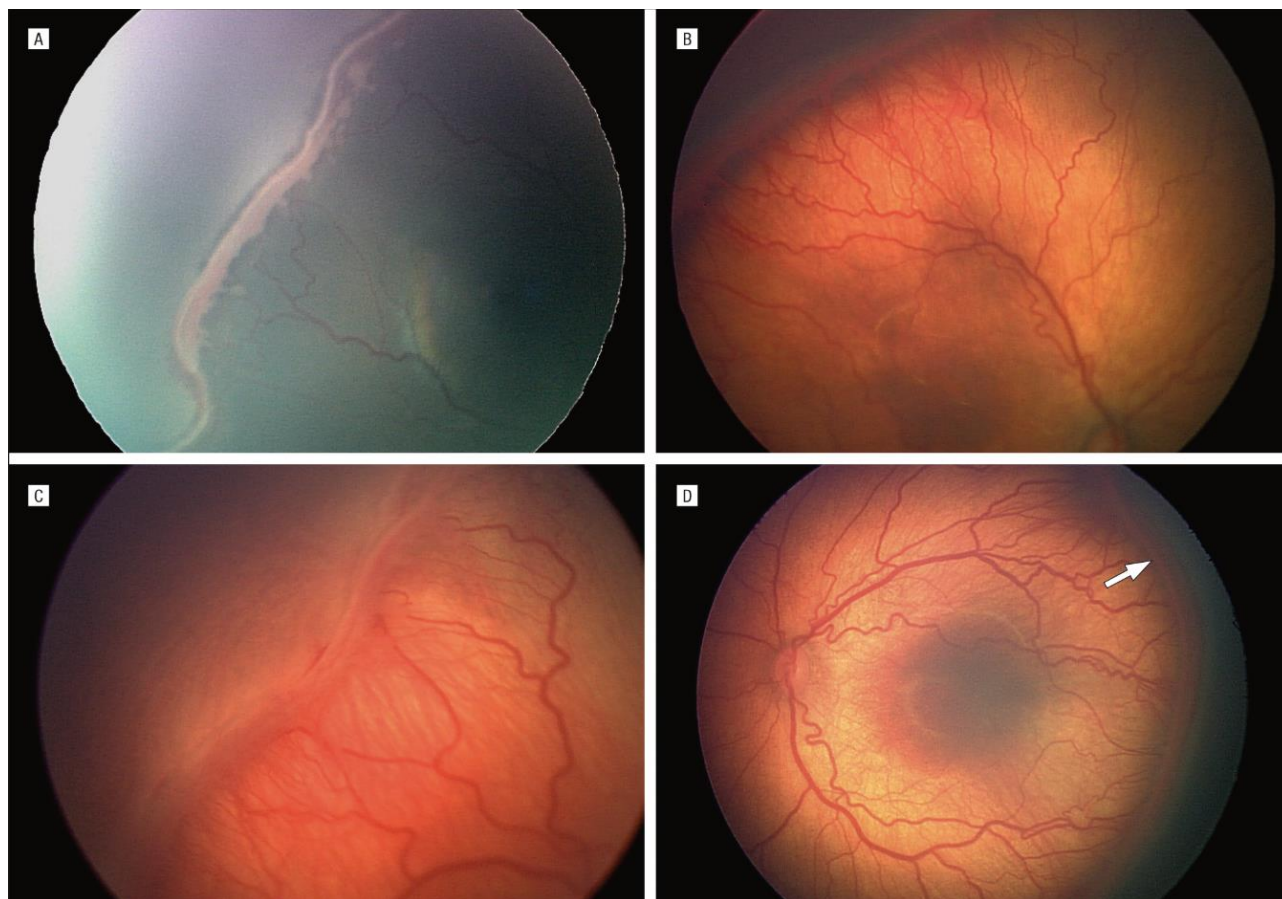
Slika 3 Fundus-fotografija mrežnice s demarkacijskom linijom označenom strelicama (stupanj 1 ROP) prema ICROP (24)

Stupanj 2 predstavlja razvoj grebena koji se uzdiže iz demarkacijske linije iznad ravnine mrežnice. Boja grebena može se promijeniti iz bijele u ružičastu, a krvne žile mogu ulaziti u greben. Mali, izolirani snopovi neovaskularnog tkiva u obliku vaskularnih petlji i pupoljaka, koji se često nazivaju „kokice“ (engl. *popcorn*) mogu se naći na površini mrežnice. Stadij grebena vidljiv je na fotografiji fundusa (slika 4) označen strelicama.



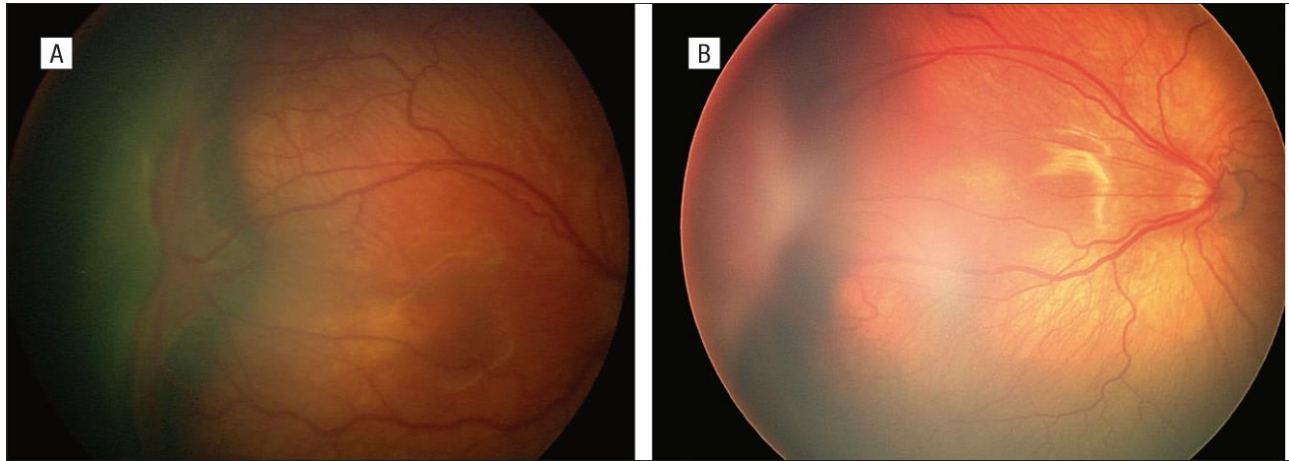
Slika 4 Fundus-fotografija mrežnice u stadiju grebena (stupanj 2 ROP) prema ICROP (24)

U stupnju 3 fibrovaskularna proliferacija, odnosno neovaskularizacija proteže se s posterionog aspekta grebena prema staklastom tijelu te uzrokuje hrapav izgled što više proliferacija napreduje, kao što je vidljivo na slikama 5A-D. Ozbiljnost 3. stupnja opisuje se kao blagi, umjereni i teški, ovisno o infiltraciji ekstraretinalnog fibrovaskularnog tkiva u staklasto tijelo.



Slika 5A-D Fundus-fotografije mrežnice s fibrovaskularnom proliferacijom izvan mrežnice (stupanj 3 ROP) prema ICROP (24)

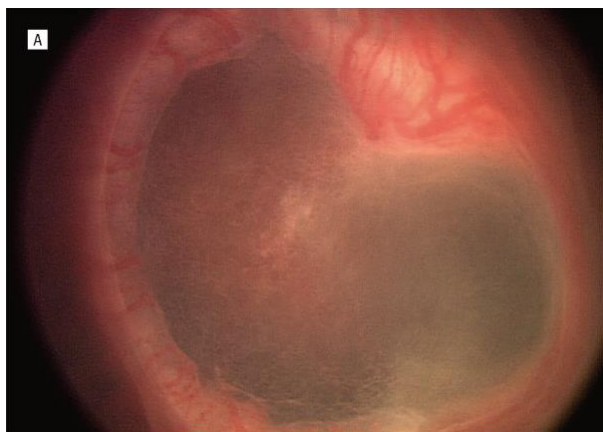
Stupanj 4 predstavlja djelomičnu ablaciju mrežnice, koja može biti ekstrafovealna (stupanj 4A), što je prikazano na slici 6A, odnosno fovealna (stupanj 4B), koja je prikazana na slici 6B. Ablacije mrežnice stupnja 4 uglavnom su konkavne i cirkumferentno orijentirane. Opseg ablacije opisuje se brojem odjeljaka na satu koji su zahvaćeni i stupnjem kontrakcije. Ablacija uglavnom započinje na mjestu povezanosti mrežnice i staklastog tijela. U uznapredovalim slučajevima, vezivno se tkivo nastavlja skraćivati te se trakcijska ablacija mrežnice povisuje te istovremeno produžuje, kako u anteriornom, tako i u posterionom smjeru.



Slika 6 A. Fundus-fotografija djelomične ablacije mrežnice koja ne zahvaća foveu centralis (stupanj 4A ROP) prema ICROP,

B. Fundus-fotografija djelomične ablacije mrežnice koja zahvaća foveu centralis (stupanj 4B ROP) prema ICROP (24)

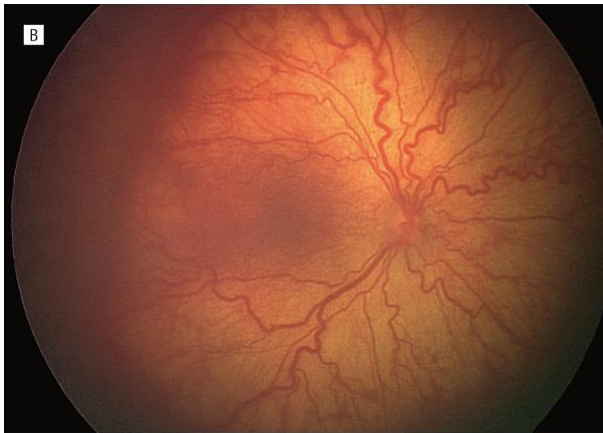Stupanj 5 označava potpunu ablaciju mrežnice. Ablacije su uglavnom ljevkastog oblika, što omogućuje daljnju podjelu ovog stadija. Lijevak se može podijeliti na svoj anteriori i posteriori dio. Ukoliko su i prednji i stražnji dio otvoreni, ablacija ima konkavan oblik i širi se do optičkog diska, a ako je lijevak uzak s obje strane, ablacija će biti locirana samo sa stražnje strane leće. Najrjeđi oblici su oni u kojima je jedan dio lijevka uzak, a drugi otvoren.



Slika 7 Fundus-fotografija potpune ablacije mrežnice (stupanj 5 ROP) prema ICROP (24)

6.4. Prisutnost dodatnih rizičnih čimbenika za napredovanje bolesti

„Plus bolest“ označava pojavu dodatnih znakova na rubu vaskularizirane mrežnice koji ukazuju na težinu aktivnog ROP-a. U te se znakove ubrajaju povećana dilatacija vena te tortuoziteti posteriornih arterija što je prikazano na slici 8. Ove se promjene mogu kasnije pogoršati do kongestije žila šarenice, otežavati dilataciju zjenice te uzrokovati neprozirnosti staklastog tijela. Na temelju nekoliko multicentričnih kliničkih ispitivanja (25,26) definirano je da je za postavljanje dijagnoze „plus bolesti“ dovoljna dilatacija ili vijugavost žila u minimalno 2 kvadranta oka. Simbol „+“ dodaje se broju stupnja razvijenosti ROP-a pa se tako primjerice 3.stupanj u kombinaciji s dilatacijom i vijugavošću žila zapisuje kao „stupanj 3+“.



Slika 8 Fundus-fotografija mrežnice sa znakovima „plus“ bolesti prema ICROP (24)

Naspram toga, „pre-plus bolest“ s druge strane također označava dilataciju i tortuozitete žila više nego što je to normalno, no te promjene nisu dostatne bi se postavila dijagnoza „plus bolesti“. S vremenom ove abnormalnosti žila mogu progredirati do dijagnoze „plus bolesti“.

6.5. Agresivni stražnji ROP

Agresivni stražnji ROP (AP-ROP, engl. *agressive posterior ROP*) je rijedak, brzo progresivni, ozbiljan oblik ROP-a koji ne prolazi klasični razvoj od 1. do 3. stupnja, već u vrlo kratkom roku prelazi u više stadije retinopatije pa je njegovo rano prepoznavanje bitno za što hitniji početak liječenja. U karakteristične značajke AP-ROP-a ubrajaju se posteriorna lokalizacija, istaknuta „plus bolest“ te nepredvidljiva priroda retinopatije.

Dijagnoza se može postaviti u samo jednom pregledu i ne zahtijeva evaluaciju kroz vrijeme. AP-ROP najčešće je lokaliziran u zoni I, ali se može naći i u stražnjoj strani zone II. U ranoj fazi razvoja ovog agresivnog oblika retinopatije žile stražnjeg pola pojačano su dilatirane i vijugave u sva četiri kvadranta. Ove vaskularne promjene brzo napreduju i ne nalaze se isključivo na jednoj vrsti žila, odnosno obje promjene mogu se naći i na arterijama i na venama, ali također i ne isključivo na prijelazu vaskularizirane u avaskularni dio mrežnice, na kojem se mogu naći i krvarenja. AP-ROP se tipično širi cirkumferentno i često je praćen priležećom cirkumferentnom žilom (24).

6.6. Granični i „prije-granični“ ROP

Granična bolest (engl. *threshold disease*) termin je koji opisuje postojanje bolesti koja zahtijeva liječenje (3). Granična bolest definira se kao ROP stupnja 3 u zoni I i II u minimalno pet uzastopnih ili osam ukupno zahvaćenih odjeljaka sata, uz postojanje plus bolesti. CRYO-ROP studija pokazala je da unatoč tome što je granična bolest kao indikacija za liječenje krioterapijom značajno smanjila nepovoljan ishod, i dalje je, i do 15 godina nakon tretmana, postojao određen broj djece koja su razvila ablaciju mrežnice. Uslijed toga provedena je ETROP studija (engl. *early treatment of retinopathy of prematurity*) čiji je cilj bio utvrditi dovodi li ranije liječenje retinopatije do boljih rezultata (27) te je iz tog razloga definiran pojam „prije-granični“ ROP. „Prije-granična“ bolest (engl. *pre-threshold disease*) odnosi se na ROP koji ima visok rizik da se razvije u graničnu bolest. Oblici bolesti koji spadaju u tu skupinu su ROP u zoni I bilo kojeg stupnja manjeg od granične bolesti, ROP u zoni II stupnja 2 sa znacima plus bolesti ili stupnja 3 bez znakova plus bolesti te ROP stupnja 3 sa znacima plus bolesti, ali manje od granične bolesti.

ETROP studija zabilježila je daljnje smanjenje nepovoljnog ishoda nakon liječenja pa je predložen novi klinički algoritam za identifikaciju očiju koje su pod visokim rizikom i kojima bi raniji tretman bio od koristi. Prema tome se razlikuje ROP tip I koji se smatra aktivnim ROP-om te je indikacija za rani tretman. Za razliku od toga, ROP tip II potrebno je pratiti, a liječenje je indicirano u slučaju progresije bolesti. U tip I spadaju ROP u zoni I, bilo kojeg stupnja sa znacima plus bolesti, ROP u zoni I, stupnja 3 bez znakova plus bolesti te ROP

u zoni II, stupnja 2 ili 3 sa znacima plus bolesti. Tip II predstavljaju ROP u zoni I, stupnja 1 ili 2, bez znakova plus bolesti te ROP u zoni II, stupnja 3 bez znakova plus bolesti (27).

7. Prirodni tijek bolesti

Tijek ROP-a više korelira s postmenstrualnom dobi (PMD), nego kronološkom dobi. Tipično se javlja u približno 34. tjednu PMD, no može se javiti i između 30. i 32. tjedna. CRYO-ROP istraživanje pokazalo je da je medijan PMD pri kojoj se javljaju stupanj 1-3 ROP-a 34,3, 35,4 odnosno 36,6 tjedana kod djece s manje od 750 g, 750-999 g, odnosno 1000-1250 g. Medijan PMD pri kojoj se razvija „prije-granična“ bolest bio je 36 tjedana, dok se granična bolest pojavljivala s 37 tjedana PMD. U većine djece bolest se razvila najkasnije do 40.-42. tjedna PMD te se nakon toga u većine zahvaćene djece spontano povukla, dok je samo 6% djece zahtijevalo liječenje (1). U ekstremno prematurne djece početak ROP-a može biti nešto brži te se bolest može razviti i ranije.

Regresija također ovisi o PMD, ali i o lokalizaciji bolesti. Spontana regresija odvija se procesom involucije, odnosno prijelazom iz vazoproliferativne u fibroznu fazu. Prvi znak stabilizacije akutne faze bolesti je izostanak prelaska u viši stupanj bolesti. Napretkom razvoja krvnih žila prema periferiji, prvenstveno na prijelazu vaskularizirane u avaskularnu mrežnicu odvija se proces regresije. Lokalizacija bolesti također se pomiče iz zone I u zonu II, odnosno kasnije u zonu III. Još jedan znak regresije je i promjena boje grebena iz ružičaste ponovno u bijelu. Posljedice ove involucije uključuju mnoge promjene na mrežnici, uključujući prominentna područja mrežnice koja ostaju avaskularna, abnormalno grananje žila koje tvore arkade, teleangiektazije, pigmentirane promjene najčešće uzduž krvnih žila i slično. Posljedice koreliraju s težinom akutne faze bolesti pa su time što je akutna faza bila ozbiljnija, učestalije i teže (24).

8. Probir nedonoščadi rizične za razvoj ROP-a

S obzirom na odsutnost adekvatnog načina prevencije ROP-a, a postoji mogućnost razvoja teških oštećenja vida pa čak i sljepoće, vrlo je važno na vrijeme prepoznati i započeti praćenje djece koja su pod rizikom da razviju bolest, dijagnosticirati ROP i započeti s adekvatnim liječenjem.

Prema smjernicama za probir i liječenje ROP-a iz Ujedinjenog Kraljevstva (28), sva djeca rođena prije 32. tjedna gestacije ili s manje od 1501g rodne mase trebala bi biti pregledana zbog ROP-a, a sva djeca rođena prije 31. tjedna ili s manje od 1251g rodne mase moraju biti pregledana od strane oftalmologa. Prvi pregled oftalmologa koji predlaže nadležni pedijatar neonatolog mora biti indiciran dovoljno rano da se ROP uoči najranije moguće, a pregledi se moraju nastaviti u intervalima koji će omogućiti pravovremenu detekciju bolesti koja zahtijeva liječenje sve dok ne prođe rizik nastanka po vid opasnog ROP-a. S obzirom na to da su pregledi stresni i za dijete i za obitelj te zahtijevaju mnogo vremena od strane oftalmološke službe, treba preglede smanjiti na potrebni minimum.

Budući da su istraživanja pokazala da se po vid opasni ROP vrlo malo vjerojatno pojavljuje prije 31. tjedna PMD, odnosno prije 4-5 tjedana kronološke dobi, Američka pedijatrijska akademija u svojim smjernicama (29) navodi vrijeme prvog pregleda prema gestacijskoj dobi koja se nalaze u tablici 1. Neonatolog indicira pregled oftalmologa i kod djece veće gestacijske dobi ukoliko postoje klinički rizični čimbenici za razvoj ROP-a.

Tablica 1 Vrijeme prvog pregleda djece rizične za razvoj ROP-a (29)

	Vrijeme prvog pregleda u sklopu probira djece rizične za razvoj ROP-a	
Postmenstrualna dob pri rođenju (tjedni)	Kronološka dob (tjedni)	Postmenstrualna dob (tjedni)
22	9	31
23	8	31
24	7	31
25	6	31

26	5	31
27	4	31
28	4	32
29	4	33
30	4	34
Veća PMD uz rizične faktore	4	-

U Republici Hrvatskoj prema Nacionalnim smjernicama za programe probira i liječenja retinopatije nedonoščadi iz 2004. godine u probir se uključuju djeca rođena s rodnom masom manjom ili jednakom 1500 g i/ili PMD manjom ili jednakom 32 tjedna, a iznimno se u program mogu uključiti i djeca do 2000 g rodne mase i/ili PMD duže od 32 tjedna (30).

Učestalost i potreba kontrolnih pregleda djece pod rizikom određuje se pri prvom pregledu oftalmologa. Američka pedijatrijska akademija u svojim smjernicama iz 2018. godine preporuča kontrolne preglede jednom tjedno za djecu čiji nalaz na očima uključuje nezrelu vaskularizaciju u zoni I bez ROP-a, ROP stupnja 1 ili 2 u zoni I, nezrelu mrežnicu koja se proteže u posteriornu zonu II (blizu granice zone I i II), sumnju na AP-ROP te ROP stupnja 3 u zoni II. Kontrolni pregledi unutar 1-2 tjedna preporučaju se za djecu s nezrelom vaskularizacijom u posteriornoj zoni II, ROP-om stupnja 2 u zoni II te sa znakovima regresije ROP-a u zoni I. Jednom u 2 tjedna preporuča se kontrolni pregled djece s ROP-om stupnja 1 u zoni II, nezrelom vaskularizacijom u zoni II bez ROP-a te ROP-om u regresiji u zoni II. Kontrolni pregled unutar 2-3 tjedna trebala bi imati djeca s nalazom ROP-a stupnja 1 ili 2 u zoni III te ROP-om u regresiji u zoni III (29).

Kad dijete više nije pod rizikom da se razvoje po vid opasan ROP, dozvoljen je prekid praćenja. S obzirom da je ROP bolest nezrele krvožilne opskrbe mrežnice, rizik prestaje jednom kada je mrežnica prokrvljena do periferije, odnosno krvne žile urastu u zonu III.

U djece koja na prvom pregledu nemaju znakove ROP-a rizik za razvoj po vid opasnog ROP-a je minimalan kada se krvne žile protežu u zonu III te se s pregledima očiju može

prestati kada se to dogodi, što je uglavnom nakon navršenog 36. tjedna PMD, a u prosjeku oko 44. tjedna PMD.

U djece koja imaju znakove ROP-a, probir za progresivnu aktivnu bolest može se prekinuti ukoliko su na minimalno 2 uzastopna pregleda uočeni neki od slijedećih znakova regresije bolesti: izostanak progresije bolesti, djelomična rezolucija koja napreduje prema potpunoj rezoluciji, promjena bolje grebena iz ružičaste u bijelu, prijelaz krvnih žila preko demarkacijske linije ili početak procesa zamjene lezija aktivnog ROP-a vezivnim tkivom. Zbog značajnih oftalmoloških posljedica koje mogu zahtijevati liječenje, preglede je potrebno nastaviti i nakon završetka probira za ROP (28), a u Republici Hrvatskoj predviđeni su u 3., 6., 9. i 12. mjesecu kronološke dobi (31).

Vrlo je bitno napomenuti kako se većina kontrolnih pregleda odvija nakon otpusta djeteta iz neonatološke skrbi, zbog čega je bitno roditeljima ukazati na značajnost redovitih pregleda i, ukoliko se ukaže potreba, pravovremenog liječenja. Roditeljima se također moraju naglasiti moguće komplikacije i neželjene posljedice koje se mogu razviti čak i uz adekvatno i pravovremeno liječenje (28).

9. Dijagnoza

Dijagnoza ROP-a postavlja se kliničkim pregledom kojeg izvodi oftalmolog s dovoljno znanja i iskustva, a koji se sastoji od pripreme oka nedonoščeta midrijaticima i lokalnim anestheticima te pregleda očne pozadine tehnikom indirektno oftalmoskopije. Uslijed razvoja tehnologije u novije vrijeme, moguć je pregled i fotodokumentacija očne pozadine širokokutnom digitalnom fundus kamerom, kao što je na primjer *RetCam*.

9.1. Priprema oka nedonoščeta

Kako bi se indirektna oftalmoskopija mogla izvesti, potrebno je dilatirati zjenice. Za dilataciju preporuča se upotreba kapi 1,0%-tnog ciklopentolata (ili 1,0%-tnog tropikamida) i 2,5%-tnog fenilefrina koje se ukapavaju prije pregleda. U slučajevima da kapi ne uzrokuju dovoljno proširenje zjenice, doza se može ponoviti, no treba uzeti u obzir djelomičnu apsorpciju tvari u krv nedonoščeta, što posljedično može dovesti do negativnog djelovanja

na kardiorespiratorni i gastrointestinalni sustav uzrokujući primjerice bradikardiju, aritmije, apneju, povraćanje, usporenje crijevne peristaltike i slično. Zaključno, dijete je bitno pratiti tijekom i nakon pregleda.

Retraktori vjeđa i skleralni indentatori koji se koriste pri pregledu, mogu uzrokovati nelagodu i bol kod djeteta, zbog čega je preporučljiva primjena topikalne anestezije u pripremi oka (28).

9.2. Indirektna oftalmoskopija

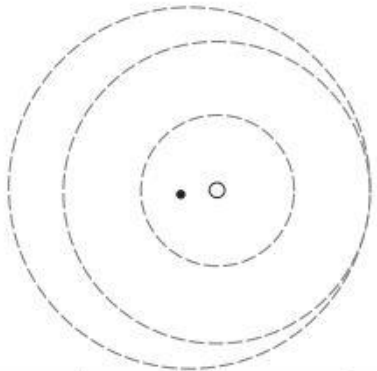
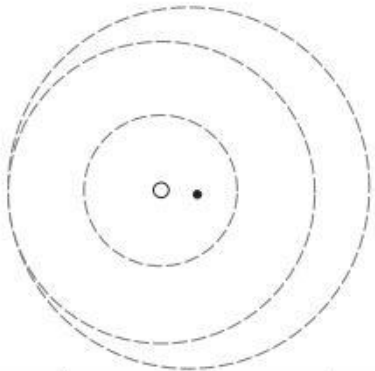
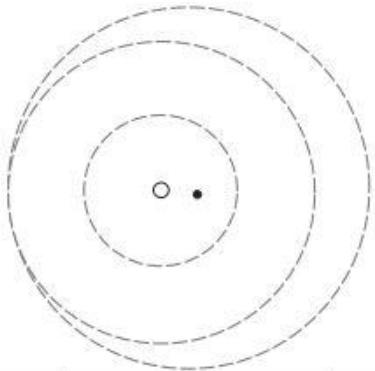
Indirektnu oftalmoskopiju izvodi iskusan oftalmolog kojem ova pretraga daje uvid u čitav fundus. Očna se pozadina pregledava kroz dilatiranu zjenicu indirektno pomoću čeonog oftalmoskopa, rukom mijenjane leće od 20 ili 28 dioptrija (D), uz retraktore vjeđa te skleralne indentatore. Vrlo je bitno vizualizirati čim veći dio očne pozadine, posebice periferni dio mrežnice te je zbog toga indicirano koristiti retraktora vjeđa i skleralne indentatore. Razmak između izvora svjetla i leće treba biti dovoljno velik (oko 50 cm) da bi se vidjela slika željene kvalitete. Udaljenost između leće i oka treba biti svega 2 – 3 cm (31).

Neophodno je rezultate pregleda dobro i detaljno dokumentirati kako bi se mogli usporediti pri idućem kontrolnom pregledu djeteta. ICROP klasifikacija trebala bi se koristiti za klasificiranje i dokumentiranje nalaza na mrežnici u vrijeme pregleda. Royal College of Ophthalmologists preporuča korištenje standardiziranih evidencijskih listova kao što je ovaj prikazan na slici 9 (28).

Neonatal Ophthalmology Examination Record – Continuation Sheet

Name:

Hospital No:

Date:	<div style="display: flex; justify-content: space-around;"> <div style="text-align: center;"> R  </div> <div style="text-align: center;"> L  </div> </div>				<div style="text-align: center;"> L  </div>			
Postmenstrual Age:								
Follow-up:								
Examiner:	Zone:	Stage:	Preplus: Y / N	Plus: Y / N	Zone:	Stage:	Preplus: Y / N	Plus: Y / N
Comments:								

Slika 9 Primjer standardiziranog evidencijskog lista prema College of Ophthalmologists (28)

10. Liječenje

Iako je liječenje ROP-a laserskom ablacijom avaskularnog dijela periferne mrežnice po prvi put korišteno još u Japanu 1960-tih godina (32), prvi dokaz uspješnog liječenja predstavlja multicentrična studija CRYO-ROP objavljena 1988. godine, gdje su uspoređeni ishodi bolesti liječenjem ROP-a krioterapijom i bez liječenja (3). U liječenju ROP-a danas se koriste laserska fotokoagulacija i anti-VEGF lijekovi, a u slučajevima ablacije mrežnice i kirurški postupci.

Liječenje ROP-a indicirano je u slučaju razvoja tipa I ROP-a (takozvanog visokorizičnog „prije-graničnog“ ROP-a) koji uključuje ROP bilo kojeg stupnja u zoni I uz prisutnost plus bolesti, ROP stupnja 3 u zoni I bez prisutnosti plus bolesti te ROP stupnja 2 ili 3 u zoni II uz prisutnost plus bolesti (29). U svim ostalim slučajevima, bolest se prati do ispunjenja kriterija za prestanak praćenja, kao što je već navedeno ranije ili do progresije bolesti koja ispunjava kriterije za liječenje. Liječenje se provodi uz adekvatnu anesteziju (najčešće se

koristi sedacija s analgezijom, paralizom i ventilacijom) te midrijazu optimalno unutar 24 sata od postavljanja dijagnoze ROP-a koja zahtijeva liječenje, a ne bi se trebalo odgađati dulje od 72 sata (28).

10.1. Krioterapija

Krioterapija je tehnika kojom se uništava periferna avaskularna mrežnica kako bi se spriječilo napredovanje abnormalnog krvožilja koje povećava rizik ablacije mrežnice. Postupak se izvodi na anesteziiranom, midrijatičnom oku koristeći indirektni oftalmoskop za vizualizaciju očne pozadine te krioprobu koja se prislanja na konjunktivu s vanjske strane očne jabučice. Pritiskom na papučicu kroz krioprobu prolazi vrlo hladna tekućina, najčešće tekući dušik, koji hladi vršak probe koji je prislonjen na očnu jabučicu te uzrokuje smrzavanje i time destrukciju podležće mrežnice. Postupak započinje aplikacijama uz orru seratu u trajanju od 2-3 sekunde dok se kroz oftalmoskop ne vidi da je mrežnica pobijelila na mjestu aplikacije. Aplikacije se uglavnom ponavljaju sve dok se ne uništi cijeli opseg periferne mrežnice do anteriornog ruba grebena.

CRYO-ROP istraživanje prvo je i najveće istraživanje koje je dokazalo pozitivan utjecaj krioterapije na ishod ROP-a. U istraživanje je bilo uključeno 9,751 nedonošče od kojih je 291 doseglo kriterije (granična bolest) za indiciranje liječenja krioterapijom. Nedonoščad je bila randomizirana u 2 grupe, jednu koja je liječena krioterapijom te kontrolnu skupinu. Nepovoljan ishod definiran je kao razvoj ablacije mrežnice. Rezultati su pokazali da je krioterapija smanjila učestalost nepovoljnog ishoda za 49,3% nakon 3 mjeseca (43.0% u kontrolnoj skupini u odnosu na 21.8% kod nedonoščadi liječene krioterapijom) te za 45,8% nakon godine dana nakon postupka. No unatoč uspješno provedenom postupku određen je broj djece razvio ablaciju mrežnice i do 15 godina nakon postupka.

U određenog broja liječenih pacijenata krioterapija je također uzrokovala razvoj komplikacija koje se mogu podijeliti na intraoperativne očne, primjerice konjunktivalni i subkonjunktivalni hematomi, konjunktivalne laceracije, krvarenja u mrežnici, staklastom tijelu i preretinalno te sistemske, koje podrazumijevaju bradikardiju ili aritmiju te cijanozu (3).

10.2. Laserska fotokoagulacija

Zlatni standard liječenja ROP-a današnjice je laserska fotokoagulacija. Brojna inicijalna izvješća pokazala su da je fotokoagulacija avaskularne mrežnice laserom barem jednako učinkovita kao i krioterapija, međutim uzrokuje manje dugoročnih negativnih posljedica na oko i vid. Tako je jedna studija pokazala da je nakon 10 godina praćenja vidna oštrina bila je značajno bolja u grupe liječene laserom u usporedbi s grupom koja je bila liječena krioterapijom. Incidencija nastanka ablacije mrežnice bila je veća nakon krioterapije (19%) u odnosu na lasersku fotokoagulaciju (10%) te manja miopija koja je česta posljedica ROP-a (-4,48 D kod djece liječene laserom u odnosu na -7,65 D kod liječenih krioterapijom) (33).

Laserska fotokoagulacija nekad se provodila pomoću argonskog lasera, no danas se uglavnom provodi pomoću diodnih lasera. Laserom se na mrežnicu prenosi visoka količina energije u obliku topline na malu jedinicu površine koja spali podležće tkivo i razvojem ožiljkastog tkiva prijeći daljnji razvoj abnormalne vaskularizacije u avaskularnom dijelu mrežnice. Priprema nedonoščeta slična je kao za postupak krioterapije i zahtijeva adekvatnu anesteziju i proširenje zjenice oka, no za razliku od krioterapije, laserska fotokoagulacija obavlja se uglavnom transpupilarno, odnosno transkornealno koristeći se laserom ugrađenim u indirektni oftalmoskop koji se usmjeruje kroz zjenicu prema području mrežnice koji se želi spaliti.

Unatoč tome što laserska terapija izaziva manje komplikacija od krioterapije, one i dalje postoje. Neke od njih uključuju komplikacije prednjeg segmenta oka (zamućenje rožnice ili leće), prolazni gubitak vida, fotokoagulaciju *fovee centralis*, makularni edem, krvarenja, edem žilnice, razvoj katarakte te glaukoma zatvorenog kuta.

10.3. Anti-VEGF lijekovi

Anti-VEGF monoklonska protutijela, najčešće bevacizumab i ranibizumab, mogu se koristiti kao monoterapija ili kombinaciji s laserskom fotokoagulacijom. Ovi lijekovi blokiraju vezanje VEGF-a za svoj receptor i tako sprječavaju njegovo djelovanje.

Monoklonska se protutijela injiciraju intravitrealno, što olakšava davanje lijeka, koje se može dati samo u lokalnoj anesteziji. Daljnje prednosti bevacizumaba pred laserom su

također brži odgovor i mogućnost liječenja one djece kojima je laserska fotokoagulacija kontraindicirana (primjerice ona nedonošćad koja imaju neprozirnu rožnicu, leću ili staklasto tijelo te onih sa slabim odgovorom na midrijatička sredstva). U jednoj randomiziranoj studiji pokazano je da je bevacizumab učinkovitiji u smanjenju recidiva bolesti u zoni I, no ne i ROP-a posteriorne zone II. U nedonošćadi liječenim intravitrealnim bevacizumabom normalna periferna vaskularizacija mrežnice nastavila se razvijati nakon liječenja, za razliku od djece kod kojih je laserska fotokoagulacija uzrokovala trajnu destrukciju periferne avaskularne mrežnice (34). Druga studija proučavala je ishode liječenja nakon 30 mjeseci uspoređujući bevacizumab i lasersko liječenje te pokazala da je prevalencija miopije značajno viša u očiju koje su bile liječene laserskom fotokoagulacijom (35).

Međutim, recidivi ROP-a koji zahtijevaju ponovno liječenje pojavljivali su se oko 16 tjedana nakon liječenja bevacizumabom. Zabilježene su također i kasnije ablacije mrežnice, zbog čega se preporučuje dulji period praćenja nakon liječenja. Najveći broj recidiva razvijao se u prosjeku između 45. i 55. tjedna PMD, no zabilježeni su i između 65. i 70. tjedna PMD zbog čega je jedini valjani kriterij za prekid praćenja potpuno vaskularizirana mrežnica (29,34). Također još ne postoje studije koje bi ukazale na sistemske posljedice (razvoj krvnih žila u mozgu, plućima, jetri i bubrezima) koje su moguće s obzirom na to da intravitrealna injekcija anti-VEGF monoklonskih protutijela uzrokuje privremeni pad u serumskim vrijednostima VEGF-a. Nadalje, vrijeme davanja, doze protutijela kao i sigurnost nisu još definirane. Vrijeme početka liječenja posebno je bitan faktor jer prerano davanje anti-VEGF lijekova može interferirati s normalnim razvojem krvnih žila u mrežnici, a prekasno davanje može ubrzati razvoj ablacije mrežnice (29).

Ranibizumab se također koristi za liječenje ROP-a sa sličnim rezultatima (36).

10.4. Liječenje nakon neuspješnog pokušaja liječenja i liječenje recidiva bolesti

Terapija laserskom fotokoagulacijom ili intravitrealnim anti-VEGF injekcijama rezultira regresijom bolesti u većini liječenih pacijenata (≥ 85 do 90% u većini istraživanja) (33,34,37). Kontrolni pregled oftalmologa nakon liječenja preporuča se do 7 dana nakon laserske fotokoagulacije ili anti-VEGF injekcije kako bi se utvrdila potreba za ponovnim

liječenjem te pratila regresija bolesti kako bi se odredila učestalost kontrolnih pregleda do prekida praćenja. Ponovno liječenje indicirano je u slučaju izostanka regresije bolesti nakon tjedan dana (28). U ETROP studiji 13,9% očiju liječenih laserskom fotokoagulacijom zbog ROP-a tip I zahtijevalo je ponovno liječenje te 11,0% očiju liječenih zbog „granične bolesti“ (27). Vrijeme ponovnog liječenja preporuča se u razmaku od 1 do 3 tjedna nakon prvog liječenja (38,39), a najčešće se provodi između 10. i 14. dana (28).

Međutim, prema nekim istraživanjima, čak i unatoč pojavi regresije bolesti, u do četvrtine liječenih javljaju se recidivi. Međutim, incidencija recidiva veoma ovisi o vremenu liječenja, tehnici liječenja laserom, specifičnom anti-VEGF lijeku i njegovoj korištenoj dozi, ali također i o tome kako definiramo pojam recidiva bolesti (40). Prema BEAT-ROP (engl. *bevacizumab eliminates the angiogenic threat for retinopathy of prematurity*) istraživanju recidivi se javljaju rjeđe u djece liječene intravitrealnim bevacizumabom (6%) u odnosu na djecu liječenu laserskom fotokoagulacijom (27%) (34). Također, drugo istraživanje pokazalo je da se recidiv bolesti javio u 8% djece liječene intravitrealnim bevacizumabom u prosjeku 16,2 tjedna nakon inicijalnog liječenja, odnosno između 45. i 55. tjedna PMD. Rizični čimbenici za recidiv bolesti najčešće su bili AP-ROP, produljeni boravak u bolnici te niža rodna masa (41).

U pacijenata kod kojih se pri inicijalnom liječenju ne postigne regresija, kao i kod onih kod kojih se razviju recidivi bolesti koji su po vid opasni, ponovno liječenje može se sastojati u ponovnom korištenju iste metode kao u inicijalnom liječenju, neke druge metode ili kombinacije metoda dostupnih u liječenju ROP-a (40).

10.5. Kirurško liječenje

Kirurško liječenje indicirano je u slučaju razvoja stupnja 4 i 5 ROP-a, odnosno djelomične i potpune ablacije mrežnice, kako bi se mrežnica pokušala ponovno spojiti s podležecim tkivom i pokušao sačuvati vid. Postupci koji se najčešće koriste su konvencionalna operacija ablacije mrežnice (engl. *scleral buckling*) te *pars plana* vitrektomija.

Scleral buckling započinje postavljanjem silikonske trake oko ekvatora oka te se njenim stezanjem nastoji odignutoj mrežnici približiti žilnica i pigmentirani epitel, nakon čega se u vitrealni prostor injicira mjehur zraka koji služi kao unutarnja tamponada. Nakon toga se

izvodi kriopeksija pod kontrolom indirektnog oftalmoskopa kojom se stvaraju korioretinski ožiljci koji pričvršćuju mrežnicu za žilnicu.

Pars plana vitrektomija postupak je u kojem se uklanja staklasto tijelo te se na njegovo mjesto uvodi fiziološka otopina, a mrežnica se iznutra pritisne uz žilnicu unutarnjom tamponadom (42).

Unatoč ponovnom povezivanju mrežnice i žilnice, pacijenti koji su razvili ablaciju mrežnice koja uključuje *foveu centralis* (stupanj 4B i 5) posljedično imaju vrlo često krajnje loš vid (43–45).

Prediktori ablacije mrežnice utvrđeni su tijekom ETROP studije, a uključuju krvarenje u staklastom tijelu koje je toliko opsežno da onemogućuje vizualizaciju mrežnice te promjene u staklastom tijelu (bijeli opaciteti u staklastom tijelu iznad prijelaza vaskularizirane u avaskularnu mrežnicu) koje se nalaze u 2 ili više uzastopnih polja na satu ili su dovoljno gusti da djelomično do značajno onemogućavaju prikaz mrežnice (46). U prosjeku se ablacija mrežnice razvijala između 6. i 12. tjedna kronološke dobi (37).

11. Dugoročni ishodi bolesti

Dojenčad koja je preboljela ROP ima viši rizik za razvoj kratkovidnosti (posebice visoke kratkovidnosti, ≥ -8 D), astigmatizma, anizotropije, strabizma, glaukoma i katarakte, zbog čega se preporuča da se djeca koja su imala dijagnozu težih oblika ROP-a češće kontroliraju kod oftalmologa kako bi se dugoročno pratio razvoj oka i vida, kao i razvoj navedenih komplikacija (29).

U BEAT-ROP studiji djeca su pregledana u dobi od 2½ godine te je uočeno da su djeca koja su liječena laserskom fotokoagulacijom češće razvijala kratkovidnost od onih koja su liječenja intravitrealnim bevacizumabom. Najmanje su 3 čimbenika bila povezana s nastankom kratkovidnosti: prematuritet, težina ROP-a te modalitet liječenja. U djece koja su razvila recidiv koji je zahtijevao ponovno liječenje incidencija je visoke kratkovidnosti

bila mnogo viša u onih koji su liječeni laserskom fotokoagulacijom (76.5%) u odnosu na bevacizumab (25,0%) (35).

Također, jedna od trajnih posljedica najčešće stupnja 4 i 5 ROP-a je i sljepoća. U Republici Hrvatskoj ROP je uzrok sljepoće u 38,80% slučajeva do 16. godine te u 3,83% ukupne populacije slijepih osoba (5). Slično je u ostalim visokorazvijenim državama gdje je zbog razvijene i dostupne neonatološke skrbi udio ROP-om uzrokovane sljepoće <10% od ukupnog broja slijepe populacije. Za razliku od toga, u srednje i slabije razvijenim državama udio ROP-om uzrokovane sljepoće penje se i do 40% (47).

Osim vidnih komplikacija, ROP se također povezuje s nepovoljnim neurorazvojem. U kohortnom istraživanju u kojem se kroz 5 godina pratio ishode djece rodne mase ≤ 1250 g, 40% djece koja su imala teški oblik ROP-a razvio je barem jednu razvojnu poteškoću koja nije bila povezana s vidom, u usporedbi sa 16% djece iste rodne mase koja nisu imala ROP. Motorička oštećenja, kognitivna oštećenja i značajan gubitak sluha bili su 3 do 4 puta češći u djece s teškim oblicima ROP-a za razliku od djece bez ROP-a (48).

12. Zaključak

Retinopatija nedonoščadi česta je komplikacija u prijevremenog rođene djece te čest uzrok i čimbenik rizika u razvoju poremećaja vida u dječjoj dobi. S razvojem metoda neonatalne skrbi, kao i uvođenjem programa ranog otkrivanja, broj postavljenih dijagnoza raste, no učestalost teških oblika ove bolesti se smanjuje, što povezujemo s adekvatnim i pravovremenim liječenjem. U brojnim istraživanjima koja se danas provode, sve se više proniče u patofiziologiju razvoja retinopatije nedonoščadi. To nam otvara nove modalitete liječenja, ali i naglašava važnost pravovremenog otkrivanja i liječenja ROP-a koji su vrlo bitan čimbenik u sprječavanju razvoja neželjenih i dugotrajnih posljedica na vid djeteta. Stoga je organizirana neonatološka skrb, dobra komunikacija između pedijatra neonatologa i oftalmologa, kao i komunikacija liječnika s roditeljima nedonoščeta temelj dobre skrbi za ove bolesnike.

13. Zahvale

Zahvaljujem se svojoj mentorici izv. prof. dr. sc. Emiliji Juretić na susretljivosti, strpljenju i stručnom vodstvu u pisanju ovog diplomskog rada.

Zahvaljujem se svojoj obitelji i prijateljima koji su mi bili stalna podrška i potpora te učinili ove godine studija posebnim i prekrasnim iskustvom.

14. Literatura

1. Palmer EA, Flynn JT, Hardy RJ, Phelps DL, Phillips CL, Schaffer DB, i sur. Incidence and Early Course of Retinopathy of Prematurity. *Ophthalmology*. 1991;98(11):1628–40.
2. Blencowe H, Lawn JE, Vazquez T, Fielder A, Gilbert C. Preterm-associated visual impairment and estimates of retinopathy of prematurity at regional and global levels for 2010. *Pediatr Res*. 2013;74(SUPPL. 1):35–49.
3. Cryotherapy for Retinopathy of Prematurity Cooperative Group. Multicenter Trial of Cryotherapy for Retinopathy of Prematurity. *Arch Ophthalmol*. 1988;106(4):471–9.
4. Good W, Hardy RJ, Dobson V, Palmer EA, Phelps DL, Quintos M, i sur. The Incidence and Course of Retinopathy of Prematurity: Findings From the Early Treatment for Retinopathy of Prematurity Study. *Pediatrics*. 2005;116(1):15–23.
5. Csik T, Pavičić-Astaloš J, Merc I, Sluga I, Jambreč B. Retinopathy of Prematurity As a Cause of Blindness in Croatia. *Acta Clin Croat*. 2008;47(Suppl 1):11–14.
6. Hughes S, Yang H, Chan-Ling T. Vascularization of the human fetal retina: Roles of vasculogenesis and angiogenesis. *Investig Ophthalmol Vis Sci*. 2000;41(5):1217–28.
7. Banjac L, Bokan V. Retinopathy of prematurity and serum level of insulin-like growth factor-1. *Acta Clin Croat*. 2012;51(2):209–13.
8. Smith LEH. Pathogenesis of retinopathy of prematurity. *Semin Neonatol*. 2003;8(6):469–73.
9. Coats DK. Retinopathy of prematurity: Pathogenesis, epidemiology, classification, and screening. U: UpToDate, 2018 [pristupljeno 14.2.2019.]. Dostupno na: <https://www.uptodate-com.bibliotecavirtual.udla.edu.ec/contents/retinopathy-of-prematurity-pathogenesis-epidemiology-classification-and-screening?sectionName=SCREENING&topicRef=5018&anchor=H18&source=see>

_link#H18

10. Bashinsky AL. Retinopathy of prematurity (ROP). *N C Med J*. 2017;78(2):124–8.
11. Aiello L, Avery R, Arrigg P, Keyt B, Jampel H, Shah S, i sur. Vascular endothelial growth factor in ocular fluid of patients with diabetic retinopathy and other retinal disorders. *N Engl J Med*. 1994;331(22):1480–7.
12. Adamis AP, Miller JW, Bernal M-T, D’Amico DJ, Folkman J, Yeo T-K, i sur. Increased Vascular Endothelial Growth Factor Levels in the Vitreous of Eyes With Proliferative Diabetic Retinopathy. *Am J Ophthalmol*. 1994;118(4):445–50.
13. Allegaert K, Vanhole C, Casteels I, Naulaers G, Debeer A, Cossey V, i sur. Perinatal growth characteristics and associated risk of developing threshold retinopathy of prematurity. *J AAPOS*. 2003;7(1):34–7.
14. Kim TI, Sohn JH, Yoon YH, Kim KS, Pi SY. Postnatal risk factors of retinopathy of prematurity. *Pediatr Perinat Epidemiol*. 2000;18(2):130–4.
15. Schaffer DB, Palmer EA, Plotsky DF, Metz HS, Flynn JT, Tung B, i sur. Prognostic Factors in the Natural Course of Retinopathy of Prematurity. *Ophthalmology*. 1993;100(2):230–7.
16. Gilbert C, Fielder AR, Gordillo L, Quinn GE, Semiglia R, Visintin P, i sur. Characteristics of Infants With Severe Retinopathy of Prematurity in Countries With Low, Moderate, and High Levels of Development: Implications for Screening Programs. *Pediatrics*. 2005;115(5):518–25.
17. Akkoyun I, Oto S, Yilmaz G, Gurakan B, Tarcan A, Anuk D, i sur. Risk Factors in the Development of Mild and Severe Retinopathy of Prematurity. *J Am Assoc Pediatr Ophthalmol Strabismus*. 2006;10(5):449–53.
18. Hirano K, Morinobu T, Kim H, Hiroi M, Ban R, Ogawa S, i sur. Blood transfusion increases radical promoting non-transferrin bound iron in preterm infants. *Arch Dis Child - Fetal Neonatal Ed*. 2001;84(3):188–93.
19. Romagnoli C, Tesfagabir MG, Giannantonio C, Papacci P. Erythropoietin and

- retinopathy of prematurity. *Early Hum Dev.* 2011;87(SUPPL 1):39–42.
20. Martin R. Neonatal target oxygen levels for preterm infants. U: UpToDate [Internet]. UpToDate; 2019 [pristupljeno 14.2.2019.]. Dostupno na: <https://www.uptodate.com/contents/neonatal-target-oxygen-levels-for-preterm-infants>
 21. Manja V, Saugstad OD, Lakshminrusimha S. Oxygen Saturation Targets in Preterm Infants and Outcomes at 18–24 Months: A Systematic Review. *Pediatrics.* 2017 Jan;139(1):e20161609. doi: 10.1542/peds.2016-1609
 22. Maity S, Allman A. Guideline for the Prevention and Reduction in Incidence of Retinopathy of Prematurity (ROP) [Internet]. Wales Neonatal Network. 2018 [pristupljeno 14.2.2019.]. Dostupno na: <http://www.walesneonatalnetwork.wales.nhs.uk/sitesplus/documents/1034/09-05-2018GuidelineForPreventionAndReducingTheIncidenceOfRetinopathyOfPrematurityV01.00.pdf>
 23. Zhou J, Shukla V V., John D, Chen C. Human Milk Feeding as a Protective Factor for Retinopathy of Prematurity: A Meta-analysis. *Pediatrics* [Internet]. 2015 Nov 16;136(6):e1576–86. doi: 10.1542/peds.2015-2372.
 24. An International Committee for the Classification of Retinopathy of Prematurity. The International Classification of Retinopathy of Prematurity Revisited. *Arch Ophthalmol.* 2005;123(7):991-999.
 25. Early Treatment for Retinopathy of Prematurity Cooperative Group. Revised Indications for the Treatment of Retinopathy of Prematurity: results of the early treatment for retinopathy of prematurity randomized trial. *Arch Ophthalmol* 2003;121(12):1684-94.
 26. Gallagher K. Nasotemporal Asymmetry of Retinopathy of Prematurity. *Arch Ophthalmol.* 2003;121(11):1563-8.
 27. Good W V, Early Treatment for Retinopathy of Prematurity Cooperative Group. Final results of the Early Treatment for Retinopathy of Prematurity (ETROP)

- randomized trial. *Trans Am Ophthalmol Soc.* 2004;102:233–50.
28. Royal College of Ophthalmologists, Royal College of Paediatrics and Child Health, British Association of Perinatal Medicine, BLISS. UK Retinopathy of Prematurity Guideline May 2008 [Internet]. Royal College of Paediatrics and Child Health. 2008 [pristupljeno 14.2.2019.]. Dostupno na: <https://www.rcophth.ac.uk/wp-content/uploads/2014/12/2008-SCI-021-Guidelines-Retinopathy-of-Prematurity.pdf>
 29. Fierson WM. Screening Examination of Premature Infants for Retinopathy of Prematurity. *Pediatrics* [Internet]. 2018 Nov 30 [pristupljeno 4.5.2019.];142(6):e20183061. Dostupno na: <http://pediatrics.aappublications.org/lookup/doi/10.1542/peds.2018-3061>
 30. Petrinović-Dorešić J. Retinopatija nedonoščadi – pojavnost, rizični čimbenici, liječenje i ishod. [Internet]. Zagreb: Sveučilište u Zagrebu, Medicinski fakultet; 2011 [pristupljeno 14.2.2019.]. Dostupno na: <http://medlib.mef.hr/1006/>
 31. Vataavuk Z, Benčić G, Derk BA, Mandić Z. Suvremeni pristup liječenju retinopatije nedonoščadi. *Medix Spec Med dvomjesečnik.* 2008;14(78):113–6.
 32. Nagata M. Treatment of Acute Proliferative Retrolental Fibroplasia with Xenon-Arc Photocoagulation: Its Indications and Limitations. *Jpn J Ophthalmol.* 1977;21(4):436–59.
 33. Ng EYJ, Connolly BP, McNamara JA, Regillo CD, Vander JF, Tasman W. A comparison of laser photocoagulation with cryotherapy for threshold retinopathy of prematurity at 10 years: part 1. Visual function and structural outcome. *Ophthalmology.* 2002;109(5):928–35.
 34. Mintz-Hittner HA, Kennedy KA, Chuang AZ. Efficacy of Intravitreal Bevacizumab for Stage 3+ Retinopathy of Prematurity. *N Engl J Med.* 2011;364(7):603–15.
 35. Geloneck MM, Chuang AZ, Clark WL, Hunt MG, Norman AA, Packwood EA, i ostali. Refractive Outcomes Following Bevacizumab Monotherapy Compared With Conventional Laser Treatment. *JAMA Ophthalmol.* 2014;132(11):1327–33.
 36. Castellanos MAM, Schwartz S, García-Aguirre G, Quiroz-Mercado H. Short-term

- outcome after intravitreal ranibizumab injections for the treatment of retinopathy of prematurity. *Br J Ophthalmol.* 2013;97(7):816–9.
37. Coats DK, Miller AM, Brady McCreery KM, Holz ER, Paysse EA. Involution of threshold retinopathy of prematurity after diode laser photocoagulation. *Ophthalmology.* 2004;111(10):1894–8.
 38. Lee GA, Hilford DJ, Gole GA. Diode laser treatment of pre-threshold and threshold retinopathy of prematurity. *Clin Exp Ophthalmol.* 2004;32(2):164–9.
 39. DeJonge MH, Ferrone PJ, Trese MT. Diode laser ablation for threshold retinopathy of prematurity: short-term structural outcome. *Arch Ophthalmol.* 2000;118(3):365–7.
 40. Coats DK. Retinopathy of prematurity: Treatment and prognosis. U: UpToDate [Internet]. UpToDate, 2018 [pristupljeno 14.2.2019.]. Dostupno na: https://www.uptodate.com/contents/retinopathy-of-prematurity-treatment-and-prognosis?topicRef=6263&source=see_link
 41. Mintz-Hittner HA, Geloneck MM, Chuang AZ. Clinical Management of Recurrent Retinopathy of Prematurity after Intravitreal Bevacizumab Monotherapy. *Ophthalmology.* 2016;123(9):1845–55.
 42. Cerovski B, Barišić Kutija M, Jukić T, Juratovac Z, Juri Mandić J, Masnec S, i sur. Cerovski B, ur. *Oftalmologija i optometrija.* 1. izd. Zagreb: Stega tisak d.o.o.; 2015. Str. 174–175.
 43. Hubbard GB, Cherwick DH, Burian G. Lens-sparing vitrectomy for stage 4 retinopathy of prematurity. *Ophthalmology.* 2004;111(12):2274–7.
 44. Lakhanpal RR, Sun RL, Albini TA, Holz ER. Anatomic Success Rate after 3-Port Lens-Sparing Vitrectomy in Stage 4A or 4B Retinopathy of Prematurity. *Ophthalmology.* 2005;112(9):1569–73.
 45. Moshfeghi AA, Banach MJ, Salam GA, Ferrone PJ. Lens-Sparing Vitrectomy for Progressive Tractional Retinal Detachments Associated With Stage 4A Retinopathy of Prematurity. *Arch Ophthalmol.* 2004;122(12):1816–8.

46. Coats DK, Miller AM, Hussein MAW, McCreery KMB, Holz E, Paysse EA. Involution of Retinopathy of Prematurity After Laser Treatment: Factors Associated With Development of Retinal Detachment. *Am J Ophthalmol*. 2005;140(2):214–22.
47. Quinn G. Retinopathy of prematurity blindness worldwide: phenotypes in the third epidemic. *Eye Brain*. 2016;8:31–6.
48. Schmidt B, Davis PG, Asztalos E V., Solimano A, Roberts RS. Association Between Severe Retinopathy of Prematurity and Nonvisual Disabilities at Age 5 Years. *JAMA*. 2014;311(5):523–5.

15. Životopis

Rođena sam 2.studenog 1993. godine u Zagrebu. Godine 2008. završila sam Osnovnu školu Đure Prejca u Desiniću, a 2012. godine opću gimnaziju u Srednjoj školi Pregrada. Akademske godine 2012/2013. upisala sam Medicinski fakultet Sveučilišta u Zagrebu. Tijekom studija bila sam članica nekoliko studentskih udruga, uključujući studentske sekcije za pedijatriju, ginekologiju i opstetriciju te anesteziologiju, a 2019. godine u sklopu mRAK kampanje aktivno sam sudjelovala u promociji cijepljenja protiv HPV-a u srednjim školama grada Zagreba.

Aktivno se služim engleskim i njemačkim jezikom.

Slobodno vrijeme najčešće posvećujem knjigama i filmovima te treninzima i probama zbora. Od 1998. godine aktivna sam članica Desinićkih mažoretkinja s kojima brojim mnoge domaće i inozemne nastupe i uspjehe, a od 2014. godine sam i jedna od trenera i koreografa. Od 2016. godine članica sam Pjevačkog zbora Đuro Prejac, Desinić s kojim također brojim mnoge nastupe i uspjehe.