

Klatskinov tumor kao moguća indikacija za transplantaciju jetre

Ermacora, Lucija

Master's thesis / Diplomski rad

2019

Degree Grantor / Ustanova koja je dodijelila akademski / stručni stupanj: **University of Zagreb, School of Medicine / Sveučilište u Zagrebu, Medicinski fakultet**

Permanent link / Trajna poveznica: <https://um.nsk.hr/um:nbn:hr:105:370224>

Rights / Prava: [In copyright](#)/[Zaštićeno autorskim pravom.](#)

Download date / Datum preuzimanja: **2024-07-14**



Repository / Repozitorij:

[Dr Med - University of Zagreb School of Medicine Digital Repository](#)



SVEUČILIŠTE U ZAGREBU
MEDICINSKI FAKULTET

Lucija Ermacora

Klatskinov tumor kao moguća indikacija za transplantaciju jetre

DIPLOMSKI RAD



Zagreb, 2019.

Ovaj diplomski rad izrađen je na Odjelu za kirurgiju probavnog trakta Klinike za kirurgiju Kliničke bolnice Merkur pod vodstvom doc.dr.sc. Stipislava Jadrijevića, dr. med. i predan je na ocjenu u akademskoj godini 2018./2019.

Popis kratica:

hCC – hilarni kolangiokarcinom od eng. hilar cholangiocarcinoma

CC – kolangiokarcinom od eng. cholangiocarcinoma

PSC – primarni sklerozirajući kolangitis od eng. primary sclerosing cholangitis

HCV – virus hepatitisa C

HBV – virus hepatitisa B

LDL – lipoprotein male gustoće od eng. low density lipoprotein

CA 19-9 – karbohidratni antigen

MRCP – kolangiopankreatografija s magnetskom rezonancom

ERCP – endoskopska retrogradna kolangiopankreatografija

FISH – fluorescentna in situ hibridizacija

FRL – funkcionalni ostatak jetre od eng. functional remnant liver

MSKCC – Memorial Sloan-Kettering Cancer Center

AJCC – American Joint Committee on Cancer

BC – Bismuth-Corlette

UZV – ultrazvuk

CEA – karcinoembrionalni antigen

FNA – aspiracija tankom iglom od eng. fine needle aspiration

PTC – perkutana transhepatalna kolangiografija

CT - kompjuterizirana tomografija

MR – magnetska rezonanca

PET/CT – pozitronska emisijska tomografija s kompjuteriziranom tomografijom

IAC – od eng. IgG4 associated cholangitis

PVE – embolizacija portalne vene od eng. portal vein embolization

HBS – hepatobilijarna scintigrafija

PTBD – perkutana bilijarna drenaža

EBD – endoskopska bilijarna drenaža

LT – transplantacija jetre od eng. liver transplantation

SADRŽAJ

Popis kratica

1.SAŽETAK

2.SUMMARY

3.UVOD	1
4.EPIDEMIOLOGIJA.....	3
5.ETIOPATOGENEZA I RIZIČNI ČIMBENICI	3
5.1. Primarni sklerozirajući kolangitis i kolangiokarcinom	4
6.KLASIFIKACIJA	6
6.1. Bismuth-Corlette klasifikacija	8
6.2. MSKCC klasifikacija.....	9
6.3. TNM klasifikacija.....	9
6.4. Konsenzus klasifikacija Europskog hepato-pankreato-bilijarnog udruženja.....	11
7.KLINIČKA SLIKA.....	13
8.DIJAGNOSTIKA.....	13
8.1. Ultrazvuk.....	13
8.2. Tumorski markeri	14
8.3. Endoskopske pretrage.....	14
8.4. Moderne slikovne pretrage	15
8.5. IAC kao diferencijalna dijagnoza.....	17
9. PREOPERATIVNA PRIPREMA PACIJENATA.....	17
9.1. Procjena funkcionalnog ostatka jetre.....	17
9.2. Bilijarna drenaža.....	18
9.3. Embolizacija portalne vene	20
10.LIJEČENJE.....	21
10.1. Resekcija jetre	21
10.2. Transplantacija jetre	24
11.ZAKLJUČAK	27
12.ZAHVALA	27
13.POPIS LITERATURE.....	27
14.ŽIVOTOPIS.....	40

1.SAŽETAK

Klatskinov tumor kao moguća indikacija za transplantaciju jetre

Autor: Lucija Ermacora

Klatskinov tumor (ili hilarni kolangiokarcinom) je ekstrahepatalni kolangiokarcinom koji nastaje na spoju lijevog i desnog hepatalnog žučnog voda. Kolangiokarcinomi su rijetke zloćudne neoplazme te na njih otpada samo 3% svih gastrointestinalnih maligniteta. Upravo je hilarni kolangiokarcinom među njima najzastupljeniji (50%), dok se distalni i intrahepatalni pojavljuju u manjem broju slučajeva. Klatskinov je tumor bolest uznapredovale životne dobi koja se tipično prezentira u pacijenata starijih od 60 godina. Iznimku pojavljivanja u kasnijoj životnoj dobi čine pacijenti sa primarnim sklerozirajućim kolangitisom. U njih se neoplazma javlja ranije, tipično unutar 2,5 godine od postavljanja dijagnoze. Osim primarnog sklerozirajućeg kolangitisa u literaturi se kao rizični čimbenici navode i: hepatolitijaza, staza žuči, rekurentni subklinički kolangitis, parazitarne infekcije i kongenitalne anomalije bilijarnog stabla. U većine je pacijenata bolest dugo vremena asimptomatska, a ako postoje simptomi su nespecifični i uključuju ikterus, svjetlu stolicu, taman urin, pruritus i gubitak težine. Dijagnostička obrada trebala bi se temeljiti na radiološkim pretragama abdomena CT-om ili MR-om za procjenu vaskularne invazije i prikaz bilijarnog stabla. Nadalje, potreban je i CT toraksa radi isključivanja metastatske bolesti te laboratorijski nalaz testova jetrene funkcije i tumorskih markera CA 19-9 i CEA. Danas se u svijetu najčešće koriste 3 klasifikacijska sustava: Bismuth-Corlette sustav, MSKCC klasifikacija i TNM klasifikacija. Kirurško liječenje jedini je terapijski modalitet koji pacijentima daje šansu za dugoročno preživljenje. U ovisnosti o lokalizaciji i tipu tumora kirurški zahvat može uključivati lokalnu eksciziju, agresivnu resekciju ili transplantaciju jetre. Transplantacija jetre relativno je nova potencijalna terapijska metoda za pacijente u kojih tumor nije resektabilan. Striktna selekcija bolesnika i preoperativna primjena neoadjuvantne terapije po protokolu Mayo klinike daju nadu u moguće ozdravljenje i poboljšanje ishoda liječenja u navedenih pacijenata.

KLJUČNE RIJEČI: Klatskinov tumor, hilarni kolangiokarcinom, transplantacija jetre

2. SUMMARY

Klatskin's tumor as a possible indication for liver transplants

Author: Lucija Ermacora

Klatskin's tumor (or hilar cholangiocarcinoma) is an extra-hepatic cholangiocarcinoma arising in the junction of the main right and left hepatic bile ducts. Cholangiocarcinoma is a rare malignant neoplasm and accounts for only 3% of gastrointestinal tumours. Hilar cholangiocarcinoma is most common among them (50%), while distal and intrahepatic occur in fewer cases. Klatskin's tumor usually occurs at older age and it's typically reported in patients older than 60 years. An exception of the age of occurrence is found in patients with primary sclerosing cholangitis. In this group neoplasms occur earlier, typically within 2.5 years of diagnosis. In addition to the primary sclerosing cholangitis, there are several established risk factors including hepatolysis, bile stasis, recurrent subclinical cholangitis, parasitic infections, and congenital anomalies of the biliary tract. In most patients, the disease is asymptomatic for a long time and if the symptoms occur they are non-specific and include icterus, light stool, dark urine, pruritus and weight loss. Techniques used to diagnose Klatskin's tumor include abdominal imaging by computed tomography (CT) or magnetic resonance imaging (MRI) to assess for vascular invasion and provide noninvasive cholangiography. Furthermore, chest CT is obtained to exclude metastatic disease as well as laboratory testing including liver function tests and tumor markers CA 19-9 and CEA. The three systems most commonly used to evaluate hilar cholangiocarcinoma are the Bismuth-Corlette system, the MSKCC and the TNM classification. Surgical treatment is the only therapeutic modality that gives patients a chance for long-term survival. Depending on localization and type of tumor, surgical procedure may include local excision, aggressive resection or liver transplantation. Liver transplantation is a relatively new potential therapeutic method for patients with unresectable disease. Strict patient selection and preoperative neoadjuvant therapy following the Mayo Clinic protocol provide hope for possible recovery and outcome improvement in selected patients.

KEYWORDS: Klatskin's tumor, hilar cholangiocarcinoma, liver transplantation

3. UVOD

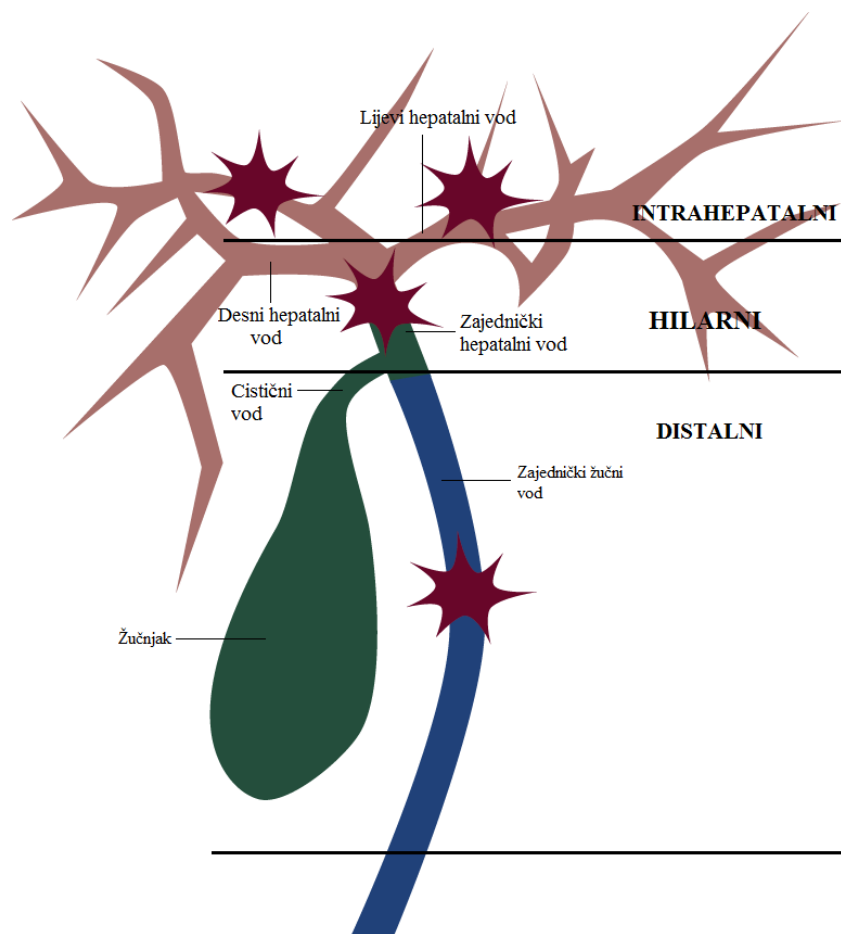
Hilarni kolangiokarcinom (hCC iz eng. hilar cholangiocarcinoma), poznatiji kao Klatskinov tumor, zloćudni je tumor koji nastaje iz epitela bilijarnog sustava. Iako prvi puta opisan od strane američkog kirurga dr. Altemeiera 1957. godine, popularizirao ga je dr. Klatskin 1965.godine po kojemu je naposljetku i dobio ime. (1,2) U svojem radu opisao je glavne simptome koji uključuju ikterus, svijetlu stolicu, taman urin, pruritus i gubitak težine. (2)

Kolangiokarcinom (CC iz eng. cholangiocarcinoma) se s obzirom na anatomsku lokalizaciju može podijeliti na intrahepatalni, hilarni i distalni. (3) Na slici 1 prikazana je anatomska podjela CC-a. Učestalosti pojavljivanja ubrajaju se među rjeđe malignome, a na njih otpada 3% svih gastrointestinalnih maligniteta. (4) Intrahepatalni CC nalazi se unutar jetrenog parenhima proksimalno od žučnih vodova drugog stupnja. Hilarni CC smješten je između žučnih vodova drugog stupnja i utoka cističnog voda u zajednički žučni vod. O distalnom CC-u govorimo ako je tumor smješten distalno od pripoja cističnog voda. (5) Postotak njihove pojavnosti je 8% za intrahepatalni, 50% za hilarni i 42% za distalni CC. (6) Navedena podjela značajna je radi načina liječenja i prognoze ishoda bolesti. Histološki, većina hCC-a su mucinozni adenokarcinomi. (5)

Iako nijedan specifični etiološki čimbenik nije utvrđen kod većine pacijenata, nekoliko rizičnih faktora koji su povezani s kroničnom upalom epitela bilijarnog stabla navode se u literaturi kao mogući uzrok nastanka kolangiokarcinoma. U visokom riziku nalaze se prvenstveno pacijenti sa primarnim sklerozirajućim kolangitisom (PSC iz eng. primary sclerosing cholangitis), zatim oni sa hepatolitijazom, stazom žuči, rekurentnim subkliničkim kolangitisom, parazitarnim infekcijama i kongenitalnim anomalijama bilijarnog stabla (npr.ciste žučnih vodova). (7,8)

Kirurški zahvat jedina je potencijalno kurativna metoda liječenja hilarnog CC-a. (9) Najbolji izgledi za dugoročno preživljenje i moguće izlječenje postižu se resekcijom sa negativnim kirurškim marginama. Nažalost, već pri postavljanju dijagnoze tumor je u velikog broja pacijenata neresektabilan uslijed lokalno proširene ili metastatske bolesti. (10)

Liječenje hilarnog kolangiokarcinoma se mijenjalo tijekom povijesti. Sedamdesetih i osamdesetih godina 20.stoljeća hepatalne resekcije rijetko su se izvodile. U posljednjih 30-ak godina kirurško liječenje temelji se na agresivnijem pristupu koji uključuje opsežne resekcije jetre. (11–13) Agresivni pristup koji je nužan za postizanje R0 resekcije (makroskopski potpuna resekcija i histološki kirurški rubovi bez prisutnosti tumorskih stanica) povezan je sa značajnim postoperativnim morbiditetom (60-70%) i mortalitetom (5-18%). (14–17) Zahvaljujući multidisciplinarnom pristupu i razvoju hepatalne i transplantacijske kirurgije, transplantacija jetre kao moguća terapija hCC-a bitno je unaprijedila mogućnost kirurškog liječenja bolesnika. (9)



Slika 1. Anatomska podjela kolangiokarcinoma

4. EPIDEMIOLOGIJA

Hilarni CC bolest je uznapredovale životne dobi koja se tipično prezentira u pacijenata starijih od 60 godina. Prosječna dob pri dijagnozi je 65 godina. Muškarci i žene ugrubo su podjednako zahvaćeni bolešću, dok neke studije pokazuju neznatno višu incidenciju u muškog spola. (6) Globalno, prevalencija je najveća u zemljama jugoistočne Azije, dok je u Europi i SAD-u bolest relativno rijetka. (18)

U Republici Hrvatskoj epidemiološka situacija podudara se sa ostalim zemljama zapadnog svijeta. S obzirom da su slučajevi hCC-a rijetki, a prema MKB-10 spadaju u kategoriju zloćudnih novotvorina ostalih i nespecificiranih dijelova bilijarnoga trakta (C24.0) njihova incidencija je 2016.godini iznosila 3,9 na 100 000 stanovnika. (19) Broj umrlih od raka jetre i bilijarnog sustava u 2017. bio je 535 na 100 000 stanovnika. (20)

5. ETIOPATOGENEZA I RIZIČNI ČIMBENICI

Etiologija hilarnog kolangiokarcinoma nije jasna, osobito u zemljama Europe i SAD-u. Iako se smatra da se većina hCC razvija de novo bez očiglednog razloga, postoje i rizični faktori čija je povezanost s bolešću jasno utvrđena. (21,22)

Zaraza jetrenim metiljima *Opisthorchis viverrini* i *Clonorchis sinensis* povezana je sa razvojem bolesti, poglavito u zemljama jugoistočne Azije. (23) Navedeni organizmi iz koljena plošnjaka žive kao nametnici u žučnim vodovima, a ponekad i u žučnom mjehuru sisavaca. Oba parazita povećavaju osjetljivost kolangiocita na endogene i egzogene karcinogene uslijed kronične iritacije i povećane diobe stanica. (23) Studija provedena na Tajlandu pokazala je da je unatoč širokoj rasprostranjenosti zaraze *Opisthorchis viverrini* (24,5% prevalencija u odrasloj populaciji) cijeloživotni rizik razvoja CC samo 5%, što ukazuje na nužnost postojanja kofaktora u nastanku karcinoma. Kofaktori mogu uključivati životne navike, prehranu i određene polimorfizme. (24)

Nadalje, kolelitijaza i hepatolitijaza također se navode kao rizični čimbenici. Protrahirana iritacija i upala bilijarnog epitela uzrokovana kamencima, stazom žuči i bakterijskim infekcijama

predisponiraju razvoj maligne bolesti. (23) U pojedinim radovima navode se stope incidencije CC od 10% u pacijenata sa hepatolitijazom. (25)

Uslijed relativno visoke prevalencije zaraze virusima hepatitisa B i C u svijetu njihova povezanost za razvojem CC predstavlja značajniji epidemiološki problem. (5) Snažnija povezanost HCV-a i kolangiokarcinoma primijećna je u Europi, dok je povezanost HBV-a i karcinoma statistički značajnija u Aziji, gdje je prevalencija zaraze HBV-om viša. (26) Relativni rizici razvoja kolangiokarcinoma nakon zaraze virusom hepatitisa B i C su 2,6 (95% CI 1,5-4,6), odnosno 1,8 (95% CI 1,4-2,4). (27)

Moderna epidemija pretilosti kao uzrok metaboličkog sindromoma mogući je krivac povećane incidencije CC-a u zapadnjačkim zemljama. (28,29) Uz navedeno, razine triglicerida, LDL-a (iz eng. low-density lipoprotein), apolipoproteina A i B te dijabetes pokazuju signifikantnu povezanost s pojavom ekstrahepatalnog kolangiokarcinoma. (30)

Kongenitalne malformacije bilijarnog stabla (npr. Carolijeva bolest i ciste žučnih vodova) također predisponiraju nastanak CC-a. (31,32) Bolesnici sa cistama žučnih vodova tipa I (solitarne, ekstrahepatalne) i tipa IV (ekstrahepatalne i intrahepatalne) imaju višu incidenciju CC-a od onih sa ostalim tipovima cisti. (23) Cijeloživotna rizik pojave kolangiokarcinoma u ovih bolesnika iznosi od 6% do 30%. Prosječna dob postavljanja dijagnoze maligne bolesti tada je 32 godine, što je puno niža dob od one u općoj populaciji. (33) Rizik pojave maligniteta nakon kompletne kirurške ekscizije cista opada, ali je i dalje povišen u odnosu na opću populaciju. (23)

Identificirane su i specifične mutacije gena koje su povezane sa hCC-om. One uključuju gene K-ras, C-myc, p53, Bcl-2. (34) Ostali često mutirani geni su ErbB-2, BRAF, DPC4/Smad4 i E-cadherin, no specifične mutacije nađene u pacijenata drastično se razlikuju. (34,35)

Nekolicina okolišnih čimbenika također se dovodi u vezu sa CC-om. Najistaknutiji od navedenih su hrana kontaminirana sa nitrozaminima, azbest, dioksini, vinil kloridi i torotrast (tvar koja se do 50-ih godina 20.stoljeća koristila kao radiološki kontrast). (22)

5.1. Primarni sklerozirajući kolangitis i kolangiokarcinom

Primarni sklerozirajući kolangitis najčešći je i najbolje istražen rizični faktor za nastanak hCC-a. (36) PSC je autoimuna bolest koja se očituje segmentalnom upalom, fibrozom te strikturama

intrahepatalnih i ekstrahepatalnih žučnih vodova. Većina bolesnika su muškarci, a podmuкао početak bolesti karakteriziran je progresivnim umorom i svrbežom, nakon čega se pojavljuje ikterus.

Rizik razvoja kolangiokarcinoma u bolesnika sa PSC-om je 8-15%, ali raste do 26% u onih sa dominantnim strikturama. (37,38) U većine pacijenata karcinom se pojavljuje unutar 2,5 godine od postavljanja dijagnoze PSC-a, što više u čak polovine njih u roku od jedne godine. (23,39) Prilikom obdukcije CC se identificira u čak 40% bolesnika sa PSC-om. (40) Nadalje, dijagnoza CC-a se u takvih pojedinaca postavlja u ranijoj životnoj dobi (47 ± 9 godina), dok se u onih sa *de novo* nastalim CC-om postavlja mnogo kasnije (64 ± 10 godina). (17,41)

U pacijenata sa PSC-om postoji povećani rizik od multifokalnog CC-a. Upravo iz tog razloga, čak i u odsutnosti uznapredovale jetrene bolesti, neoadjuvantna terapija u kombinaciji sa transplantacijom jetre smatra se terapijom izbora. (42)

Zbog toga što je najveći rizik za pojavu malignoma u prvoj godini od postavljanja dijagnoze PSC-a, preporuča se pažljivi probir i redovite kontrole unutar minimalno 2 godine od utvrđivanja bolesti. (39) Uloga serumskog CA 19-9 u svrhu probira predmet je polemika već više godina. (41,43) Zamora-Valdes i Heimbach (42) preporučuju probir laboratorijskim testovima (uključujući testove jetrene funkcije i CA 19-9) svakih 3-6 mjeseci i MRCP (iz eng. magnetic resonance cholangiopancreatography) svake godine. Bilijarna opstrukcija, pogoršanje laboratorijskih nalaza ($CA\ 19-9 \geq 100\ U/mL$ bez znakova kolangitisa) i dominantna striktura na MRCP-u ukazuju na potrebu daljnje dijagnostičke obrade. (42)

Pacijenti koji se prezentiraju sa novom dominantnom strikturom ili fokalnim zadebljanjem žučnog voda i njegovom nepravilnošću kandidati su sa ERCP (iz eng. endoscopic retrograde cholangiopancreatography) sa citologijom ili biopsijom. (42) Potvrda patologa da se radi o CC nije uvijek moguća u ovakvim slučajevima. Mikroskopske karakteristike PSC-a u kombinaciji sa dezplastičnim izgledom karcinoma otežavaju postavljanje patohistološkog dijagnoze. (44,45) Rezultati meta-analize koja uključuje 11 studija koje su proučavale *brush* citologiju kao dijagnostičku metodu za CC u 747 pacijenata sa PSC-om govore o njenoj osjetljivosti od 43% i

specifičnosti od 97%. (46) Nadalje, ciljane intraluminalne biopsije striktura žučnih vodova poboljšavaju točnost dijagnostike. (47)

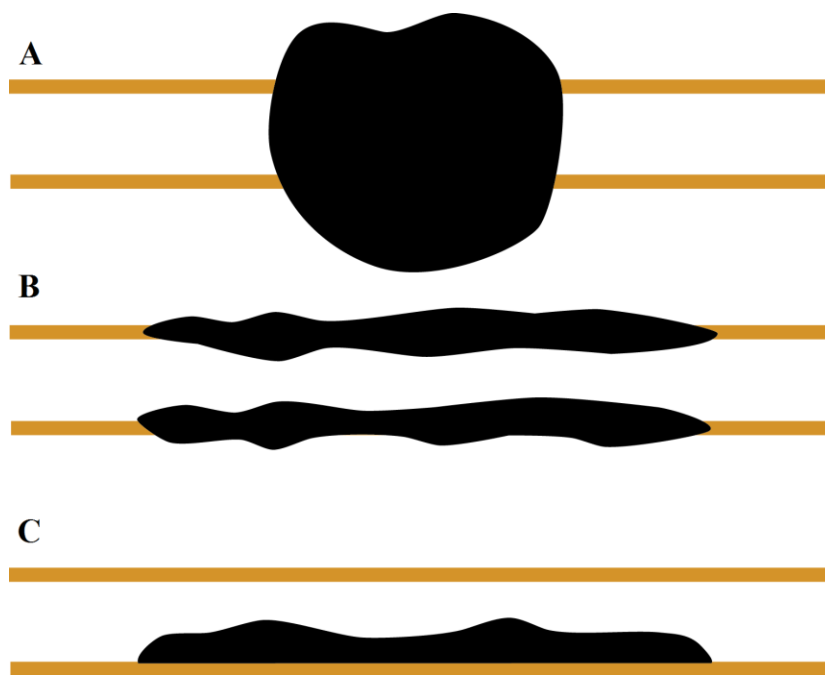
U budućnosti lakšoj i točnijoj dijagnozi može pridonijeti FISH (iz eng. fluorescence in situ hybridization). Navedena metoda detektira aneusomiju (numerička anomalija kromosoma ili dijela kromosoma) koja se smatra ekvivalentnom aneuploidije. (42) Bolesnicima sa PSC-om jetra je često fibrozno promjenjena ili cirotična što dovodi do smanjenog funkcionalnog volumena jetre. Smanjeni FRL (iz eng. functional remnant liver), već spomenuta velika učestalost multifokalnog CC-a, visoki rizik razvoja novih neoplazmi i loše dugogodišnje preživljenje (petogodišnje preživljenje od 10% nakon resekcije) činjenice su zbog kojih su pacijenti s PSC-om loši kandidati za resekciju jetre. (37) Zbog svega navedenog takvi pojedinci najčešće se klasificiraju kao neresektabilni te je njihova liječenje usmjereno prema neoadjuvantnoj terapiji i transplantaciji jetre.

6. KLASIFIKACIJA

Različita terminologija i klasifikacije koriste se da bi opisale patološke karakteristike i radiološki izgled hCC. Postojanje i uporaba razne nomenklature i sporadično korištenje *staging* sustava u svrhu određivanja stadija tumora stvaraju probleme u usporedbi načina zbrinjavanja i ishoda liječenja hCC-a u raznim zdravstvenim ustanovama diljem svijeta. 1983. godine Weinbren i Mutum kolangiokarcinome su klasificirali u : nodularni, sklerozirajući i papilarni. (23) 2000. godine skupina japanskih stručnjaka oformila je *The Liver Cancer Study Group of Japan* te predložila novu klasifikaciju koja se temelji na morfologiji rasta tumora, a dijele ih na tumore koji formiraju masu, one koji su periduktalno infiltrirajući i intraduktalne tumore. Ova podjela opisuje makroskopski izgled, odrednice rasta i biološko ponašanje tumora te je izuzetno korisna u radiološkoj interpretaciji dobivenih nalaza slikovnih metoda. Prema ovoj klasifikaciji unutar kategorije tumora koji formiraju masu nalaze se egzofitični i nodularni tip, infiltrativni i sklerozirajući tip odgovaraju periduktalno infiltrirajućem, dok intraduktalni obuhvaća polipoidni i papilarni tip. (23) Slika 2 prikazuje morfološku klasifikaciju CC-a.

Kao i za bilo koju drugu neoplazmu *staging* sustav trebao bi davati informacije o prognozi, prirodnom tijeku bolesti, pomoći pri odabiru terapije i omogućiti usporedbu rezultata liječenja između bolnica i tijekom vremena. Dodatnu važnost imaju u bolestima koje se liječe kirurški, gdje se koriste za odlučivanje hoće li zahvat biti agresivan ili palijativan te koja vrsta operacije najbolje odgovara pojedinom pacijentu (lokalna/radikalna resekcija ili transplantacija).

Danas se u svijetu najčešće koriste 3 sustava za evaluaciju stadija hCC-a : Bismuth-Corlette sustav, MSKCC (iz eng. Memorial Sloan-Kettering Cancer Center) klasifikacija i AJCC (iz eng. American Joint Committee on Cancer) TNM klasifikacija. Svaki od ovih sustava ima svoje prednosti i mane, bilo da se radi o ne uključivanju svih kategorija koje određuju resektabilnost kao u slučaju Bismuth-Corlette klasifikacije ili o možebitnoj prekompleksnosti što se vidi u primjeru Konsenzus klasifikacije Europskog hepato-pankreato-bilijarnog udruženja.



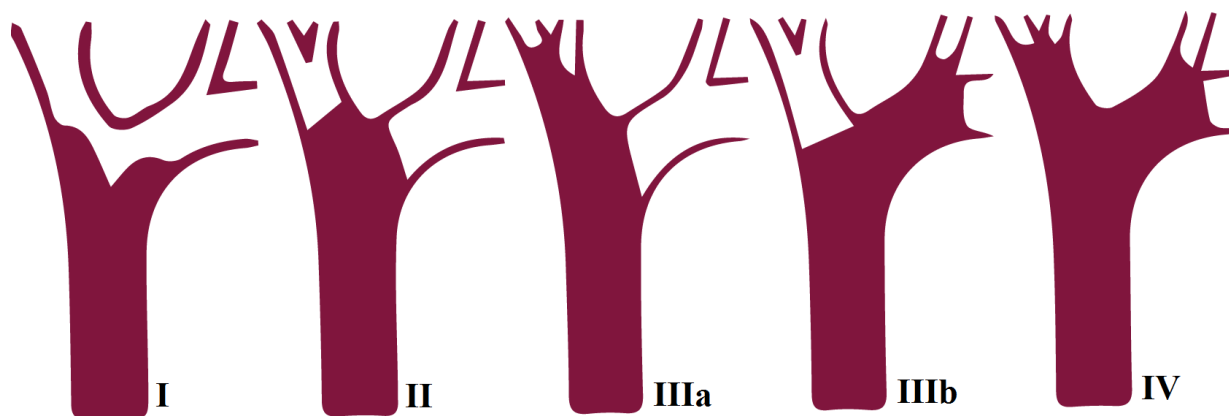
Slika 2. Morfološka klasifikacija kolangiokarcinoma. A: tumor koji formira masu B: periduktalno infiltrirajući C: intraduktalni

6.1. Bismuth-Corlette klasifikacija

1975. godine Bismuth i Corlette objavili su jednu od prvih anatomskih klasifikacija hCC-a, a dodatne modifikacije opisane su 1992.godine. (48,49) Ona omogućuje preoperativnu procjenu lokalizacije, opsega duktalne infiltracije i lokalne proširenosti bolesti. Tip I hilarnog kolangiokarcinoma obuhvaća zajednički hepatalni vod ispod razine bifurkacije, dok je u tip II uključena bifurkacija ali se tumor ne širi dublje prema lijevom ili desnom hepatalnom vodu. Tip III odnosi se na širenje tumora u hepatalne vodove, pri čemu IIIa označava širenje u desni, a IIIb u lijevi hepatalni vod. Lezije tipa IV obuhvaćaju bifurkaciju zajedno sa lijevim i desnim hepatalnim vodom ili se radi o multifokalnoj zahvaćenosti žučnih vodova. (48)

Tip hCC-a uvelike određuje terapijski pristup, tako da se za tip I preporuča lokalna ekscizija, dok se za tip IV izvodi hepatektomija ili transplantacija. (49) Paul et al. (50) u svome radu ustanovili su da klasifikacija ima točnost od 50% sa niskom osjetljivošću za tipove IIIa i IIIb (30%).

Ova, u svijetu najčešće korištena klasifikacija, omogućuje prvu preoperativnu procjenu mogućnosti i opširnosti kirurške resekcije. S druge strane, uslijed nedostatka informacija o zahvaćenosti vaskularnih struktura, metastazama u limfnim čvorovima i atrofiji jetre sposobnost predviđanja preživljenja u okviru ove klasifikacije je smanjena. (27) Nadalje trebamo uzeti u obzir i tendenciju longitudinalnog širenja koja je povezana sa grubom morfologijom tumora. Papilarni tumori često se prezentiraju širenjem po sluznici, dok infiltrirajući tumori pokazuju tendenciju subepitelnog širenja. (23) Slika 3 prikazuje Bismuth-Corlette klasifikaciju Klatskinovog tumora.



Slika 3. Bismuth-Corlette klasifikacija hilarnog kolangiokarcinoma

6.2. MSKCC klasifikacija

1998. godine MSKCC skupina predložila je drugačije kriterije za *staging* hCC-a koji uzimaju u obzir tri čimbenika povezana sa lokalnom proširenošću tumora : mjesto i stupanj zahvaćenosti bilijarnog stabla (sukladno sa BC klasifikacijom), postojanje ili odsutnost invazije portalne vene i prisutnost atrofije jetrenih režnjeva. (51) Inicijalno su postojale 4 skupine u koje su se pacijenti dijelili, no nakon 3 godine sustav se simplificirao i konačna podjela uključuje 3 T stadija. (51)

Uzimajući u potpunosti u obzir opseg lokalne proširenosti bolesti, predložena klasifikacija egzaktnije procjenjuje resektabilnost, vjerojatnost metastatske bolesti i preživljenje. (10) U studiji koja je analizirala 219 pacijenata viši stadij povezan je sa gorim preživljenjem i manjom vjerojatnošću resektabilnosti i postizanja R0 resekcije ($P < 0,01$). (10) U tablici broj 1 prikazana je MSKCC klasifikacija hilarnog kolangiokarcinoma koja se naziva i Blumgart klasifikacija.

Tablica 1. MSKCC klasifikacija hilarnog kolangiokarcinoma

STADIJ	OPIS
T1	Tumor obuhvaća bilijarnu bifurkaciju sa unilateralnom zahvaćenošću sve do žučnih vodova drugog stupnja. Portalna vena nije zahvaćena i nema atrofije jetre.
T2	Tumor obuhvaća bilijarnu bifurkaciju sa unilateralnom zahvaćenošću sve do žučnih vodova drugog stupnja. Postoji ipsilateralno zahvaćanje portalne vene ili ipsilateralna atrofija režnjeva jetre.
T3	Tumor uključuje bilijarnu bifurkaciju sa bilateralnom zahvaćenošću sve do žučnih vodova drugog stupnja, unilateralno širenje u žučne vodove drugog stupnja sa kontralateralnim zahvaćanjem portalne vene, unilateralno širenje u žučne vodove drugog stupnja sa kontralateralnom atrofijom režnjeva jetre ili zahvaćanje portalne vene, odnosno bilateralno njena oba ogranka.

6.3. TNM klasifikacija

TNM staging sustav u obzir prilikom podjele karcinoma uzima veličinu i proširenost primarnog tumora, status regionalnih limfnih čvorova i postojanje distalnih metastaza. (52) Hilarni CC u ovoj klasifikaciji naziva se perihilarni i odnosi se na one tumore koji su lokalizirani u ekstrahepatalnom bilijarnom stablu proksimalno od utoka cističnog voda. Distalni CC nalazi se

između pripoja cističog voda i Vaterove papile te zbog svojih anatomskih specifičnosti koje utječu na resektabilnost imaju zasebnu TNM klasifikaciju. (23)

Stadij T1 obuhvaća neoplazme koje su ograničene na stijenku žučnog voda. On se na nalazima slikovnih pretraga prezentira kao zadebljanje stijenke. (23) T2 tumori su oni koji invadiraju periduktalno masno tkivo (T2a) ili jetreni parenhim (T2b). Ako dolazi do invazije ipsilateralne ogranke portalne vene ili hepatalne arterije govorimo o stadiju T3, koji se dodatno opisuje slovima R (iz eng. right) ili L (iz eng. left) ovisno koju stranu krvnih žila tumor zahvaća. U skupinu T4 spadaju tumori koji zahvaćaju v.portae ili njene ogranke bilateralno, zajedničku hepatalnu arteriju ili unilateralno žučne vodove drugog stupnja sa kontralateralno uključenom portalnom venom ili hepatalnom arterijom. (52) U sedmom izdanju klasifikacije u T4 stadij ubrajali su se i tumori sa bilateralnom zahvaćenošću žučnih vodova drugog stupnja. Navedno ne utječe na prognozu bolesti ako ne postoje metastaze u limfnim čvorovima i invazija krvnih žila te je iz tog razloga izbačeno iz osmog izdanja klasifikacije. (53,54)

Status limfnih čvorova sljedeće je što se procijenjuje, pri tome Nx govori o tome da se oni nemogu ocijeniti, N0 da nema nodalnih metastaza, a N1 da postoje regionalne metastaze (uključuju limfne čvorove uz cistični vod, zajednički žučni vod, hepatalnu arteriju, portalnu venu i posteriorne pankreatičnoduodenalne). Stadij N2 odnosi se na zahvaćenost distalnih limfnih čvorova (paraaortalni, perikavalni, celijačni i čvorovi uz gornju mezenteričku arteriju). (52) Prisutnost bolesti u N2 limfnim čvorovima je kontraindikacija za potencijalno kurativni kirurški zahvat. (23) Metastatska bolest označava se slovom M, pri čemu M0 govori o odsutnosti, a M1 o postojanju udaljenih metastaza. (52)

Osim navedenih TNM klasifikacija opisuje nekoliko dodatnih kategorija. Postojanje rezidualnog tumora obilježava se slovom R. Kratica Rx znači da se ono nemože ocijeniti, a R0 da rezidualna bolest ne postoji. R1 govori da postoje mikroskopski prisutne tumorske stanice, a R2 da je ostatni proces vidljiv i makroskopski. (23) Posljednja kategorija procjene tumorskog procesa ocijenjuje njegov histološki *gradus*. G1 označava dobro diferenciranu, G2 srednje diferenciranu, G3 slabo difrenciranu, a G4 nediferenciranu tumorsku tvorbu. (23)

TNM klasifikacija najčešće se koristi tek postoperativno pa nema veliku ulogu u odluci kakav kirurški pristup je optimalno primijeniti. U tablici broj 2 prikazana je podjela tumora u stadije prema TNM klasifikaciji.

Tablica 2. Podjela tumora u stadije prema TNM klasifikaciji

STADIJ	
0	Tis, N0, M0
I	T1, N0, M0
II	T2a-b, N0, M0
IIIa	T3, N0, M0
IIIb	T1-T3, N1, M0
IVa	T4, bilo koji N, M0
IVb	bilo koji T, N2, M0 bilo koji T, bilo koji N, M1

6.4. Konsenzus klasifikacija Europskog hepato-pankreato-bilijarnog udruženja

2007. godine na konferenciji organiziranoj od strane Europskog hepato-pankreato-bilijarnog udruženja donesena je odluka o potrebi za novim *staging* sustavom za hilarni CC. Iz tog razloga oformljena je internacionalna radna skupina čija je zadaća bila osmisliti novu klasifikaciju za navedene neoplazme. (23) Rezultat njihova rada objavljen je u radu 2011. godine u kojemu je opisan novi *staging* sustav u kojemu se koriste i određeni parametri iz starijih klasifikacija. (55)

Bismuth-Corlette klasifikacija se i u ovom sustavu koristi za procjenu zahvaćenosti bilijarnog stabla. Za veličinu tumora određena je granična vrijednost od 3 cm zbog znatno bolje prognoze neoplazmi koje su manje od navedene veličine. (23) Parametri koji se promatraju su također i : makroskopski izgled, zahvaćenost krvnih žila (portalne vene i hepatalne arterije), ostatni volumen jetre, podlažeća jetrena bolest, status limfnih čvorova i postojanje metastaza. (55)

Određivanje stadija bi bilo optimalno izvoditi prije i poslije operativnog zahvata, a trebalo bi se temeljiti na intraoperativnom nalazu i rezultatima mikroskopskih i makroskopskih pregleda. U tablici broj 3 detaljno je prikazana konsenzus klasifikacija Europskog hepato-pankreato-bilijarnog udruženja.

Tablica 3. Konsenzus klasifikacija Europskog hepato-pankreato-bilijarnog udruženja

Žučni vodovi (B)		Zahvaćenost (>180°) portalne vene (PV)	
B1	<i>ductus choledochus</i>	PV0	nema
B2	bifurkacija <i>ductus hepaticus communis</i>	PV1	<i>v.portae</i>
B3 R	desni <i>ductus hepaticus</i>	PV2	bifurkacija <i>v.portae</i>
B3 L	lijevi <i>ductus hepaticus</i>	PV3 R/L	desni/lijevi ogranak <i>v.portae</i>
B4	desni i lijevi <i>ductus hepaticus</i>	PV4	desni i lijevi ogranak <i>v.portae</i>
Veličina tumora (T)		Zahvaćenost (>180°) hepatalne arterije (HA)	
T1 <1cm	T3 ≥3cm	HA0	nema
T2 1-3cm		HA1	<i>a.hepatica propria</i>
Ostatni volumen jetre (V)		HA2	bifurkacija <i>a.hepatica</i>
V0	nije potrebno odrediti	HA3 R	desna <i>a.hepatica</i>
V%	postotak od ukupnog volumena ostatne jetre nakon resekcije	HA3 L	lijeva <i>a.hepatica</i>
		HA4	lijeva i desna <i>a.hepatica</i>
Makroskopski izgled (F)		Limfni čvorovi (N)	
Sklerozirajući	sklerozirajući ili periduktalni	N0	nisu zahvaćeni tumorom
Polipoidni	polipoidni ili intraduktalni	N1	hilarni i/ili limfni čvorovi <i>a.hepaticae</i>
Masa	tumor koji formira masu ili nodularni	N2	paraaortalni limfni čvorovi
Mješoviti	tumor koji formira masu i sklerozirajući	Metastaze (M)	
Podlažeća jetrena bolest (D)		M0	nema distalnih metastaza
fibroza, nealkoholni steatohepatitis, PSC		M1	distalne metastaze (uključujući jetru i peritoneum)

7. KLINIČKA SLIKA

U većine pacijenata bolest je dugo vremena asimptomatska, sve dok ne progredira i proširi se izvan bilijarnog sustava. Iz tog razloga ranu dijagnozu hCC-a često je nemoguće postaviti. Klinička slika ovisi o veličini i lokalizaciji tumorskog procesa. U približno 90% pacijenata bolest se prezentira bilijarnim simptomima, najčešće bezbolnim ikterusom. (9) Žutica se uobičajeno ne pojavljuje sve dok tumor nije dovoljno velik da bi prouzrokovao opstrukciju bilijarnog stabla. (6)

Drugi česti simptomi uključuju umor, gubitak težine, pruritus i abdominalnu bol. Navedeni su u velikom broju slučajeva nespecifični i zbog toga se u početku ne povezuju sa dijagnozom maligne bolesti. (6) Do 10% bolesnika ima konkomitantni kolangitis. (56) Ukoliko se pacijent prezentira sa nekim od navedenih nespecifičnih simptoma i znakova, oni bi u liječnika trebali pobuditi sumnju na dijagnozu hCC-a.

8. DIJAGNOSTIKA

Postavljanje ispravne dijagnoze i primjena odgovarajućih terapijskih modaliteta glavni su cilj moderne medicine. U pacijenata u kojih se sumnja na maligne neoplazme definitivna dijagnoza još je veći prioritet uslijed agresivnijeg terapijskog pristupa ako se navedeno dokaže. Unatoč napretku u polju terapijskih mogućnosti, postavljanje dijagnoze hCC-a i dalje ostaje popriličan izazov. Dijagnoza se zasniva na kombinaciji kliničkih, radioloških i nespecifičnih histoloških i biokemijskih markera.

U pacijenta sa žuticom dijagnostička obrada uobičajeno počinje sa laboratorijskim pretragama i ultrazvukom. Patohistološka potvrda dijagnoze nije potrebna prije pokušaja resekcije niti započinjanja protokola za transplantaciju jetre ukoliko su isključena moguća benigna stanja i određen stadij hCC-a. (9)

8.1. Ultrazvuk

Inicijalna radiološka dijagnostika obično podrazumijeva transabdominalni ultrazvuk zbog njegove pristupačnosti i niskog troška. UZV je osjetljiva metoda za detekciju proširenosti žučnih vodova, ali ne i za procjenu lokalizacije točnog mjesta opstrukcije i njena uzroka. (57) Hilarni CC se na UZV-u prezentira kao hipoehogena masa u odnosu na ostali jetreni parenhim. UZV

tipično pokazuje intrahepatalnu dilataciju bilijarnog stabla sa dekomprimiranim distalnim vodovima i žučnjakom, što ukazuje na opstrukciju u razini zajedničkog hepatalnog voda ili hilusa jetre. (9)

Nažalost, ultrazvučna pretraga ne otkriva vrstu opstrukcije niti zahvaćenost okolnog tkiva tumorom. Jednako tako ima lošu osjetljivost za otkrivanje metastaza u limfnim čvorovima, jetrenom parenhimu i peritoneumu pa je uputno učiniti detaljniju radiološku obradu. (57)

8.2. Tumorski markeri

Laboratorijska obrada osim standardnih testova jetrene funkcije trebala bi uključivati i tumorske markere CA 19-9 (karbohidratni antigen) i CEA (karcinoembrionalni antigen). (58) Uslijed varijabilne osjetljivosti od 33-93% i specifičnosti od 67-98% dijagnostička vrijednosti CA 19-9 je upitna. (59) Isto vrijedi i za CEA koji ima osjetljivost od 33-84% i specifičnost od 50-88%. (60) Zbog navedenog povišene vrijednosti tumorskih markera mogu pomoći u potvrdi dijagnoze hCC-a, no ukoliko su njihove vrijednosti unutar granica normale maligna se bolest nemože sa sigurnošću isključiti. Uz navedeno razine CA 19-9 i CEA dobro koreliraju sa resektabilnošću, tumorskim stadijem i cjelokupnim preživljenjem te služe više kao prognostički nego dijagnostički pokazatelj. (61) Niti jedan specifičan serumski, urinarni, bilijarni ili histološki biomarker za hCC do sad nije detektiran.

8.3. Endoskopske pretrage

Endoskopska retrogradna kolangiopankreatografija (ERCP) sa tzv. *brush*-citologijom dugo je vremena bio zlatni standard dijagnostike hCC-a. (59) Predost pretrage je što pomaže u diferenciranju dobroćudnih od zloćudnih lezija. No s druge strane, u velikom se broju slučajeva tumor prezentira submukoznim rastom pa se ne može detektirati *brush* citologijom što dovodi do njene niske osjetljivosti od 27-56%. (62–64) Također nakon ERCP-a, kao i nakon svakog invazivnog zahvata moguće su komplikacije koje uključuju krvarenje, kolangitis i pankreatitis. Fluorescentna in situ hibridizacija (FISH) usmjerena na pericentromerne regije kromosoma 3, 7 i 17 znatno povećava osjetljivost brush biopsije. (9)

Kolangioskopija omogućava direktnu vizualizaciju bilijarnih striktura i ciljanu biopsiju, a potonje pozitivno utječe na točnost dijagnoze hCC-a. (59) Za pomoć pri postavljanju dijagnoze mogu se koristiti intraduktalni i endoskopski UZV. Intraduktalnim UZV-om mogući je detaljniji prikaz žučnih vodova i periduktalnog tkiva, no ukoliko je postavljen stent zbog drenaže začepljenih vodova interpretacija nalaza je otežana. (59) Endoskopski se UZV uobičajeno koristi samo ukoliko se prilikom ERCP-a ne uspije postaviti dijagnoza. (65) Aspiracija tumora finom iglom (FNA od eng. fine needle aspiration) može se izvoditi perkutano ili transluminalno uz pomoć endoskopskog ultrazvuka. (66,67) Prilikom izvođenja zahvata pažnju treba posvetiti mogućem širenju tumora na peritoneum uslijed izlaganja igli koja sadrži bioptat.

U radu objavljenom 2011.godine utvrđena je značajno viša incidencija peritonealnih metastaza u pacijenata koji su bili podvrgnuti perkutanoj ili transluminalnoj endoskopskoj FNA nego u onih koji nisu bili na zahvatu. (65) Iz spomenutog razloga perkutana i laparoscopska biopsija primarnog tumora se ne preporuča u pacijenata koji su mogući kandidati za transplantaciju jetre zbog visoke incidencije diseminacije bolesti uslijed korištenja ovih metoda. (9) Navedene metode direktne dijagnostičke kolangiografije, bile one endoskopske ili transhepatalne (PTC od eng. percutaneous transhepatic cholangiography), danas se rjeđe koriste pošto su svoje mjesto ustupile modernijim slikovim pretragama.

8.4. Moderne slikovne pretrage

Slojevne tehnika snimanja koje uključuju kompjutoriziranu tomografiju (CT) i magnetsku rezonanciju (MR) ključne su u postavljanju dijagnoze, preoperativnom planiranju i procjeni resektabilnosti hCC-a. Obe pretrage trebaju se provesti prije postavljanja bilijarnog stenta i trebaju uključivati toraks, abdomen i pelvis. (9) Najčešće korištena metoda u prikazu struktura abdomena jest CT uslijed svoje jednostavnosti i dostupnosti u većine centara. CT-om visoke rezolucije može se precizno procijeniti resektabilnost tumora i na taj način izbjeći nepotrebne laparotomije. (68)

Hilarni CC se na slikovnim pretragama može prepoznati kao proširenje žučnih vodova, izostanak komunikacije između lijevih i desnih žučnih vodova prvog stupnja, opstrukcija bilijarnog stabla,

zadebljanje stijenke vodova ili lobarna atrofija. U rjeđim slučajevima može se uočiti kao solidna ili papilarna masa unutar žučnog voda. (59)

CT sa intravenskim kontrastom tehnika je tijekom koje se procijenjuju rana arterijska i kasna portalna venska faza. Njena interpretacija trebala bi biti usmjerena na evaluaciju proširenosti bilijarnim stablom, odnosa tumora sa granama hepatalne arterije i portalne vene i zahvaćenosti peritoneuma, okolnih struktura i parenhima jetre. (9) U metanalizi koju su napravili Ruys et al. (69) osjetljivost i specifičnost CT-a pri procjeni zahvaćenosti portalne vene bile su 89% i 92%, hepatalne arterije 84% i 93%, a metastaza u limfnim čvorovima 61% odnosno 88%.

Ne postoje striktni kriteriji za utvrđivanje malignosti čvora uporabom slikovnih dijagnostičkih metoda. (70) Ukoliko je čvor veći od 1 cm u minimalnom promjeru, okrugao, heterogene atenuacije, sa centralnom nekrozom i proksimalniji primarnom tumoru vjerojatnije je da je malignan. (23) Iako radiološki sumnjivi limfni čvorovi najčešće ukazuju na lošu prognozu, limfadenopatija može biti i reaktivna kao npr. uslijed manipulacije žučnim vodovima prilikom stentiranja. (71)

MR i MRCP sve se češće koriste u dijagnostičkoj obradi pacijenata u kojih se sumnja na hCC zbog bolje mogućnosti vizualizacije bilijarnog stabla i samim time boljim preoperativnim planiranjem. (72) Isto tako, prednost MR je u boljoj evaluaciji mekih tkiva kao što su žučni vodovi, krvne žile i parenhim jetre. (27) Na snimkama hCC se prikazuje kao blago do srednje hipointenzivan na T1 prikazu te kao izointenzivan do blago hiperintenzivan na T2 prikazu. (73) Dijagnostička točnost MR-a s MRCP-om je slična onoj u CT-a kombinaciji s izravnom kolangiografijom za procjenu zahvaćenosti bilijarnog stabla, krvnih žila, limfnih čvorova i resektabilnosti tumora. (72)

PET/CT s F-18-fluorodeoksiglukozom nema veliku ulogu u postavljanju dijagnoze i determiniranju stadija tumora zbog toga što je u području hilusa jetre teško razlučiti neoplazmu od prateće upale. (59) Njegova uloga je uglavnom u detekciji metastaza u limfnim čvorovima te distalnih metastaza i to sa specifičnošću od 80%. (57)

CT i MR pretrage su koje se značajno ne razlikuju u točnosti determiniranja stadija tumora te bi se odluka o izboru koju koristiti trebala bazirati na njihovoj dostupnosti i educiranosti medicinskog osoblja za njihovo korištenje.

8.5. IAC kao diferencijalna dijagnoza

Benigne strikture bilijarnog trakta teško je diferencirati od malignih. (74,75) Posljednjih godina IAC (iz eng. IgG4-associated cholangitis) je identificiran kao bolest koja može oponašati hCC klinički i na slikovnim pretragama. (59) IAC se ubraja u skupinu bolesti povezanih sa subklasom imunoglobulina G4. IgG4 povezane bolesti imunološki su posredovani sistemski poremećaji koji se odlikuju povišenim serumskim vrijednostima imunoglobulina G4 i tipičnim patohistološkim nalazom zahvaćenog tkiva. (76) Umjereno povišena razina IgG4 u serumu ima ograničenu vrijednost u razgraničavanju navedenih entiteta zbog toga što se može naći i kod 15% pacijenata sa hCC-om. (77,78) Razvitak novog testa koji mjeri omjer IgG4/IgG RNA omogućio je točnije diferenciranje IAC-a od hCC-a i PSC-a (osjetljivost 94% i specifičnost 99%). (79)

9. PREOPERATIVNA PRIPREMA PACIJENATA

Zbog toga što su opsežne resekcije jetre često nužne u kirurškom liječenju hCC-a, u dijela pacijenata postoji povećani rizik od postoperativne hepatalne insuficijencije uslijed neadekvatnog funkcionalnog ostatka jetre (FRL od eng. functional remnant liver). Iz tog razloga potrebno je identificirati pacijente koji se nalaze pod rizikom od postoperativne hepatalne insuficijencije kako bi se FRL mogao poboljšati tehnikama embolizacije portalne vene (PVE od eng. portal vein embolization) ili bilijarnom drenažom. (71)

9.1. Procjena funkcionalnog ostatka jetre

CT-volumetrijska analiza metoda je koja se standardno koristi u procjeni FRL-a. Na slikovnom prikazu CT-a ocrtavaju se segmenti buduće ostatne jetre te se izračunava omjer ostatnog i ukupnog jetrenog parenhima, umanjen za obujam tumora. (59)

Shoup et al. (80) u svome radu govore u trostruko većem riziku postoperativne hepatalne insuficijencije u pacijenata u kojih je FRL bio manji od 25%, također navodeći njegovu

prediktivnu vrijednost u procjeni morbiditeta i duljine hospitalizacije. Uz navedeno 90% pacijenata koji su bili podvrgnuti trisegmentektomiji jetre uz prethodni FRL od 25% ili manji razvili su postoperativnu hepatalnu insuficijenciju, dok se u onih čiji je FRL bio veći od 25% insuficijencija nije razvija ni u jednog bolesnika. (80) Uvriježeno je mišljenje kako je resekcija siguran postupak ukoliko je volumen FRL-a veći od 25-30% u pacijenata sa zdravim parenhimom, a veći od 40% u onih sa oštećenim parenhimom npr. uslijed dugotrajne bilijarne opstrukcije i kolangitisa. (81,82)

Budući da adekvatna funkcija jetre nemora biti homogeno distribuirana njenim parenhimom, volumen jetre u nekim slučajevima ne korelira sa ostatnim kapacitetom njene funkcije. (83) Iz tog razloga Rassam et al. (59) koriste se hepatobilijarnom scintigrafijom sa ^{99m}Tc -mebrofeninom (HBS) za procjenu funkcije ostatne jetre. Taj kvantitativni dinamički test jetrene funkcije koristi mebrofenin (iminodiacetilni derivat) kao indikator koji ulazi u hepatocite koji ga nakon toga izlučuju u žuči bez ikakve biotransformacije. (59) Unos u hepatocite posredovan je istim transportnim mehanizmima kao i unos raznih endogenih i egzogenih tvari te je zbog toga mebrofenin idealni indikator u procjeni jetrene funkcije. (84) Ova metoda omogućuje vizualne i kvantitativne podatke o regionalnoj funkciji jetre te se može koristiti u pacijenata sa normalnim ili promijenjenim jetrenim parenihimom uz upotrebu jednakih graničnih vrijednosti. (59) Zbog toga što mebrofenin i bilirubin u hepatocite unose isti transporteri dolazi do njihove kompeticije. (84) Kompeticija je glavni razlog ograničene uporabe HBS-a u pacijenata sa hiperbilirubinemijom zbog toga što dovodi do podcjenjivanja ostatne funkcije jetre. (59) Uzimajući u obzir ovu interakciju, HBS se nebi trebala primjenjivati u pacijenata sa visokim vrijednostima bilirubina ($>30 \mu\text{mol/L}$), nego s njome treba pričekati dok se ne uspostavi adekvatna bilijarna drenaža. (85)

9.2. Bilijarna drenaža

Opstruktivna žutica kao jedan od glavnih simptoma ujedino je i rizični faktor postoperativnog mortaliteta. Žutica ima negativan učinak na jetrenu funkciju, povećava rizik infekcije i pogoršava staničnu imunost. (86) Uklanjanje bilijarne opstrukcije prije resekcije nužno je za otklanjanje simptoma i smanjenje perioperativnog morbiditeta. (27) Preoperativna bilijarna drenaža indicirana je radi dekompresije bilijarnog stabla u slučaju opstruktivnog kolangitisa sa ciljem

normalizacije jetrene funkcije i radi olakšanja simptoma (npr. pruritus) u pacijenata koji čekaju operativni zahvat. (71) Jednako tako u bolesnika kojima predstoji neoadjuvantna kemoterapija nužno je povratiti hepatalnu funkciju kako bi mogli tolerirati sistemsku terapiju. (71)

Cilj drenaže je poboljšati funkciju FRL-a i time smanjiti rizik postoperativne jetrene insuficijencije. Prioritet za dreniranje trebao bi biti FRL, a ne bilijarno stablo unutar parenhima planiranog za resekciju. Takvim pristupom pomaže se obnoviti metaboličku i sintetsku funkciju ostatne jetre i smanjiti vjerojatnost njene atrofije zbog kronične bilijarne opstrukcije. (71) S druge strane, komplikacije se mogu javiti i nakon dreniranja. Kolangitis je jedna od komplikacija koja može naglo pogoršati opće stanje pacijenta i povećati rizik postoperativnog morbiditeta i mortaliteta. (86,87) Kolangitis je uzrokovan kontaminacijom bilijarnog trakta bakterijama tijekom zahvata pa je iz tog razloga uputno profilaktički upotrijebiti antibiotike prije drenaže. (59) Ukoliko do kolangitisa dođe usprkos profilaksi treba biti promptno liječen antibioticima u kombinaciji sa revizijom ili dodatnom drenažom. (88)

Optimalna metoda drenaže i dalje je predmet diskusije. Perkutana transhepatalna bilijarna drenaža (PTBD od eng. percutaneous biliary drainage) još uvijek je metoda izbora brojnih kirurga zbog mogućnosti direktnog pristupa žučnom vodu. (59) Ona omogućuje postavljanje drena na način da mu se poboljša prohodnost i minimalizira rizik ascendentne kontaminacije intestinalnom florom. (89) Također, korištenjem PTBD-a uz pomoć CT-a ili fluoroskopije moguće je selektivno pozicioniranje drena u segmentalne žučne vodove. (71) Negativna je strana to što se može komplicirati trombozom portalne vene i širenjem metastaza što uzrokuje promjenu resektabilnosti tumora. (90)

Endonazobilijarna drenaža metoda je koja se koristi u azijskim zemljama, dok se u Europi ne preferira uslijed lakog dislociranja nosnog tubusa i lošeg podnošenja od strane pacijenata. (59) Endoskopska bilijarna drenaža (EBD od eng. endoscopic biliary drainage) u većine je zapadnih zemalja najčešće korištena metoda i u velikom broju radova ima usporedive rezultate sa PTBD-om. (59) S druge strane, neki autori tvrde da endoskopski pristup češće rezultira nepravilno postavljenim stentnom što dovodi do kolangitisa i potrebe za dodatnim zahvatima sa svrhom adekvatne drenaže. (91) U slučaju da su planirane bilijarna drenaža i PVE, prvo je potrebno

izvesti dreniranje. (92) Trenutno ne postoje preporuke koliko je optimalno trajanje bilijarne drenaže niti koja je optimalna razina bilirubina prije resekcije. (27)

9.3. Embolizacija portalne vene

Nakon što su Lidsky i Jarnagin uočili da ako tumor okludira ipsilateralnu portalnu venu dolazi do kontralateralne hipertrofije jetre, ovaj se fenomen pokušao reproducirati PVE-om. (71) Metodu su prvi puta opisali Makuuchi et al. (93) 1990.godine, a kasnije ulazi u širu primjenu u slučajevima kada je FRL premalen ili ako postoji sumnja da ostatak jetre nema odgovarajuću funkciju. Smatra se da do hipertrofije neemboliziranog režnja dolazi uslijed hemodinamskih promjena koje rezultiraju otpuštanjem niza interleukina i faktora rasta. (59)

Embolizacija je izuzetno važna ako je FRL manji od 25% u bolesnika za zdravom jetrom, manji od 30% u slučaju hepatotoksičnosti inducirane kemoterapijom ili manji od 40% u pacijenata sa oštećenom jetrom uslijed ciroze. (94) Preoperativna PVE od velike je koristi i pacijentima sa podlažećom jetrenom insuficijencijom zbog kolestatske žutice, ciroze i steatoze (nealkoholni steatohepatitis i kemotoksičnost). (95) Kako se pacijenti sa hilarnim CC-om najčešće prezentiraju sa zastojnim ikterusom, prema ranije navedenim preporukama u njih bi se trebala izvoditi PVE pri FRL manjem od 40%. (71)

PVE izvodi se perkutanim transhepatalnim pristupom uz postavljanje katetera u sustav portalne vene i injekciju embolizacijskog materijala u željeni ogranak vene, što u njoj zaustavlja protok krvi. (27) Embolizacijski materijali koji se obično koriste su: fibrinsko ljepilo, polidokanol pjena, želatinska spužva, metalne zavojnice i cijanoakrilat. (96) Pacijenti kojima je planirana desna ili proširena desna hepatektomija glavni su kandidati za PVE zbog toga što ostatak lijeve jetre i *lobus caudatus* češće imaju neadekvatan FRL nakon resekcije u usporedbi sa desnom polovinom jetre. (27) Postoperativni morbiditet i mortalitet bolesnika kojima je preoperativno napravljena PVE ne razlikuju se od istih u pacijenata sa adekvatnim FRL-om. (97) Embolizacija posebice koristi onima sa kroničnom bolesti jetre, o čemu govori podatak o smanjenoj incidenciji postoperativnih komplikacija i kraćoj hospitalizaciji nakon preoperativne primjene PVE. (97)

Manje komplikacije ovog postupka augmentacije jetrenog volumena pojavljuju se u do 12% slučajeva i uključuju vrućicu, bol, mučninu i curenje žuči. (95) Veće komplikacije izuzetno su

rijetke (<1%) te se među njima kao učestalije ističu opsežno krvarenje i propagacija tromba u sustav vene porte koja opskrbljuje FRL. (95)

Nakon embolizacije kontralateralna lobarna hipertrofija odvija se u narednih 2-3 tjedna. (71) Ukoliko je i nakon PVE FRL manji od 20% ili je stupanj hipertrofije $\leq 5\%$ resekcija jetre smatra se visoko rizničnom i moguće kontraindiciranom. (92) U pacijenata sa hilarnim kolangiokarcinomom u kojih postoji sumnja u neadekvatan FRL uputno je razmotriti opciju embolizacije portalne vene prije opsežne resekcije.

10. LIJEČENJE

Kirurško liječenje jedini je terapijski modalitet koji pacijentima daje šansu za dugoročno preživljenje. U ovisnosti o lokalizaciji i tipu hCC-a kirurški zahvat može uključivati lokalnu eksciziju, hepatektomiju ili transplantaciju jetre. (49) Zbog ranije opisanog dugog asimptomatskog perioda bolesti bolesnici se često prekasno javljaju liječniku. Tada je u velikom broju slučajeva bolest uznapredovala i smatra se neresektabilnom uslijed tendencije tumora direktnom širenju u okolne krvne žile i organe. Ipak, u dijela pacijenata u kojih je tumor okarakteriziran kao neresektabilan transplantacija jetre potencijalno je spasonosna terapijska opcija.

10.1. Resekcija jetre

Standardna terapija hCC-a je resekcija zahvaćenih intrahepatalnih i ekstrahepatalnih žučnih vodova i pridruženog jetrenog reznja u kombinaciji sa limfadnektomijom. (10) Kirurška procjena trebala bi započeti selektivnom dijagnostičkom laparoskopijom za tumore stadija T2 i T3 po Blumgart klasifikaciji i ukoliko postoji sumnja na uznapredovalu bolest postavljena na temelju nalaza slikovnih tehnika. (98) U takvim slučajevima okultne peritonealne metastaze laparoskopski se detektiraju u preko 10% pacijenata te se na taj način izbjegava izlaganje pacijenata nepotrebnim laparotomijama. (99)

Opći principi koji određuju resektabilnost odnose se na mogućost uspostave kontinuiteta bilijarnog stabla i dostatni volumen uz adekvatnu funkciju ostatnog jetrenog parenhima nakon resekcije. (9) Uzimajući navedene principe u obzir, kriteriji koji određuju hCC kao

neresektabilan su: zahvaćanje portalne vene, bilateralno širenje u žučne vodove drugog stupnja, bilateralno zahvaćanje ogranaka hepatalne arterije i/ili portalne vene, širenje u hepatalnu arteriju i kontralateralne žučne vodove i prisutnost metastaza u distalnim limfnim čvorovima ili organima. (100)

Iako su kriteriji resektabilnosti jasno definirani, sveobuhvatna preoperativna obrada ne otklanja mogućnost neterapijske laparotomije i nepotpune kirurške resekcije. Slikovne pretrage u određenog broja pacijenata ne prikazuju prisutnost navedenih kriterija, a čak do 40% njih se prilikom kirurške eksploracije svrstavaju u kategoriju neresektabilnih. (101) Glavni razlozi nemogućeg izvođenja resekcije u tom trenutku jesu podcjenjivanje lokalne proširenosti tumora na nalazima radioloških pretraga, opsežno zahvaćanje krvnih žila i prisutnost okultnih metastaza. (102) Zbog navedenog visokog postotka neresektabilnih tumora pronađenih prilikom eksploracije neki liječnici preporučuju ranije spomenutu eksplorativnu laparoskopiju.

Ograničena lokalna resekcija primjenjiva je samo u tipu I hCC-a po Bismuth-Corlette klasifikaciji. (17) Za željenu R0 resekciju u tipova II-IV nužno je učiniti široku resekciju intrahepatalnog i ekstrahepatalog bilijarnog stabla, ipsilateralnu parcijalnu hepatektomiju (većinom proširenu hepatektomiju), *en bloc* resekciju bifurkacije portalne vene i limfadnektomiju koja uključuje razine N1 i N2. (9,17) Tzv. *en bloc* resekciju bifurkacije *v.portae* opravdano je izvesti uslijed neposredne anatomske blizine zajedničkog žučnog voda. (8)

Uobičajeno se za BC tip IIIb izvodi lijeva hepatektomija koja uključuje segmente II-IV, dok je za tipove II i IIIa potrebno napraviti proširenu desnu hepatektomiju koja uključuje IV-VIII segment jetre. (27) Uz navedeno resekcija može uključivati i I. segment (*lobus caudatus*) zbog toga što se tumor u njega često širi putem malih kaudalnih žučnih vodova koji se dreniraju u lijevi i desni hepatalni vod ili direktno u njihov spoj. (8) Takav anatomski odnos rezultira učestalim zahvaćanjem *lobusa caudatusa* tumorom i to u čak 43-100% pacijenata. (103) Povezanost većeg postotka resekcija s negativnim marginama i boljeg preživljenja sa resekcijom *lobusa caudatusa* uočena je posebice u pacijenata hCC-om tip III i IV. (104–106)

U slučaju proširenog hCC-a koji zahvaća portalnu venu neki autori zagovaraju njenu resekciju i rekonstrukciju. (9) Provedena meta-analiza pokazala je da ne postoji razlika u morbiditetu, postotku R0 resekcija i petogodišnjem preživljenju u skupinama pacijenata kojima je učinjena hepatektomija sa i bez resekcije portalne vene. (107) S druge strane, u iskusnim centrima hepatektomija s resekcijom pridonosi boljem preživljenju i nebi je trebalo izbjegavati ukoliko se njome postigne R0 resekcija. (27) Međutim ako govorimo o hepatalnoj arteriji, njena resekcija i rekonstrukcija povezana je sa značajno povišenim morbiditetom i mortalitetom bez pozitivnog utjecaja na preživljenje i iz tog se razloga rutinski ne izvodi. (27)

Intraoperativna procjena margine žučnog voda je nužna, no uzimajući u obzir ograničenja patohistološke analize na smrznutim rezovima. Pozitivan nalaz vjerojatnije je uzrokovan biološkim karakteristikama tumora nego neodgovarajućom resekcijom. (71) Nadalje, radijalna margina u *porti hepatis* i linija jetrene parenhimske transekcije jednako su važni, a rjeđe procjenjivani parametri. (71) Status resekcijskih margina pokazuje jaku korelaciju sa preživljenjem. Ako je operativno postignuta R0 resekcija medijan preživljenja iznosi od 27 do 58 mjeseci, a petogodišnje preživljenje je 27-45%. U skupini pacijenata sa mikroskopskim ili makroskopski pozitivnim rubom medijan preživljenja i petogodišnje preživljenje znatno su lošiji te iznose od 12 do 21 mjesec, odnosno 0-23%. (10,15,108)

Rekonstrukcija bilioenteralne drenaže postiže se retrokoličnom Roux-en-Y hepatikojejunostomijom. Terminolateralna anastomoza žučnog voda i sluznice jejunuma tipično se formira pojedinačnim šavovima 4-0 resorptivnim monofilamentnim koncem. Nakon inspekcije spoja, postavlja se dren anteriorno bilijarnoj anastomozi i duž površine jetrenog parenhima koji se vadi postoperativno ako nema curenja žuči. (71) Među najčešće komplikacije zahvata ubrajaju se krvarenje, curenje žuči i jetreni ili intraabdominalni apscesi, a među rjeđe zatajenje jetre ili njena nekroza te kolangitis. (109)

Nakon resekcije bolest se u najvećem broju slučajeva ponovno prezentira lokalno, a ne distalnim metastazama. Uslijed ovakvog obrasca ponovne pojave nužno je definirati uporabu adjuvantne terapije u visokorizičnih pacijenata sa patohistološki pozitivnom kirurškom marginom i/ili limfnim čvorovima. U studiji provedenoj u Japanu Todoroki et al. (110) izložili su 2/3 pacijenata

adjuvantnoj radioterapiji intraoperativnim, vanjskim zračenjem ili oboma. Petogodišnje preživljenje je bilo znatno bolje u skupini koja je primala radioterapiju u odnosu na skupinu gdje je izvedena samo resekcija (39% naspram 14%). (110) Osim zračenja pacijentima se može ponuditi i kemoterapija gemcitabinom i cisplatinom. (111)

10.2. Transplantacija jetre

Transplantacija jetre relativno je nova potencijalna terapijska metoda za pacijente u kojih tumor nije resektabilan ili je ne moguće postići R0 resekcijsku marginu. Rana iskustva u primjeni ove metode u liječenju hCC-a bila su razočaravajuća. (112) Niske stope dugoročnog preživljenja, česta ponovna pojava bolesti i petogodišnje preživljenje 5-15% nisu govorile u prilog njenom korištenju. (113) Takve stope preživljenja izuzetno su niske kada se upoređuju sa stopama kod transplantacije zbog drugih bolesti jetre i iz tog je razloga kolangiokarcinom dugo vremena bio kontraindikacija za transplantaciju. (27) Smatra se da su ovako loši rezultati posljedica toga što su pacijenti bili u različitim stadijima bolesti, kriteriji njihovog odabira nisu bili jasno definirani i nisu primali nikakav oblik neoadjuvantne ili adjuvantne terapije. (37)

Zbog navedenih razloga dva su transplantacijska centra razvila terapijske protokole koji se temelje na neoadjuvantnoj kemoradioterapiji koju slijedi transplantacija, a namjenjeni su pacijentima sa hCC-om ranog stadija koji je tehnički neresektabilan. (113) 1993.godine Mayo klinika je započela sa svojim protokolom multimodalne terapije koja uključuje vanjsko zračenje, intraluminalnu brahiterapiju, 5-fluorouracil i transplantaciju. (113) Sveučilište u Nebraski počelo je koristiti sličan protokol koji se sastoji od kemoterapije i viših doza brahiterapije, no bez vanjskog zračenja. (114) Oba protokola uvela su novost u postupku određivanja stadija tumora te se on određuje nakon provedene neoadjuvantne terapije kako bi bili sigurni da je bolest ograničena na jetru i da ne uključuje perihilarne limfne čvorove. (113)

Po protokolu Mayo klinike dijagnoza hCC-a treba biti postavljena na temelju *brush* citologije ili endoskopske biopsije, vrijednosti CA 19-9 više od 100 ng/mL i radiološkog dokaza maligne strikture bez prisutnosti kolangitisa. (37) Također je potrebno isključiti prisutnost metastaza korištenjem CT-a toraksa i abdomena, abdominalnim ultrazvukom, pregledom kostiju i endoskopskim UZV-om sa aspiracijskom biopsijom tankom iglom regionalnih limfnih čvorova. (37) Postojanje intrahepatalnih ili ekstrahepatalnih metastaza, prethodni pokušaji resekcije ili

kemoradioterapije, transkutana ili transgastrička biopsija i nekontrolirana infekcija kriteriji su koji isključuju bolesnika iz protokola. (113) Zahvaćanje krvnih žila i širenje duž žučnog voda ne smatraju se kontraindikacijama, no tumorska masa u dijametru većem od 3cm (što ne uključuje longitudinalno širenje) to jest. (9)

Multimodalna neoadjuvantna terapija uključuje vanjsko zračenje u ukupnoj dozi od 4500 cGy (u 30 frakcija od 150 cGy dva puta dnevno 3 tjedna) praćeno kontinuiranom infuzijom 5-fluorouracila, nakon čega slijedi endoluminalna brahiterapija iridijem¹⁹² u visokoj dozi od 1200-1600 cGy u dvije do četiri frakcije. (9,37) Pacijenti ostaju na oralnoj terapiji kapecetabinom svaka dva od tri tjedna čekajući transplantaciju. (37)

Akutni kolecistitis i kolangitis glavni su uzroci morbiditeta u pacijenata koji čekaju kirurški zahvat, a ostale komplikacije kemoradioterapije su gastroduodenalne ulceracije i odgođeno pražnjenje želuca. (42) Hepatalni apscesi mogu biti pogrešno dijagnosticirani kao intrahepatalne metastaze i obrnuto. (42)

Netom prije predviđenog termina transplantacije sa kadaveričnog ili živućeg donora izvodi se laparotomija, sa ciljem finalnog određivanja stadija, koja uključuje kompletnu eksploraciju abdomena, biopsiju sumnjivih limfnih čvorova, pregled tumorske lezije i rutinsku biopsiju regionalnih limfnih čvorova. (37) Ovaj je postupak nužan kako bi se izbjegla transplantacija bolesnika sa limfatičnim ili peritonealnim metastazama. Od skupine pacijenata koji su uključeni u protokol oko 30% njih iz njega ispada zbog otkrivanja metastatske bolesti prije ili nakon operativnog *staginga* ili uslijed komplikacija portalne hipertenzije uzrokovane podlažećom jetrenom bolesti. (42) Njihovi ishodi liječenja slični su onima u pacijenata liječenih palijativnom terapijom. (115)

Kirurška tehnika prilikom transplantacije zbog hCC-a je specifična i temelji se na izbjegavanju hilusa kod disekcije, niskom odvajanju žučnih vodova, hepatalne arterije i portalne vene i smrznutom rezu odvojenih žučnih vodova. (37) Disekcija jetrenog hilusa se ne izvodi tijekom hepatektomije, već se on uklanja *en bloc* sa jetrom kako bi se prevenirala diseminacija tumora. (42) Hepatalna arterija, portalna vena i koledokus presjecaju se što je bliže moguće duodenumu.

(42) U pacijenata sa PSC-om smrznuti rez kirurške margine koledokusa potrebno je patohistološki analizirati i ukoliko je pozitivan na tumorske stanice učiniti pankreatoduodenektomiju. (42)

Ukoliko jetra potječe od živućeg donora nužna je rekonstrukcija *v.portae* ilijačnom venom AB0-kompatibilnog kadaveričnog donora što omogućuje spoj bez tenzije i potrebnu duljinu za kasnije umetanje stenta, koje je potrebno zbog nastanka zračenjem inducirane stenozе *v.portae*. (42) Dugi period između završetka neoadjuvantne terapije i LT (transplantacija jetre od eng. liver transplantation) pridonosi nastanku progresivne radijacijske ozljede krvnih žila pa se iz tog razloga za arterijsku rekonstrukciju pacijenti podvrgavaju postavljanju aortalnog infrarenalnog *jump grafta*. (42) Kratak vremenski interval od kraja neoadjuvantne kemoradioterapije do transplantacije u primaoca organa od živih donora omogućuje upotrebu nativne primateljeve hepatalne arterije. (116) Stenoza portalne vene relativno je česta kod CC-a (22,8% kod LT sa kadaveričkog donora i 35% sa živućeg donora), dok je u pacijenta koji prolaze LT zbog drugih stanja izuzetno rijetka pa se može zaključiti da je vjerojatno uzrokovana zračenjem. (42) Pojavu tromboze kojoj je u podlozi stenoza moguće je spriječiti probirom na suženje *v.portae* četiri mjeseca nakon LT. (116)

Postoperativno transplantirani bolesnici primaju standardnu imunosupresivnu terapiju koja uključuje takrolimus, mikofenolat i prednizon. Nakon 4 mjeseca prekida se uporaba mikfenolata i prednizona i nastavlja se monoterapija takrolimusom. (37)

Postupak praćenja nastavlja se postoperativno nakon 4 mjeseca i zatim jedanput godišnje korištenjem CT-a toraksa i abdomena i kontrolom razine serumskog CA 19-9. (37) Incidencija ponovne pojave bolesti je 25% i povrat je najčešće na lokalnoj razini. (42)

Zagrebačka KB Merkur započinje se novim terapijskim modalitetom koji bi u budućnosti mogao doprinijeti znatnom poboljšanju dugoročnog preživljenja pacijenata sa hCC-om. Riječ je o kombinaciji stereotaktične radioterapije koju slijedi transplantacija jetre. Stereotaktična radioterapija postupak je u kojem se isporučuju visoke doze zračenja, u ovom slučaju u dvije frakcije, nakon kojih se pacijent odmah stavlja na listu čekanja za transplantaciju jetre. Moguće

poboljšanje ishoda liječenja korištenjem ovog revolucionarnog terapijskog pristupa predmet je prospektivnih istraživanja.

11. ZAKLJUČAK

O rijetkim bolestima poput hilarnog kolangiokarcinoma često se dovoljno ne zna, većinom zbog malog broja pacijenata što otežava njihovo shvaćanje. Upravo to je bio uzrok slabom napretku terapijskih mogućnosti za hCC. Nova dostignuća u primjeni kemoterapije i bioloških lijekova te napredak transplantacije jetre i postoperativne skrbi u budućnosti će zasigurno doprinijeti daljnjem poboljšanju preživljenja i kvalitete života bolesnika. Trenutno je na vrijeme učinjena agresivna resekcija jetre operativni zahvat kojim se postiže izlječenje i kontrola bolesti, no nažalost njen povrat je i dalje relativno čest. U maloj striktno odabranoj skupini neresektabilnih pacijenata transplantacija jetre je terapijska metoda izbora, koja uz pridržavanje Mayo protokola daje izvrsne rezultate. Mogućnost primjene transplantacije za resektabilne pacijente sa svrhom poboljšanja ishoda liječenja ograničena je manjkom doniranih organa i pitanje je kojim bi se trebala baviti buduća istraživanja.

12. ZAHVALA

Zahvaljujem mentoru doc.dr.sc. Stipislavu Jadrijeviću na iskazanom povjerenju, strpljenju, savjetima i podršci prilikom pisanja rada. Zahvaljujem svojoj obitelji i prijateljima na potpori i razumijevanju tijekom studija. Hvala Marinu koji je sa mnom prolazio sve uspone i padove tijekom faksa i pružio mi beskrajnu podršku. Posebno hvala Juliji Simeonov na pomoći prilikom izrade slikovnog materijala.

13. POPIS LITERATURE

1. Altemeier WA. Sclerosing Carcinoma of the Major Intrahepatic Bile Ducts. Arch Surg. 01. rujana 1957.;75(3):450.
2. Klatskin G. Adenocarcinoma of the hepatic duct at its bifurcation within the porta hepatis. Am J Med. veljača 1965.;38(2):241–56.

3. Blechacz B, Komuta M, Roskams T, Gores GJ. Clinical diagnosis and staging of cholangiocarcinoma. *Nat Rev Gastroenterol Hepatol.* 2011.;8(9):512–22.
4. Aljiffry M, Abdulelah A, Walsh M, Peltekian K, Alwayn I, Molinari M. Evidence-Based Approach to Cholangiocarcinoma: A Systematic Review of the Current Literature. *J Am Coll Surg.* 01. siječanj 2009.;208(1):134–47.
5. Banales JM, Cardinale V, Carpino G, Marzioni M, Andersen JB, Invernizzi P, i ostali. Expert consensus document: Cholangiocarcinoma: current knowledge and future perspectives consensus statement from the European Network for the Study of Cholangiocarcinoma (ENS-CCA). *Nat Rev Gastroenterol Hepatol.* 2016.;13(5):261–80.
6. Deoliveira ML, Cunningham SC, Cameron JL, Kamangar F, Winter JM, Lillemoe KD, i ostali. Cholangiocarcinoma Thirty-one-Year Experience With 564 Patients at a Single Institution. *Ann Surg.* 2007.;245(5):755–62.
7. Patel T. Cholangiocarcinoma. *Nat Clin Pract Gastroenterol Hepatol.* siječanj 2006.;3(1):33–42.
8. Radtke A, Königsrainer A. Surgical Therapy of Cholangiocarcinoma. *Visc Med.* prosinac 2016.;32(6):422–6.
9. Mansour JC, Aloia TA, Crane CH, Heimbach JK, Nagino M, Vauthey J-N. Hilar cholangiocarcinoma: expert consensus statement. *HPB (Oxford).* kolovoz 2015.;17(8):691–9.
10. Jarnagin WR, Fong Y, DeMatteo RP, Gonen M, Burke EC, Bodniewicz J, i ostali. Staging, Resectability, and Outcome in 225 Patients With Hilar Cholangiocarcinoma. *Ann Surg.* listopad 2001.;234(4):507–19.
11. Beazley RM, Hadjis N, Benjamin IS, Blumgart LH, Blumgart LH. Clinicopathological Aspects of High Bile Duct Cancer Experience with Resection and Bypass Surgical Treatments. Sv. 199, *Ann Surg.* 1984.
12. Blumgart LH, Hadjis NS, Benjamin IS, Beazley R. Surgical approaches to

- cholangiocarcinoma at confluence of hepatic ducts. *Lancet* (London, England). 14. siječanj 1984.;1(8368):66–70.
13. Baer HU, Stain SC, Dennison AR, Eggers B, Blumgart LH. Improvements in Survival by Aggressive Resections of Hilar Cholangiocarcinoma. *Ann Surg.* 1993.;217(1):20–7.
 14. Ito F, Cho CS, Rikkers LF, Weber SM. Hilar Cholangiocarcinoma: Current Management. *Ann Surg.* kolovoz 2009.;250(2):210–8.
 15. Hemming AW, Reed AI, Fujita S, Foley DP, Howard RJ. Surgical management of hilar cholangiocarcinoma. *Ann Surg.* 01. svibanj 2005.;241(5):693–9.
 16. Anderson JE, Hemming AW, Chang DC, Talamini MA, Mekeel KL. Surgical Management Trends for Cholangiocarcinoma in the USA 1998–2009. *J Gastrointest Surg.* 31. prosinac 2012.;16(12):2225–32.
 17. Nagino M, Ebata T, Yokoyama Y, Igami T, Sugawara G, Takahashi Y, i ostali. Evolution of Surgical Treatment for Perihilar Cholangiocarcinoma. *Ann Surg.* srpanj 2013.;258(1):129–40.
 18. Khan SA, Toledano MB, Taylor-Robinson SD. Epidemiology, risk factors, and pathogenesis of cholangiocarcinoma. *HPB.* 2008.;10(2):77–82.
 19. Šekerija M, Bubanović L, Novak P, Čukelj P, Lončar J, Štruc K, i ostali. Hrvatski zavod za javno zdravstvo, Registar za rak Republike Hrvatske. Incidencija raka u Hrvatskoj 2016., Bilten 41. 2016.
 20. Ćorić T, Erceg M, Knežević A, Čukelj P, Pleić R, Vuletić A, i ostali. Izvješće o umrlim osobama u Hrvatskoj u 2017. godini. 2018.
 21. Palmer WC, Patel T. Are common factors involved in the pathogenesis of primary liver cancers? A meta-analysis of risk factors for intrahepatic cholangiocarcinoma. *J Hepatol.* 2012.;57(1):69–76.
 22. Patel T. Cholangiocarcinoma-controversies and challenges. *Nat Rev Gastroenterol*

- Hepatol. 2011.;8(4):189–200.
23. Angel Suarez-Munoz M, Luis Fernandez-Aguilar J, Sanchez-Perez B, Antonio Perez-Daga J, Garcia-Albiach B, Pulido-Roa Y, i ostali. Risk factors and classifications of hilar cholangiocarcinoma. *World J Gastrointest Oncol.* 2013.;5(7):132–8.
 24. Songserm N, Promthet S, Sithithaworn P, Pientong C, Ekalaksananan T, Chopjitt P, i ostali. Risk factors for cholangiocarcinoma in high-risk area of Thailand: role of lifestyle, diet and methylenetetrahydrofolate reductase polymorphisms. *Cancer Epidemiol. travanj* 2012.;36(2):89–94.
 25. Blechacz BRA, Gores GJ. Cholangiocarcinoma. *Clin Liver Dis.* veljača 2008.;12(1):131–50.
 26. Plentz RR, Malek NP. Clinical presentation, risk factors and staging systems of cholangiocarcinoma. *Best Pract Res Clin Gastroenterol.* travanj 2015.;29(2):245–52.
 27. Poruk KE, Pawlik TM, Weiss MJ. Perioperative Management of Hilar Cholangiocarcinoma. *J Gastrointest Surg.* listopad 2015.;19(10):1889–99.
 28. Grainge MJ, West J, Solaymani-Dodaran M, Aithal GP, Card TR. The antecedents of biliary cancer: a primary care case-control study in the United Kingdom. *Br J Cancer.* 13. siječanj 2009.;100(1):178–80.
 29. Welzel TM, Graubard BI, Zeuzem S, El-Serag HB, Davila JA, McGlynn KA. Metabolic syndrome increases the risk of primary liver cancer in the United States: a population-based case-control study. *Hepatology.* kolovoz 2011.;54(2):463–71.
 30. Wu Q, He X-D, Yu L, Liu W, Tao L-Y. The metabolic syndrome and risk factors for biliary tract cancer: a case-control study in China. *Asian Pac J Cancer Prev.* 2012.;13(5):1963–9.
 31. Nishihara K, Koga A, Sumiyoshi K, Kayashima K, Koso E. Intrahepatic calculi associated with cholangiocarcinoma. *Jpn J Surg.* rujanj 1986.;16(5):367–70.

32. Söreide K, Körner H, Havnen J, Söreide JA. Bile duct cysts in adults. *Br J Surg.* prosinac 2004.;91(12):1538–48.
33. Iii VV, Cosgrove D, Herman JM, Pawlik TM. Management of perihilar cholangiocarcinoma in the era of multimodal therapy. *Expert Rev Gastroenterol Hepatol.* 2012.;6(4):481–95.
34. Maroni L, Pierantonelli I, Banales JM, Benedetti A, Marzioni M. The significance of genetics for cholangiocarcinoma development. *Ann Transl Med.* 2012.;1(3):30–42.
35. Blechacz B, Gores GJ. Cholangiocarcinoma: Advances in Pathogenesis, Diagnosis, and Treatment. *Hepatology.* 2008.;48(1):308–21.
36. Rosen CB, Nagorney DM, Wiesner RH, Coffey RJ, Larusso NF. Cholangiocarcinoma Complicating Primary Scierosing Cholangitis. *Ann Surg.* 1991.;213(1):21–5.
37. Heimbach JK, Haddock MG, Alberts SR, Nyberg SL, Ishitani MB, Rosen CB, i ostali. Transplantation for hilar cholangiocarcinoma. *Liver Transplant.* 2004.;10(10):65–8.
38. Chapman MH, Webster GJ, Bannoo S, Johnson G, Wittmann J, Pereira SP. Cholangiocarcinoma and dominant strictures in patients with primary sclerosing cholangitis; a 25 year single centre experience. *Eur J Gastroenterol Hepatol.* 2012.;24(9):1051–8.
39. Boberg KM, Bergquist A, Mitchell S, Pares A, Rosina F, Broomé U, i ostali. Cholangiocarcinoma in primary sclerosing cholangitis: risk factors and clinical presentation. *Scand J Gastroenterol.* listopad 2002.;37(10):1205–11.
40. Tyson GL, El-Serag HB. Risk Factors of Cholangiocarcinoma. *Hepatology.* 2011.;54(1):173–84.
41. Chalasani N, Baluyut A, Ismail A, Zaman A, Sood G, Ghalib R, i ostali. Cholangiocarcinoma in patients with primary sclerosing cholangitis: A multicenter case-control study. *Hepatology.* 01. siječanj 2000.;31(1):7–11.

42. Zamora-Valdes D, Heimbach JK. Liver Transplant for Cholangiocarcinoma. *Gastroenterol Clin North Am.* lipanj 2018.;47(2):267–80.
43. Charatcharoenwitthaya P, Enders FB, Halling KC, Lindor KD. Utility of serum tumor markers, imaging, and biliary cytology for detecting cholangiocarcinoma in primary sclerosing cholangitis. *Hepatology.* 2008.;48(4):1106–17.
44. Katabi N, Albores-Saavedra J. The extrahepatic bile duct lesions in end-stage primary sclerosing cholangitis. *Am J Surg Pathol.* 01. ožujak 2003.;27(3):349–55.
45. Lewis JT, Talwalkar JA, Rosen CB, Smyrk TC, Abraham SC. Precancerous bile duct pathology in end-stage primary sclerosing cholangitis, with and without cholangiocarcinoma. *Am J Surg Pathol.* 01. siječanj 2010.;34(1):27–34.
46. Trikudanathan G, Navaneethan U, Njei B, Vargo JJ, Parsi MA. Diagnostic yield of bile duct brushings for cholangiocarcinoma in primary sclerosing cholangitis: a systematic review and meta-analysis. *Gastrointest Endosc.* 01. svibanj 2014.;79(5):783–9.
47. Tischendorf JJW, Krüger M, Trautwein C, Duckstein N, Schneider A, Manns MP, i ostali. Cholangioscopic characterization of dominant bile duct stenoses in patients with primary sclerosing cholangitis. *Endoscopy.* srpanj 2006.;38(7):665–9.
48. Bismuth H, Corlette MB. Intrahepatic cholangioenteric anastomosis in carcinoma of the hilus of the liver. *Surg Gynecol Obstet.* veljača 1975.;140(2):170–8.
49. Bismuth H, Nakache R, Diamond T. Management Strategies in Resection for Hilar Cholangiocarcinoma. *Ann Gastroenterol Surg.* 1992.;215(1):31–8.
50. Paul A, Kaiser GM, Molmenti EP, Schroeder T, Vernadakis S, Oezcelik A, i ostali. Klatskin tumors and the accuracy of the Bismuth-Corlette classification. *Am Surg.* prosinac 2011.;77(12):1695–9.
51. Burke EC, Jarnagin WR, Hochwald SN, Pisters PWT, Fong Y, Blumgart LH. Hilar Cholangiocarcinoma Patterns of Spread, the Importance of Hepatic Resection for Curative Operation, and a Presurgical Clinical Staging System. *Ann Surg.* 1998.;228(3):385–94.

52. Edge SB, Compton CC. The american joint committee on cancer: The 7th edition of the AJCC cancer staging manual and the future of TNM. *Ann Surg Oncol.* 2010.;17(6):1471–4.
53. Chun YS, Pawlik TM, Vauthey J-N. 8th Edition of the AJCC Cancer Staging Manual: Pancreas and Hepatobiliary Cancers. *Ann Surg Oncol.* 27. travanj 2018.;25(4):845–7.
54. Ebata T, Kosuge T, Hirano S, Unno M, Yamamoto M, Miyazaki M, i ostali. Proposal to modify the International Union Against Cancer staging system for perihilar cholangiocarcinomas. *Br J Surg.* siječanj 2014.;101(2):79–88.
55. DeOliveira ML, Schulick RD, Nimura Y, Rosen C, Gores G, Neuhaus P, i ostali. New staging system and a registry for perihilar cholangiocarcinoma. *Hepatology.* 01. travanj 2011.;53(4):1363–71.
56. Jarnagin W, Winston C. Hilar cholangiocarcinoma: diagnosis and staging. *HPB.* 2005.;7(4):244–51.
57. Soares KC, Kamel I, Cosgrove DP, Herman JM, Pawlik TM, Professor of Alimentary C. Hilar cholangiocarcinoma: diagnosis, treatment options, and management. *Hepatobiliary Surg Nutr.* 2014.;3(1):18–34.
58. Benson III AB, Abrams TA, Ben-Josef E, Mark Bloomston P, Botha JF, Clary BM, i ostali. Hepatobiliary Cancers: Clinical Practice Guidelines in Oncology. *J Natl Compr Canc Netw.* 2009.;7(4):350–91.
59. Rassam F, Roos E, Van Lienden & KP, Van Hooft JE, Klümpen HJ, Van Tienhoven & G, i ostali. Modern work-up and extended resection in perihilar cholangiocarcinoma: the AMC experience. *Langenbecks Arch Surg.* 2018.;403:289–307.
60. Viterbo D, Gausman V, Gonda T. Diagnostic and therapeutic biomarkers in pancreaticobiliary malignancy. *World J Gastrointest Endosc.* 2016.;8(3):128–42.
61. Juntermanns B, Radunz S, Heuer M, Hertel S, Reis H, Neuhaus JP, i ostali. Tumor markers as a diagnostic key for hilar cholangiocarcinoma. *Eur J Med Res.* 20. kolovoz

- 2010.;15(8):357–61.
62. Kloek JJ, Delden OM van, Erdogan D, Kate FJ ten, Rauws EA, Busch OR, i ostali. Differentiation of malignant and benign proximal bile duct strictures: The diagnostic dilemma. *World J Gastroenterol.* 2008.;14(32):5032.
 63. Esnaola NF, Meyer JE, Karachristos A, Maranki JL, Camp ER, Denlinger CS. Evaluation and management of intrahepatic and extrahepatic cholangiocarcinoma. *Cancer.* 01. svibanj 2016.;122(9):1349–69.
 64. Navaneethan U, Njei B, Lourdasamy V, Konjeti R, Vargo JJ, Parsi MA. Comparative effectiveness of biliary brush cytology and intraductal biopsy for detection of malignant biliary strictures: a systematic review and meta-analysis. *Gastrointest Endosc.* siječanj 2015.;81(1):168–76.
 65. Heimbach JK, Sanchez W, Rosen CB, Gores GJ. Trans-peritoneal fine needle aspiration biopsy of hilar cholangiocarcinoma is associated with disease dissemination. *HPB.* svibanj 2011.;13(5):356–60.
 66. Fritscher-Ravens A, Broering DC, Knoefel WT, Rogiers X, Swain P, Thonke F, i ostali. EUS-guided fine-needle aspiration of suspected hilar cholangiocarcinoma in potentially operable patients with negative brush cytology. *Am J Gastroenterol.* siječanj 2004.;99(1):45–51.
 67. DeWitt J, Misra VL, Leblanc JK, McHenry L, Sherman S. EUS-guided FNA of proximal biliary strictures after negative ERCP brush cytology results. *Gastrointest Endosc.* rujan 2006.;64(3):325–33.
 68. Aloia TA, Charnsangavej C, Faria S, Ribero D, Abdalla EK, Vauthey JN, i ostali. High-resolution computed tomography accurately predicts resectability in hilar cholangiocarcinoma. *Am J Surg.* 01. lipanj 2007.;193(6):702–6.
 69. Ruys AT, Busch OR, Rauws EA, Gouma DJ, van Gulik TM. Prognostic impact of preoperative imaging parameters on resectability of hilar cholangiocarcinoma. *HPB Surg.* 04. lipanj 2013.;2013.

70. Ruys AT, Ten Kate FJ, Busch OR, Engelbrecht MR, Gouma DJ, van Gulik TM. Metastatic lymph nodes in hilar cholangiocarcinoma: does size matter? *HPB*. 2011.;13(12):881–6.
71. Lidsky ME, Jarnagin WR, William Jarnagin CR. Surgical management of hilar cholangiocarcinoma at Memorial Sloan Kettering Cancer Center. *Ann Gastroenterol Surg*. 2018.;2(4):304–12.
72. Choi J-Y, Kim M-J, Lee JM, Kim KW, Lee JY, Han JK, i ostali. Hilar cholangiocarcinoma: role of preoperative imaging with sonography, MDCT, MRI, and direct cholangiography. *AJR Am J Roentgenol*. studeni 2008.;191(5):1448–57.
73. Masselli G, Gualdi G. Hilar cholangiocarcinoma: MRI/MRCP in staging and treatment planning. *Abdom Imaging*. 20. srpanj 2008.;33(4):444–51.
74. Hubers LM, Maillette de Buy Wenniger LJ, Doorenspleet ME, Klarenbeek PL, Verheij J, Rauws EA, i ostali. IgG4-Associated Cholangitis: A Comprehensive Review. *Clin Rev Allergy Immunol*. 24. lipanj 2015.;48(2–3):198–206.
75. M Zaydfudim V, Y Wang A, E de Lange E, Zhao Z, A Moskaluk C, W Bauer T, i ostali. IgG4-Associated Cholangitis Can Mimic Hilar Cholangiocarcinoma. *Gut Liver*. 23. srpanj 2015.;9(4):556–60.
76. Herta T, Verheij J, Beuers U. IgG4-assozierte Cholangitis – klinische Präsentation eines lange übersehenen Krankheitsbildes. *Internist (Berl)*. 16. lipanj 2018.;59(6):560–6.
77. Masaki Y, Kurose N, Yamamoto M, Takahashi H, Saeki T, Azumi A, i ostali. Cutoff Values of Serum IgG4 and Histopathological IgG4+ Plasma Cells for Diagnosis of Patients with IgG4-Related Disease. *Int J Rheumatol*. 2012.;2012.
78. Oseini AM, Chaiteerakij R, Shire AM, Ghazale A, Kaiya J, Moser CD, i ostali. Utility of serum immunoglobulin G4 in distinguishing immunoglobulin G4-associated cholangitis from cholangiocarcinoma. *Hepatology*. 02. rujanj 2011.;54(3):940–8.
79. Doorenspleet ME, Hubers LM, Culver EL, Maillette de Buy Wenniger LJ, Klarenbeek

- PL, Chapman RW, i ostali. Immunoglobulin G4(+) B-cell receptor clones distinguish immunoglobulin G 4-related disease from primary sclerosing cholangitis and biliary/pancreatic malignancies. *Hepatology*. kolovoz 2016.;64(2):501–7.
80. Shoup M. Volumetric Analysis Predicts Hepatic Dysfunction in Patients Undergoing Major Liver Resection. *J Gastrointest Surg*. travanj 2003.;7(3):325–30.
81. Wiggers JK, Groot Koerkamp B, Cieslak KP, Doussot A, van Klaveren D, Allen PJ, i ostali. Postoperative Mortality after Liver Resection for Perihilar Cholangiocarcinoma: Development of a Risk Score and Importance of Biliary Drainage of the Future Liver Remnant. *J Am Coll Surg*. kolovoz 2016.;223(2):321–31.
82. Hammond JS, Guha IN, Beckingham IJ, Lobo DN. Prediction, prevention and management of postresection liver failure. *Br J Surg*. rujan 2011.;98(9):1188–200.
83. de Graaf W, van Lienden KP, Dinant S, Roelofs JJTH, Busch ORC, Gouma DJ, i ostali. Assessment of Future Remnant Liver Function Using Hepatobiliary Scintigraphy in Patients Undergoing Major Liver Resection. *J Gastrointest Surg*. 24. veljača 2010.;14(2):369–78.
84. de Graaf W, Häusler S, Heger M, van Ginhoven TM, van Cappellen G, Bennink RJ, i ostali. Transporters involved in the hepatic uptake of ^{99m}Tc-mebrofenin and indocyanine green. *J Hepatol*. travanj 2011.;54(4):738–45.
85. Keppler D. The Roles of MRP2, MRP3, OATP1B1, and OATP1B3 in Conjugated Hyperbilirubinemia. *Drug Metab Dispos*. 05. ožujak 2014.;42(4):561–5.
86. van der Gaag NA, Kloek JJ, de Castro SMM, Busch ORC, van Gulik TM, Gouma DJ. Preoperative biliary drainage in patients with obstructive jaundice: history and current status. *J Gastrointest Surg*. 23. travanj 2009.;13(4):814–20.
87. Iacono C, Ruzzenente A, Campagnaro T, Bortolasi L, Valdegamberi A, Guglielmi A. Role of Preoperative Biliary Drainage in Jaundiced Patients Who Are Candidates for Pancreatoduodenectomy or Hepatic Resection. *Ann Surg*. veljača 2013.;257(2):191–204.

88. Coelen RJS, Olthof PB, van Dieren S, Besselink MGH, Busch ORC, van Gulik TM. External Validation of the Estimation of Physiologic Ability and Surgical Stress (E-PASS) Risk Model to Predict Operative Risk in Perihilar Cholangiocarcinoma. *JAMA Surg.* 01. prosinac 2016.;151(12):1132.
89. Kensuke Kubota A, Hasegawa S, Iwasaki A, Sato T, Fujita Y, Hosono K, i ostali. Stent placement above the sphincter of Oddi permits implementation of neoadjuvant chemotherapy in patients with initially unresectable Klatskin tumor. *Endosc Int Open.* 2016.;4(4):427–33.
90. Jo JH, Chung MJ, Han DH, Park JY, Bang S, Park SW, i ostali. Best options for preoperative biliary drainage in patients with Klatskin tumors. *Surg Endosc.* 10. siječanj 2017.;31(1):422–9.
91. Wiggers JK, Groot Koerkamp B, Coelen RJ, Rauws EA, Schattner MA, Yung Nio C, i ostali. Preoperative biliary drainage in Perihilar Cholangiocarcinoma: Identifying patients who require percutaneous drainage after failed endoscopic drainage. *Endoscopy.* 2015.;47(12):1124–31.
92. Palavecino M, Abdalla EK, Madoff DC, Vauthey J-N. Portal Vein Embolization in Hilar Cholangiocarcinoma. *Surg Oncol Clin N Am.* travanj 2009.;18(2):257–67.
93. Makuuchi M, Thai BL, Takayasu K, Takayama T, Kosuge T, Gunvén P, i ostali. Preoperative portal embolization to increase safety of major hepatectomy for hilar bile duct carcinoma: a preliminary report. *Surgery.* svibanj 1990.;107(5):521–7.
94. Hemming AW, Reed AI, Howard RJ, Fujita S, Hochwald SN, Caridi JG, i ostali. Preoperative Portal Vein Embolization for Extended Hepatectomy. *Ann Surg.* svibanj 2003.;237(5):686–93.
95. Glantzounis GK, Tokidis E, Basourakos S-P, Ntzani EE, Lianos GD, Pentheroudakis G. The role of portal vein embolization in the surgical management of primary hepatobiliary cancers. A systematic review. *Eur J Surg Oncol.* siječanj 2017.;43(1):32–41.
96. van Lienden KP, van den Esschert JW, de Graaf W, Bipat S, Lameris JS, van Gulik TM, i

- ostali. Portal Vein Embolization Before Liver Resection: A Systematic Review. *Cardiovasc Intervent Radiol.* 18. veljača 2013.;36(1):25–34.
97. Farges O, Belghiti J, Kianmanesh R, Marc Regimbeau J, Santoro R, Vilgrain V, i ostali. Portal Vein Embolization Before Right Hepatectomy. *Ann Surg.* veljača 2003.;237(2):208–17.
98. Weber SM, Dematteo RP, Fong Y, Blumgart LH, Jarnagin WR. Staging Laparoscopy in Patients With Extrahepatic Biliary Carcinoma Analysis of 100 Patients. *Ann Surg.* 2002.;235(3):392–9.
99. Bird N, Elmasry M, Jones R, Elniel M, Kelly M, Palmer D, i ostali. Role of staging laparoscopy in the stratification of patients with perihilar cholangiocarcinoma. *Br J Surg.* 01. ožujak 2017.;104(4):418–25.
100. Parikh AA, Abdalla EK, Vauthey J-N. Operative considerations in resection of hilar cholangiocarcinoma. *HPB.* prosinac 2005.;7(4):254–8.
101. Cho MS, Kim SH, Park SW, Lim JH, Choi GH, Park JS, i ostali. Surgical outcomes and predicting factors of curative resection in patients with hilar cholangiocarcinoma: 10-year single-institution experience. *J Gastrointest Surg.* 14. rujan 2012.;16(9):1672–9.
102. Matsuo K, Rocha FG, Ito K, D'Angelica MI, Allen PJ, Fong Y, i ostali. The Blumgart Preoperative Staging System for Hilar Cholangiocarcinoma: Analysis of Resectability and Outcomes in 380 Patients. *J Am Coll Surg.* rujan 2012.;215(3):343–55.
103. Nimura Y, Hayakawa N, Kamiya J, Kondo S, Shionoya S. Hepatic segmentectomy with caudate lobe resection for bile duct carcinoma of the hepatic hilus. *World J Surg.* 1990.;14(4):535–43.
104. Cheng Q-B, Yi B, Wang J-H, Jiang X-Q, Luo X-J, Liu C, i ostali. Resection with total caudate lobectomy confers survival benefit in hilar cholangiocarcinoma of Bismuth type III and IV. *Eur J Surg Oncol.* prosinac 2012.;38(12):1197–203.
105. Kow AW-C, Wook CD, Song SC, Kim WS, Kim MJ, Park HJ, i ostali. Role of Caudate

- Lobectomy in Type IIIA and IIIB Hilar Cholangiocarcinoma: A 15-year Experience in a Tertiary Institution. *World J Surg.* 29. svibanj 2012.;36(5):1112–21.
106. Wahab MA, Sultan AM, Salah T, Fathy O, Elebidy G, Elshobary M, i ostali. Caudate lobe resection with major hepatectomy for central cholangiocarcinoma: is it of value? *Hepatogastroenterology.* 13. veljača 2012.;59(114):321–4.
 107. Wu X-S, Dong P, Gu J, Li M-L, Wu W-G, Lu J-H, i ostali. Combined Portal Vein Resection for Hilar Cholangiocarcinoma: A Meta-analysis of Comparative Studies. *J Gastrointest Surg.* 17. lipanj 2013.;17(6):1107–15.
 108. Hong JC, Jones CM, Duffy JP, Petrowsky H, Farmer DG, French S, i ostali. Comparative Analysis of Resection and Liver Transplantation for Intrahepatic and Hilar Cholangiocarcinoma. *Arch Surg.* 01. lipanj 2011.;146(6):683–9.
 109. Dinant S, Gerhards MF, Rauws EAJ, Busch ORC, Gouma DJ, van Gulik TM. Improved Outcome of Resection of Hilar Cholangiocarcinoma (Klatskin Tumor). *Ann Surg Oncol.* 14. lipanj 2006.;13(6):872–80.
 110. Todoroki T, Ohara K, Kawamoto T, Koike N, Yoshida S, Kashiwagi H, i ostali. Benefits of adjuvant radiotherapy after radical resection of locally advanced main hepatic duct carcinoma. *Int J Radiat Oncol Biol Phys.* 01. veljača 2000.;46(3):581–7.
 111. Valle J, Wasan H, Palmer DH, Cunningham D, Anthoney A, Maraveyas A, i ostali. Cisplatin plus Gemcitabine versus Gemcitabine for Biliary Tract Cancer *Abstract. N Engl J Med.* 2010.;362(14):1273–81.
 112. Meyer CG, Penn I, James L. Liver transplantation for cholangiocarcinoma: results in 207 patients. *Transplantation.* 27. travanj 2000.;69(8):1633–7.
 113. Heimbach JK, Gores GJ, Nagorney DM, Rosen CB. Liver transplantation for perihilar cholangiocarcinoma after aggressive neoadjuvant therapy: A new paradigm for liver and biliary malignancies? *Surgery.* rujanj 2006.;140(3):331–4.
 114. Munksgaard B, Sudan D, DeRoover A, Chinnakotla S, Fox I, Shaw Jr B, i ostali.

Radiochemotherapy and Transplantation Allow Long-Term Survival For Nonresectable Hilar Cholangiocarcinoma. Am J Transplant. 2002.;2(8):774–9.

115. Sio TT, Martenson JA, Haddock MG, Novotny PJ, Gores GJ, Alberts SR, i ostali. Outcome of Transplant-fallout Patients With Unresectable Cholangiocarcinoma. Am J Clin Oncol. 2016.;39(3):271–5.
116. Zamora-Valdes D, Rosen C, Heimbach J, Taner T, Nyberg S, Gores G. Vascular complications are common following liver transplantation for hilar cholangiocarcinoma after neoadjuvant chemoradiotherapy. HPB. travanj 2016.;18:127.

14. ŽIVOTOPIS

Ime i prezime: Lucija Ermacora

Datum i mjesto rođenja: 25.listopada 1994., Zagreb

Adresa: Gorenci 54, 10 000 Zagreb

Kontakt: lermacora@mef.hr

Obrazovanje:

- Medicinski fakultet Sveučilišta u Zagrebu 2013.-2019.
- Klasična gimnazija, Zagreb 2009.-2013.
- OŠ Augusta Šenoje, Zagreb 2001.-2009.

Poznavanje jezika:

- engleski (C1), talijanski (A2), francuski (A2), češki (A1)

Ostalo:

- poznavanje rada na računalu (MS Office, Internet)
- vozač B kategorije

Aktivnosti:

- položen BLS/AVD tečaj 2016.godine
- pasivni sudionik 2. kongresa Hrvatskog društva za transplantacijsku medicinu
- član Studentske sekcije za kirurgiju

