

Dijagnostika i liječenje medularnih karcinoma štitnjače

Pehar, Martina

Master's thesis / Diplomski rad

2020

Degree Grantor / Ustanova koja je dodijelila akademski / stručni stupanj: **University of Zagreb, School of Medicine / Sveučilište u Zagrebu, Medicinski fakultet**

Permanent link / Trajna poveznica: <https://um.nsk.hr/um:nbn:hr:105:909165>

Rights / Prava: [In copyright](#)

Download date / Datum preuzimanja: **2022-05-24**



Repository / Repozitorij:

[Dr Med - University of Zagreb School of Medicine
Digital Repository](#)



**SVEUČILIŠTE U ZAGREBU
MEDICINSKI FAKULTET**

Martina Pehar

**Dijagnostika i liječenje medularnih karcinoma
štitnjače**

DIPLOMSKI RAD



Zagreb, 2020.

Ovaj diplomski rad izrađen je u Kliničkom zavodu za nuklearnu medicinu i zaštitu od zračenja Kliničkog bolničkog centra Zagreb pod vodstvom doc.dr.sc. Sanje Kusačić Kuna i predan je na ocjenu u akademskoj godini 2019./2020.

POPIS I OBJAŠNENJE KRATICA KORIŠTENIH U RADU

18FDOPA - 3,4-dihidroksi-6-[18F]fluorofenilalanin (engl. L-3,4-dihydroxy-6-[18F]fluorophenylalanine)

18F-FDG – fluor-18-fluordeoksiglukoza (engl. fluorine-18-fluorodeoxyglucose)

ACJJ - American Joint Committee on Cancer

ACTH - adrenokortikotropni hormon (engl. Adrenocorticotropic hormone)

CCK– kolecistokinin (engl. Cholecystokinin)

CEA - Karcinoembrionalni antigen (engl. Carcinoembryonic antigen)

CT –kompjutorizirana tomografija (engl.Computerized Tomography)

CTN –kalcitonin (engl. Calcitonin)

DCE-MRI - engl.Dynamic Contrast-Enhanced Magnetic Resonance Imaging

DNK – deoksiribonukleinska kiselina

DWI – engl. Diffusion-weighted imaging

EORTC- Europska organizacija za istraživanje i liječenje karcinoma (engl.European Organisation for Research and Treatment of Cancer)

FMTC – familijarni medularni karcinom štitnjače (engl.Familiar Medullary Thyroid Carcinoma)

FNA - aspiracija tankom iglom (engl.fine-needle aspiration)

HSP-90 – heat shock protein 90

MEN – multipla endokrina neoplazija (engl. multiple endocrine neoplasia)

MEN-2 – multipla endokrina neoplazija tip 2 (multiple endocrine neoplasia type 2)

MEN2A – multipla endokrina neoplazija tip 2A (multiple endocrine neoplasia type 2A)

MEN2B – multipla endokrina neoplazija tip 2B (multiple endocrine neoplasia type 2B)

MIBG- Metajodobenzilguanidin (engl. Metaiodobenzylguanidine)

MR – magnetska rezonancija (Magnetic Resonance)

MTC – medularni karcinom štitnjače (Medullary Thyroid Cancer)

PTH – paratiroidni hormon

SST - somatostatin

SST-R- somatostatinski receptor (engl. Somatostatin receptor)

T3- trijodtironin

T4- tiroksin

TNM- tumor-čvor-metastaza (Tumor-Nodus-Metastasis)

UZV-ultrazvuk

WB-MRI – engl.Whole-body Magnetic Resonance Imaging

SAŽETAK

Dijagnostika i liječenje medularnih karcinoma štitnjače

Autor: Martina Pehar

Medularni karcinom štitnjače je neuroendokrini neoplazma koja nastaje iz parafolikularnih C stanica koje proizvode hormon kalcitonin. Medularni karcinom treći je najčešći karcinom štitnjače i čini 3-5 % svih karcinoma štitnjače. Većinom se javlja sporadično, a u 25% slučajeva je genetske prirode uzrokovan mutacijom u RET protoonkogenu i javlja se u sklopu MEN sindroma, često udružen s drugim tumorima. Ukoliko se medularni karcinom javlja bez drugih endokrinih tumora naziva se familijarnim medularnim karcinomom. Sporadični oblik se manifestira kao solitarni čvor i češći je u žena srednje životne dobi. Pri postavljanju dijagnoze, polovica oboljelih već imaju pozitivne limfne čvorove. Nasljedni oblik se javlja u mlađoj životnoj dobi, češće je smješten je u gornje dvije trećine štitnjače i ima agresivniji klinički tijek. Danas se radi probir i određuje prisustvo RET mutacije među članovima obitelji oboljelih od medularnog karcinoma. U slučaju pozitivnog rezultata preporuča se učiniti profilaktičku tiroidektomiju prije 6. godine života. Najsigurnija opcija liječenja je totalna tiroidektomija s obzirom da je tumor multifokalan i bilateralan u većini pacijenata sa hereditarnim MTC-om i u 20% pacijenata sa sporadičnim tumorom. Preoperativno je potrebno izmjeriti razine katekolamina u urinu (radi isključenja feokromocitoma), kalcitonina, CEA, serumskog kalcija i PTH (radi isključenja hiperparatireoidizma), UZV vrata te CT ili MR koji mogu pomoći u procjeni opsega kirurške resekcije. Uz uklanjanje štitnjače radi se i disekcija limfnih čvorova ovisno o kliničkom stadiju bolesti. Radioterapija i kemoterapija mogu imati koristi u kontroli lokalnih simptoma. Sve bolesnike s MTC-a potrebno je doživotno pratiti mjerenjem razine kalcitonina i CEA. Biološko ponašanje medularnih karcinoma može biti povoljno i pokazivati sporu progresiju i dugogodišnje preživljenje, ali tumori mogu imati brzu progresiju bolesti i tada se preživljenje mjeri u mjesecima.

Ključne riječi: medularni karcinom štitnjače, RET mutacija, dijagnoza, liječenje

SUMMARY

Diagnosis and treatment of medullary thyroid cancers

Author: Martina Pehar

Medullary thyroid cancer is a neuroendocrine neoplasm that originates from parafollicular C cells which produce hormone calcitonin. Medullary carcinoma is the third most common thyroid cancer and accounts for 3-5% of all thyroid cancers. It occurs mostly sporadically, and in 25% of cases it is genetic in nature caused by a mutation in the RET protooncogene and occurs as part of MEN syndrome. When medullary cancer occurs without other endocrine tumors it is called familial medullary cancer. The sporadic form appears as a solitary node and is more common in middle-aged women. At diagnosis, half of patients already have positive lymph nodes. The hereditary form occurs at a younger age and is located in the upper two-thirds of the thyroid gland. The hereditary form is more aggressive. Today, screening determines the presence of RET mutation among family members of patients with medullary cancer. In case of a positive result, it is recommended to do a prophylactic thyroidectomy before age of 6 years. The safest treatment option is total thyroidectomy, because in most patients with hereditary MTC and in 20% of patients with sporadic form tumor is multifocal and bilateral. Urinary levels of catecholamines (to exclude pheochromocytomas), calcitonin, CEA, serum calcium, and PTH (to exclude hyperparathyroidism), CT, MR, or ultrasound of the neck should be measured preoperatively to help assess the extent of surgical resection. Lymph node dissection depends on the clinical stage of the disease. Radiotherapy and chemotherapy may be useful in controlling local symptoms. Lifelong follow-up is recommended for all patients with MTC by measuring calcitonin and CEA levels. The biological behavior of medullary cancers can show slow progression and long-term survival, but tumors may have rapid disease progression and then survival is measured in months.

Keywords: medullary thyroid carcinoma, RET mutation, diagnosis, treatment

SADRŽAJ

SAŽETAK.....	
SUMMARY.....	
1. UVOD	1
2. OSNOVE HISTOLOŠKE GRAĐE ŠTITNJAČE.....	1
3. KARCINOMI ŠTITNJAČE-PODJELA	2
3.1. Papilarni karcinom	3
3.1.1. Klinička slika.....	3
3.2. Folikularni karcinom	3
3.3. Medularni karcinom	4
3.3.1. Multipla endokrina neoplazija tip 2– MEN 2.....	4
3.4. Anaplastični karcinom.....	5
4. DIJAGNOSTIKA MEDULARNOG KARCINOMA	5
4.1. Ultrazvuk.....	5
4.1.1. Citološka punkcija pod kontrolom ultrazvuka.....	6
4.2. Kalcitonin	7
4.3. Karcinoembrionalni antigen (CEA)	8
4.4. Kompjuterizirana tomografija (CT)	9
4.5. Magnetska rezonanca (MR)	9
4.6. Ostale dijagnostičke metode.....	9
4.6.1. 18F-FDOPA, 8F-FDOPA PET / CT	9
4.6.2. 18F-FDG PET / CT	9
4.6.3. Scintigrafija somatostatinskih receptora.....	10
4.6.4. MIBG- metiljodbenzilguanidin	10
5. TERAPIJSKI PRISTUP MEDULARNOM KARCINOMU ŠTITNJAČE.....	10
5.1. TNM klasifikacija i klinički stadiji tumora	10
5.1.1. TNM klasifikacija.....	10
5.1.2. Klinički stadiji tumora.....	12
5.2. Preventivna tiroidektomija	13
5.3. Radioterapija i kemoterapija.....	14
6. POSTOPERATIVNO PRAĆENJE	15
7. PROGNOZA	16
8. ZAHVALE	17
9. LITERATURA	18
10. ŽIVOTOPIS	20

1. UVOD

Rak štitnjače je najčešća zloćudna bolest endokrinog sustava. Žene čine gotovo 80 % svih slučajeva. Ova se bolest može pojaviti u bilo kojoj dobi; kod žena se češće javlja od 40-50 godine života, dok je u muškaraca češća od 60-70 godine života. U Hrvatskoj je u proteklih 15 godina došlo do značajnog porasta broja novooboljelih od raka štitnjače (prosječni porast dobno-standardizirane stope od 5,8 % u muškaraca i 5,5 % u žena), dok su trendovi mortaliteta stabilni (1).

Medularni karcinom štitnjače (MTC) čini 1–2% karcinoma štitnjače te nastaje iz parafolikularnih C stanica. Iako je većina MTC-ova sporadična, 25% slučajeva čine nasljedni oblik i dio su endokrinih neoplazija (MEN) 2A ili 2B sindroma ili dio obiteljskih MTC-a zasnovanih na specifičnoj mutaciji u RET protoonkogenu (13). Preživljenje kod MTC-u je lošije nego kod diferenciranih karcinoma štitnjače jer je jedan od razloga otkrivanje dijagnoze u kasnom stadiju bolesti (2).

2. OSNOVE HISTOLOŠKE GRAĐE ŠTITNJAČE

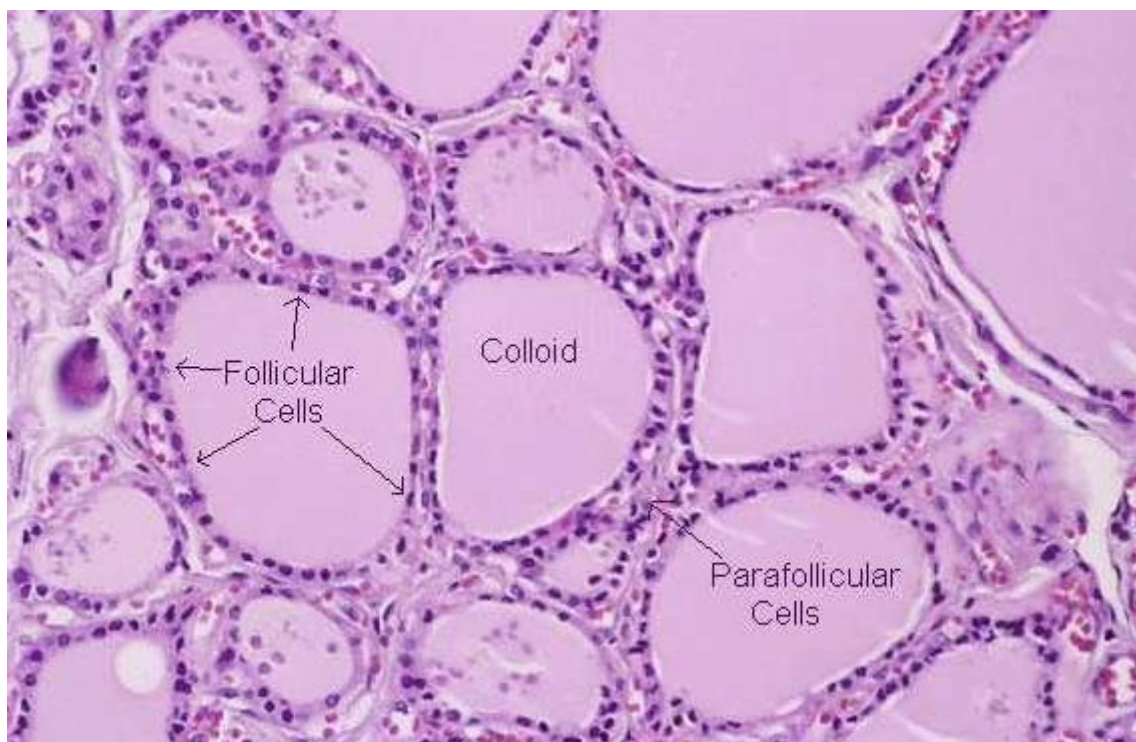
Štitnjača je najveća endokrina žlijezda u našem tijelu, smještena na prednjem dijelu vrata, ispod grkljana, a ispred dušnika. Građena je od dva režnja koji su međusobno povezani središnjim, suženim dijelom (istmus) (3).

Štitnjača je okružena vezivnom kapsulom koja prodire u dubinu parenhima kao vezivne pregrade i dijeli tkivo u sitne režnjiće odnosno lobularne jedinice (4).

Osnovna funkcija štitnjače je proizvodnja hormona i njihovo izlučivanje u krv. Ti hormoni su trijodtironin (T3) i tiroksin (T4), a glavni učinak im je povećanje metaboličke aktivnosti gotovo svih tkiva kao i utjecaj na cijeli neuroendokrini sustav (3).

Osnovna jedinica građe tkiva štitnjače jest folikul. Folikuli su okrugle strukture različite veličine, promjera od 100 do 300 μm , obavijene gustom mrežom krvnih i limfnih kapilara. Folikuli su ispunjeni homogenom izlučenom tvari, koloidom, a obloženi su folikularnim epitelnim stanicama. Folikularne stanice mogu biti pločaste, kubične ili niske cilindrične. Većinski sastav koloida čini glikoprotein tireoglobulin, glavni izvor tirozina u štitnjači kao prekursora u sintezi tiroksina (T4) i trijodtironina (T3), koji se i sami pohranjuju u folikulima do sekrecije (5).

Osim folikularnih epitelnih stanica, u štitnjači nalazimo i parafolikularne ili C-stanice koje mogu biti uključene u folikularni epitel ili se mogu nalaziti u intersticiju. Ove stanice su nešto veće i svjetlije od folikularnih stanica, a izlučuju kalcitonin, hormon koji sudjeluje u regulaciji koncentracije kalcija u krvi (6) (Slika 1).



Slika 1. Histološka građa štitnjače

(preuzeto sa: <https://www.pinterest.com/pin/329888741440045248/>) (7).

3. KARCINOMI ŠTITNJAČE - PODJELA

Karcinomi štitnjače zloćudni su tumori koji potječu iz folikularnog epitela ili parafolikularnih C stanica (8).

Karcinomi štitnjače su gotovo četiri puta učestaliji u žena negoli u muškaraca. Patogeneza i etiologija raka štitnjače nije razjašnjena, iako se dobro zna da nekoliko rizičnih čimbenika ima ulogu barem u nekim slučajevima. Među najvažnijim čimbenicima su ionizirajuće zračenje i radioaktivne tvari, manjak joda i genski čimbenici. Obiteljska predispozicija postoji za neke karcinome štitnjače kao što su obiteljski papilarni karcinom i medularni karcinom u sklopu sindroma multiple endokrine neoplazije tipa 2 (MEN-2). Takvi obiteljski karcinomi štitnjače povezani su s mutacijom protoonkogeneta RET (8).

Najčešći karcinomi štitnjače dijele se u četiri glavna mikroskopska tipa (Tablica 1).

Dva najučestalija oblika, papilarni i folikularni karcinom, zajednički se nazivaju dobro diferenciranim karcinomima i čine 90-95% svih karcinoma štitnjače (8).

Tablica 1. Četiri glavna tipa karcinoma štitnjače (preuzeto iz: Damjanov I, Jukić S, Nola M. Patologija. 2 izd. Zagreb: Medicinska naklada; 2008.) (8)

	PAPILARNI	FOLIKULARNI	MEDULARNI	ANAPLASTIČNI
Učestalost	70-80 %	15 %	5 %	2 %
Spol	F>M =3:1	F>M=3:1	F=M	F=M
Dob pri postavljanju dijagnoze	25-45 god.	40-60 god.	>50 god.(osim u obiteljskim)	50-75 god.
Prognoza	➤ 90%	70%	50%	0 %

3.1. Papilarni karcinom

Papilarni karcinom je najčešći maligni karcinom štitnjače (70-80%). Može se pojaviti u bilo kojoj životnoj dobi, čak i u djece, no najčešće između 25. i 45. godine života. Triput je učestaliji u žena nego u muškaraca. Tumor može biti očahuren, te klinički i patološki nalikovati na adenom. Većinom se nađe solidna masa koja je samo prividno oštro ograničena od normalnog parenhima. U uznapredovalim slučajevima tumor probija kroz čahuru štitnjače i širi se u okolne strukture (8).

3.1.1. Klinička slika

Papilarni karcinom štitnjače očituje se kao bezbolni palpabilni čvor u štitnjači, a nekad se očituje povećanjem vratnih limfnih čvorova bez palpabilnog čvora u štitnjači. Rano metastazira u vratne limfne čvorove, ali njihova prisutnost za vrijeme kirurškog zahvata ne mijenja prognozu. Prognoza je papilarnog karcinoma odlična i izliječenje se može postići u više od 90% operiranih bolesnika (8).

3.2. Folikularni karcinom

Folikularni karcinom čini oko 15 % svih karcinoma štitnjače. Većina je bolesnika starija od 40 godina.(8)

Folikularni karcinom postoji u dva oblika:

- a) Minimalno inavazivni folikularni karcinom koji je makroskopski očahuren, a mikroskopski nalikuje na folikularni adenom. Tumorske stanice invadiraju krvne žile ili urastaju u vezivo čahure i prodiru u okolno tkivo štitnjače. Desetogodišnje preživljenje je 85%.(8)

- b) Široko invazivni folikularni karcinom koji može biti prividno očajuren, no mnogo češće ima nepravilan oblik i nejasno je ograničen od okolnoga parenhima. Tumorske stanice urastaju u okolno tkivo kroz čahuru ili, ako je tumor neočajuren, izravno između normalnih folikula. Folikularni karcinom metastazira hematogeno češće nego limfogeno, i to ponajprije u zdjelicu, prsnu kost, lubanju, jetru i pluća.(8)

Većina se folikularnih karcinoma očituje povećanjem štitnjače ili znakovima metastaza kao što su patološka fraktura ili metastaza u pluća. Desetogodišnje preživljenje je 45 % (8).

3.3. Medularni karcinom

Medularni karcinom štitnjače je neuroendokrina neoplazma koja nastaje iz parafolikularnih C stanica štitnjače koje proizvode kalcitonin, hormon bitan za regulaciju metabolizma kalcija (9).

Parafolikularne C-stanice štitne žlijezde luče nekoliko hormona ili biogenih amina, uključujući adrenokortikotropni hormon (ACTH), B-melanocit stimulirajući hormon, kalcitonin (Ctn), karcinoembrionalni antigen (CEA), kromogranin, histaminazu, neurotenzin, somatostatin, serotonin i gastrin, stoga bolesnici sa MCT-om mogu pokazivati karakteristične kliničke simptome kao dijareju, napade crvenila te Cushingov sindrom (9,10).

Od ovih sekretornih produkata, Ctn i CEA su vrijedni markeri tumora u bolesnika s MTC-om, a njihove serumske koncentracije izravno su povezane s masom C-stanica (10).

Karcinom se javlja sporadično (75-80%) ili kao dio sindroma MEN. Sporadični oblik češći je u žena srednje životne dobi (45 godina) i manifestira se kao solitarni čvor. Pri postavljanju dijagnoze limfni su čvorovi pozitivni su u oko polovice slučajeva, dok se u 15 % slučajeva nalaze udaljene metastaze. Sporadični oblik ima relativno sporu biološku progresiju. Nasljedni oblik javlja se u mlađoj životnoj dobi (oko 35.godine života), često je multicentričan i bilateralan. Obično je smješten u gornje dvije trećine režnjeva štitnjače. Može biti veličine manje od 1 cm, ali može se prezentirati i kao veliki tumor koji zauzima cijelu štitnjaču šireći se na okolna meka tkiva. Nasljedni oblik ima agresivniji klinički tijek (9).

3.3.1. Multipla endokrina neoplazija tip 2– MEN 2

MEN 2 je autosomno dominantno nasljedni sindrom uzrokovan mutacijom RET protoonkogen. RET gen kodira transmembranski receptor tirozin kinaze i sudjeluje u regulaciji rasta, diferencijaciji i migraciji stanica. Postoje tri tipa MEN-2 sindroma-MEN2A, MEN2B te familijarni medularni karcinom. Većina bolesnika (oko 90 %) nalaze se u podtipu 2A koji je obilježen postojanjem

medularnog karcinoma štitnjače, feokromocitoma i primarnog hiperparatiroidizma. MEN 2B karakteriziran je postojanjem medularnog karcinoma štitnjače, feokromocitoma, marfanoidnim habitusom i multiplim ganglioneuromima. Feokromocitom se obično otkrije nakon dijagnoze medularnog karcinoma. Prije određivanja biokemijskih biljega i genetskih testiranja, feokromocitom je bio najčešći uzrok smrti ovih bolesnika, obično zbog kirurškog zahvata. U familijarnom medularnom karcinomu štitnjače bolesnici imaju samo tumor štitnjače bez prisustva feokromocitoma i hiperparatiroidizma (9).

3.4. Anaplastični karcinom

Anaplastični karcinom je rijedak, ali vrlo zloćudan i neizlječiv tumor štitnjače građen od anaplastičnih stanica. Više od polovine bolesnika u anamnezi ima dugotrajnu gušu. U 20% bolesnika anaplastičnom je karcinomu prethodio papilarni ili folikularni karcinom. Zbog toga se smatra da taj tumor nastaje progresijom drugih, manje zloćudnih novotvorina. Anaplastični karcinom se prezentira kao brzorastuća, velika tumorska masa i gotovo uvijek uzrokuje smrt unutar dvije godine, a većina bolesnika umire u prvih 6 mjeseci života nakon postavljene dijagnoze (8).

4. DIJAGNOSTIKA MEDULARNOG KARCINOMA

4.1. Ultrazvuk

Ultrazvučnim (ehografskim) ispitivanjem dobiva se morfološki prikaz promjena u štitnjači neovisno o njezinoj funkciji. Štitnjača zbog svoje građe daje jednoliko raspoređene odjeke srednje visine amplituda koji nastaju zbog refleksije ultrazvučnih valova na granici koloidom ispunjenih folikula i solidnog tkiva. Svaka patološka promjena (povećanje ili smanjenje folikula, proliferacija staničnog epitela štitnjače ili infiltracija drugim staničnim elementima) mijenja ehografsku sliku. Za ovu pretragu se ne upotrebljavaju radiofarmaci niti druga kontrastna sredstva (11).

Ultrazvuk je nazobilazna pretraga u slučaju nalaza čvora na štitnjači jer omogućava mjerenje volumena štitnjače, dimenzija čvora, praćenje njegovog rasta te razlikovanje solidnih od cističnih čvorova (12).

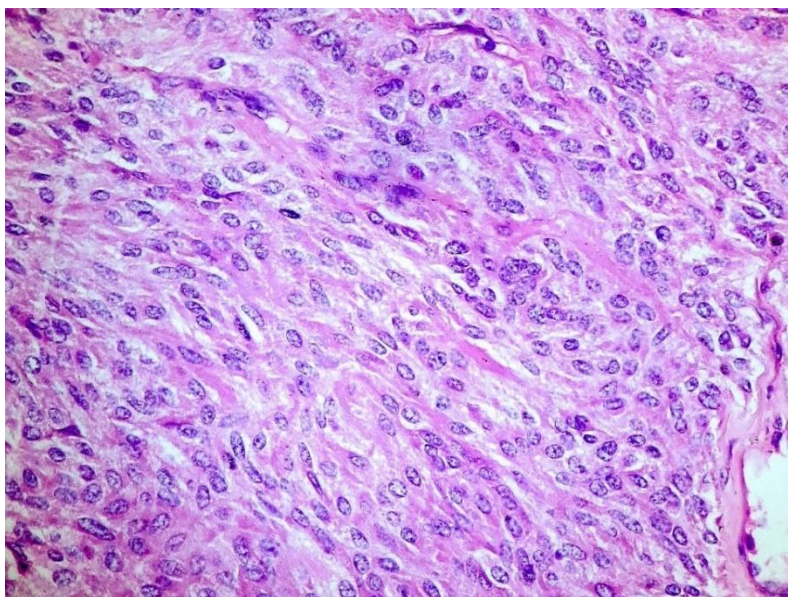
Ultrazvuk je koristan u procjeni regionalnih metastaza u limfne čvorove u bolesnika s dokazanim medularnim karcinomom, u osoba sa sumnjom na rekurentnu bolest i u visokorizičnih bolesnika za okultni medularni karcinom štitnjače. Tehnike Color i Power Doppler su korisne za prikaz vaskularizacije, smjera i brzine protoka unutar limfnog čvora (13).

Ultrazvučno se medularni karcinom obično prikazuje kao hipoehogeni čvor, izražene vaskularnosti i neravnih kontura koji ponekad može sadržavati kalcifikate, a u najvećem broju slučajeva nalazi se u gornjim polovima štitnjače (9). Ultrazvučni prikaz koji pobuđuje sumnju na malignitet jedan je od glavnih čimbenika koji određuje indikaciju za citološku punkciju čvora (14).

4.1.1. Citološka punkcija pod kontrolom ultrazvuka

Citološka analiza čvorova štitnjače prijeko je potrebna u preoperativnoj dijagnostici jer može otkriti tumore i odvojiti ih od netumorskih lezija. Prednosti te metode su: brzina, bezbolnost i mogućnost ponavljanja pretrage. Iz štitnjače se materijal dobiva aspiracijskom punkcijom. Ona se izvodi tankom iglom (promjera 0,6-0,8 mm) uz aspiraciju štrcaljkom. Punkcija se može izvesti “naslijepo” ili ciljano pod nadzorom ultrazvuka, kada se igla uvodi izravno u patološku promjenu i vizualizira u UZV-snopu. Dobiveni se materijal razmaže na predmetno staklo i najčešće boji metodama: May-Grünwald-Giemsom ili po Papanicolaou. U citološkom razmazu postoje morfološki pokazatelji za pojedinu vrstu tumora (11).

Razmazi dobiveni punkcijom medularnog karcinoma obično su celularni; tumorske stanice nalaze se u slabo kohezivnim skupinama ili su pojedinačne (Slika 2). Najčešće su plazmacitoidne, ali mogu biti i vretenaste. Citoplazme tumorskih stanica su obilnije, trokutaste ili poligonalne, fino zrnate i neoštro ograničene. Na preparatu se može naći amiloid, koji treba razlikovati od koloida. Postojanje amiloida ima dijagnostičko značenje za medularni karcinom osim u rijetkim slučajevima primarne amiloidoze štitnjače ili plazmocitoma štitnjače koji proizvodi amiloid. Amiloid se nalazi u više od 80 % slučajeva medularnog karcinoma, osim u podtipu vretenastih stanica kada je obično oskudan ili ga nema. Citokemijski se prikazuje kongo crvenilom, dok se imunocitokemijski prikazuje upotrebom protutijela na kalcitonin (9).



Slika 2. Mikroskopski izgled medularnog karcinoma štitnjače

(preuzeto sa: <http://www.pathologyoutlines.com/imgau/thyroid/thyroidmedullaryBychkov04.jpg>) (15)

4.2. Kalcitonin

Kalcitonin (Ctn) je monomerni peptid od 32 aminokiseline nastao cijepanjem prokalcitonina, peptidnog prekursora (10).

Ctn se luči u C- stanicama štitne žlijezde, a glavno mjesto njegove razgradnje su bubrezi. Vrijeme poluraspada mu je 5-15 minuta. Sekrecija kalcitonina je direktno povezana s koncentracijom kalcija u plazmi. Koncentracija kalcija iznad 2,25 nmol/l je poticaj C-stanicama za sintezu i sekreciju kalcitonina. Međutim, njegovu sekreciju mogu poticati i glukagon, pankreatin, gastrin i pentagastrin. Na ovoj činjenici zasnivaju se testovi stimulacije, pošto C-stanice mogu biti spremište kalcitonina, pa se stimulacijom može izazvati njegovo pojačano lučenje. Određivanje kalcitonina ima klinički značaj u dijagnozi i praćenju tumora koji luče kalcitonin. Kod MCT-a, izlučivanje kalcitonina dobro korelira sa stupnjem i veličinom tumora. Veliki dijagnostički značaj kalcitonina leži u tome što se drastično povećanje razine kalcitonina u serumu javlja prije bilo kakvih kliničkih znakova. U ovih bolesnika je koncentracija kalcitonina natašte znatno iznad raspona referentnih vrijednosti (16).

Skladišten u sekretornim granulama s gustom jezgrom, kalcitonin se oslobađa u krvotok stimulacijom provokativnim agensima, poput već navedenog sintetičkog analognog gastrinovog pentapeptida (pentagastrin), koji se veže na izvanstaničnu domenu transmembranskog kolecistokinina (CCK) -B / gastrinski receptor. Zbog izvanredne osjetljivosti, stimulacija izlučivanja kalcitonina

intravenskom injekcijom pentagastrina često se koristi za biokemijsku dijagnozu primarnog ili rekurentnog medularnog karcinoma štitnjače (17).

U slučaju povišenog serumskog kalcitonina (> 20 pg / ml) preporučuje se stimulacijsko testiranje, osobito kod bolesnika s malim kvržicama. Mjerenje kalcitonina u serumu ne može pouzdano razlikovati mikro-MTC (<10 mm) i C staničnu hiperplaziju. U bolesnika sa stimuliranom razinom kalcitonina iznad 100 pg / ml preporučuje se tireoidektomija zbog visokog rizika od MTC-a (18).

Osim u MTC-u, razina Ctn u serumu može se povećati i u bolesnika s kroničnim zatajivanjem bubrega i drugim bolestima, kao što su hiperparatireoidizam, autoimuni tiroiditis, karcinom pluća malih i velikih stanica, karcinom prostate, mastocitoza i različiti intestinalni i plućni neuroendokrini tumori (10).

4.3. Karcinoembrionalni antigen (CEA)

CEA je glikoprotein koji je prvi otkrio Gold i dr. 1965. u tkivu raka debelog crijeva. CEA, uglavnom tumorski marker gastrointestinalnih malignih bolesti, često se koristi za praćenje relapsa bolesti i metastaza. Ipak, treba imati na umu da CEA nije pokazatelj samo za gastrointestinalni sustav te se njegove razine mogu povećati u tijeku i nekih benignih bolesti, uključujući cirozu jetre i upalne bolesti crijeva kao i kod malignih bolesti poput MTC, karcinoma dojke i gušterače. Referentna vrijednost CEA u serumu je do 5 ng/ml. Međutim, postoje brojna stanja koja mogu dovesti do povišenja razine CEA u serumu, uključujući pušenje cigareta, pankreatitis, bilijarnu opstrukciju, vrijed želuca i hipotireozu, ali stupanj povišenosti je znatno manji i rijetko je vidjeti povišenje > 10 ng / ml u tom kontekstu. CEA nije specifični biomarker za MTC. Razine CEA u serumu ne povećavaju se nakon stimulacije kalcijem ili pentagastrinom te mjerenje ovog tumorskog markera nije korisno u ranoj dijagnozi MTC-a. Određivanje razine CEA u serumu korisno je za procjenu napredovanja bolesti u bolesnika s klinički manifestnim MTC-om i za praćenje bolesnika nakon tireoidektomije (10,19).

Pokazalo se da su vrijednosti CEA povišene u 50% bolesnika s MTC-om. Serumaska razina CEA >30 ng/ml većinom ukazuje na metastaze u centralnim i ipsilateralnim limfnim čvorovima i povezana je s manjom vjerojatnosti izlječenja bolesnika operacijskim zahvatom. Razina CEA od 100 ng / mL povezana je s opsežnim zahvaćenjem limfnih čvorova i udaljenim metastazama. CEA je važan biljeg za postoperativno praćenje relapsa u bolesnika s blago povišenim razinama kalcitonina (20).

4.4. Kompjuterizirana tomografija (CT)

CT pretraga je značajna u određivanju smještaja i veličine medularnog karcinoma štitnjače, otkrivanju zahvaćenosti limfnih čvorova i obližnjih struktura. CT pretragom se također može otkriti širenje karcinoma u udaljene organe poput pluća. CT vrata se preporuča napraviti svim bolesnicima sa sumnjom na MTC. CT trbuha i zdjelice omogućuje izvrstan pregled jetre i trbušnih limfnih čvorova, a također je alat za probir nadbubrežne žlijezde kod potencijalnih tumora u bolesnika s dijagnozom medularnog karcinoma štitnjače koji može biti nasljedni tip dok se ne dokaže suprotno (21).

4.5. Magnetska rezonanca (MR)

MRI pruža izvrsnu vizualizaciju metastatskih lezija u mekim tkivima, intraabdominalnim limfnim čvorovima, kostima i jetri i može pomoći u procjeni opsega bolesti tijekom početnog stadija i procjeni odgovora na liječenje. Nekoliko je novih MRI tehnika u onkološkim snimanjima - uključujući MRI cijelog tijela (WB-MRI), DCE tehniku, DWI i integrirani PET / MR (13).

4.6. Ostale dijagnostičke metode

4.6.1. 18F-FDOPA, 18F-FDOPA PET/CT

18F-FDOPA PET/CT osjetljiva je tehnika za otkrivanje metastaza koje nisu otkrivene 18F-FDG-om. U bolesnika s porastom tumorskih markera, stopa otkrivanja metastaza znatno je viša nego kod ostalih metoda snimanja, što je od kliničkog značaja jer se tehnika 18F-FDOPA često izvodi kod pacijenata koji imaju negativne rezultate na konvencionalnim slikama i / ili na 18F-FDG PET / CT. Prema smjernicama Američke udruge štitnjače (ATA) , osjetljivost 18F-FDOPA PET za metastatski / rekurentni MTC iznosi 79-100% (13).

4.6.2. 18F-FDG PET / CT

18F-FDG akumulira se u neoplastičnim stanicama koristeći glukozu kao izvor energije uglavnom prema proliferativnoj aktivnosti neoplastičnih stanica. Međutim, neuroendokrini tumori (NET), uključujući MTC, često pokazuju indolentni tijek i, prema tome, malu akumulaciju 18F-FDG. 18F-FDG PET / CT ne bi se trebalo smatrati metodama dijagnostičkog snimanja prve linije u bolesnika s sumnjom na rekurentni MTC, ali mogao bi biti od velike koristi u otkrivanju recidiva kod pacijenata u kojih se sumnja na agresivniju bolest (13).

4.6.3. Scintigrafija somatostatinskih receptora

Somatostatin (SST) je regulatorni peptid široko rasprostranjen u ljudskom tijelu koji se veže za somatostatinske receptore (SST-R vrste 1–5). Medularni karcinom štitnjače (MTC) pokazuje povećanu ekspresiju somatostatinskih receptora. SST-R ekspresija se može vizualizirati korištenjem konvencionalne scintigrafije ili PET / CT. Razvijeni su noviji radioaktivno obilježeni SST-R analozi (13).

4.6.4. MIBG- metiljodbenzilguanidin

MIBG tehnika koristi radiofarmak obilježen jodom (¹³¹I-MIBG and ¹²³I-MIBG). MIBG se apsorbira u neuroendokrinim stanicama. Tehnika se koristi u dijagnosticiranju feokromocitoma (13).

5. TERAPIJSKI PRISTUP MEDULARNOM KARCINOMU ŠTITNJAČE

Kirurško liječenje je jedina učinkovita terapija za medularni karcinom štitnjače, budući da tumor slabo odgovara na kemoterapiju i radioterapiju. Radioaktivni jod je dio standardnog liječenja papilarnog karcinoma štitnjače, no budući da parafolikularne C-stanice ne apsorbiraju radioaktivni jod ¹³¹I, on je neučinkovit u terapiji MTC. Ne iznenađuje činjenica da se glavne kontroverze vezane za liječenje medularnog karcinoma štitnjače odnose na opseg i vrijeme kirurške intervencije (22).

5.1. TNM klasifikacija i klinički stadiji tumora

5.1.1. TNM klasifikacija

Stadij tumora nam govori o veličini tumora te o njegovoj proširenosti po organizmu.

Najčešće korišten sustav stupnjevanja karcinoma štitnjače je ACJJ TNM (Tumor, Nodus, Metastasis) klasifikacija koja daje tri ključne informacije o tumoru (Tablica 2):

- **T (primarni tumor)** ukazuje na veličinu primarnog tumora i njegov lokalni rast.
- **N (lymph node)** ukazuje na zahvaćenost regionalnih limfnih čvorova tumorom.
- **M (metastaze)** potvrđuje ili isključuje postojanje distalnih metastaza. (od naslova TNM – cancer internet stranica)

Medularni karcinom prati iste kriterije TNM klasifikacije kao i diferencirani karcinomi štitnjače (23).

Tablica 2. TNM klasifikacija za diferencirane karcinome štitnjače (preuzeto s: Mitchell AL, Gandhi A, Scott-Coombes D, Perros P. Management of thyroid cancer: United Kingdom National Multidisciplinary Guidelines. J Laryngol Otol. 2016;130(S2):S150-S160) (23)

PRIMARNI TUMOR (T)

TX: primarni tumor ne može se procijeniti

T0: nema dokaza primarnog tumora

T1: tumor veličine ≤ 2 cm, ograničen na štitnjaču

T1a: tumor veličine ≤ 1 cm, ograničen na štitnjaču

T1b: tumor veličine 1 – 2 cm, ograničen na štitnjaču

T2: tumor veličine 2 – 4 cm, ograničen na štitnjaču

T3: tumor veličine > 4 cm ograničen na štitnjaču ili tumor sa minimalnim širenjem izvan štitnjače (okolno meko tkivo ili m. sternocleidomastoideus)

T4a: tumor prelazi čahuru štitnjače i invadira potkožno tkivo, grkljan, dušnik, jednjak ili n. laryngeus recurrens

T4b: tumor invadira prevertebralnu fasciju i oblaže karotidnu arteriju ili medijastinalne žile

REGIONALNI LIMFNI ČVOROVİ (N)

NX: regionalni limfni čvorovi ne mogu se procijeniti

N0 : nema dokazanih regionalnih metastaza

N1: metastaze u regionalnim limfnim čvorovima

N1a: metastaze u limfnim čvorovima vratne regije (VI) –pretrahealna i prelaringealna

N1b: metastaze u unilateralnim, bilateralnim ili kontralateralnim cervikalnim limfnim čvorovima (regije

I- IV ili V) ili retrofaringealni ili gornji medijastinalni limfni čvorovi (regija VII)

DISTALNE METASTAZE (M)

MX: udaljene metastaze se ne mogu procijeniti

M0: nema udaljenih metastaza

M1: postoje udaljene metastaze

5.1.2 Klinički stadiji tumora

Nakon što se utvrde vrijednosti T, N, M određuje se klinički stadij bolesti koji se označava rimskim brojevima od I do IV (Tablica 3).

Tablica 3. Stadiji medularnog karcinoma štitnjače (Mitchell AL, Gandhi A, Scott-Coombes D, Perros P. Management of thyroid cancer: United Kingdom National Multidisciplinary Guidelines. J Laryngol Otol. 2016;130(S2):S150-S160) (23)

Stadij 1	T1,N0,M0
Stadij 2	T2,T3,T4,N0,M0
Stadij 3	bilo koji T,N1,M0
Stadij 4	bilo koji T,bilo koji N,M1

Kod bolesnika kod kojih se sumnja ili dokaže MCT, potrebno je prije operacijskog zahvata provesti sljedeće pretrage:

- a) Razina kalcitonina i CEA.
- b) Katekolamin i metanefrin u 24-satnoj mokraći (za isključenje feokromocitoma).
- c) Serumski kalcij i PTH (za identificirati ili isključiti hiperparatireoidizam).
- d) UZV, CT ili MR su indicirani u procjeni opsega inicijalnog kirurškog zahvata
- e) Analizu RET protoonkogena treba napraviti poslije operacije nakon što je dijagnoza potvrđena čak i u odsustvu obiteljske anamneze (23).

Totalna tireoidektomija je standardna terapija za bolesnike s medularnim karcinomom štitnjače s obzirom da je karcinom bilateralan i multifokalan u praktički svih bolesnika s hereditarnim tipom i u najmanje 20 % pacijenata sa sporadičnim oblikom bolesti. MTC ima sklonost širenja u regionalne limfne čvorove, a isto tako i sposobnost metastaziranja u kosti, jetra i pluća. Kako maligni tumori štitnjače imaju visoki potencijal širenja u regionalne limfne čvorove, njihovo odstranjenje je često uključeno u kirurško liječenje (23).

Dralle je popularizirao koncept hijerarhije odjeljaka lokalnih regionalnih limfnih čvorova i predložio klasifikaciju koja uključuje sljedeće odjeljke :

- a) desni (C1a) i lijevi cervikocentralni (C1b)

- cervikocentralni odjeljci se protežu od jezične kosti superiorno sve do brahiocefalične vene inferiorno; uključuje pretrahealne i paratrahealne limfne čvorove

b) desni (C2) i lijevi cervikolateralni (C3)

- cervikolateralni odjeljci se protežu od mastoidnih nastavaka superiorno do subklavijalnih vena inferiorno glavne grupe limfnih čvorova povezane su sa jugularnom venom i sa stražnjim vratnim trokutom

c) gornji desni (C4a) i gornji lijevi medijastinalni (C4b)

- medijastinalni odjeljci se protežu od infrabrahiocefalične razine do bifurkacije traheje

Ova jednostavna klasifikacija ima više smisla kada se primjenjuje na medularni karcinom štitnjače od klasične Robbinove klasifikacije koja se koristi za ostale tumore glave i vrata, uključujući skvamozni karcinom i melanom. Koncept „hijerarhije odjeljaka“ omogućava bolje razumijevanje bolesti i njezinog potencijala za širenje te na taj način nudi kirurgu zdrave i logične pretpostavke na kojima će temeljiti kiruršku strategiju. U svih T1 tumora preporuča se učiniti disekciju centralnih vratnih odjeljaka. U svih T2-T4 tumora preporuča se učiniti kompletnu eksciziju centralnog odjeljka i lateralnog odjeljka, bilateralno. Iako strategija resekcije samo značajnih i klinički uključenih čvorova može ponekad biti razumna u liječenju diferenciranog karcinoma štitnjače gdje postoje sigurniji načini liječenja, uključujući radioaktivni jod, takva konzervativna politika nema mjesta u liječenju MTC-a, kod kojeg je radioaktivni jod neučinkovit. Kirurg se često suočava s dilemom pacijenta s MTC-om koji ima očiglednu ili se sumnja na metastatsku bolest. Iako se u ovoj fazi ne može predvidjeti vjerojatni klinički tijek, dobro je poznato da neki pacijenti mogu imati indolentnu bolest i preživjeti godinama unatoč metastazama. Međutim, neadekvatno liječena lokalna bolest može napredovati do teškog pobola s invazijom susjednih organa uključujući jednjak, jugularne vene, karotidne arterije, dušnik i povratni grkljanski živac. Mnogi pacijenti s povišenom koncentracijom kalcitonina nakon tireoidektomije mogu godinama živjeti prije bez komplikacija prije nego što na kraju podlegnu bolesti. Stoga su neki stručnjaci savetovali konzervativan pristup "čekaj i prati", ne savjetujući ponovnu kiruršku intervenciju osim ako ne postoje lokalne komplikacije. Drugi su zagovarali aktivniji pristup, ali često s malo uspjeha (23).

5.2. Preventivna tiroidektomija

U nasljednom MTC-u (MEN IIa, MEN IIb, FMTC), C-stanična hiperplazija je genetski determiniran prekursor koji napreduje do razvoja MTC-a u gotovo svim slučajevima. Stoga je otkrivanje bolesti u fazi premalignih C-stanica glavni klinički cilj u obiteljskih sindroma. Kao primarni probir među

članovima obitelji se dugo koristilo određivanje razine kalcitonina nakon stimulacije pentagastrinom i / ili kalcijem (9,22).

Međutim, veliki nedostatak ovog probira je što zahtjeva od pacijenta redovito godišnje testiranje i tako do minimalno 50. godine života, a ima malu mogućnost razlikovati C-staničnu hiperplaziju od tumora. Međutim, ubrzo je utvrđeno da neki pojedinci imaju normalne vrijednosti kalcitonina, a kasnije se ustanovi da imaju MTC. Također, zbog autosomno dominantne prirode nasljeđivanja ove bolesti, oko 50% članova obitelji neće imati rizik od razvoja MTC-a, pa je nepotrebno prolaziti godine ispitivanja. Identifikacija RET proto-onkogenih mutacija, odgovornih za naslijeđeni oblik MTC-a, omogućila je dramatičan iskorak koji ubrzo ustupljuje mjesto genetskom probiru pomoću DNK analize. Pojavljuju se brojna važna pitanja, a jedno od njih je kada treba provesti profilaktičku tiroidektomiju? Sama činjenica da su neki pacijenti koji su bili podvrgnuti tiroidektomiji zasnovani na genetskom testiranju već imali mikroskopsku bolest, znači da operacija nije bila uistinu 'profilaktička', već rana terapijska. Genetsku analizu treba napraviti što je ranije moguće. Današnje preporuke su da pacijenti s MEN IIa i MTC otkrivenim u djetinjstvu trebaju proći tiroidektomiju do dobi od 6 godina. U slučaju MEN IIb djece, kirurški zahvat treba obaviti u prvoj godini s obzirom na agresivnu prirodu bolesti. Čini se da su metastaze limfnih čvorova krajnje neuobičajene kod djece mlađe od 10 godina. Stoga se sugerira da, ako su razine kalcitonina normalne, centralna disekcija limfnih čvorova nije potrebna kod djece do 10 godina starosti. Daljnja disekcija koja uključuje lateralne odjeljke i povremeno čak i medijastinalne bit će potrebna kod starije djece, one s klinički zahvaćenim čvorovima i one s povišenom razinom kalcitonina (22).

5.3. Radioterapija i kemoterapija

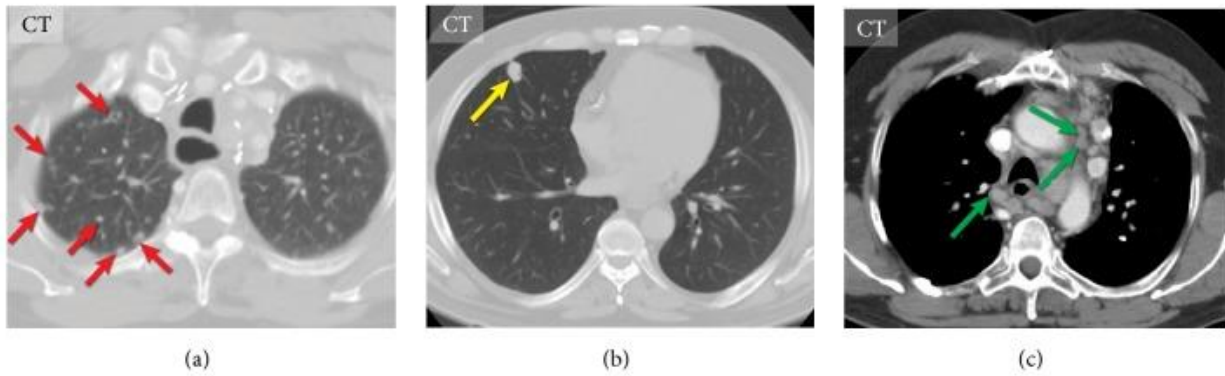
Radioterapija se koristi u kontroliranju lokalnih simptoma u bolesnika s neoperabilnom bolešću i prevenira broj relapsa nakon kirurške operacije u centralnom ili lateralnom odjeljku gdje je došlo do rezidua (23).

Pokazalo se da konvencionalna kemoterapija ima ograničenu učinkovitost u bolesnika s MTC-om. Noviji kemoterapijski agensi, kao što su irinotekan, inhibitor topoizomeraze I, inhibitor toplinskog šoka proteina 90 (Hsp90), trenutno se ocjenjuju u kliničkim ispitivanjima faze II. Imitanib mesilat (Gleevec®; Novartis Pharmaceuticals Corp., East Hanover, NJ, USA) je poznati inhibitor tirozin kinaze koji je već u kliničkoj primjeni protiv kronične mijeloične leukemije i tumora gastrointestinalnog stroma, a djeluje na specifične tirozin kinaze. Studije koje uključuju ovaj lijek izvedene in vitro pokazale su inhibiciju MTC stanica ovisnih o dozi i inhibiciju fosforilacije RET proteina. Hsp90 je još jedna kemoterapijska meta koja je ispitana u MTC-u. U svojoj normalnoj ulozi, stanice tumora prekomjerno ekspimiraju aktivni Hsp90, što dovodi do neregulirane stanične aktivnosti i proliferacije. Lijekovi koji ciljaju komponente novih puteva za Ret-negativne tumore trenutno su pod pokusom, uključujući inhibitore

angiogeneze, inhibitore proteasoma i citotoksičnu kemoterapiju u kombinaciji s inhibitorima tirozin kinaze ili inhibitorima angiogeneze (2).

6. POSTOPERATIVNO PRAĆENJE

Sve pacijente oboljele od MTC potrebno je doživotno pratiti. Uobičajeno je 2-3 mjeseca nakon kirurške terapije mjeriti razine kalcitonina i CEA. Razine kalcitonina i CEA u serumu, u početku se mjere svakih 6 mjeseci prve godine, a zatim jednom godišnje. MTC uključuje genetski heterogene podtipove malignih oboljenja koji pokazuju različite kliničke tijekove od vrlo agresivnih do sporo napredujućih. Smatra se da svaki pacijent s povišenom postoperativnom razinom CTN-a ima metastaze na nepoznatim mjestima i pacijenta treba odmah podvrgnuti sveobuhvatnom snimanju: UZV, CT ili MRI vrata, 18F-FDOPA PET / CT, a zatim ciljano snimanje ovisno o specifičnom zahvatu organa. Značajke na ultrazvuku vrata koje bi trebale pobuditi sumnju na metastaze na limfnim čvorovima uključuju okruglasti oblik uz povećanje anteroposteriornog promjera čvora, nepravilne rubove, kalcifikacije, cistična područja i prokrvljenost limfnog čvora. UZV je manje precizan za otkrivanje metastaza centralnih regija vrata nego lateralnih dijelova, a do 80% pacijenata će imati metastaze na središnjim vratnim čvorovima. Ako se na UZV vrata sumnja na metastatske limfne čvorove, tada je sljedeći korak napraviti CT-a vrata i prsa s pojačanim kontrastom (Slika 3). Ako postoje abnormalnosti na CT-u potrebno je napraviti aspiracijsku citološku punkciju (FNA) limfnog čvora. Pouzdana identifikacija metastaza medijastinalnih limfnih čvorova manjih od 1 cm je izazov jer se medijastinalni limfni čvorovi ispod 1 cm na CT pregledu smatraju normalnim, a FNA ovih čvorova nije izvediva. Stoga, 18F-FDOPA PET / CT može lokalizirati ta mala metastatska žarišta i pružiti smjernice kirurzima. Metastaze na plućima javljaju se u 33% bolesnika s MTC-om. Plućne metastaze u MTC-u mogu imati mikronodularni ili makronodularni izgled. Mikronodularne metastaze imaju nespecifičan izgled, mogu kalcificirati i lako ih se može zamijeniti sa granulomatoznim bolestima, poput tuberkuloze, histoplazmoze ili sarkoidoze. CT je izvrstan za vizualizaciju plućnih metastaza; pojavljuju se kao okrugle lezije mekog tkiva, najčešće u donjim dijelovima plućima. Plućne lezije veće od 5 mm mogu se lako identificirati MR snimanjem; međutim, manji čvorovi se ne mogu detektirati lako. Stoga MR snimanje ne može zamijeniti CT za dijagnozu plućnih metastaza (13).



Slika 3: CT prsnog koša različitih bolesnika s metastatskim medularnim karcinomom štitnjače. Diseminirane plućne metastaze (crvene strelice) (a). Solitarne plućne metastaze (žuta strelica) (b). Opsežna metastatska medijastinalna limfadenopatija (zelene strelice) (c) (Preuzeto s: Kushchayev SV, Kushchayeva YS, Tella SH, Glushko T, Pacak K, Teytelboym OM. Medullary Thyroid Carcinoma: An Update on Imaging. *J Thyroid Res.* 2019;2019:1893047.) (13)

Metastaze na jetri javljaju se kod 25–30% bolesnika s MTC-om i 45% bolesnika s uznapredovalim MTC-om. Na slikovnim pretragama su metastaze u jetri često male, brojne i rasprostranjene po parenhimu; rastu polako, a pacijenti su duže vrijeme bez simptoma. Koštane metastaze javljaju se u 19–54% bolesnika s uznapredovalim MTC-om. Radiološki izgled metastaza u kosti na MTC-u nije specifičan. Na CT-u, lezije mogu biti osteolitičke, osteoblastične ili miješane. Do sada ne postoji jasan odgovor na pitanje koja je tehnika najtočnija za identifikaciju koštanih MTC metastaza, jer nema nedavnih studija koje bi procijenile osjetljivost i specifičnost različitih tehnika snimanja koštanih metastaza MTC-a. Europska organizacija za istraživanje i liječenje karcinoma (EORTC) naglašava superiornost MR snimanja nad koštanom scintigrafijom za otkrivanje svih koštanih metastaza i predlaže upotrebu MR-a cijelog tijela i ¹⁸F-FDOPA PET / CT za otkrivanje MTC lezije kostiju (13).

7. PROGNOZA

Biološko ponašanje medularnih karcinoma može biti povoljno i pokazivati sporu progresiju i dugogodišnje preživljenje, ali može se raditi i o brzo progredirajućim tumorima kod kojih se preživljenje mjeri u mjesecima (9).

Petogodišnje i 10-godišnje preživljavanje medularnih karcinoma je 65–89%, odnosno 71–87% (2). Dobri prognostički pokazatelji su životna dob, ženski spol, veličina tumora, lokalizacija tumora samo u štitnoj žlijezdi, te nepostojanje lokalnih ili udaljenih metastaza (9).

8. ZAHVALE

Zahvaljujem svojoj mentorici doc. dr. sc. Sanji Kusačić Kuna na ljubaznosti i stručnom vodstvu pri izradi ovog diplomskog rada.

Posebno hvala mojim roditeljima na razumijevanju i podršci koju su mi iskazali tijekom mog studija.

9. LITERATURA

1. <https://www.hzjz.hr/sluzba-epidemiologija-prevenција-nezaraznih-bolesti/epidemiologija-raka-stitnjace/>. Pristupljeno 26. lipnja 2020.
2. Stamatakos M, Paraskeva P, Stefanaki C, et al. Medullary thyroid carcinoma: The third most common thyroid cancer reviewed. *Oncol Lett*. 2011;2(1):49-53.
3. <https://www.plivazdravlje.hr/tekst/clanak/16252/Stitnjaca.html>. Pristupljeno 26. lipnja 2020.
4. <https://www.kenhub.com/en/library/anatomy/histology-of-the-thyroid-gland>. Pristupljeno 26. lipnja 2020.
5. Guyton AC, Hall JE. *Medicinska fiziologija*. 12 izd. Zagreb: Medicinska naklada; 2012.
6. Bradamante Ž, Kostović-Knežević L. *Osnove histologije*. Zagreb: Školska knjiga; 2005.
7. <https://www.pinterest.com/pin/329888741440045248>. Pristupljeno 26. lipnja 2020.
8. Damjanov I, Jukić S, Nola M. *Patologija*. 2 izd. Zagreb: Medicinska naklada; 2008.
9. Kojić Katović S, Vasilj A. Preoperacijska dijagnostika medularnog karcinoma štitnjače s osvrtom na citomorfološke značajke i diferencijalnu dijagnozu primarnih i sekundarnih tumora štitnjače. *Acta Med Croatica*. 2014;68:383-388.
10. Wells SA Jr, Asa SL, Dralle H, et al. Revised American Thyroid Association guidelines for the management of medullary thyroid carcinoma. *Thyroid*. 2015;25(6):567-610.
11. Ivančević D, Dodig D, Kusić Z. *Klinička nuklearna medicina*. Zagreb: Medicinska naklada; 1999.
12. Petric V, Bedeković V. Štitnjača. U: Katić V, Kekić B, ur. *Otorinolaringologija*. Zagreb: Naklada Ljevak; 2004.
13. Kushchayev SV, Kushchayeva YS, Tella SH, Glushko T, Pacak K, Teytelboym OM. Medullary Thyroid Carcinoma: An Update on Imaging. *J Thyroid Res*. 2019;2019:1893047.
14. Cabanillas ME, McFadden DG, Durante C. Thyroid cancer. *Lancet*. 2016;388(10061):2783-2795.
15. <http://www.pathologyoutlines.com/imgau/thyroid/thyroidmedullaryBychkov04.jpg>. Pristupljeno 26. lipnja 2020
16. Marijanović V, Dokonal Z, Fosić M, Ugrai V. Testovi stimulacije u dijagnostici medularnog karcinoma štitnjače. *Medicinski vjesnik*. 1986;18:37-9.

17. Machens A, Hauptmann S, Dralle H. Medullary thyroid cancer responsiveness to pentagastrin stimulation: an early surrogate parameter of tumor dissemination? *J Clin Endocrinol Metab.* 2008;93(6):2234-2238.
18. Karges W. Calcitonin determination for early diagnosis of medullary thyroid cancer. *Chirurg.* 2010;81(7):620-626.
19. Asad-Ur-Rahman F, Saif MW. Elevated Level of Serum Carcinoembryonic Antigen (CEA) and Search for a Malignancy: A Case Report. *Cureus.* 2016;8(6):e648.
20. Akbulut S, Sogutcu N. A high level of carcinoembryonic antigen as initial manifestation of medullary thyroid carcinoma in a patient with subclinical hyperthyroidism. *Int Surg.* 2011;96(3):254-259.
21. <https://www.thyroidcancer.com/thyroid-cancer/medullary/diagnosis>. Pristupljeno 26. lipnja 2020.
22. Al-Rawi M, Wheeler MH. Medullary thyroid carcinoma--update and present management controversies. *Ann R Coll Surg Engl.* 2006;88(5):433-438.
23. Mitchell AL, Gandhi A, Scott-Coombes D, Perros P. Management of thyroid cancer: United Kingdom National Multidisciplinary Guidelines. *J Laryngol Otol.* 2016;130(S2):S150-S160

10. ŽIVOTOPIS

Rođena sam 16.04.1991. u Zagrebu, gdje sam pohađala i završila Osnovnu školu „Malešnica” i „Gimnaziju Lucijana Vranjanina”. Nakon toga upisujem Medicinski fakultet u Zagrebu. Tijekom studija sam radila niz studentskih poslova preko Student servisa. Aktivno poznajem engleski jezik, pasivno španjolski i njemački.