

Uzroci manifestnog krvarenja u gornjem gastrointestinalnom traktu u urgentno gastroskopiranih bolesnika

Kovačević, Josip

Master's thesis / Diplomski rad

2014

Degree Grantor / Ustanova koja je dodijelila akademski / stručni stupanj: **University of Zagreb, School of Medicine / Sveučilište u Zagrebu, Medicinski fakultet**

Permanent link / Trajna poveznica: <https://um.nsk.hr/um:nbn:hr:105:005835>

Rights / Prava: [In copyright](#)/[Zaštićeno autorskim pravom.](#)

Download date / Datum preuzimanja: **2024-07-26**



Repository / Repozitorij:

[Dr Med - University of Zagreb School of Medicine Digital Repository](#)



**SVEUČILIŠTE U ZAGREBU
MEDICINSKI FAKULTET**

Josip Kovačević

**Uzroci manifestnog krvarenja u gornjem
gastrointestinalnom traktu u urgentno
gastroskopiranih bolesnika**

DIPLOMSKI RAD



Zagreb, 2014.

Diplomski rad je izrađen u Zavodu za gastroenterologiju i hepatologiju Kliničkog bolničkog centra „Sestre Milosrdnice“ Medicinskog fakulteta Sveučilišta u Zagrebu pod vodstvom prof.dr.sc. Branka Troskota i predan je na ocjenu u akademskoj godini 2013/2014.

SADRŽAJ

1.	SAŽETAK.....	VI
2.	SUMMARY	VI
3.	UVOD	1
5.	PATOFIZIOLOGIJA GASTROINTESTINALNOG KRVARENJA.....	5
6.	SIMPTOMI I ZNAKOVI KRVARENJA IZ GASTROINTESTINALNOG SUSTAVA.....	6
7.	PRISTUP BOLESNIKU S GASTROINTESTINALNIM KRVARENJEM	9
8.	GASTROINTESTINALNE ENDOSKOPSKE PRETRAGE	12
	8.1. Ezofagogastroduodenoskopija (EGD).....	12
	8.2. Ultrazvuk (UZV).....	13
	8.3. Ostale pretrage.....	13
9.	ČESTI UZROCI KRVARENJA	15
	9.1. Peptična ulkusna bolest.....	15
	9.2. Varikoziteti jednjaka	25
	9.3. Mallory-Weissovo sindrom.....	30
	9.4. Stres-gastritis (Ulkus).....	31
	9.5. Vaskularne anomalije koje uzrokuju krvarenje iz gornjeg probavnog sustava	33
	9.5.1. Dieulafojeva malformacija.....	33
	9.5.2. Angiodisplazija	35
	9.5.3. GAVE (vaskularna ektazija antruma želuca)	36
	9.5.4. Tumori želuca	38
10.	ZAHVALA.....	39
11.	LITERATURA	40
12.	ŽIVOTOPIS.....	43

Popis slika

Slika 1. Uzroci krvarenja iz gornjeg probavnog sustava	2
Slika 2. Erozijske sluznice želuca (iz dokumentacije prof.dr.sc. Branka Troskota).....	15
Slika 3. Duodenalni ulkus sa vidljivom krvnom žilom, (Forrest IIa) (www.UpToDate.com).....	16
Slika 4. Gastroskopski prikaz želučanog ulkusa sa prijanjajućim ugruškom (Forrest IIb klasifikacija). (www.UpToDate.com).....	17
Slika 5. Endoskopski prikaz duodenalnog ulkusa. (www.naspghan.org).....	18
Slika 6. Shematski prikaz invazije želučane sluznice H.Pylori. (www.wikipedia.com).....	19
Slika 7. Duodenalni ulkus sekundarno zbog infekcije H.Pylori. (www.naspghan.org).....	20
Slika 8. Shematski prikaz patofiziologije oštećenja želučane sluznice. (www.wikipedia.org)..	21
Slika 9. Aktivno krvarenje u ležećeg pacijenta (iz dokumentacije prof.dr.sc. Branka Troskota)...	22
Slika 10. Endoskopski prikaz ezofagusnog varikoziteta. (www.naspghan.org).....	25
Slika 11. Ezofagusni varikozitet nakon postavljanja prstenastih ligatura. (www.naspghan.org)...28	
Slika 12. Ezofagusni varikozitet (iz dokumentacije prof.dr.sc. Branka Troskota).....	29
Slika 13. Ezofagusni varikozitet (iz dokumentacije prof.dr.sc. Branka Troskota).....	29
Slika 14. Endoskopski prikaz Mallory-Weissova sindroma. (www.wikipedia.org).....	30
Slika 15. Mallory-Weiss-ov razdor (iz dokumentacije prof.dr.sc. Branka Troskota).....	31
Slika 16. Aktivno krvareći ulkus (Forrest I). (www.hindawi.com).....	32
Slika 17. Patologija nastanka Dieulafoyeve lezije. (www.wikipedia.org).....	34
Slika 18. Uspješna hemostaze endoskopskim povezivanjem. (www.omicsonline.org).....	34
Slika 19. Angiodisplazija u tankom crijevu. Prikaz kapsulom. (www.gastrolab.fi).....	36
Slika 20. GAVE. (www.gastrolab.fi).....	36
Slika 21. Karcinom želuca koji spontano krvari (iz dokumentacije prof.dr.sc. Branka Troskota).....	37

Popis tablica

Tablica 1. Podjela gastrointestinalnih krvarenja.	1
Tablica 2. Uzroci nevarikoznog krvarenja iz gornjeg gastrointestinalnog sustava	3
Tablica 3. Razlikovanje znakova krvarenja iz gornjeg i donjeg dijela gastrointestinalnog sustava.....	6
Tablica 4. Simptomi i znakovi krvarenja iz gastrointestinalnog sustava.....	8
Tablica 5. Forrestova klasifikacija krvarenja iz ulkusa želuca i dvanaesnika	23
Tablica 6. Indikacije za operacijsko liječenje ulkusa koji krvari.....	24

1. SAŽETAK

Naslov rada: Uzroci manifestnog krvarenja u gornjem gastrointestinalnom traktu u urgentno gastroskopiranih bolesnika

Student: Josip Kovačević

Krvarenje može nastati na svakom mjestu probavnog (gastrointestinalnog) sustava od usta do anusa, a predstavlja izlaženje krvi iz krvožilnog prostora. Može se pojaviti kao krv u stolici ili povraćenom sadržaju, a može biti i skriveno (okultno) koje se otkriva pretragama. Krvarenje bilo gdje u probavnom sustavu može pogoršati drugi poremećaj krvarenja. Mogući simptomi uključuju povraćanje krvi (*hematemeza*), prolaz crne stolice (*melena*) i prolaz vidljive krvi iz rektuma (*hematokezija*). Crne katranaste stolice obično nastaju zbog krvarenja visoko u probavnom sustavu na primjer želudac i dvanaesnik. Krvarenja iz gastrointestinalnog trakta predstavljaju hitna medicinska stanja koja su često razlog bolničkih liječenja, i rezultiraju velikom stopom morbiditeta i velikim troškovima liječenja. Incidencija krvarenja iz gastrointestinalnog trakta u razvijenim zemljama kreće se između 103-172/100.000 stanovnika godišnje, od čega približno 50% otpada na krvarenje iz gornjeg dijela gastrointestinalnog trakta. Unatoč revolucionarnom napretku u endoskopskoj dijagnostici i terapiji, kao i farmakološkoj terapiji, učestalost pojedinih oblika krvarenja iz gornjeg dijela gastrointestinalnog trakta povećava se, a mortalitet je na razini 70-ih godina 20. stoljeća, što se povezuje sa starenjem populacije, većim komorbiditetom, raširenom upotrebom nesteroidnih antireumatika i antikoagulancija te visokom pojavnošću ciroze jetre. Iako je primjećen trend smanjivanja incidencije krvarenja, nije zamijećeno smanjenje stope mortaliteta ili pojave ponovnog krvarenja. Pretpostavlja se da razlog leži u starenju populacije i pridruženim bolestima. U takvim okolnostima nužno je pronaći prediktivne alate kao što su Glasgow-Blatchfordov i Rockallov bodovni sustav, kojima bi se kod bolesnika s krvarenjem iz gornjeg dijela gastrointestinalnog trakta moglo utvrditi koliko je nužna endoskopska obrada i hospitalizacija. Navedeno bitno pridonosi sigurnosti liječenja i boljitku bolesnika, a značajno utječe i na racionalizaciju liječenja.

2. SUMMARY

Title: Causes of overt upper gastrointestinal bleeding in urgent gastroscopy patients.

Student: Josip Kovačević

Bleeding may occur at any site of the digestive (gastrointestinal) system from the mouth to the anus, and presenting the leakage of blood from the vascular space. It can occur as blood in the stool or vomit content, and may also be hidden (occult)-which can be detected by testing. Bleeding anywhere in the gastrointestinal tract may intensify and result in a second bleeding disorder. Possible symptoms include vomiting blood (hematemesis), passage of black stools (melena) and the passage of visible blood from the rectum (hematochezia). Black tarry stools are typically caused by bleeding in higher parts of the digestive system as the stomach and duodenum. Bleeding from the gastrointestinal tract is a serious medical condition, and is often a reason for hospital admission. This results in high morbidity and high costs of treatment. The incidence of gastrointestinal bleeding in developed countries ranges between 103-172/100.000 inhabitants per year, of which approximately 50% involve bleeding from the upper gastrointestinal tract. Despite revolutionary advances in endoscopic diagnosis and therapy, as well as pharmacological therapy, the frequency of certain types of bleeding from the upper gastrointestinal tract are increased, though mortality continually remains at the same level as the '70s of the 20th century-, all of which is associated with the aging population, higher co-morbidity, the wide spread use of NSAIDs and anticoagulants and the high incidence of liver cirrhosis. Although the observed is a decreased in the incidence of bleeding, there is no reduction in the mortality rate or the occurrence of re-bleeding. It is assumed that the reason lies in the aging population and associated diseases. Through circumstances it is necessary to find predictive tools such as Glasgow and Blatchford's and Rockall's scoring system, which would be in patients with bleeding from the upper gastrointestinal tract helping determine how much endoscopic treatment and hospitalization is required. In conclusion, the following indicated significantly contributes to the security and prosperity of treating patients – a significant impact on the rationalization indicated significantly contributes to the security and prosperity of treating patients, a significant impact on the rationalization of treatment.

3. UVOD

Krvarenje predstavlja izlaženje krvi iz krvožilnih prostora pri čemu dolazi do njenog gubitka i nastanka posljedica koje ovise o količini izgubljene krvi, trajanju i mjestu krvarenja. Krvarenja se mogu u probavnom sustavu podijeliti anatomski, s obzirom na mjesto izlaska krvi iz krvožilnog sustava, na arterijsko, vensko i kapilarno krvarenje. S obzirom na etiologiju krvarenje može nastati zbog mehaničkog oštećenja žile, ishemije, upale, metaboličkih i degenerativnih bolesti, te zbog poremećaja zgrušavanja. Krvarenja mogu biti akutna i kronična **(1)**. Organizam se prilagođava postupnom gubitku krvi bez bitnog poremećaja funkcije aktivacijom homeostatskih mehanizama koji uključuju povećanje neurovegetativne aktivnosti, oslobađanje katekolamina, ACTH, ADH, aldosterona, glikokortikoida i prostaglandina. Pritom je važniji čimbenik brzina gubitka krvi nego volumen izgubljene krvi **(2)**. Akutni gubitak veće količine krvi može biti fatalan jer se kompenzatorni mehanizmi ne aktiviraju.

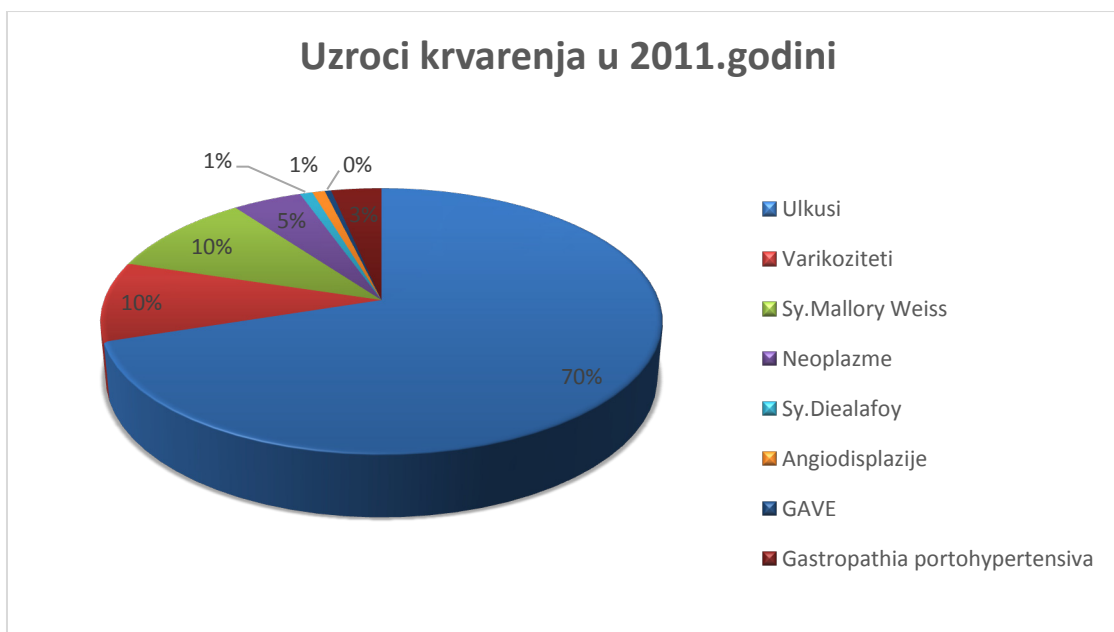
Krvarenja iz probavnog sustava dijelimo s obzirom na anatomsku podjelu na krvarenja iz gornjeg i krvarenja iz donjeg dijela probavnog sustava (tablica 1). Anatomska granica između gornjeg i donjeg dijela probavnog sustava je Treitzov ligament, koji predstavlja spoj duodenuma, jejunuma i duodenojejunalne fleksure sa vezivnim tkivom koje okružuje mezenteričnu i celijačnu arteriju. Kada govorimo o krvarenjima iz gornjeg probavnog sustava tada govorimo o krvarenju iz jednjaka, želuca i dvanaesnika, te ona čine 80 % svih krvarenja iz probavnog sustava (tablica 1) **(2)**.

Tablica 1. Podjela gastrointestinalnih krvarenja. Prema: Vucelić i sur. (2002) str. 192.

Gastrointestinalno krvarenje
Gornji dio probavnog sustava (80% svih krvarenja)
jednjak
želudac
dvanaesnik
međaš Treitzov ligament
Donji dio probavnog sustava (20% svih krvarenja)
jejunum i ileum (2% svih krvarenja)
kolon i rektum (18% svih krvarenja)

Dijagnostika krvarenja iz gornjeg probavnog sustava dijeli se na urgentnu i odloženu endoskopiju. Urgentna endoskopija predstavlja neodgodiv, hitan medicinski postupak u vidu akutnog spašavanja života bolesnika, dok odložena znači postupnu procjenu stanja bolesnika s mogućnošću drugih terapijskih opcija.

U 2011. godini, u Klinici za unutarnje bolesti KBC „Sestre Milosrdnice“ u Zagrebu, bilo je ukupno 477 urgentnih endoskopija zbog krvarenja iz gornjeg probavnog sustava. Temeljem dobivenih podataka utvrđeno je da su najčešći uzroci krvarenja ulkusi, varikoziteti i sy.Mallory-Weiss (slika 1).



Slika 1. Uzroci krvarenja iz gornjeg probavnog sustava (GIT) u 2011. godini u Kliničkom bolničkom centru „Sestre Milosrdnice“.

Podaci o učestalosti krvarenja iz gornjeg probavnog sustava su dobiveni iz baze podataka za 2011. godinu Zavoda za gastroenterologiju i hepatologiju Kliničkog bolničkog centra „Sestre Milosrdnice.“

4. EPIDEMIOLOGIJA KRVARENJA IZ GORNJEG GASTROINTESTINALNOG SUSTAVA

Krvarenje iz gornjeg probavnog sustava je često medicinsko stanje koje rezultira velikom stopom morbiditeta i velikim troškovima liječenja. Procjenjuje se da je godišnja incidencija akutnih krvarenja između 103-172/100.000 stanovnika. Peptički ulkus se spominje kao najčešći uzrok akutnog krvarenja iz gornjeg probavnog sustava (tablica 2). Incidencija je dva puta učestalija u muškaraca nego u žena i raste s dobi. Tradicionalna podjela krvarenja iz gornjeg probavnog sustava se iz povijesnih razloga temeljila ovisno da li je u podlozi bilo krvarenje iz varikoziteta ili nevarikozno krvarenje (tablica 2) (3).

Tablica 2. Uzroci nevarikoznog krvarenja iz gornjeg probavnog trakta. Prema: Ferguson et al. (2005) str.608.

Diagnoza	Incidencija (%)
Peptički ulkus	30-50
Mallory-Weiss-ov razdor	15-20
Erozivni gastritis ili duodentitis	10-15
Ezofagitis	5-10
Neoplazme	1-2
Angiodisplazija ili vaskularne malformacije	5
Ostali	5

Do 50% svih slučajeva krvarenja iz gornjeg probavnog sustava se odnosi na krvarenja iz peptičnog ulkusa, te već dugi niz godina predstavlja najčešći uzrok nevarikoznog krvarenja. Nedavna istraživanja pokazuju da se incidencija peptičnog ulkusa smanjuje ili bar ne raste. Primijećen je trend smanjivanja incidencije krvarenja iz gornjeg probavnog sustava (od 61,7/100.000 na godinu u periodu 1993-1994., do 47/100.000 na godinu u 2000. godini), međutim nema smanjivanja mortaliteta ili pojave ponovnog krvarenja iako je postignut napredak u terapiji i liječenju. Pretpostavlja se da nema smanjenja mortaliteta zbog starenja populacije i pridruženih drugih bolesti. Pacijenti stariji od 80 godina čine 25% od ukupnog broja pacijenata s krvarenjem iz gornjeg probavnog sustava, te 33% hospitaliziranih pacijenata zbog krvarenja iz gornjeg probavnog sustava (4).

U velikom istraživanju Clinical Outcomes Research Initiative (CORI) kojim su obuhvaćeni pacijenti između 1999.-2001. godine, endoskopija napravljena kod akutnih krvarenja otkrila je peptični ulkus kao uzrok krvarenja u samo 1610 (20,1 %) pacijenata od ukupno 7.822 pacijenta. Ova studija je prikazala sluzničnu abnormalnost kao jedan od glavnih razloga krvarenja iz gornjeg probavnog sustava (5).

Incidencija hospitalizacija zbog krvarenja iz gornjeg probavnog sustava je šest puta češća nego zbog krvarenja iz donjeg probavnog sustava (6). Interesantno, prognoza bolesnika s krvarenjem iz gornjeg probavnog sustava se značajno popravlja, bilo da je u podlozi varikozno ili nevarikozno. Ukupni mortalitet zbog krvarenja iz gornjeg probavnog sustava je do 10%, a može dosegnuti i 35% u pacijenata hospitaliziranih sa značajnim komorbiditetima (3).

5. PATOFIZIOLOGIJA GASTROINTESTINALNOG KRVARENJA

Akutni gubitak 10 – 20 % krvi može proći bez značajnih hemodinamskih posljedica, kao i kronični gubitak znatno većih količina krvi. No nagli, veći gubitak krvi dovodi do hemoragijskog šoka i fatalnih posljedica. Blagi gubitak krvi od 10 do 15% intravaskularnog volumena aktivira homeostatske mehanizme, kontrahira se venski bazen, te se krv preraspodjeljuje za održavanje cirkulirajućeg volumena, što je važnije od aktualne mase eritrocita. U težem krvarenju kada je gubitak veći od 15 % intravaskularnog volumena dolazi do zatajivanja kompenzatornih mehanizama. Javljaju se ortostatska hipotenzija veća od 10 mmHg, sinkopa, vrtoglavica, mučnina, znojenje i žeđanje. Porastom srčane frekvencije i snage srčane kontrakcije, te perifernom vazokonstrikcijom i povećanom sekrecijom aldosterona i ADH, raste srčani minutni volumen. Povećana je potrošnja kisika i raste koncentracija laktata u krvi što dovodi do acidoze i razvoja šoka. U teškom krvarenju kojeg karakterizira gubitak više od 30% intravaskularnog volumena dolazi do hipotenzije, pada srčanog minutnog volumena, metaboličke acidoze, ishemije i vazokonstrikcije koje dovode do multiorganskog zatajenja. U bolesnika koji polagano i kronično krvare hematološki parametri govore u prilog hipokromne mikrocitne anemije uz smanjenje zaliha željeza u koštanoj srži. U akutnom gubitku krvi javlja se smanjenje hematokrita koje i u tom slučaju nastaje tek nakon 24 do 72 sata radi prelaska ekstravaskularne tekućine u vaskularne prostore, stoga pad hematokrita služi za procjenu težine krvarenja tek nakon nekoliko dana od krvarenja(2).

6. SIMPTOMI I ZNAKOVI KRVARENJA IZ GASTROINTESTINALNOG SUSTAVA

Simptomi i znakovi krvarenja iz probavnog sustava ovise o količini izgubljene krvi i lokalizaciji krvarenja. Procjena hemodinamskog stanja pacijenta najbolje se definira pažljivom analizom vitalnih parametara. Posturalna hipotenzija inicijalno može biti jedini fizikalni znak, dok se napredovanjem krvarenja javljaju vrtoglavica, mučnina, bljedilo kože, hladno ožnojenje, dispneja, tahikardija, hipotenzija u ležećem položaju, te vazovagalna reakcija s bradikardijom, sinkopa, stenokardija i šok. Sustavni simptomi razvijaju se pri gubitku najmanje od 500-700 ml krvi (7).

Tablica 3. Razlikovanje znakova krvarenja iz gornjeg i donjeg dijela gastrointestinalnog sustava.

Prema: Pulanić R. u Vucelić i sur. (2002) str. 193.

Hematemeza	Melena	Hematokezija	NG sonda**	KL znakovi**
u pravilu označava krvarenje iz gornjeg dijela GI-trakta	moguće krvarenje iz tankog crijeva i cekoascendensa	moguće krvarenje iz gornjeg dijela GI-trakta (u 5% do 10%)	pojava krvi (crvena ili crna= kroz sondu	u krvarenju iz gornjeg dijela GI-trakta
	↓	↓	↓	↓
	usporen prolazak crijevnog sadržaja ili je krvarenje blago (omogućena je razgradnja krvi crijevnim bakterijama)	brzo pražnjenje crijeva (zadržavanje krvi u crijevu < 8h)	krvarenje je iz gornjeg dijela GI-trakta	crijevo je hiperaktivno (čujna je peristaltika)
	(pseudomelena: - preparati željeza ili bizmuta –borovnice, kupine i sl.)	↓	↓	↓
		gubitak krvi više od 1.000 mL	nema krvi: - krvarenje je prestalo ili je - krvarenje iz donjeg dijela GI-trakta -u oko 16% bolesnika s krvarenjem iz dvanaesnika nema krvi na sondu	ureja je povišena (apsorpcija krvnih proteina i deplecija volumena)

*GI-trakt = gastrointestinalni trakt

**NG sonda = nazogastrična sonda

***KL znakovi = klinički znakovi

Hematemeza označava povraćanje krvavog sadržaja, te govori u prilog krvarenja iz gornjeg probavnog sustava. Povraćena krv može biti svježa, crvene boje, kod masivnih krvarenja i aklorhidrije, i tamnosmeđa poput taloga crne kave (tablica 4).

Melena je pojava crne, katranaste stolice i ukazuje na krvarenje iz gornjeg probavnog sustava (tablica 4). Nastaje ukoliko se krv zadržava u crijevu duže od 8 sati, pri čemu hemoglobin reagira sa klorovodičnom kiselinom iz želučanog sekreta pa nastaje hematin, te zbog utjecaja crijevnih bakterija. Da bi bila vidljiva potreban je gubitak od najmanje 200 ml krvi. Diferencijalno dijagnostički u obzir treba uzeti i upotrebu preparata željeza, bizmuta, te prehrambene navike pacijenta (borovnice, cikla i sl.).

Hematokezija je pojava svijetlocrvene ili tamnocrvene krvi kroz rektum. Pojavljuje se u obliku čiste krvi, ugrušaka krvi, krvi pomiješane sa stolicom ili stolice poprskane s krvlju, te krvavog proljeva (tablica 4). Hematokezija govori u prilog krvarenju iz donjeg probavnog sustava ili ukoliko je krvarenje iz gornjeg probavnog sustava veće od 1000 ml (7).

Tablica 4. Simptomi i znakovi krvarenja iz gastrointestinalnog sustava. Prema: Vucelić i sur. (2002)

str. 193.

Hematemeza	Melena	Hematokezija	Okultno krvarenje	Simptomi gubitka krvi
povraćanje krvavog sadržaja	pojava crne katranaste stolice	prolaz svijetlocrvene ili tamnocrvene krvi kroz rektum	gubitak krvi: - kroničan - polagan - na mahove	bljedilo kože i vidljivih sluznica ↓
↓	↓	↓	↓	sinkopa ↓
svježa krv (masivno krvarenje ili aklorhidija)	nastaje ako se krv u crijevu zadržava > 8 h (crna boja od hematina i zbog djelovanja crijevnih bakterija)	može se pojaviti u obliku: - čiste krvi - ugruška - krvi pomiješane sa stolicom ili stolice poprskane krvlju krvavog proljeva	potvrđuje se posebnim testiranjem uzoraka stolice (guaiac – testiranje i sl.)	dispneja ↓
↓	↓			stenokardija ↓
tamnosmeđi ili crni sadržaj (krvarenje je prestalo Hb + HCl = hematin)	potreban je gubitak krvi od najmanje 200 mL krvi			šok

Pojam okultnog krvarenja predstavlja kroničan ili na mahove akutan gubitak krvi i može nastati u bilo kojem dijelu probavnog sustava. Lokalizacija krvarenja na temelju boje stolice nije apsolutna, jer melena se može vidjeti i u krvarenjima iz donjeg probavnog sustava (posebno kod blažih krvarenja u nekih pacijenata s dužim zadržavanjem u crijevu). I hematokezija može biti vidljiva kod masivnog krvarenja iz gornjeg probavnog sustava (8).

7. PRISTUP BOLESNIKU S GASTROINTESTINALNIM KRVARENJEM

S obzirom da krvarenje iz gornjeg probavnog sustava predstavlja hitno medicinsko stanje potrebna je brza i ciljana obrada bolesnika obzirom na prirodu krvarenja (akutno ili kronično) te hemodinamsku stabilnost (2). Temeljita povijest bolesti i poman fizikalni pregled su ključni u procjeni svakog pacijenta koji se prezentira s gastrointestinalnim krvarenjem. Detalji iz povijesti bolesti bilo anamnestički ili heteroanamnestički (ovisno o stanju svijesti pacijenta) mogu pomoći u postavljanju diferencijalne dijagnoze uzroka krvarenja. Podaci o uzimanju nesteroidnih protuupalnih lijekova, ASK, antitrombocitnih sredstava, i antikoagulacijska terapija, kao što su varfarin, predstavljaju važne informacije kako bi stekli uvid u stanje pacijenta. Prethodno krvarenje iz gornjeg probavnog sustava uz poznate podatke o ulkusnoj bolesti, infekcija s H.Pylori, kao i uspješnost korištenja inhibitora protonske pumpe predstavljaju važna pitanja za prilikom inicijalnog pregleda pacijenta. Povezanost s određenim bolestima poput kronične bubrežne insuficijencije, valvularne srčane bolesti te podmakla životna dob predstavljaju veći rizik za negativan ishod kod krvarenja iz gornjeg gastrointestinalnog sustava. Također, u starijoj životnoj dobi, česti uzrok krvarenja su tumori, te bi trebalo misliti i na taj entitet u sklopu diferencijalne dijagnoze (9). Ciljani fizikalni pregled bi trebao biti usmjeren i potpun, te fokusiran na traženje znakova povezanih sa krvarenjem. Inicijalna procjena uključuje digitorektalni pregled, mjerenje vitalnih parametara, detekciju relevantnih znakova poput boje kože i sluznica, pigmentacija, stanja svijesti, teleangiektazija i sl., te osnovne pretrage poput EKG-a, kompletne krvne slike, koagulograma, krvne grupe i Rh faktora, ureje, glukoze u krvi, elektrolita i bilirubina (2). Prisutnost ortostatske hipotenzije može pomoći oko odluke o dodavanju tekućine intravenskim putem. Inicijalna vrijednost hemoglobina, a posebno hematokrita, ne pokazuju pravo stanje jer vrijednosti mogu biti povećane zbog hemokoncentracije. U pacijenta sa nedavnim krvarenjem potrebno je nekoliko sati da dođe do izjednačavanja koncentracije hemoglobina koja je indikativna za gubitak krvi. Jugularni venski tlak uz pregled kože i sluznica služi kao način procjene volumnog statusa. Abdominalni pregled treba započeti traženjem distenzije trbuha, slušanjem crijevnih zvukova stetoskopom, te palpacijom. Pregled kože predstavlja bitni dio pregleda jer nam diferencijalno dijagnostički može pomoći u evaluaciji pacijenata kao i otkrivanju uzroka. Promatranjem možemo

opaziti žuticu, palmarni eritem, spider naevuse. Boja stolice je subjektivan znak i ne bi smjela biti ključna u donošenju odluke o uzorku krvarenja. Ključna komponenta bi trebao biti digitalni rektalni pregled. Pacijenti sa krvarenjem iz gornjeg probavnog sustava se mogu prezentirati s hematokezijom, iako je takva situacija vrlo rijetka. Krvarenje iz gornjeg probavnog sustava koje se prezentira sa hematokezijom je indikativno za brzo i svježije krvarenje i uobičajeno je vidljivo s hemodinamskom nestabilnošću, ali na mogućnost krvarenja se i dalje treba misliti iako je pacijent hemodinamski stabilan. Također, jako krvarenje može biti bezbolno, ali odsutnost boli ne smije onemogućiti pravilnu evaluaciju kod traženja uzroka krvarenja iz gornjeg probavnog sustava (9). Izgubljeni volumen nadoknađuje se infuzijom kristaloidnih i koloidnih otopina, a određeni su pacijentovim kardiopulmonalnim stanjem koje se mora monitorirati. Kod bolesnika sa nedovoljnom oksigenacijom koristimo masku za kisik ili primjenu kisika preko nazalnih kanila. Bolesnicima s plućnim i srčanim bolestima treba pratiti plinove u arterijskoj krvi. U njih je metabolička acidoza odraz hipoksije zbog slabe perfuzije. Svi pacijenti koji su primljeni pod slikom akutnog krvarenja iz gornjeg gastrointestinalnog sustava, a hemodinamski su nestabilni trebaju biti adekvatno zbrinuti na odjelima intenzivne njege.

Kako krvarenjem ne gubimo isključivo volumen cirkulirajuće krvi nego i stanice, odluku o transfuziji donosimo na temelju :

- bolesnikovom hemodinamskom stanju
- osobinama krvarenje (akutno ili kronično)
- dinamici procjene hematokrita
- pratećim kardiopulmonalnim bolestima

Ako i samo ako, se bolesnik javi pod slikom akutnog masivnog krvarenja, sa kliničkom slikom šoka, te vrijednostima hematokrita manjima od 20-25%, slabom oksigenacijom (anginozne tegobe), potrebno je dati transfuziju pune krvi. Ako se pak izgubi preko 3L volumena krvi, krvni pripravak je potrebno zagrijati zbog sprječavanja mogućnosti hipotermije. Ako pacijent kojim slučajem ima kompromitiranu koagulaciju, posebno kod ciroze jetre, dodaje se svježije smrznuta plazma, i to nakon svake druge ili treće transfuzije resuspendiranih eritrocita, dok ako nema poremećaja koagulacije,

potrebno je dodati samo svježe smrznutu plazmu zbog deficita čimbenika koagulacije u danoj krvi. Česta komplikacije ciroze jetre je hepatalna encefalopatija, koja se kod pacijenata pod slikom krvarenja, kao posljedica dugotrajne ciroze nastoji spriječiti lavažom želuca te davanjem neomicina ili laktuloze per os ili kroz sondu ako je bolesnik bez svijesti (2).

8. GASTROINTESTINALNE ENDOSKOPSKE PRETRAGE

Gastrointestinalna endoskopija obuhvaća sve metode vizualnog pregleda unutrašnjosti cjevastih probavnih organa. Endoskopski instrument ima fleksibilnu cijev s optičkim uređajem na vrhu, što omogućuje neposredni pregled sluznice različitih dijelova probavne cijevi. Radni kanal u cijevi endoskopa pruža mogućnost izvođenja različitih dijagnostičkih i terapijskih zahvata kao što su biopsija sluznice za patohistološku analizu, zaustavljanje krvarenja, polipektomija, postavljanje intraluminalnih proteza i dr. Moguće su komplikacije krvarenje, perforacija organa, infekcija i druge (10).

8.1. Ezofagogastroduodenoskopija (EGD)

Dijagnoza bolesti i lokalizacija lezija u probavnom sustavu dugo su se temeljile na neizravnom radiološkom pregledu u crno-bijeloj tehnici. Pojavnom savitljivog endoskopa promatranje pod kontrolom oka pridonijelo je definitivno boljoj dijagnostici, ali i terapiji mnogih lezija (2).

Stoga je endoskopija najbolji alat za dijagnosticiranje krvarenja i konačno kao terapijska mjera za pacijente s akutnim krvarenjem. Poboljšanja u endoskopskoj tehnologiji i vještina endoskopičara očito su smanjili potrebu za operacijama i intervencijskom radiologijom kao dijagnostičkim i terapijskim postupcima za zaustavljanje krvarenja iz gornjeg probavnog sustava (9).

Ezofagogastroduodenoskopija (EGD) omogućuje izravni pregled sluznice i peristaltičkih kontrakcija jednjaka, želuca, i početnog dijela tankog crijeva. *Indicirana je* u razjašnjenju: bolova u epigastriju, disfagije, dispepsije, prikrivenog ili manifestnog krvarenja iz probavnog sustava, pri sumnji na zloćudni tumor itd. EGD predstavlja zlatni standard u dijagnostici bolesti jednjaka i gastroduodenuma.

Kontraindikacije su: nesuradljivost bolesnika, akutni srčani infarkt, kardiorespiratorna insuficijencija, sumnja na perforaciju šupljeg organa (10). Procjenjuje se da je prekomjerna uporaba gornje endoskopske pretrage između 5.1% do čak 31%. Najčešći razlozi su dispeptične smetnje zbog kojih se bolesnici odmah upute na endoskopsku pretragu bez prethodne antisekretorne terapije. Neke studije upućuju na to da je dispeptičnim bolesnicima odmah bolje učiniti endoskopsku pretragu jer je to jeftinije nego odmah započeti antisekretornom terapijom. Budući da se kod većine bolesnika tegobe ponavljaju, prije ili kasnije će se morati učiniti endoskopska pretraga.

Stoga se kriteriji za dijagnostičku korist moraju temeljiti na kliničkoj i laboratorijskoj procjeni da će ova pretraga biti od koristi (9). Aktivno krvarenje (spurting ili curenje) ili nevidljiva krvna žila, ima najveći potencijal za ponovno krvarenje, od čak 43% i 55%. Ovi podaci nam mogu pomoći o konačnoj odluci za otpuštanje pacijenta, bolnički prijem ili prijem na odjel intenzivne njege. Ako je klinički dokazano rekurentno krvarenje, ezofagogastroduodenoskopiju treba ponoviti te učiniti ponovnu hemostazu ako je potrebno. U pacijenata sa krvarenjem iz gornjeg probavnog sustava kao posljedica peptičnog ulkusa, ponovno krvarenje se javlja u 10-30% slučajeva kod pacijenata sa visokim rizikom (11).

8.2.Ultrazvuk (UZV)

Korištenje ultrazvuka kao sporedne metode za slučajeve krvarenja iz gornjeg probavnog sustava nije novi koncept u gastroenterologiji. Brojni autori opisuju upotrebu ultrazvuka kod gastroezofagusnih varikoziteta i drugih kliničkih entiteta povezanih sa portalnom hipertenzijom U literaturi se sve više navodi upotreba endoskopskog ultrazvuka kod nevarikoznog krvarenja. Izvješća pokazuju sve veću upotrebu kao dodatnog dijagnostičnog sredstva kod *peptičnih krvarenja, Dieulafoy lezije, te procjenu hemobilije*. Neki autori smatraju kako bi bilo dobro napraviti dopler UZV prije i poslije endoskopskog zahvata kako bi se osigurala bolja hemostaza (9).

8.3.Ostale pretrage

Nuklearno medicinska metoda snimanja tehnecijem služi za detekciju krvarenja brzine protoka većeg od 0,04 ml/min. Najčešće se koriste tehnecijem obilježeni eritrociti. Metoda se u današnjoj eri endoskopije koristi izuzetno rijetko. Pojednosti tih pretraga u dijagnostici krvarenja su korisne ali nisu dio akutnog pristupa pacijentu sa krvarenjem (10).

Angiografija se kao dijagnostička metoda koristi razmjerno rijetko i to prilikom nemogućnosti postavljanje dijagnoze ezofagogastroduodenoskopijom ili kolonoskopijom. Dijagnostika ekstravazacije krvi u lumen probavne cijevi moguća je samo ako tijekom pretrage lezija aktivno krvari i to brzinom većom od 0,5 ml/min. Tarapijska primjena obuhvaća intraarterijsko infundiranje

vazopresina i transkatetersku embolizaciju. Komplikacije pretrage su hematomi, tromboza femoralne arterije, reakcija na kontrastno sredstvo, ishemija crijeva i tranzitorna ishemijska ataka.

CT abdomen primjenjuje se rijetko, a dobra je dijagnostička metoda kod sumnje na aortoenteralno krvarenje, odnosno na krvarenje iz tumora.

Bežična kapsula sada se koristi kao dijagnostički alat za razne gastrointestinalne poremećaje, uključujući Crohnovu bolest, celijakiju i okultna gastrointestinalna krvarenja. U današnje vrijeme ova se tehnika snimanja ne koristi kod akutnih krvarenja zbog dugotrajnosti pretrage kao i cijene, međutim, klinička upotreba u evaluaciji nejasne etiologije krvarenja je opravdana (9).

9. ČESTI UZROCI KRVARENJA

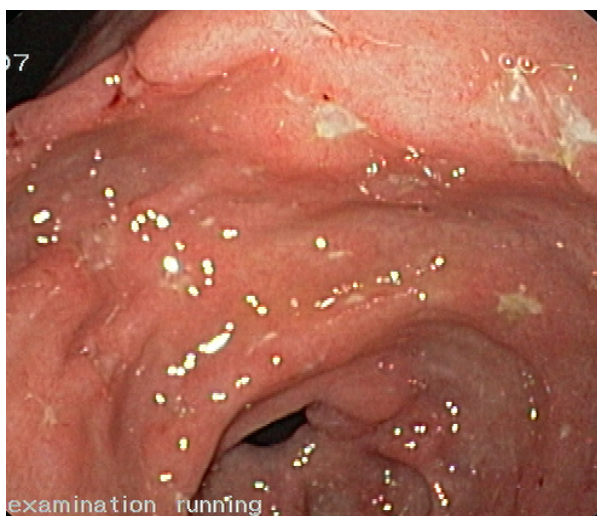Iako jednak, želudac i duodenum čine oko 10 % duljine i 5 % površine epitela probavnog sustava, oko 80 % svih krvarenja iz probavnog sustava otpada na te dijelove (2).

Najčešći uzroci krvarenja iz gornjeg probavnog sustava su peptična ulkusna bolest, ezofagealni varikoziteti sa ili bez portalne hipertenzivne gastropatije, ezofagitis, Mallory-Weiss sindrom, angiodisplazija, novotvorine i Dieulafojeva lezija (5,12-14).

Među rjeđe uzroke krvarenja iz gornjeg dijela probavnog sustava ubrajaju se, hemobilija, hemosukus pankreatikus i aortoenteralna fistula(8).

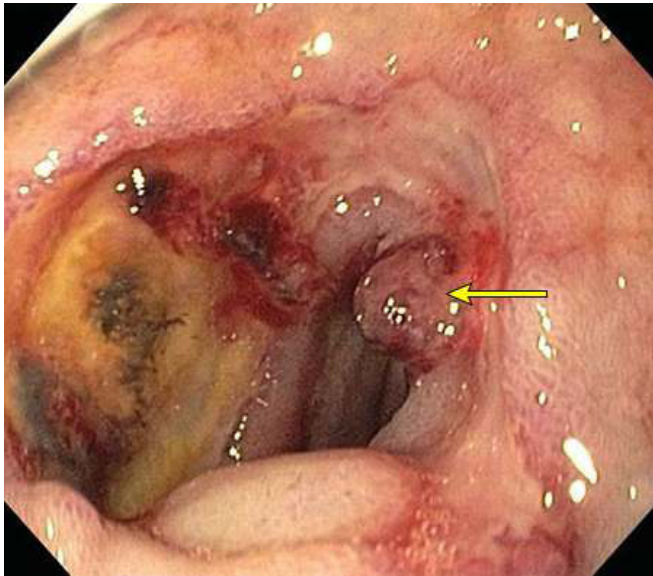
9.1. Peptična ulkusna bolest

Ulkus označuje lokaliziranu, histološki definiranu leziju sluznice nastalu zbog narušene ravnoteže između agresivnih čimbenika (želučana kiselina, pepsin i dr.) i obrambenih mehanizama sluznice gastroduodenuma. Spektar je oštećenja sluznice ili sluznice i dubljih slojeva stjenke probavne cijevi širok i obuhvaća makroskopski nevidljivo oštećenje sluznice, upalne promjene, erozije i ulkuse. Može se naći na bilo kojem mjestu koje je u doticaju sa acidopeptičnim čimbenikom, ponajviše želudac i dvanaesnik, dok rjeđe u jednjaku, proksimalnom jejunumu, te u području Meckelova divertikula. Eroziije označuju nekrotičnu leziju površinskih slojeva sluznice, bez zahvaćanja *lamina muscularis mucosae* (slika 2).



Slika 2. Eroziije sluznice želuca (iz dokumentacije prof.dr.sc. Branka Troškota)

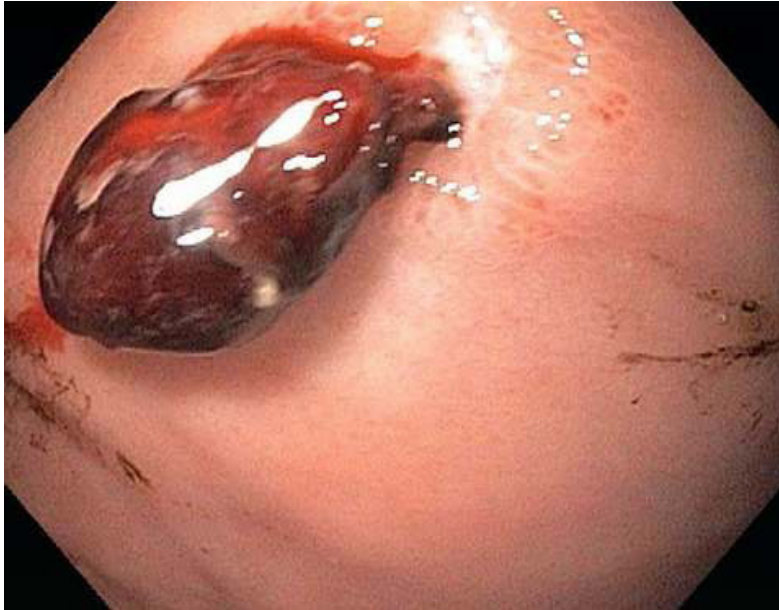
Ulkus je ograničena, okrugla, zvjezdolika ili linearna nekrotična lezija koja zahvaća kompletnu sluznicu ili još i dublje strukture (10).



Slika 3. Duodenalni ulkus sa vidljivom krvnom žilom, (Forrest IIa) Prema: www.UpToDate.com

Želučani i/ili duodenalni ulkusi (slika 3) čine 46% do 50 % slučajeva krvarenja iz gornjeg probavnog sustava. Krvarenje je češće iz ulkusa duodenuma (26%) nego iz ulkusa želuca (20%) (2). Četiri su glavna rizična čimbenika nastanka ulkusa i posljedičnog krvarenja; infekcija *Helicobacter pylori*, „zloupotreba“ nesteroidnih protuupalnih lijekova (NSAIDs), stres ulkusi, ekscesivno izlučivanje želučane kiseline. Smanjenjem utjecaja ili uklanjanjem rizičnih čimbenika smanjuje se pojavnost ulkusa i ponovna krvarenja (15-18).

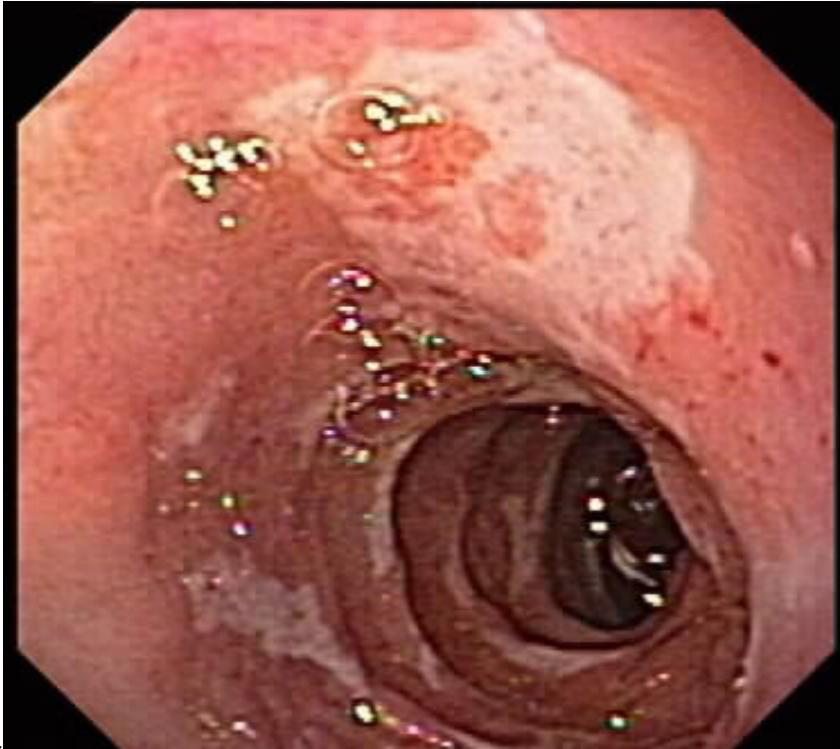
Mjesta na kojima se nalaze peptički ulkusi vezana su za zone prijelaza različitih tipova želučane sluznice. Tako su mjesta najjačeg tkivnog odgovora na infekciju ujedno i mjesta najčešće pojave ulkusa. To su prijelaz kardije u korpus, korpusa u antrum i antruma u duodenum. Želučani (ventrikularni) ulkusi (slika 4) najčešće se pojavljuju na granici antralne i korpusne (sekretorne) sluznice. Uz ventrikularne ulkuse koji su povezani s infekcijom *H.Pylori* nalazi se antralni gastritis, dok uz one povezane sa upotrebom NSAR kroničnog aktivnog gastritisa nema.



Slika 4. Gastroskopski prikaz želučanog ulkusa sa prijanjajućim ugruškom (Forrest IIb klasifikacija).

Prema: www.UpToDate.com

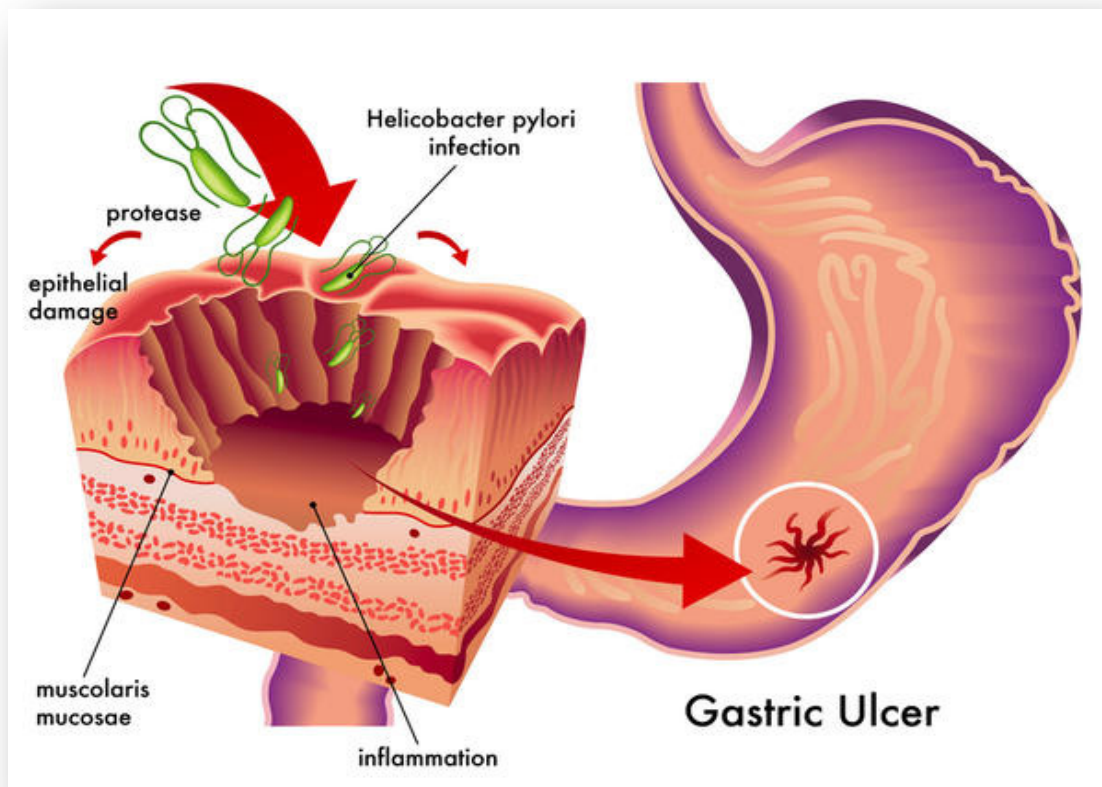
Duodenalni se ulkusi (Slika 3. i 5.) najčešće nalaze u proksimalnom dijelu bulbosa dvanaesnika. I ventrikularni i duodenalni ulkusi su najčešće solitarni, iako se do u 20% bolesnika nađe više ulkusa, a erozije se uz ulkuse nalaze često. Ulkus u prepiloričnoj regiji (distalni želučani ulkus) se razvija na podlozi difuznog antralnog gastritisa u zoni prijelaza antruma i duodenuma koja je pomaknuta malo proksimalnije od pilorusa. Klinički ima karakteristike duodenalnog ulkusa i obilježava ga povećana sekrecija želučane kiseline. Ulkusi na proksimalnim lokalizacijama, angularno i na korpusu želuca se razvijaju na podlozi multifokalnog atrofičnog gastritisa, u pravilu na maloj krivini. Kako je u multifokalnom atrofičnom gastritisu broj parijetalnih stanica normalan ili smanjen, klinički ga obilježava smanjeno lučenje želučane kiseline. Razvojne promjene od difuznog antralnog do multifokalnog atrofičnog gastritisa traju desetljećima. Time se objašnjava veća učestalost tih ulkusa u starijoj životnoj dobi, koji su ujedno i lokalizirani sve proksimalnije (19).



Slika 5. Endoskopski prikaz duodenalnog ulkusa. Prema: www.naspghan.org

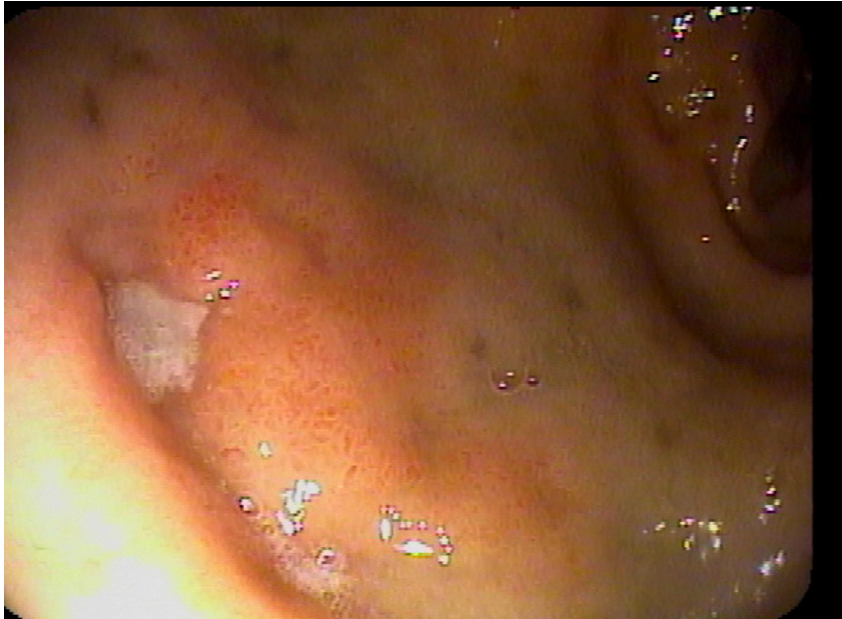Česti uzroci peptičnog ulkusa jesu infekcija bakterijom *H.Pylori*, *ASK*, *nesteroidni antireumatici (NSAR)* i *stres*. Rijetki su uzroci hipersekretorna stanja u lučenju HCl (hiperplazija antralnih G-stanica, gastrinom, mastocitoza, bazofilna leukemija), virusne infekcije (HSV, CMV) vaskularna insuficijencija, kemoterapija i iradijacijska terapija.

Helicobacter pylori (*H.Pylori*) je gram-negativni, asporogeni, kratki, zavnuti štapić, specifično adaptiran za kolonizaciju želuca i preživljavanje u kiselom mediju, što naposljetku uzrokuje gastritis, peptični ulkus i karcinom. *H.Pylori* je karcinogen I reda (20). Bakterija posjeduje mnoštvo virulentnih faktora koji joj pomažu naseliti i oštetiti sluznicu. Bakterija isprva kolonizira antrum, ali poslije migrira prema proksimalnim želučanim dijelovima. Kolonizacija želučanog epitela ima kao posljedicu pojavu upalne reakcije te izazivanje specifičnog staničnog i humoralnog odgovora.



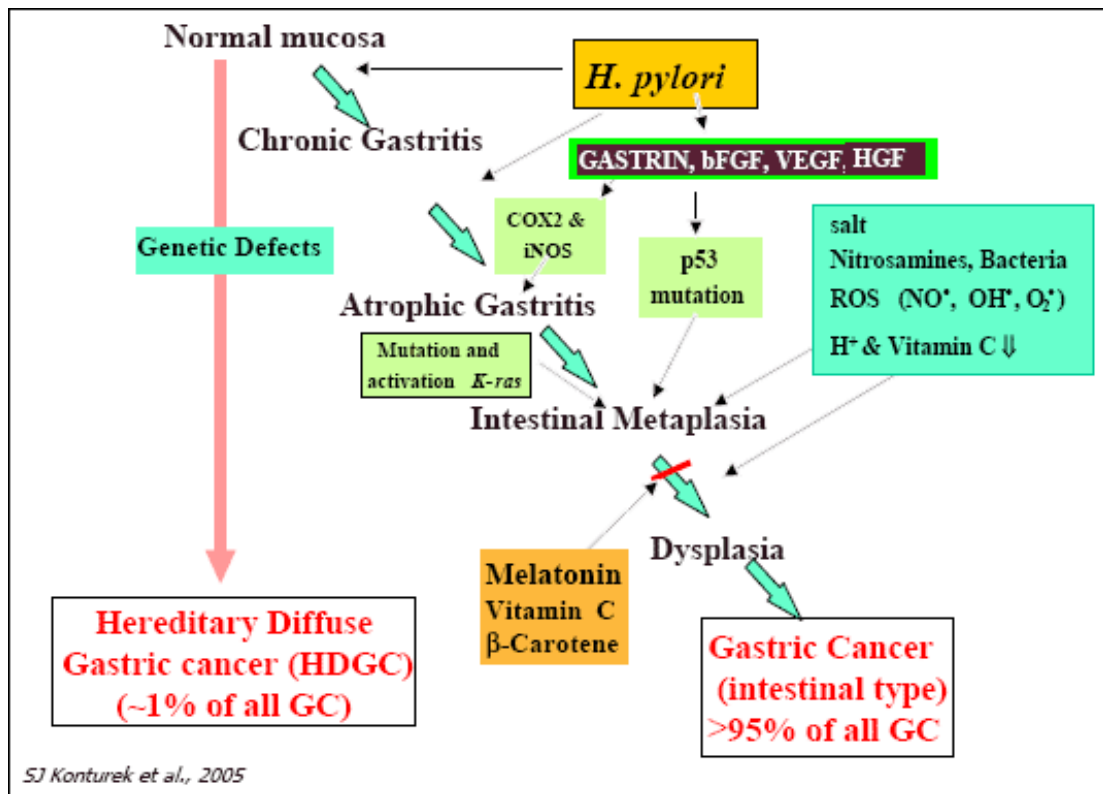
Slika 6. Shematski prikaz invazije želučane sluznice H.Pylori. Prema: www.wikipedia.com

H.pylori pomoću enzima ureaze stvara neutralni mikrookoliš u lumenu želuca. Zahvaljujući unipolarnim flagelama, bakterija se brzo kreće iz lumena želuca, gdje je nizak pH, prema sluznici gdje joj viši pH omogućuje optimalan razvoj (slika 6). Vjerojatno najvažniji faktor virulencije jest *CAG* (cytotoxin-associated gene). Sojevi H.Pylori koji imaju *CAG* češće uzrokuju peptičke ulkuse i želučani karcinom, od onih koji ga nemaju. Cytotoxin-associated antigen (CagA), protein kodiran na *cag*, biva translociran u citosol epitelnih stanica, gdje se ponaša kao onkoprotein u nastajanju želučanog karcinoma povezanog s H.pylori (21). Inicijalna infekcija H.Pylori se događa u djetinjstvu, međutim može se, ponekad, nova infekcija pojaviti i kod odraslih. Svi pojedinci razviju upalni i imunološki odgovor na H.Pylori, no bolesti koje se povezuju s tom bakterijom, kao što su akutni gastritis, želučani i duodenalni ulkus (slika 7.), želučani adenokarcinom, se pojavljuju dominantno u odraslih (20,21).



Slika 7. Duodenalni ulkus sekundarno zbog infekcije *H.Pylori*. Prema: www.naspghan.org

Patofiziologija nastanka duodenalnog ulkusa nije potpuno utvrđena. Pretpostavlja se da dugotrajna infekcija antruma bakterijom *H.Pylori* (slika 6.) uzrokuje trajnu hipergastrinemiju i hiperklorhidriju, koje dovode do pojave želučane metaplazije u duodenalnoj sluznici i do naseljavanja *H.Pylori*. Upala narušava obrambene mehanizme i dovodi do razvoja ulkusa. Prema drugoj hipotezi *H.Pylori* izaziva povećano lučenje solne kiseline te direktnim i indirektnim djelovanjem bakterije i proinflamatornih citokina, izaziva smanjenje lučenja duodenalnih prostaglandina.



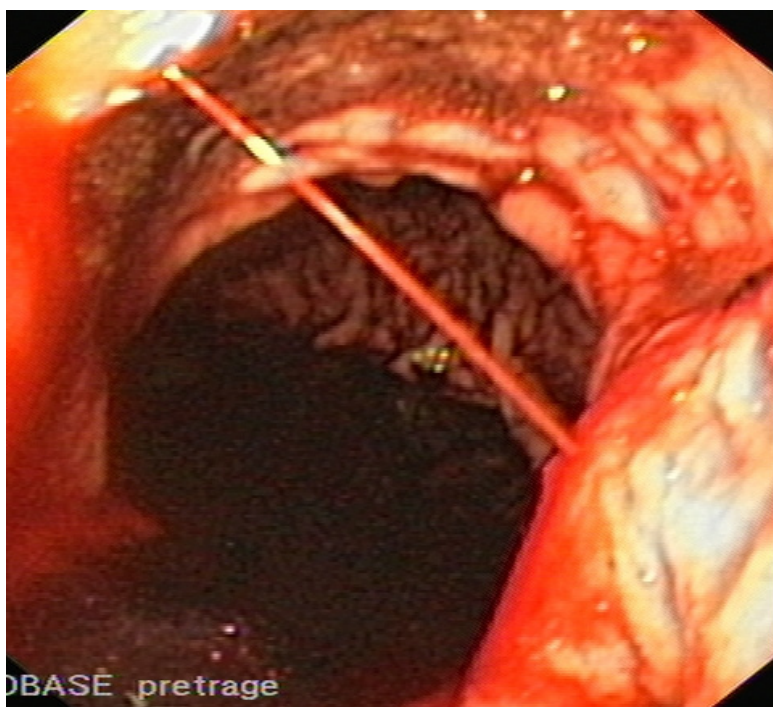
Slika 8. Shematski prikaz patofiziologije oštećenja želučane sluznice. Prema: www.wikipedia.org

H. Pylori kolonizira želučanu sluznicu gotovo polovice svjetske populacije, a prevalencija varira između različitih država kao i unutar jedne zemlje. U zemljama u razvoju, kao što su istočna Azija i dijelovi Južne Amerike, 80% stanovništva je inficirano do 20. godine života. S druge strane, u razvijenim zemljama poput Francuske, SAD-a i Australije, prevalencija infekcije je niska te doseže 40% u dobi od 40 godina. Međutim, važno je napomenuti da čak i u tim zemljama postoje razlike. Dokazano je da je infekcija *H. pylori*, osim sa socioekonomskim statusom, povezana i sa dobi; starenjem se povećava broj inficiranih. U SAD-u je prevalencija niska među bijelcima i bogatima, a visoka kod socijalno ugroženih grupa i imigranata. Razlika među etničkim grupama sličnog socioekonomskog statusa ukazuje na bitne komponente okoliša i genetike. Iako je infekcija *H. Pylori* obično kronična, primjećena je spontana eliminacija i u razvijenim i nerazvijenim zemljama (21).

Bakterija se prenosi oralno-oralnim ili fekalno-oralnim načinom. Važnost uloge *H. Pylori* u nastanku duodenalnog ulkusa očitava se u činjenici da je infekcija prisutna u 85-100% bolesnika, a u bolesnika s ventrikularnim ulkusom u 58-92% (10).

NSAR i ASK štetno djeluju na sluznicu probavnog trakta inhibicijom sinteze prostaglandina, ali i izravnim topičkim djelovanjem na sluznicu. Više od 80% bolesnika s ozbiljnim komplikacijama uzrokovanim uzimanjem ASK-a i NSAR-a nema upozoravajuće dispeptične simptome(6,22-26).

Stres može izazvati spektar promjena na sluznici, od superficijalnih oštećenja do ulkusa s komplikacijama. Primarni događaj je poremećaj protoka krvi, posljedična ishemija te oštećenje svih čimbenika obrane sluznice. Stres ulkusi (slika 9) nastaju u sepsi, šoku, politraumi, te teškim opeklinama (Curlingovi ulkusi), oštećenju SZS-a (Cushingovi ulkusi), zatajenju bubrega, jetre ili nakon transplantacijskih zahvata.



Slika 9. Aktivno krvarenje u ležećeg pacijenta (iz dokumentacije prof.dr.sc. Branka Troskota)

U kliničkoj slici krvarenja iz gornjeg probavnog sustava glavni simptom je epigastrična bol, koja ima karakter pečenja ili žarenja, može se širiti u leđa ili prema desnom rebrenom luku što obično označuje komplikaciju: penetraciju u gasteraču, odnosno u jetru. Iznenadni oštri i jaki bolovi upućuju na perforaciju. Bol se u duodenalnom ulkusu pojavljuje na prazan želudac, nakon 2-3 sata poslije obroka, a u dvije trećine bolesnika u ranim ponoćnim satima. Nakon uzimanja manje količine hrane ili antacida bol prestaje.

U bolesnika s ventrikularnim ulkusom bol se pojavljuje unutar jednog sata od uzimanja hrane, a uzimanje hrane u želji da se bol olakša često dovodi i do pogoršanja bolova. Žgaravica je česta u bolesnika s duodenalnim ulkusom. Pojava melene ili hematemeze upućuje na sangvinirajući ulkus. Ulkus može biti i bez simptoma: 1-2% endoskopiranih potpuno asimptomatskih osoba imalo je peptični ulkus, a oko 20% bolesnika s perforiranim ili krvarećim ulkusom nije prije komplikacija imalo tegobe.

Dobro uzeta anamneza prva je dijagnostička stepenica. Fizikalnim pregledom nalazimo bolnu osjetljivost u epigastriju i u gornjoj medijalnoj liniji, a ima i veliku vrijednost za otkrivanje mogućih komplikacija ulkusa (perforacija, krvarenje, retencija sadržaja gastroduodenuma). Zlatni dijagnostički standard za bolesnike sa simptomima ulkusne bolesti jest ezofagogastroduodenoskopija (EGD).

EGD predstavlja i terapijsku i dijagnostičku metodu izbora, s visokim postotkom senzitivnosti i specifičnosti. Na početnom gastroskopskom pregledu krvarenje se klasificira zbog daljnjeg liječenja i prognoze, odnosno procjene rizika od krvarenja. Rizik se procjenjuje prema modificiranoj Forrestovoj klasifikaciji navedenoj u tablici 5.

Tablica 5. Forrestova klasifikacija krvarenja iz ulkusa želuca i dvanaesnika. Koristi se za procjenu rizika ponovnog krvarenja i nastavka daljnjeg liječenja.

I	Aktivno krvarenje
I a	Arterijsko krvarenje u mlazu
I b	Krvarenje u obliku sijevanja ili kapanja
II	Znakovi nedavnog krvarenja
II a	Vidljiva žila ne krvari
II b	Adherentni ugrušak
II c	Crno dno ulkusa
III	Nema znakova krvarenja, baza ulkusa je čista

Po toj klasifikaciji u I. kategoriju ubrajaju se aktivna krvarenja, a u II. kategoriju znakovi nedavnog krvarenja, a III. slučajevi bez ikakvih naznaka da je bilo krvarenja. U skladu s tom klasifikacijom mogućnost da unutar 72 sata dođe do ponovnog krvarenja (ako postoji vidljiva krvna žila bez aktivnog krvarenja, IIa) postoji u 50 do 80% bolesnika. Ulkus koji krvari, što je potvrđeno endoskopskim pregledom (Forrest I), u 90 do 100% bolesnika će ponovno prokvariti. U najvećem broju slučajeva (oko 80%) krvarenje iz ulkusa želuca i duodenuma spontano prestaje.

U onih bolesnika koji jače krvare liječenje započinje s nadoknadom krvnog volumena kristaloidnim i koloidnim otopinama, i to prije endoskopskog pregleda. Gastroduodenoskopijom se otkriva mjesto krvarenja. Ako krvarenje nije prestalo spontano indicirana je *endoskopska hemostaza* (za Forrest I i II) koja se temelji na koagulacijskoj nekrozi žile koja krvari i okolnog tkiva (termičkoj ili laserskoj) ili izazivanju tromboze i sklerozacije takve žile pomoću različitih sredstava.

Nakon uspješne endoskopske hemostaze indicirana je medikamentna terapija ulkusne bolesti. Inhibitori protonske pumpe (omeprazol, pantopazol) pokazali su se učinkovitijim od blokatora H₂-receptora (cimetidin, ranitidin) u smanjenju rizika od ponovnog krvarenja u bolesnika s Forrest II krvarenjem. Međutim, kod aktivnog krvarenja (Forrest I) djelotvornost im je malena. U slučaju da bolesnik ponovno prokvariti poslije endoskopske hemostaze indicirano je kirurško liječenje. Najčešće ponovno krvarenje nastaje unutar 72 sata nakon endoskopskog postupka. Operacijsko liječenje je indicirano i u bolesnika koji su već jednom krvarili.

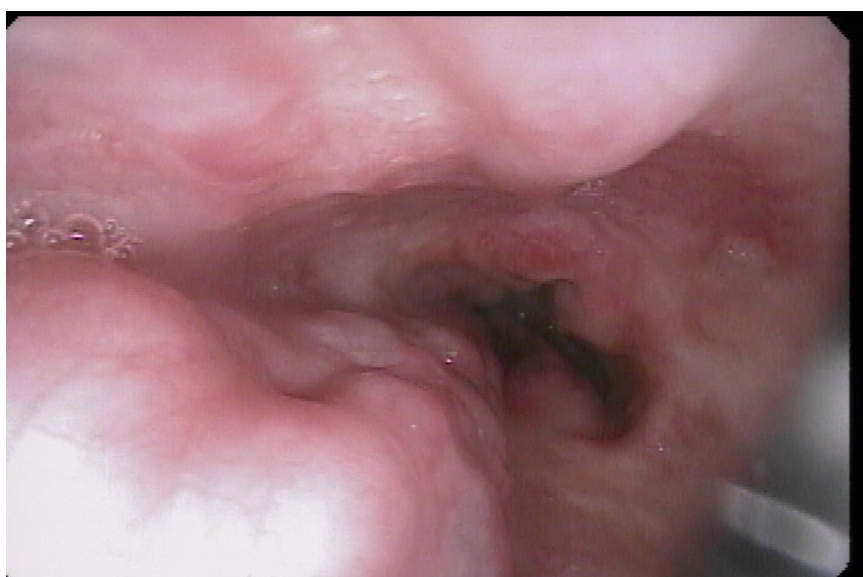Indikacije za operacijsko liječenje ulkusa koji krvari nabrojani su u tablici 6.

Tablica 6. Indikacije za operacijsko liječenje ulkusa koji krvari

1	Teško krvarenje koje ugrožava život unatoč nadoknadi krvnog volumena
2	Neuspjeh endoskopske hemostaze (perzistentno krvarenje)
3	Prolongirano krvarenje s gubitkom više od 50% krvnog volumena (>5 jedinica krvi)

9.2.Varikoziteti jednjaka

Krvarenje iz varikoziteta jednjaka i gornjeg dijela želuca od svih krvarenja iz probavnog sustava na drugom je mjestu po učestalosti, a na prvom po smrtnosti. U 60% bolesnika s cirozom jetre nastaju varikozne promjene na submukoznom venskom pleksusu jednjaka i proksimalnom dijelu želuca. Trećina (30%) bolesnika će prokvariti unutar dvije godine od postavljanja dijagnoze. Na krvarenje treba posumnjati ako bolesnik ima cirozu jetre, povraća svježu krv i ima melenu. Stopa smrtnosti kod prvog krvarenja je visoka, iznosi 30-50% (27).



Slika 10. Endoskopski prikaz ezofagusnog varikoziteta. Prema: www.naspgghan.org

Najčešći razlog nastanka varikoziteta jednjaka (slika 10) je ciroza jetre sa svojim komplikacijama. Protok krvi kroz jetru u normalnim okolnostima iznosi oko 1,5 L/min, od čega dvije trećine protoka i oko polovice opskrbe jetre kisikom otpada na portalni krvotok. Dobro oksigenirana krv hepatalne arterije miješa se potpuno unutar jetrenih sinusoida sa slabo oksigeniranom portalnom venskom krvi. Nakon sinusoida krv odlazi u hepatalne venule, hepatalne vene i napokon u donju šuplju venu. Kretanje krvi u portalnome venskom sustavu održava portalni gradijent tlaka, tj. razlika tlakova između portalnog i sistemskoga venskog sustava. Taj gradijent tlaka je, prema Ohmovu zakonu, jednak umnošku portalnog protoka i krvožilnog otpora tom protoku.

Porast portalnog tlaka može prema tomu biti prouzročen ili porastom portalnog protoka ili porastom otpora u portalnoj veni. Kada portalni tlak dosegne kritičnu vrijednost (portalna hipertenzija definira se inače kao gradijent tlaka hepatalne vene >5 mmHg), počinju se razvijati portosistemne kolaterale. Glavne kolaterale čine varikoziteti jednjaka i želuca, hemoroidi, rekanalizirana umbilikalna vena (koja komunicira s venama trbušne stijenke) i retroperitonealne vene te mjesta prethodnih abdominalnih operacija (npr. ileostoma). Očekivalo bi se da će razvoj kolaterala dekompresijom sniziti portalni tlak, ali, paradoksalno, broj i veličina kolaterala proporcionalni su stupnju povišenja portalnog tlaka. Uzrok tomu je činjenica da za vrijeme razvoja kolaterala dolazi do kompenzatornog povećanja splahnhičkog arterijskog protoka, odnosno dotoka krvi usustav portalne vene, čime se održava portalna hipertenzija.

Varikoziteti jednjaka su proširene vene koje se protežu od *lamine proprije* do *submukoze jednjaka* (Slika 7.). Najizraženiji su 2 do 3 cm iznad gastroezofagealnog spoja. Opskrbljuju ih v. gastrica sinistra i vv. gastricae breves (izlaze iz v. lienalis), a putem perforirajućih vena komuniciraju s paraezofagealnim spletom vena te se dreniraju u v. azygos. Varikoziteti jednjaka često se nastavljaju u varikozitete kardije i fundusa želuca, ali varikoziteti u fundusu, corpusu i antrumu želuca mogu biti prisutni i bez varikoziteta jednjaka. Varikoziteti u fundusu želuca imaju posebno visok rizik od krvarenja. Portalnu gastropatiju karakterizira proširenje kapilara i vena u mukozi i submukozi želuca s pratećom blagom upalom sluznice. Endoskopski, sluznica izgleda kao mozaični ili “snake skin” (zmijska koža) uzorak u blagom obliku gastropatije, a u teškom obliku se uz to nalaze i difuzne krvareće erozije. Portalna gastropatija uzrokuje 10 do 20% svih akutnih krvarenja u bolesnika s portalnom hipertenzijom, a čest je uzrok i kroničnoga gubitka krvi. Već u blagoj portalnoj gastropatiji krvarenje se javlja u oko 30% bolesnika, dok je u onih s teškom gastropatijom akutno krvarenje prisutno u 60%, a kronično u više od 90% bolesnika. Varikoziteti jednjaka rupturiraju najčešće u okolici gastroezofagealnog spoja. Rizik od rupture je to veći što je variks veći i njegova stijenka tanja, a portalni tlak viši.

Varikoziteti se klasificiraju prema Beppuu u tri stupnja:

I. stupanj označava male varikozitete jednjaka koji nestaju na insuflaciju zraka;

II. stupanj označava srednje velike tortuozne varikse kojizauzimaju manje od trećine lumena jednjaka

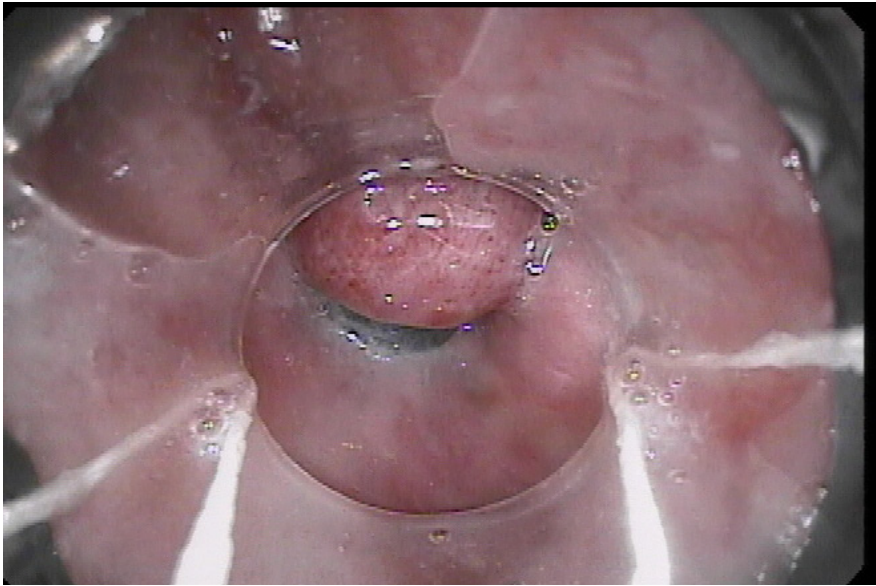
III stupanj klasificiraju se veliki konfluirajući variksi koji zauzimaju više od trećine lumena.

Posebno se još gleda prisutnost tzv. crvenih pjega i modrica na varikozitetu (“cherry red spots” i “red wale markings”) koji znače lokalnu slabost stijenke (variksi na samim variksima) te označavaju dodatan rizik od rupture. Što se tiče tlaka, varikoziteti gotovo nikad ne krvare kod gradijenta tlaka hepatalne vene ispod 12 mmHg. Nesteroidni antiinflamatorni lijekovi mogu inducirati krvarenje iz varikoziteta te se ne preporučuju kod bolesnika s portalnom hipertenzijom. Postoje pretpostavke i o ulozi bakterijskih infekcija u precipitiranju krvarenja. U liječenju prvo treba započeti s nadoknadom krvnog volumena koju u bolesnika s cirozom valja provoditi oprezno. Uz cirozu postoji i hiperaldosteronizam te dolazi do retencije kalija i vode te pogoršanja ascitesa i perifernih edema. Procjena nadoknade krvi i krvnog volumena mora biti točna jer obilne transfuzije povećavaju centralni venski tlak i pogoršavaju portalnu hipertenziju. Infuzija somatostatina ili njegovog sintetičkog analoga oktreotida, snižava tlak u portalnom krvotoku smanjenjem splanhičnog protoka krvi. Oni su se pokazali učinkovitijim od vazopresina osobito u kombinaciji s endoskopskim oblicima liječenja (27).

Balon tamponadom, Sengstaken-Blakemoreovom sondom privremeno kontroliramo krvarenje kada ga početnom endoskopijom nije moguće zaustaviti. Ta mjera indicirana je u vrlo malom postotku (do 10%) pacijenata. Korist tamponade je ograničena i glavna svrha je privremeno dobivanje na vremenu do stabilizacije pacijenta, te se zato često i zove „*lat. ultimum refugium*“ ili „mjera zadnjeg pribježišta“. Nakon odstranjivanja sonde ponovno krvarenje se javlja u 25 do 50% bolesnika.

Endoskopska skleroterapija ili endoskopsko postavljanje gumenih prstenova (ligatura) najčešće se koristi za kontrolu krvarenja varikoziteta jednjaka. Hitnu skleroterapiju valja načiniti pri prvom endoskopskom pregledu. U prvom zahvatu uspjeh u zaustavljanju krvarenja iznosi 70%, dok se u

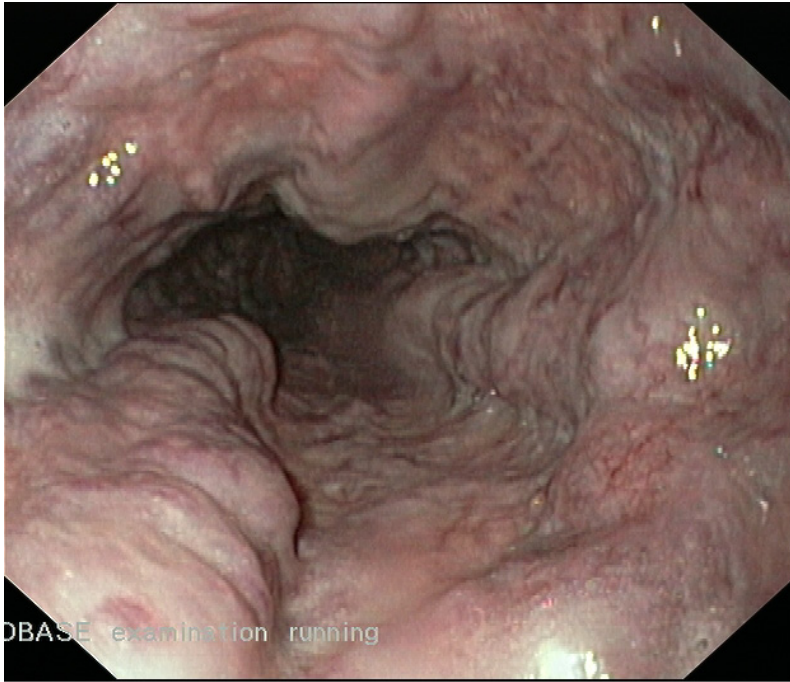
drugom uspjeh ostvaruje u 90% do 95%. Nakon postignute kontrole krvarenja zahvat je potrebno ponoviti za 5 do 10 dana, a zatim u razmacima od jednog do tri tjedna dok se ne postigne obliteracija varikoziteta. Dok se ne završi liječenje opasnost od krvarenja je velika. Endoskopsko postavljanje elastičnih prstenastih ligatura mehanički je oblik zaustavljanja krvarenja iz varikoziteta te se tako drži djelotvornijim načinom od skleroterapije (Slika 11).



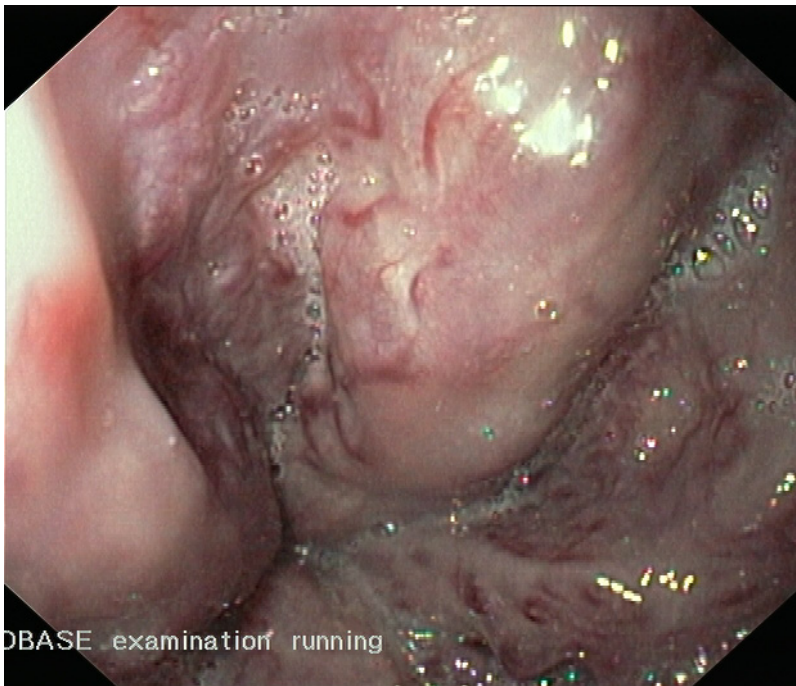
Slika 11. Ezofagealni varikozitet nakon endoskopskog postavljanja prstenastih ligatura. Prema: www.naspghan.org

Neoperacijska dekompresija portalnog venskog sustava postiže se *transjugularnim intrahepatičkim portosistemnim shuntom (TIPS)*. Ona se sastoji od stvaranja kanala između portalnih i hepatičkih vena perkutanima putem i postavljanja metalne proteze (stenta) promjera 8 do 10mm kako bi se osigurala prohodnost shunta. Taj način je vrlo djelotvoran, ali poslije dvije godine stenoza ili začepljenje nalazi se u više od 50% bolesnika.

Kirurško postavljanje *portosistemnih shuntova* danas se rijetko koristi zbog visoke stope smrtnosti. Nakon TIPS-a ili kirurški načinjenog shunta obično slijedi *transplantacija jetre* (19).



Slika 12.Ezofagusni varikozitet (iz dokumentacije prof.dr.sc. Branka Troškota)

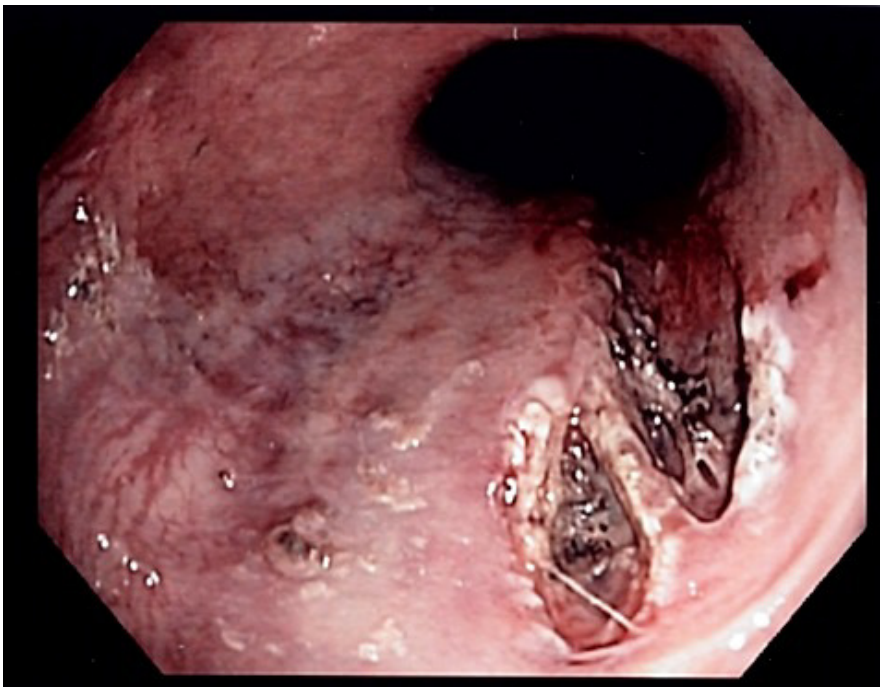


Slika 13.Ezofagusni varikozitet (iz dokumentacije prof.dr.sc. Branka Troškota)

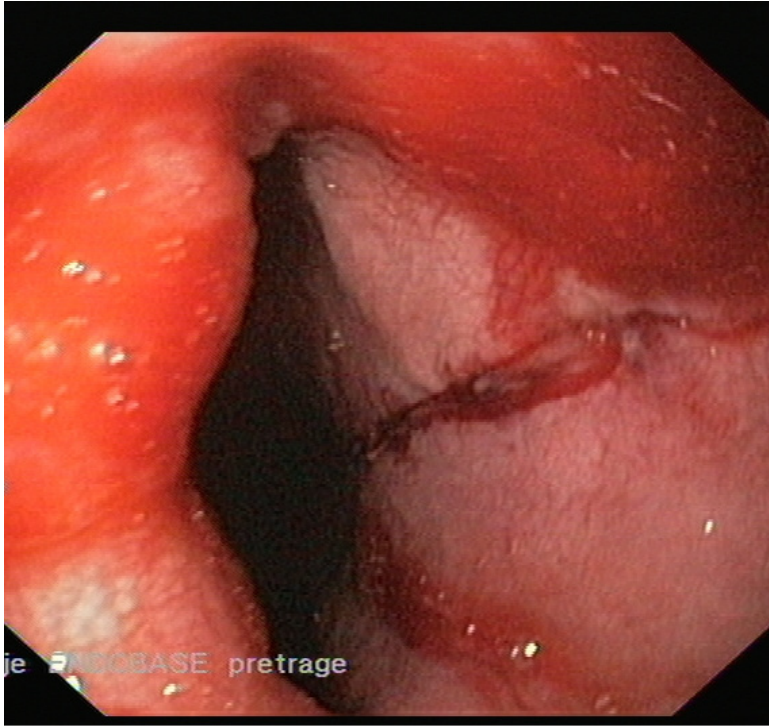
9.3.Mallory-Weissov sindrom

Mallory-Weiss sindrom je naziv za krvarenje iz pukotina sluznice probavnog sustava na mjestu spoja jednjaka i želuca, najčešće nastalim kao posljedica snažnog povraćanja ili kašljanja. Vjeruje se kako porast intragastričnog tlaka uz nerelaksiranu kardiju izaziva razdor sluznice. Javlja se kao uzrok krvarenju u 5% do 15% slučajeva krvarenja iz gornjeg probavnog sustava. Stanje je učestalije sa alkoholizmom i poremećajima prehrane. Stanje su prvi opisali 1929. godine. G. Kenneth Mallory i Soma-Weiss na 15 bolesnika alkoholičara (19).

Bolest se najčešće u početku prezentira povraćanjem želučanog sadržaja bez krvi, zatim kao *hematemeza (povraćanje krvi)* nakon snažnog povraćanja ili kao melena (crna stolica). U većini slučajeva krvarenje spontano prestane, rijetko je toliko obilno da ugrožava život. Klinički je važno razlikovati Mallory-Weissov sindrom od Boerhaaveova sindroma koji karakteriziraju transmuralna laceracija i ruptura jednjaka. Za potvrdu dijagnoze izvodi se endoskopija (slika 14 i 15) i odmah se kod nalaza perzistentnog krvarenja učini kauterizacija (29).



Slika 14.Endoskopski prikaz Mallory-Weissova sindroma. Prema:www.wikipedia.org



Slika 15. Mallory-Weiss-ov razdor (iz dokumentacije prof.dr.sc. Branka Troskota)

9.4. Stres-gastritis (Ulkus)

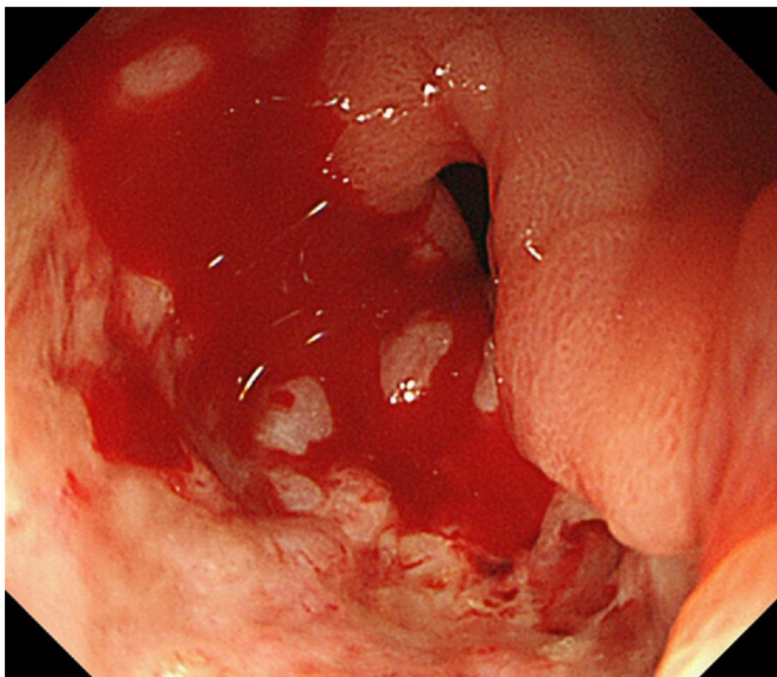
Stresom induciran (potaknut) gastritis, također nazvan stres erozivni sindrom, stres ulkus, sindrom erozije sluznice s površinskim krvarenjem kod akutno teško bolesnih, ili kod onih koji su izloženi ekstremnom fiziološkom stresu, rezultira difuznim površinskim erozijama sluznice iz kojih bolesnik umjereno krvari i obično krvarenje spontano prestaje, iako može doći i do krvarenja koje može ugroziti život. Stres-induciran gastritis ima varijabilnu kliničku prezentaciju poput povraćanja želučanog sadržaja u obliku zrna kave (coffee ground), melene, hematemeze, i ortostaze. Visok stupanj kliničke svijesti (eng. clinical awareness) je ključ za ranu dijagnostiku. Pacijenti koji mogu imati povećani rizik od stres gastritisa su oni s masivnim opeklinama, ozljedama glave povezanih s povišenim intrakranijalnim tlakom, sepsom, teška trauma, i višestruko zatajenje organskih sustava.

Stres-gastritis (ulkus) je želučana ekspresija višestrukog zatajenja organa u teških bolesnika (30). Javlja se u 1% do 3% slučajeva uzroka krvarenja iz gornjeg probavnog sustava. Smrtnost od stres-gastritisa je vrlo visoka (50%) (19).

Od pretraga radimo laboratorijska ispitivanja: *hematokrit, koagulacijski profil*, dok od postupaka *nazogastričnu sondu i ispiranje (lavaža) želuca*. Nazogastrična sonda je koristan test kako bi potvrdili prisutnost krvi u gornjem dijelu probavnog trakta i kvantificirali količinu krvi. Profilaksa stres gastritisa je ključna u sprječavanju nastanka krvarenja. Potrebno je pratiti želučani pH čija ciljna vrijednost mora biti $\text{pH} > 4,0$. Ako je razina pH ispod ciljne vrijednosti, potrebno je udvostručenje doze lijeka koji je korišten, ako je pacijent već bio na profilaksoj terapiji. Od farmakoterapije koristimo sljedeće lijekove:

- Sukralfat: Primarni lijek za profilaksu
- Histaminski (H₂) blokatori receptora (npr. ranitidin, famotidin, cimetidin, nizatidin)
- Inhibitori protonske pumpe (npr. esomeprazol, pantoprazol)

Postoji li manifestno krvarenje potrebna je nadoknada krvnog volumena, transfuzija krvi, korekcija koagulacijskih poremećaja i medikamentna terapija. Uspjeh liječenja tim načinom je 80%. Različiti uspjeh se bilježi i endoskopskom hemostazom, embolizacijom i selektivnom kateterizacijom lijeve želučane arterije s kontinuiranom infuzijom vazopresina. U malom broju bolesnika zbog lošeg ishoda potrebno je kirurško liječenje (30).



Slika 16. Aktivno krvareći ulkus (Forrest I). Prema: www.hindawi.com


9.5. Vaskularne anomalije koje uzrokuju krvarenje iz gornjeg probavnog sustava

Vaskularne anomalije su rijetko uzrok krvarenja iz gornjeg probavnog sustava (manje od 5%), i češće uzrokuju krvarenja iz kolona. Vaskularne promjene zbog kojih dolazi do krvarenja iz gornjeg dijela probavnog sustava su: *Dieulafojeva malformacija*, *vaskularna ektazija antruma želuca* i *angiodisplazije*.

9.5.1. Dieulafojeva malformacija

To je vaskularna lezija koja je rijedak uzrok krvarenja iz gornjeg dijela probavnog sustava. Češće se javlja u muškaraca nego u žena, posebno iza petog desetljeća. S obzirom da su ova krvarenja najčešće masivna i rekurentna, predstavlja jedan od najopasnijih i potencijalno smrtnosnih uzroka krvarenja. Lezija je najčešće lokalizirana u proksimalnom dijelu želuca (75% slučajeva). Tipično se nalazi 6 do 10 cm od ezofagogastričnog spoja, najčešće u predjelu male krivine. Slične lezije su identificirane u jednjaku, bulbusu duodenuma, jejunumu, ileumu, kolorektumu, analnom kanalu te čak i u bronhu. Dijagnoza se često teško postavlja.

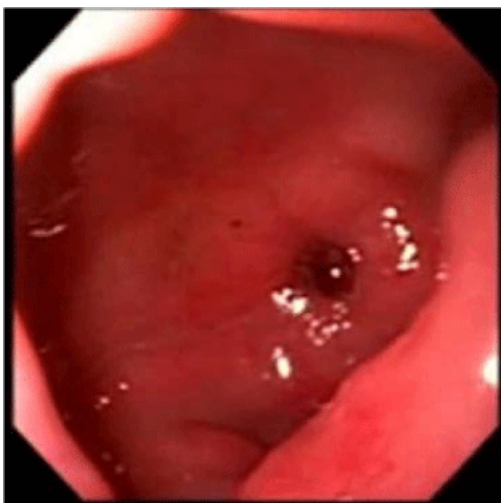Postoji nekoliko teorija koje su pokušale definirati anatomske osnove ove bolesti. Inicijalno se smatralo da je lezija posljedica vaskularne aneurizme unutar zida želuca uzrokovane arteriosklerozom. Drugi autori su smatrali da se radi o urođenoj ili stečenoj vaskularnoj malformaciji. Danas je opće prihvaćeno mišljenje da je izvor krvarenja abnormalno velika arterija koja se nalazi unutar submukoze. Arterijska krvna žila uvijek ima veliki promjer, najčešće između 1-3 mm, nalazi se neposredno ispod mukoze i ima tortuozni tok različite duljine. Histološkim pregledima nisu nađeni znakovi duboke ulceracije, niti penetracija laminae muscularis mucosae. Na mjestu rupture ne postoji inflamatorna reakcija, što govori u prilog da osnovni patološki proces nije uzrokovan acidopeptičnim sadržajem. Histološki nisu nađeni znakovi vaskulitisa, arterioskleroze niti elastičnog vezivnog tkiva i postojanje aneurizme (slika 17).



Slika 17. Patologija nastanka Dieulafoyeve lezije. (engl. h-hemorrhage, krvarenje. a-artery, arterija)

Prema: (www.wikipedia.org.)

Zbog intermitentnog krvarenja, dijagnoza pri inicijalnoj endoskopiji se postavlja u 60% slučajeva, zbog čega je potrebno nekoliko ponavljanih endoskopskih pregleda. Ukoliko se dijagnoza postavlja endoskopski, potrebno je učiniti hemostazu nekom od metoda: multipolarnom elektrokoagulacijom, heater probom, beskontaktnom laser fotokoagulacijom, ili injekcijskom skleroterapijom (Slika 18). Kirurško liječenje je rezervirano za pacijente kod kojih endoskopski tretman nije uspio. Ukoliko u trenutku kirurškog postupka nema aktivnog krvarenja postavljanje dijagnoze može biti otežano. Preporuča se izvođenje visoke gastrotomije i detaljan pregled mukoze želuca. Ovim je moguće napraviti potpunu patohistološku analizu i potvrdu dijagnoze. Zbog mogućnosti ponovnog krvarenja ne savjetuje se šav ligatura ili elektrokoagulacija lezije.



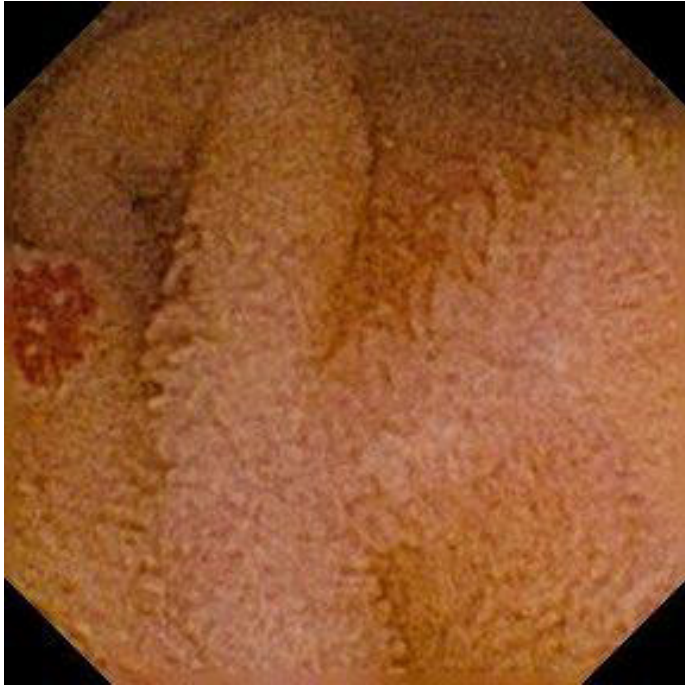Slika 18. Dieulafoyeva lezija Prema: www.omicsonline.org

9.5.2. Angiodisplazija

Angiodisplazija je vaskularna malformacija s abnormalnom dilatacijom krvnih žila sluznice i submukoze. Riječ je o lokaliziranoj arterijsko-venskoj malformaciji koja uglavnom nastaje u cekumu i uzlaznom kolonu ali može nastati u bilo kojem dijelu probavne cijevi, pa tako i u želucu.

Kao uzrok krvarenja javlja se u 2% do 4% slučajeva. Klinički se očituje kroničnim krvarenjem. U patologiji ove bolesti opisuju se krvne žile sluznice i submukoze kao izvijugane i proširene, stanjene stijenke, katkada smještene ispod epitela. Ruptura angiodisplazije u želucu je rijetka, dok se u 20% slučajeva javlja kao uzrok krvarenja iz donjeg dijela probavnog sustava. Krvarenje je tada akutno i masivno ili povremeno i kronično koje se očituje sideropeničnom anemijom (19).

Dijele se u prirođene i stečene. Od prirođenih riječ je o nasljednoj hemoragičkoj teleangiektaziji (Rendu-Osler-Weber sindrom). Hereditarna hemoragijska teleangiektazija (Syndroma Rendu-Osler-Weber) je rijetka bolest koja spada u skupinu autosomno-dominantnih poremećaja, a karakterizirana je vaskularnim poremećajima kože i unutarnjih organa (gastrointestinalni trakt, pluća, mozak). Javlja se s učestalošću od 1 – 2 bolesnika na 100.000 stanovnika i podjednako je zastupljena u oba spola. Nasljeđuje se autosomno-dominantno, a u malog broja bolesnika bolest se javlja prvi put u obitelji kao posljedica mutacije gena. Bolest započinje učestalim krvarenjem iz nosa i to je najčešći znak bolesti prije 21. godine života. Gastrointestinalna krvarenja pojavljuju se obično nakon 50. godine života. Dijagnostika i liječenje je endoskopsko (slika 19). Ne uspije li endoskopsko liječenje indicirana je resekcija želuca (28).



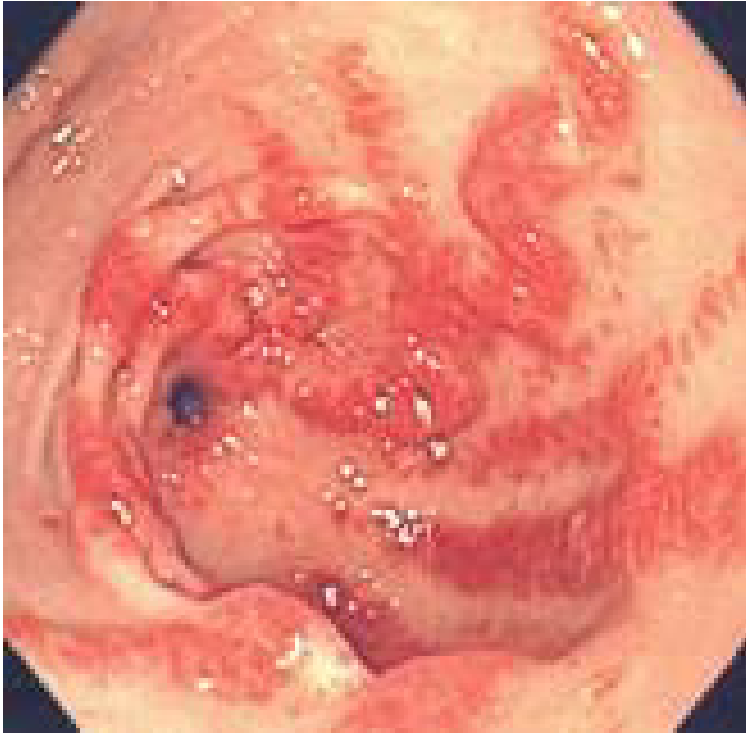Slika 19. Angiodisplazija u tankom crijevu. Prikaz kapsulom. Uz dozvolu prema: www.gastrolab.fi

9.5.3. GAVE (vaskularna ektazija antruma želuca)

Gastrična antralna vaskularna ektazija rijedak je uzrok krvarenja iz gornjeg probavnog sustava. Prosječna dob dijagnoze za GAVE je 73 godine starosti za žene, 68 godina za muškarce. Javlja se oko dva puta češće u žena nego muškaraca. To stanje se povezuje s proširenim malih krvnih žila u antrumu, ili zadnjem dijelu želuca. Proširene krvne žile rezultiraju krvarenjem iz probavnog sustava. GAVE je poznat pod nazivom „želudac poput lubenice“ jer endoskopski vidljive pruge podsjećaju na lubenicu. Prvi put je otkriven 1952. godine, a pojavljuje se u literaturi 1953. Etiologija i patogeneza još uvijek nisu poznate, međutim, postoji nekoliko različitih hipoteza o nastanku.

Većina bolesnika se klinički prezentira anemijom ili gubitkom krvi, koji bolesnici primjećuju kao melenu ili hematokeziju. GAVE ili „Želudac poput lubenice“ ima različitu etiologiju i diferencijalnu dijagnozu koja podsjeća na tipično krvarenje iz duodenalnog ulkusa ili nastaje kao posljedica portalne hipertenzije, međutim diferencijalna dijagnoza prema portalnoj hipertenziji je važna zbog različitog načina liječenja. Tipično se dijagnosticira pomoću endoskopske biopsije.

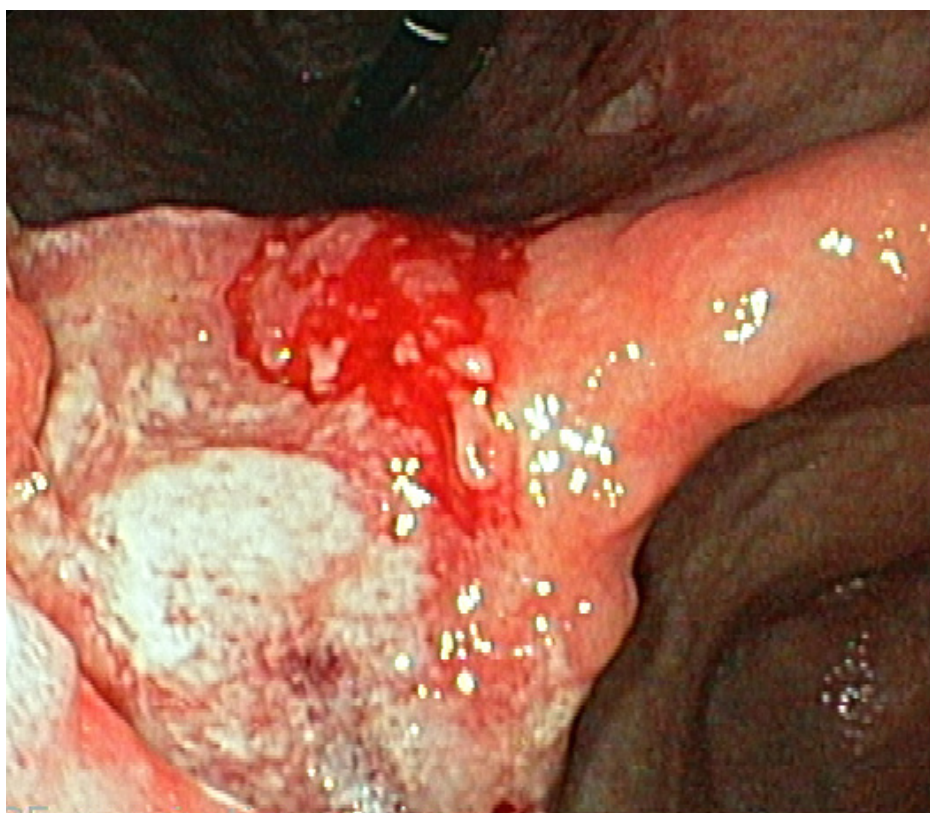
GAVE patološki karakterizira histološka slika proširenih kapilaraulamini proprijii, te prisutnost fibrinskog tromba. Istraživanje objavljeno u 2010. Godini pokazalo je da se anti-RNA polimeraza III antitijela mogu koristiti kao biljeg za rizik nastanka GAVE-a u pacijenata sa sklerodermijom, cirozom i nakon transplantacije koštane srži(19,30).



Slika 20. GAVE. Uz dozvolu prema: www.gastrolab.fi

9.5.4. Tumori želuca

Karcinomi jednjaka, želuca (slika 21) i duodenuma češće izazivaju kronično okultno krvarenje. Međutim, katkada se ulcerirani karcinomi, osobito želuca, mogu očitovati akutnim krvarenjem zbog erozije veće krvne žile. I veći submukozni mezenhimalni tumori mogu ulcerirati kroz sluznicu i izazvati profuzno krvarenje. Krvarenje se očituje u do 5% slučajeva. Liječenje ovisi o lokalizaciji i stadiju tumorske bolesti. Najčešće se zbog uznapredovalosti bolesti primjenjuje palijativna resekcija (19).



Slika 21. Karcinom želuca koji spontano krvari (iz dokumentacije prof.dr.sc. Branka Troškota)

10. ZAHVALA

Zahvaljujem mentoru prof.dr.sc. Branku Troškotu na predloženoj temi, stručnoj pomoći i savjetima tijekom izrade diplomskog rada.

Zahvaljujem se i svojoj obitelji što su bili uz mene tijekom cijelog mog studiranja i pružili mi bezuvjetnu pomoć i podršku u svakom trenutku, kao i svim prijateljima koji su tokom proteklih osam godina mog školovanja bili uz mene.

11. LITERATURA

1. Damjanov I, Jukić S, Nola M (2008) Patologija. Zagreb: Medicinska naklada.
2. Pulanić R (2002) Gastrointestinalno krvarenje. U: Vucelić B i sur. (Ur.) Gastroenterologija i hepatologija. Zagreb: Medicinska naklada, str. 190-222.
3. Rockall TA, Logan RF, Devlin HB et al. (2003) Incidence of and mortality from acute upper gastrointestinal haemorrhage in the United Kingdom. Steering Committee and members of and National Audit of Acute Upper Gastrointestinal Haemorrhage. *BMJ* 311:222-6.
4. Van Leerdam ME, Vreeburg EM, Rauws EA, et al (2003) Acute upper GI bleed: did anything change? Time trend analysis of incidence and outcome of acute upper GI bleed between 1993/1994 and 2000. *Am J Gastroenterol* 98:1494-9.
5. Boonpongmanee S, Fleischer DE, Pezzullo JC, et al (2004) The frequency of peptic ulcer as a cause of upper-GI bleeding is exaggerated. *Gastrointest Endosc* 59:788-94.
6. Lanas A, Wu P, Medin J, Mills EJ (2011) Low doses of acetylsalicylic acid increase risk of gastrointestinal bleeding in a meta-analysis. *Clin Gastroenterol Hepatol* 9:762.
7. Pulanić R (2003) Krvarenja iz probavnog sustava. U: Vrhovac B i sur. (Ur.) Interna medicina. Zagreb: Naklada Ljevak.
8. Rockey DC (2014) Major causes of upper gastrointestinal bleeding in adults. UpToDate. [Online] Dostupno na: <http://www.uptodate.com>. [Pristupljeno: 10. svibnja 2014].
9. Esralian E, Gralnek M. I (2005) Nonvariceal Upper Gastrointestinal Bleeding: Epidemiology and Diagnosis. *Gastroenterology Clin N Am* 34:589-605.
10. Troškot B, Virović Jukić L (2009) Bolesti probavnog sustava. U: Petrač D i sur (Ur.) Interna Medicine. Zagreb: Medicinska Naklada, str.181-221.
11. Chak A, Cooper GS, Lloyd LE et al (2001) Effectiveness of endoscopy in patients admitted to the intensive care unit with upper GI hemorrhage. *Gastrointest Endosc* 53:6–13.
12. Jutabha R, Jensen DM (1996) Management of upper gastrointestinal bleeding in the patient with chronic liver disease. *Med Clin North Am* 80:1035.

13. Enestvedt BK, Gralnek IM, Mattek N, et al (2008) An evaluation of endoscopic indications and findings related to nonvariceal upper-GI hemorrhage in a large multicenter consortium. *Gastrointest Endosc* 67:42.
14. Balderas V, Bhore R, Lara LF, et al (2011) The hematocrit level in upper gastrointestinal hemorrhage: safety of endoscopy and outcomes. *Am J Med* 124:970.
15. Graham DY, Hepps KS, Ramirez FC, et al (1993) Treatment of *Helicobacter pylori* reduces the rate of rebleeding in peptic ulcer disease. *Scand J Gastroenterol* 28:939.
16. Tytgat GN (1995) Peptic ulcer and *Helicobacter pylori*: eradication and relapse. *Scand J Gastroenterol (Suppl)* 210:70.
17. Rokkas T, Karameris A, Mavrogeorgis A, et al (1995) Eradication of *Helicobacter pylori* reduces the possibility of rebleeding in peptic ulcer disease. *Gastrointest Endosc* 41:1.
18. Bayerdörffer E, Neubauer A, Rudolph B, et al (1995) Regression of primary gastric lymphoma of mucosa-associated lymphoid tissue type after cure of *Helicobacter pylori* infection. MALT Lymphoma Study Group. *Lancet* 345:1591.
19. Stipančić I, Martinac P (2007) Kirurgija želuca i dvanaesnika. U: Šoša T i sur (Ur.) Kirurgija. Zagreb: Naklada Ljevak.
20. Filipec Kanižaj T (2008) Utjecaj eradikacije *Helicobacter pylori* i čimbenika virulencije na promjenu premalignih obilježja sluznice želuca. Zagreb: Disertacija.
21. Konturek P, Konturek S, Brzozowski T (2009) *Helicobacter pylori* infection in gastric cancerogenesis. *Journal of physiology and pharmacology* 60:3-21.
22. Scheiman JM (1994) NSAID- induced peptic ulcer disease: a critical review of pathogenesis and management. *Dig Dis* 12:210.
23. Bretagne JF, Raoul JL (1995) Management of nonsteroidal anti-inflammatory drug-induced upper gastrointestinal bleeding and perforation. *Dig Dis (Suppl)* 1:89.
24. Bjorkman DJ, Kimmey MB (1995) Nonsteroidal anti-inflammatory drugs and gastrointestinal disease: pathophysiology, treatment and prevention. *Dig Dis* 13:119.
25. Lanas A, Wu P, Medin J, Mills EJ (2011) Low doses of acetylsalicylic acid increase risk of gastrointestinal bleeding in a meta-analysis. *Clin Gastroenterol Hepatol* 9:762.

26. De Berardis G, Lucisano G, D'Ettorre A et al (2012) Association of aspirin use with major bleeding in patients with and without diabetes. JAMA 307:2286.
27. Duvnjak M, Baršić N (2006) Komplikacije ciroze jetre. Medicus 15:143-152.
28. Glumpak Z, Mihaldinec Z, Dominković A (2009) Hereditarna hemoragijska teleangiektazija (Syndroma Rendu-Osler-Weber) kao uzrok krvarenja iz želuca – prikaz bolesnika. Med 39(1-2):45-48
29. Mallory-Weiss. Wikipedia. [Online] Dostupno na: http://hr.wikipedia.org/wiki/Mallory-Weiss_sindrom. [Pristupljeno: 20.lipnja 2014. godine].
30. Causes of upper GI bleed. [Online] Dostupno na: www.medscape.com. [Pristupljeno: 20.lipnja 2014.godine].

12. ŽIVOTOPIS

Ime i prezime: Josip Kovačević

Datum rođenja: 05.07.1987.

Mjesto rođenja: Split

OBRAZOVANJE:

2006. – 2014. Medicinski fakultet Sveučilišta u Zagrebu

2002.- 2006. Opća gimnazija „Marko Marulić“ u Splitu

1994.- 2002. Osnovna škola “Split 3“ u Splitu

05.08.2013. – 01.09.2013. Clinical Clerkship at McGill University, Montreal, Canada

02.09.2013. – 21.10.2013. Clinical Clerkship at McMaster University, Hamilton, Canada

26.10.2013. USMLE Step 2 CK, CS passed.

STRANI JEZICI:

Engleski jezik C2 (Oxford English Exam/ TOEFL)

Španjolski B1 level

OSTALE AKTIVNOSTI

CroMSIC, IFMSA

LEO (Local Exchange officer of 2008-2009)

Demonstratura Patologija (2012/2013 godina) te Anatomija (2008/2009 godina).

Sudjelovanje na šest konferencija, dvije poster prezentacije, te pet publikacija.

U Zagrebu,

24. lipnja 2014. godine