

Utjecaj radioterapije na vrijednost očitljivoga koeficijenta difuzije zdravoga tkiva i lezija dojke pri oslikavanju magnetskom rezonancijom

Radović, Niko

Doctoral thesis / Disertacija

2020

Degree Grantor / Ustanova koja je dodijelila akademski / stručni stupanj: **University of Zagreb, School of Medicine / Sveučilište u Zagrebu, Medicinski fakultet**

Permanent link / Trajna poveznica: <https://um.nsk.hr/um:nbn:hr:105:095692>

Rights / Prava: [In copyright](#)/[Zaštićeno autorskim pravom.](#)

Download date / Datum preuzimanja: **2024-07-28**



Repository / Repozitorij:

[Dr Med - University of Zagreb School of Medicine Digital Repository](#)



**SVEUČILIŠTE U ZAGREBU
MEDICINSKI FAKULTET**

Niko Radović

**Utjecaj radioterapije na vrijednost
očiglednoga koeficijenta difuzije zdravoga
tkiva i lezija dojke pri oslikavanju
magnetskom rezonancijom**

DISERTACIJA



Zagreb, 2020.

**SVEUČILIŠTE U ZAGREBU
MEDICINSKI FAKULTET**

Niko Radović

**Utjecaj radioterapije na vrijednost
očiglednoga koeficijenta difuzije zdravoga
tkiva i lezija dojke pri oslikavanju
magnetskom rezonancijom**

DISERTACIJA

Zagreb, 2020.

**Disertacija je izrađena na Kliničkom zavodu za dijagnostičku i intervencijsku radiologiju
Kliničke bolnice "Dubrava" u Zagrebu.**

Voditelj rada: doc. dr. sc. Gordana Ivanac

Ovaj rad posvećujem svojim roditeljima, ocu Peru i majci Jadranki.

Zahvaljujem

Svojoj mentorici, doc.dr.sc. Gordani Ivanac, koja je odabrala područje istraživanja uz puno povjerenje da ću ga uz njenu pomoć uspješno provesti do kraja,

prof.dr.sc. Borisu Brkljačiću na pomoći koju je pružio prilikom osmišljavanja i realizacije istraživanja,

dr. Eugenu Divjaku i dr. Ivi Biondić Špoljar koji su svojim evaluacijama dali doprinos rezultatima istraživanja,

dr.sc. Martini Džoić Dominković na korisnim savjetima prilikom pisanja dizertacije,

svim djelatnicima Kliničkog zavoda koji su mi na razne načine pomogli prilikom provedbe istraživanja,

svim pacijenticama Kliničkog zavoda koje su sudjelovale u istraživanju,

svojim roditeljima na potpori koju su mi pružali kroz cijelo moje obrazovanje.

SADRŽAJ

POPIS OZNAKA I KRATICA

1.	UVOD	1
1.1.	Građa i fiziologija dojke	1
1.2.	Bolesti dojke	5
1.3.	Radiološka kategorizacija bolesti dojke	19
1.4.	Mamografija	21
1.5.	Ultrazvuk dojke	28
1.6.	Magnetska rezonancija	35
1.7.	Poštedna operacija dojke i radioterapija	83
1.8.	Dosadašnje spoznaje i prikaz problema	86
2.	HIPOTEZA ISTRAŽIVANJA	88
3.	CILJEVI ISTRAŽIVANJA	89
4.	MATERIJALI I METODE	90
5.	REZULTATI	97
6.	RASPRAVA	114
7.	ZAKLJUČCI	121
8.	SAŽETAK	123
9.	ABSTRACT	125
10.	POPIS LITERATURE	127
11.	ŽIVOTOPIS	151

POPIS OZNAKA I KRATICA

T4 – četvrti torakalni živac

MR – magnetska rezonancija

ADH – atipična duktalna hiperplazija

DCIS – duktalni karcinom in situ

LCIS – lobularni karcinom in situ

PASH – pseudoangiomatozna stromalna hiperplazija

BRCA1 – BReast CAncer gene one – gen raka dojke jedan

BRCA2 – BReast CAncer gene two – gen raka dojke dva

TP53 – tumorski protein P53

PTEN – phosphatase and tensin homolog – homologni gen fosfataze i tenzina

STK11 – serin/treonin kinaza 11

NF1 – neurofibromatoza tip 1

IDC – invasive ductal carcinoma – invazivni karcinom duktalnog tipa

NST – invasive cancer of no special type – invazivni karcinom neposebnog tipa

ILC – invasive lobular carcinoma – invazivni karcinom lobularnog tipa

ER – estrogenski receptori

PR – progesteronski receptori

HER2 – human epidermal growth factor receptor 2 – receptor humanog epidermalnog faktora rasta

2

Ki-67 – protein Ki-67

TNM – tumor-node-metastasis – tumor-nodus-metastaza

Tis – tumor in situ

ACR – American College of Radiology – Američko Društvo Radiologije

BI-RADS – Breast Imaging - Reporting and Data System – Oslikavanje dojki – sustav očitavanja i kategorizacije

keV – kiloelektronvolt

FFDM – full-field digital mammography – digitalna mamografija

CAD – computer-aided diagnosis

CC – craniocaudal – kraniokaudalna projekcija

MLO – mediolateral oblique – mediolateralna kosa projekcija

CESM – contrast-enhanced spectral mammography – kontrastom pojačana spektralna mamografija

DBT – digital breast tomosynthesis – digitalna tomosinteza dojke

2D – dvodimenzionalan

MIP – maximum intensity projection – projekcija maksimalnog intenziteta

mGy – miligrej

FDA – food and drug administration – Američka administracija za hranu i lijekove

MHz – megaherc

UZV – ultrazvuk

3D – trodimenzionalan

CT – computed tomography – kompjutorizirana tomografija

SNR – signal to noise ratio – omjer signala i buke

m/s – metar po sekundi

kPa – kilopaskal

ABUS – automated breast ultrasound – automatizirani ultrazvuk dojki

CEUS – contrast-enhanced ultrasound – kontrastni ultrazvuk

T – tesla

B – magnetska indukcija, opisuje magnetsko polje

RF – radio frequency – radiofrekventni

T2 – vrijeme transverzalne relaksacije

T1 – vrijeme longitudinalne relaksacije

N – njutn

m – metar

A – amper

CNR – contrast to noise ratio – omjer kontrasta i buke

Nb-Ti – niobij-titanij

K – kelvin

Nb3 – niobij

Sn – kositar

ms – milisekunda

mT/m – militesla po metru

PD – proton density – protonska gustoća

MT – magnetization transfer – prijenos magnetizacije

T2* – T2-star vrijeme

TR – repetition time – vrijeme ponavljanja RF pulsa

TE – echo time – vrijeme odjeka

TI – inversion time – vrijeme inverzije

FA – flip angle – kut odklona

SE – spin echo

FSE – fast spin echo

TSE – turbo spin echo

GRE – gradient echo

NACT – neoadjuvant chemotherapy – neoadjuvantna kemoterapija

FS – fat supression – supresija signala masti

STIR – short tau inversion recovery

DCE – dynamic contrast enhanced – dinamički osnaženo kontrastom

MRI – magnetic resonance imaging – oslikavanje magnetskom rezonancijom

mm – milimetar

BPE – background parenchymal enhancement – pozadinsko nakupljanje kontrasta

PPV – pozitivna prediktivna vrijednost

NME – non-mass enhancement – non-mass nakupljanje

ROI – region of interest – regija od interesa

K_{trans} – stopa transfera gadolinija u intersticijski prostor

K_{ep} – mjera refleksa gadolinijevog kontrasta u intravaskularni prostor

^1H MRS – protonska MR spektroskopija

Cho – kolin

^{31}P MRS – fosforna MR spektroskopija

^{23}Na -MRI – MR oslikavanje natrijem

BOLD – blood oxygen level-dependent – ovisno o razini kisika u krvi

SWI – susceptibility weighted imaging – susceptibilnošću mjereno oslikavanje

HP – hyperpolarized – hiperpolarizirani

^{13}C – stabilni izotop ugljika

PET – positron emission tomography – pozitronska emisijska tomografija

^{18}F – radioizotop flora

FDG – flor-deoksiglukoza

DWI – diffusion weighted imaging – difuzijsko oslikavanje

EPI – echo planar imaging – eho planarno oslikavanje

b – b-vrijednost

s/mm² – sekunda po milimetru kvadratnom

S – intenzitet signala

ADC – apparent diffusion coefficient – očigledni koeficijent difuzije

mm²/s – milimetar kvadratni po sekundi

EUSOBI – European Society of Breast Imaging – Europsko društvo za oslikavanje dojki

SPAIR – spectral attenuated inversion recovery

WL – window level – razina prozora

WW – window width – širina prozora

nADC – normalizirani ADC

rADC – relativni ADC

AUC – area under the curve – područje ispod krivulje

pCR – pathologic complete response – potpuni patološki odgovor

NPV – negativna prediktivna vrijednost

MMG – mamografija

rs-EPI – readout segmented EPI

DTI – diffusion tensor imaging – oslikavanje difuzijskog tenzora

MD – mean diffusivity – prosječna difuzibilnost

FA – frakcionalna anizotropija

IVIM – intravoxel incoherent motion – oslikavanje inkoherentnog gibanja u vokselu

f – perfuzijska frakcija

1-f – udio ekstravaskularnog prostora gdje se odvija difuzija

D – difuzijski koeficijent

D* – pseudodifuzijski koeficijent

DKI – diffusion kurtosis imaging – oslikavanje odstupanja difuzije od normalne razdiobe

K – kurtosis

SAR – specific absorbiton rate – specifična stopa apsorpcije

W/kg – vat po kilogramu

°C – celzijev stupanj

NSF - nephrogenic systemic fibrosis – nefrogena sistemska fibroza

BCS – breast conserving surgery – poštedna operacija dojke

FOV – field of view – polje prikaza

cm – centimetar

ml/s – mililitar po sekundi

rs – Spearmanov koeficijent korelacije

RT – radioterapija

FCP – fibrocistična promjena

FGT – fibroglandularno tkivo

Gy – grej

1. UVOD

1.1. Građa i fiziologija dojke

Dojke su parni organ s ulogom mliječne egzokrine žlijezde koja kroz životni vijek žene biva podvrgnuta brojnim cikličkim i trajnim promjenama. Ova se žlijezda sastoji od 15 do 20 režnjeva (lobusa) koji su razmješteni radijalno, poput latica tratinčice i koji konvergiraju prema bradavici. Režnjevi veličinom nisu jednaki, veći su smješteni iznad bradavice, a najveći su usmjereni superolateralno, tj. prema pazušnoj jami (1, 2). Svaki se režanj sastoji od 20 do 40 terminalnih duktalno-lobularnih jedinica koje predstavljaju osnovnu histološko-patološku i funkcionalnu jedinicu dojke. Zdravu terminalnu duktalno-lobularnu jedinicu tvore ekstralobularni terminalni duktus, intralobularni terminalni duktus i režnjić (lobulus). Svaki režnjić se sastoji od skupine acinusa (ili duktula) koji se otvaraju u intralobularni terminalni duktus. Režnjeve dreniraju mliječni kanalići koji se spoje u 5 do 10 glavnih kanala prije otvaranja na bradavici. Prostornu konfiguraciju epitelnog žljezdanog tkiva podržava stromalno vezivno tkivo koje tvori Cooperove ligamente, dok je masno tkivo interponirano između struktura fibroglandularnog tkiva. Sve ove strukture obuhvaćaju i podržavaju prednji i stražnji list površinske pektoralne fascije. Površnije od prednjeg lista površinske pektoralne fascije nalaze se potkožno masno tkivo, koža, areola i bradavica.

Arterijska opskrba dojke krvlju odvija se preko ogranaka aksilarne arterije (gornja torakalna, torakoakromijalna, lateralna torakalna i subskapularna arterija) koji dovode krv u gornji lateralni kvadrant, zatim preko ogranaka unutarnje torakalne arterije čiji perforantni ogranaci opskrbljuju medijalne i centralne dijelove dojke te preko druge do četvrte interkostalne arterije čiji ogranaci opskrbljuju lateralne kvadrante. Venska drenaža dojke je nomenklaturom podudarna arterijskoj opskrbi, pri čemu razlikujemo površinske vene s utokom u unutarnju torakalnu venu te dubinske vene s utokom u unutarnju torakalnu, aksilarnu te interkostalne vene. Limfna drenaža dojke je najvećim dijelom usmjerena prema aksilarnim limfnim čvorovima, a manjim dijelom prema parasternalnim i gornjim abdominalnim limfnim čvorovima (1). Za inervaciju dojke zaduženi su prednji i lateralni kutani

ogranci četvrtog do šestog interkostalnog živca, pri čemu osjet mamila-areola kompleksa (važan za prijenos signala u tijeku dojenja) dolazi od lateralne interkostalne grane T4.

U sklopu slikovne dijagnostičke interpretacije uobičajena je podjela dojke na dva lateralna (gornji i donji) te dva medijalna (gornji i donji) kvadranta. Za analizu mamografskih i MR snimki koristi se i podjela na prednju, srednju i stražnju trećinu dojke. U pojedinim slučajevima fibroglandularni parenhim gornjeg lateralnog kvadranta može pokazivati ekstenziju u pazušnu jamu, što se naziva aksilarnim (ili Spencerovim) repom.

Asimetrija dojki je definirana kao razlika u smještaju, obliku ili obujmu između lijeve i desne strane. Razlika u veličini se naziva anizomastijom. Kod mnogih žena dojke odudaraju od savršene simetrije zbog više mogućih intrinzičnih i ekstrinzičnih čimbenika, uključujući utjecaj hormona, osobito estrogena (3). Malene nasumične devijacije od savršene simetrije koje su uzrokovane ovim faktorima naziva se fluktuirajućom asimetrijom. U podlozi asimetrije mogu biti prisutni i embriološki čimbenici, benigne i maligne bolesti, trauma ili kirurški zahvati (1, 4).

Prenatalni razvoj dojki je istovjetan u oba spola, a uključuje dva temeljna procesa, razvoj primarnog mliječnog pupoljka i razvoj rudimentarne mliječne žlijezde (5). Postnatalno se spolni dimorfizam razvoja dojki očituje u pubertetu, što je uvjetovano djelovanjem ženskih spolnih hormona, osobito estrogena (6). Makroskopski razvoj ženskih dojki počinje između 8,5 i 13,5 navršenih godina života, a odvija se u pet faza koje je opisao Tanner (7). Tijekom puberteta raste broj mliječnih kanalića i obujam tkiva, posljedično čemu se koža rasteže i dojka poprima okruglast izgleda. Duktalna i stromalna maturacija parenhima završava u dobi između 18 i 20 godina (5).

Dojke su podvrgnute mjesečnim ciklusima uvjetovanim promjenama razine ženskih spolnih hormona. U prvoj fazi menstrualnog ciklusa estrogen stimulira rast mliječnih kanalića. Nakon ovulacije, u drugoj fazi, progesteron preuzima vodeću ulogu i potiče rast žljezdanog tkiva te uvećanje obujma dojki. Tako je volumen dojki najmanji oko 11. dana menstrualnog ciklusa (neposredno prije ovulacije),

a najveći je oko 20. dana ciklusa (predmenstrualno). Drži se da su upravo ove cikličke promjene hormona odgovorne za predmenstrualnu bol, tj. mastodiniju. Na histološkoj razini u drugoj se fazi menstrualnog ciklusa uočava proliferacija žljezdanog epitela koja maksimum doseže 21. dana ciklusa. U prvoj fazi, između 5. i 10. dana ciklusa bilježi se regresija parenhima s atrofijom žljezdanog epitela koji tada pokazuje najnižu stopu proliferacije (1, 2, 4, 8, 9).

U periodu trudnoće i laktacije mliječne žlijezde ostvaruju punu zrelost. Dojke se još više povećavaju, a tada završava i lobularna maturacija parenhima, što ovom organu omogućuje obavljanje njegove temeljne fiziološke i evolucijske funkcije – produkciju mlijeka (10). Posteljica tijekom cijele trudnoće luči estrogene koji potiču rast i grananje mliječnih kanalića, a ovom procesu doprinose i još najmanje četiri hormona: hormon rasta, prolaktin, glukokortikoidi nadbubrežne žlijezde i inzulin. Svaki od ovih hormona sudjeluje u metabolizmu bjelancevina, što može objasniti njihovu funkciju u razvoju dojki. Paralelno razvoju sustava mliječnih kanalića odvija se uvećanje strome u koju se odlaže mnogo masti. Konačni razvoj dojke u organ koji izlučuje mlijeko podrazumijeva sinergističko djelovanje progesterona i ostalih spomenutih hormona, osobito estrogena, a što omogućuje daljnji rast režnjica i manifestaciju sekrecijskih osobina kuboidnih epitelnih stanica. Ove promjene nalikuju učincima progesterona na sekrecijsku funkciju endometrija maternice u drugoj fazi menstrualnog ciklusa. U tijeku trudnoće estrogene i progesteron pored poticajne uloge vezano za rast i razvoj dojke imaju i ulogu inhibitora produkcije mlijeka. Sukladno svom nazivu, prolaktin ima suprotno djelovanje. Adenohipofiza luči ovaj hormon u periodu od petog tjedna trudnoće do djetetova rođenja, a njegova koncentracija u krvi u vrijeme poroda doseže razinu koja je oko 10 do 20 puta veća od normalne razine u žene koja nije trudna. Blaga laktacijska svojstva ima i humani korionski somatomotropin kojeg luči posteljica. Djetetovo rođenje inducira nagli prestanak lučenja estrogena i progesterona, što u sljedećih 1 – 7 dana dojka omogućuje lučenje obilne količine mlijeka (8). U postlaktacijskoj fazi događa se remodelacija koja uključuje smrt stanica s posljedičnom redukcijom žljezdanog tkiva, dok se vezivno i masno tkivo umnožavaju.

Gustoća dojke pokazuje inverznu korelaciju s dobi. Mlađe žene uglavnom imaju guste dojke s većim udjelom žljezdanog u odnosu na masno tkivo. U klimakteriju započinje involucija žljezdanog tkiva od kojeg s vremenom ostanu samo tragovi, tako da u starosti žljezdano tkivo biva zamijenjeno masnim tkivom i dojke postaju manje guste. Starenjem i Cooperovi ligameni gube svoju elastičnost, što uzrokuje opuštanje dojki (1, 2, 8, 9).

1.2. Bolesti dojke

Patološke promjene dojke mogu se podijeliti ovisno o etiologiji, zahvaćenoj vrsti tkiva i distribuciji, no u temeljnoj podjeli razlikujemo benigne i maligne bolesti.

I. Benigne bolesti dojke

Ovo je heterogena grupa lezija koje se očituju različitim simptomima i znakovima ili predstavljaju slučajan mikroskopski nalaz. Njihova incidencija raste od drugog desetljeća života s vrhuncem u četvrtom i petom desetljeću, za razliku od malignih lezija čija incidencija, makar sporije, raste i nakon menopauze (11). Oko 25 % benignih lezija ima 1,5 do 2 puta povećan rizik nastanka karcinoma, dok 3 – 5 % lezija ima i 4 do 5 puta povećan rizik, što se osobito odnosi na proliferativne lezije s atipijom (1, 12).

I.1. Razvojne anomalije

Ektopična (heterotopična) dojka je najčešći entitet iz ove podgrupe. Opisuje se kao prekobrojno, aberantno smješteno tkivo dojke koje se najčešće uočava duž mliječne linije od pazuha prema preponi. Otkrivanje ektopičnog tkiva dojke je važno jer je ono podložnije nastanku karcinoma koji se javlja u ranijoj dobi (13, 14). Hipoplazija dojke je obično udružena s drugim manifestacijama različitih nasljednih poremećaja, poput Polandovog i Turnerovog sindroma (11).

I.2. Upalne bolesti

I.2.1. Mastitis

- a) Akutni (laktacijski) mastitis se najčešće javlja unutar prva tri mjeseca nakon poroda kada bakterije uđu u tkivo dojke zbog mliječne staze ili kroz fisure bradavice. Među rizične čimbenike ubrajaju se i stres te nedostatak sna koji nepovoljno utječu na imunološki sustav i protok mlijeka (15). Rano otkrivanje i terapija su važni zbog prevencije nastanka apscesa.

Danas je sve manje akutnih puerperalnih mastitisa, a prevladavaju upale koje nisu povezane s porođajem.

- b) Granulomatozni mastitis može biti infektivne ili autoimune etiologije, a može nastati i kao odgovor na prisustvo stranog tijela. Termin „idiopatski granulomatozni mastitis“ je rezerviran za slučajeve kada su isključeni drugi uzroci, a karakterizira ga perzistirajuća ili rekurentna upala u oko 50 % pacijentica kod kojih je adekvatno provedeno liječenje kirurškom ekscizijom i kortikosteroidnom terapijom (16).

I.2.2. Periduktalni ili plazma stanični mastitis

Radi se o proširenju glavnih mliječnih kanala koje dovodi do induracije tkiva dojke i uvlačenja kože ili bradavice, što može imitirati karcinom. Ovo se stanje uglavnom susreće u žena koje su rodile nakon 40. godine života, a pušenje se drži jednim od etioloških čimbenika (17). Sekret u kanalčićima može sadržavati kalcifikate, zbog čega se ova bolest često otkriva mamografijom.

I.2.3. Masna nekroza

Riječ je o benignoj nesupurativnoj upali masnog tkiva koja klinički i radiološki može imitirati karcinom. Pacijentice većinom imaju pozitivnu anamnezu za traumu ili raniji kirurški zahvat (1, 12, 18). Fokalno područje masne nekroze ponekad evoluiru u cističnu strukturu ispunjenu uljnim nekrotičnim sadržajem, što se naziva uljnom cistom.

I.3. Fibrocistične promjene

Ovaj široki spektar promjena čini najčešću benignu diferencijalnu dijagnozu koju uglavnom susrećemo u žena premenopauzalne dobi, između 20 i 50 godina (11). U prošlosti ih se nazivalo fibrocističnom bolešću ili cističnom mastopatijom, no danas se drži da je takav odabir riječi neprimjeren, jer ove promjene u velikoj većini slučajeva nemaju klinički značaj, a obzirom na visoku prevalenciju smatra se da se javljaju kao odgovor na fiziološku involuciju dojki (18). Fibrocistične

promjene su obično multifokalne i bilateralne. Najčešće se prezentiraju opipljivim „grudicama“ i cikličkom bolnošću dojki koja je najjača u lutealnoj fazi menstruacijskog ciklusa. Iako patogeneza nije potpuno razjašnjena, izgleda da hormonalni disbalans, odnosno predominacija estrogena nad progesteronom, igra važnu ulogu u njihovom nastanku (19). U svrhi jednostavnije procjene rizika za nastanak rak dojke koristi se podjela fibrocističnih promjena na neproliferativne lezije (ciste, papilarne apokrine promjene, blaga epitelna hiperplazija, duktalna ektazija, nesklerozirajuća adenoza, periduktalna fibroza), proliferativne lezije bez atipije (obična duktalna hiperplazija, sklerozirajuća adenoza, radijalni ožiljak, intraduktalni papilom i papilomatoza) i proliferativne lezije s atipijom (atipična duktalna i lobularna hiperplazija). U velikoj većini slučajeva biopsija fibrocistične promjene će rezultirati nalazom neproliferativne lezije, što predstavlja kategoriju bez povišenja rizika za rak dojke. S druge strane, raspon procijenjenog povišenja relativnog rizika za nastanak karcinoma je 1,3 – 1,9 % kod proliferativnih lezija bez atipije i 3,9 – 13 % kod proliferativnih lezija s atipijom (20-23). Osim histološke slike, dob pri učinjenoj biopsiji i obiteljska anamneza za rak dojke također su važni za procjenu rizika (12). Međutim, apsolutni rizik je nizak čak i za proliferativne lezije s atipijom, tako da više od 80 % pacijentica s dijagnozom atipične hiperplazije ne oboli od invazivnog karcinoma u tijeku cjelokupnog trajanja života (11).

I.3.1. Ciste

Ovo su okrugle ili ovalne lezije ispunjene tekućinom koje nastaju od terminalne duktalno-lobularne jedinice. Najčešće su žarišne lezije u dojka, a obično se otkrivaju slučajno pri slikovnoj dijagnostici. Galaktocele su retencijske ciste ispunjene mlijekom koje nastaju tijekom trudnoće ili laktacije. Kompleksne (komplicirane) ciste je potrebno slikovno dijagnostički razlikovati od cističnih lezija s intracističnim nodusom.

I.3.2. Adenoza

Adenoza je proliferativna lezija za koju je karakteristično uvećanje žljezdanog tkiva, odnosno lobulusa.

Sklerozirajuća adenoza makroskopski i mikroskopski može imitirati invazivni karcinom. Često je udružena s drugim proliferativnim lezijama, a neovisno joj je pridruženo povećanje relativnog rizika za malignu leziju od 1,5 do 2 puta.

I.3.3. Epitelna hiperplazija

Najčešći oblik proliferativne lezije. Može biti duktalnog i lobularnog tipa, a ponekad ih je teško međusobno razlikovati.

Obična duktalna hiperplazija ne povećava rizik od raka.

Atipična duktalna hiperplazija (ADH) morfološki nalikuje duktalnom karcinomu in situ (DCIS), a njen se značaj sastoji u tome što joj je pridruženo relativno povećanje rizika za nastanak karcinoma oko 4 – 5 puta. Karcinom obično nastaje u intervalu 10 – 15 godina od postavljanja dijagnoze ADH (11).

Rizik je veći u premenopausalnih žena nego postmenopausalno. ADH lezije su obično fokalne i sitne, manje od 2 mm. Ovu dijagnozu srećemo u 31 % pacijentica nakon biopsije učinjene zbog mikrokalcifikata (24).

Lobularne proliferativne lezije (atipična lobularna hiperplazija i lobularni karcinom in situ, LCIS) se zajednički naziva lobularnim intraepitelnim neoplazijama jer ih je histološki moguće razlikovati samo kroz razliku u stupnju i opsežnosti epitelne proliferacije. Ove se multifokalne lezije najčešće susreću u žena perimenopausalne dobi. Relativni rizik nastanka invazivnog karcinoma je povećan oko četiri puta kod atipične lobularne hiperplazije i 10 puta kod LCIS-a. Karcinom može nastati 15 – 20 godina nakon dijagnoze. Važno je napomenuti da se LCIS ne drži prekancerozom, nego *high risk* lezijom, jer

većina žena s ovim nalazom nikad ne oboli od karcinoma. Stoga kirurško liječenje uglavnom nije indicirano.

I.3.4. Radijalni ožiljak

Za ovu pseudoinfiltrativnu leziju je karakteristična fibroelastična jezgra koju okružuju radijalno položeni duktuli i lobuli s različitim morfološkim proliferativnim obrascima. Pojedini autori za promjene veće od 1 cm koriste naziv „kompleksna sklerozirajuća lezija“. Na podlozi radijalnog ožiljka mogu nastati ADH, lobularne intraepitelne neoplazije i DCIS (25). Na slikovnim pretragama spikulirani izgled lezije imitira karcinom, osim što se u centru arhitekturne distorzije ne izdvaja ekspanzivna komponenta (1).

I.3.5. Intraduktalni papilom i papilomatoza

Intraduktalni papilom je benigni tumor kanalnog sustava mliječne žlijezde. Predilekcijska mjesta su veliki mliječni kanali i terminalni duktuli (26). Centralni papilomi su najčešće solitarni, dok su periferni obično multipli. Bolest se prezentira pojavom serosangvinoznog iscjetka ili rijetko uvlačenjem bradavice. Epitelna komponenta lezije histološki može pokazivati heterogenu morfologiju, u rasponu od metaplazije do in situ karcinoma. Dijagnoza papilomatoze podrazumijeva prisustvo barem pet zasebnih tumora. Multipli papilomi su skloniji recidiviranju i za razliku od centralnih papiloma nose povećan rizik nastanka raka (1, 12, 18).

I.4. Pseudoangiomatozna stromalna hiperplazija (PASH)

Radi se o dobroćudnoj miofibroblastičnoj proliferaciji strome koja se manifestira u rasponu od slučajnog mikroskopskog nalaza do klinički i mamografski evidentne tvorbe (27). Najčešće se otkriva u premenopausalnih žena. Prognoza je povoljna, iako bolest može recidivirati.

I.5. Benigni tumori

I.5.1. Fibroadenom

Fibroadenom je najčešći dobroćudni tumor u dojci. To je bolest rane reproduktivne dobi s vrškom incidencije između 15. i 35. godine života. Razvoj bolesti je podložan hormonalnim utjecajima, pa u perimenopauzi tumor pokazuje involuciju zajedno s ostalim parenhimom (11). Lezija se prezentira kao bezbolna palpabilna pomična tvorba. Multipli tumori su zabilježeni u 20 % slučajeva. Većinom manji od 3 cm, no postoje i brzorastući juvenilni gigantski fibroadenomi (> 10 cm) koji se javljaju u djevojaka mlađih od 20 godina. Sukladno imenu, mikroskopski nalazimo proliferaciju epitelnih i mezenhimalnih elemenata. U oko 50 % fibroadenoma inkorporirane su i druge proliferativne promjene, no prisustvo atipije dukalnog ili lobularnog tipa nije vezano uz povišenje rizika za obolijevanje od karcinoma u usporedbi s fibroadenomima bez atipije (28). Fibroadenom je rizični faktor za pojavu karcinoma u žena starije dobi i u pacijentica s pozitivnom obiteljskom anamnezom (29).

I.5.2. *Phyllodes* (filodni) tumor

Benigni tip ovog fibroepitelnog tumora je mikroskopski teško razlikovati od fibroadenoma, dok se maligni tip odlikuje hipercelularnom stromom s atipijom, brojnim mitozama te infiltrativnim rubovima (11). Tumori mogu narasti do masivnih razmjera (15 – 20 cm), kada postanu cistični i na prerezu pokazuju listolike otvore i pukotine. Ove lezije zahtijevaju potpunu eksciziju. Maligni tip je sklon recidivima i može dati udaljene metastaze u 3 – 22% slučajeva.

I.5.3. Lipom

Najčešće solitarni tumor ovalnog ili lobuliranog oblika koji sadrži zrelo masno tkivo.

I.5.4. Adenom

Postoji više podtipova, od kojih se najčešće susreću laktacijski i tubularni adenom. Laktacijski adenom se viđa u periodu trudnoće i puerperija, histološki ga karakteriziraju hiperplastični lobuli s aktivno secernirajućim kuboidnim stanicama, a obično podliježe spontanoj involuciji. Tubularni adenom se prezentira kao oštro ograničena tvorba koja na radiološkim pretragama može imitirati nekalcificirani fibroadenom, dok se histološki nalaze gusto poslagane tubularne ili acinarne strukture okružene hipocelularnom stromom.

I.5.5. Fibroadenolipom (hamartom)

Zapravo se vjerojatnije radi o produktu disgeneze nego o pravoj tumorskoj leziji. Klasični mamografski nalaz je transparentijom ograničen areal s elementima gustoće mekog i masnog tkiva. Histološki se prikazuje promijenjena distribucija inače normalnog žljezdanog i masnog tkiva okruženog fibroznom stromom.

II. Rak dojke

Rak dojke je globalna epidemija koja prati industrijski razvoj i njemu svojstveno očekivano trajanje i stil života. To je najčešći zloćudni tumor i vodeći uzrok smrti od malignih bolesti ženske populacije u Hrvatskoj i svijetu. Prema podacima Hrvatskog zavoda za javno zdravstvo, u 2015. godini u Hrvatskoj je 2748 žena oboljelo, a 1038 ih je umrlo od raka dojke (30). Češće se javlja u lijevoj dojci, bilateralan je u 4 – 10 % slučajeva, najčešće zahvaća gornji lateralni kvadrant (50 %) i zatim središnji dio (20 %), dok ostale kvadrante zahvaća u podjednakoj mjeri (10 %) (31). Bolest se lokalno može prezentirati palpabilnom kvržicom, bistrim ili krvavim iscjetkom iz bradavice, uvlačenjem bradavice ili kože te drugim promjenama izgleda dojke.

II.1. Čimbenici rizika

Rizik za dobivanje raka dojke raste s dobi, osobito tijekom reproduktivnog perioda, tako da je rizik s 50 godina 10 puta veći nego s 30 godina, dok doživotni rizik iznosi 1/8 (32). Više je studija pokazalo kako žene s mamografski gušćim dojkama imaju povišen rizik za dobivanje karcinoma (33 – 43). U studiji objavljenoj od strane Scutt i suradnika, žene koje su u tijeku praćenja oboljele od raka dojke su imale viši stupanj asimetrije dojki u usporedbi s kontrolama koje su ostale zdrave (44). Preboljeli rak dojke je značajan faktor rizika, štoviše, metakroni kontralateralni karcinom je najčešći tip malignoma kod ove populacije (45). Rizik je uvećan i kod populacije s osobnom povijesti proliferativne lezije iz spektra fibrocističnih promjena, kao i kod onih s pozitivnom obiteljskom anamnezom za rak dojke (relativni rizik 1,37 – 3,90, raste s brojem oboljelih rođaka u prvom koljenu) (46). Premda 20 – 25 % pacijentica ima pozitivnu obiteljsku anamnezu, samo je u 5 – 10 % oboljelih prisutno autosomno dominantno nasljeđivanje. Najčešće su nasljedne mutacije alela BRCA1 i BRCA2 (doživotni rizik je 65 – 81 % za nositelje mutacije BRCA1 i 45 – 85 % za nositelje mutacije BRCA2). Visok rizik imaju i nositeljice mutacija T53 (Li-Fraumeni sindrom), PTEN (Cowdenov sindrom), STK11 (Peutz-Jegherov sindrom) i NF1 (neurofibromatoza tip 1). U reproduktivnoj anamnezi povišenje rizika je vezano uz ranu menarhu i kasnu menopauzu (zbog pojačane izloženosti endogenim spolnim hormonima), kasnu dob prve iznesene trudnoće, nuliparitet i visoku razinu testosterona postmenopausalno, dok dojenje (pogotovo duže od godinu dana) predstavlja zaštitni čimbenik (zbog smanjene izloženosti spolnim hormonima). Kad je riječ o egzogenim hormonima, nije potpuno jasna veza između hormonske nadomjesne terapije i rizika za karcinom dojke, no drži se da je on povišen ovisno o vremenu početka uzimanja hormona i trajanju terapije). Životni stil se drži odgovornim za nastanak raka u 21 % oboljelih, što uključuje konzumaciju alkohola (opijanje), fizičku neaktivnost (fizička aktivnost smanjuje rizik za do 5 %, osobito kod menopausalnih žena) i pretilost (postmenopausalno relativni rizik iznosi 1,28 za žene s indeksom tjelesne težine > 25). Poznata je

veza izloženosti ionizirajućem zračenju i raka dojke (kod žena koje su u dječjoj dobi bile liječene radioterapijom zbog Hodgkinove bolesti relativni rizik iznosi 7) (47).

II.2. Probir (*screening*) raka dojke

Glavna je svrha slikovnih metoda probira otkrivanje klinički okultnog zloćudnog tumora koji je malen i u ranoj fazi razvoja. Pokazalo se da programi probira mamografijom doprinose smanjenju smrtnosti od raka dojke (48). MR ima važnu ulogu kao komplementarna metoda probira u žena s visokom kategorijom rizika. Nacionalni program ranog otkrivanja raka dojke u Hrvatskoj donesen je Zaključkom Vlade Republike Hrvatske u lipnju 2006. godine.

II.3. Tipovi raka dojke

Zloćudni tumori dojke se odlikuju velikom intratumoralnom i intertumoralnom biološkom heterogenošću, što utječe na kliničku prezentaciju, terapijski pristup i prognozu. Ovu bolest možemo podijeliti u različite podtipove ovisno o histološkoj slici, imunohistokemijskom profilu te molekularnim parametrima.

Velika većina malignoma dojke su karcinomi (sarkomi i limfomi se rijetko susreću), a većina njih su adenokarcinomi koji potječu od stanica terminalne duktalno-lobularne jedinice. Tumor može biti invazivan ili neinvazivan (DCIS). Među invazivnim tumorima po histološkoj slici razlikujemo duktalni tip (uključujući „klasični“ invazivni duktalni karcinom, tj. invazivni karcinom neposebnog tipa) i lobularni tip karcinoma (invazivni lobularni karcinom).

II.3.1. Duktalni karcinom in situ (DCIS)

Duktalni karcinom in situ je neoplastična proliferacija epitela duktula ili lobulusa bez invazije strome. Širi se duž mliječnih kanalića, što rezultira karakterističnim morfološkim obrascem na mamografiji i MR-u. Po mikroskopskim arhitekturnim svojstvima razlikujemo tip s komedo nekrozama te solidni, kribriiformni, papilarni i mikropapilarni tip, međutim u većini slučajeva DCIS pokazuje mješoviti

uzorak (49). Ovisno o stupnju nuklearne atipije, intraluminalne nekroze i mitotskoj aktivnosti DCIS može biti niskog, intermedijarnog ili visokog gradusa. Evolucija lezije u invazivni karcinom duktalnog tipa ne slijedi linearni model i može trajati godinama ili desetljećima. Rezultati istraživanja koje su proveli Farabegoli i suradnici ukazuju na genetičku razliku između „čistog“ DCIS-a i DCIS-a pridruženog invazivnom karcinomu (50).

II.3.2. Invazivni karcinom duktalnog tipa (IDC)

Ovo je najčešći oblik karcinoma dojke. Kod ovih lezija je uz neoplastičnu proliferaciju duktalnog epitela prisutna i invazija strome.

- 75 % IDC lezija nema dovoljno specifičnih citoarhitekturnih obilježja pomoću kojih bi ih svrstali u specifičan podtip, pa ih nazivamo invazivnim karcinomom neposebnog tipa (*invasive cancer of no special type, NST*). Kod NST podtipa uočava se velika raznolikost u veličini, diferencijaciji, količini strome i drugim obilježjima tumora. IDC-NST čini 40 – 70 % ukupnog broja svih invazivnih karcinoma dojke (49).
- Tubularni karcinom je posebni podtip (oko 2 % invazivnih karcinoma) s odličnom prognozom (u slučaju „čistog“ tubularnog podtipa). Tumor je multifokalan u 10 – 20 % slučajeva (51).
- Invazivni kribriformni karcinom je rijedak podtip s dobrom prognozom, većinom se otkriva u šestom desetljeću života.
- Mucinozni (koloidni) karcinom je rijedak posebni podtip (2 % karcinoma) s dobrom prognozom. Oboljevaju žene postmenopauzalne dobi. Karakterističan je histološki nalaz nakupina epitelnih stanica koje plutaju u obilnom mucinu, a zbog čega tumor radiološki može imitirati cistične lezije.
- Medularni karcinom čini oko 5 % karcinoma dojke, a osobito je frekventan u nositeljica BRCA1 mutacije (49). Tumor se odlikuje kontrastom između mikroskopski anaplastične

morfologije i makroskopski jasno ograničene tvorbe. Prognoza je bolja nego kod NST podtipa.

- Invazivni papilarni karcinom je rijedak posebni podtip s boljom prognozom od klasičnog IDC-a. Predominantno su intraduktalnog smještaja te papilarne arhitekture. U većini slučajeva nalazu je pridružen papilarni tip DCIS-a.
- Invazivni mikropapilarni karcinom je rijedak posebni podtip (2 % invazivnih karcinoma) koji mikroskopski nalikuje istoimenim tipovima karcinoma endometrija, jajnika i mokraćnog mjehura. Stopa preživljavanja je niža nego kod klasičnog IDC-a.
- Apokrini karcinom čini 1 – 4 % karcinoma dojke. Često je visokog gradusa zbog čega ima lošu prognozu, a karakterizira ga prominentna apokrina diferencijacija (bar 90 % stanica).
- Neuroendokrini karcinom je rijedak posebni podtip koji čini oko 2 % karcinoma dojke, a mikroskopskom morfologijom te imunohistokemijskim odlikama nalik je neuroendokrinim tumorima pluća i gastrointestinalnog trakta. Prognoza mu ovisi o histološkom gradusu (49).
- Metaplastični karcinom je agresivni tumor koji čini manje od 1 % invazivnih karcinoma. Histološki pokazuje odlike invazivnog karcinoma dukalnog tipa s dominacijom metaplastičnog tkiva (čista epitelna ili mješovita epitelna i mezenhimalna komponenta).
- Među posebne IDC podtipove ubraja se i nekoliko vrlo rijetkih tumora, uključujući *lipid-rich*, sekretorni, onkocitički, adenoid-cistični i *acinic cell* karcinom.

II.3.3. Invazivni karcinom lobularnog tipa (ILC)

Invazivni lobularni karcinom čini oko 15 % karcinoma dojke. Obično se javlja u žena starije dobi.

Citoarhitekturalno obilježje ovog tumora je linearni (*single file*) uzorak infiltracije strome, što otežava njegovo otkrivanje i radiološku evaluaciju. Postoji nekoliko varijanti, uključujući klasični tip ILC-a, pleomorfni lobularni karcinom, histiocitoidni, *signet ring* i tubulolobularni karcinom.

II.3.4. Molekularni tipovi karcinoma

U novije vrijeme morfološka histološka analiza je nadopunjena molekularnom tipizacijom tumorskog tkiva, što omogućuje bolju procjenu ponašanja tumora i terapijskog odgovora.

- Luminal A je najčešći molekularni tip invazivnog karcinoma dojke s udjelom oko 50 %. ER/PR su pozitivni i HER2 negativni uz nisku ekspresiju Ki-67. Obično se radi o *low grade* tumorima koji sporo rastu i imaju najbolju prognozu.
- Luminal B tip čini 20 % invazivnih karcinoma. ER/PR su pozitivni i varijabilne HER2 ekspresije. Razina ekspresije Ki-67 i histološki gradus su viši nego kod Luminal A karcinoma, a prognoza je lošija. Najčešće patohistološke dijagnoze su IDC-NST II. gradusa i mikropapilarni karcinom (49).
- HER2 obogaćeni tip čini 15 % invazivnih karcinoma. ER/PR su obično negativni, a po definiciji su jako HER2 pozitivni (3+). Imaju visoku ekspresiju Ki-67 i brže rastu od Luminal tipova.
- Trostruko negativni (*triple negative*), odnosno bazalni (*basal like*) tip čine oko 15 % invazivnih karcinoma. ER/PR/HER2 su negativni, imaju visoku ekspresiju Ki-67 i općenito lošu, no ne i uniformno lošu prognozu.

II.3.5. Pagetova bolest dojke

Riječ je o intraepitelnoj (obično intraepidermalnoj) neoplastičnoj infiltraciji bradavice s pridruženim duktalnim in situ ili invazivnim karcinomom, za kojeg većina autora drži da predstavlja izvor neoplastičnih stanica. Klinički se prezentiraju ekcematoidnim promjenama koje mogu imitirati upalu. Zbog ranijeg otkrivanja imaju bolju prognozu od duktalnih karcinoma smještenih duboko u dojci.

II.3.6. Inflamatorni karcinom

Upalni rak je zapravo klinička dijagnoza uvećane, eritematozne i edematozne dojke kojoj patohistološki korespondira opstrukcija limfnih žila dermisa na račun tumorskih mikroembolusa (1).

U podlozi mogu biti različiti histološki tipovi, no najčešće se radi o invazivnom duktalnom karcinomu neposebnog tipa i visokog gradusa. Upalni rak kao takav predstavlja TNM kategoriju T4d, a prognoza je vrlo loša.

II.4. *Staging* karcinoma dojke

Globalno je prihvaćen alfanumerički TNM (*tumor-node-metastasis*) sistem, a prema kojem razlikujemo stadije raka kako slijedi:

0 (nulti) stadij: Neinvazivni karcinom (Tis, N0, M0).

I.A stadij: Invazivni karcinom veličine do 2 cm koji nije zahvatio limfne čvorove (T1, N0, M0).

I.B stadij: Tumor je u zahvaćenom limfnom čvoru veličine 0,2 – 2 mm. Tumor u dojci nije pronađen ili je manji od 20 mm (T0-T1, N1, M0). No ukoliko je karcinom ER ili PR pozitivan, tada on pripada kategoriji I.A.

II.A stadij: Tumor je veličine 20 – 50 mm (T2, N0, M0) ili je manji od 2 cm i zahvaća 1 – 3 aksilarna limfna čvora (T1, N1, M0) ili je prisutan samo u 1 – 3 aksilarna limfna čvora gdje je veći od 2 mm (T0, N1, M0). Međutim, ER pozitivni i HER2 negativni T2N0M0 karcinom pripada kategoriji I.B ili I.A ovisno o PR statusu i rezultatu genomskog testiranja.

II.B stadij: Tumor je veći od 50 mm (T3, N0, M0) ili je veličine 20 – 50 mm uz do tri zahvaćena aksilarna limfna čvora (T2, N1, M0). Međutim, T2N1M0 karcinom koji je ER/PR pozitivan i HER2 negativan pripada kategoriji I.B.

III.A stadij: Tumor je veći od 50 mm uz do tri zahvaćena aksilarna limfna čvora (T3, N1, M0) ili je zahvaćeno 4 – 9 aksilarnih limfnih čvorova i/ili limfnih čvorova uz unutarnju mamarnu arteriju (T0-T3, N2, M0). No ukoliko je karcinom koji zadovoljava opisane kriterije 2. gradusa te je ER/PR/HER2 pozitivan, konačna kategorija je I.B.

III.B stadij: Tumor je zahvatio torakalnu stijjenku i/ili kožu ili se radi o inflamatornom karcinomu (T0-T4d, N0-N2, M0). No konačna kategorija za karcinome koji su ER/PR/HER2 pozitivni je IIA, osim ako se radi o inflamatornom tipu.

III.C stadij: Zahvaćeno je 10 ili više aksilarnih limfnih čvorova i/ili limfnih čvorova uz unutarnju mamarnu arteriju i/ili su zahvaćeni limfni čvorovi uz klavikulu (T0-T4d, N3, M0). Međutim, ER/PR pozitivni karcinomi 2. gradusa pripadaju kategoriji III.A (osim T4d tumora).

IV. stadij: Metastatski karcinom (T0-T4d, N0-N3, M1).

1.3. Radiološka kategorizacija bolesti dojke

Još u dvadesetim godinama 20. stoljeća liječnici su znali da se u ranoj fazi rak dojke ne može dijagnosticirati inspekcijom ni palpacijom (52). Za ovu svrhu u današnje vrijeme rutinski se koriste mamografija i ultrazvuk, dok se magnetska rezonancija koristi u određenim indikacijama čiji opseg kontinuirano raste.

Propust u prenošenju rezultata radioloških pretraga jedan je od najčešćih razloga zbog kojih se u Sjedinjenim Američkim Državama pokreću tužbe zbog nesavjesnog liječenja, a prema jednoj studiji specijalisti kliničkih struka u 36 % slučajeva ne uoče patološki nalaz u radiološkom očitaju (53, 54).

Da bi se izbjeglo ovakve propuste, odnosno da bi se postigla jednoobraznost u tumačenju i kategorizaciji mamografskih nalaza, ACR (*American College of Radiology*) je 1993. godine razvio BI-RADS (*Breast Imaging-Reporting and Data System*) koji je prihvaćen i u Hrvatskoj. Od tada je BI-RADS sustav bio podvrgnut različitim preinakama, a najrecentnije, peto izdanje BI-RADS Atlasa se sastoji od tri zasebna dijela posvećena mamografiji, ultrazvuku i magnetskoj rezonanciji (55). BI-RADS klasifikacija uključuje sedam kategorija slikovnih nalaza gradiranih prema vjerojatnosti maligne lezije: BI-RADS 0 – dijagnostički insuficijentan nalaz, bilo zbog tehnički nedostatne kvalitete snimki ili zbog nejasne prirode uočene promjene. Neophodno su potrebne dodatne pretrage ili usporedba s ranijim snimkama.

BI-RADS 1 – negativan, tj. potpuno uredan nalaz, bez uočljivih promjena. Indicirano je redovito godišnje slikovno praćenje.

BI-RADS 2 – benigni nalaz, prisutne su promjene koje su nedvojbeno dobroćudne. Indicirano je redovito praćenje kao i u slučaju BI-RADS 1 nalaza.

BI-RADS 3 – vjerojatno benigni nalaz, tj. vjerojatnost malignosti lezije je iznad 0 %, a manje od 2%. Indicirano je praćenje u kraćim vremenskim intervalima (3 – 6 mjeseci). Bilo kakva suspektna promjena izgleda lezije podrazumijeva povišenje BI-RADS kategorije, dok regresivna dinamika ili stabilnost lezije nakon 24 mjeseca mijenjaju kategoriju u BI-RADS 2.

BI-RADS 4 – suspektna lezija. Potrebna je biopsija kako bi se patohistološkom analizom potvrdilo ili isključilo prisustvo karcinoma. Obzirom da je ovom kategorijom obuhvaćen vrlo velik raspon vjerojatnosti karcinoma ($> 2\%$, $< 95\%$), mogu se koristiti subkategorije 4a (blago sumnjiv nalaz, vjerojatnost malignosti je u rasponu od $> 2\%$ do 10%), 4b (umjereno sumnjiv nalaz, vjerojatnost malignosti je u rasponu od $> 10\%$ do 50%) i 4c (visoko sumnjiv nalaz, vjerojatnost malignosti je u rasponu od $> 50\%$ do $< 95\%$).

BI-RADS 5 – temeljito suspektan rak dojke (vjerojatnost malignosti lezije je $> 95\%$). Drži se da je kod ovakvih lezija ekscizija indicirana i u slučaju nepodudarnog, tj. benignog nalaza biopsije.

BI-RADS 6 – patohistološki dijagnosticiran rak dojke. Ova se kategorija koristi u sklopu slikovne procjene lokalne proširenosti karcinoma te u sklopu procjene učinka neoadjuvantnog liječenja.

1.4. Mamografija

Oslikavanje mamografijom se temelji na primjeni rentgenskih zraka male energije, približno 20 keV, što omogućuje adekvatan prikaz različitih tkiva dojke koja pretežno sadrže elemente niskog atomskog broja te se odlikuju niskom gustoćom (1). U 21. stoljeću analognu (filmsku) mamografiju zamijenila je uporaba digitalne mamografije (*full-field digital mammography*, FFDM), a velike multicentrične studije povezale su ovu tranziciju s povišenjem osjetljivosti mamografije za otkrivanje raka dojke, osobito u žena mlađih od 50 godina i općenito u žena s gustim dojkama (56). Štoviše, digitalna konverzija signala rentgenske zrake omogućuje primjenu sustava računalno potpomognute dijagnoze (*computer-aided diagnosis*, CAD) uz povišenje dijagnostičke specifičnosti. Digitalna mamografija također čini osnovu na kojoj su izgrađene napredne tehnike snimanja poput digitalne tomosinteze dojke i kontrastom pojačane spektralne mamografije.

Ovisno o namjeni razlikujemo *screening* i dijagnostičku mamografiju. *Screening* mamografija je prihvaćena kao metoda probira za rak dojke kod pacijentica nakon 40. godine života. Dijagnostička mamografija se izvodi kod simptomatskih pacijentica (palpabilni čvor, iscjedak iz bradavice, uvlačenje bradavice, promjene kože), kao i u slučaju potrebe za dodatnim oslikavanjem kod abnormalnog nalaza probirnog mamograma. U oba slučaja koriste se dvije klasične projekcije, odnosno kraniokaudalna (CC) i mediolateralna kosa (MLO) projekcija, međutim kod dijagnostičke mamografije koriste se i dodatne projekcije s uporabom kompresije ili dodatnog uvećanja određenih sumnjivih područja.

Gustoća dojke, procijenjena mamografijom, definirana je udjelom i distribucijom radiološki denznijeg fibroglandularnog parenhima u usporedbi s masnim tkivom koje je radiološki „prozirno“. Peto izdanje BI-RADS Atlasa zamijenilo je kvantitativnu procjenu gustoće iz četvrtog izdanja kvalitativnom procjenom prema kojoj se dojke dijele u četiri skupine: A – involutivne, gotovo u cijelosti mašću ispunjene dojke, B – dojke s raspršenim fibroglandularnim parenhimom, C – mješovito (heterogeno) guste dojke (tvorbe mogu biti sakrivene) i D – izrazito guste dojke (osjetljivost mamografije je

smanjena). U mamografskom nalazu bitno je kategorizirati gustoću dojke ne samo zbog šanse da maligna lezija bude sakrivena unutar gustog parenhima ili zbog povišenog rizika za nastanak karcinoma u gustim dojkama, nego i radi procjene načina i mjere u kojoj se sastav dojki mijenja s vremenom. Pokazalo se da su žene koje su promijenile kategoriju mamografske gustoće iz više u nižu imale samim time manji rizik za dobivanje karcinoma, dok su žene koje su promijenile kategoriju iz niže u višu stekle viši rizik u usporedbi sa ženama koje su ostale u istoj kategoriji (57).

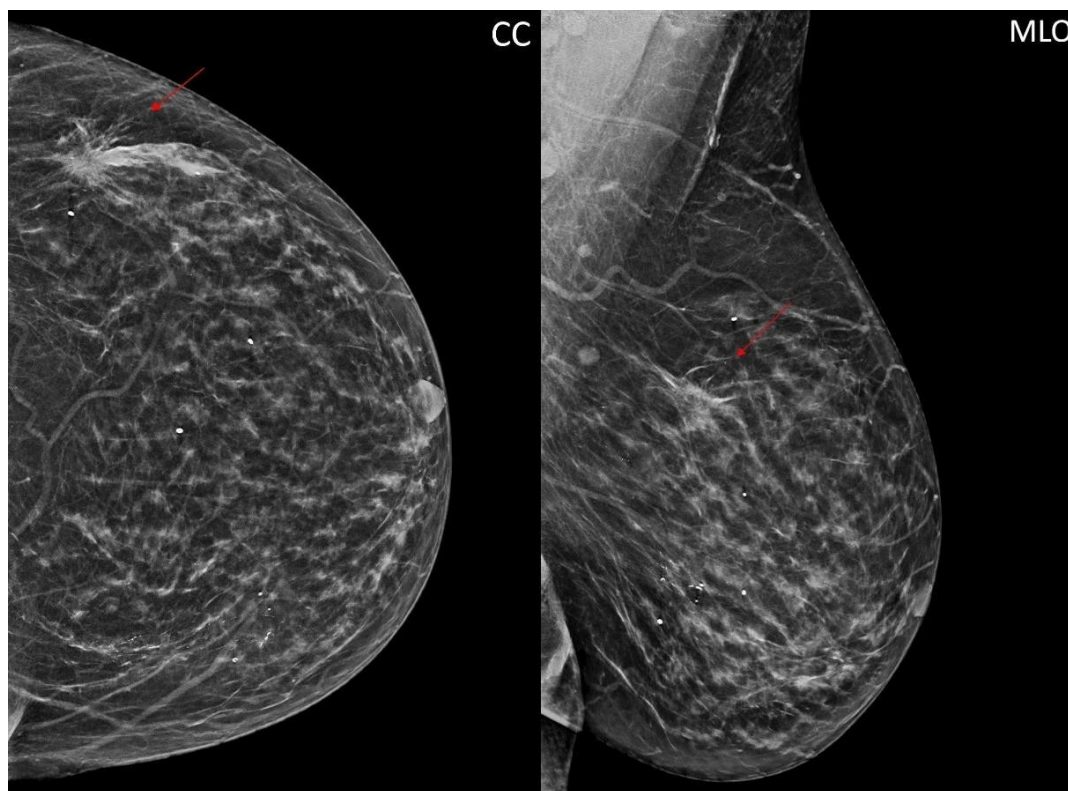
Prema BI-RADS leksikonu promjene na mamografiji opisuju se kao tvorbe, poremećaji arhitektonike, područja asimetrije i kalcifikacije.

Tvorbe su lezije koje zauzimaju trodimenzionalni prostor. Po obliku mogu biti okrugle, ovalne i nepravilne. Pojam lobuliranog oblika je eliminiran u petom izdanju BI-RADS leksikona. Konture tvorbe mogu biti glatke, obrisane ili dijelom obrisane (sakrivene fibroglandularnim tkivom), mikrolobulirane, nejasne te spikulirane. Densitet tvorbe može biti nizak, jednak fibroglandularnom tkivu ili visok. Klasični mamografski prikaz invazivnog karcinoma (BI-RADS 5 nalaz) jest nepravilna tvorba spikuliranih kontura te visokog denziteta spram fibroglandularnog tkiva (Slika 1).

Poremećaji arhitektonike kao takvi manifestiraju se fokalnim retrakcijama parenhima s radijalno položenim linijama koje konvergiraju prema jednoj točki. Ovisno o tome da li je ovom nalazu pridruženo prisustvo tvorbe, diferencijalna dijagnoza uključuje ožiljak, radijalni ožiljak te invazivni karcinom.

Područja asimetrije su unilateralni depoziti fibroglandularnog tkiva koji nemaju svojstva tvorbi. Pojam asimetrije se odnosi na razliku u prikazu parenhima na samo jednoj projekciji, za razliku od fokalne asimetrije koja je vidljiva na objema projekcijama i predstavlja stvarno odudaranje od simetrične distribucije parenhima. Globalna asimetrija obuhvaća više od jednog kvadranta dojke i obično predstavlja normalnu varijantu. U petom izdanju uveden je pojam asimetrije u razvoju koji se

odnosi na fokalnu asimetriju koja postaje naglašenija s vremenom i kojoj je pridružen rizik maligne lezije od 12,8 % na *screening* mamografiji i 26,7 % na dijagnostičkoj mamografiji (58).

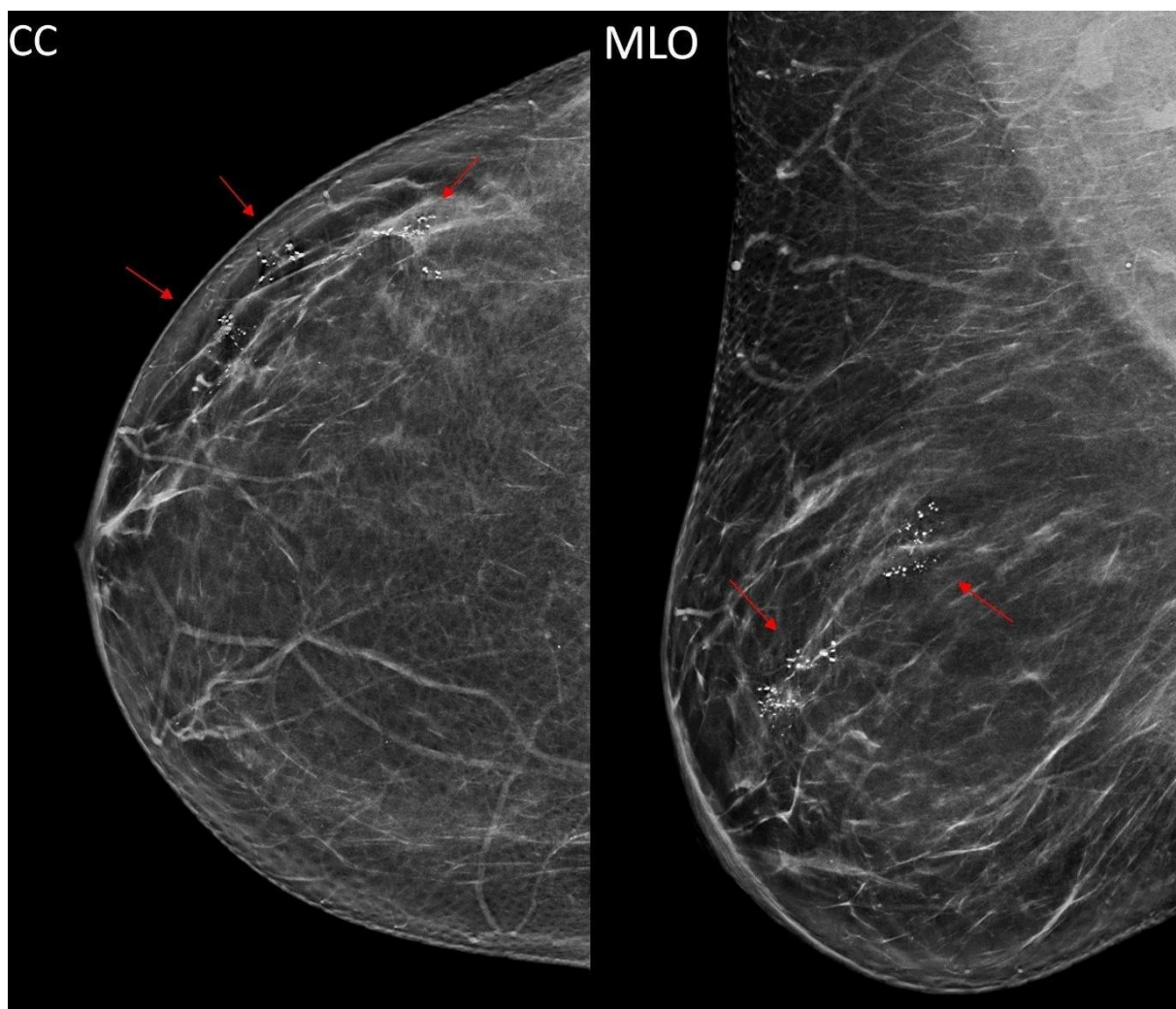


Slika 1. DBT dojke u CC i MLO projekciji: nepravilna tvorba spikuliranih kontura te visokog denziteta spram fibroglandularnog tkiva u GLK – IDC.

Kalcifikacije se po morfologiji dijele na tipično benigne i suspektne. Tipično benigne kalcifikacije su kožne, vaskularne, grube ili oblikom nalik kokicama, velike štapičaste, okrugle (u četvrtom izdanju okrugle i punktififormne), rubne (ranije ljuskaste i kalcifikacije s tamnim centrom), distrofične, kalcifikacije masne nekroze, kalcifikacije forme kalcijevog mlijeka i kalcifikacije šavova. Suspektne kalcifikacije su amorfne, grube heterogene, fine pleomorfne, fine linearne i fine linearne kalcifikacije s grananjem. Distribucija kalcifikacija je barem jednako važna kao i morfologija za procjenu vjerojatnosti prisustva maligne lezije. Po petom izdanju BI-RADS leksikona razlikujemo pet varijanti

distribucije kalcifikacija u rasponu od najmanje do najveće šanse prisustva karcinoma: 1. – difuzna (nasumična) distribucija, 2. – regionalna distribucija, 3. – grupirane kalcifikacije (ranije klaster), 4. – linearna distribucija i 5. – segmentalna distribucija (Slika 2).

Opisanim temeljnim promjenama na mamografiji mogu biti pridružene i dodatne promjene, poput retrakcije kože ili bradavice, zadebljanja kože, trabekularnog zadebljanja fibroglandularnog i masnog tkiva te aksilarne limfadenopatije.



Slika 2. DBT dojke u CC i MLO projekciji: kalcifikacije različitih suspektnih morfoloških karakteristika u segmentalnoj distribuciji – DCIS.

I. Kontrastom pojačana spektralna mamografija (*contrast-enhanced spectral mammography, CESM*)

Ova obećavajuća metoda temelji se na procjeni neoangiogeneze, slično magnetskoj rezonanciji.

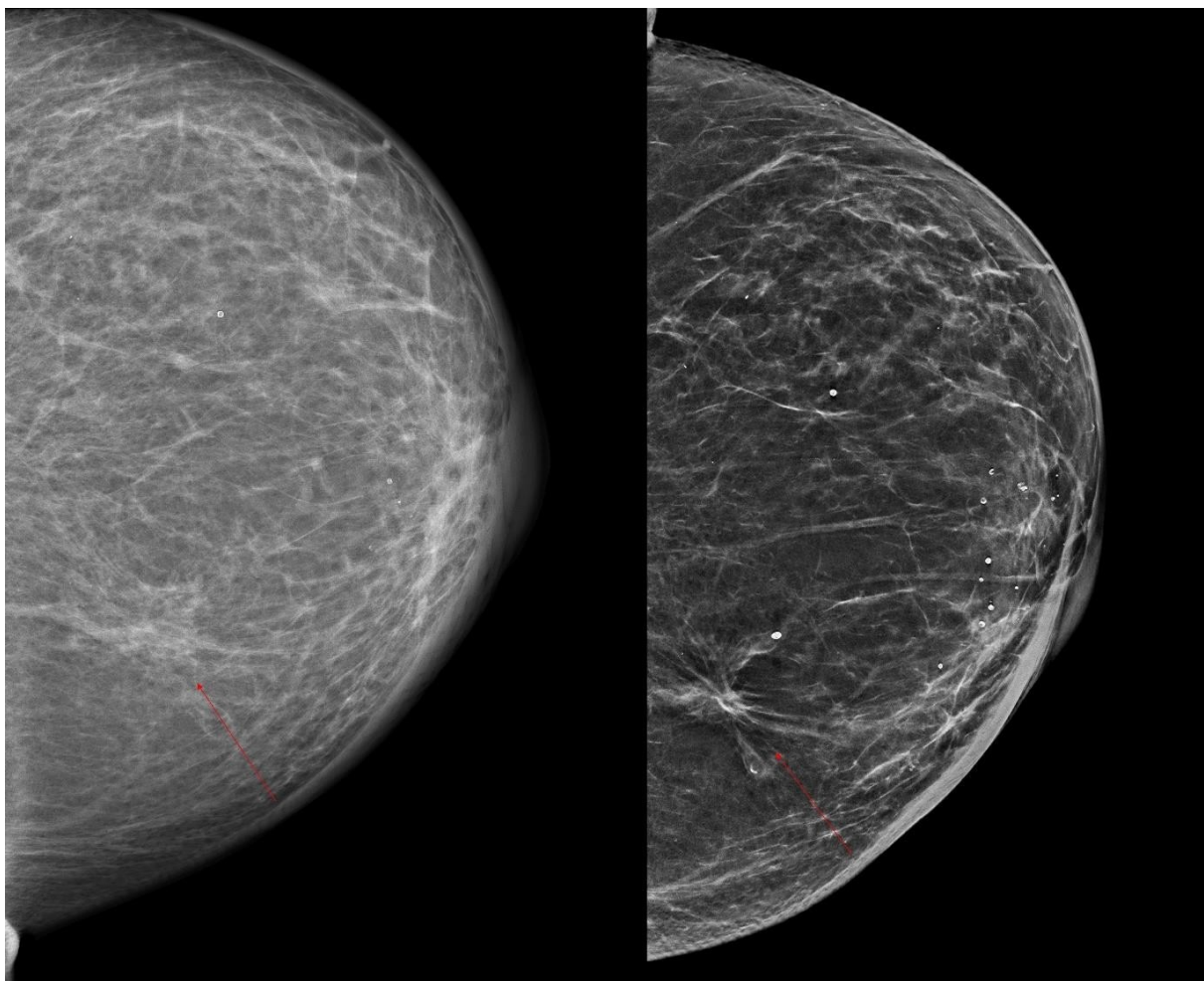
Pretraga traje 8 – 10 minuta, a uključuje aplikaciju jednog kontrastnog sredstva i dobivanje četiriju postkontrastnih snimki koje se subtrahiraju s nativnim snimkama u odgovarajućim tipičnim mamografskim projekcijama. Dosadašnja istraživanja su pokazala da CESM ima približno jednaku osjetljivost za otkrivanje raka dojke kao i MR (59). Trošak ove pretrage iznosi samo 25 % cijene MR pregleda, stoga CESM dolazi u obzir kao komplementarna metoda probira u žena s umjerno povišenim doživotnim rizikom za dobivanje raka dojke. CESM bi mogla biti osobito korisna kod pacijentica s gustim dojkama, jer su nativne snimke usporedive s klasičnom digitalnom mamografijom, dok su na subtraksijskim snimkama uklonjeni nativni denziteti parenhima koji bi inače ometali analizu.

II. Digitalna tomosinteza dojke (*digital breast tomosynthesis, DBT*)

Uloga 2D digitalne mamografije u otkrivanju raka ograničena je maskirajućim učinkom preklapajućeg fibroglandularnog tkiva. Digitalna tomosinteza dojke je novi tehnološki standard u mamografskom oslikavanju koji u značajnoj mjeri otklanja ovaj nepovoljni učinak i poboljšava dijagnostički performans. Kretanjem rentgenske cijevi duž lučnog puta iznad dojke nastaju niskodozne snimke iz različitih kuteva, što omogućuje digitalnu rekonstrukciju pojedinih slojeva u odgovarajućoj ravnini. Digitalni podaci iz pojedinih DBT snimki također se mogu kondenzirati u jednu sintetsku 2D snimku, što je usporedivo s MIP (*maximum-intensity-projection*) tehnikom koja se koristi na MR-u. DBT pregled može biti izveden korištenjem više različitih kombinacija, poput DBT snimanja u dvije perspektive ili DBT snimanja u jednoj perspektivi zajedno s FFDM snimanjem u drugoj perspektivi. Unatoč povišenju ukupne apsorbirane doze ionizirajućeg zračenja naspram digitalne 2D mamografije, niti jedna od ovih kombinacija ne prelazi granicu od 3 mGy koju preporučuje Američka

administracija za hranu i lijekove (FDA) (60). U kontekstu probira DBT daje dvostruku korist: s jedne strane broj pacijentica pozvanih na dodatnu slikovnu obradu je manji, osobito ako je u pitanju nalaz asimetrije, dok je s druge strane broj otkrivenih karcinoma uvećan za 1,2 – 2,7 na 1000 žena.

Dijagnostički pregledi također imaju korist od digitalne tomosinteze. Ova tehnika uklanja potrebu za dodatnim projekcijama, što skraćuje cjelokupni dijagnostički postupak, a dodatna se korist očituje u povišenju specifičnosti kroz smanjen broj BI-RADS 3 nalaza i podudarno uvećan broj BI-RADS 1 i 2 očitavanja (61). Osobito se važnom drži superiorna sposobnost digitalne tomosinteze za prikaz poremećaja arhitektonike, jer ova promjena ima najveću učestalost maligne dijagnoze (Slika 3). Za razliku od tradicionalne stereotaksijske biopsije, DBT-vođene *core* biopsije omogućuju lakšu i precizniju identifikaciju suspektne promjene, a cjelokupni postupak je skraćen za više od 50 % (62).



Slika 3. 2D digitalna mamografija (lijevo) i DBT (desno) u CC projekciji pokazuju stanje nakon poštedne operacije s jasnijim prikazom arhitekturne distorzije (ožiljak) na tomosintetskoj projekciji.

1.5. Ultrazvuk dojke

Fizikalnu osnovu rada ultrazvučnog uređaja čini reverzibilni piezoelektrični efekt. Dovodom mikrovoltazne struje nastaje deformacija kristala u sondi, što dovodi do oslobađanja ultrazvučnih valova koji se šalju u tijelo (1). Odbijeni ultrazvučni valovi iz tijela dovode do oslobađanja mikrovoltazne struje koja se koristi za stvaranje slike digitalnom konverzijom. B-mod (*brightness mode*) ultrazvuk se već sredinom 70-ih godina 20. stoljeća pokazao korisnim za razlikovanje solidnih od cističnih lezija dojke (52). Danas se u standardnoj kliničkoj praksi B-mod prikaz postiže uporabom linearnih sondi visoke frekvencije, od 10 do 15 MHz. Ultrazvuk se odlikuje brojnim prednostima kao što su široka dostupnost, relativno niska cijena i bezbolnost. Ova pretraga ne uključuje primjenu ionizirajućeg zračenja, niti je njen rezultat ovisan o sastavu tkiva dojke kao što je to slučaj s mamografijom (63, 64). Stoga se ultrazvuk pokazao osobito korisnim kao nadopuna *screening* mamografiji u žena s gustim dojkaama i kao metoda izbora za pregled mladih žena. Nadalje, ultrazvuk je važan kod ciljanih punkcija i biopsija kojima se postavlja tkivna dijagnoza promjena u dojkaama. Uz pomoć ultrazvučnog snopa moguće je kontrolirati položaj igle u stvarnom vremenu tijekom cijele procedure i time se uvjeriti da je uzorak tkiva uzet s pravog mjesta (65). Ova pretraga je indicirana kod evaluacije palpabilnih lezija u dojkaama, čak i ukoliko je mamografski nalaz negativan, kao i za *second look* osvrt na lezije dvojbeneog karaktera otkrivene mamografijom ili MR-om te za pregled aksilarnih limfnih čvorova.

Ultrazvuk je subjektivna metoda i prikaz uvelike ovisi o osobi koja izvodi pregled, no preciznim pridržavanjem određenih načela može se optimizirati dijagnostičku učinkovitost. Medijalni kvadranti se pregledavaju tako da pacijentica leži na leđima, dok se lateralni kvadranti pregledavaju u položaju na kontralateralnom boku s rukom ispruženom preko glave. Ovakvim pozicioniranjem odgovarajući dio tkiva dojke se izravnava i stanjuje, što poboljšava kvalitetu prikaza (66, 67). Pregled se može izvesti paralelnim presjecima od kranijalno prema kaudalno ili od lateralno prema medijalno i obrnuto. Međutim, drži se da najbolje rezultate daje tehnika skeniranja u radijalnom i antiradijalnom

smjeru prema bradavici i od nje, jer takav pregled odgovara normalnoj lobarnoj anatomiji. Otkrivenu leziju je potrebno prikazati iz barem dva smjera. Optimalan prikaz lezije zahtijeva jednoličnu, kontroliranu kompresiju tkiva sondom, kao i fokusiranje ultrazvučnog snopa na dubinu na kojoj je lezija lokalizirana.

U nezreloj dojci žljezdano tkivo je sonografski hipoehogeno poput okolnog masnog tkiva, dok je u zreloj dojci ono hiperehogeno. Cooperovi ligamenti se razabiru kao fine linearne hiperehogene strukture interponirane između areala masnog tkiva. Prema ACR BI-RADS leksikonu dojke se po sastavu dijele u tri skupine: homogene – involutivne dojke, homogene – žljezdane dojke i heterogene dojke.

BI-RADS leksikon omogućuje standardiziranu interpretaciju promjena dojke koja uključuje opis tvorbi, kalcifikacija, pridruženih promjena i posebnih slučajeva s jedinstvenom dijagnozom.

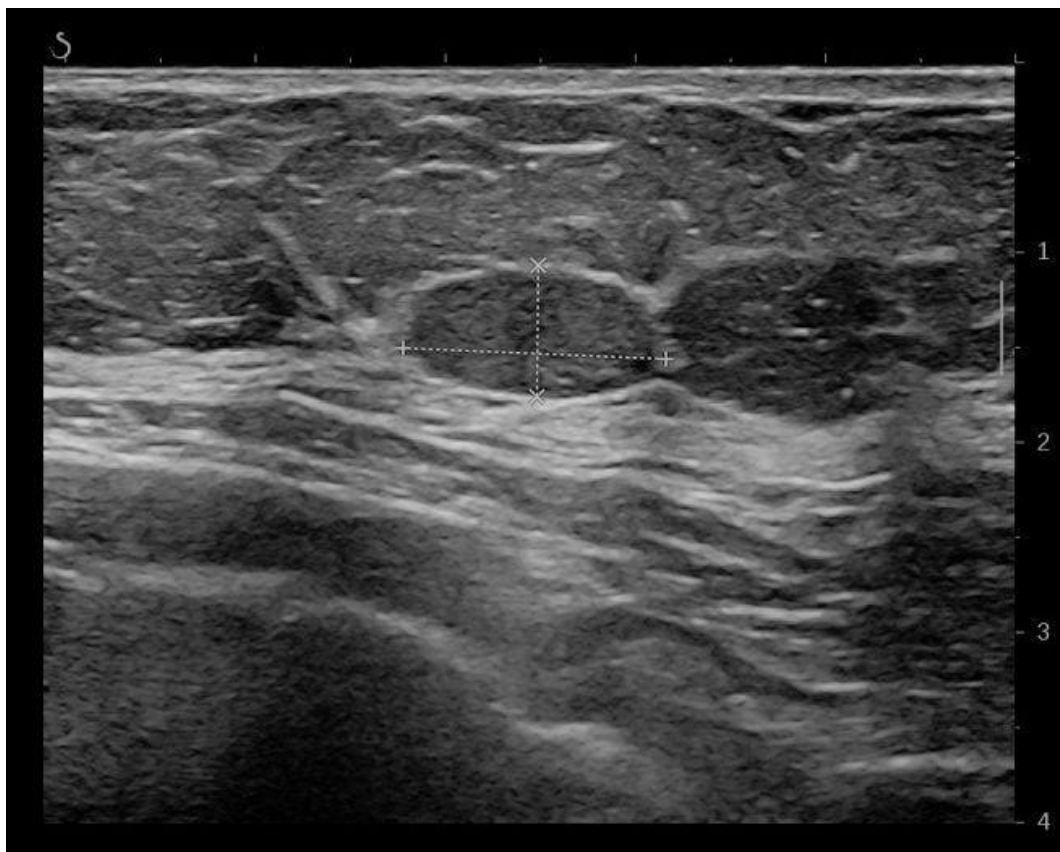
Tvorbe po obliku mogu biti okrugle, ovalne i nepravilne, a konture im mogu biti glatke ili nepravilne (nejasne, angularne, mikrolobulirane ili spikulirane). Posebni ultrasonografski deskriptori tvorbi odnose se na njihovu orijentaciju (paralelna koži – benigni nalaz, ili vertikalna – suspektan nalaz), ehostrukturu (anehogena, hipoehogena, kompleksna solidno-cistična, izoehogena, hiperehogena ili heterogena) te dorzalnu atenuaciju ili pojačanje (Slika 4).

Kalcifikati se na ultrazvuku prepoznaju kao hiperehogeni fokusi s dorzalnom akustičkom atenuacijom koji se razabiru unutar ili izvan tvorbe ili se uočavaju unutar mliječnih kanalića.

Pojam pridruženih promjena uključuje poremećaje arhitektonike, promjene mliječnih kanalića, promjene kože (zadebljanje ili retrakcija), edem, vaskularizaciju lezija (odsutna, unutarnja ili rubna) i elastografsku tvrdoću.

Posebni slučajevi s jedinstvenom dijagnozom, odnosno patognomoničnim ultrasonografskim prikazom, su jednostavne i komplicirane ciste, nakupine mikrocista, kožne tvorbe, strana tijela

(uključujući implantate), limfni čvorovi (intramamarni ili aksilarni), promjene krvnih žila, postoperativne tekuće kolekcije (seromi) i masna nekroza.

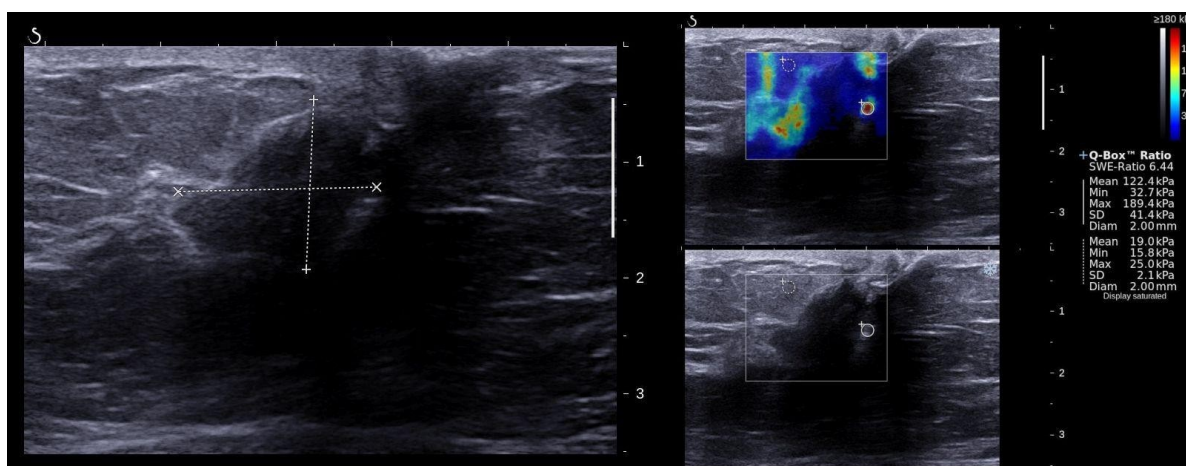


Slika 4. B-mod UZV dojke: ovalna hipoehogena tvorba glatkih kontura koja je duljom osovinom paralelna koži – fibroadenom

2004. godine Japansko društvo za ultrazvuk dojke i štitnjače izdalo je vlastitu klasifikaciju lezija dojke prema ultrasonografskim karakteristikama, a prema kojoj se one dijele na tvorbe (*mass*) i lezije koje se ne mogu nazvati tvorbama (*non mass*), što je podudarno BI-RADS podjeli na MR-u (68).

Sonografski, karcinom se tipično prezentira kao vertikalno orijentirana hipoehogena tvorba nepravilnog oblika i nepravilnih kontura, a koja pokazuje dorzalnu akustičku atenuaciju te pojačanu vaskularizaciju i elastografsku tvrdoću (Slika 5). Međutim, postoji i široka „siva“ zona nalaza u kojoj je

diferencijalna dijagnoza između benignih i malignih lezija iznimno teška. Stoga sve ultrasonografske značajke tvorbe treba pažljivo analizirati i ocijeniti razinu sumnje na karcinom prema najlošijim deskriptorima. Također je potrebno korelirati ultrazvučni nalaz s nalazom mamografije i magnetske rezonancije kad god je to moguće, a pri čemu treba uzeti u obzir da nerijetko dolazi do diskrepancije u lokaciji lezije na različitim slikovnim modalitetima, npr. zato jer se MR snima u ležećem položaju na trbuhu, dok se UZV pregled radi u ležećem položaju na leđima ili na boku (66).



Slika 5. B-mod (lijevo) i sonoelastografija (desno): vertikalno orijentirana hipoehogena tvorba nepravilnog oblika i nepravilnih kontura koja pokazuje dorzalnu akustičku atenuaciju i pojačanu elastografsku tvrdoću – IDC.

U novije vrijeme kao dopuna klasičnom B-mod ultrazvuku sve se više koriste napredne tehnike poput složenog oslikavanja (*compound imaging*), harmoničkog oslikavanja (*harmonic imaging*), panoramskog (*extended field of view*) prikaza, obojenog (*color*) i osnaženog (*power*) doplera, sonoelastografije, 3D (trodimenzionalnog) i kontrastom osnaženog (*contrast enhanced*) ultrazvuka.

Složeno oslikavanje (*real time spatial compound imaging*, SonoCT) upotrebljava zakosjenje ultrazvučnog snopa za brzo stvaranje preklapajućih slika iz više različitih kuteva snimanja.

Uprosječivanjem pojedinih slika nastaju složene (*compound*) snimke koje se zbog redukcije akustičkih artefakata odlikuju boljom kvalitetom prikaza u usporedbi s klasičnim B-modom.

Harmoničko oslikavanje (*harmonic imaging*) se bazira na činjenici da propagacija ultrazvučnog vala kroz tijelo nije linearna. Visokotlačna komponenta vala putuje brže od niskotlačne komponente jer je brzina zvuka veća u komprimiranom dijelu tkiva te dolazi do distorzije vala koja generira harmonike, tj. višekratnike temeljne frekvencije. Ova pojava je slučajno otkrivena u Sjedinjenim Američkim Državama kada su znanstvenici koji su radili na razvijanju mikromjehurića za kontrastnu ehokardiografiju otkrili da bi slika nastala i kada bi prijamnik bio podešen na frekvenciju dvostruko veću od one koju je emitirala sonda. Među prednosti ove metode u odnosu na konvencionalni UZV ubrajaju se redukcija artefakata, bolja aksijalna i lateralna rezolucija te bolji omjer signala i šuma (*signal to noise ratio, SNR*) (69).

Extended field of view tehnika omogućuje zbrajanje pojedinih slika koje nastaju pomicanjem sonde u stvarnom vremenu kako bi se dobio kontinuirani panoramski prikaz, što je manje korisno u oslikavanju dojke nego npr. za prikaz mišića, no ipak se može koristiti za evaluaciju multifokalnih lezija u dojka (70).

Obojeni (*color*) i osnaženi (*power*) dopler koriste promjenu frekvencije ultrazvučnog vala reflektiranog od eritrocita kao fizikalnu osnovu prikaza vaskularizacije lezija. Maligni vaskularni obrazac se prezentira kao hipervaskularan sa krvnim žilama koje se od ruba tumora radijalno šire prema centru, granaju se te su izrazito nepravilne s niskim otporom (71). Benigni obrazac je komparativno hipovaskularan, a krvne su žile paralelne s površinom lezije. Međutim, često dolazi do preklapanja različitih doplerskih osobina malignih i benignih lezija, što umanjuje doprinos ove metode u kliničkoj praksi.

I. Elastografija

Sonoelastografija je dinamička tehnika kojom se procjenjuje tvrdoća tkiva, odnosno mjera u kojoj će tkivo biti deformirano pod primjenom vanjske sile i u kojoj će se ono vratiti u prvotni oblik kad se ta sila ukloni. Dva su načina prikaza trenutno dostupna za uporabu u kliničkoj praksi, to su *strain* (istezanje) i *shear wave* (val smicanja ili posmični val) elastografija. *Strain* elastografija daje kvalitativnu informaciju o tkivnoj elastičnosti procjenom deformacije tkiva uzrokovane kompresijom. *Shear wave* elastografija procjenjuje elastičnost mjerenjem brzine prolaska posmičnih valova tako što je njihova brzina veća u tvrdim nego u mekim tkivima. Brzina posmičnih valova može se izraziti kao brzina u metrima po sekundi (m/s) ili u kilopaskalima (kPa) uz prikaz elastičnosti u boji. Elastografija se pokazala korisnom za razlikovanje malignih i benignih lezija, jer su maligni tumori u pravilu znatno tvrdi od benignih promjena (72-75). Ovom metodom se također može razlikovati komplicirane cistične lezije od solidnih čak i kada je cista ehogenijeg sadržaja, što često izaziva nedoumice kod pregleda u B-modu (72). Međutim, kod određenih malignih tumora elastografija može pokazati kvantitativne i kvalitativne značajke sugestivne za benigne lezije (76). Kombinacija B-mod ultrazvuka i sonoelastografije ima vrlo visoku osjetljivost (89,7 %) i točnost (93,9 %) za otkrivanje raka dojke (77).

II. Automatizirani 3D ultrazvuk

Trodimenzionalni automatizirani ultrazvuk dojke (*automated breast ultrasound, ABUS*) je nedavno razvijena tehnika koja se zbog svojih specifičnih prednosti prvenstveno koristi kao komplementarna *screening* metoda za otkrivanje raka u žena s gustim dojkama. Pri ovakvom pregledu sonda automatski generira veliki broj tomografskih presjeka od kojih se prave 3D rekonstrukcije. Prednosti ABUS-a uključuju značajno skraćanje trajanja pregleda, bolju reproducibilnost snimki, bolji anatomske prikaz dojki i podatnost za primjenu CAD sustava. U multiinstitucionalnoj studiji koju su proveli Brem

i suradnici, ABUS je u usporedbi s mamografijom otkrio 1,9 dodatnih karcinoma na 1000 pregledanih žena, a velika većina ovih karcinoma (93,3 %) bili su invazivnog tipa (78). S druge strane, većina karcinoma koji su u ovoj studiji bili otkriveni samo na mamografiji bili su neinvazivnog tipa.

III. Ultrazvuk s kontrastnim sredstvom

Primjena kontrastnog ultrazvuka (*contrast-enhanced ultrasound, CEUS*) se temelji na intravenskoj primjeni mikromjehurića koji reflektiraju harmoničke odjeke, što UZV uređaj registrira kao povišenje intenziteta signala u prokrvljenim tkivima. Mikromjehurići su nešto manji od humanih eritrocita, stoga plućne i periferne kapilare ne predstavljaju zapreku njihovom prolasku. Osobitu prednost kontrastnog ultrazvuka predstavlja mogućnost primjene u pacijenata s renalnom insuficijencijom. Za razliku od kontrastnog sredstva koje se primjenjuje kod magnetske rezonancije, mikromjehurići nemaju svojstvo ekstravazacije te se akumuliraju isključivo u intravaskularnom prostoru, stoga porast intenziteta signala mogu pokazati isključivo lezije s formiranim krvnim žilama (79).

Metastudija koju su proveli Hu i suradnici pokazala je osjetljivost CEUS-a za otkrivanje raka dojke od 86 % i specifičnost od 79 % (80). CEUS se također pokazao korisnim kod procjene lokalne proširenosti bolesti, za procjenu odgovora na neoadjuvantnu kemoterapiju te za otkrivanje lezija na ultrazvuku koje su inače vidljive jedino na MR-u (81-83).

1.6. Magnetska rezonancija

Magnetska rezonancija (MR) je robustna slikovna metoda koju u drugom desetljeću 21. stoljeća karakterizira paradigmatički pomak od visoko osjetljive, no relativno nisko specifične i slabo dostupne pretrage, do metode koja nudi visoku dijagnostičku točnost neovisno o tome radi li se o primjeni multiparametrijskog protokola za detaljnu procjenu biologije raka dojke ili o probiru kod šire populacije uporabom tzv. skraćenih protokola.

O značaju fizikalnog fenomena magnetske rezonancije za modernu znanost govori niz Nobelovih nagrada za područja fizike, kemije i medicine koje su dodijeljene za otkrića vezana uz njegovu prirodu i primjenu. Još 1897. godine nizozemski znanstvenik Pieter Zeeman otkrio je da je optički spektar natrija podložan utjecaju snažnog magnetskog polja, za što mu je 1902. dodijeljena Nobelova nagrada za fiziku. Četvrt stoljeća kasnije, Otto Stern i Walter Gerlach izvršili su eksperiment kojim su pokazali da angularni momenti atoma srebra izloženih vanjskom magnetskom polju mogu zauzeti samo paralelan ili antiparalelan položaj, što znači da mogu imati samo diskretne vrijednosti, tj. da su kvantizirani. Samo otkriće nuklearne magnetske rezonancije pripisuje se američkom fizičaru Isidoru Isaacu Rabiju. Rabi je 1938. opisao metodu kojom se jezgre molekula može inducirati da promijene magnetsku orijentaciju i emitiraju radiovalove specifičnih frekvencija. Budući da je za Rabijev pokus korišten snop sastavljen od pojedinačnih nukleusa izoliranih u vakuumu, ovaj fenomen je bilo potrebno demonstrirati i u „prirodnijem“ okruženju, odnosno u krutoj i tekućoj tvari, a što je tek 1944. uspjelo dvama nezavisnim istraživačkim timovima koje su predvodili Felix Bloch i Edward Mills Purcel. Iste godine Rabiju je dodijeljena Nobelova nagrada za fiziku, dok su Bloch i Purcel postali Nobelovi laureati 1952. Kad je riječ o primjeni magnetske rezonancije u medicini, Raymond Damadian je 1971. godine sugerirao da bi se rak mogao diferencirati od zdravog tkiva na temelju razlike u vremenima relaksacije (84). Najzaslužnijim pionirima oslikavanja magnetskom rezonancijom u medicini drži se Paula Lauterbura i Petera Mansfielda koji su 2003. podijelili Nobelovu nagradu za fiziologiju ili medicinu. Lauterbur je stvorio dvodimenzionalnu sliku, tj. tomografski presjek predmeta

stavljenog u magnet jakosti polja 1,4 T matematičkom konverzijom četiriju jednodimenzionalnih projekcija MR signala dobivenih sukcesivnom rotacijom magnetskih gradijenata (85). 1973., iste godine kada je Lauterbur objavio svoje otkriće, Mansfield je pokazao da se primjenom linearnog gradijenta MR signal može lokalizirati i time prikazati sloj po sloj nekog materijala ili tkiva. 1977. godine Mansfield je izumio tehniku eho-planarnog oslikavanja koja koristi brzu izmjenu magnetskih gradijenata za dobivanje slike u bitno kraćem vremenskom periodu nego što je do tada bilo moguće. Ova tehnika se danas koristi za više različitih sekvenci, uključujući difuzijsko oslikavanje. Zahvaljujući pozitivnoj povratnoj sprezi između tehnološkog napretka i kliničkih otkrića, u današnje vrijeme MR je nedostižan u sposobnosti da kombinira anatomske prikaz odabranog tkiva s kvalitativnom i kvantitativnom evaluacijom njegove funkcije na mikroskopskoj i molekularnoj razini.

I. Fizikalne i tehnološke osnove oslikavanja magnetskom rezonancijom

Način na koji MR uređaj stvara sliku je znatno kompliciraniji nego što je to slučaj s mamografijom, ultrazvukom ili kompjutoriziranom tomografijom. Proces nastanka slike uključuje preparaciju, ekscitaciju, prostorno kodiranje i akviziciju signala.

Preparacija podrazumijeva smještanje pacijenta u osnovno (statično) magnetsko polje MR uređaja. Živa tkiva sadrže brojne atome vodika koji su sastavni dio molekula vode i mnogih drugih molekula. Jezgre atoma vodika čine protoni koji imaju spin i njemu svojstven magnetski moment. Nakon izlaganja pacijenta magnetskom polju uređaja više će magnetskih momenata protona zauzeti paralelan nego antiparalelan položaj spram vanjskog polja, što rezultira ukupnom longitudinalnom magnetizacijom. Paralelna magnetizacija i frekvencija precesije (rotacije) vektora magnetizacije spina (Larmorova frekvencija) su proporcionalne jakosti osnovnog (B_0) magnetskog polja, dakle biti će dvostruko veće pri jakosti polja 3 T nego pri 1,5 T. Faza preparacije može uključivati i dodatne oblike manipuliranja magnetizacijom, poput npr. inverzijske preparacije.

Ekscitacija se postiže emisijom radiofrekventnog (*radio frequency*, RF) pulsa od strane uređaja. Kada je RF puls podešen na Larmorovu frekvenciju postiže se rezonancija, odnosno puls dovodi do fazno koherentne precesije vektora magnetizacije svih protonskih spinova. Trajanje RF pulsa je podešeno tako da se postigne naklon magnetizacije spina koji je okomit spram magnetskog polja uređaja, tj. koji se nalazi u transverzalnoj ravnini. Kada se prijamna zavojnica postavi u blizinu tkiva koje se želi prikazati, transverzalna magnetizacija koja i dalje rotira pri Larmorovoj frekvenciji će generirati električnu struju u zavojnici sukladno Faradayevom zakonu indukcije, što tvori signal nuklearne magnetske rezonancije. MR signal atenuiraju dva simultana procesa relaksacije. Gubitak fazne koherencije spinova atenuira signal po vremenskoj konstanti koju zovemo vremenom transverzalne relaksacije (T2). Istodobno, vektor magnetizacije polako ostvaruje relaksaciju prema stanju ekvilibrija u kojem je njegova orijentacija ponovno paralelna spram magnetskog polja uređaja; ovo se odvija po konstanti koju nazivamo vremenom longitudinalne (*spine-lattice*) relaksacije (T1). Kontrast na MR slici je posljedica činjenice da različita tkiva općenito imaju različita vremena T1 i T2 relaksacije, što napose vrijedi za meka tkiva. Stoga nije začudno da se u kliničkoj praksi MR odlikuje izvrsnom kontrastnom rezolucijom upravo za meka tkiva.


Za prostorno kodiranje MR signala koriste se gradijenti magnetskog polja, čime se postiže kontinuirana promjena jakosti polja u određenom smjeru, a zbog čega će magnetski momenti protonskih spinova imati različitu frekvenciju precesije ovisno o njihovoj lokaciji duž gradijenta. Kada se aplicira RF puls određene frekvencije, doći će do ekscitacije magnetskih momenata isključivo na lokaciji s rezonantnom frekvencijom, što ekscitaciju čini selektivnom za sloj. Potom se aplicira gradijent koji omogućuje da u odabranom sloju protonski spinovi precesiraju istom frekvencijom, ali u različitim fazama, tako da će protoni smješteni u istom redu okomito na smjer gradijenta biti u istoj fazi. Ovo nazivamo faznim kodiranjem. Posljednji korak u prostornom kodiranju je primjena frekvencijskog gradijenta koji mijenja Larmorovu frekvenciju protona duž pravca koji je okomit na smjer faznog gradijenta, tako da će protoni smješteni u istom stupcu imati istu frekvenciju.

Frekvencijski se gradijent naziva i gradijentom očitavanja (*readout gradient*) jer ga se aplicira simultano prijemu signala.

Prostorno kodiranje omogućuje akviziciju MR signala na način da prijamna zavojnica za svaki pojedini voksel registrira jednu transverzalnu magnetizaciju kao sumu transverzalnih magnetizacija svih protona sadržanih u tom vokselu. Daljnja analiza uključuje Fourierovu transformaciju, pri čemu se primljeni signal razlaže na komponente različitih frekvencija koje prenose informaciju o lokaciji transverzalnih magnetizacija, odnosno protona, tako da se svakoj frekvenciji pridruži odgovarajući piksel na slici, dok se amplituda pojedinih komponenti signala konvertira u intenzitet svjetline piksela.

MR uređaje možemo podijeliti na one s niskom (do 0,5 T), srednjom (0,5 T do 1 T) i visokom (1 T i više) jakosti polja. U kontekstu uporabe u medicini, pojam jakosti (snage) polja se odnosi na mjeru magnetske indukcije, tj. gustoće magnetskog toka. Tesla (T) je definiran kao elektromagnetska indukcija homogenog magnetskoga polja koje djeluje na električni vodič silom od jednoga njutna (N) po metru (m) duljine vodiča, ako je vodič okomit na polje i njime teče stalna električna struja jakosti jedan amper (A). U kliničkoj praksi najčešće se koriste uređaji jakosti 1,5 T i 3 T, dok se uređaji ultra visoke jakosti polja (7 T i više) zasad prvenstveno koriste za istraživačke svrhe. Prednosti primjene uređaja s višom jakosti polja su višestruke: viša jakost polja znači i viši intenzitet signala, što omogućuje viši SNR, tj. bolju kvalitetu slike, ili alternativno bolju prostornu rezoluciju ili skraćenje trajanja sekvence bez gubitka na kvaliteti slike. Međutim, ovaj tehnološki napredak prate i određena ograničenja. Pri jakosti 3 T i više dolaze do izražaja artefakti inhomogenosti RF (B_1) polja i tzv. dielektrični efekt koji mogu negativno utjecati na dijagnostičku kvalitetu snimki, a promjene vrijednosti određenih fizikalnih parametara mogu istodobno imati i korisne i štetne učinke. Primjera radi, povišenje jakosti polja produljuje vrijeme T1 relaksacije, što uvećava CNR (*contrast to noise ratio*) za detektabilnost kontrastnog sredstva koje ga skraćuje, dok s druge strane smanjuje CNR za diferencijaciju sive i bijele moždane tvari (86). Usprkos navedenim ograničenjima i visokoj cijeni,

ultra high field oslikavanje se zbog superiorne prostorne i temporalne rezolucije već pokazalo korisnim za evaluaciju promjena koje nisu uočljive korištenjem uređaja s nižom jakosti polja, poput npr. suptilnih promjena strukture moždanog parenhima kod Parkinsonove bolesti (87). Iako jakost polja blizu 10 T djeluje impresivno s gledišta tehnološkog napretka, zanimljivo je ovu brojku usporediti s magnetarom, tipom neutronske zvijezde koja predstavlja najsnažniji poznati magnet u svemiru, a čija je jakost polja procijenjena u rasponu od 10^9 do 10^{11} T (Slika 6).



Slika 6. Umjetnička impresija magnetara. Preuzeto iz: *NASA/Goddard Space Flight Center Conceptual Image Lab*.

II. Sastavni dijelovi MR uređaja

Uređaj za magnetsku rezonanciju čine magnet (jezgra), predajna radiofrekventna zavojnica, gradijentne zavojnice, prijamna zavojnica i računalo.

Jezgra je izvor osnovnog magnetskog polja u koje se smješta tijelo pacijenta, nalazi se u kućištu uređaja koje je oblikovano kao tunel. Razlikujemo trajne (permanentne), rezistivne i supravodljive magnete, među kojima se danas u kliničkoj praksi gotovo isključivo koriste oni sa svojstvom supravodljivosti. Supravodljivost znači da električna struja koja generira magnetsko polje može teći bez otpora, a ako su zavojnice spojene u zatvoreni krug ona može teći vrlo dugo i nakon isključenja izvora struje, što uređaju omogućuje stalno održavanje magnetskog polja. Supravodljivi materijal je u većini slučajeva slitina niobija i titanija (Nb-Ti) koja pri temperaturi od 10 kelvina (K) omogućuje generiranje magnetskog polja jakosti do 15 T, dok skuplja slitina niobija i kositra (Nb₃Sn) pri temperaturi od 4 K može podržavati jakost polja i do 30 T. Važan aspekt dizajna magneta predstavljaju duljina i širina tunela, po pitanju čega je uvođenjem uređaja s tzv. otvorenim tunelom u zadnjih 15 godina ostvaren signifikantan napredak. Ovi se uređaji odlikuju relativno kratkim cilindrima promjera oko 70 cm, ugodniji su za pacijenta i olakšavaju pristup za MR-om vođene intervencije te za monitoriranje vitalnih funkcija, uz mogućnost snimanja pri visokoj jakosti polja (1,5 i 3,0 T).

Predajna radiofrekventna zavojnica omogućuje nastanak MR signala emisijom rotirajućeg RF (B_1) polja. Iako se nalazi u frekvencijskom rasponu ispod mikrovalova, RF puls ipak u određenoj mjeri dovodi do zagrijavanja tijela pacijenta.

Gradijentne zavojnice omogućuju prostorno kodiranje signala ujednačenom promjenom jakosti B_0 polja uzduž tri osi (X laterolateralno, Y anteroposteriorno i Z kraniokaudalno). Sjecište ovih triju osi predstavlja izocentar magneta koji zadržava uvijek istu, nazivnu jakost magnetskog polja. Gradijenti nastaju prolazom električne struje kroz zavojnicu u vrlo kratkim vremenskim intervalima izraženima

u milisekundama (ms), što dovodi do malenih varijacija u jakosti polja izraženima u mT/m. Za bilo kakvu kliničku primjenu važno je imati snažan i brz gradijentni sustav, odnosno poželjno je postići što je moguće veću promjenu jakosti polja u što je moguće kraćem vremenu. Elektromagnetske interakcije u gradijentnoj zavojnici dovode do nastanka mehaničkih sila koje uzrokuju izvijanje zavojnice, što je izvor karakteristične buke koja se može čuti u tijeku pregleda. Brzi gradijenti u tijelu pacijenta induciraju struje koje potencijalno mogu izazvati nevoljne mišićne kontrakcije, što zahtijeva monitoring.

Prijamna zavojnica mjeri signal koji dolazi iz tkiva. Što je zavojnica manja to je manji i udio buke u nastanku slike, a što je bliže smještena izvoru MR signala to će inducirani signal biti snažniji. Oboje od navedenog dovodi do poboljšanja SNR-a, stoga su ove zavojnice oblikom i veličinom prilagođene geometriji odabrane regije tijela. Najjednostavniji dizajn imaju prstenasto oblikovane linearno polarizirane zavojnice koje detektiraju rotirajući vektor ukupne magnetizacije spina samo kao linearnu fluktuaciju koja inducira električnu struju. Cirkularno polarizirajuće zavojnice se u osnovi sastoje od dviju linearno polariziranih zavojnica koje su aranžirane na način da signal u x osi detektira prvo jedna, a potom u y osi druga od dviju zavojnica, što omogućuje i detekciju rotacije ukupne magnetizacije spina, kao i poboljšanje SNR-a, jer svaka zavojnica predstavlja neovisni detektor signala. Štoviše, predajne zavojnice su po dizajnu također u većini slučajeva cirkularno polarizirane, jer se time troši manje energije za generiranje rotirajućeg B_1 polja. U posebnim slučajevima, npr. za oslikavanje koljena, ista zavojnica može služiti i predaji i prijemu signala jer je potrebno ekscitirati samo malenu regiju od interesa. Prednost malene, anatomske prilagođene zavojnice je u poboljšanom SNR-u, no mana je ograničena veličina područja iz kojeg se signal može primiti. Rješenje za ovaj problem su *phased array (matrix)* zavojnice. One se sastoje od multiplih pojedinačnih zavojnica od kojih svaka ima zaseban prijamni kanal i koje su aranžirane na način koji omogućuje prikaz većih područja uz poboljšanu prostornu rezoluciju i SNR. Tako će npr. jednu 12-kanalnu zavojnicu tvoriti dva prstena sa po šest pojedinačnih elemenata sa zasebnim kanalima. U

današnje vrijeme komercijalno su dostupne zavojnice koje mogu imati i do 64 elementa. Obzirom da u *phased array* aranžmanu pojedinačne zavojnice simultano, tj. paralelno primaju signal, ovaj se pristup naziva i paralelnim oslikavanjem (*parallel imaging*). Na ovaj se način može obaviti i snimanje cijelog tijela u prihvatljivom vremenskom periodu (*whole body MRI*), što je osobito korisno za staging i slikovno praćenje kod onkoloških pacijenata.

III. Temeljne MR sekvence

U zavisnosti o podešenju odgovarajućih varijabli, mehanizam nastanka kontrasta slike na MR-u može odražavati različita svojstva tkiva, poput T1/T2 relaksacije, protonske gustoće (PD), prijenosa magnetizacije (MT), difuzibilnosti vode, protoka krvi, koncentracije metabolita, udjela masti ili razine kisika u krvi.

T1 relaksacija odražava predaju dobivene energije okolnim molekulama, a vremenski je ovisna o brzini njihovog gibanja (rotacija, sraz, elektromagnetske interakcije) na način da je tim kraća što je brzina molekularnog gibanja bliža Larmorovoj frekvenciji. Tkiva s velikim udjelom makromolekula (mast ili gusti proteinski sadržaj) će pokazivati T1 skraćenje, tj. hiperintenzitet na T1 mjerenoj slici, jer je u istima brzina ovog gibanja znatno bliža Larmorovoj frekvenciji nego li u bistrim tekućinama (cerebrospinalni likvor). T1 vrijeme relaksacije odgovara 63%-tnom povratku vektora magnetizacije spinova prema stanju paralelne orijentacije spram osnovnog polja.

T2 relaksacija odražava gubitak fazne koherencije protonskih spinova u transverzalnoj ravnini (pojedinačni vektori magnetizacije više ne kruže na istoj točki), što je uvjetovano različitim intrinzičnim i ekstrinzičnim čimbenicima. T2 vrijeme je tim kraće što su varijacije lokalnog magnetskog polja inducirane gibanjem molekula bliže Larmorovoj frekvenciji. Bistre tekućine koje najvećim dijelom sadrže vodu pokazuju T2 prolongaciju, tj. hiperintenzitet na T2 mjerenoj slici, jer se molekule vode gibaju znatno brže od Larmorove frekvencije. Prirodno T2 vrijeme relaksacije nekog

tkiva može biti dodatno skraćeno na račun lokalne inhomogenosti magnetskog polja, što nazivamo T2* relaksacijom. Gubitak transverzalne komponente vektora magnetizacije se u pravilu odvija znatno brže od oporavka longitudinalne magnetizacije, tako da T2 vrijeme koje odgovara 63%-tnom gubitku fazne koherencije spinova obično iznosi oko 10 – 20 % vremena T1.

Protonska gustoća (*proton density*, PD) predočava broj vodikovih protona u jedinici volumena kao što CT predočava elektronsku gustoću tkiva. Zbog visoke protonske gustoće moždani parenhim pokazuje hiperintenzitet na PD mjerenim snimkama, dok će normalna kortikalna kost usprkos daleko višoj elektronskoj gustoći biti PD hipointenzivna jer ima malen udio specifično vodikovih protona.

Slika koja nastaje primjenom određene MR sekvence je zapravo rezultat doprinosa svih postojećih intrinzičnih kontrastnih mehanizama, no ekstrinzičnom manipulacijom podvrgavamo je opterećenju (*weighting*) zbog kojeg dobiveni intenziteti signala predominantno odražavaju samo jedan odabrani kontrastni mehanizam. Najvažnije varijable kod opterećenja u sklopu pulsne sekvence su vrijeme ponavljanja RF pulsa (*repetition time*, TR) i vrijeme odjeka (*echo time*, TE). TR određuje koliko će se longitudinalne relaksacije dogoditi između dva RF pulsa i time kontrolira T1 opterećenje. T1 mjerene snimke se dobivaju primjenom kratkog TR-a (između 400 i 550 ms kod *spin echo* sekvence pri jakosti polja 1,5 T) koji ne omogućuje dovoljno vremena za oporavak određenih tkiva, jer bi primjena dugog TR-a rezultirala relaksacijom svih tkiva i time gubitkom kontrasta. TE primarno kontrolira T2 opterećenje tako što dugi TE (80 do 120 ms za *spin echo* sekvencu pri jakosti polja 1.5 T) dozvoljava određeni gubitak transverzalne relaksacije prije očitavanja signala, što omogućuje diferencijaciju različitih vrsta tkiva, odnosno različit prikaz zdravog i patološki promijenjenog tkiva. T1 mjereno snimanje podrazumijeva otklanjanje T2 kontrasta odabirom kratkog TE-a (25 ms ili manje), dok je za T2 mjereno snimanje potrebno uvećati TR (2500 ms ili više) kako bi se umanjio doprinos T1 kontrasta. PD opterećenje se postiže primjenom dugog TR-a (eliminacija T1 kontrasta) i kratkog TE-a (eliminacija T2 kontrasta). Ekstrinzična manipulacija MR signala može uključivati i druge parametre, kao što su *inversion time* (TI), kut otklona (*flip angle*, FA), itd.

Pulsne sekvence mogu koristiti RF puls ili gradijent magnetskog polja za refokusiranje spinova i dobivanje signala, tj. odjeka (*echo*). Kod *spin echo* (SE) sekvence nakon 90° ekscitacijskog pulsa aplicira se jedan ili više 180° RF pulseva koji nanovo uspostavljaju faznu koherenciju protonskih spinova. Danas se u kliničkoj praksi gotovo isključivo koriste *fast* ili *turbo spin echo* (FSE, TSE) sekvence u kojima u tijeku jednog TR perioda serija 180° pulseva producira niz odjeka (*echo train*), što znatno skraćuje vrijeme potrebno za dobivanje MR snimki s kontrastom koji traži dugi TR. Kod *gradient echo* (GRE) sekvence nakon ekscitacijskog pulsa (FA je tipično manji od 90°) ponovna uspostava fazne koherencije se postiže gradijentima. GRE sekvence su susceptibilnije na učinke inhomogenosti magnetskog polja, no manja stopa depozicije RF energije zbog manjeg kuta otklona i dobitak na vremenu zbog kraćeg TR-a ih čini izvrsno prilagođenima za akviziciju T1 mjerenih snimki u visokoj prostornoj rezoluciji, što je osobito važno za oslikavanje dojki.

IV. MR dojki

MR je slikovna metoda s najvećom osjetljivošću za otkrivanje raka dojke. Još u 80-im godinama prošlog stoljeća Heywang i suradnici su ukazali na potencijalnu korisnost kontrastne MR za pregled gustih dojki i razlikovanje karcinoma od benignih proliferativnih lezija i ožiljaka (88). Najčešće kliničke indikacije za ovu metodu su *staging* novootkrivenog malignog tumora, procjena odgovora na neoadjuvantnu kemoterapiju (*neoadjuvant chemotherapy*, NACT) i probir kod žena s visokim rizikom (89). Bazični protokol uključuje T2 sekvencu i T1 sekvence prije i nakon davanja kontrasta.

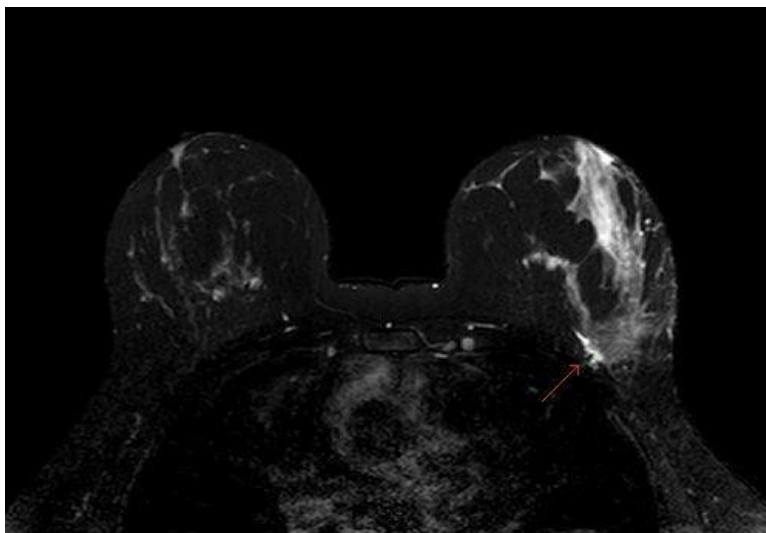
IV.1. T2 sekvence

Najčešće se koriste TSE sekvence u aksijalnoj ravnini, debljine sloja 4 mm ili manje, sa ili bez supresije signala masti (*fat suppression*, FS). Snimke bez supresije masti daju bolji uvid u morfologiju lezija, dok snimke sa masnom supresijom omogućuju demarkaciju cističnih lezija i edema (89). Alternativno se umjesto T2 FS sekvence za supresiju masti može koristiti STIR (*short tau inversion recovery*) tehnika.

Benigne lezije (ciste, fibrocistične promjene, miksoidni fibroadenomi, limfni čvorovi), kao i prošireni mliječni kanalići i seromi tipično pokazuju hiperintenzitet na T2 mjerenim snimkama, najčešće homogenog uzorka. S druge strane, maligne lezije su najčešće T2 hipointenzivne u odnosu na zdravi parenhim, što se pripisuje visokoj celularnosti lezija, niskom nuklearno-citoplazmatskom omjeru i relativno malenom udjelu vode (89, 90). Međutim, T2 hiperintenzitet sam po sebi ne smije biti protumačen kao dokaz benigne prirode lezije, jer postoje brojne iznimke od navedenog načela. Mucinozni karcinom i nekrotični centar medularnog ili metaplastičnog karcinoma također su T2 hiperintenzivni zbog visokog udjela vode (90). Štoviše, u studiji koju su objavili Kawashima i suradnici čak 15 % invazivnih karcinoma dukalnog tipa je pokazalo T2 hiperintenzitet u solidnom perifernom dijelu koji se imbibirao kontrastom (91). S druge strane, tekući sadržaj u benignim cističnim lezijama može biti T2 hipointenzivan u slučaju hemoragije ili visokog udjela proteina.

Edem dojke se specifično prikazuje kao hiperintenzitet na T2 FS ili STIR mjerenim snimkama. Dok difuzni edem može imati vrlo različitu etiologiju (postoperativne i postiradijacijske promjene, upala, maligni tumor, aksilarna limfadenopatija), unilateralni perifokalni edem uz kontrastom imbibiranu leziju koja nije bila podvrgnuta biopsiji ili kirurškom zahvatu je visoko specifičan znak raka dojke (92) (Slika 7). Međutim, T2/STIR znak peritumoralnog edema je još korisniji u ulozi jedinstvenog MR biomarkera sa značajnim prognostičkim implikacijama. Cheon i suradnici su ukazali na veću učestalost recidivnog karcinoma kod pacijentica s predoperativnim prikazom peritumoralnog edema, dok je istraživački tim na čelu s G. Panzironi uočio povezanost peritumoralnog edema s biološki agresivnijim karcinomima koji su u prosjeku veći, višeg histološkog gradusa, viših Ki-67 vrijednosti i koji ne pripadaju luminalnim podtipovima (93, 94). Postoji više patofizioloških mehanizama koji se drže odgovornima za povezanost edema s lošijom prognozom bolesti. Baltzer tvrdi da je edem u okolini tumorske tvorbe posljedica neoangiogeneze u sklopu koje dolazi do porasta vaskularne permeabilnosti i peritumoralnog otpuštanja citokina (92). Neki autori drže da je T2 prolongacija posljedica veće koncentracije hijaluronske kiseline u peritumoralnoj stromi, dok je drugi pripisuju

limfovaskularnoj invaziji nađenoj kod pacijentica s perifokalnim edemom i negativnim aksilarnim limfnim čvorovima (93, 95). Za svaki od navedenih čimbenika (neoangiogeneza, elevacija hijaluronske kiseline i limfovaskularna invazija) neovisno je dokazana povezanost s lošijom prognozom (93).



Slika 7. MR u T2 FS mjerenoj slici pokazuje fokalni edem uz invazivni karcinom lijeve dojke.

IV.2. T1 sekvence i dinamičko oslikavanje kontrastom

Izotropne (3D) GRE sekvence sa ili bez masne supresije omogućuju T1 mjereno snimanje u visokoj prostornoj rezoluciji (1 mm ili manje nakon interpolacije slojeva), što MR čini podatnom za anatomsku analizu, uključujući procjenu gustoće dojke. Više studija je utvrdilo visok stupanj podudarnosti između nalaza mamografske gustoće dojke i volumetrijske analize fibroglandularnog tkiva na MR-u (96, 97). Stoga MR leksikon petog izdanja BI-RADS atlasa uključuje kvalitativnu procjenu gustoće fibroglandularnog parenhima čije kategorije (a,b,c,d) odgovaraju onima sadržanima u mamografskom leksikonu (55). FS sekvence su korisne za dokazivanje masne nekroze koja se najčešće manifestira kao prstenasto kontrastom imbibirana lezija s intenzitetima signala

masnog tkiva u centralnom dijelu, a na istovjetan su način korisne i za razlikovanje fibroadenolipoma od fibroadenoma. Guste proteinske i hemoragične ciste karakteristično pokazuju T1 hiperintenzitet bez supresije signala na FS snimkama.

Dinamičko oslikavanje kontrastom (*dynamic contrast enhanced magnetic resonance imaging*, DCE-MRI) podrazumijeva multifazni protokol koji započinje izotropnom nativnom T1 sekvencom, nakon čega se intravenski aplicira gadolinijevo kontrastno sredstvo i učini serija (najčešće pet ili šest) postkontrastnih T1 sekvenci koje su po parametrima snimanja istovjetne nativnoj sekvenci. Nakon akvizicije signala potrebno je učiniti digitalnu subtrakciju postkontrastnih snimki, odnosno oduzimanje postkontrastnih od nativnih intenziteta signala, jer je u suprotnom znatno teže uočiti hiperintenzitet koji potječe od samog nakupljanja kontrasta, a ne od masnog tkiva. Dodatni *post-processing* uključuje izradu dinamičkih krivulja i MIP (*maximum intensity projection*) snimki.

DCE-MRI se odlikuje vrlo visokom osjetljivošću za otkrivanje raka dojke, između 89 i 99 %, što ovu tehniku čini neizostavnim i najvažnijim dijelom standardnog pregleda dojki magnetskom rezonancijom (98). Rast karcinoma traži suficijentnu opskrbu kisikom i drugim hranjivim tvarima, što je jedino moguće uz angiogenezu, tj. razvoj novih krvnih žila s abnormalnom propusnošću, čemu u prilog govori spoznaja da maligni tumori mogu lučiti peptide koji promoviraju angiogenezu čim dosegnu promjer od 2 mm (99). Na DCE-MR snimkama prisustvo ove abnormalne, neoplastičnim procesom inducirane vaskularizacije i permeabilnosti se očituje odgovarajućim patološkim obrascem nakupljanja kontrasta. Međutim, dojka ne posjeduje ekvivalent krvno-moždane barijere, dakle kontrast mogu nakupljati i normalni žljezdani parenhim i različite benigne lezije, a njihov obrazac nakupljanja se po morfološkim i dinamičkim karakteristikama može preklapati s onim kod karcinoma. Stoga nije začudno da je specifičnost DCE-MRI-a za rak dojke nešto niža uz znatno veću varijabilnost između objavljenih istraživanja, u rasponu od 47 do 97 % (98).

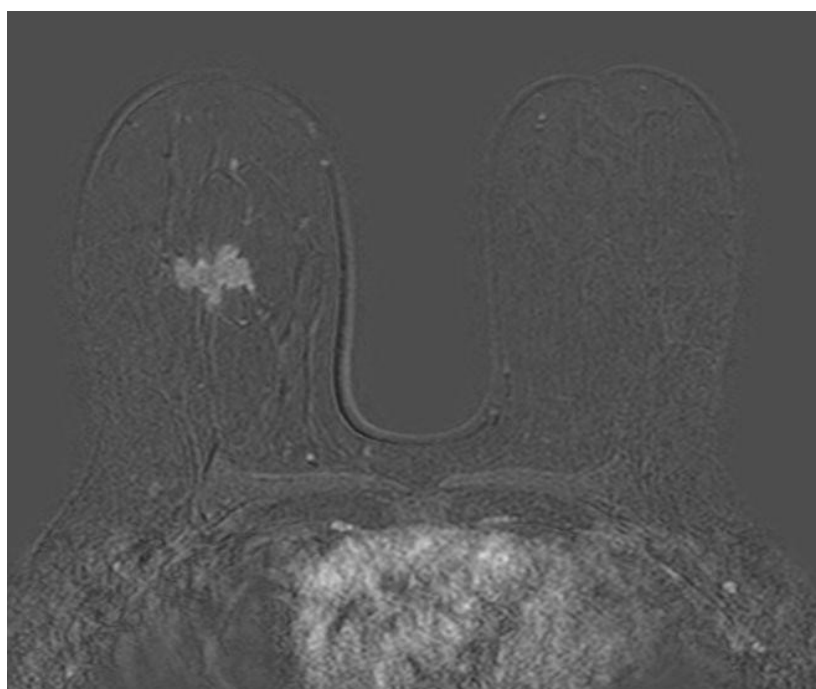
Pozadinsko nakupljanje kontrasta (*background parenchymal enhancement*, BPE) je fiziološka imbibicija žljezdanog parenhima ovisna o hormonalnom miljeu, a prvenstveno se opaža kod

premenopausalnih žena (100). Opis pozadinskog nakupljanja je dio standardiziranog obrasca za očitavanje MR-a po BI-RADS leksikonu, jer se pokazalo da je BPE neovisan čimbenik rizika za nastanak raka dojke (101). Osim intenziteta nakupljanja (minimalno, blago, umjereno ili naglašeno) opisuje se i da li je ono simetrično ili asimetrično. Važno je napomenuti da BPE negativno utječe na specifičnost pretrage jer može biti zamijenjen s patološkim *non-mass* nakupljanjem, pa ga možemo tretirati kao svojevrsan DCE-MR ekvivalent mamografske gustoće (102). Utjecaj menstrualnog ciklusa na BPE je kontroverzna tema. Donedavno je većina centara preferirala snimanje između 5. i 12. dana ciklusa, jer su rezultati ranijih istraživanja ukazali na niži BPE u tom periodu, što se pripisivalo nižoj razini estrogena koji inducira vazodilataciju i porast mikrovaskularne permeabilnosti (103, 104). S druge strane, u recentno objavljenoj studiji Dontchos i suradnici nisu uočili povezanost intenziteta BPE-a ni vrijednosti parametara dijagnostičke učinkovitosti s fazom menstrualnog ciklusa (105). Moguće je da se u pozadini ovakve varijabilnosti kriju interindividualne razlike u razini hormona i podložnosti tkiva njihovom utjecaju (100).

Prema BI-RADS leksikonu promjene na DCE-MRI-u se opisuju kao fokusi, tvorbe (*masses*) i *non-mass* nakupljanje. Analiza morfoloških karakteristika je od presudne važnosti za diferenciranje benignih i malignih lezija (106).

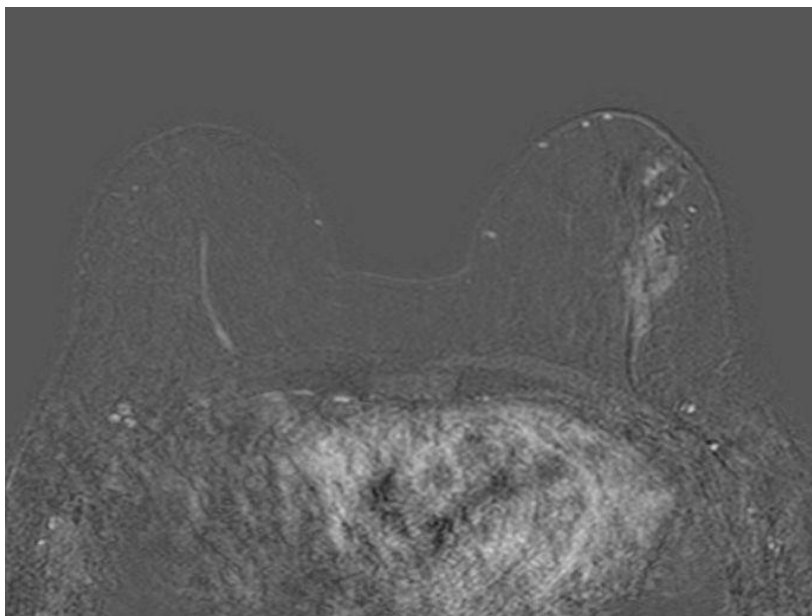
Fokus je solitarno točkasto nakupljanje kontrasta koje je premaleno za adekvatnu morfološku analizu, tj. jasno ne pokazuje oblik ni konture. Ukoliko su prisutni multipli fokusi, nalaz se tumači kao *non-mass* nakupljanje. U četvrtom izdanju leksikona kategoriji fokusa pripadalo je bilo kakvo solitarno nakupljanje veličine ispod 5 mm, no peto izdanje je odbacilo takvu definiciju. Uz suvremene mogućnosti visokorezolucijskog oslikavanja, osobito pri jakosti polja 3 T ili više, u današnje se vrijeme i promjene ispod 5 mm često mogu nedvojbeno okarakterizirati kao tvorbe. Nalaz fokusa ima nisku pozitivnu prediktivnu vrijednost (PPV) za karcinom (2,9%), no ona je znatno veća (27,2%) ukoliko se radi o novonastalom fokusu na kontrolnom MR pregledu, a kojem je na T2 snimkama pridruženo područje hipointenziteta (107).

Tvorba predstavlja trodimenzionalno nakupljanje koje pokazuje određeni oblik i konture, uz potisnuće okolnog tkiva ili arhitekturnu distorziju. Tvorbe mogu biti ovalne, okrugle ili nepravilnog oblika. Konture mogu biti glatke, nepravilne ili spikulirane. Po internim karakteristikama nakupljanje može biti homogeno, heterogeno, rubno, ili se može raditi o obrascu s tamnim internim septacijama. Peto izdanje BI-RADS leksikona je odbacilo pojam lobuliranih kontura, kao i interne obrasce imbibiranih septacija te centralnog nakupljanja. Deskriptori s najvećom PPV za maligni tumor su nepravilan oblik, spikulirane konture te rubni i heterogeni uzorak nakupljanja, što se tipično susreće kod invazivnih karcinoma (108, 109) (Slika 8). Fibroadenom se karakteristično prikazuje kao ovalna tvorba glatkih kontura sa tamnim internim septacijama, dok ciste (ukoliko se uopće imbibiraju) pokazuju pravilno rubno nakupljanje kontrasta.



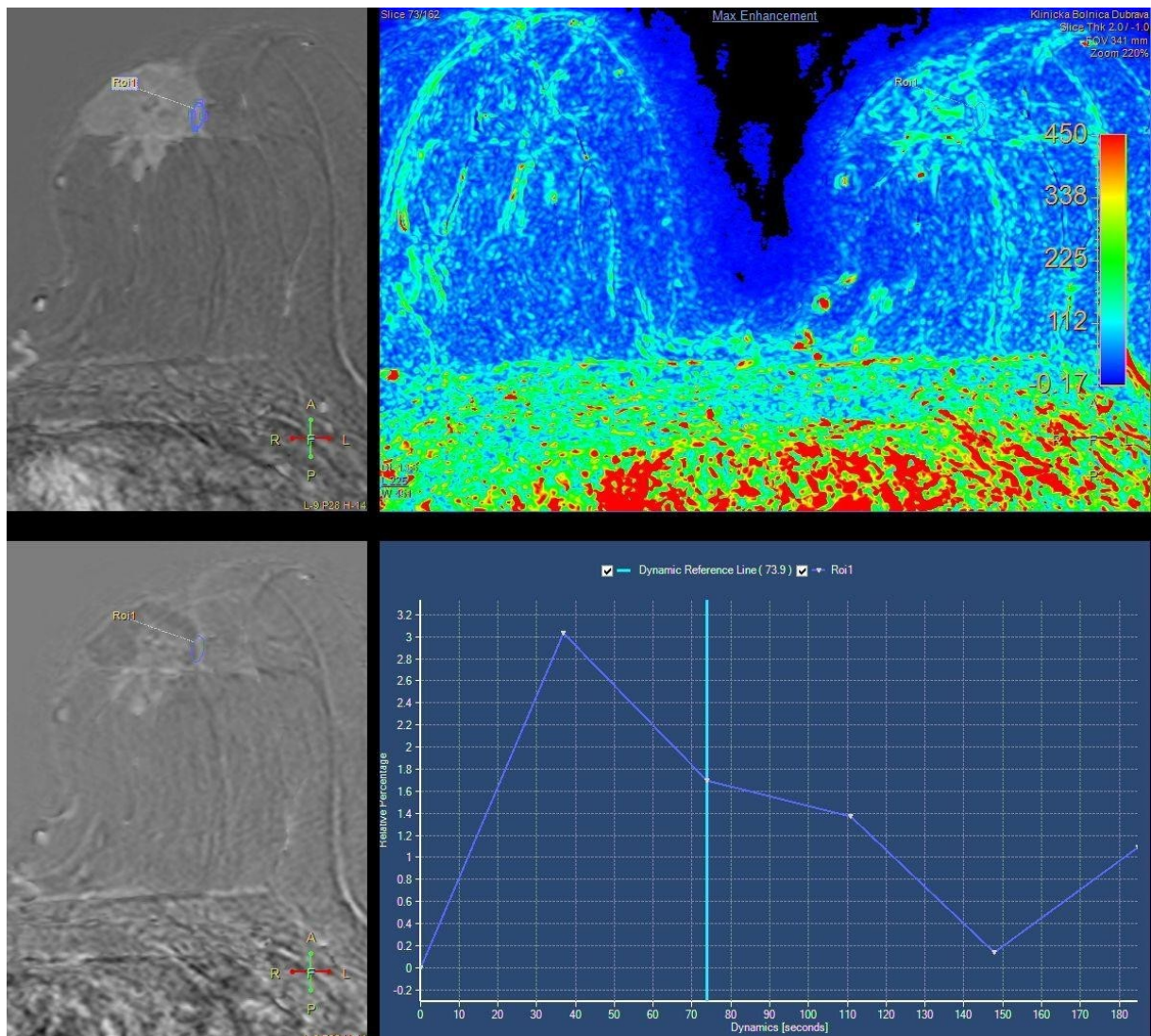
Slika 8. MR dojkama, subtraksijska postkontrastna T1 mjerena snimka: nepravilna tvorba spikuliranih rubova u desnoj dojci koja heterogeno nakuplja kontrast – IDC NOS.

Non-mass nakupljanje (*non-mass enhancement*, NME) je opsežnije od fokusa, no za razliku od tvorbe nije jasno razgraničeno od okolnog parenhima. Dok ekspanzivni učinak i arhitekturna distorzija često odaju prisustvo tvorbe već na nativnim T1 snimkama, *non-mass* nakupljanje se u pravilu uočava tek nakon aplikacije kontrasta. Po distribuciji ono može biti fokalno, linearno, segmentalno, regionalno, multiregionalno ili difuzno, dok po internom obrascu razlikujemo homogeni, heterogeni, grudasti i *clustered ring* tip nakupljanja. Peto izdanje leksikona je inkorporiralo duktalno nakupljanje u podkategoriju linearne distribucije, a nomenklatura je dodatno konsolidirana odbacivanjem podkategorija točkastog i retikularnog internog uzorka. NME deskriptori s najvećom PPV za karcinom su linearna i segmentalna distribucija te grudasti i *clustered ring* tip unutarnjeg obrasca (108, 109). DCIS se za razliku od invazivnih karcinoma tipično manifestira kao *non-mass* nakupljanje, jer u odsustvu proboja bazalne membrane rast tumorskog procesa mora pratiti tijek mliječnih kanalića (Slika 9). Najčešći MR nalaz kod fibrocističnih promjena su točkasti ili homogeni grudasti fokusi u difuznoj distribuciji.



Slika 9. MR dojkama, subtraksijska postkontrastna T1 mjerena snimka: segmentalno *non-mass* nakupljanje u lijevoj dojci – DCIS.

Multifazno snimanje omogućuje semikvantitativnu kinetičku analizu nakupljanja kontrasta. Dinamičke krivulje se generiraju tako da se na y-osi bilježi relativni porast intenziteta signala registriranih u postavljenoj regiji od interesa (*region of interest, ROI*), dok se na x-osi bilježi vrijeme proteklo od aplikacije kontrasta. Neovisno o temporalnoj rezoluciji, tj. broju postkontrastnih akvizicija, po BI-RADS leksikonu razlikujemo početnu i odgođenu fazu nakupljanja. U početnoj fazi nakupljanje možemo opisati kao usporeno, umjereno brzo i ubrzano. U odgođenoj fazi intenziteti signala mogu pokazati daljnji porast (više od 10 % u usporedbi s momentom prijelaza početne u odgođenu fazu), što nazivamo perzistentnom krivuljom (tip I.). Ukoliko u odgođenoj fazi bilježimo relativni porast ili pad signala koji nije veći od 10%, tada se radi o krivulji tipa II. (*plateau*). *Washout* (tip III.) krivulje pokazuje kinetiku sa značajnim odgođenim ispiranjem kontrasta, tj. relativnim padom intenziteta signala iznad 10 %. Iako se kinetiku postkontrastne imbibicije može evaluirati i vizualnom inspekcijom subtraksijskih snimki u različitim fazama, dinamičke krivulje daju objektivniji i detaljniji uvid. Najveću PPV za maligni tumor ima tip III krivulje, a najmanju tip I. (109,110). Klasični nalaz kod invazivnog karcinoma je tvorba koja ubrzano nakuplja kontrast uz *washout* tip dinamičke krivulje, što odražava gubitak normalne kapilarne arhitekture koja je zamijenjena arteriovenskim shuntovima u sklopu neoangiogeneze (Slika 10). Normalni žljezdani parenhim (BPE) i benigne lezije poput fibroadenoma usporeno nakupljaju kontrast u početnoj fazi uz perzistentan porast signala u odgođenoj fazi. Međutim, PPV je općenito znatno niži kod kinetičke nego kod morfološke analize, jer invazivni karcinomi nerijetko usporeno i perzistentno nakupljaju kontrast, dok krivulja tipa III. može biti nalaz i kod različitih benignih lezija. Kao primjer, reaktivni intramamarni limfni čvor će redovito demonstrirati rapidni *wash in* kontrastnog sredstva uz *washout*. S druge strane, DCIS-u je najčešće pridružen perzistentni tip dinamičke krivulje, što ukazuje na bitno drugačiju prirodu vaskularne opskrbe ovih tumora. Važno je istaknuti da jedino invazivni rast nužno zahtijeva neoangiogenezu (111).



Slika 10. DCE-MRI dojki: Tvorba u lijevoj dojci s dinamičkom krivuljom tipa III. (*washout*) – IDC NOS.

Novije tehnike oslikavanja u visokoj temporalnoj rezoluciji omogućuju elegantniju procjenu kinetike kontrasta primjenom farmakokinetičkih modela koji isključivo koriste kvantitativne varijable. Ovi modeli daju izračun izmjene kontrasta između intravaskularnog i intersticijskog prostora u tkivu dojke, na što utječu čimbenici poput protoka krvi, mikrovaskularne gustoće i kapilarne permeabilnosti. Koncentracija gadolinija u intravaskularnom i intersticijskom prostoru se kontinuirano mijenja nakon aplikacije kontrastnog bolusa, pri čemu možemo analizirati parametre poput K_{trans} konstante koja odgovara stopi transfera gadolinija u intersticijski prostor i K_{ep} konstante

koja je mjera refleksa kontrasta u intravaskularni prostor. Ovakav pristup nazivamo kvantitativnim dinamičkim oslikavanjem (*quantitative DCE-MRI*), a više je istraživanja demonstriralo njegovu potencijalnu korisnost u kliničkom kontekstu. K_{trans} i K_{ep} su više u malignim tumorima nego u benignim lezijama i zdravom tkivu, a ove su se dvije vrijednosti također pokazale boljim prediktorima potpunog odgovora na NACT u odnosu na standardne parametre poput promjera rezidualne tumorske tvorbe (98, 106).

BI-RADS leksikon uključuje i određene MR nalaze izvan okvira opisanih morfoloških i dinamičkih kategorija, a nerijetko se radi o promjenama od velikog kliničkog značaja koje zahtijevaju pažljivu korelaciju nativnih i postkontrastnih snimki. Intramamarne limfne čvorove je svakako potrebno notirati kada su uvećani i/ili metastatski promijenjeni. Benigni limfni čvorovi se raspoznaju po sedlastom ili bubrežastom obliku, masnom hilusu te homogenoj imbibiciji kontrastom. Kožne promjene se mogu imbibirati kontrastom i stoga je važno točno odrediti njihov smještaj, jer ih se u suprotnom može pogrešno protumačiti kao suspektne intramamarne lezije. Promjene koje se karakteristično prepoznaju na nativnim snimkama su T1 hiperintenzivni sekret u mliječnim kanalčićima, ciste, postoperativne tekuće kolekcije (seromi, hematomi), postterapijsko zadebljanje kože i trabekularni uzorak, tvorbe koje se ne imbibiraju kontrastom (npr. involutivni fibroadenom), arhitekturna distorzija te ispadi signala (*signal void*) uzrokovani metalnim tijelima. Kao nalaz pridružen malignom tumoru može se opisati retrakcija ili invazija bradavice, retrakcija, zadebljanje ili invazija kože (direktna invazija od strane tvorbe ili u sklopu inflamatornog karcinoma), aksilarna limfadenopatija, invazija pektoralnog mišića ili torakalne stijenke te arhitekturna distorzija). Posebno su prepoznatljive lezije koje sadrže mast, uključujući normalne ili promijenjene limfne čvorove (mast je prisutna u hilusu), masnu nekrozu, fibroadenolipome te postoperativne kolekcije (seromi ili hematomi) s inkluzijama masti. Pri opisu lezija svakako je potrebno navesti i njihovu lokaciju, odnosno dubinu smještaja. MR je metoda izbora za procjenu integriteta implantata dojke, pa nije začudno da BI-RADS leksikon sadrži detaljan opis njegovih karakteristika. Pri opisu materijala i

lumena potrebno je navesti radi li se o implantatu s fiziološkom otopinom soli, silikonskoj protezi (očuvanoj ili rupturiranoj), ili drugom materijalu unutar implantata s jednostrukim, dvostrukim ili drugim tipom lumena. Implantat može biti retroglandularnog ili retropektoralnog smještaja, a u tijeku evaluacije njegovog oblika važno je notirati abnormalnost konture u vidu fokalnog ispupčenja. Znaci intrakapsularne rupture su radijalni nabori, subkapsularna linija, znak ključanice (tj. suze ili omče) i znak *linguine* tjestenine. Kod silikonskih proteza ekstrakapsularna ruptura se manifestira kolekcijama silikona smještenima unutar dojke ali izvan samog implantata, a u ovakvim slučajevima silikon možemo zapaziti i u limfnim čvorovima. Evaluacija implantata dodatno uključuje opis vodenih kapljica i kolekcija tekućine u okolini proteze.

IV.3. Multiparametrijski MR dojki

Uprkos kontinuiranom napretku u evoluciji tehnologije i stručne sposobnosti radiologa, DCE-MRI i nadalje ima tek umjerenu specifičnost za rak dojke. Nakupljanje kontrasta kao parametar vaskularizacije može biti posljedica različitih fizioloških i patofizioloških procesa koji se mogu preklapati u morfološkim i dinamičkim karakteristikama, a angiogeneza je samo jedan aspekt biologije tumora. U novije vrijeme dijagnostičku učinkovitost MR-a se nastoji poboljšati sekvencama koje pružaju uvid u strukturalna i funkcionalna svojstva tkiva bitno različita od onih koje možemo evaluirati standardnim tehnikama snimanja. Takvo proširenje dijagnostičkog protokola daje nam na raspolaganje više parametara za karakterizaciju lezija, što bi u budućnosti moglo biti korisno i za preciziranje terapije u podudarnosti s načelima personalizirane molekularne medicine. Osim difuzijske sekvence u multiparametrijski protokol može se inkorporirati i nekoliko drugih obećavajućih MR tehnika.

Protonska MR spektroskopija (^1H MRS) je neinvazivna tehnika kojom se registrirani signali i njihov frekvencijski raspon ne koriste za dobivanje slika, nego za generiranje spektara čiji vrhovi ukazuju na

koncentraciju odgovarajućih metabolita *in vivo*. Glavna uloga protonske spektroskopije kod oslikavanja dojke se sastoji u procjeni prisustva kolina (Cho) kao markera stanične proliferacije. Više je ^1H MRS studija pokazalo da je u malignim lezijama spektralni vršak kolina koji rezonira pri 3.2 ppm eleviran naspram benignih lezija i zdravog tkiva, što se pripisuje kombinaciji povišenja intracelularne koncentracije fosfokolina i povišenja celularne gustoće u malignom tkivu (98,106). U kliničkoj praksi najčešće se koristi *single voxel* tehnika koja producira jedan spektar iz kuboidnog trodimenzionalnog područja koje obuhvaća leziju identificiranu na DCE-MRI-u. Glavni nedostaci protonske spektroskopije su nedostatan SNR za lezije manje od 1 cm, kao i osjetljivost na artefakte inducirane inhomogenošću magnetskog polja ili suboptimalnom masnom supresijom (bez masne supresije lipidi onemogućuju registraciju vrška kolina). Prema rezultatima meta-analize koja je uključila 19 studija, osjetljivost ^1H MRS za rak dojke je 73 % uz značajnu heterogenost (raspon od 42 do 100 %), dok specifičnost iznosi 88 % (112). Ova tehnika bi mogla pokazati dodatnu korisnost za praćenje odgovora na NACT. Meisamy i suradnici su zabilježili intratumoralni pad koncentracije kolina već 24 h nakon primjene prve doze kemoterapije, a nalaz je korelirao s kasnije uočenim promjenama u veličini tumora (113). Zanimljivo je kako su Ramadan i suradnici otkrili da BRCA1 i BRCA2 nositeljice s urednim nalazom UZV-a i konvencionalnog MR-a, međusobno i u usporedbi sa zdravim pacijenticama bez genskih mutacija, pokazuju različite koncentracije triglicerida, nezasićenih masnih kiselina i kolesterola u žljezdanom parenhimu (114). Mogućnost otkrivanja bolesti u premalignoj fazi mogla bi imati značajne implikacije za probir kod visokorizičnih skupina, što će sigurno biti predmet budućih istraživanja.

Fosforna spektroskopija (^{31}P MRS) zaobilazi problem kontaminacije ^1H MRS signala uzrokovane lipidima tako što omogućuje izravno mjerenje koncentracije različitih markera fosfolipidnog metabolizma koji su uključeni u rast tumora, što bi moglo biti korisno za praćenje djelovanja NACT (98). Nažalost, malen udio fosfora u tijelu podrazumijeva inherentno nizak SNR ispod jakosti polja 7 T (106).

Oslikavanje natrijem (^{23}Na -MRI) se bazira na činjenici da je ovaj kemijski element obilan u ljudskom tijelu, pri čemu igra važnu ulogu u biokemijskoj homeostazi. Povišenje koncentracije natrija koje se ovom metodom uočava unutar malignih lezija je posljedica disfunkcije natrij-kalij pumpe zbog promjene u integritetu stanične membrane. Poput fosforne spektroskopije, i ova je tehnika podložna znatnim ograničenjima pri jakosti polja ispod 7 T, iako daje obećavajuće rezultate za evaluaciju učinka NACT (98).

MR oslikavanje ovisno o razini kisika u krvi (*blood oxygen level-dependent*, BOLD MRI), poznato i kao intrinzično susceptibilnošću mjereno oslikavanje (*susceptibility weighted imaging*, SWI), pruža indirektan uvid u tumorsku perfuziju i hipoksiju. Hipoksija je jedno od svojstava solidnih tumora koje se očituje nakon što nekontrolirana stanična proliferacija nadiđe kapacitet postojeće vaskularne opskrbe. Tada dolazi do povišenja koncentracije deoksihemoglobina koji zbog paramagnetskih svojstava služi kao endogeni kontrast na T2* mjerenim snimkama. Hipoksiju tipično susrećemo kod progresivnog rasta primarnog tumora, kao i kod recidiva i metastaza. BOLD MRI raka dojke je još uvijek u ranoj fazi implementacije i optimizacije (106).

Hiperpolarizirani MR dojki (*hyperpolarized*, HP MRI) je vrlo recentna metoda molekularnog oslikavanja koja omogućuje rapidnu *in vivo* evaluaciju metaboličkih funkcija injekcijom molekula, u prvom redu piruvata, koje su markirane stabilnim izotopom ugljika (^{13}C) sa hiperpolariziranim nuklearnim spinovima. Hiperpolarizacija spinova dramatično povećava signal nuklearne magnetske rezonancije (više od 50 000 puta pri jakosti polja 3,0 T), što dopušta otkrivanje i onih metabolita čije su koncentracije u tijelu preniske za detekciju protonskom spektroskopijom. Prednost je piruvata, među ostalim, dugo T1 vrijeme relaksacije i činjenica da ga stanice brzo metaboliziraju. Više istraživanja provedenih nad životinjama potvrdilo je da procjena transformacije piruvata u laktat i alanin korištenjem HP MRI tehnike može poslužiti za razlikovanje benignih od malignih tumora, kao i za praćenje progresije karcinoma (98).

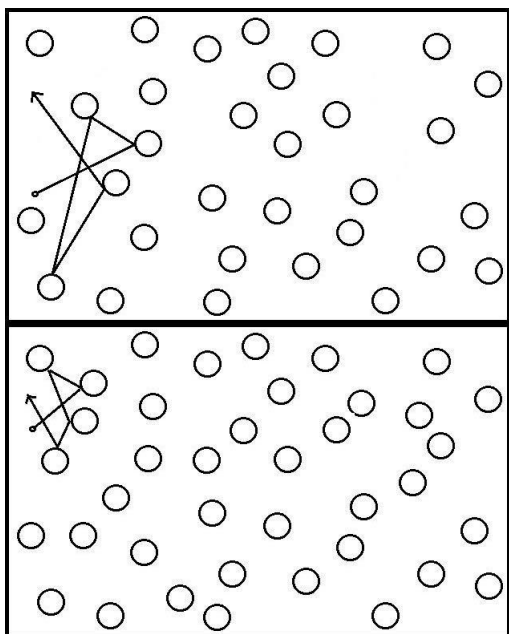
Kao komplementarna metoda MR pregledu dojki može se pridružiti i pozitronska emisijska tomografija (*positron emission tomography*, PET). Pinker i suradnici drže da multiparametrijski [¹⁸F]FDG PET/MRI olakšava diferencijaciju benignih i malignih tumora dojke uz mogućnost smanjenja broja nepotrebnih biopsija za do 50 % (115.).

IV.4. Difuzijsko oslikavanje

Difuzijsko oslikavanje (*diffusion weighted imaging*, DWI) je zahvaljujući visokoj osjetljivosti, specifičnosti i efikasnosti najvažnija i najčešće korištena komplementarna tehnika za multiparametrijski MR pregled dojki.

IV.4.1. Fizikalni principi difuzijskog oslikavanja i optimizacija protokola

Difuzija je nasumično termalno (Brownovo) gibanje molekula vode u tekućem stanju. Ovo gibanje je ograničeno prisustvom barijera koje u ljudskom organizmu u prvom redu predstavljaju stanične membrane. Difuzibilnost vode je obrnuto proporcionalna celularnoj gustoći i stupnju integriteta staničnih membrana. U tkivima s visokom celularnom gustoćom (npr. maligni tumori dojke) prisutna je restrikcija difuzije, jer ona imaju manji udio ekstracelularnog prostora u kojem se molekule vode mogu slobodno gibati, dok je veći udio intracelularnog prostora u kojem je gibanje molekula ograničeno (106, 116) (Slika 11).



Slika 11. Ilustracija utjecaja histološke strukture na difuziju vode: Brownovo gibanje je manje ograničeno u tkivima s manjom (gore) nego u onima s većom (dolje) celularnom gustoćom.

Difuzijsko oslikavanje omogućuje kvalitativnu i kvantitativnu evaluaciju termalnog gibanja molekula vode *in vivo* uz pomoć gradijenata koji atenuiraju signal protona molekula vode proporcionalno mjeri u kojoj se molekule slobodno gibaju. U kliničkoj praksi prvenstveno se koriste T2 EPI (*echo planar imaging*) sekvence s dodatkom dvaju difuzijskih senzibilizirajućih gradijenata, jednog prije, a drugog nakon 180° refokusirajućeg pulsa. Prednost je EPI tehnike u tome što je akvizicija signala vrlo brza, čime se minimalizira nepovoljan učinak pomicanja pacijenta u tijeku snimanja. Gradijenti moraju biti aplicirani u barem tri međusobno okomita smjera, a njihova snaga i trajanje su definirani b-vrijednošću koja se izražava u sekundama po kvadratnom milimetru (s/mm^2). Difuziju možemo izraziti kroz sljedeću logaritamsku jednadžbu:

$$\ln(S_i) = - b_i \times ADC + \ln(S_0)$$

gdje je S_i intenzitet signala pri i-toj b-vrijednosti, ADC očigledni koeficijent difuzije (*apparent diffusion coefficient*), a S_0 intenzitet signala bez aplikacije difuzijskog gradijenta, tj. pri b-vrijednosti 0. Iz

jednadžbe je razvidno da je za izračun ADC-a kao kvantitativne mjere difuzije potrebno izvršiti snimanje pri barem dvjema različitim b-vrijednostima. ADC predstavlja prosječnu veličinu područja koje molekule vode obuhvate svojim gibanjem u jedinici vremena, izražava se u mm^2/s , a kao takav je sumacija različitih čimbenika difuzije, uključujući histološku građu, propusnost membrana i viskoznost tekućine. Na akviziciju signala te izračun ADC vrijednosti *in vivo* osim difuzije utječe i mikroperfuzija. Protok krvi u kapilarnoj mreži uvjetuje takvo gibanje molekula vode da ono imitira nasumičnost za koju su senzibilizirani difuzijski gradijenti, pa će atenuaciji signala doprinosti i ovaj čimbenik pseudo-difuzije, uz posljedično višu vrijednost ADC-a. Kontaminacija signala na račun mikroperfuzije pada s porastom b-vrijednosti i za potrebe izračuna ADC-a ju se može otkloniti korištenjem najniže b-vrijednosti 50 umjesto 0 s/mm^2 (117). Međutim, ova modifikacija nije pokazala dodatnu dijagnostičku vrijednost za DWI dojke, iako se za razliku od normalnog fibroglandularnog tkiva lezije mogu odlikovati obilnom mikroperfuzijom (116, 117).

Optimizacija DWI protokola nije moguća bez odabira adekvatnih b-vrijednosti. Prikaz na DWI snimkama je sumacija T2 i difuzijski mjerenih intenziteta signala, pa pri b-vrijednosti od 0 s/mm^2 vidimo samo T2 mjerenu snimku dojki. Što je b-vrijednost viša, to će u slici biti veća zastupljenost difuzijski mjerenih intenziteta signala, dok će T2 intenziteti signala biti niži. Ponekad T2 mjereni signal perzistira i pri visokim b-vrijednostima te imitira restrikciju difuzije (*T2 shine through* efekt). Povišenje b-vrijednosti rezultira naglašenije difuzijski mjerenom snimkom, no uz cijenu nižeg SNR-a, jer dolazi do pada intenziteta signala uz porast udjela buke. To znači da odabir vrlo visoke b-vrijednosti može povisiti specifičnost DWI sekvence za maligni tumor, jer će razlika u atenuaciji signala između patološke lezije i okolnog parenhima biti veća, no istodobno će osjetljivost biti niža, jer sveukupno niži intenziteti signala umanjuju vjerojatnost da se leziju razluči od buke. U kliničkom kontekstu vrlo je važno postići što je moguće bolju razlučivost patološke lezije od normalnog tkiva, tj. što je moguće viši CNR, što zahtijeva prilagodbu parametara organu od interesa. Zato će npr. u neuroradiologiji optimalni raspon b-vrijednosti biti viši nego kod oslikavanja dojke, jer parenhim

mozga ima niži ADC od parenhima dojke i stoga traži viši stupanj atenuacije signala za postizanje optimalnog CNR-a. Više je studija kompariralo uočljivost tumora i dijagnostičku učinkovitost DWI MR-a u pri različitim b-vrijednostima. Za otkrivanje malignih lezija preporučuje se raspon od 800 do 1500 s/mm², pri čemu neki autori drže da u slučaju opsežnih fibrocističnih promjena treba koristiti vrijednost od 1500 s/mm², jer niže b-vrijednosti ne omogućuju dovoljnu supresiju cističnih signala koji prožimaju parenhim (116, 118). Odabir više od dviju b-vrijednosti pruža precizniji izračun ADC-a, no ovo nije pokazalo dodatnu korist za diferencijaciju benignih i malignih lezija u kliničkoj praksi. Obzirom da svaka dodatna b-vrijednost podrazumijeva generiranje zasebnih difuzijskih mjerenih snimki i time produljenje sveukupnog trajanja sekvence, standard je izračun ADC-a korištenjem dviju b-vrijednosti (117, 119). Po preporukama radne grupe Europskog društva za oslikavanje dojki (*European Society of Breast Imaging, EUSOBI*) niža b-vrijednost treba biti u rasponu od 0 do 50 s/mm² (poželjno je 0 s/mm²), dok viša vrijednost treba iznositi 800 s/mm² (Tablica 1). b-vrijednost od 800 s/mm² se drži optimalnim kompromisom između specifičnosti i SNR-a za postizanje najviše moguće dijagnostičke točnosti, što je potkrijepljeno teorijskim i empirijskim dokazima (120, 121).

Tablica 1. Minimalni standard za difuzijsko oslikavanje po preporuci radne skupine EUSOBI-ja.

Parametar akvizicije	Minimalni standard
Tip sekvence	EPI
Ravnina oslikavanja	Aksijalna ravnina
FOV	Objek dojke
<i>In-plane</i> rezolucija	≤ 2 x 2 mm ²
Debljina sloja	≤ 4 mm
Broj b-vrijednosti	2
Najniža b-vrijednost	0 s/mm ²
Viša b-vrijednost	800 s/mm ²
Saturacija masti	Neophodna
TE	Najniža moguća vrijednost
TR	≥ 3000 ms
Faktor redukcije	≥ 2

Reproducibilna i konzistentno kvalitetna masna supresija je neophodna za dobivanje tehnički adekvatnih DWI snimki. Ona minimalizira artefakte vezane za EPI tehniku, poput *ghosting*-a i artefakata kemijskog pomaka. Nedostatna masna supresija će dovesti do netočnog izračuna ADC-a uz smanjenu mogućnost razlikovanja tumora i okolnog tkiva, što je izraženije kod pacijentica s involutivnim dojčkama, vjerojatno zbog pojačanog parcijalnog volumnog učinka masti i ostatnog fibroglandularnog tkiva (122). Baron i suradnici su usporedili djelotvornost četiriju tehnika masne supresije pri jakosti polja 1,5 T: *inversion recovery*, *spectral attenuated inversion recovery (SPAIR)*, *fat saturation* i *water excitation*. Prema njihovim rezultatima *water excitation* tehnika je imala najviši SNR (123). SPAIR ima prednost uporabe T1 kontrasta i spektralne selektivnosti, a EUSOBI ga drži superiornim u odnosu na STIR koji je prihvatljiva alternativna tehnika zbog neosjetljivosti na inhomogenosti B_0 polja (119). Kvalitetu masne supresije se najbolje može procijeniti na b_0 mjerenim DWI snimkama, jer pri b-vrijednostima iznad 0 s/mm^2 hipointenzitet može biti i posljedica supresije signala vode na račun difuzijskih gradijenata. Obzirom da difuzijski gradijenti isključivo suprimiraju signal vode, porast b-vrijednosti prati i prividni porast intenziteta signala nepotpuno suprimirane masti.

Pomicanje pacijenta i distorzije uzrokovane vrtložnim strujama u smjeru različitih difuzijskih gradijenata mogu dovesti do razlike u prostornoj registraciji signala između pojedinih difuzijskih mjerenih snimki, što će rezultirati pogrešnim izračunom ADC-a. Ovaj se artefakt može korigirati primjenom specifičnih algoritama u sklopu *post-processing*-a, no greška u prostornoj registraciji lezija zaostaje u 10 % slučajeva (117).

Difuzijsko vrijeme je još jedan parametar koji može signifikantno utjecati na izmjereni ADC. Ono odgovara vremenu proteklom između vodećih rubova dvaju difuzijskih gradijenata i približno je

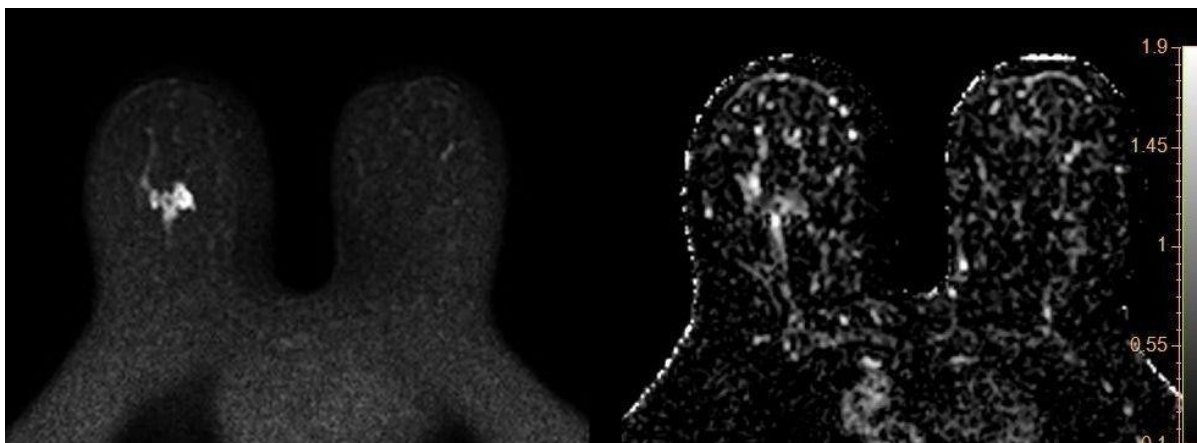
jednako polovici TE (119). Što je difuzijsko vrijeme kraće, molekule vode imaju manju šansu prijeći dovoljno veliku udaljenost da bi naišle na prepreku koja bi onemogućila atenuaciju signala njihovih protona, pa ćemo u istom tkivu izmjeriti viši ADC. Iako se na većini MR uređaja koji se trenutno koriste u kliničkoj praksi difuzijsko vrijeme ne može skratiti ispod 25 ms, zbog tehnološkog napretka u skorašnjoj budućnosti može se očekivati njegovo dodatno skraćenje, što će predstavljati dodatni izazov za standardizaciju DWI protokola.

U pojedinim se ustanovama preferira učiniti DWI nakon dinamičkog oslikavanja kontrastom, jer pacijenti ponekad nisu u mogućnosti podnijeti cjelokupno trajanje multiparametrijskog protokola, a DCE-MRI čini važniji dio pregleda. Međutim, EUSOBI preporučuje izvođenje DWI sekvence prije davanja kontrasta, obzirom da isti može utjecati na izmjerene ADC vrijednosti. Ovaj utjecaj je kontroverzna tema zbog oprečnih rezultata dosadašnjih istraživanja, iako je većina autora ukazala na niže ADC vrijednosti tkiva i lezija dojke nakon davanja kontrasta (116, 117). Najpopularnija hipoteza postkontrastnu redukciju ADC-a pripisuje promjeni lokalne magnetske susceptibilnosti uzrokovane prisustvom gadolinija, uz posljedično T2 skraćenje (124). Olakotna je okolnost što nije dokazan signifikantan negativni učinak kontrasta, tj. postkontrastnog snimanja na sveukupnu dijagnostičku učinkovitost DWI-a (119). Također, ovaj se problem (barem dijelom) može zaobići normalizacijom ADC-a, jer kontrast utječe na izmjerene vrijednosti u svim tkivima.

IV.4.2. Dijagnostička interpretacija kod difuzijskog oslikavanja

Jedna je od osobitosti DWI sekvence što EPI snimke koje ona generira same po sebi nisu dovoljne za tumačenje difuzijskih karakteristika prikazanog tkiva, te je neophodan *post-processing* koji podrazumijeva generiranje parametrijskih ADC mapa. ADC mape prikazuju očigledne koeficijente difuzije u skali sive boje, jednako kao što CT slojevi predočuju Hounsfieldove jedinice, pri čemu tamnije nijanse označuju niže ADC vrijednosti. Vizualna evaluacija mape zahtijeva primjereno

podešenje tzv. prozora, odnosno raspona i razlike u ADC vrijednosti koja će biti predstavljena nijansama sive boje koje ljudsko oko može razlikovati. Npr. ako je razina prozora (*window level, WL*) preniska, a širina prozora (*window width, WW*) premalena, lezija s heterogeno niskim ADC vrijednostima neće biti različito siva nego jednolično svijetla, dakle dati će privid homogene lezije s visokim koeficijentima difuzije. Ograničenje, tj. restrikcija difuzije se kvalitativno prezentira kao područje koje je hiperintenzivno na DWI snimkama pri visokoj b-vrijednosti i tamno („hipointenzivno“) na ADC mapi (Slika 12). DWI hiperintenzitet kao takav nužno ne odgovara restrikciji difuzije, jer lezije s visokim udjelom vode, poput cista i miksoidnih fibroadenoma, često pokazuju *T2 shine through* efekt i pri visokim b-vrijednostima, što jedino možemo diferencirati pomoću ADC mape na kojoj će lezija biti „hiperintenzivna“ u slučaju *T2 shine through*-a. S druge strane, niske ADC vrijednosti same po sebi nipošto ne odgovaraju restrikciji difuzije. Različite benigne i maligne lezije s malim udjelom vode (npr. ožiljci i pojedini tipovi invazivnog lobularnog karcinoma) mogu imati vrlo niske T2 i time b_0 intenzitete signala, a hipointenzitet će biti prisutan i pri visokim b-vrijednostima, jer nema dovoljno molekula vode koje bi poslužile kao izvor ostatnog signala nakon aplikacije difuzijskih gradijenata. Kod ovih će lezija i očigledni koeficijenti difuzije biti vrlo niski, jer odsustvo vode i time odsustvo difuzije znači da je $ADC = 0 \text{ mm}^2/\text{s}$. Multiparametrijski pristup nalaže da pažljivo koreliramo DWI/ADC i DCE-MRI karakteristike, uz pridržavanje načela da u dojci restrikcija difuzije odgovara hipercelularnom tumoru samo kada je istodobno prisutna i postkontrastna imbibicija. Restrikcija difuzije podrazumijeva očuvan integritet staničnih membrana visoko celularnog tumora, a to je moguće samo uz odgovarajuću perfuziju, bez koje dolazi do nekroze. Iznimku od ovog pravila jedino možemo susresti u tijeku praćenja učinka NACT (125).



Slika 12. DWI MR dojki: difuzijski mjerena snimka pri b-vrijednosti 1200 (lijevo) i ADC mapa (desno) pokazuju DWI hiperintenzivnu leziju s niskim ADC vrijednostima – IDC NOS (ista lezija kao na slici 8).

Kvantitativna evaluacija lezije na ADC mapi traži postavljanje regije od interesa. Vrlo je važno da ROI smještajem precizno odgovara području suspektog hiperintenziteta na $b = 800 \text{ s/mm}^2$ DWI snimkama i korespondirajućem području nakupljanja kontrasta na DCE-MR snimkama, u suprotnom će mjerenje obuhvatiti i nekrotični dio malignog tumora, te će njegove ADC vrijednosti zbog parcijalnog volumnog učinka biti lažno povišene. Isto načelo vrijedi i za bilo kakav drugi tip lezije, poput npr. fibroadenoma u kojem ćemo pogrešno izmjeriti suspektno nizak ADC jer smo u ROI uključili i kalcificiranu komponentu tumora koja se nije imbibirala kontrastom i čiji je ADC jednak nuli zbog odsustva vode. Za izbjegavanje parcijalnog volumnog učinka s masnim tkivom, područjem hemoragije ili gustim intraduktalnim sekretom, preporučljivo je da se pri postavljanju ROI-a ADC mapu prostorno koregistrira s nativnim T1 i T2 mjerenim snimkama. Nažalost, prostorna rezolucija DWI sekvence je ograničena i parcijalni volumni efekt je vrlo teško izbjeći kod lezija manjih od 6 mm (119). Iako još nije postignut konsenzus glede odabira veličine regije od interesa, manji ROI koji obuhvaća samo dio lezije se drži boljim izborom od onoga koji obuhvaća cijelu leziju (osim dijela koji se ne imbibira kontrastom) (126). Prilikom postavljanja manjeg ROI-a preporučljivo je odabrati vizualno najtamnije područje na ADC mapi unutar kojeg se vidi imbibicija na DCE MR snimkama. Drži

se da ovo područje potencijalno odgovara biološki najaktivnijem dijelu lezije koji bi mogao najbolje poslužiti za razlikovanje malignog tumora od benigne promjene. Navedenoj hipotezi u prilog govori studija koju su nedavno objavili Bickel i suradnici, a prema kojoj su minimalna i prosječna vrijednost ADC-a zabilježene u manjem ROI-u bolji dijagnostički pokazatelji od drugih mjerenja (127). Korištenje manjeg ROI-a pravilnog oblika omogućuje i bolju reproducibilnost te kraće vrijeme analize, pogotovo u usporedbi s manualnom demarkacijom cijelog područja lezije u slučajevima kada je tumor izrazito nepravilnog oblika i dijelom odsutne interne imbibicije. Međutim, volumetrijska ADC kvantifikacija može biti korisna kod praćenja učinka neoadjuvantne terapije, obzirom da heterogenost tumora i terapijski inducirana promjena u njegovom obujmu i obliku mogu negativno utjecati na reprezentativnost mjerenja korištenjem ROI-a koji obuhvaća samo dio tvorbe.

Normalni fibroglandularni parenhim se odlikuje relativno velikom interindividualnom i intraindividualnom varijabilnošću u DWI intenzitetima signala i vrijednosti ADC-a (od $1,51 \times 10^{-3}$ do $2,09 \times 10^{-3} \text{ mm}^2/\text{s}$), što može utjecati na razlučivost malignih lezija (117). Ova varijabilnost je uvjetovana različitim čimbenicima, poput hormonalnih fluktuacija te razlike u dobi ili gustoći dojki. U žena s urednim menstrualnim ciklusom ADC vrijednost parenhima pada u drugom tjednu i raste u četvrtom tjednu, no ta promjena nije statistički signifikantna (116). Ovaj fenomen je vjerojatno posljedica porasta u udjelu vode u parenhimu u drugoj polovini ciklusa, pri čemu ADC doseže najvišu vrijednost par dana prije početka menstruacije. Hipotetski najnižu osjetljivost za otkrivanje raka dojke korištenjem DWI sekvence možemo očekivati u tijeku drugog tjedna ciklusa, jer će normalno tkivo tada imati najnižu ADC vrijednost, što znači i da će razlika u ADC-u između karcinoma i zdravog parenhima tada biti najmanja. U gustim dojkama zdravi parenhim će ponekad zadržati visoke intenzitete signala i pri visokoj b-vrijednosti ($b = 1000 \text{ s}/\text{mm}^2$), pa je tada preporučljivo osloniti se na ADC mapu za diferenciranje tumora (116). McDonald i suradnici su ukazali na korelaciju između mamografske gustoće i ADC vrijednosti fibroglandularnog parenhima: involutivne dojke i one s raspršenim parenhimom su imale znatno nižu vrijednost ($1,42 \pm 0,28 \times 10^{-3} \text{ mm}^2/\text{s}$) u usporedbi s

heterogeno gustim i gustim dojka (1,70 ± 0,28 x 10⁻³ mm²/s) (128). Obzirom da autori nisu dokazali neovisan utjecaj dobi ni BPE-a, ova korelacija je po svemu sudeći posljedica parcijalnog volumnog efekta s masnim tkivom, što je podudarno zapažanjima većine drugih istraživača (123, 129). Zapažanje da manje guste dojke u prosjeku imaju gotovo 20 % nižu ADC vrijednost nije zanemarivo i sugerira potencijalno nižu osjetljivost DWI sekvence za karcinom kod postmenopauzalnih žena s involutivnim dojka. Značajan utjecaj na očigledne koeficijente difuzije može imati i metodološki pristup. Choi i suradnici su mjerili ADC normalnog parenhima korištenjem četiriju različitih načina kreiranja regije od interesa i otkrili da su koeficijenti najniži ako ROI obuhvaća cijelu dojku, dok su najviše vrijednosti zabilježili u malenim, manualno kreiranim regijama koje su bile smještene u centralnom dijelu dojke unutar područja najhomogenijih intenziteta signala fibroglandularnog tkiva (129). Uočeno je i da je „pseudokorelacija“ postotne gustoće dojke i parenhimskog ADC-a kao odraz kontaminacije masnim tkivom najmanja kod manualno kreiranih regija u centralnom dijelu dojke. Pri odabiru ROI-a važno je znati da fibroglandularno tkivo koje izgleda homogeno na makroskopskoj razini, tj. na konvencionalnim MR snimkama, zapravo može biti heterogeno na mikroskopskoj razini. Histološka analiza fibroglandularnog tkiva u 59 zdravih žena koju su proveli Ghosh i suradnici pokazala je da i u mamografski gustom području udio masnog tkiva u prosjeku iznosi 29,7% (130). Dakle, čak i uz tehnički besprijekornu metodu segmentacije žljezdanog parenhima, izračun ADC-a će biti neizbježno kontaminiran na račun parcijalnog volumnog efekta sa masnim tkivom jer će taj efekt biti prisutan i na mikroskopskoj razini. Na reprezentativnost i reproducibilnost odabrane metode kvantifikacije difuzibilnosti parenhima utječe i različitost u mikrostrukturnim osobinama fibroglandularnog tkiva kao takvog. Veća postotna gustoća dojke na mamografiji pozitivno korelira s histološkom koncentracijom glandularnih elemenata, a na intraindividualnoj razini ovi elementi su prisutni u većem broju u onim područjima dojke koja se odlikuju većom mamografskom gustoćom (131). Također, mliječni kanalići i periduktalna stroma konvergiraju od perifernih dijelova dojke prema bradavici, stoga u retroareolarnom području zbog

veće gustoće parenhima i veće koncentracije kanalića možemo očekivati manje ograničeno gibanje molekula vode koja je prisutna u većem udjelu. Ovo potvrđuju rezultati više studija koje su pokazale da ADC nije jednak u različitim dijelovima dojke. Nakon što su proveli oslikavanje difuzijskog tenzora u 12 zdravih žena, skupina istraživača koju je predvodila SC Partridge otkrila je da centralni dio dojke ima više ADC vrijednosti u odnosu na posteriornu regiju, dok su Iacconi i suradnici zabilježili više koeficijente difuzije retroareolarno nego u gornjem lateralnom kvadrantu (132, 133). Sveukupno gledano, značajno višem prosjeku ADC-a fibroglandularnog parenhima u gustim dojkama vjerojatno zajednički doprinose manji stupanj kontaminacije mašću i veći relativni udio retromamilarnog područja koji se odlikuje inherentno višim očiglednim koeficijentima difuzije (129). Zapaženo je i da ADC vrijednosti lijeve i desne dojke visoko koreliraju na intraindividualnoj razini; dakle kod većine žena osim anatomske prisutna je i histološka, tj. difuzijska simetrija (128).

Maligne lezije, napose invazivni duktalni karcinomi, najčešće se odlikuju visokom celularnom gustoćom i time restrikcijom difuzije. Na DWI snimkama pri visokoj b-vrijednosti unutar IDC-a se nerijetko može vidjeti centralno područje hipointenziteta koje odgovara zoni nekroze ili fibroze. Nekrozu možemo razlučiti od fibroze po tome što se zbog razlike u udjelu vode prva odlikuje relativno visokim T2, tj. b_0 mjerenim intenzitetima signala i visokim ADC vrijednostima, dok su područja fibroze naglašeno T2 i ADC hipointenzivna. Meta-analiza podataka ekstrahiranih iz 13 kvantitativnih DWI studija sa 615 malignih i 349 benignih lezija daje raspon ADC-a u malignim tumorima između 0,87 i $1,36 \times 10^{-3} \text{ mm}^2/\text{s}$, no autori napominju da je njegova klinička vrijednost ograničena zbog primjene različitih b-vrijednosti (134). Mucinozni karcinom može biti „vuk u ovčjoj koži“, jer za razliku od ostalih malignih tumora ima visoke ADC vrijednosti ($1,8 \pm 0,4 \times 10^{-3} \text{ mm}^2/\text{s}$) koje se pripisuju obilju mucina i niskoj celularnoj gustoći, a njegovu diferencijaciju dodatno otežava činjenica da ovaj tip raka pokazuje sličnost sa fibroadenomom na T2 mjerenim i DCE-MR snimkama (135, 136). Olakotna je okolnost što su visoki koeficijenti difuzije zabilježeni samo kod „čistog“ podtipa mucinoznog karcinoma koji ima manju učestalost metastaza u limfne čvorove i bolju

prognozu od celularnijeg mješovitog podtipa. Invazivni lobularni karcinom također može u znatnoj mjeri odudarati od tipične DWI slike malignog tumora, no na potpuno drugačiji način. Osim što na račun malenog udjela vode ILC ponekad ne pokazuje hiperintenzitet na difuzijski mjerenim snimkama, i u slučaju očigledne difuzijske restrikcije njegova opsežnost može biti podcijenjena zbog linearnog uzorka celularne infiltracije koji je ispod prostorne rezolucije DWI sekvence (116).

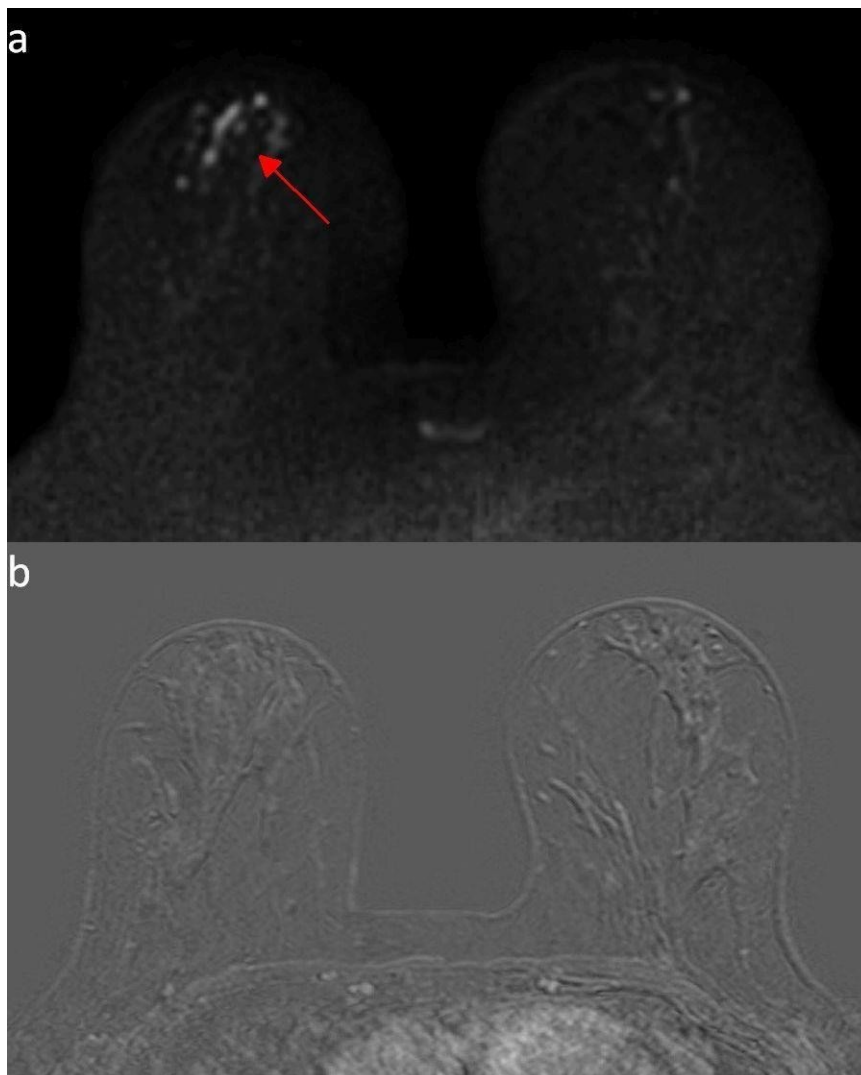
Povezanost ADC vrijednosti i prognostičkih biomarkera kod malignih tumora je nedorečena i zahtijeva daljnja istraživanja. Pojedine studije su demonstrirale inverznu korelaciju između ADC-a i histološkog gradusa, pri čemu su Razek i suradnici uočili dodatnu povezanost s veličinom invazivnog karcinoma i prisustvom metastaza u aksilarnim limfnim čvorovima (137, 138). Međutim, veći broj drugih istraživanja nije dokazao statistički signifikantnu povezanost ADC-a s histološkim gradusom, dok je procjena povezanosti s ekspresijom Ki-67 antigena također dovela do suprotstavljenih rezultata (139, 140, 141, 142). Rezultati nisu konkluzivni ni po pitanju povezanosti s ekspresijom estrogenskih ni HER2 receptora, međutim prevaga je u korist nižih ADC vrijednosti kod ER pozitivnih i kod HER2 negativnih tumora (139, 140, 141, 142, 143, 144). Youk i suradnici su otkrili da u usporedbi s ER i HER2 pozitivnim tumorima trostruko negativni karcinomi pokazuju više prosječne ADC vrijednosti, kao i veći promjer, ovalan ili okrugao oblik, glatke konture i rubni uzorak nakupljanja kontrasta (145). „Kontradiktorno“ viši ADC kod ove biološki agresivnije vrste tumora je po svemu sudeći posljedica metodološkog pristupa u navedenom istraživanju, odnosno primjene ROI-a koji je obuhvaćao cijelu leziju, a time i područja nekroze koja su opsežnija kod trostruko negativnih karcinoma. Ovome u prilog govori studija nedavno objavljena od strane Kima i suradnika, a koji su u pacijentica s udaljenim metastazama unutar primarnih tumora zabilježili veću prosječnu razliku u ADC vrijednostima, niži minimalni ADC i viši maksimalni ADC (144). Autori su sugerirali da razlika u ADC-u može poslužiti kao kvantitativni marker intratumoralne heterogenosti svojstvene biološki agresivnijim karcinomima, a kod kojih možemo očekivati visoku celularnu gustoću u vitalnim dijelovima lezije uz naglašeniju nekrozu u drugim područjima. Patofiziološku osnovicu za nastanak

nekroze čini tkivna hipoksija koja neovisno o veličini indeks lezije i stadiju bolesti najavljuje prognostički lošiji tijek u vidu veće otpornosti tumora na zračenje i kemoterapiju te veće sklonosti relapsu (146). Drži se da je razlog ovoj povezanosti proces klonalne selekcije koji u mikrokolišu s nedostatkom kisika i obiljem raspadnutih tumorskih stanica opstanak dopušta samo najagresivnijim klonovima s otpornim anaerobnim metabolizmom (147). Štoviše, produkti nekrotičnih stanica sami po sebi induciraju angiogenezu, celularnu migraciju, invaziju te interakcije između stanica, čemu u prilog govore in vivo eksperimenti na ksenograftu u kojima su stanični klonovi karcinoma dojke izloženi nekrotičnom lizatu pokazali povećanu proliferativnu aktivnost i angiogenezu, dok je nakon sistemskih injekcija zapaženo uvećanje broja tumorskih lezija u plućima (148). Obzirom na navedno, parametar intratumoralne razlike u difuzibilnosti mogao bi biti osobito koristan za procjenu otpornosti primarnog procesa na liječenje. S druge strane, DWI nije demonstrirao korisnost za dijagnostičko diferenciranje molekularnih podtipova invazivnih karcinoma. Interpretacija DCIS-a na difuzijski mjerenim snimkama je problematična jer se radi o tumoru koji se najčešće manifestira kao *non-mass* lezija. To znači da su intenziteti signala malignog tkiva, kao i izračun difuzijskih koeficijenata, podvrgnuti ograničenoj prostornoj rezoluciji sekvence i parcijalnom volumnom učinku s interponiranim fibroglandularnim parenhimom. Stoga ne začuđuje da se kod ovog tumora prosječne ADC vrijednosti nalaze u intermedijarnom rasponu između IDC-a te benignih lezija i normalnog parenhima (140, 149, 150, 151). Iako „čisti“ DCIS općenito ima odličnu prognozu, *high-grade* podtip nosi značajno veći rizik recidiva i pojave IDC-a naspram nižih histoloških gradusa (152). Također, molekularni profil odgovarajućeg podtipa DCIS-a nalikuje onome kod invazivnog karcinoma istog gradusa, dajući još jedan motiv da se radiološkim metodama pokuša razlikovati ove histološke kategorije, pogotovo u slučaju opsežnijih in situ lezija gdje tkivni uzorak dobiven ciljanom biopsijom ne mora biti reprezentativan za ostatak tumora. U tom su smislu obećavajući rezultati studije koju su objavili Lima i suradnici, a prema kojima se visoki i intermedijarni gradus DCIS-a razlikuju od niskog gradusa na temelju nižih ADC vrijednosti (153). Rahbar i suradnici međutim nisu dokazali vrijednost

difuzijske kvantifikacije za razlikovanje gradusa in situ lezija, no zato su utvrdili da *high-grade* lezije imaju veći promjer i veći CNR pri visokoj b-vrijednosti (154). ADC može poslužiti i kao dijagnostički prediktor za otkrivanje žarišta pridruženog invazivnog karcinoma ili mikroinvazije u sklopu predoperativne evaluacije DCIS-a dokazanog *core* biopsijom (155).

Benigne lezije u pravilu pokazuju višu prosječnu vrijednost ADC-a naspram malignih tumora, no radi se o patološki heterogenoj grupi, pa ne začuđuje da je zabilježeni raspon vrijednosti širok, uz preklapanje s malignim lezijama i zdravim parenhimom. Analiza 19 studija provedenih od 2002. do 2010. god. je demonstrirala vrijednosti između 1,19 i $1,92 \times 10^{-3} \text{ mm}^2/\text{s}$, a sve osim jedne su izračun dobile korištenjem maksimalne b-vrijednosti u rasponu od 600 do $1500 \text{ s}/\text{mm}^2$ (116). Međutim, relativno je malen broj istraživanja bio posvećen kvantitativnoj DWI karakterizaciji pojedinih tipova benignih lezija. Fibroadenomi se odlikuju hipointenzitetom na difuzijski mjerenim snimkama pri visokoj b-vrijednosti i visokim ADC-om, $1,94 \pm 0,38 \times 10^{-3} \text{ mm}^2/\text{s}$ u prosjeku (117). Rezultatu su kontradiktorni kada je riječ o diferencijaciji fibroadenoma od filodes tumora koji ih mogu imitirati na konvencionalnom MR-u, izuzevši veću sklonost lobulacijama i heterogenijim intenzitetima signala. Dok su Yabuuchi i Tan neovisno demonstrirali inverznu korelaciju ADC-a i histološkog gradusa filodes tumora uz niske vrijednosti koeficijenta kod malignog podtipa, Kawashima i Kamitani su odvojeno zabilježili komparativno viši ADC kod filodes tumora uz tendenciju prema višim vrijednostima s porastom gradusa (142, 155, 156, 157). Intraduktalni papilom je primjer „ovce u vučjoj koži“, ne samo zbog niskih prosječnih ADC vrijednosti ($1,17 \pm 0,24 \times 10^{-3} \text{ mm}^2/\text{s}$), nego i zato što DCE-MRI karakteristike (u prvom redu *washout* tip dinamičke krivulje) također vode postavljanju sumnje na zloćudni tumor (158). Normalni limfni čvor je zbog visoke celularne gustoće također primjer lažno pozitivnog nalaza na DWI MR-u, a za radiološku su interpretaciju osobito izazovni sitni čvorovi kod kojih se ponekad ni na izotropnim T1 mjerenim snimkama ne uspije izdiferencirati karakteristični masni hilus. Difuzijske karakteristike benignih cističnih lezija ovise o fizikalnim svojstvima tekućeg sadržaja. Obične ciste i seromi sadrže bistru tekućinu čiji je signal suprimiran pri visokoj b-vrijednosti

uz visoke koeficijente difuzije. S druge strane, guste proteinske ili hemoragične ciste i apscesi pokazuju restrikciju difuzije, što se pripisuje visokom stupnju viskoznosti tekućine, odnosno snažnim kohezijskim silama koje ograničavaju slobodno gibanje molekula vode (116). Krvarenje ima varijabilne intenzitete signala i ADC vrijednosti, a prema neuroradiološkim istraživanjima na njih u prvom redu utječe mikrostrukturalni okoliš odgovarajućeg oblika hemoglobina koji je definiran vremenskim tijekom evolucije hematoma. Kod intrakranijskog krvarenja restrikcija difuzije se zapaža u ranoj fazi s intracelularnim smještajem oksidovanog, deoksidovanog ili methemoglobina, kada je integritet membrane eritrocita još uvijek održan (159). Rubna imbibicija kontrastom može biti dodatan izvor zabune pri radiološkoj interpretaciji gustih cista i apscesa, no pažljivom primjenom multiparametrijskog pristupa možemo izbjeći lažno pozitivan nalaz karcinoma. Naime, za razliku od nekrotičnog ili cističnog karcinoma koji restrikciju difuzije pokazuje u perifernom dijelu tvorbe, benigna cistična lezija restrikciju pokazuje u centralnom dijelu koji se ne imbibiira kontrastom. Na sličan se način gusti viskozni sadržaj u mliječnim kanalićima može razlikovati od DCIS-a, jer iako se oboje mogu prikazati kao linearna ili razgranata područja restrikcije difuzije, samo će DCIS nakupljati kontrast (Slika 13). Razlikovanje fibrocističnih promjena od DCIS-a može biti otežano zbog djelomičnog preklapanja u koeficijentima difuzije i morfološkom obrascu nakupljanja kontrasta, premda se kod fibrocistične mastopatije uglavnom zapažaju relativno visoke ADC vrijednosti. Važno je istaknuti da je distribucija mjerenih koeficijenata difuzije drugačijeg raspona kod *high risk* lezija nego kod drugih benignih promjena. Parsian i suradnici su objavili rezultate retrospektivnog istraživanja u kojem su analizirali ADC kod 175 patohistološki potvrđenih benignih lezija sa suspektnim nalazom na DCE-MRI-u (160). Koristeći se podacima iz prethodne studije autori su definirali ADC od $1,81 \times 10^{-3} \text{ mm}^2/\text{s}$ kao vrijednost iznad koje se može sigurno isključiti karcinom, međutim kod ADH i LCIS-a prosječna vrijednost je bila znatno ispod ove granice i nije značajno odudarala od malignih tumora.



Slika 13. Difuzijski mjerena snimka pri b-vrijednosti 1200 (a) pokazuje hiperintenzivni sekret u mliječnim kanalićima kojemu nije pridružena imbibicija kontrastom na subtrakcijskoj T1 mjerenoj snimci (b).

Radna skupina EUSOBI-ja je predložila podjelu lezija na pet razina difuzibilnosti na temelju izgleda na b_{800} mjenim snimkama i na ADC mapi (119). Istaknuto je da kod različitih pacijentica lezije sa sličnim difuzijskim svojstvima mogu izgledati različito na b_{800} snimkama, jer je hiper- ili hipointenzitet relativan dojam ovisan o interindividualno varijabilnim intenzitetima signala okolnog tkiva. Nije slučajnost da EUSOBI ne preporučuje jednu specifičnu ADC vrijednost kao granicu za razlučivanje

benignih i malignih lezija. ADC ne možemo tumačiti jednoznačno, ne samo zato što ga uvijek moramo staviti u korelaciju s difuzijskim mjenjenim intenzitetima signala, nego i zato što je on produkt brojnih tehničkih čimbenika koji mogu značajno varirati između različitih proizvođača i medicinskih institucija. Iako međuinstitucionalna suradnja s ciljem postizanja ujednačenih parametara difuzijskog oslikavanja još uvijek nije rezultirala opće prihvaćenim standardom, različita su istraživanja sugerirala slične vrijednosti ADC-a kao optimalnu granicu za potrebe otkrivanja raka dojke. Meta-analiza u koju su Tsushima i suradnici uključili 12 studija provedenih između 2000 i 2008 god. na uređajima jakosti polja 1,5 T dovela je do ADC-a u iznosu od $1,23 \times 10^{-3} \text{ mm}^2/\text{s}$ kao preporučene granice za malignom (161). Bogner i suradnici su na temelju istraživanja provedenog na uređaju jakosti 3,0 T sugerirali vrijednost ADC-a od $1,25 \times 10^{-3} \text{ mm}^2/\text{s}$ kao optimalan prag za karcinom, uz dijagnostičku točnost od 95 % (162). Recentnija i sveobuhvatnija meta-analiza koju su proveli Shi i suradnici dovela je do sličnih rezultata (163). U sustavni pregled literature autori su uključili podatke iz 61 studije, od kojih su 44 bile izvedene pri jakosti polja 1,5 T, a 17 pri jakosti 3,0 T. Srednja vrijednost unutar ADC raspona za diferencijaciju benignih i malignih lezija je iznosila cca $1,3 \times 10^{-3} \text{ mm}^2/\text{s}$, a rezultati su također ukazali da viša ili niža jakost magnetskog polja nema bitan utjecaj na dijagnostičku točnost, što je napose povoljno s gledišta standardizirane kvantitativne evaluacije. Uređaji jakosti polja 3,0 T imaju prednost za potrebe kvalitativne evaluacije zbog komparativno bolje vizualizacije lezija promjera 10 mm ili manje (164).

Reproducibilnost kvantitativne analize možemo uvećati i normalizacijom ADC-a. Normalizirani (relativni) ADC (nADC ili rADC) se računa kao omjer očiglednih koeficijenata difuzije odgovarajuće lezije i normalnog fibroglandularnog parenhima. Ovaj parametar je koristan jer umanjuje nepovoljan učinak varijabilnosti na račun individualnih karakteristika i tehničkih čimbenika. Khouli i suradnici su utvrdili da nADC poboljšava dijagnostičku učinkovitost DWI sekvence, pri čemu prag od 0,7 daje osjetljivost od 83,3 % i specifičnost od 92 % (165). Autori su zapazili i komparativno manje preklapanje u vrijednosti benignih i malignih lezija nakon normalizacije ADC-a. Korisnost ove metode

je doduše upitna kod pacijentica s izrazito involutivnim dojkaama gdje ograničena prostorna rezolucija difuzijske sekvence onemogućuje vjerodostojno mjerenje parenhinskog ADC-a i gdje postoji rizik da parcijalni volumni efekt s masnim tkivom rezultira lažno povišenom vrijednošću nADC-a (117).

IV.4.3. Primjena difuzijskog oslikavanja u kliničkoj praksi

DWI ne zahtijeva aplikaciju kontrastnog sredstva, a sekvenca obično traje manje od tri minute (naspram 10 min. ili više za DCE-MRI), zbog čega ju je jednostavno uključiti u bilo kakav multiparametrijski protokol za karakterizaciju lezija. Dijagnostička učinkovitost kvantitativnog DWI MR-a je bila predmet brojnih istraživanja, a usprkos razlikama u tehničkim parametrima i kliničkom kontekstu (evaluacija otkrivene lezije ili probir) ova se metoda pokazala visoko osjetljivom i specifičnom za otkrivanje raka dojke, što su potvrdile tri meta-analize koje su neovisno proveli Chen, Tsushima i Peters (134, 161, 166). Raspon osjetljivosti prema rezultatima ovih meta-analiza je 84 – 90 %, dok je raspon specifičnosti 72 – 84 %. Chen i suradnici su dodatno zabilježili visoku AUC (*area under the curve*) vrijednost od 0,91 na temelju podataka ekstrahiranih iz 13 uključenih studija (134). Obzirom da se DCE-MRI odlikuje vrlo visokom osjetljivošću, za potrebe multiparametrijskog oslikavanja dodatna vrijednost DWI sekvence se temelji na njenoj komparativno višoj specifičnosti. Stoga je potrebno istaknuti rezultate Kula i suradnika koji su za kombinirani DWI i DCE-MRI demonstrirali osjetljivost od 91,5% i specifičnost od 86,5%, uz porast dijagnostičke točnosti za 13,5% u usporedbi s konvencionalnim (DCE-MRI) protokolom (167). Također, Khouli i suradnici su ukazali na porast AUC vrijednosti MR-a sa 0,89 na 0,98 ukoliko se protokol s nativnim i postkontrastnim 3D T1 sekvencama nadopuni DWI sekvencom s izračunom nADC-a, dok je tim predvođen Hidetakeom Yabuuchijem otkrio da kombinirani DWI i DCE-MRI pruža PPV za karcinom od 97 % i dijagnostičku točnost od 91 % (165, 168). Ovakvi rezultati impliciraju manju učestalost nepotrebnih biopsija nakon MR-a ukoliko se protokol nadopuni difuzijskom sekvencom, što je potvrdila jedna recentno

objavljena multi-institucionalna prospektivna studija koja je bila uključila 107 žena s MR nalazom BI-RADS kategorije 3, 4 ili 5 (169).

Procjena odgovora na NACT je još jedan klinički kontekst u kojem DWI MR može dati jedinstven doprinos. Dok je neoadjuvantna kemoterapija nekada bila indicirana prvenstveno radi konverzije lokalno uznapredovalih karcinoma u operabilan stadij, danas se ona primjenjuje i kod operabilnih tumora s ciljem da se umjesto mastektomije izvede poštedna operacija. NACT se koristi i kod lokaliziranih tumora s prognostički nepovoljnim patohistološkim i molekularnim profilom koji kao takav zahtijeva sistemsko liječenje. Osobita je prednost ovakvog oblika liječenja što za razliku adjuvantne kemoterapije NACT pruža izravan uvid u način na koji terapijski agens utječe na biologiju tretiranog tumora, što vodi u smjeru individualno optimizirane procjene rizika i strategije liječenja. Donedavno se procjena učinkovitosti NACT bazirala isključivo na mjerenju rezidualne tumorske tvorbe, no rani patološki odgovor može prethoditi promjenama u veličini i obliku tumora, zbog čega danas postoji interes za korištenjem alternativnih markera koji reflektiraju promjene na mikrostrukturnoj razini (116, 117). Učinkovita kemoterapija podrazumijeva citotoksični učinak s posljedičnom redukcijom celularne gustoće tumora, što možemo registrirati kao porast ADC-a. Više je studija pokazalo da se porast tumorskog ADC-a u sklopu odgovora na NACT može zabilježiti prije bilo kakvih promjena na DCE-MRI-u, a ovakve se slučajeve može razlikovati od rezistentnih tumora već nakon prvog ciklusa kemoterapije (117). Kad je riječ o potpunom patološkom odgovoru (*pathologic complete response*, pCR), skupina na čelu s A. Fangberget je otkrila da se uz prag ADC-a od $1,42 \times 10^{-3} \text{ mm}^2/\text{s}$ ovakav ishod može predvidjeti već nakon prva četiri ciklusa uz osjetljivost od 90 % i specifičnost od 80 % (170). Također, Chenevert i suradnici su na životinjskom surogatu s gliomskim tumorom demonstrirali kvantitativnu korelaciju između postterapijskog porasta ADC-a i pada celularne gustoće tumora, što ukazuje na potencijal za precizniji i objektivniji način praćenja onkološkog liječenja uz pomoć DWI-a (171). Zanimljivo je da difuzijska sekvenca može otkriti rezidualni karcinom kao ostatnu restrikciju difuzije i u slučajevima kada je DCE-MRI lažno pozitivan

na potpunu regresiju (116, 172). Moguće je da NACT kod pojedinih rezistentnijih tumora atenuira vaskularizaciju u tolikoj mjeri da ista na postkontrastnim T1 snimkama više nije razlučiva od pozadinskog nakupljanja, dok je restrikcija difuzije i nadalje vidljiva uslijed izostanka citotoksičnog učinka.

MR je dosada bio korišten kao metoda probira za rak dojke samo kod žena s visokim rizikom, no recentne spoznaje ukazuju na potrebu da se ova indikacija ekspandira na znatno širu populaciju. Intervalni karcinomi, tj. oni tumori koji se prezentiraju unutar 12 mjeseci nakon negativnog nalaza na *screening* mamografiji, su po biološkom profilu slični onima koji se otkrivaju jedino na MR-u (173, 174). Radi se brzo rastućim, agresivnim tumorima koji se znatno češće otkrivaju u mlađih žena, što ima posebne socioekonomske posljedice ukoliko se bolest redovito propušta u ranoj fazi. Stoga je od velikog značaja činjenica da su tumori prikazani isključivo na MR-u malene lezije (medijan je 8 mm) kojima najčešće (u 93,4% slučajeva) nisu pridružene metastaze u aksilarne limfne čvorove. To znači da bi prošireni obuhvat probira MR-om mogao rezultirati signifikantnim padom mortaliteta od ove bolesti, pod uvjetom da se vrijeme snimanja može skratiti proporcionalno uvećanju broja pregleda. Pionirska studija koju su Kuhl i suradnici objavili 2014. god. je istražila učinkovitost skraćenog MR protokola koji se sastojao od jedne native i jedne postkontrastne akvizicije u ukupnom trajanju od 3 min. (naspram 17 min. za standardni klinički protokol). Kuhl je demonstrirala jednaku dijagnostičku točnost za skraćeni i standardni protokol, uz negativnu prediktivnu vrijednost (NPV) od 99,8 % za skraćeni protokol i 18,2 dodatno otkrivenih karcinoma na 1000 žena (175). Nedostatci ovakvog protokola su viša cijena zbog aplikacije kontrasta, nužnost postavljanja venskog puta koje bitno produljuje ukupno trajanje pregleda te isključenje subpopulacije s kontraindikacijom za davanje gadolinijevog kontrastnog sredstva. Zahvaljujući visokoj osjetljivosti, DWI u ovom pogledu nudi bržu i jeftiniju alternativu. Štoviše, Woodhams i suradnici su pokazali da kvantitativni DWI zadržava specifičnost od 45 % ako se dijagnostički prag ADC vrijednosti za karcinom podesi za postizanje najviše osjetljivosti od 95 %, a osobito su obećavajući rezultati dvaju retrospektivnih istraživanja koje

su proveli McDonald i Yabuuchi (176, 177, 178). McDonald i suradnici su pokazali da u žena s gustim dojkama i povišenim rizikom DWI može otkriti mamografski okultne karcinome uz PPV od 62 % i NPV od 83 %. Yabuuchi je usporedio učinkovitost nativnog DWI + T2WI protokola s MMG i DCE-MRI pregledom kod asimptomatskih žena s nepalpabilnim karcinomom. DWI + T2WI MR je demonstrirao osjetljivost od 50 % i AUC vrijednost od 0,73, dok su obje vrijednosti bile niže za MMG i više za DCE-MRI pregled. Otegotnu okolnost za hipotetski MR probir isključivim korištenjem difuzijske sekvence mogli bi predstavljati potencijalni lažno pozitivni slučajevi benignih lezija s restrikcijom difuzije, poput gustih cisti. Međutim, primjenu DWI MR-a ne moramo nužno ograničiti na jednodimenzionalnu interpretaciju prisustva ili odsustva difuzijske restrikcije, jer ova metoda pruža i mogućnost analize morfoloških karakteristika (119). Premda će i gusta cista i maligni tumor pokazati restrikciju difuzije, ona će u slučaju ciste imati ovalan oblik, glatke konture i homogene interne intenzitete signala. S druge strane, kod invazivnog karcinoma restrikcija će pratiti prostornu distribuciju hipercelularnog tumorskog tkiva u tipičnoj formi nepravilne lezije iregularnih kontura te nehomogenog internog obrasca. Ovo načelo među ostalim potvrđuje i studija koju su objavili Kang i suradnici, a prema kojoj je periferni DWI hiperintenzitet znak maligne lezije s osjetljivošću od 59,7 %, specifičnošću od 80,6 % i AUC vrijednošću od 0,701 (179). An i suradnici su proveli opsežnije istraživanje u kojem su komparirali rezultate morfološke, kvantitativne i kombinirane analize lezija na DWI MR-u s dijagnostičkim performansom dinamičkih postkontrastnih sekvenci, pri čemu su zabilježili višu AUC vrijednost kod morfološke analize DWI snimki (0,732), nego kod DCE-MRI pregleda (0,651) (180). O potencijalnoj korisnosti morfološke analize difuzijskih snimki govori i nedavno publicirano istraživanje s fokusom na karcinome, a koje je demonstriralo umjereno visoku suglasnost radiologa za morfološku karakterizaciju *mass* i *non-mass* lezija primjenom deskriptora iz BI-RADS leksikona (181). U tom pogledu dodatno obećava i značajno poboljšanje prostorne rezolucije DWI sekvence pri jakosti polja 7,0 T, a gdje primjena rs-EPI (*readout-segmented echo-*

planar imaging) tehnike pri b-vrijednosti 0 pruža ekvivalent visokorezolucijskih T2 mjerenih snimki (182).

IV.4.4. Napredne tehnike difuzijskog oslikavanja

Iako je opisana tehnika difuzijskog oslikavanja našla široku primjenu u kliničkoj praksi, ona se temelji na relativno jednostavnom monoeksponencijalnom matematičkom modelu koji potcjenjuje realnu kompleksnost molekularnog gibanja i mikrostrukturnih svojstava različitih tkiva u ljudskom organizmu. Korištenjem sofisticiranijih modela i posebno prilagođenih sekvenci difuzijsko bi oslikavanje moglo evoluirati u tehniku s toliko bogatim rasponom unikatnih bioloških varijabli da bi DWI već sam po sebi mogao činiti platformu za multiparametrijsku radiološku karakterizaciju. Ove su novije sekvence doduše tehnički zahtjevnije, produljuju vrijeme skeniranja i tek trebaju dokazati dodatnu kliničku vrijednost u oslikavanju dojke.

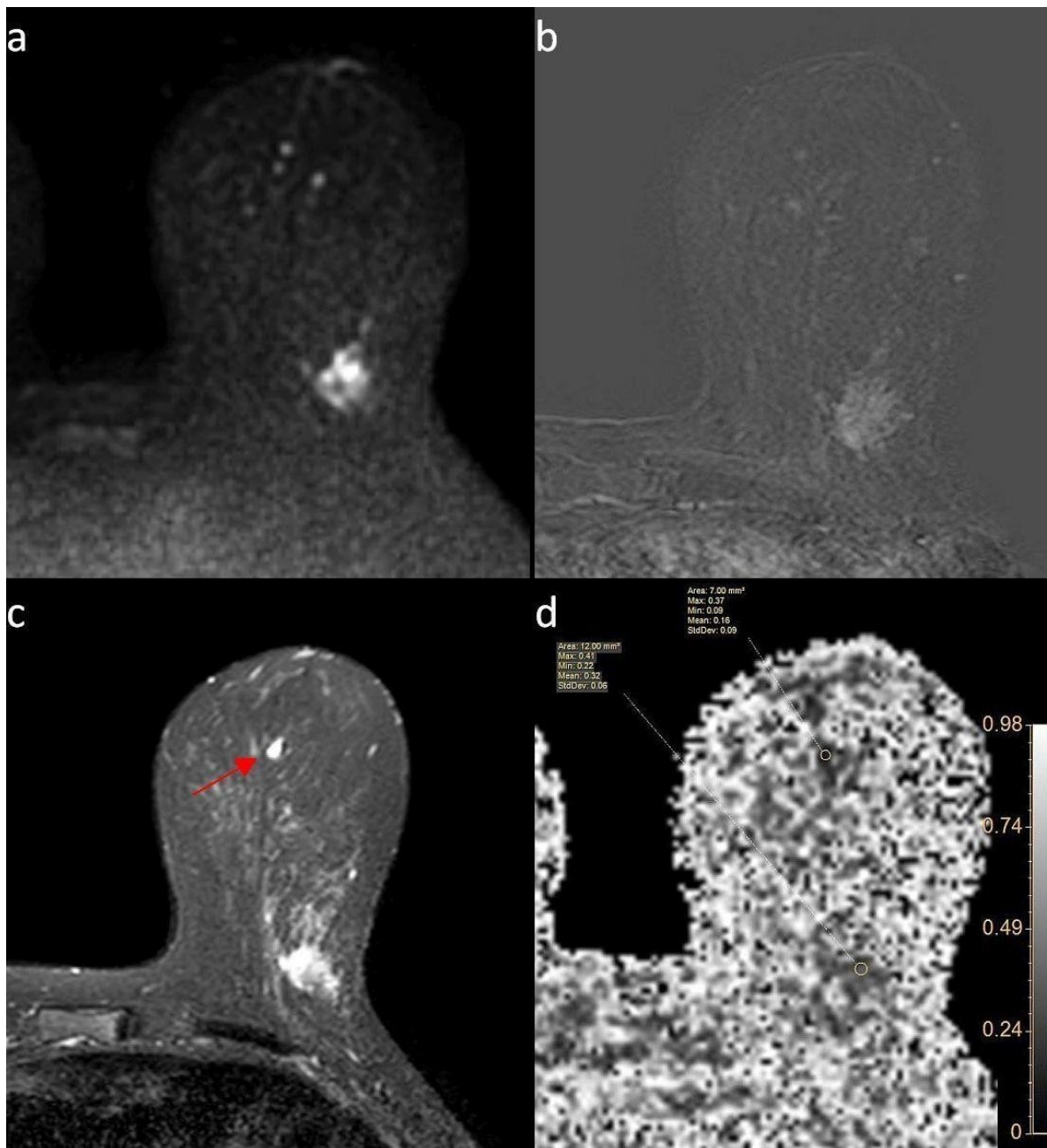
Oslikavanje difuzijskog tenzora (*diffusion tensor imaging*, DTI) ima važnu ulogu u neuroradiologiji, gdje se koristi za traktografiju bijele tvari. Ovisno o građi tkiva, termalno gibanje molekula vode neće biti jednako ograničeno u različitim smjerovima, što nazivamo anizotropnom difuzijom. To znači da će difuzijska atenuacija signala biti najizraženija ako je gradijent apliciran paralelno tijeku aksona u odgovarajućem traktu bijele tvari, dok će signal perzistirati ako je gradijent okomitog smjera. Suma difuzijskih snimki nastalih pri aplikaciji gradijenata u pojedinim smjerovima, tzv. *trace* snimka, je ekvivalent konvencionalne difuzijske snimke koja nije selektivna za smjer. Prosječna difuzibilnost (*mean diffusivity*, MD) je DTI parametar istovjetan ADC-u, a njegov izračun se temelji na matematičkom modelu, tzv. tenzoru, koji zahtijeva barem sedam zasebnih akvizicija, pri b-vrijednosti 0 i za šest različitih pravaca nakon uključenja gradijenata. Frakcionalna anizotropija (FA) odražava mjeru u kojoj je difuzijsko gibanje molekula vode usmjereno u određenom pravcu, a izražava se u rasponu vrijednosti od 0 do 1. U svojoj moždanoj tvari ovo je gibanje podjednako izraženo u svim

smjerovima, pa će FA vrijednost biti 0. S druge strane, u kompaktnoj i visoko organiziranoj bijeloj tvari poput korpus kalozuma ova će vrijednost biti puno viša, oko 0,85 (86). DTI također omogućuje izračun parametara poput srednje aksijalne i radijalne difuzibilnosti te indeksa maksimalne anizotropije $\lambda_1 - \lambda_3$. Partridge i suradnici su u jednom od prvotnih istraživanja zapazili niže FA vrijednosti u malignim tumorima dojke u usporedbi s normalnim fibroglandularnim parenhimom u istih pacijentica, što bi korespondiralo hipotezi da je u normalnom tkivu difuzija vode manje ograničena u smjeru mliječnih kanalića, dok će ova pojava izostati u malignoj leziji gdje je prisutna opstrukcija kanalića na račun tumorskih stanica (183). Međutim, rezultati su u proteklom desetljeću bili kontradiktorni glede mogućnosti diferencijacije benignih i malignih lezija, pri čemu dio istraživača nije zabilježio statistički signifikantnu razliku u FA vrijednosti, dok su drugi notirali niži FA u benignim lezijama (183, 184, 185, 186) (Slika 14). Eyal i suradnici su izvršili DTI mapiranje dojke pri visokoj prostornoj rezoluciji i pokazali visoku osjetljivost (92,3 %) te nižu specifičnost (69,5 %) indeksa maksimalne anizotropije za razlikovanje benignih lezija od malignih tumora (184). Za razliku od ADC-a koji na jednostavan način korelira s celularnom gustoćom tumora kao pokazateljem malignosti, moguće je da (ostali) DTI parametri odražavaju razlike u mikroanatomskoj građi lezija koje je potrebno tumačiti u kombinaciji s drugim varijablama kako bi se došlo do klinički vrijednih podataka.

Oslikavanje inkohherentnog gibanja u vokselu (*intravoxel incoherent motion*, IVIM) se temelji na činjenici da na atenuaciju MR signala nakon aplikacije difuzijskih senzibilizirajućih gradijenata osim difuzije utječe i mikrocirkulacija u kapilarnoj mreži, osobito pri niskim b-vrijednostima. Korištenjem bieksponecijalnog modela, kojeg je Le Bihan predložio još 1986. god., te akvizicijom signala pri multiplim b-vrijednostima, moguće je kroz više parametara definirati zasebni doprinos mikroperfuzije i difuzije (187). Ovi parametri uključuju perfuzijsku frakciju f (postotak vokselu koji zauzimaju kapilare), $(1-f)$ koji određuje udio ekstravaskularnog prostora gdje se isključivo odvija difuzija, difuzijski koeficijent D i pseudodifuzijski koeficijent D^* koji odražava gubitak signala na račun mikroperfuzije. Ovisno o stupnju prokrvljenosti tkiva, D^* može imati 10 – 15 veću vrijednost od D .

IVIM MRI se pokazao korisnim za evaluaciju tumora prostate, a osobita je prednost ove metode što omogućuje procjenu prokrvljenosti tkiva bez davanja kontrastnog sredstva. S druge strane, praktičnu korisnost IVIM sekvence ograničava varijabilnost u odabiru b-vrijednosti između pojedinih centara, osjetljivost na pomicanje pacijenta, značajan udio buke i nemogućnost razlučivanja mikroperfuzije od fiziološke sekrecije u žljezdanim kanalićima. Dosadašnja istraživanja su ukazala na signifikantnu razliku u vrijednosti pojedinih IVIM parametara između benignih i malignih lezija dojke, uz korelaciju s farmakokinetičkim DCE-MRI karakteristikama (188, 189, 190, 191).

Oslikavanje odstupanja difuzije od normalne razdiobe (*diffusion kurtosis imaging*, DKI) kao i IVIM MRI polazi od nemogućnosti monoeksponencijalnog modela da uzme u obzir sve aspekte molekularnog gibanja, no u ovom slučaju pri vrlo visokim b-vrijednostima. Monoeksponencijalni model podrazumijeva Gaussovu (normalnu) distribuciju prostornog pomaka molekula vode u fiksnom vremenskom intervalu, što ćemo zapaziti u čistim tekućinama i gelovima. S druge strane, u kompleksnim biološkim strukturama (poput tkiva dojke) stanične membrane i druge barijere će promijeniti raspodjelu vjerojatnosti prostornog pomaka u datom vremenu u korist manjih udaljenosti, što vodi „ušiljenijoj“ krivulji distribucije molekularnog gibanja. Na temelju odgovarajuće ekspanzije monoeksponencijalnog modela te uz akviziciju signala pri više različitih b-vrijednosti (najviša treba biti u rasponu od 2000 do 3000 s/mm²) možemo odrediti parametar K (*kurtosis*) koji kvantificira odstupanje odgovarajućeg tkiva od Gaussove krivulje. Njegova vrijednost po definiciji iznosi 0 u bistrim tekućinama koje slijede normalnu krivulju distribucije, dok je u bijeloj moždanoj tvari K = 1. Također možemo izračunati koeficijent difuzije D u smislu ADC-a korigiranog za odstupanje od normalne distribucije. Kad je riječ o DKI MR-u dojke, više je studija pokazalo da je K vrijednost znatno viša u malignim tumorima u usporedbi s benignim lezijama (189, 192, 193).



Slika 14. Konvencionalna DWI snimka pri b-vrijednosti 1200 (a), subtraksijska postkontrastna snimka (b), T2 FS snimka (c) i DTI FA mapa (d) lijeve dojke pokazuju invazivni karcinom prepektoralno i cistu (strelica) u prednjoj trećini. Cista je pokazala dvostruko nižu FA vrijednost (0,16) u usporedbi s karcinomom (0,32).

IV.5. Sigurnost i kontraindikacije za MR pregled

Premda je MR pošteđen od determinističkih i stohastičkih rizika pridruženih izlaganju ionizirajućem zračenju, sigurnost za pacijenta (i osoblje) je potencijalno ugrožena na račun interakcija vezanih za učinak osnovnog (B_0) te gradijentnih i radiofrekventnih magnetskih polja (B_1). Pri jakosti 1,5 T osnovno magnetsko polje je 30 000 puta snažnije od Zemljinog, što je dovoljno da se različita feromagnetska tijela unutar ili u blizini kućišta uređaja pretvori u opasne projekte. Važno je znati da metalni implantati za koje je dokazano da ne predstavljaju rizik pri jakosti B_0 polja od 1,5 T nisu nužno sigurni pri višoj jakosti osnovnog polja. Primjera radi, rotacijske sile kojima će feromagnetski materijal biti izložen pri jakosti 3,0 T su četiri puta snažnije nego pri 1,5 T, dok će translacijske sile biti približno trostruko snažnije (86). Promjenljiva gradijentna magnetska polja induciraju nastanak električnih struja koje mogu stimulirati periferne živce, što rezultira nevoljnim mišićnim kontrakcijama, a mogući su i učinci na retinu, tzv. magnetofosfeni, što može biti osobito problematično kod *ultra high field* oslikavanja. Mjera u kojoj RF polja prenose energiju u ljudsko tijelo (*specific absorption rate, SAR*) je izražena u Wat-ima po kilogramu (W/kg), a ograničena je na onu količinu koja neće dovesti do porasta tjelesne temperature više od 1 °C. Srčani i duboki moždani stimulatori predstavljaju kontraindikaciju za MR pregled zbog mogućnosti nepovoljnog učinka na njihovu funkciju. Međutim, noviji stimulatori imaju znatno manji udio feromagnetskog materijala, stoga je u današnje vrijeme njihovo prisustvo relativna, a ne apsolutna kontraindikacija za MR.

Zasebni su rizici vezani uz primjenu gadolinijevog kontrastnog sredstva, uključujući mogućnost nastanka alergijske reakcije ili nefrogene sistemske fibroze (*nephrogenic systemic fibrosis, NSF*), pri čemu važnu ulogu igra tip gadolinijevog kelata (ionski ili neionski, linearni ili makrociklički). Obzirom da su slučajevi NSF zabilježeni upravo kod pacijenata s renalnom insuficijencijom, svaki DCE-MRI pregled neminovno zahtijeva prethodnu provjeru laboratorijskih parametara bubrežne funkcije. Potencijalan rizik predstavlja i nedavno otkriveno taloženje gadolinija u mozgu, no negativne posljedice po zdravlje dosada nisu zabilježene (194).

1.7. Poštedna operacija dojke i radioterapija

Poštedna operacija dojke (*breast conserving surgery*, BCS) zajedno s radioterapijom danas čini standardnu metodu liječenja karcinoma dojke ranog (I. i II.) onkološkog stadija. Ovaj oblik kirurškog liječenja je poznat i pod drugim nazivima (kvadrantektomija, segmentektomija, lumpektomija, djelomična mastektomija), a prema međunarodnom konsenzusu postignutom na konferenciji o poštednoj operaciji održanoj u Milanu 2005. godine definiramo ga kao potpuno odstranjenje maligne lezije s koncentričnim rubom okolnog zdravog tkiva koje je izvedeno na kozmetički prihvatljiv način i nakon kojeg obično slijedi radioterapija (195). Pouzdanost i sigurnost BCS-a još su krajem prošlog stoljeća potvrdile multiple prospektivne randomizirane kliničke studije, neke i s praćenjem do 20 godina nakon zahvata, pri čemu je dokazano da je stopa preživljavanja pacijentica podvrgnutih poštednoj operaciji jednaka onoj kod pacijentica podvrgnutih mastektomiji (196). Za podvrgavanje ovom zahvatu moraju biti zadovoljeni sljedeći kriteriji: manji unicentrični tumor, mlađa dob, specijalizirana ustanova kao mjesto izvođenja operacije, zadovoljavajuće opće fizičko stanje pacijentice, precizno određen smještaj tumora i suradljivost pacijentice (197). Pored navedenoga važno je adekvatno balansirati širinu ekscizije s ciljem postizanja što je moguće boljeg estetskog učinka. Osim same veličine tumora (mora biti ispod 5 cm) potrebno je uzeti u obzir i obujam dojke, jer prevelik omjer veličine tumora i dojke ugrožava estetski rezultat. Iako širina ruba slobodnog od tumora nije precizno definirana, obično se nastoji postići da ona mjeri 1 cm, uz pretpostavku da će na patohistološkoj analizi mikroskopski rub iznositi barem 1 do 5 mm. Ovakvom pristupu u prilog govore i rezultati Veronesija i suradnika koji su ustanovili da je učestalost recidiva više od tri puta veća u žena kod kojih je izvršena samo tumorektomija u usporedbi s onima kod kojih je ekscidirano i 2 do 3 cm okolnog tkiva (198). Apsolutne kontraindikacije za zahvat su lokalno uznapredovala bolest, multicentričnost, difuzni mikrokalifikati (kod DCIS-a), prvi ili drugi trimestar trudnoće, pacijentice s mutacijama na BRCA1 i BRCA2 genima te stanje nakon zračenja torakalne stijenke (zbog povećanog rizika od zračenjem induciranog malignog tumora). Relativne kontraindikacije su pozitivna

(opterećena) obiteljska anamneza, ILC, sklerodermija i sistemski eritemski lupus (zbog slabe podnošljivosti radioterapije). Pozitivna obiteljska anamneza sama po sebi ne uvećava rizik od lokalnog recidiva nakon BCS, međutim drži se da izrazito opterećena anamneza i pozitivan nalaz genetskog testiranja za predisponirajuće mutacije zametne linije povećavaju šansu za nastanak novog primarnog malignog tumora (196, 199). Pacijentice s invazivnim lobularnim karcinomom mogu biti podvrgnute poštudnom zahvatu i radioterapiji uz zadovoljavajuću lokalnu kontrolu bolesti, čak i u slučajevima koegzistirajućeg LCIS-a u području ruba ekscizije, no prema nekim autorima uz ILC je vezan nešto viši dugoročni rizik relapsa (ili novog primarnog tumora), osobito u slučajevima pridruženog LCIS-a (196, 200). Pagetova se bolest nekada držala kontraindikacijom za BCS, no danas se izvodi centralna segmentektomija s rekonstrukcijom bradavice i areole nakon zračenja. Žene mlađe dobi (ispod 40 godina) su delikatna kategorija, obzirom da se s jedne strane radi o pacijenticama koje češće preferiraju BCS, dok je s druge strane više istraživača upozorilo na veću učestalost lokalnog recidiva u ovoj podgrupi, doduše bez dokaza da bi poštudna operacija nepovoljno utjecala na dugoročno preživljenje (196, 201, 202). U suvremenoj eri neoadjuvantne kemoterapije indikacija za BCS je ekspanđirana i na one tumore koji su pri postavljanju dijagnoze bili lokalno uznapredovali. Naime, NACT može dovesti do regresije bolesti u tolikoj mjeri da će eventualni ostatni tumor zadovoljiti kriterije za BCS. Nekada je postojala zabrinutost da bi područje ekscizije u sklopu poštudnog zahvata moglo izostaviti sitna ostatna žarišta neoplastičnog procesa u slučajevima kada regresija primarnog tumora nije potpuno koncentrična, no više je randomiziranih prospektivnih studija dokazalo da je BCS onkološki siguran, tj. da ne dovodi do statistički signifikantnog porasta učestalosti lokalnog recidiva (196, 203, 204, 205).

Radioterapija je neophodno potreban dodatak poštudnoj operaciji zbog potrebe za eliminacijom mikroskopskih žarišta karcinoma izvan područja kirurške ekscizije, što minimalizira šansu za lokalni recidiv. Vinh-Hung i Verschraegen su 2004. godine objavili rezultate meta-analize podataka ekstrahiranih iz 15 randomiziranih studija i otkrili da je izostanak radioterapije nakon poštudne

operacije povezan s trostrukim porastom incidencije ipsilateralnog recidiva te s porastom mortaliteta od 8,6% (206). Također, Rakovitch i suradnici su u nedavno publiciranoj studiji, provedenoj na kohorti koja se sastojala od više od 3300 žena liječenih od DCIS-a, pokazali da zračenje rezultira ne samo dvostruko manjom učestalošću recidiva, nego i manjom vjerojatnošću mastektomije kao konačnog ishoda s aspekta kirurškog liječenja, uz pozitivan učinak na kvalitetu života (207).

1.8. Dosadašnje spoznaje i prikaz problema

Prema ACR i EUSOBI smjernicama objavljenima 2008. godine, u kliničke indikacije za MR pregled dojki ubrajaju se evaluacija rezidualnog tumora nakon poštredne operacije i otkrivanje suspektnog recidiva. Učestalost pozitivnog resekcijskog ruba nakon poštredne operacije iznosi 28,3 %, dok je učestalost pozitivnog ruba nakon ponovljenog poštrednog zahvata 10,6 % za invazivne karcinome i 3,7 % za DCIS (208). Također, više je studija posvećenih dugoročnom praćenju pacijentica nakon BCS i radioterapije demonstriralo učestalost ipsilateralnog recidiva u rasponu od 5 do 20 % u intervalu od 8 godina nakon provedenog liječenja (209, 210, 211, 212).

Dijagnostička vrijednost mamografije i ultrazvučnog pregleda je ograničena u kontekstu otkrivanja lokalnog relapsa bolesti nakon poštredne terapije. Arhitekturnoj distorziji i edemu operacijskog područja pridružen je porast mamografskog denziteta i pad ehogenosti tkiva, što onemogućuje jasno razlikovanje rezidualnog i recidivirajućeg tumora od ožiljka (213). S druge strane, MR se odlikuje osjetljivošću iznad 90 % za otkrivanje lokalnog relapsa, uz NPV za maligni tumor u rasponu od 88 do 96 % za područja bez nakupljanja kontrasta (213, 214, 215). Štoviše, Brennan i suradnici su korištenjem MR-a otkrili metakroni karcinom u 12 % populacije žena s pozitivnom osobnom i negativnom obiteljskom anamnezom za rak dojke, pri čemu je 10 od 18 pronađenih tumora bilo uočeno samo na MR pregledu, dok su u recentnije objavljenoj studiji Gweon i suradnici našli 18,1 dodatnih karcinoma dojke na 1000 žena s ranijim poštrednim zahvatom koje su imale negativan nalaz mamografije i ultrazvuka (216, 217). Međutim, ACR i EUSOBI i nadalje drže da BCS i radioterapija u osobnoj anamnezi same po sebi ne predstavljaju definitivnu indikaciju za godišnji probir MR-om. Ovaj bi se stav doduše mogao promijeniti ovisno o rezultatima budućih istraživanja i mogućnostima šire primjene tzv. skraćenih MR protokola.

U postterapijskoj evaluaciji dojke magnetskom rezonancijom prisutni su i specifični ograničavajući čimbenici. Na DCE-MRI pregledu, masna nekroza, kao i granulacijsko tkivo u ranom postoperativnom periodu, mogu morfološkim i dinamičkim karakteristikama imitirati maligni tumor, a otežano je i

razlučivanje benignih i malignih *non-mass* lezija (213, 218, 219, 220, 221). U tom kontekstu DWI s mjerenjem ADC-a mogao bi poboljšati osjetljivost i specifičnost MR-a, pri čemu bi u obzir trebalo uzeti učinak radioterapije na histološku građu ostatnog parenhima dojke. Terapijom induciran edem dojke može biti perzistentan nalaz u tijeku slikovnog praćenja, a na mikrostrukturnoj razini on se očituje većim udjelom molekula vode u ekspaniranom ekstracelularnom prostoru, s posljedično manje gustom distribucijom staničnih membrana koje priječe njihovo slobodno gibanje. Prema podacima koje su objavili Li i suradnici, edem dojke biva uočen u više od 25 % žena koje su šest ili više godina ranije bile podvrgnute poštudnoj operaciji i radioterapiji (222).

Do sada su objavljene samo dvije studije na temu utjecaja ionizirajućeg zračenja na ADC tkiva dojke, uz oprečne rezultate koji zahtijevaju daljnje istraživanje (223, 224). U oba se slučaja radilo o populaciji žena kod kojih je bilo provedeno *mantle field* zračenje supradijafragmalnih regija zbog Hodgkinovog limfoma, što podrazumijeva kategoriju visokog doživotnog rizika za obolijevanje od raka dojke, uz indikaciju za godišnji probir MR-om. Do sada nisu objavljeni rezultati niti jednog istraživanja s mjerenjem ADC vrijednosti tkiva i lezija dojke u žena koje su bile podvrgnute radioterapiji nakon poštudne operacije.

2. HIPOTEZA ISTRAŽIVANJA

Promjene histološke građe dojke inducirane radioterapijom nakon poštodne operacije pri oslikavanju magnetskom rezonancijom očituju se višim vrijednostima očiglednog koeficijenta difuzije zdravog tkiva te benignih i malignih lezija u usporedbi s vrijednostima u dojci koja nije podvrgnuta radioterapiji.

3. CILJEVI ISTRAŽIVANJA

3.1. Opći cilj:

Usporediti vrijednost očiglednog koeficijenta difuzije tkiva dojki koje su bile podvrgnute radioterapiji s vrijednošću kod dojki koje joj nisu bile podvrgnute kako bi utvrdili postoji li signifikantna razlika između dviju skupina s mogućim utjecajem na kliničku interpretaciju difuzijskih sekvenci.

3.2. Specifični ciljevi:

- a) Utvrditi vrijednost očiglednog koeficijenta difuzije zasebno za pojedine vrste tkiva dojke, uključujući masno tkivo, žljezdani parenhim te različite benigne i maligne lezije te usporediti vrijednosti između dviju skupina definiranih općim ciljem kako bi utvrdili postoji li signifikantna razlika.
- b) Utvrditi postoji li utjecaj drugih čimbenika (dob, hormonalni status, podvrgavanje operativnom zahvatu i vrsta zahvata, vremenski interval od radioterapije, podvrgavanje kemoterapiji i hormonalnoj terapiji) na vrijednost očiglednog koeficijenta difuzije različitih tkiva dojke kod dviju skupina definiranih općim ciljem.

4. MATERIJALI I METODE

Ovo prospektivno istraživanje je provedeno u Kliničkoj bolnici Dubrava, na Kliničkom zavodu za dijagnostičku i intervencijsku radiologiju.

U studiju su bile uključene sve žene upućene na klinički MR pregled dojki, pod uvjetom da su bili zadovoljeni sljedeći kriteriji: (1) stanje nakon poštudne operacije jedne dojke, sa ili bez adjuvantne radioterapije, kemoterapije ili hormonalne terapije; (2) kontralateralna dojka nije bila podvrgnuta kirurškom zahvatu ni radioterapiji; (3) MR pregled je izvršen po standardnom protokolu uz zadovoljavajuću kvalitetu svih snimki. U istraživanje su sveukupno bile uključene 124 pacijentice kod kojih je MR pregled bio učinjen unutar vremenskog perioda od 12 mjeseci, između 1. srpnja 2017. godine i 1. srpnja 2018. godine. Ova je populacija podijeljena na dvije skupine: sa i bez provedene radioterapije. Prvoj je skupini pripadalo 108, a drugoj 16 žena.

Indikacije za MR pregled pacijentica uključenih u istraživanje bile su: (1) evaluacija rezidualnog tumora u slučaju pozitivnog kirurškog ruba nakon poštudne operacije; (2) sumnja na neoplastični recidiv postavljena na temelju kliničkog, MMG ili UZV nalaza; (3) probir za rak dojke nakon provedene terapije. Sukladno važećem protokolu za standardni klinički MR dojki, a koji zahtijeva davanje gadolinijevog kontrasta, prije samog snimanja sve su pacijentice bile dužne predočiti laboratorijski nalaz serumskog kreatinina i ureje ne stariji od mjesec dana. Svi relevantni podaci iz povijesti bolesti, uključujući prirodu kirurškog zahvata i onkološkog liječenja, vrijeme odmaklo od završetka BCS i radioterapije te dob pacijentice, preuzeti su iz dokumentacije priložene u fizičkom obliku ili iz bolničkog informatičkog sustava Kliničke bolnice Dubrava.

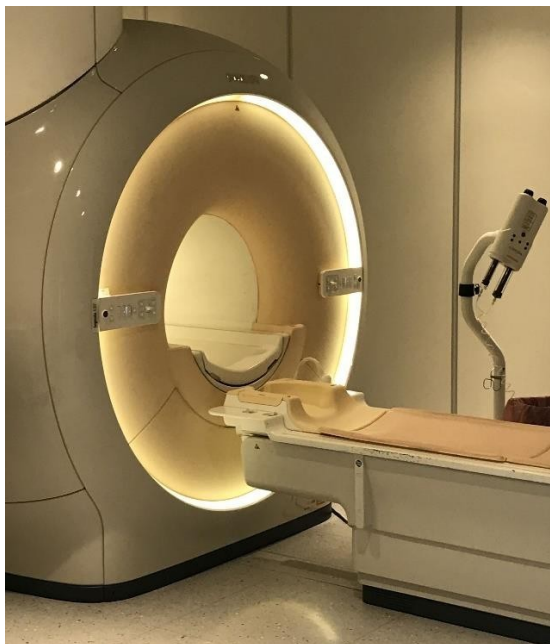MR pregledi su bili učinjeni na uređaju jakosti polja 1,5 T (Ingenia, Philips) sa primjenom posebne 7-kanalne zavojnice za dojku (Slika 15). Pacijentice su tijekom pregleda ležale potrbuške, pri čemu su dojke bile fiksirane u otvorima zavojnica. Korištene su sekvence kako slijedi:

- a) Nativne T2 FS sekvence u aksijalnoj i sagitalnoj ravnini, debljine sloja 3 mm.

- b) Difuzijska sekvenca u aksijalnoj ravnini primjenom *single-shot* EPI tehnike s paralelnim oslikavanjem i spektralno selektivnom supresijom masti, uz parametre skeniranja kako slijedi: TR/TE = 9400/86 ms, FA = 90°, debljina sloja = 3 mm, *interslice gap* = 0,6 mm, matrica akvizicije = 136 x 136, FOV = 33,5 cm, faktor redukcije = 3. Difuzijski senzitivirajući gradijenti su bili aplicirani u tri ortogonalna smjera pri b-vrijednostima 0, 400, 800 i 1200 s/mm². Trajanje skeniranja je u prosjeku iznosilo 3 minute. Programska podrška uređaja je generirala ADC mape piksel po piksel na temelju difuzijski mjerenih snimki.
- c) T1 sekvence primjenom 3D GRE sekvence sa spektralno selektivnom supresijom masti, uz parametre skeniranja kako slijedi: TR/TE = 5,1/2,5 ms, FA = 10°, debljina sloja = 2 mm, *interslice gap* = 1 mm, matrica akvizicije = 340 x 280, faktor redukcije = 3. Nativna T1 sekvenca je prethodila intravenskoj aplikaciji 0,1 mmol/kg gadoterat meglumina (Dotarem, Guerbet LLC) s protokom 2 ml/s, uz popratnu iv. aplikaciju 20 ml fiziološke otopine, nakon čega je učinjeno šest dinamičkih postkontrastnih sekvenci. Trajanje DCE sekvence je iznosilo oko 10 minuta. Programska podrška uređaja je za svaku od šest postkontrastnih sekvenci generirala subtrakcijske snimke oduzimanjem nativnih intenziteta signala piksel po piksel.

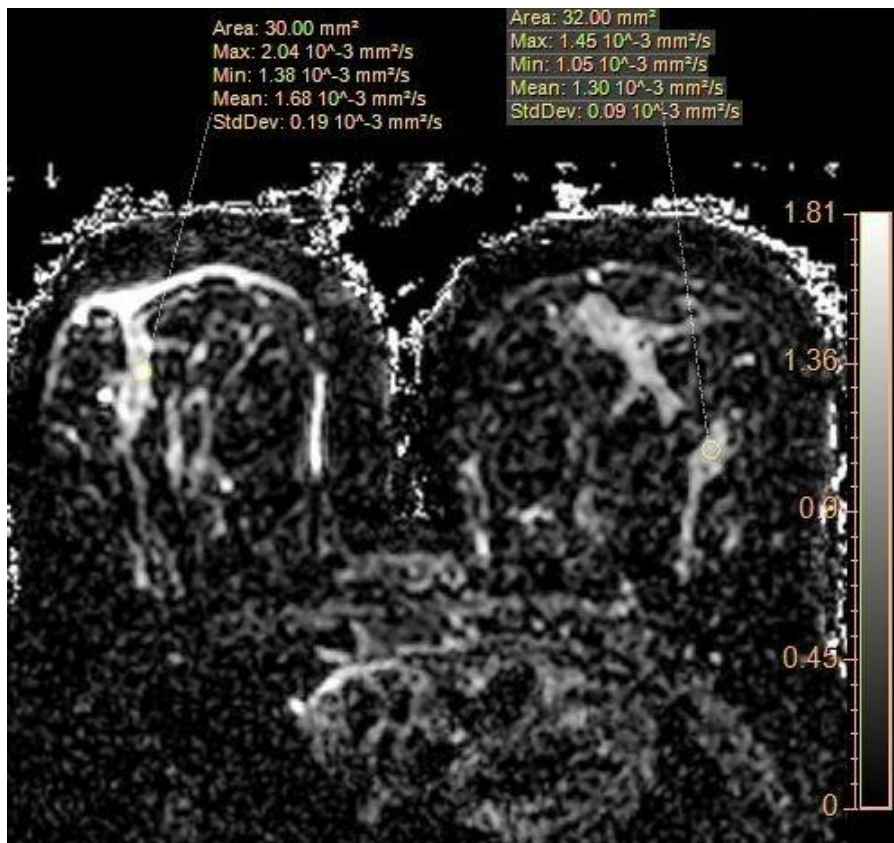
Sve MR snimke i parametrijske mape su pohranjene u digitalnoj arhivi Kliničke bolnice Dubrava (INFINITT PACS).

Svi MR pregledi bili su očitani od strane specijalista radiologije, pri čemu su uočene lezije bile evaluirane sukladno ACR BI-RADS kategorizaciji. Za BI-RADS 2 kategoriju (nedvosmisleno benigna promjena za koju verifikacija biopsijom nije potrebna niti etički opravdana) tip lezije je bio određen na osnovi specifičnih morfoloških i funkcionalnih karakteristika, dok je za BI-RADS kategorije 4 i 5 (mala do velika vjerojatnost malignog tumora) tip lezije bio definiran patohistološkom analizom nakon biopsije. Svi nalazi kategorije BI-RADS 3 bili su podvrgnuti slikovnom praćenju i potom reklasificirani u druge kategorije.



Slika 15. MR uređaj (Ingenia, Philips) na Kliničkom zavodu za dijagnostičku i intervencijsku radiologiju Kliničke bolnice Dubrava.

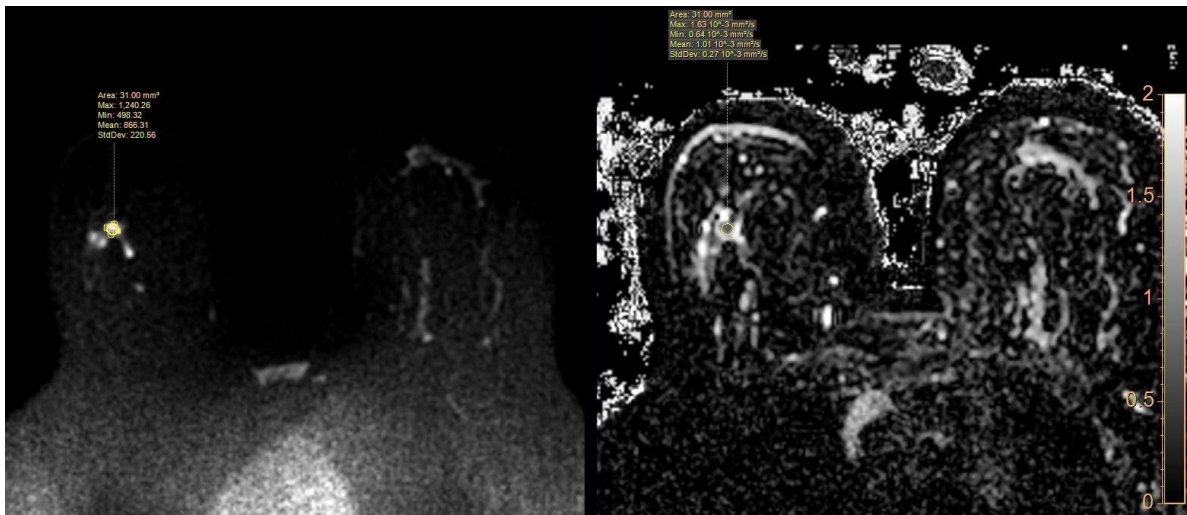
Mjerenje ADC vrijednosti normalnog žljezdanog parenhima i masnog tkiva dojki je izvršeno manualnim postavljanjem triju kružnih regija od interesa na parametrijskoj mapi (Slika 16). Svaki od triju ROI-a je postavljen na tri sloja na mapi s najvećom površinom homogenih intenziteta signala odgovarajućeg tkiva. Da bi se isključilo kontaminaciju od strane drugih vrsta tkiva, postavljanje svakog ROI-a bilo je baždareno na način da je njegov promjer obuhvaćao najveće područje s pikselima koji su pripadali isključivo odabranom tkivu, što je postignuto uz pomoć pažljive korelacije ADC slojeva s DWI i T1 mjerenim snimkama. Konačna ADC vrijednost tkiva bila je dobivena izračunom prosjeka vrijednosti zabilježenih unutar tri ROI-a. Mjerenje ADC-a lezija dojki je izvršeno manualnim kreiranjem kružnog ROI-a s najvećim mogućim promjerom koji je isključivo obuhvaćao piksele odabrane lezije (Slika 17). U slučaju promjena koje su se imbibirale kontrastom, ROI je isključivo obuhvaćao imbibiranu komponentu lezije kako bi se izbjegla kontaminacija na račun areala nekroze, fibroze ili cističnog sadržaja.



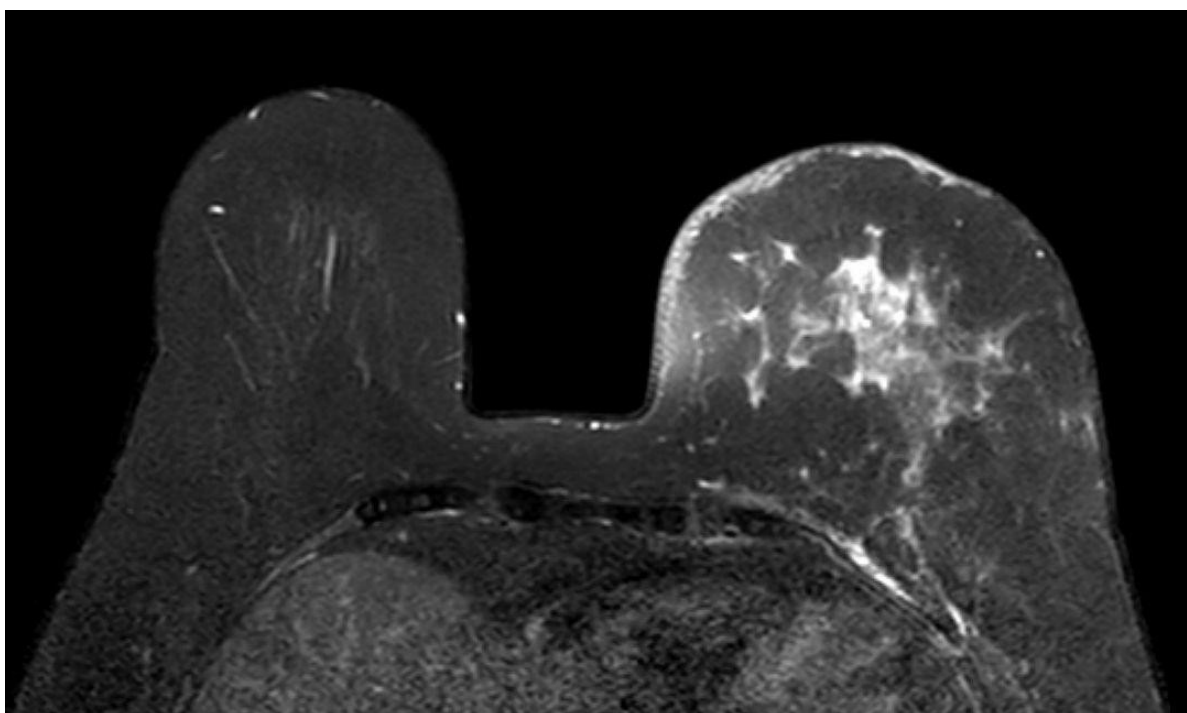
Slika 16. ADC mapa s regijama od interesa postavljenima u žljezdani parenhim dojki.

Tri radiologa su neovisno analizirala T2 FS snimke kako bi utvrdili prisustvo ili odsustvo difuznog postterapijskog edema na liječenoj strani, pri čemu je konačan nalaz kvalitativne procjene podrazumijevao suglasnost barem dvaju radiologa (Slika 18).

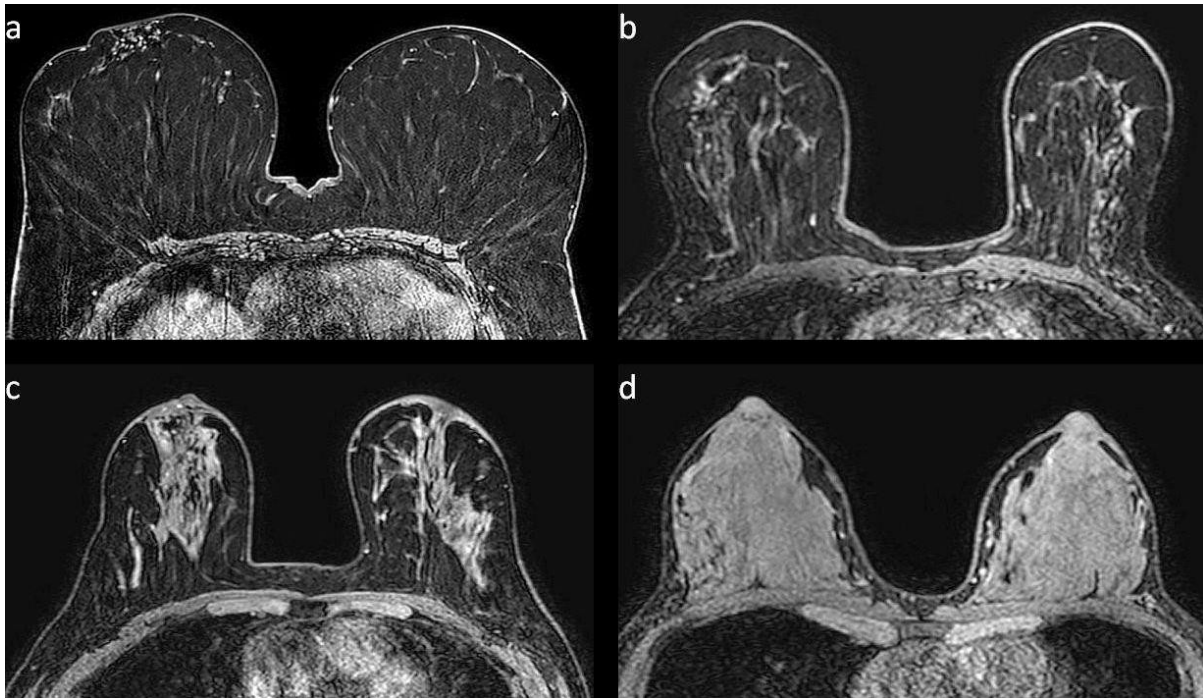
Gustoća dojki je bila kvalitativno evaluirana primjenom ordinalne skale deskriptora iz MR BI-RADS leksikona (a – involutivne dojke, b – dojke s raspršenim fibroglandularnim parenhimom, c – heterogeno guste dojke, d – izrazito guste dojke) (Slika 19). Tri su radiologa neovisno analizirala T1 mjerene snimke i utvrdili gustoću parenhima zasebno za liječenu i za kontralateralnu stranu, pri čemu je konačan nalaz proizlazio iz suglasnosti barem dvaju radiologa.



Slika 17. DWI snimka pri b-vrijednosti 1200 (lijevo) i ADC mapa (desno) uz ROI postavljen unutar recidivnog karcinoma desne dojke nakon BCS i radioterapije.



Slika 18. T2 FS mjerene snimke s prikazom difuznog edema lijeve dojke nakon BCS i radioterapije.



Slika 19. T1 FS mjerene snimke s prikazom različitih tipova gustoće fibroglandularnog parenhima, označenih podudarno BI-RADS nomenklaturi.

Svi podaci relevantni za istraživanje su pohranjeni u tablici Microsoft Excel (Microsoft Corporation, SAD).

Rezultati su analizirani testiranjem raspodjela pojedinih varijabli, a na temelju čega su uporabljene odgovarajuće mjere deskriptivne statistike i prikladni neparametrijski statistički testovi. Nominalne i kategorijske vrijednosti su prikazane kroz odgovarajuće frekvencije i udjele, dok su kvantitativne vrijednosti prikazane kroz prosječne vrijednosti i standardne devijacije. Kolmogorov-Smirnovljevim testom analizirana je raspodjela kvantitativnih podataka te su shodno dobivenim podacima uporabljeni odgovarajući neparametrijski testovi. Prosječne ADC vrijednosti na liječenoj i kontralateralnoj strani su uspoređene Wilcoxonovim testom za uparene uzorke. Povezanost ADC-a različitih tkiva s drugim varijablama (provedba radio-, kemo- i hormonoterapije, prisustvo edema, gustoća parenhima na liječenoj i kontralateralnoj strani, vrijeme od završetka BCS i radioterapije,

dob) procijenjena je izračunom Spearmanovih koeficijenata korelacije (r_s). Dobivene vrijednosti koeficijenata korelacije su kvalitativno tumačene kako slijedi: 0,01 – 0,19, zanemarivo slaba povezanost; 0,20 – 0,29, slaba povezanost; 0,30 – 0,39, umjerena povezanost; 0,40 – 0,69, snažna povezanost; $\geq 0,70$, vrlo snažna povezanost. Sve p-vrijednosti manje od 0,05 su smatrane značajnima. Za analizu je korištena statistička podrška IBM SPSS Statistics, verzija 25.

Studija je odobrena od strane Etičkog povjerenstva Kliničke bolnice Dubrava i Etičkog povjerenstva Medicinskog fakulteta Sveučilišta u Zagrebu.

5. REZULTATI

U istraživanje su sveukupno bile uključene 124 žene. Radioterapija je bila provedena kod 108 (87,1 %) žena, kemoterapija kod 67 (54 %) žena, a hormonalna terapija kod 82 (66,1 %) ispitanice.

Positivan nalaz očitavanja za difuzni edem dojke na liječenoj strani imala je 41 žena (33,1 %), od kojih je 39 bilo podvrgnuto radioterapiji nakon operativnog zahvata. Udio ACR a, b, c i d kategorija gustoće dojke bio je 21,8 %, 41,1 %, 29 % i 8,1 % na liječenoj strani, te 17,7 %, 41,9 %, 32,3 % i 8,1 % na kontralateralnoj strani (Tablica 2).

Tablica 2. Deskriptivna statistika kvalitativnih varijabli cjelokupnog uzorka.

		Ukupan broj	Postotak
Radioterapija	Da	108	87,1 %
	Ne	16	12,9 %
Kemoterapija	Da	67	54,0 %
	Ne	57	46,0 %
Hormonalna terapija	Da	82	66,1 %
	Ne	42	33,9 %
Difuzni edem dojke na liječenoj strani	Da	41	33,1 %
	Ne	83	66,9 %
Kategorija gustoće žljezdanog parenhima na liječenoj strani	a	27	21,8 %
	b	51	41,1 %
	c	36	29,0 %
	d	10	8,1 %
Kategorija gustoće žljezdanog parenhima na kontralateralnoj strani	a	22	17,7 %
	b	52	41,9 %
	c	40	32,3 %
	d	10	8,1 %

Prosječna ADC vrijednost žljezdanog parenhima kod cjelokupnog je uzorka iznosila $1,964 \pm 0,363 \times 10^{-3} \text{ mm}^2/\text{s}$ na operiranoj strani i $1,707 \pm 0,307 \times 10^{-3} \text{ mm}^2/\text{s}$ na kontralateralnoj strani; prosječna

ADC vrijednost masnog tkiva bila je $0,374 \pm 0,309 \times 10^{-3} \text{ mm}^2/\text{s}$ na operiranoj strani i $0,314 \pm 0,231 \times 10^{-3} \text{ mm}^2/\text{s}$ na kontralateralnoj strani (Tablica 3).

Tablica 3. Deskriptivna statistika kvantitativnih varijabli (normalno tkivo, vrijeme od završetka liječenja, dob).

				Prosječna vrijednost
ADC ($\times 10^{-3} \text{ mm}^2/\text{s}$)	Svi	Žljezdani parenhim	Op. dojka	$1,964 \pm 0,363$
			Kontrat. dojka	$1,707 \pm 0,307$
		Masno tkivo	Op. dojka	$0,374 \pm 0,309$
			Kontrat. dojka	$0,314 \pm 0,231$
	BCS i RT	Žljezdani parenhim	Op. dojka	$1,994 \pm 0,351$
			Kontrat. dojka	$1,709 \pm 0,309$
		Masno tkivo	Op. dojka	$0,383 \pm 0,304$
			Kontrat. dojka	$0,323 \pm 0,234$
	BCS	Žljezdani parenhim	Op. dojka	$1,755 \pm 0,389$
			Kontrat. dojka	$1,698 \pm 0,299$
		Masno tkivo	Op. dojka	$0,316 \pm 0,341$
			Kontrat. dojka	$0,256 \pm 0,21$
Vrijeme od završetka BCS i RT (mjeseci)				$43,3 \pm 44,1$
Dob (godine)				$56,5 \pm 10,2$

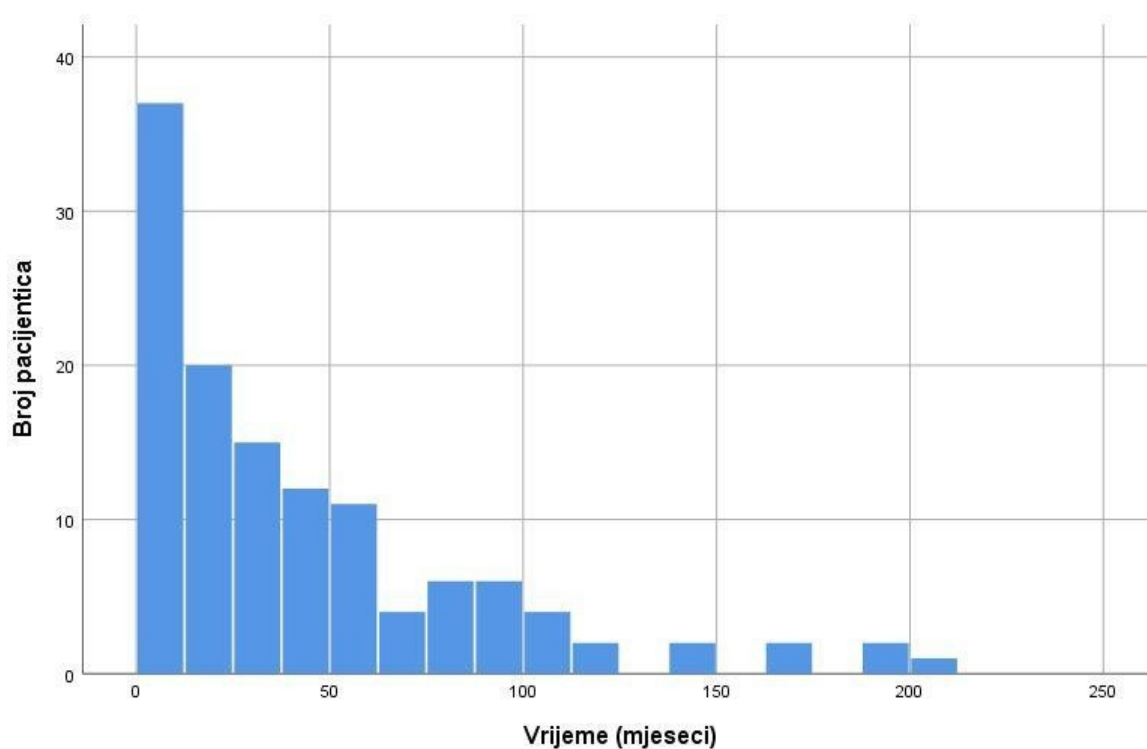
RT – radioterapija

Kod pacijentica s provedenom radioterapijom nakon poštedne operacije prosječna ADC vrijednost žljezdanog parenhima iznosila je $1,994 \pm 0,351 \times 10^{-3} \text{ mm}^2/\text{s}$ na operiranoj strani i $1,709 \pm 0,309 \times 10^{-3} \text{ mm}^2/\text{s}$ na kontralateralnoj strani; prosječna ADC vrijednost masnog tkiva bila je $0,383 \pm 0,304 \times 10^{-3} \text{ mm}^2/\text{s}$ na operiranoj strani i $0,323 \pm 0,234 \times 10^{-3} \text{ mm}^2/\text{s}$ na kontralateralnoj strani (Tablica 3).

Kod žena bez provedene radioterapije nakon poštedne operacije prosječna ADC vrijednost žljezdanog parenhima iznosila je $1,755 \pm 0,389 \times 10^{-3} \text{ mm}^2/\text{s}$ na operiranoj strani i $1,698 \pm 0,299 \times 10^{-3} \text{ mm}^2/\text{s}$ na kontralateralnoj strani (Tablica 3).

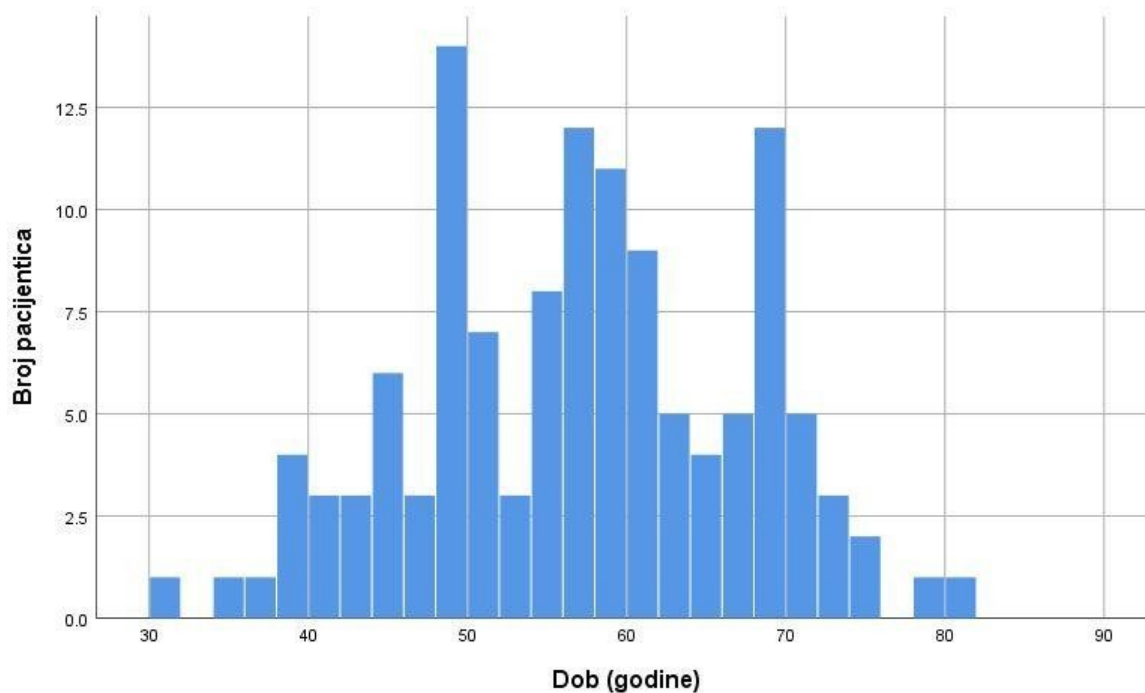
mm²/s na kontralateralnoj strani; prosječna ADC vrijednost masnog tkiva bila je $0,316 \pm 0,341 \times 10^{-3}$ mm²/s na operiranoj strani i $0,256 \pm 0,21 \times 10^{-3}$ mm²/s na kontralateralnoj strani (Tablica 3).

Prosječno vrijeme nakon završetka radioterapije, ili nakon BCS u slučaju da nije provedeno zračenje, iznosilo je $43,3 \pm 44,1$ mjeseci (Tablica 3) (Slika 20).



Slika 20. Histogram raspodjele svih uključenih pacijentica po vremenu od završetka BCS i radioterapije

Raspon dobi uključenih pacijentica se kretao između 31 i 81 godine života, a prosječna je starost bila $56,5 \pm 10,2$ godine (Tablica 3) (Slika 21).



Slika 21. Histogram raspodjele svih uključenih pacijentica po dobi.

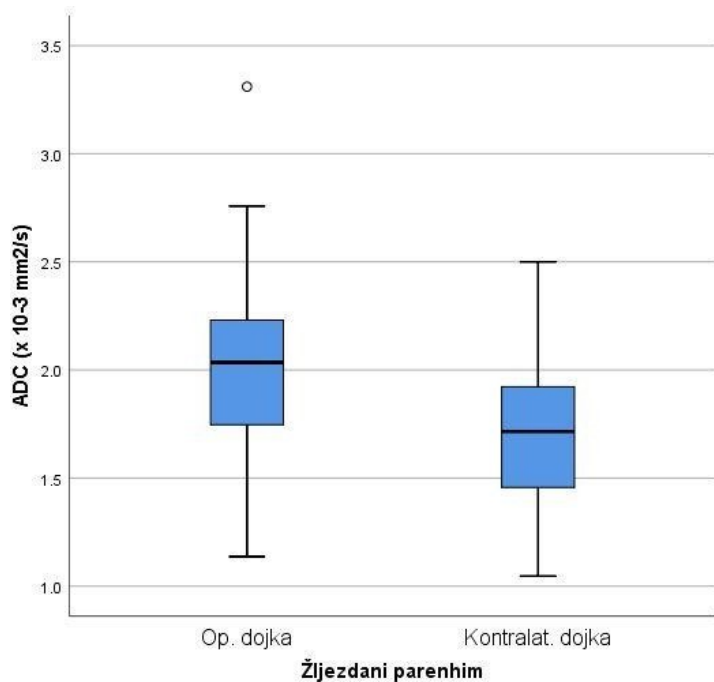
U tijeku istraživanja ukupno je bilo otkriveno 26 lezija. U operiranoj su dojci pronađene 23 lezije, uključujući 19 benignih promjena i 4 neoplastična recidiva, uz zabilježeni prosjek ADC vrijednosti za svaki tip lezije kako slijedi: (1) Cista (N = 4), $2,14 \pm 0,59 \times 10^{-3} \text{ mm}^2/\text{s}$; (2) Fibrocistična promjena (N = 4), $2,13 \pm 0,45 \times 10^{-3} \text{ mm}^2/\text{s}$; (3) Fibroadenom (N = 1), $1,80 \times 10^{-3} \text{ mm}^2/\text{s}$; (4) Limfni čvor (N = 6), $1,55 \pm 0,55 \times 10^{-3} \text{ mm}^2/\text{s}$; (5) Masna nekroza (N = 4), $1,68 \pm 0,32 \times 10^{-3} \text{ mm}^2/\text{s}$; (6) Invazivni duktalni karcinom neposebnog tipa (N = 2), $0,8 \pm 0,02 \times 10^{-3} \text{ mm}^2/\text{s}$; (7) Invazivni lobularni karcinom (N = 1), $0,71 \times 10^{-3} \text{ mm}^2/\text{s}$; (8) DCIS (N = 1), $1,38 \times 10^{-3} \text{ mm}^2/\text{s}$. U kontralateralnoj su dojci nađene 3 različite benigne lezije, uz ADC vrijednosti kako slijedi: (1) Cista, $2,12 \times 10^{-3} \text{ mm}^2/\text{s}$; (2) Fibrocistična promjena, $1,19 \times 10^{-3} \text{ mm}^2/\text{s}$; (3) Limfni čvor, $1,17 \times 10^{-3} \text{ mm}^2/\text{s}$ (Tablica 4).

Tablica 4. Deskriptivna statistika otkrivenih lezija.

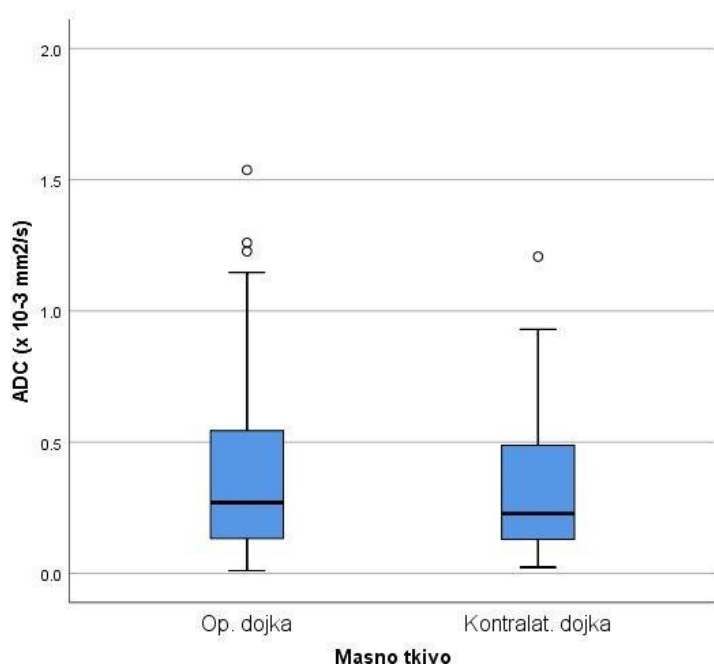
Otkrivene lezije (N = 26)			Ukupan broj	Prosječni ADC ($\times 10^{-3} \text{ mm}^2/\text{s}$)
Op. dojka	Benigne	Cista	4	2,14 ± 0,59
		FCP	4	2,13 ± 0,45
		Fibroadenom	1	1,80
		Limfni čvor	6	1,55 ± 0,55
		Masna nekroza	4	1,68 ± 0,32
	Maligne	IDC NOS	2	0,8 ± 0,02
		ILC	1	0,71
		DCIS	1	1,38
Kontralat. dojka	Benigne	Cista	1	2,12
		FCP	1	1,19
		Limfni čvor	1	1,17
	Maligne	/	0	/

FCP – fibrocistična promjena

Razlika između medijana ADC vrijednosti žljezdanog parenhima na kirurški liječenoj i kontralateralnoj strani dobivena kod cjelokupnog uzorka bila je statistički signifikantna (Wilcoxonov test, $Z = -7,254$, $p < 0,001$), što je bio slučaj i kod zabilježenih ADC vrijednosti masnog tkiva (Wilcoxonov test, $Z = -3,997$, $p < 0,001$) (Slika 22 i 23).

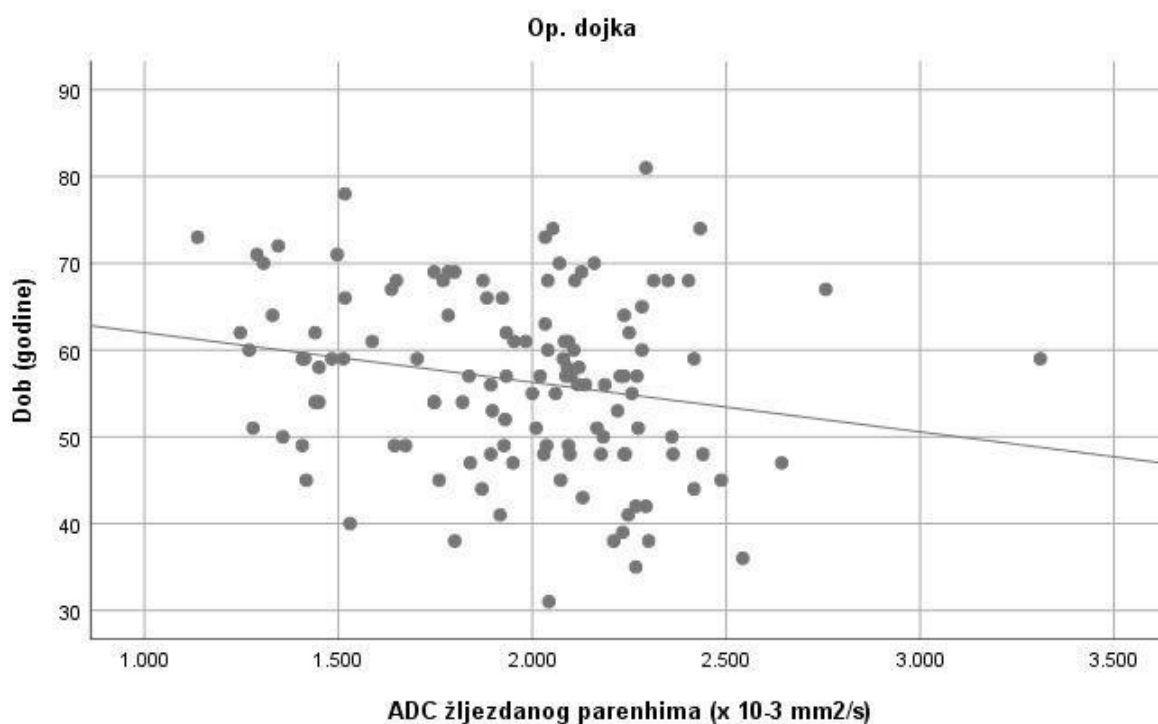


Slika 22. Prikaz ADC vrijednosti žljezdane parenhima na liječenoj i kontralateralnoj strani kod cjelokupnog uzorka.

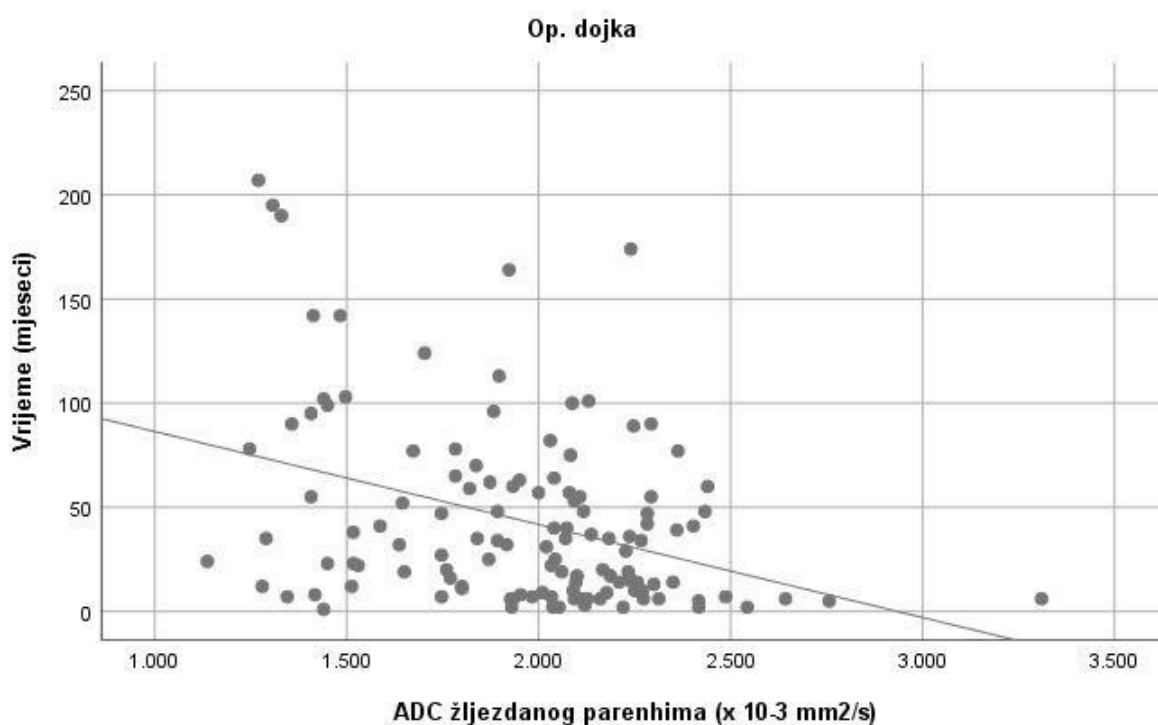


Slika 23. Prikaz ADC vrijednosti masnog tkiva na liječenoj i kontralateralnoj strani kod cjelokupnog uzorka.

Kad je riječ o povezanosti ADC-a fibroglandularnog tkiva s različitim karakteristikama pacijentica, na razini cjelokupnog uzorka statistički signifikantna vrijednost koeficijenta korelacije je na operiranoj strani dobivena za kemoterapiju, postterapijski edem, gustoću operirane dojke, vrijeme od završetka poštodne operacije, kao i za dob žene. Korelacija je bila slaba i pozitivna za kemoterapiju ($r_s = 0,204$) i gustoću iste dojke ($r_s = 0,277$), dok je u slučaju dobi uočena slaba negativna korelacija ($r_s = -0,217$) (Slika 24). Vrijednosti ADC-a su pokazale umjerenu pozitivnu korelaciju s radiološkim nalazom postterapijskog edema (0,335) i umjerenu negativnu korelaciju s vremenskim odmakom od BCS i radioterapije ($r_s = -0,328$) (Slika 25). Na kontralateralnoj strani statistički značajna povezanost je otkrivena samo po pitanju gustoće parenhima, pri čemu je ADC pokazao umjerenu pozitivnu korelaciju s kategorijom gustoće i na operiranoj ($r_s = 0,306$) i na drugoj strani ($r_s = 0,334$) (Tablica 5).



Slika 24. Prikaz povezanosti ADC vrijednosti žljezdanog parenhima na liječenoj strani i dobi kod cjelokupnog uzorka.



Slika 25. Prikaz povezanosti ADC vrijednosti žljezdanog parenhima na liječenoj strani i vremena proteklog od završetka liječenja kod cjelokupnog uzorka.

Tablica 5. Korelacija ADC-a žljezdanog parenhima i karakteristika pacijentica kod cjelokupnog uzorka.

Svi		ADC žljezdanog parenhima	
		Op. dojka	Kontralat. dojka
Kemoterapija	Koeficijent korelacije	0,204	0,176
	p	0,023	0,05
Hormonalna terapija	Koeficijent korelacije	0,127	0,119
	p	0,161	0,188
Edem op. dojke	Koeficijent korelacije	0,335	-0,064
	p	< 0,001	0,479
Gustoća op. dojke	Koeficijent korelacije	0,277	0,306
	p	0,002	0,001
Gustoća kontralat. dojke	Koeficijent korelacije	0,154	0,334
	p	0,087	< 0,001
		Koeficijent korelacije	-0,328

Vrijeme od završetka	p	< 0,001	0,986
Dob	Koeficijent korelacije	-0,217	-0,162
	p	0,015	0,072

RT – radioterapija

U skupini žena koje su bile podvrgnute zračenju, ADC fibroglandularnog tkiva je na kirurški liječnoj strani u statistički signifikantnoj mjeri pokazao slabu pozitivnu korelaciju s prisustvom postterapijskog edema ($r_s = 0,293$) i gustoćom ipsilateralne dojke ($r_s = 0,253$), dok je umjereno negativno korelirao s vremenom od završetka BCS i radioterapije ($r_s = -0,303$). Kao i na razini cjelokupnog uzorka, na kontralateralnoj strani fibroglandularni ADC je statistički značajno korelirao samo s ordinalnom kategorijom gustoće dojki, pri čemu je otkrivena slaba pozitivna povezanost s gustoćom parenhima operirane dojke ($r_s = 0,290$) i umjerena pozitivna povezanost s gustoćom kontralateralne dojke ($r_s = 0,336$) (Tablica 6).

Tablica 6. Korelacija ADC-a žljezdanog parenhima i karakteristika pacijentica nakon BCS i radioterapije.

BCS i RT		ADC žljezdanog parenhima	
		Op. dojka	Kontralat. dojka
Kemoterapija	Koeficijent korelacije	0,154	0,172
	p	0,112	0,075
Hormonalna terapija	Koeficijent korelacije	0,037	0,101
	p	0,703	0,299
Edem op. dojke	Koeficijent korelacije	0,293	-0,107
	p	0,002	0,270
Gustoća op. dojke	Koeficijent korelacije	0,253	0,290
	p	0,008	0,002
Gustoća kontralat. dojke	Koeficijent korelacije	0,127	0,336
	p	0,191	< 0,001
Vrijeme od završetka BCS i RT	Koeficijent korelacije	-0,303	0,078
	p	0,001	0,424
Dob	Koeficijent korelacije	-0,141	-0,157
	p	0,144	0,104

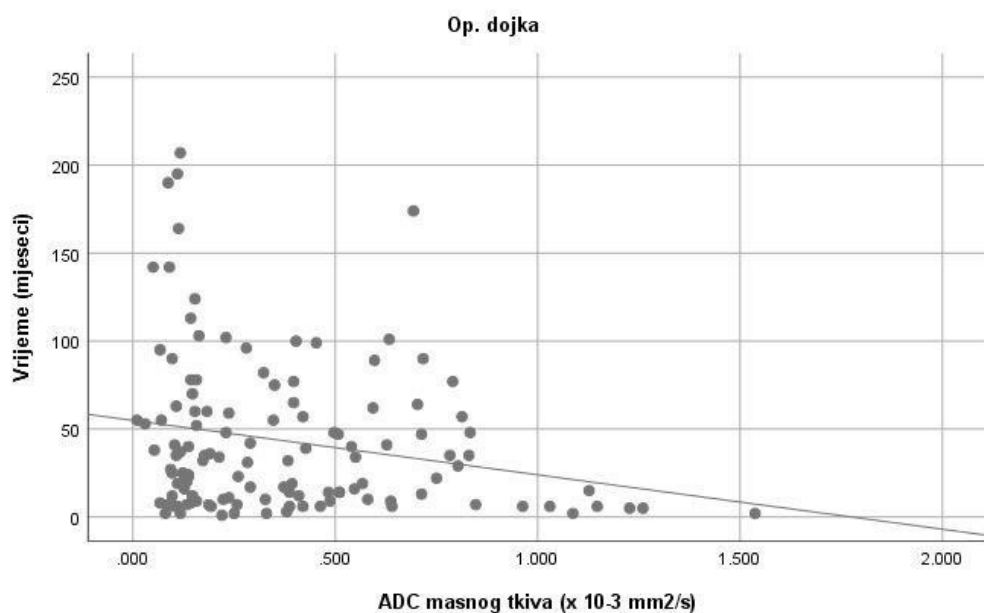
RT – radioterapija

U skupini žena koje nisu bile podvrgnute radioterapiji, ADC žljezdanog parenhima je demonstrirao statistički značajnu povezanost jedino s gustoćom operirane dojke, i to samo za parenhim na liječenoj strani, pri čemu se radilo o snažnoj pozitivnoj korelaciji ($r_s = 0,525$) (Tablica 7).

Kad je riječ o ADC vrijednostima masnog tkiva, one su na razini cjelokupnog uzorka statistički signifikantno korelirale s karakteristikama pacijentica jedino na operiranoj strani, pri čemu je utvrđena zanemarivo slaba razina povezanosti s gustoćom operirane dojke ($r_s = 0,194$) i s vremenom proteklom od završetka kirurškog zahvata i radioterapije ($r_s = -0,189$), kao i slaba pozitivna povezanost s edemom na kirurški tretiranoj strani ($r_s = 0,211$) (Slika 26) (Tablica 8).

Tablica 7. Korelacija ADC-a žljezdanog parenhima i karakteristika pacijentica nakon BCS bez radioterapije.

BCS		ADC žljezdanog parenhima	
		Op. dojka	Kontralat. dojka
Kemoterapija	Koeficijent korelacije	0,188	0,157
	p	0,486	0,563
Hormonalna terapija	Koeficijent korelacije	0,298	0,282
	p	0,263	0,290
Edem op. dojke	Koeficijent korelacije	0,492	0,246
	p	0,053	0,358
Gustoća op. dojke	Koeficijent korelacije	0,525	0,352
	p	0,037	0,181
Gustoća kontralat. dojke	Koeficijent korelacije	0,467	0,331
	p	0,068	0,21
Vrijeme od završetka BCS	Koeficijent korelacije	-0,426	-0,347
	p	0,1	0,188
Dob	Koeficijent korelacije	-0,351	-0,091
	p	0,182	0,736



Slika 26. Prikaz povezanosti ADC vrijednosti masnog tkiva na liječnoj strani i vremena proteklog od završetka liječenja kod cjelokupnog uzorka

Tablica 8. Korelacija ADC-a masnog tkiva i karakteristika pacijentica kod cjelokupnog uzorka.

Svi		ADC masnog tkiva	
		Op. dojka	Kontralat. dojka
Kemoterapija	Koeficijent korelacije	0,015	-0,005
	p	0,871	0,954
Hormonalna terapija	Koeficijent korelacije	0,004	0,007
	p	0,962	0,935
Edem op. dojke	Koeficijent korelacije	0,211	0,062
	p	0,019	0,492
Gustoća op. dojke	Koeficijent korelacije	0,194	0,092
	p	0,031	0,308
Gustoća kontralat. dojke	Koeficijent korelacije	0,087	0,031
	p	0,339	0,734
Vrijeme od završetka BCS i RT	Koeficijent korelacije	-0,189	-0,034
	p	0,036	0,705
Dob	Koeficijent korelacije	-0,12	-0,137
	p	0,185	0,129

RT – radioterapija

U grupi žena s provedenom radioterapijom nije utvrđena statistički signifikantna razina korelacije ADC-a masnog tkiva s karakteristikama pacijentica (Tablica 9).

U grupi žena koje nisu bile podvrgnute radioterapiji, ADC masnog tkiva je pokazao statistički značajnu povezanost jedino s postoperativnim edemom, pri čemu je obostrano utvrđena snažna pozitivna korelacija ($r_s = 0,574$) (Tablica 10).

Tablica 9. Korelacija ADC-a masnog tkiva i karakteristika pacijentica nakon BCS i radioterapije.

BCS i RT		ADC masnog tkiva	
		Op. dojka	Kontralat. dojka
Kemoterapija	Koeficijent korelacije	-0,049	-0,063
	p	0,612	0,515
Hormonalna terapija	Koeficijent korelacije	-0,079	-0,074
	p	0,415	0,449
Edem op. dojke	Koeficijent korelacije	0,135	-0,021
	p	0,162	0,831
Gustoća op. dojke	Koeficijent korelacije	0,164	0,06
	p	0,091	0,541
Gustoća kontralat. dojke	Koeficijent korelacije	0,058	-0,008
	p	0,553	0,934
Vrijeme od završetka BCS i RT	Koeficijent korelacije	-0,182	-0,024
	p	0,06	0,807
Dob	Koeficijent korelacije	-0,057	-0,081
	p	0,555	0,405

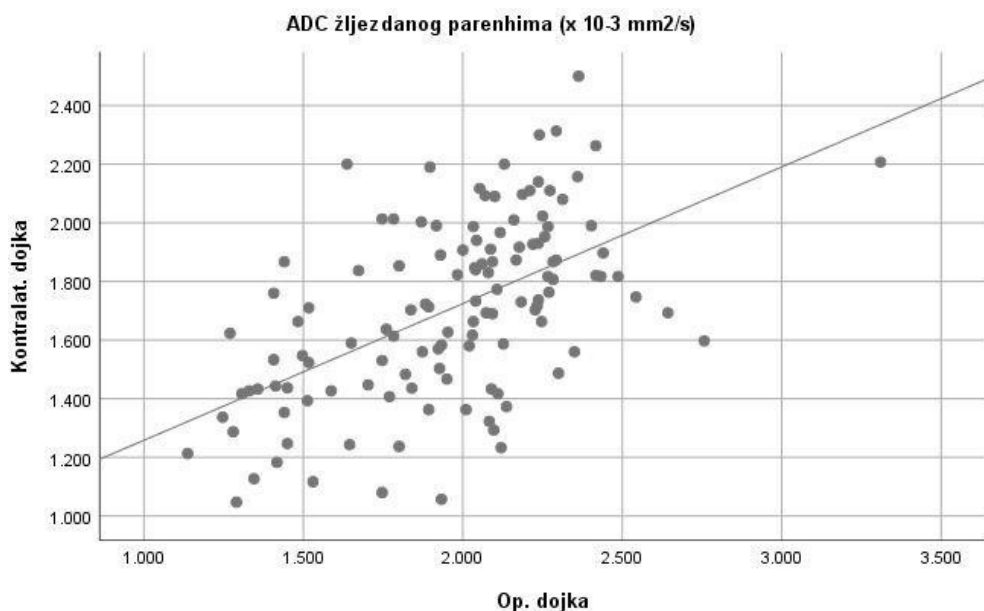
RT – radioterapija

Tablica 10. Korelacija ADC-a masnog tkiva i karakteristika pacijentica nakon BCS bez radioterapije.

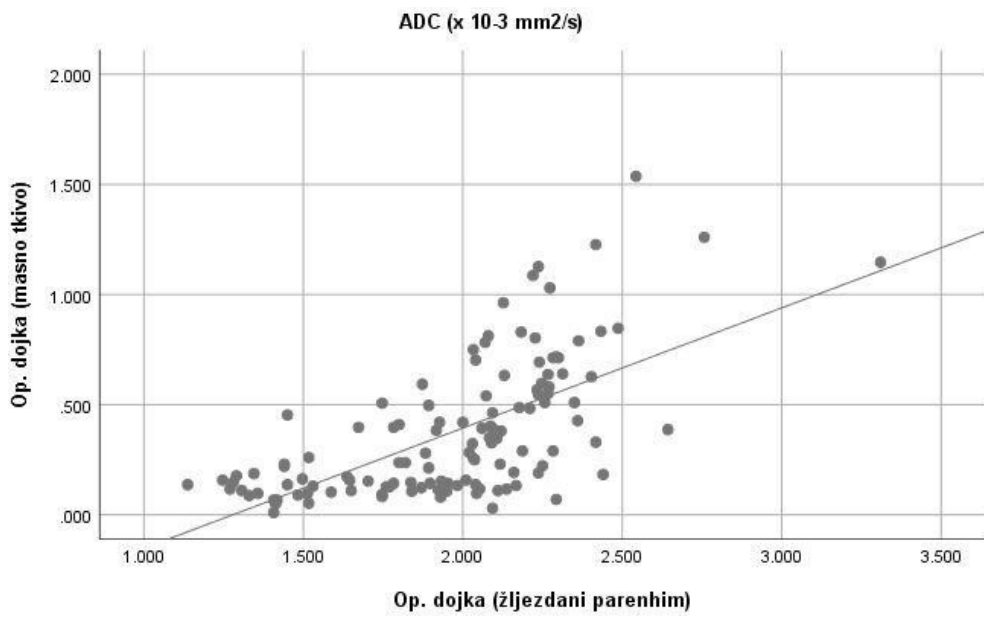
BCS		ADC masnog tkiva	
		Op. dojka	Kontralat. dojka
Kemoterapija	Koeficijent korelacije	0,188	0,172
	p	0,486	0,523
Hormonalna terapija	Koeficijent korelacije	0,125	0,235
	p	0,644	0,381
Edem op. dojke	Koeficijent korelacije	0,574	0,574
	p	0,02	0,02
Gustoća op. dojke	Koeficijent korelacije	0,446	0,376
	p	0,084	0,152
Gustoća kontralat. dojke	Koeficijent korelacije	0,401	0,437
	p	0,123	0,091
Vrijeme od završetka BCS	Koeficijent korelacije	-0,115	0,028
	p	0,671	0,918
Dob	Koeficijent korelacije	-0,383	-0,387
	p	0,143	0,139

ADC vrijednosti različitih tkiva dojke su kod ukupnog uzorka međusobno korelirale u statistički značajnoj mjeri: vrijednosti fibroglandularnog tkiva su pokazale snažnu pozitivnu povezanost između operirane i kontralateralne dojke ($r_s = 0,549$) te s masnim tkivom u ipsilateralnoj i kontralateralnoj dojci ($r_s = 0,4 - 0,653$); vrijednosti masnog tkiva su pokazale vrlo snažnu pozitivnu povezanost između operirane i kontralateralne dojke ($r_s = 0,874$) (Slika 27, 28, 29 i 30) (Tablica 11).

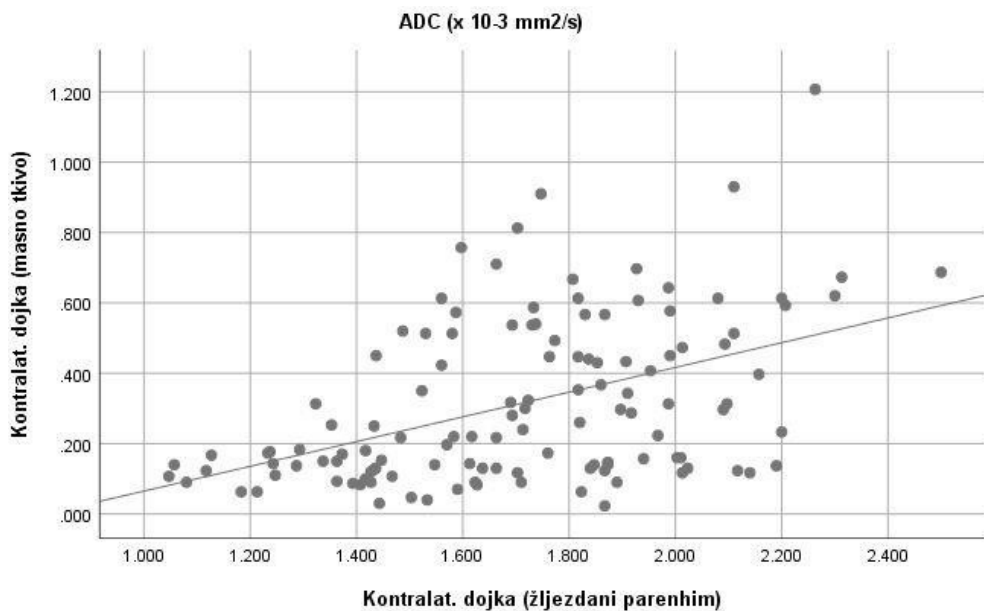
Međusobna povezanost različitih karakteristika pacijentica je na razini cjelokupnog uzorka bila statistički značajna u slučaju usporedbe šest parova varijabli. Slaba negativna korelacija je utvrđena za povezanost dobi s kemoterapijom ($r_s = -0,222$) i sa gustoćom operirane ($r_s = -0,28$) i kontralateralne dojke ($r_s = -0,298$), kao i za povezanost gustoće operirane dojke s vremenom od završetka BCS i radioterapije ($r_s = -0,266$). Edem operirane dojke je snažno negativno korelirao s vremenom od završetka operacije i zračenja ($r_s = -0,612$), a također je utvrđena vrlo snažna pozitivna korelacija između kategorija gustoće operirane i kontralateralne dojke ($r_s = 0,894$) (Tablica 12).



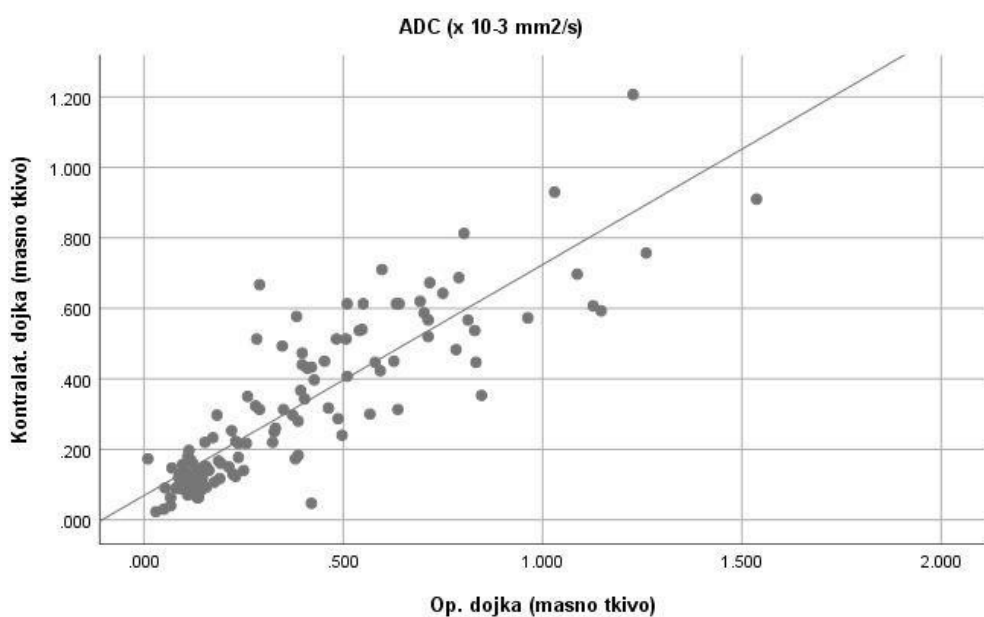
Slika 27. Prikaz povezanosti ADC vrijednosti žljezdanog parenhima na liječenoj i kontralateralnoj strani kod cjelokupnog uzorka.



Slika 28. Prikaz povezanosti ADC vrijednosti žljezdanog parenhima i masnog tkiva na liječenoj strani kod cjelokupnog uzorka.



Slika 29. Prikaz povezanosti ADC vrijednosti žljezdanog parenhima i masnog tkiva na kontralateralnoj strani kod cjelokupnog uzorka.



Slika 30. Prikaz povezanosti ADC vrijednosti masnog tkiva na liječenoj i kontralateralnoj strani kod cjelokupnog uzorka.

Tablica 11. Međusobna korelacija ADC vrijednosti tkiva dojke.

ADC		FGT (op. d.)	FGT (k. d.)	Mast (op. d.)	Mast (k. d.)
FGT (op. d.)	r_s	1,0	0,549	0,653	0,622
	p	0	< 0,001	< 0,001	< 0,001
FGT (k. d.)	r_s	0,549	1,0	0,4	0,441
	p	< 0,001	0	< 0,001	< 0,001
Mast (op. d.)	r_s	0,653	0,4	1,0	0,874
	p	< 0,001	< 0,001	0	< 0,001
Mast (k. d.)	r_s	0,622	0,441	0,874	1,0
	p	< 0,001	< 0,001	< 0,001	0

FGT – fibroglandularno tkivo, op. d. – operirana dojka, k. d. – kontralateralna dojka

Tablica 12. Međusobna korelacija karakteristika pacijentica.

		KT	HT	Edem	G. op. d.	G. k. d.	Vrijeme	Dob
KT	r_s	1,0	0,126	-0,005	0,131	0,057	-0,037	-0,222
	p	0	0,162	0,954	0,146	0,532	0,686	0,013
HT	r_s	0,126	1,0	0,105	0,079	0,043	0,035	0,015
	p	0,162	0	0,248	0,383	0,636	0,698	0,864
Edem	r_s	-0,005	0,105	1,0	0,137	0,067	-0,612	0,051
	p	0,954	0,248	0	0,13	0,459	< 0,001	0,572
G. op. d.	r_s	0,131	0,079	0,137	1,0	0,894	-0,266	-0,28
	p	0,146	0,383	0,13	0	< 0,001	0,003	0,002
G. k. d.	r_s	0,057	0,043	0,067	0,894	1,0	-0,173	-0,298
	p	0,532	0,636	0,459	< 0,001	0	0,055	0,001
Vrijeme	r_s	-0,037	0,035	-0,612	-0,266	-0,173	1,0	0,055
	p	0,686	0,698	< 0,001	0,003	0,055	0	0,542
Dob	r_s	-0,222	0,015	0,051	-0,28	-0,298	0,055	1,0
	p	0,013	0,864	0,572	0,002	0,001	0,542	0

KT – kemoterapija, HT – hormonalna terapija, G. op. d. – gustoća operirane dojke, G. k. d. – gustoća kontralateralne dojke

6. RASPRAVA

Ovim smo istraživanjem došli do rezultata koje je potrebno detaljnije interpretirati iz više razloga.

Kao prvo, jedine dvije dosad objavljene studije na temu utjecaja ionizirajućeg zračenja na ADC vrijednost parenhima dojke su došle do bitno različitih, međusobno suprotstavljenih rezultata. Kao drugo, u objema se studijama radilo o pacijenticama koje su bile podvrgnute *mantle field* radioterapiji prsnog koša i vrata, uz aplikaciju 20 do 40 Gy u 10 do 20 dnevnih frakcija (223, 224).

Ovaj oblik liječenja je različit od zračenja dojke nakon poštodne operacije, u tijeku kojega se tipično aplicira 50 Gy u 25 dnevnih frakcija (225). Stoga držimo da rasponi očiglednih koeficijenata difuzije fibroglandularnog tkiva dobiveni u ranijim istraživanjima nisu nužno reprezentativni za promjene u difuzibilnosti inducirane radioterapijom koja se provodi za liječenje raka dojke. Štoviše, ako se uzme u obzir da u Kliničkoj bolnici Dubrava, kao jednom od najprestižnijih nacionalnih centara za dijagnostičku obradu i kirurško liječenje bolesti dojke, slikovno praćenje nakon BCS i radioterapije čini više od 10 % indikacija za MR preglede, tim se još više nameće potreba da se kod ove populacije jasno definira normativni raspon parametra koji može igrati bitnu ulogu u daljnoj obradi pacijentica, npr. pri donošenju odluke da se novootkrivena lezija proglašeni benignom ili da se podvrgne biopsiji. Broj žena s indikacijom za MR koji se odnosi na stanje nakon BCS i radioterapije bi u budućnosti mogao biti još veći, jer NACT postaje sve učinkovitija u *downstagingu* uznapredovalih karcinoma dojke na niži stadij koji dopušta poštodnu operaciju (226).

Rezultati ovog istraživanja pokazuju da je prosječni ADC žljezdanog parenhima dojke oko 17 % viši na strani podvrgnutoj poštodnom zahvatu u odnosu na kontralateralnu stranu, no ova je razlika zapažena samo na razini cjelokupnog uzorka i u skupini žena koje su bile podvrgnute radioterapiji. U skupini bez radioterapije, žljezdani je parenhim na kirurški liječenoj strani pokazao tek neznatno višu prosječnu vrijednost ADC-a u usporedbi s kontralateralnom dojkom. Iz navedenog se može deducirati da radioterapija kao takva, tj. neovisno o poštodnoj operaciji, dovodi do povišenja parenhimskog ADC-a, što potvrđuje našu pretpostavku. Vjerodostojnost ovakvog zaključka dodatno

uvećava činjenica da smo usporedbu proveli na intraindividualnoj razini, dakle korištenjem kontralateralne dojke kao zrcalnog odraza normalnog parenhima tretirane dojke prije liječenja. U podlozi otkrivenog porasta difuzibilnosti se po svemu sudeći radi o postterapijskom edemu uslijed oštećenja malih krvnih žila, a koji u slučaju radioterapije zahvaća cijelu dojku, za razliku od onog induciranog kirurškim zahvatom koji je uglavnom ograničen na područje uz rub ekscizije (227). Ovome u prilog govori podatak da je u našem istraživanju difuzni obrazac edema zabilježen u 36,1 % pacijentica koje su bile podvrgnute zračenju i samo u 12,5 % žena koje su imale BCS bez radioterapije. Nadalje, u ovoj smo studiji otkrili da fibroglandularni ADC sveukupno umjereno pozitivno korelira s prisustvom edema, no samo u istoj dojci, što je podudarno našoj hipotezi. Statistički signifikantnu vrijednost korelacije ADC-a žljezdanog parenhima i nalaza edema jedino nismo zabilježili u skupini bez radioterapije, no to je najvjerojatnije posljedica relativno malenog uzorka (N = 16), obzirom da je povezanost bila snažna, a p-vrijednost tek neznatno viša od 0,05 (p = 0,053).

Kemoterapija je u ovom istraživanju pokazala pozitivnu povezanost s koeficijentima difuzije žljezdanog parenhima, no povezanost je bila slaba i statistički signifikantna jedino na razini cjelokupne populacije uključenih žena i samo na kirurški tretiranoj strani. Tumačenje ovog rezultata predstavlja izazov, jer nismo u mogućnosti referirati se na podatke i zaključke drugih znanstvenika. U svim je ranije publiciranim studijama predmet istraživanja bio utjecaj kemoterapije isključivo na ADC neoadjuvantno liječenih tumorskih lezija i peritumoralnog područja, bez osvrta na ADC normalnog parenhima. Dodatna je otegotna okolnost i što prikupljeni anamnestički podaci te broj uključenih pacijentica nisu bili suficijentni da izbjegnemo svrstavanje različitih kemoterapijskih režima s potencijalno različitim učincima u jednu „monolitnu“ kategoriju. Ipak, mišljenja smo da se najvjerojatnije radi o „lažno“ pozitivnoj korelaciji zbog utjecaja varijabli posredne povezanosti (eng. *confounding variables*). Chen i suradnici su naime otkrili da već nakon jednog ili dva ciklusa NACT dolazi do značajne redukcije u gustoći normalnog žljezdanog parenhima na strani suprotnoj od

karcinoma, a poznato je da niža gustoća parenhima negativno korelira s ADC vrijednostima (123, 128, 129, 228). Također, u našoj je studiji kemoterapija u statistički signifikantnoj mjeri demonstrirala slabu negativnu korelaciju s dobi. Istodobno, dob je pokazala statistički značajnu slabu negativnu korelaciju s ADC-om normalnog parenhima, no samo na razini cjelokupne populacije i samo na operiranoj strani, što znakovito zrcali rezultate za dob. McDonald i suradnici su ranije utvrdili da dob nema neovisan utjecaj na ADC žljezdanog tkiva dojke, nego se radi o posrednoj povezanosti kroz starosnu razliku u mamografski definiranoj gustoći (128). Mlađe žene s gušćim dojkama će s većom vjerojatnošću biti podvrgnute i kemoterapiji nakon BCS i zračenja, jer češće obolijevaju od biološki agresivnijih tumora, a kod kojih ovaj tip sistemskog liječenja može imati ključnu ulogu.

Adjuvantna hormonalna terapija za ER pozitivne karcinome prema našim podacima nije povezana s ADC vrijednostima fibroglandularnog tkiva dojke. Tumačenje ovog rezultata je kao i u slučaju kemoterapije ograničeno nedostatnim brojem pacijentica i manjkom anamnestičkih podataka koji bi omogućili evaluaciju povezanosti sa specifičnim tipovima terapijskih agensa. Također, u dostupnoj se literaturi ponovo susrećemo s odsustvom relevantnih podataka o utjecaju na ADC normalnog tkiva dojke. Više je objavljenih radova pokazalo da adjuvantna hormonalna terapija dovodi do redukcije u gustoći fibroglandularnog tkiva, tim više što je inicijalna gustoća dojke veća, uz dodatno otkriće da je redukcija komparativno izraženija na MR-u nego na mamografiji (229). Na temelju ovih spoznaja moglo bi se očekivati posredno uvjetovanu negativnu korelaciju između provedbe hormonalne terapije i parenhimskog ADC-a. Međutim, redukcija u gustoći parenhima je u spomenutim radovima otkrivena na intraindividualnoj razini, dok smo u ovom istraživanju eventualnu povezanost mogli zapaziti samo na temelju interindividualnih razlika u očiglednim koeficijentima difuzije normalnog parenhima koji su inherentno heterogeni na populacijskoj razini. Stoga ne začuđuje da smo u svim usporedbama zabilježili visoke p-vrijednosti.

Povezanost gustoće fibroglandularnog tkiva i njegovih ADC vrijednosti je na dvama većim uzorcima (sve pacijentice zajedno i skupina s provedenom radioterapijom) demonstrirala identičan obrazac statističkog značaja, uz slabu do umjerenu pozitivnu korelaciju bez obzira da li su specifične vrijednosti varijabli zabilježene na istoj ili na kontralateralnoj strani. Iznimka je izostanak negacije nul-hipoteze glede povezanosti ADC-a žljezdanog parenhima na operiranoj strani s kategorijom gustoće kontralateralne dojke. Ovo nije začudno, jer iako su dojke većinom simetrične građe, na operiranoj strani utjecaj gustoće parenhima može biti maskiran učinkom edema, zbog kojeg npr. i u involutivnoj dojci možemo zabilježiti raspon koeficijenta difuzije koji bi inače bio očekivan u gušćim dojkama.

U normalnom fibroglandularnom tkivu u svim smo skupinama izmjerili ADC vrijednosti koje u prosjeku nisu odudarale od raspona zabilježenog u drugim studijama (117). Zanimljivo je usporediti naše rezultate s onima u istraživanju ES McDonald koja je ispitanice podijelila na dvije grupe po gustoći parenhima, a gdje je prosjek ADC-a u grupi s gušćim dojkama bio de facto identičan prosječnom ADC-u kod cijele populacije naših ispitanica na strani koja nije bila podvrgnuta kirurškom zahvatu, kao i u skupinama sa i bez provedenog zračenja (128). Važno je naglasiti da je zastupljenost dviju viših kategorija gustoće parenhima u našem istraživanju bila znatno manja, iznosila je 37,1 % na operiranoj i 40,4 % na kontralateralnoj strani, u usporedbi s udjelom od 71,9 % u istraživanju McDonald i suradnika. U podlozi ove „kontradikcije“ se prvenstveno radi o razlici u metodološkom pristupu. U našem istraživanju, u svrhi maksimalne redukcije parcijalnog volumnog učinka s masnim tkivom, ADC je mjeren samo unutar ROI-a postavljenih u centralnom dijelu dojke, unutar područja s najgušćom distribucijom žljezdanog tkiva. S druge strane, McDonald i suradnici su izračunali ADC cjelokupnog prikazanog parenhima korištenjem poluautomatske metode s eliminacijom piksela koji su odgovarali makroskopskoj masti, no bez mogućnosti eliminacije doprinosa mikroskopske masti. Iz navedenog je razvidno da komparativno viši koeficijenti difuzije u našoj studiji jednostavno

odražavaju način odabira ROI-a za koji je poznato da pouzdanije otklanja faktor „pseudokorelacije“ zbog utjecaja gustoće dojke na kontaminaciju masnim tkivom (129).

ADC žljezdanog parenhima je u statistički značajnoj mjeri umjereno negativno korelirao s vremenom od završetka liječenja, osim u skupini bez provedene radioterapije. Ovdje se po svemu sudeći radi o posrednom utjecaju radioterapijom inducirano edema, ne samo zbog toga što smo otkrili snažnu pozitivnu povezanost ove varijable s vremenom proteklom od završetka liječenja. Naime, prosječna vrijednost proteklog vremena je bila niža od standardne devijacije, što ukazuje na znatno niži medijan, a više od jedne četvrtine žena su bile snimane unutar 12 mjeseci od završetka liječenja, kada je edem dojke najizraženiji. Također smo zapazili slabu negativnu korelaciju između proteklog vremena i gustoće operirane dojke, što je na prvi pogled začuđujući nalaz, no ne i ako se uzme u obzir da će u ranom postterapijskom periodu mamografski i ultrasonografski prikaz biti dodatno otežan ukoliko je gustoća operirane dojke veća, što sugerira veću vjerojatnost ranijeg postavljanja indikacije za MR pregled.

Za dob smo utvrdili da u statistički signifikantnoj mjeri slabo i negativno korelira s ADC-om žljezdanog parenhima, no samo na razini cjelokupnog uzorka i samo na strani podvrgnutoj BCS, što najvjerojatnije reflektira utjecaj gustoće parenhima kao *confounding* varijable.

Kad je riječ o masnom tkivu, njegove ADC vrijednosti su bile vrlo niske, uz prosječnu vrijednost koja je većinom bila tek neznatno viša od standardne devijacije naših uzoraka. Ovo je naravno očekivan rezultat, jer MR tehnika kojom se dobivaju difuzijski mjerene snimke zahtijeva supresiju signala masti, pa bi s teorijskog gledišta prosječni ADC masnog tkiva čak trebao biti jednak nuli. Ipak, u realnoj kliničkoj praksi ta vrijednost ne može biti jednaka nuli, jer na nastanak DWI snimki neminovno utječu i šum, kao i artefakti susceptibilnosti koji onemogućuju potpunu supresiju masti. Također, masno se tkivo ne sastoji isključivo od masti, nego kao i većina drugih tkiva u ljudskom organizmu ono sadrži i krvne žile i vezivna septa. Protok u sitnim krvnim žilama je spor, pa će njegov signal biti T2 hiperintenzivan i dati će pozitivan doprinos ADC vrijednostima masnog tkiva. Pozitivan

će doprinos ADC-u dati i vezivo u slučaju edema dojke, jer će se tada unutar septa akumulirati tekući sadržaj. Stoga nije začudno da povezanost ADC-a masnog tkiva s kvalitativnim varijablama nije bila zanemariva jedino u slučaju postterapijskog edema, gdje smo uočili slabu do snažnu pozitivnu korelaciju.

Očigledni koeficijenti difuzije različitih tkiva dojke su intraindividualno bez iznimke korelirali snažno i pozitivno, što je sasvim očekivan rezultat kad je riječ o fibroglandularnom tkivu, jer su dojke prirodno simetrične građe i na anatomskoj i na histološkoj razini (128). Kad je riječ o masti, ova je snažna podudarnost najvjerojatnije posljedica posrednog utjecaja difuznog postterapijskog edema koji po definiciji zahvaća i masno tkivo, kao i činjenice da će artefakti i drugi tehnički čimbenici biti različito izraženi u tijeku različitih MR pregleda, no relativno će ujednačeno djelovati na ADC različitih tkiva u tijeku istog pregleda. Držimo i da je korelacija posredovana gustoćom dojke mogla imati tek neznatan utjecaj na izmjerene ADC vrijednosti masnog tkiva, jer smo odabrali metodološki pristup koji je težio maksimalnoj redukciji parcijalnog volumnog učinka žljezdanog parenhima.

Broj i distribucija lezija otkrivenih u našem istraživanju nažalost nisu omogućili dobivanje statistički relevantnih rezultata po pitanju učinka radioterapije i drugih čimbenika na stupanj njihove difuzibilnosti. Ipak, ni kod benignih ni malignih lezija nismo registrirali ADC vrijednosti bitno različite od onih zabilježenih od strane drugih centara (116, 134). Jedina su iznimka benigni intramamarni limfni čvorovi koji su na strani podvrgnutoj poštenom zahvatu umjesto očekivane difuzijske restrikcije pokazali relativno visoku prosječnu vrijednost ADC-a, no nismo u mogućnosti sugerirati da li je riječ o slučajnosti, utjecaju terapije ili manifestaciji nekog drugog čimbenika. Pretpostavljamo da bi radioterapija mogla različito utjecati na ADC ovisno o tome radi li se o *mass* ili *non-mass* tipu lezije, napose kad su u pitanju karcinomi. Poput prvotno liječenih tumora, recidivi invazivnih karcinoma su tipično kompaktne lezije koje se odlikuju visokom celularnom gustoćom, a radioterapija ne bi trebala imati bitan utjecaj na njihove mikrostrukturalne karakteristike, pa time ni na ADC vrijednosti. S druge strane, DCIS je tipično uklopljen u okolni parenhim, pa bi zbog parcijalnog volumnog učinka

radioterapija mogla dovesti do viših ADC vrijednosti u in situ lezijama, a istovjetan učinak bi mogao biti zapažen i kod benignih *non-mass* lezija.

Najvažniji doprinos ovog istraživanja bi mogla predstavljati spoznaja da radioterapija nakon poštredne operacije povezana s povišenjem očiglednih koeficijenata difuzije zdravog fibroglandularnog tkiva dojke. Ovo povišenje znači i potencijalno veću razliku u ADC vrijednosti između invazivnog karcinoma i zdravog parenhima, odnosno niži normalizirani ADC malignog tumora, što bi moglo povećati osjetljivost i specifičnost difuzijskog oslikavanja magnetskom rezonancijom za otkrivanje neoplastičnog recidiva te smanjiti učestalost nepotrebnih biopsija kod benignih promjena.

7. ZAKLJUČCI

1. U pacijentica koje su nakon poštedne operacije bile podvrgnute radioterapiji, ADC vrijednosti normalnog žljezdanog parenhima i masnog tkiva su više na operiranoj nego na kontralateralnoj strani. Prosječni ADC žljezdanog parenhima iznosi $1,994 \times 10^{-3} \text{ mm}^2/\text{s}$ u operiranoj dojci i $1,709 \times 10^{-3} \text{ mm}^2/\text{s}$ u kontralateralnoj dojci. Prosječni ADC masnog tkiva iznosi $0,383 \times 10^{-3} \text{ mm}^2/\text{s}$ u operiranoj dojci i $0,323 \times 10^{-3} \text{ mm}^2/\text{s}$ u kontralateralnoj dojci.
2. U pacijentica podvrgnutih radioterapiji, ADC žljezdanog parenhima na operiranoj strani pozitivno korelira s prisustvom postterapijskog edema, kao i s gustoćom operirane dojke, dok negativno korelira s vremenom od završetka radioterapije. Na kontralateralnoj strani ADC žljezdanog parenhima korelira samo s gustoćom dojki, također pozitivno.
3. U pacijentica podvrgnutih poštednoj operaciji, sa ili bez radioterapije, ADC masnog tkiva na operiranoj strani pozitivno korelira s prisustvom postterapijskog edema i s gustoćom iste dojke, dok negativno korelira s vremenom od završetka kirurškog zahvata i radioterapije. Na kontralateralnoj strani ADC masnog tkiva nije povezan s karakteristikama pacijentica.
4. U pacijentica podvrgnutih poštednoj operaciji, sa ili bez radioterapije, ADC vrijednosti normalnog tkiva snažno i pozitivno međusobno koreliraju, neovisno o vrsti tkiva (žljezdano ili masno) ni o strani na kojoj je izvršeno mjerenje (operirana ili kontralateralna dojka).
5. U pacijentica podvrgnutih poštednoj operaciji, sa ili bez radioterapije, kategorije gustoće dojke vrlo snažno pozitivno koreliraju između operirane i kontralateralne strane.
6. U pacijentica podvrgnutih poštednoj operaciji, sa ili bez radioterapije, prisustvo edema snažno negativno korelira s vremenom od završetka terapije.
7. U pacijentica podvrgnutih poštednoj operaciji, sa ili bez radioterapije, gustoća operirane dojke negativno korelira s vremenom od završetka terapije.

8. U pacijentica podvrgnutih poštudnoj operaciji, sa ili bez radioterapije, dob negativno korelira s gustoćom dojki i sa statusom nakon provedene kemoterapije.

8. SAŽETAK

Ključne riječi: Karcinom dojke, MR, DWI, ADC, Poštedna operacija dojke, Radioterapija

Uvod: Difuzijsko oslikavanje (DWI) s mjerenjem očiglednih koeficijenata difuzije (ADC) bi moglo poboljšati dijagnostičku vrijednost MR-a u otkrivanju lokalnog relapsa karcinoma dojke nakon poštedne operacije i radioterapije. Svrha ovog istraživanja je bila usporediti ADC vrijednost tkiva dojki koje su bile podvrgnute radioterapiji nakon poštedne operacije s vrijednošću na drugoj strani kako bi utvrdili postoji li signifikantna razlika. Dodatni cilj je bio utvrditi povezanost ADC-a s drugim osobinama pacijentica.

Materijali i metode: U ovo su prospektivno istraživanje uključene 124 žene kod kojih je bila učinjena poštedna operacija jedne dojke, uključujući 108 žena koje su bile podvrgnute radioterapiji. MR snimanje je izvršeno korištenjem uređaja jakosti polja 1,5 T. Za difuzijsko oslikavanje su korištene b-vrijednosti 0, 400, 800 i 1200 s/mm². ADC vrijednosti zdravog tkiva i lezija dojki su dobivene manualnim postavljanjem najvećih mogućih kružno oblikovanih regija od interesa bez parcijalnog volumnog učinka s okolnim tkivom. Tri su radiologa neovisno evaluirala T2 FS snimke kako bi utvrdili prisustvo postterapijskog edema na liječenoj strani, kao i T1 snimke kako bi procijenili gustoću dojki. Dobivene ADC vrijednosti na operiranoj i kontralateralnoj strani smo usporedili međusobno, kao i s nalazom edema, gustoćom dojki i ostalim osobinama pacijentica.

Rezultati: U pacijentica koje su bile podvrgnute radioterapiji, prosječni ADC žljezdanog parenhima je iznosio $1,994 \pm 0,363 \times 10^{-3} \text{ mm}^2/\text{s}$ u operiranoj i $1,709 \pm 0,307 \times 10^{-3} \text{ mm}^2/\text{s}$ u kontralateralnoj dojci. ADC žljezdanog parenhima je na operiranoj strani pozitivno korelirao s prisustvom postterapijskog edema, kao i s gustoćom dojke, dok je negativno korelirao s vremenom od završetka radioterapije.

Zaključci: Radioterapija nakon poštedne operacije je povezana s povišenjem ADC-a parenhima dojke, što znači i potencijalno veću razliku u ADC vrijednosti između invazivnog karcinoma i zdravog

parenhima. Ovo bi znanje moglo povećati osjetljivost i specifičnost difuzijskog oslikavanja za otkrivanje neoplastičnog recidiva te smanjiti učestalost nepotrebnih biopsija.

9. ABSTRACT

Title: Influence of radiotherapy on apparent diffusion coefficient value of normal breast tissue and lesions at MRI

Author: Niko Radović, 2020.

Keywords: Breast cancer, MRI, DWI, ADC, Breast conserving surgery, Radiotherapy

Introduction: Diffusion weighted imaging (DWI) accompanied by measurement of apparent diffusion coefficients (ADC) could improve the usefulness of MRI in detection of local relapse of cancer following breast conserving surgery (BCS) and radiotherapy. The aim of this study was to compare the ADC values of tissues on the side that underwent radiotherapy to values on the other side so as to determine whether a significant difference was present. An additional aim was to correlate the ADC values with different patient characteristics.

Materials and methods: 124 women with unilateral BCS were included in this prospective study, including 108 women who underwent radiotherapy. Images were obtained using a 1,5 T MRI system. DWI was performed at b-values 0, 400, 800 i 1200 s/mm². ADC values of different breast tissues were obtained by manually drawing circular regions of interest with the largest possible diameter which precluded partial volume averaging with other tissues. Three radiologists evaluated T2 FS and T1 weighted images to ascertain the presence of posttreatment edema and the category of breast density, respectively. ADC values were compared among different sides and types of tissue, as well as with the findings of edema, breast density, and other patient characteristics.

Results: In patients who underwent radiotherapy, mean ADC of fibroglandular tissue was $1,994 \pm 0,363 \times 10^{-3} \text{ mm}^2/\text{s}$ and $1,709 \pm 0,307 \times 10^{-3} \text{ mm}^2/\text{s}$ on the treated and the contralateral side, respectively. On the treated side, ADC correlated positively with edema and breast density, while showing a negative correlation with time elapsed since completion of radiotherapy.

Conclusions: Radiotherapy following BCS is associated with increased ADC values of fibroglandular tissue, implying a greater difference in ADC between invasive cancer and normal parenchyma. This could improve the sensitivity and specificity of DWI for detection of neoplastic recurrence and decrease the frequency of unnecessary biopsies.

10. POPIS LITERATURE

1. Brkljačić B, Brnić Z. Dojka. U: Hebrang A, Klarić-Čustović R. Radiologija. 3. izdanje. Zagreb: Medicinska naklada; 2007. Str. 349-362.
2. Krmpotić-Nemanić J. Dojka, mamma. U: Krmpotić-Nemanić J. Anatomija čovjeka. 5. izdanje. Zagreb: Medicinska naklada; 1993. Str. 524-528.
3. Manning J, Scutt D, Whitehouse G, Leinster S, Walton J. Asymmetry and the menstrual cycle. *Ethol Sociobiol.* 1996;7:129-143.
4. Reilley AF. Breast asymmetry: classification and management. *Aesthetic Surg J.* 2006;26:596-600.
5. Javed A, Lteif A. Development of the Human Breast. *Semin Plast Surg.* 2013; 27(1):5-12.
6. Stingl J. Estrogen and progesterone in normal mammary gland development and in cancer. *Horm Cancer* 2011;2(2):85-90.
7. Marshall WA, Tanner JM. Variations in pattern of pubertal changes in girls. *Arch Dis Child.* 1969;44(235):291-303.
8. Guyton AC, Hall JE. Trudnoća i laktacija. U: Guyton AC, Hall JE. Medicinska fiziologija. 9. izdanje. Zagreb: Medicinska naklada; 1999. Str. 904-917.
9. Sureshababu A, Tonner E, Flint DJ. Insulin-like growth factor binding proteins and mammary gland development. *Int J Dev Biol.* 2011;55(7-9):781-9.
10. Russo J, Russo IH. Development of the human breast. *Maturitas.* 2004;49(1):2-15.
11. Guray M, Sahin AA. Benign breast diseases: classification, diagnosis, and management. *Oncologist.* 2006;11(5):435-49.
12. Hartman LC, Sellers TA, Frost MH, i sur. Benign breast disease and the risk of breast cancer. *New England Journal of Medicine.* 2005;353(3):229-237.

13. Marshall MB, Moynihan JJ, Frost A, i sur. Ectopic breast cancer: case report and literature review. *Surg Oncol.* 1994;3:295-304.
14. Markopoulos C, Kouskos E, Kontzoglou K, i sur. Breast cancer in ectopic breast tissue. *Eur J Gynaecol Oncol.* 2001;22:157-159.
15. Foxman B, D'Arcy H, Gillespie B, i sur. Lactation mastitis: occurrence and medical management among 946 breastfeeding women in the United States. *Am J Epidemiol.* 2002;155:103-114.
16. Diesing D, Axt-Fliedner R, Hornung D, i sur. Granulomatous mastitis. *Arch Gynecol Obstet.* 2004;269:233-236.
17. Rahal RMS, de Freitas-Junior R, Paulinelli RR. Risk factors for duct ectasia. *Breast J.* 2005;11:262-265.
18. Onstad M, Stuckey A. Benign breast disorders. *Obstetrics and gynecology clinics of North America.* 2013;40(3):459-473.
19. Vorherr H. Fibrocystic breast disease: pathophysiology, pathomorphology, clinical picture, and management. *Am J Obstet Gynecol.* 1986;154:161-179.
20. Dupont WD, Page DL. Risk factors for breast cancer in women with proliferative breast disease. *N Engl J Med.* 1985;312:146-151.
21. Dupont WD, Parl FF, Hartmann WH, i sur. Breast cancer risk associated with proliferative breast disease and atypical hyperplasia. *Cancer.* 1993;71:1258-1265.
22. Palli D, Rosselli Del Turco M, Simoncini R, i sur. Benign breast disease and breast cancer: a case-control study in a cohort in Italy. *Int J Cancer.* 1991;47:703-706.
23. Marshall LM, Hunter DJ, Connolly JL, i sur. Risk of breast cancer associated with atypical hyperplasia of lobular and ductal types. *Cancer Epidemiol Biomarkers Prev.* 1997;6:297-301.
24. Pinder SE, Ellis IO. The diagnosis and management of pre-invasive breast disease: ductal carcinoma in situ (DCIS) and atypical ductal hyperplasia (ADH)--current definitions and classification. *Breast Cancer Res.* 2003;5:254-257.

25. Rabban JT, Sgroi DC. Sclerosing lesions of the breast. *Semin Diagn Pathol.* 2004;21:42-47.
26. Oyama T, Koerner FC. Noninvasive papillary proliferations. *Semin Diagn Pathol.* 2004;21:32-41.
27. Castro CY, Whitman GJ, Sahin AA. Pseudoangiomatous stromal hyperplasia of the breast. *Am J Clin Oncol.* 2002;25:213-216.
28. Carter BA, Page DL, Schuyler P, i sur. No elevation in long-term breast carcinoma risk for women with fibroadenomas that contain atypical hyperplasia. *Cancer.* 2001;92:30-36.
29. El-Wakeel H, Umpleby HC. Systematic review of fibroadenoma as a risk factor for breast cancer. *Breast.* 2003;12:302-307.
30. Hrvatski zavod za javno zdravstvo, Registar za rak Republike Hrvatske. Incidencija raka u Hrvatskoj 2015., Bilten 40, Zagreb; 2018.
31. Kumar V, Cotran RS, Robbins SL. Ženski spolni sustav i dojka. U: Kumar V, Cotran RS, Robbins SL. *Osnove patologije.* 5 izdanje. Zagreb: Školska knjiga; 2000, Str. 631-641.
32. Siegel R, Naishadham D, Jemal A. Cancer statistics, 2013. *CA Cancer J Clin.* 2013;63:11-30.
33. McCormack VA, dos Santos Silva I. Breast density and parenchymal patterns as markers of breast cancer risk: a meta-analysis. *Cancer Epidemiology Biomarkers & Prevention.* 2006;15(6):1159-1169.
34. Boyd NF, Guo H, Martin LJ, i sur. Mammographic density and the risk and detection of breast cancer. *New England Journal of Medicine.* 2007;356(3):227-236.
35. Tesic V, Kolaric B, Znaor A, Kuna SK, Brkljacic B. Mammographic density and estimation of breast cancer risk in intermediate risk population. *The Breast Journal.* 2013;19(2):71-78.
36. Wilkinson E, Clopton C, Gordonson J, Greene R, Hill A, Pike MC. Mammographic parenchymal pattern and the risk of breast cancer. *J Natl Cancer Inst.* 1977;59:1397-400.
37. Brisson J, Morrison AS, Kopans DB, i sur. Height and weight, mammographic features of breast tissue, and breast cancer risk. *Am J Epidemiol.* 1984;119:371-81.

38. Boyd NF, Lockwood GA, Byng JW, Tritchler DL, Yaffe MJ. Mammographic densities and breast cancer risk. *Cancer Epidemiol Biomark Prev.* 1998;7:1133-44.
39. Byrne C, Schairer C, Wolfe J, i sur. Mammographic features and breast cancer risk: effects with time, age and menopause status. *J Natl Cancer Inst.* 1995;87:1622-9.
40. Boyd NF, Byng JW, Jong RA, i sur. Quantitative classification of mammographic densities and breast cancer risk: results from the Canadian National Breast Screening Study. *J Natl Cancer Inst.* 1995;87:670-5.
41. Tice JA, Cummings SR, Ziv E, Kerlikowske K. Mammographic breast density and the Gail model for breast cancer risk prediction in a screening population. *Breast Cancer Res Treat.* 2005;94:115-22.
42. Vacek PM, Geller B. A prospective study of breast cancer risk using routine mammographic breast density measurements. *Cancer Epidemiol Biomarkers Prev.* 2004;13:715-22.
43. Kerlikowske K, Ichikawa L, Miglioretti DL, i sur. Longitudinal measurement of clinical mammographic breast density to improve estimation of breast cancer risk. *J Natl Cancer Inst.* 2007;99:386-95.
44. Scutt D, Lancaster GA, Manning JT. Breast asymmetry and predisposition to breast cancer. *Breast Cancer Res.* 2006;8(2):R14.
45. Curtis RE, Freedman DM, Ron E et al. *New Malignancies Among Cancer Survivors: SEER Cancer Registries, 1973-2000.* NIH: National Cancer Institute; 2006.
46. Shah R, Rosso K, Nathanson SD. Pathogenesis, prevention, diagnosis and treatment of breast cancer. *World J Clin Oncol.* 2014;5(3):283-98.
47. Guibout C, Adjadj E, Rubino C, i sur. Malignant breast tumors after radiotherapy for a first cancer during childhood. *J Clin Oncol.* 2005;23:197-204.

48. Magnus MC, Ping MA, Shen MM, Bourgeois J, Magnus JH. Effectiveness of Mammography Screening in Reducing Breast Cancer Mortality in Woman Aged 39-49 Years: A Meta-Analysis. *J Womens Health*. 2011;6:845-852.
49. Makki J. Diversity of Breast Carcinoma: Histological Subtypes and Clinical Relevance. *Clin Med Insights Pathol*. 2015;8: 23-31.
50. Farabegoli F, Champeme MH, Bieche I, Santini D, Ceccarelli C, Derenzini M. Genetic pathways in the evolution of breast ductal carcinoma in situ. *J Pathol*. 2002;196:280-6.
51. Farid M. *Essentials of Diagnostic Breast Pathology, Practical Approach*. 1st ed. Berlin: Springer; 2007.
52. Joe BN, Sickles EA. The evolution of breast imaging: past to present. *Radiology*. 2014;273(2):23-44.
53. Physician Insurers Association of America and American College of Radiology. *Practice standards claims survey*. Rockville, MD: Physician Insurers Association of America; 1997.
54. Singh H, Arora HS, Vij MS, i sur. Communication outcomes of critical imaging results in a computerized notification system. *J Am Med Informatics Assoc*. 2007;14:459-466.
55. American College of Radiology. *American College of Radiology Breast Imaging Reporting and Data System (BI-RADS)*. 5th ed. Reston, Va. American College of Radiology, 2003.
56. Schulz-Wendtland R, Fuchsjäger M, Wacker T, Hermann KP. Digital mammography: an update. *Eur J Radiol*. 2009;72(2):258-65.
57. Lokate M, Stellato RK, Veldhuis WB, Peeters PH, Van Gils CH. Age-related changes in mammographic density and breast cancer risk. *American journal of epidemiology*. 2013;178(1):101-109.
58. Price ER, Joe BN, Sickles EA. The developing asymmetry: revisiting a perceptual and diagnostic challenge. *Radiology*. 2015;274(3):642-651.

59. Covington MF, Pizzitola VJ, Lorans R, i sur. The Future of Contrast-Enhanced Mammography. *AJR Am J Roentgenol.* 2018;210(2):292-300.
60. Hooley RJ, Durand MA, Philpotts LE. Advances in Digital Breast Tomosynthesis. *AJR Am J Roentgenol.* 2017;208(2):256-266.
61. Raghu M, Durand MA, Andrejeva L, i sur. Tomosynthesis in the diagnostic setting: changing rates of BI-RADS final assessment over time. *Radiology.* 2016;281:54-61.
62. Schrading S, Distelmaier M, Dirrichs T, i sur. Digital breast tomosynthesis-guided vacuum-assisted breast biopsy: initial experience and comparison with prone stereotactic vacuum-assisted biopsy. *Radiology.* 2015;274:654-662.
63. Thigpen D, Kappler A, Brem R. The Role of Ultrasound in Screening Dense Breasts-A Review of the Literature and Practical Solutions for Implementation. *Diagnostics.* 2018;8(1):20.
64. Brkljacic B, Ivanac G. Ultrasonography of the breast. *Ultrasound Clinics.* 2014;9(3):391-427.
65. Shulman SG, March DE. Ultrasound-Guided Breast Interventions: Accuracy of Biopsy Techniques and applications in patient management. *Semin Ultrasound CT MRT.* 2006;27:298-307.
66. Brkljacic B, Huzjan-Korunic R, Pavic L. Ultrasound of the breast. U: Kurjak A, Chervenak F, Ur. Donald School Textbook of Ultrasound in Obstetrics and Gynaecology. New Delhi: Jaypee; 2007. Str. 950-70.
67. Kopans DB. Ultrasound and breast evaluation. U: Kopans DB, editor. Breast imaging. Philadelphia: Lippincott-Raven; 1998. Str. 439-41.
68. Kato Y, Ueno E, Kawauchi A, i sur. Diagnostic Guidelines for Non-mass Image Forming Lesions by Japan Association of Breast and Thyroid sonology (JABTS) and Japan Society of Ultrasonics in Medicine. *J med Ultrasonics.* 2002;29:450.
69. Uppal T. Tissue harmonic imaging. *Australas J Ultrasound Med.* 2015;13(2):29-31.

70. Stafford RJ, Whitman GJ. Ultrasound physics and technology in breast imaging. *Ultrasound Clin.* 2011;6(3):299-312.
71. Cosgrove DO, Kedar RP, Bamber JC, i sur. Breast diseases: color Doppler US in differential diagnosis. *Radiology.* 1993;189:99-104.
72. Athanasiou A, Tardivon A, Tanter M, i sur. Breast Lesions: Quantitative Elastography with Supersonic Shear Imaging – Preliminary Results. *Radiology.* 2010;256:297-303.
73. Tanter M, Bercoff J, Athanasiou A, i sur. Quantitative assessment of breast lesion viscoelasticity: initial clinical results using supersonic shear imaging. *Ultrasound Med Biol.* 2008;9:1373-86.
74. Barr RG, Destounis S, Lackey LB, Svensson WE, Balleyguier C, Smith CJ. Evaluation of breast lesions using sonographic elasticity imaging: a multicenter trial. *J Ultrasound Med.* 2012;31(2):281-7.
75. Berg WA, Cosgrove DO, Dore CJ, i sur. Shear-wave Elastography Improves the Specificity of Breast US: The BE1 Multinational Study of 939 Masses. *Radiology.* 2012; 262(2):435-49.
76. Džoić Dominković M, Ivanac G, Kelava T, Brkljačić B. Elastographic features of triple negative breast cancers. *European radiology.* 2015;26(4):1090-7.
77. Zhi H, Ou B, Luo BM, Feng X, Wen YL, Yang HY. Comparison of ultrasound elastography, mammography, and sonography in the diagnosis of solid breast lesions. *J Ultrasound Med.* 2007;26(6):807-15.
78. Brem RF, Tabár L, Duffy SW, i sur. Assessing improvement in detection of breast cancer with three-dimensional automated breast US in women with dense breast tissue: the SonoInsight Study. *Radiology.* 2015;274:663-673.
79. Giorgio R, Roberta C. *Enhancing the role of ultrasound with contrast agents.* Milan: Springer; 2006.

80. Hu Q, Wang XY, Zhu SY, Kang LK, Xiao YJ, Zheng HY. Meta-analysis of contrast-enhanced ultrasound for the differentiation of benign and malignant breast lesions. *Acta Radiol.* 2015;56(1):25-33.
81. Jiang YX, Liu H, Liu JB, Zhu QL, Sun Q, Chang XY. Breast tumor size assessment: comparison of conventional ultrasound and contrast-enhanced ultrasound. *Ultrasound Med Biol.* 2007;33:1873-81.
82. Corcioni B, Santilli L, Quercia S, i sur. Contrast-enhanced US and MRI for assessing the response of breast cancer to neoadjuvant chemotherapy. *J Ultrasound.* 2008;11:143-50.
83. Nykänen A, Arponen O, Sutela A, Vanninen R, Sudah M. Is there a Role for Contrast-enhanced Ultrasound in the Detection and Biopsy of MRI Only Visible Breast Lesions? *Radiol Oncol.* 2017;51(4):386-392.
84. Damadian RV. Tumor detection by nuclear magnetic resonance. *Science.* 1971;171(3976):1151-1153.
85. Lauterbur PC. Image formation by induced local interactions: examples of employing nuclear magnetic resonance. *Nature.* 1973;242(5394):190-191.
86. Runge VM, Nitz WR, Heverhagen JT. *The Physics of Clinical MR Taught Through Images.* 4th ed. New York: Thieme; 2018.
87. Cosottini M, Frosini D, Pesaresi I, i sur. MR Imaging of the Substantia Nigra at 7 T Enables Diagnosis of Parkinson Disease. *Radiology.* 2014;271(3):831-8.
88. Heywang SH, Hahn D, Schmidt H, i sur. MR imaging of the breast using gadolinium-DTPA. *J Comput Assist Tomogr.* 1986;10(2):199-204.
89. Mann RM, Cho N, Moy L. Breast MRI: State of the Art. *Radiology.* 2019;292(3):520-536.
90. Westra C, Dialani V, Mehta TS, Eisenberg RL. Using T2-weighted sequences to more accurately characterize breast masses seen on MRI. *AJR Am J Roentgenol.* 2014;202(3):183-90.

91. Kawashima H, Kobayashi-Yoshida M, Matsui O, Zen Y, Suzuki M, Inokuchi M. Peripheral hyperintense pattern on T2-weighted magnetic resonance imaging (MRI) in breast carcinoma: correlation with early peripheral enhancement on dynamic MRI and histopathologic findings. *J Magn Reson Imaging*. 2010;32(5):1117-23.
92. Baltzer PA, Yang F, Dietzel M, i sur. Sensitivity and specificity of unilateral edema on T2w-TSE sequences in MR-Mammography considering 974 histologically verified lesions. *Breast J*. 2010;16(3):233-9.
93. Cheon H, Kim HJ, Kim TH, i sur. Invasive Breast Cancer: Prognostic Value of Peritumoral Edema Identified at Preoperative MR Imaging. *Radiology*. 2018;287(1):68-75.
94. Panzironi G, Moffa G, Galati F, Marzocca F, Rizzo V, Pediconi F. Peritumoral edema as a biomarker of the aggressiveness of breast cancer: results of a retrospective study on a 3 T scanner. *Breast Cancer Res Treat*. 2020; 181(1):53-60.
95. Koyama H, Kobayashi N, Harada M, i sur. Significance of tumor-associated stroma in promotion of intratumoral lymphangiogenesis: pivotal role of a hyaluronan-rich tumor microenvironment. *Am J Pathol*. 2008;172(1):179-93.
96. Wei J, Chan HP, Helvie MA, i sur. Correlation between mammographic density and volumetric fibroglandular tissue estimated on breast MR images. *Med Phys*. 2004;31(4):933-42.
97. Tagliafico A, Tagliafico G, Astengo D, Airaldi S, Calabrese M, Houssami N. Comparative estimation of percentage breast tissue density for digital mammography, digital breast tomosynthesis, and magnetic resonance imaging. *Breast Cancer Res Treat*. 2013;138(1):311-7.
98. Pinker K, Helbich TH, Morris EA. The potential of multiparametric MRI of the breast. *Br J Radiol*. 2017;90(1069):20160715.
99. Folkman J. *Seminars in Medicine of the Beth Israel Hospital, Boston*. Clinical applications of research on angiogenesis. *N Engl J Med*. 1995;333(26):1757-63.

100. Kawamura A, Satake H1, Ishigaki S, i sur. Prediction of background parenchymal enhancement on breast MRI using mammography, ultrasonography, and diffusion-weighted imaging. Nagoya J Med Sci. 2015;77(3):425-37.
101. King V, Brooks JD, Bernstein JL, Reiner AS, Pike MC, Morris EA. Background parenchymal enhancement at breast MR imaging and breast cancer risk. Radiology. 2011;260(1):50-60.
102. Ray KM, Kerlikowske K, Lobach IV, i sur. Effect of Background Parenchymal Enhancement on Breast MR Imaging Interpretive Performance in Community-based Practices. Radiology. 2018;286(3):822-829.
103. Kuhl CK, Bieling HB, Gieseke J, i sur. Healthy premenopausal breast parenchyma in dynamic contrast-enhanced MR imaging of the breast: normal contrast medium enhancement and cyclical-phase dependency. Radiology. 1997;203(1):137-44.
104. Kajihara M, Goto M, Hirayama Y, i sur. Effect of the menstrual cycle on background parenchymal enhancement in breast MR imaging. Magn Reson Med Sci. 2013;12(1):39-45.
105. Dontchos BN, Rahbar H, Partridge SC, Lehman CD, DeMartini WB. Influence of Menstrual Cycle Timing on Screening Breast MRI Background Parenchymal Enhancement and Diagnostic Performance in Premenopausal Women. J Breast Imaging 2019;1(3):205-211.
106. Rahbar H, Partridge SC. Multiparametric MR imaging of breast cancer. Magn Reson Imaging Clin N Am. 2016;24(1):223-238.
107. Ha R, Sung J, Lee C, Comstock C, Wynn R, Morris E. Characteristics and outcome of enhancing foci followed on breast MRI with management implications. Clin Radiol. 2014;69(7):715-20.
108. Goto M, Ito H, Akazawa K, i sur. Diagnosis of breast tumors by contrast-enhanced MR imaging: Comparison between the diagnostic performance of dynamic enhancement patterns and morphologic features. J Magn Reson Imaging. 2007;25(1):104-112.
109. Liberman L, Morris EA, Lee MJY, i sur. Breast lesions detected by MR imaging: features and positive predictive value. AJR Am J Roentgenol. 2002;179(1):171-178.

110. Mahoney MC, Gatsonis C, Hanna L, DeMartini WB, Lehman C. Positive predictive value of BI-RADS MR imaging. *Radiology*. 2012;264(1):51-8.
111. Kuhl CK. Dynamic breast MRI. U: Morris EA, Liberman L. *Breast MRI: diagnosis and intervention*. New York: Springer; 2005. Str. 79-139.
112. Baltzer PA, Dietzel M. Breast lesions: diagnosis by using proton MR spectroscopy at 1.5 and 3.0 T—systematic review and meta-analysis. *Radiology*. 2013;267:735-46.
113. Meisamy S, Bolan PJ, Baker EH, i sur. Neoadjuvant chemotherapy of locally advanced breast cancer: predicting response with in vivo (1)H MR spectroscopy—a pilot study at 4 T. *Radiology*. 2004;233(2):424-31.
114. Ramadan S, Arm J, Silcock J, i sur. Lipid and Metabolite Deregulation in the Breast Tissue of Women Carrying BRCA1 and BRCA2 Genetic Mutations. *Radiology*. 2015;275(3):675-82.
115. Pinker K, Bogner W, Baltzer P, i sur. Improved differentiation of benign and malignant breast tumors with multiparametric 18fluorodeoxyglucose positron emission tomography magnetic resonance imaging: a feasibility study. *Clin Cancer Res*. 2014;20(13):3540-9.
116. Woodhams R, Ramadan S, Stanwell P, i sur. Diffusion-weighted imaging of the breast: principles and clinical applications. *Radiographics*. 2011;31(4):1059-84.
117. Partridge SC, McDonald ES. Diffusion weighted magnetic resonance imaging of the breast: protocol optimization, interpretation, and clinical applications. *Magn Reson Imaging Clin N Am*. 2013;21(3):601-24.
118. Kuroki Y, Nasu K. Advances in breast MRI: diffusion-weighted imaging of the breast. *Breast Cancer*. 2008;15(3):212-217.
119. Baltzer P, Mann RM, Lima M, i sur. Diffusion-weighted imaging of the breast—a consensus and mission statement from the EUSOBI International Breast Diffusion-Weighted Imaging working group. *Eur Radiol* 2020;30(3):1436-1450.

120. Xing D, Papadakis NG, Huang CL, Lee VM, Carpenter TA, Hall LD. Optimised diffusion-weighting for measurement of apparent diffusion coefficient (ADC) in human brain. *Magn Reson Imaging*. 1997;15(7):771-784.
121. Dorrius MD, Dijkstra H, Oudkerk M, Sijens PE. Effect of b value and pre-admission of contrast on diagnostic accuracy of 1.5-T breast DWI: a systematic review and meta-analysis. *Eur Radiol*. 2014;24(11):2835-2847.
122. Partridge SC, Singer L, Sun R, i sur. Diffusion-weighted MRI: influence of intravoxel fat signal and breast density on breast tumor conspicuity and apparent diffusion coefficient measurements. *Magn Reson Imaging*. 2011;29(9):1215-21.
123. Baron P, Dorrius MD, Kappert P, Oudkerk M, Sijens PE. Diffusion-weighted imaging of normal fibroglandular breast tissue: influence of microperfusion and fat suppression technique on the apparent diffusion coefficient. *NMR Biomed*. 2010;23(4):399-405.
124. Ramadan S, Mulkern RV. Comment on ADC reductions in postcontrast breast tumors. *J Magn Reson Imaging*. 2010;31(1):262.
125. Woodhams R, Kakita S, Hata H, i sur. Identification of residual breast carcinoma following neoadjuvant chemotherapy: diffusion-weighted imaging--comparison with contrast-enhanced MR imaging and pathologic findings. *Radiology*. 2010;254(2):357-66.
126. Arponen O, Sudah M, Masarwah A, i sur. Diffusion-Weighted Imaging in 3.0 Tesla Breast MRI: Diagnostic Performance and Tumor Characterization Using Small Subregions vs. Whole Tumor Regions of Interest. *PLoS One*. 2015;10(10):e0138702.
127. Bickel H, Pinker K, Polanec S, i sur. Diffusion-weighted imaging of breast lesions: Region-of-interest placement and different ADC parameters influence apparent diffusion coefficient values. *Eur Radiol*. 2017;27(5):1883-1892.

128. McDonald ES, Schopp JG, Peacock S, i sur. Diffusion-weighted MRI: association between patient characteristics and apparent diffusion coefficients of normal breast fibroglandular tissue at 3 T. *AJR Am J Roentgenol.* 2014;202(5):496-502.
129. Choi YJ, Chen JH, Yu HJ, Li Y, Su MY. Impact of Different Analytic Approaches on the Analysis of the Breast Fibroglandular Tissue Using Diffusion Weighted Imaging. *Biomed Res Int.* 2017;2017:1094354.
130. Ghosh K, Brandt KR, Reynolds C, i sur. Tissue composition of mammographically dense and non-dense breast tissue. *Breast Cancer Res Treat.* 2012;131(1):267-75.
131. Lin SJ, Cawson J, Hill P, i sur. Image-guided sampling reveals increased stroma and lower glandular complexity in mammographically dense breast tissue. *Breast Cancer Res Treat.* 2011;128(2):505-16.
132. Partridge SC, Murthy RS, Ziadloo A, White SW, Allison KH, Lehman CD. Diffusion tensor magnetic resonance imaging of the normal breast. *Magn Reson Imaging.* 2010;28(3):320-8.
133. Iacconi C, Thakur SB, Dershaw DD, Brooks J, Fry CW, Morris EA. Impact of fibroglandular tissue and background parenchymal enhancement on diffusion weighted imaging of breast lesions. *Eur J Radiol.* 2014;83(12):2137-2143.
134. Chen X, Li WL, Zhang YL, Wu Q, Guo YM, Bai ZL. Meta-analysis of quantitative diffusion-weighted MR imaging in the differential diagnosis of breast lesions. *BMC Cancer.* 2010;10:693.
135. Woodhams R, Kakita S, Hata H, i sur. Diffusion-weighted imaging of mucinous carcinoma of the breast: evaluation of apparent diffusion coefficient and signal intensity in correlation with histologic findings. *AJR Am J Roentgenol.* 2009;193(1):260-6.
136. Hatakenaka M, Soeda H, Yabuuchi H, i sur. Apparent diffusion coefficients of breast tumors: clinical application. *Magn Reson Med Sci.* 2008;7(1):23-9.

137. Costantini M, Belli P, Rinaldi P, i sur. Diffusion-weighted imaging in breast cancer: relationship between apparent diffusion coefficient and tumour aggressiveness. Clin Radiol. 2010;65(12):1005-12.
138. Razek AA, Gaballa G, Denewer A, Nada N. Invasive ductal carcinoma: correlation of apparent diffusion coefficient value with pathological prognostic factors. NMR Biomed. 2010;23(6):619-23.
139. Jeh SK, Kim SH, Kim HS, i sur. Correlation of the apparent diffusion coefficient value and dynamic magnetic resonance imaging findings with prognostic factors in invasive ductal carcinoma. J Magn Reson Imaging. 2011;33(1):102-9.
140. Choi SY, Chang YW, Park HJ, Kim HJ, Hong SS, Seo DY. Correlation of the apparent diffusion coefficient values on diffusion-weighted imaging with prognostic factors for breast cancer. Br J Radiol. 2012;85(1016):e474-9.
141. Kim SH, Cha ES, Kim HS, i sur. Diffusion-weighted imaging of breast cancer: correlation of the apparent diffusion coefficient value with prognostic factors. J Magn Reson Imaging. 2009;30(3):615-20.
142. Tan SL, Rahmat K, Rozalli FI, i sur. Differentiation between benign and malignant breast lesions using quantitative diffusion-weighted sequence on 3 T MRI. Clin Radiol. 2014;69(1):63-71.
143. Martincich L, Deantoni V, Bertotto I, i sur. Correlations between diffusion-weighted imaging and breast cancer biomarkers. Eur Radiol. 2012;22(7):1519-28.
144. Kim JY, Kim JJ, Hwangbo L, Kang T, Park H. Diffusion-weighted Imaging of Invasive Breast Cancer: Relationship to Distant Metastasis-free Survival. Radiology. 2019;291(2):300-307.
145. Youk JH, Son EJ, Chung J, Kim JA, Kim EK. Triple-negative invasive breast cancer on dynamic contrast-enhanced and diffusion-weighted MR imaging: comparison with other breast cancer subtypes. Eur Radiol. 2012;22(8):1724-34.

146. Vaupel P, Briest S, Höckel M. Hypoxia in breast cancer: pathogenesis, characterization and biological/therapeutic implications. *Wien Med Wochenschr.* 2002;152(13-14):334-42.
147. Mehrabi M, Amini F, Mehrabi S. Active Role of the Necrotic Zone in Desensitization of Hypoxic Macrophages and Regulation of CSC-Fate: A hypothesis. *Front Oncol.* 2018;8:235.
148. Karsch-Bluman A, Feiglin A, Arbib E, i sur. Tissue necrosis and its role in cancer progression. *Oncogene.* 2019;38(11):1920-1935.
149. Rahbar H, Partridge SC, Eby PR, i sur. Characterization of ductal carcinoma in situ on diffusion weighted breast MRI. *Eur Radiol.* 2011;21(9):2011-9.
150. Bickel H, Pinker-Domenig K, Bogner W, i sur. Quantitative apparent diffusion coefficient as a noninvasive imaging biomarker for the differentiation of invasive breast cancer and ductal carcinoma in situ. *Invest Radiol.* 2015;50(2):95-100.
151. Ding JR, Wang DN, Pan JL. Apparent diffusion coefficient value of diffusion-weighted imaging for differential diagnosis of ductal carcinoma in situ and infiltrating ductal carcinoma. *J Cancer Res Ther.* 2016;12(2):744-50.
152. Parikh U, Chhor CM, Mercado CL. Ductal Carcinoma In Situ: The Whole Truth. *AJR Am J Roentgenol.* 2018;210(2):246-255.
153. Iima M, Le Bihan D, Okumura R, i sur. Apparent diffusion coefficient as an MR imaging biomarker of low-risk ductal carcinoma in situ: a pilot study. *Radiology.* 2011;260(2):364-72.
154. Rahbar H, Partridge SC, Demartini WB, i sur. In vivo assessment of ductal carcinoma in situ grade: a model incorporating dynamic contrast-enhanced and diffusion-weighted breast MR imaging parameters. *Radiology.* 2012;263(2):374-82.
155. Yabuuchi H, Soeda H, Matsuo Y, i sur. Phyllodes tumor of the breast: correlation between MR findings and histologic grade. *Radiology.* 2006;241(3):702-9.

156. Kawashima H, Miyati T, Ohno N, i sur. Differentiation between phyllodes tumours and fibroadenomas using intravoxel incoherent motion magnetic resonance imaging: comparison with conventional diffusion-weighted imaging. *Br J Radiol.* 2018;91(1084):20170687.
157. Kamitani T, Matsuo Y, Yabuuchi H, i sur. Differentiation between benign phyllodes tumors and fibroadenomas of the breast on MR imaging. *Eur J Radiol.* 2014;83(8):1344-9.
158. Zhu Y, Zhang S, Liu P, Lu H, Xu Y, Yang WT. Solitary intraductal papillomas of the breast: MRI features and differentiation from small invasive ductal carcinomas. *AJR Am J Roentgenol.* 2012;199(4):936-42.
159. Atlas SW, DuBois P, Singer MB, Lu D. Diffusion measurements in intracranial hematomas: implications for MR imaging of acute stroke. *AJNR Am J Neuroradiol.* 2000;21(7):1190-4.
160. Parsian S, Rahbar H, Allison KH. Nonmalignant breast lesions: ADCs of benign and high-risk subtypes assessed as false-positive at dynamic enhanced MR imaging. *Radiology.* 2012;265(3):696-706.
161. Tsushima Y, Takahashi-Taketomi A, Endo K. Magnetic resonance (MR) differential diagnosis of breast tumors using apparent diffusion coefficient (ADC) on 1.5-T. *J Magn Reson Imaging.* 2009;30(2):249-55.
162. Bogner W, Gruber S, Pinker K, i sur. Diffusion-weighted MR for differentiation of breast lesions at 3.0 T: how does selection of diffusion protocols affect diagnosis? *Radiology.* 2009;253(2):341-51.
163. Shi RY, Yao QY, Wu LM, Xu JR. Breast Lesions: Diagnosis Using Diffusion Weighted Imaging at 1.5T and 3.0T-Systematic Review and Meta-analysis. *Clin Breast Cancer.* 2018;18(3):e305-e320.
164. Matsuoka A, Minato M, Harada M. Comparison of 3.0-and 1.5-tesla diffusion-weighted imaging in the visibility of breast cancer. *Radiat Med.* 2008;26(1):15-20.

165. Ei Khouli RH, Jacobs MA, Mezban SD. Diffusion-weighted imaging improves the diagnostic accuracy of conventional 3.0-T breast MR imaging. *Radiology*. 2010;256(1):64-73.
166. Peters NH, Borel Rinkes IH, Zuithoff NP, Mali WP, Moons KG, Peeters PH. Meta-analysis of MR imaging in the diagnosis of breast lesions. *Radiology*. 2008;246(1):116-124.
167. Kul S, Cansu A, Alhan E, Dinc H, Gunes G, Reis A. Contribution of diffusion-weighted imaging to dynamic contrast-enhanced MRI in the characterization of breast tumors. *AJR Am J Roentgenol*. 2011;196(1):210-217.
168. Yabuuchi H, Matsuo Y, Okafuji T, i sur. Enhanced mass on contrast-enhanced breast MR imaging: Lesion characterization using combination of dynamic contrast-enhanced and diffusion-weighted MR images. *J Magn Reson Imaging*. 2008;28(5):1157-1165.
169. Rahbar H, Zhang Z, Chenevert TL, i sur. Utility of Diffusion-weighted Imaging to Decrease Unnecessary Biopsies Prompted by Breast MRI: A Trial of the ECOG-ACRIN Cancer Research Group (A6702). *Clin Cancer Res*. 2019;25(6):1756-1765.
170. Fangberget A, Nilsen LB, Hole KH, i sur. Neoadjuvant chemotherapy in breast cancer-response evaluation and prediction of response to treatment using dynamic contrast-enhanced and diffusion-weighted MR imaging. *Eur Radiol*. 2011;21(6):1188-1199.
171. Chenevert TL, Stegman LD, Taylor JM, i sur. Diffusion magnetic resonance imaging: an early surrogate marker of therapeutic efficacy in brain tumors. *J Natl Cancer Inst*. 2000;92(24):2029-2036.
172. Warren RM, Bobrow LG, Earl HM, i sur. Can breast MRI help in the management of women with breast cancer treated by neoadjuvant chemotherapy? *Br J Cancer*. 2004;90(7):1349-1360.
173. Kuhl CK, Strobil K, Bieling H, Leutner C, Schild HH, Schrading S. Supplemental Breast MR Imaging Screening of Women with Average Risk of Breast Cancer. *Radiology*. 2017;283(2):361-370.

174. Gilliland FD, Joste N, Stauber PM, i sur. Biologic characteristics of interval and screen-detected breast cancers. *J Natl Cancer Inst.* 2000;92(9):743-749.
175. Kuhl CK, Schrading S, Strobil K, Schild HH, Hilgers RD, Bieling HB. Abbreviated breast magnetic resonance imaging (MRI): first postcontrast subtracted images and maximum-intensity projection-a novel approach to breast cancer screening with MRI. *J Clin Oncol.* 2014;32(22):2304-2310.
176. Woodhams R, Matsunaga K, Kan S, i sur. ADC mapping of benign and malignant breast tumors. *Magn Reson Med Sci.* 2005;4(1):35-42.
177. McDonald ES, Hammersley JA, Chou SH, i sur. Performance of DWI as a Rapid Unenhanced Technique for Detecting Mammographically Occult Breast Cancer in Elevated-Risk Women With Dense Breasts. *AJR Am J Roentgenol.* 2016;207(1):205-216.
178. Yabuuchi H, Matsuo Y, Sunami S, i sur. Detection of non-palpable breast cancer in asymptomatic women by using unenhanced diffusion-weighted and T2-weighted MR imaging: comparison with mammography and dynamic contrast-enhanced MR imaging. *Eur Radiol.* 2011;21(1):11-17.
179. Kang BJ, Lipson JA, Planey KR, i sur. Rim sign in breast lesions on diffusion-weighted magnetic resonance imaging: diagnostic accuracy and clinical usefulness. *J Magn Reson Imaging.* 2015;41(3):616-623.
180. An YY, Kim SH, Kang BJ. Differentiation of malignant and benign breast lesions: Added value of the qualitative analysis of breast lesions on diffusion-weighted imaging (DWI) using readout-segmented echo-planar imaging at 3.0 T. *PLoS One.* 2017;12(3):e0174681.
181. Radovic N, Ivanac G, Divjak E, Biondic I, Bulum A, Brkljacic B. Evaluation of Breast Cancer Morphology Using Diffusion-Weighted and Dynamic Contrast-Enhanced MRI: Intermethod and Interobserver Agreement. *J Magn Reson Imaging.* 2019;49(5):1381-1390.

182. Bogner W, Pinker K, Zaric O, i sur. Bilateral diffusion-weighted MR imaging of breast tumors with submillimeter resolution using readout-segmented echo-planar imaging at 7 T. *Radiology*. 2015;274(1):74-84.
183. Partridge SC, Ziadloo A, Murthy R, i sur. Diffusion tensor MRI: preliminary anisotropy measures and mapping of breast tumors. *J Magn Reson Imaging*. 2010;31(2):339-347.
184. Eyal E, Shapiro-Feinberg M, Furman-Haran E, i sur. Parametric diffusion tensor imaging of the breast. *Invest Radiol*. 2012;47(5):284-291.
185. Baltzer PA, Schäfer A, Dietzel M, i sur. Diffusion tensor magnetic resonance imaging of the breast: a pilot study. *Eur Radiol*. 2011;21(1):1-10.
186. Jiang R, Ma Z, Dong H, Sun S, Zeng X, Li X. Diffusion tensor imaging of breast lesions: evaluation of apparent diffusion coefficient and fractional anisotropy and tissue cellularity. *Br J Radiol*. 2016;89(1064):20160076.
187. Le Bihan D, Breton E, Lallemand D, Grenier P, Cabanis E, Laval-Jeantet M. MR imaging of intravoxel incoherent motions: application to diffusion and perfusion in neurologic disorders. *Radiology*. 1986;161(2):401-407.
188. Bokacheva L, Kaplan JB, Giri DD, i sur. Intravoxel incoherent motion diffusion-weighted MRI at 3.0 T differentiates malignant breast lesions from benign lesions and breast parenchyma. *J Magn Reson Imaging*. 2014;40(4):813-823.
189. Iima M, Yano K, Kataoka M, i sur. Quantitative non-Gaussian diffusion and intravoxel incoherent motion magnetic resonance imaging: differentiation of malignant and benign breast lesions. *Invest Radiol*. 2015;50(4):205-211.
190. Cho GY, Moy L, Kim SG, i sur. Evaluation of breast cancer using intravoxel incoherent motion (IVIM) histogram analysis: comparison with malignant status, histological subtype, and molecular prognostic factors. *Eur Radiol*. 2016;26(8):2547-2558.

191. Liu C, Wang K, Chan Q, i sur. Intravoxel incoherent motion MR imaging for breast lesions: comparison and correlation with pharmacokinetic evaluation from dynamic contrast-enhanced MR imaging. *Eur Radiol.* 2016;26(11):3888-3898.
192. Christou A, Ghiatas A, Priovolos D, Veliou K, Bougias H. Accuracy of diffusion kurtosis imaging in characterization of breast lesions. *Br J Radiol.* 2017;90(1073):20160873.
193. Wu D, Li G, Zhang J, Chang S, Hu J, Dai Y. Characterization of breast tumors using diffusion kurtosis imaging (DKI). *PLoS One.* 2014;9(11):e113240.
194. Gulani V, Calamante F, Shellock FG, Kanal E, Reeder SB; International Society for Magnetic Resonance in Medicine. Gadolinium deposition in the brain: summary of evidence and recommendations. *Lancet Neurol.* 2017;16(7):564-570.
195. Schwartz GF, Veronesi U, Clough KB, i sur. Consensus conference on breast conservation. *J Am Coll Surg.* 2006;203(2):198-207.
196. Newman LA, Kuerer HM. Advances in breast conservation therapy. *J Clin Oncol.* 2005;23(8):1685-1697.
197. Fajdic J, Djurovic D, Gotovac N, Hrgovic Z. Criteria and procedures for breast conserving surgery. *Acta Inform Med.* 2013;21(1):16-19.
198. Veronesi U, Volterrani F, Luini A, i sur. Quadrantectomy versus lumpectomy for small size breast cancer. *Eur J Cancer.* 1990;26(6):671-673.
199. Brekelmans CT, Voogd AC, Botke G, i sur. Family history of breast cancer and local recurrence after breast-conserving therapy. The Dutch Study Group on Local Recurrence after Breast Conservation (BORST). *Eur J Cancer.* 1999;35(4):620-626.
200. Sasson AR, Fowble B, Hanlon AL, i sur. Lobular carcinoma in situ increases the risk of local recurrence in selected patients with stages I and II breast carcinoma treated with conservative surgery and radiation. *Cancer.* 2001;91(10):1862-1869.

201. Jobsen JJ, van der Palen J, Ong F, Meerwaldt JH. The value of a positive margin for invasive carcinoma in breast-conservative treatment in relation to local recurrence is limited to young women only. *Int J Radiat Oncol Biol Phys.* 2003;57(3):724-731.
202. Arriagada R, Lê MG, Guinebretière JM, Dunant A, Rochard F, Tursz T. Late local recurrences in a randomised trial comparing conservative treatment with total mastectomy in early breast cancer patients. *Ann Oncol.* 2003;14(11):1617-1622.
203. Fisher B, Brown A, Mamounas E, et al. Effect of preoperative chemotherapy on local-regional disease in women with operable breast cancer: findings from National Surgical Adjuvant Breast and Bowel Project B-18. *J Clin Oncol.* 1997;15(7):2483-2493.
204. Fisher B, Bryant J, Wolmark N, et al. Effect of preoperative chemotherapy on the outcome of women with operable breast cancer. *J Clin Oncol.* 1998;16(8):2672-2685.
205. Wolmark N, Wang J, Mamounas E, Bryant J, Fisher B. Preoperative chemotherapy in patients with operable breast cancer: nine-year results from National Surgical Adjuvant Breast and Bowel Project B-18. *J Natl Cancer Inst Monogr.* 2001;(30):96-102.
206. Vinh-Hung V, Verschraegen C. Breast-conserving surgery with or without radiotherapy: pooled-analysis for risks of ipsilateral breast tumor recurrence and mortality. *J Natl Cancer Inst.* 2004;96(2):115-121.
207. Rakovitch E, Nofech-Mozes S, Hanna W, et al. Omitting radiation therapy after lumpectomy for pure DCIS does not reduce the risk of salvage mastectomy. *Breast.* 2018;37:181-186.
208. Meirovitz A, Rennert HS, Peretz T, Salmon A, Rennert G. The margins effect: Residual tumor after breast conserving surgery. *J Clin Oncol.* 2007;25:11045
209. Lichter AS, Lippman ME, Danforth DN Jr, et al. Mastectomy versus breast-conserving therapy in the treatment of stage I and II carcinoma of the breast: a randomized trial at the National Cancer Institute. *J Clin Oncol.* 1992;10(6):976-983.

210. Park CC, Mitsumori M, Nixon A, i sur. Outcome at 8 years after breast-conserving surgery and radiation therapy for invasive breast cancer: influence of margin status and systemic therapy on local recurrence. *J Clin Oncol.* 2000;18(8):1668-1675.
211. Veronesi U, Marubini E, Mariani L, i sur. Radiotherapy after breast-conserving surgery in small breast carcinoma: long-term results of a randomized trial. *Ann Oncol.* 2001;12(7):997-1003.
212. Meric F, Mirza NQ, Vlastos G, i sur. Positive surgical margins and ipsilateral breast tumor recurrence predict disease-specific survival after breast-conserving therapy. *Cancer.* 2003;97(4):926-933.
213. Drukteinis JS, Gombos EC, Raza S, Chikarmane SA, Swami A, Birdwell RL. MR imaging assessment of the breast after breast conservation therapy: distinguishing benign from malignant lesions. *Radiographics.* 2012;32(1):219-234.
214. Nunes LW, Schnall MD, Orel SG. Update of breast MR imaging architectural interpretation model. *Radiology.* 2001;219(2):484-494.
215. Schnall MD, Blume J, Bluemke DA, i sur. Diagnostic architectural and dynamic features at breast MR imaging: multicenter study. *Radiology.* 2006;238(1):42-53.
216. Brennan S, Liberman L, Dershaw DD, Morris E. Breast MRI screening of women with a personal history of breast cancer. *AJR Am J Roentgenol.* 2010;195(2):510-516.
217. Gweon HM, Cho N, Han W, i sur. Breast MR imaging screening in women with a history of breast conservation therapy. *Radiology.* 2014;272(2):366-373.
218. Solomon B, Orel S, Reynolds C, Schnall M. Delayed development of enhancement in fat necrosis after breast conservation therapy: a potential pitfall of MR imaging of the breast. *AJR Am J Roentgenol.* 1998;170(4):966-968.
219. Brennan S, Liberman L, Dershaw DD, Morris E. Breast MRI screening of women with a personal history of breast cancer. *AJR Am J Roentgenol.* 2010;195(2):510-516.

220. Taboada JL, Stephens TW, Krishnamurthy S, Brandt KR, Whitman GJ. The many faces of fat necrosis in the breast. *AJR Am J Roentgenol*. 2009;192(3):815-825.
221. Vasei N, Shishegar A, Ghalkhani F, Darvishi M. Fat necrosis in the Breast: A systematic review of clinical [published correction appears in *Lipids Health Dis*. 2019 Aug 1;18(1):158]. *Lipids Health Dis*. 2019;18(1):139.
222. Li J, Dershaw DD, Lee CH, Joo S, Morris EA. Breast MRI after conservation therapy: usual findings in routine follow-up examinations [published correction appears in *AJR Am J Roentgenol*. 2010 Oct;195(4):1043. Lee, Carol F [corrected to Lee, Carol H]]. *AJR Am J Roentgenol*. 2010;195(3):799-807.
223. O'Flynn EA, Wilson RM, Allen SD, Locke I, Scurr E, deSouza NM. Diffusion-weighted imaging of the high-risk breast: Apparent diffusion coefficient values and their relationship to breast density. *J Magn Reson Imaging*. 2014;39(4):805-811.
224. Bajaj P, Iacconi C, Dershaw DD, Morris EA. Diffusion-Weighted MRI of the Breast in Women with a History of Mantle Radiation: Does Radiation Alter Apparent Diffusion Coefficient? *J Breast Imaging*. 2019;1(3):212-216.
225. Morrow M, Strom EA, Bassett LW, i sur. Standard for breast conservation therapy in the management of invasive breast carcinoma. *CA Cancer J Clin*. 2002;52(5):277-300.
226. Volders JH, Negenborn VL, Spronk PE, i sur. Breast-conserving surgery following neoadjuvant therapy-a systematic review on surgical outcomes [published correction appears in *Breast Cancer Res Treat*. 2018 Jan 11;:]. *Breast Cancer Res Treat* 2018;168(1):1-12.
227. Gigli S, Amabile MI, Di Pastena F, i sur. Magnetic Resonance Imaging after Breast Oncoplastic Surgery: An Update. *Breast Care (Basel)*. 2017;12(4):260-265.
228. Chen JH, Nie K, Bahri S, i sur. Decrease in breast density in the contralateral normal breast of patients receiving neoadjuvant chemotherapy: MR imaging evaluation. *Radiology*. 2010;255(1):44-52.

229. Heller SL, Young Lin LL, Melsaether AN, Moy L, Gao Y. Hormonal Effects on Breast Density, Fibroglandular Tissue, and Background Parenchymal Enhancement. *Radiographics*. 2018;38(4):983-996.

11. ŽIVOTOPIS

Rođen sam u Dubrovniku 1. srpnja 1982. godine. Odrastao sam u Dubrovniku, gdje sam pohađao osnovnu i srednju školu. 1999. godine sam osvojio prvo mjesto na državnom natjecanju iz biologije. Također sam se tri puta kvalificirao za državno natjecanje iz fizike. 2001. godine sam maturirao na prirodoslovno-matematičkom smjeru Gimnazije Dubrovnik. Medicinski fakultet sam upisao u Zagrebu 2001. godine. U tijeku studija bio sam demonstrator na katedri za neuroznanost. Diplomirao sam 2008. godine. Pripravnički staž sam odradio 2008./2009. godine u Kliničkom bolničkom centru „Sestre Milosrdnice“, a stručni sam ispit položio 2010. godine. U ožujku 2011. godine započeo sam specijalizaciju iz radiologije na Kliničkom zavodu za dijagnostičku i intervencijsku radiologiju Kliničke bolnice „Dubrava“. Specijalistički ispit sam položio u lipnju 2015. godine. U rujnu 2013. godine upisao sam doktorski studij „Biomedicina i zdravstvo“ na Medicinskom fakultetu u Zagrebu.

Radim kao specijalist radiologije na Kliničkom zavodu za dijagnostičku i intervencijsku radiologiju Kliničke bolnice „Dubrava“. Član sam Hrvatske liječnike komore, Hrvatskog društva radiologa i Europskog društva radiologije.

Aktivno sam sudjelovao na više domaćih i međunarodnih kongresa, stručnih sastanaka i radionica. Također sam objavio više znanstvenih radova kao prvi autor ili koautor, pri čemu sam prvi autor jednog rada koji je citiran u *Current Contents*.