

Radiološke metode u dijagnostici promjena limfnih čvorova

Šarčević, Snježana

Master's thesis / Diplomski rad

2020

Degree Grantor / Ustanova koja je dodijelila akademski / stručni stupanj: **University of Zagreb, School of Medicine / Sveučilište u Zagrebu, Medicinski fakultet**

Permanent link / Trajna poveznica: <https://um.nsk.hr/um:nbn:hr:105:274546>

Rights / Prava: [In copyright](#) / [Zaštićeno autorskim pravom.](#)

Download date / Datum preuzimanja: **2024-08-15**



Repository / Repozitorij:

[Dr Med - University of Zagreb School of Medicine Digital Repository](#)



**SVEUČILIŠTE U ZAGREBU
MEDICINSKI FAKULTET**

Snježana Šarčević

**Radiološke metode u dijagnostici promjena
limfnih čvorova**

DIPLOMSKI RAD



Zagreb, 2020.

Ovaj diplomski rad izrađen je na Kliničkom zavodu za dijagnostičku i intervencijsku radiologiju Kliničke bolnice Dubrava pod vodstvom doc. dr. sc. Gordane Ivanac i predan je na ocjenu u akademskoj godini 2019./2020.

POPIS KRATICA

ACR – American College of Radiology

ADC – apparent diffusion coefficient

AJCC – American Joint Committee on Cancer

ALND – axillary lymph node dissection

ASCO – American Society of Clinical Oncology

BMI – body mass index

CD – Color Doppler

CDFI – color doppler flow imaging

CDUS – Color Doppler ultrazvuk

CE-EUS – contrast-enhanced endoscopic ultrasound

CE-MRL – contrast-enhanced MR lymphography

CESM – contrast-enhanced spectral mammography

CEUS- contrast-enhanced ultrasound

CNB – core needle biopsy

CT – kompjuterizirana tomografija

DLBCL – difuzni limfom velikih B–stanica

DBT – digital breast tomosynthesis

DCE – dynamic contrast enhanced

DWI – diffusion weighted imaging

DWI – diffusion weighted imaging

EBV – Epstein-Barr virus

EUS – endoskopski ultrazvuk

FFDM – full field digital mammography

FL – folikularni limfom

FNA- fine needle aspiration

HL – Hodgkin limfom

HNSCC – head and neck squamous cell carcinoma

HU – Hounsfield unit

IMN – internal mammary node

IR – inversion recovery

LAP – limfadenopatija

LČ – limfni čvor

MR – magnetska rezonancija

NHBF – non-hilar blood flow

NHL- non-Hodgkin limfom

NPV – negativna prediktivna vrijednost

NSCLC – nonsmall cell lung carcinoma

PD – Power Doppler

PET – positron emission tomography

PI – pulsatility indeks

PPV – pozitivna prediktivna vrijednost

PTC – papillary thyroid cancer

PTC – papillary thyroid carcinoma

RI – resistance indeks

SCLC – small lung cell carcinoma

SE – strain elastography

SFM – screen film mammography

SLN – sentinel lymph node

SLND – sentinel lymph node dissection

SPECT – single-photon emission computed tomography

SSI - Supersonic Shear Wave Imaging

STIR – short tau inversion recovery

SWE – shear wave elastography

TB – tuberkuloza

TE – transient elastography

TIC – time intensity curve

TTP – time to peak

UCA – ultrasound contrast agents

UGFNA – ultrasound guided fine needle aspiration

USPIO – ultrasmall superparamagnetic iron oxide particles

UZV – ultrazvuk

SADRŽAJ

SAŽETAK.....	
SUMMARY.....	
1. UVOD.....	1
1.1. ANATOMIJA.....	1
1.2. LIMFADENOPATIJA.....	2
1.2.1. PERIFERNA LIMFADENOPATIJA.....	3
1.2.2. GENERALIZIRANA LIMFADENOPATIJA.....	5
1.2.3. LIMFADENOPATIJA U DJECE.....	6
1.2.4. BENIGNA LIMFADENOPATIJA.....	7
1.2.5. MALIGNA LIMFADENOPATIJA.....	8
2. RADIOLOŠE METODE U DIJAGNOSTICI PROMJENA PROMIJENA LIMFNIH ČVOROVA.....	10
2.1. RTG.....	10
2.2. UTRAZVUK.....	10
2.2.1. Doppler UZV.....	12
2.2.2. Elastografija.....	14
2.2.3. CEUS.....	16
2.2.4. Endoskopski UZV.....	17
2.2.5. Ultrazvučno vođena FNA i CNB.....	18
2.3. CT.....	19
2.4. MR.....	20
2.4.1. MRI s kontrastom na bazi gadolinija.....	21
2.4.2. USPIO kontrastna metoda.....	22
2.5. FUNKCIONALNE METODE.....	23
3. DIJAGNOSTIKA ČVOROVA VRATA.....	26
3.1. ULTRAZVUK VRATA.....	30
3.1.1. Metastaze.....	31
3.1.2. Limfomi.....	34
3.1.3. Infekcije.....	35
3.2. KOMPJUTERIZIRANA TOMOGRAFIJA VRATA	36

3.2.1. Metastaze	36
3.2.2. Limfomi.....	38
3.2.3. Kalcifikati.....	39
3.2.4. Infekcije.....	39
3.3. MAGNETSKA REZONANCIJA VRATA.....	40
4. DIJAGNOSTIKA AKSILARNIH ČVOROVA U KARCINOMU DOJKE.....	43
4.1. ANATOMIJA.....	43
4.2. BIOPSIJA SENTINEL ČVORA.....	45
4.3. EVALUACIJA UNUTARNJEG TORAKALNOG LANCA.....	48
4.4. MAMOGRAFIJA.....	49
4.5. UZV AKSILA.....	50
4.5.1. CEUS.....	52
4.5.2. Potvrda nalaza pomoću UG-FNA i UG-CNB.....	53
4.6. MAGNETSKA REZONANCIJA	54
4.7. PET/CT.....	56
4.8. SPECT/CT.....	57
4.9. OTKRIVANJE RECIDIVA.....	57
5. ZAKLJUČAK.....	59
6. ZAHVALE.....	60
7. ŽIVOTOPIS.....	61
8. POPIS LITERATURE.....	62

SAŽETAK

Naslov: Radiološke metode u dijagnostici promjena limfnih čvorova

Autor rada: Snježana Šarčević

Uloga radioloških slikovnih metoda od iznimnog je značaja u dijagnostici promjena limfnih čvorova, razlikovanju benignih i malignih lezija te procjeni proširenosti malignih procesa, što izravno utječe na prognozu i odabir prikladnog terapijskog postupka. Važno je poznavati karakteristike malignih lezija, kao i fiziološke procese te karakteristike benignih lezija limfnih čvorova kako bi ih mogli razlučiti. Nažalost, manifestacije benignih i malignih lezija često se preklapaju te je za postavljanje konačne dijagnoze potreban patohistološki pregled uzorka tkiva tj. biopsija. Diferencijaciju benignih od malignih promjena putem radioloških metoda pomažu brojne smjernice i kriteriji koji objedinjujući morfološke značajke i značajke veličine pokušavaju postići što veću specifičnost i osjetljivost. U ovom radu autor će se osvrnuti na mogućnosti suvremenih slikovnih metoda u rutinskoj upotrebi od kojih kao najvažnije navodi ultrazvuk, magnetsku rezonanciju i kompjuteriziranu tomografiju. Ubrzanim razvojem tehnologije dolazi do proširenja dijagnostičkih mogućnosti te u upotrebu ulaze i novije metode poput elastografije, endoskopskog UZV, ultrazvuka pojačanog kontrastom i primjena USPIO čestica u MR snimanju. Limfni sustav čovjeka sastoji se od komplicirane mreže limfnih žila i čvorova koji dreniraju pojedine organe. Bolesti limfnog čvora očituju se limfadenopatijom tj. povećanjem veličine čvora. Limfni čvor može biti zahvaćen infekcijom, što rezultira reaktivnom hiperplazijom čvora ili malignim tumorom. Neoplazme nastaju primarno, malignom alteracijom limfoidnih stanica ili se pak radi o metastazama udaljenih tumora. Poznavanje anatomije i drenažnih puteva limfnih čvorova od velike je važnosti u procjeni širenja malignih bolesti, jer su limfni čvorovi prvo mjesto širenja u većine tumora. Kako bi se navedeno demonstriralo, rad se posebno usredotočuje na specifičnu problematiku dviju regija limfnih čvorova tijela: cervikalne limfne čvorove, koji čine većinu limfadenopatija i aksilarne limfne čvorove, čija je važnost u određivanju stadija karcinoma dojke.

Ključne riječi: limfni čvor, limfadenopatija, limfom, metastaza, planocelularni karcinom, karcinom dojke, ultrazvuk, magnetska rezonancija, kompjuterizirana tomografija

SUMMARY

Title: Radiological methods in lymph node diagnosis

Author: Snježana Šarčević

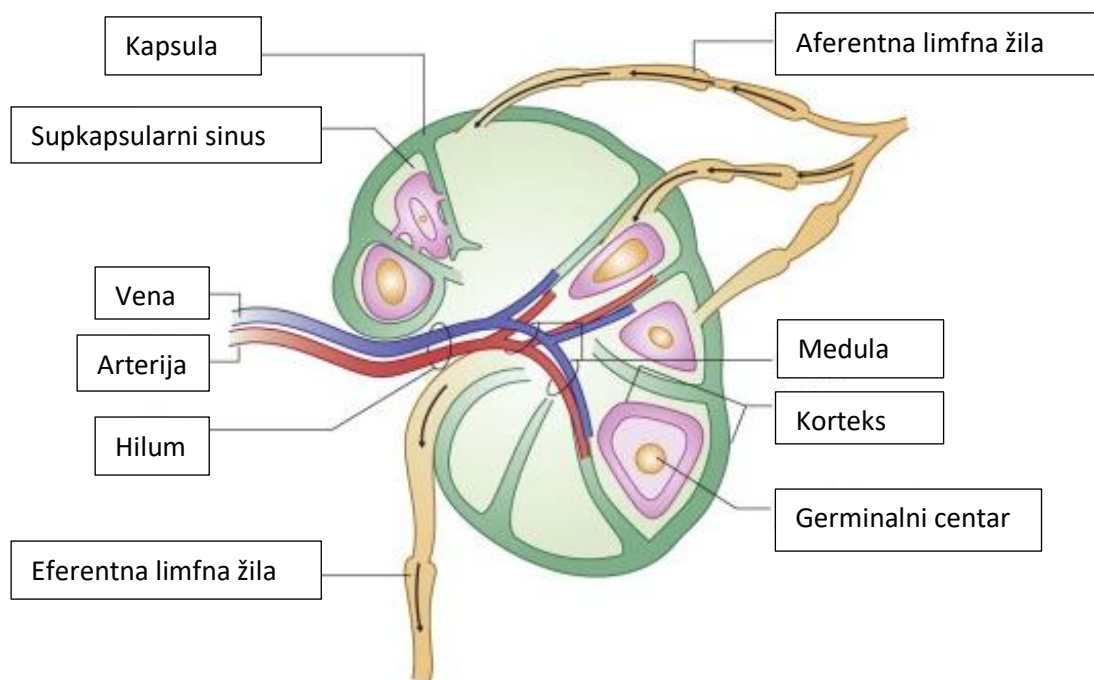
Radiological imaging methods are of grave importance in the diagnosis of lymph node changes, distinguishing between benign and malignant lesions and assessing the extent of malignant process, which directly affects the prognosis and selection of appropriate therapeutic procedure. It is important to know the characteristics of malignant lesions, as well as physiological processes, and characteristics of benign lymph node lesions in order to discriminate between the two. Unfortunately, the manifestations of benign and malignant lesions often overlap, and a pathohistological examination of a tissue sample, ie a biopsy, is required to make the final diagnosis. The differentiation of benign from malignant changes by radiological methods is aided by a number of guidelines and criteria which, by combining morphological and size characteristics, try to achieve highest possible specificity and sensitivity. This paper will look at the ability of imaging methods in routine use, the most important of which are ultrasound, magnetic resonance imaging and computed tomography. With the rapid development of technology, diagnostic possibilities are expanding, and newer methods such as elastography, endoscopic ultrasound, contrast-enhanced ultrasound and the use of USPIO particles in MR imaging are being implemented. The human lymphatic system consists of a complicated network of lymph vessels and nodes that drain individual organs. Lymph node diseases manifest by lymphadenopathy, ie an increase in the size of the node. The lymph node can be affected by infection, resulting in reactive node hyperplasia or a malignant tumor. Neoplasms occur primarily, due to malignant alteration of lymphoid cells or as metastases of distant tumors. Knowledge of the anatomy and drainage pathways of lymph nodes is of great value in assessing the spread of malignant diseases, as the lymph nodes are the first site of spread in most tumors. To demonstrate this, this paper will focus on the specific issues of two regions: cervical lymph nodes, which make up most lymphadenopathy cases, and axillary lymph nodes, whose importance lies in staging breast cancer.

Key words: lymph node, lymphadenopathy, lymphoma, metastasis, squamous cell carcinoma, breast cancer, ultrasound, magnetic resonance imaging, computed tomography

1. UVOD

1.1. ANATOMIJA

Prosječna odrasla osoba ima 400 do 450 limfnih čvorova. Limfni čvorovi su inkapsulirane nakupine limfnog tkiva ovoidnog oblika, u stanju mirovanja veličine 0,25- 1 cm u dijametru. (1) Unutar čvora vidljive su tri mikroanatomске regije: a) korteks koji se sastoji od B limfocita koji formiraju folikule, b) parakorteks je glavno područje nakupljanja zrelih i nezrelih T limfocita i tvori interfolikularno tkivo koje okružuje medulu protežući se dublje u parenhim, c) medula u kojoj se nalaze krvne žile i sinusi koji međusobno konvergiraju tvoreći hilum. (2) Septa koja se iz vezivne kapsule prožima u unutrašnjost čvora daje okvir staničnim elementima. Brojne aferentne limfne žile dreniraju se u supkapsularni sinus. Antigeni materijal ovim putem reagira sa sastavnicama limfnog tkiva. Limfa zatim prolazi medularnim sinusima koji na razini hiluma čvora tvore eferentnu limfnu žilu. Svaki čvor ima svoju krvnu opskrbu preko specifičnih ogranaka arterija i vena koje ulaze i napuštaju čvor na razini hiluma, dalje prolazeći kroz čvor uz longitudinalnu os unutar medule. Korteks je uglavnom avaskularan, a opskrbljuje se krvlju preko centralnih medularnih žila. Stoga se kontrastno sredstvo za vizualizaciju čvora može primijeniti preko limfnog ili arteriovenskog puta. (3) (1) Samo je četvrtina limfnih čvorova smještena dovoljno površno da omogući palpaciju, oni prate tok površnih vena te su vidljivi kad su uvećani. To je 30 čvorova u ruci i aksili, 20 u nozi i 60-70 u području glave i vrata. Jedine skupine dubokih čvorova dostupne palpaciji su duboki cervikalni čvorovi (uz karotidnu arteriju i jugularnu venu, ispod sternokleidomastoidnog mišića) te aksilarni čvorovi. Pristup ostalim čvorovima omogućuju nam slikovne metode. (4) Limfna drenaža tijela podijeljena je u 7 regija koje se dreniraju u velike vene uz bazu vrata. Oko 10% intersticijske tekućine drenira se natrag u vensku cirkulaciju preko limfnih kapilara. Limfa se preko kapilara, pa zatim i većih limfnih žila drenira u cisternu chyli i dva limfna voda koji utječu u venski kut (sjecište *v. subclavie* (lat.) i unutarnje jugularne vene). *Ductus lymphaticus dexter* (lat.) sakuplja limfu s područja desnog gornjeg kvadranta tijela što uključuje desnu polovicu toraksa, desnu ruku, desnu stranu glave i vrata. Veći, ljevostrani *ductus thoracicus* (lat.) drenira ostatak tijela. Pri tome limfni čvorovi djeluju poput barijera na putu limfne drenaže. (3)



Slika 1. Prikaz strukture limfnog čvora. Prema: Rhian R. *Clinical ultrasound*, 3. izd. (2011.), str 921.

1.2. LIMFADENOPATIJA

Kao odgovor na unos nepoznatog antigena dolazi do povećanja broja stanica odgovarajućih loza unutar limfnog čvora brzinom od 3 do 5 puta unutar 6 do 24 sata. Retikularno se tkivo rasteže kako bi omogućilo rast lobula. Dolazi do povećanja veličine čvora što opisujemo kliničkim pojmom limfadenopatije. (5) Limfadenopatija (LAP) opisuje stanja čvorova koji imaju nenormalnu veličinu, konzistenciju ili brojnost. (6)

LAP može biti lokalizirana, pri čemu je procjena etiologije blisko vezana s regijom u pitanju, ovisno o putevima limfne drenaže, ili generalizirana, koja je definirana uključivanjem dvije ili više regija te upućuje na sustavnu bolest. Ukoliko ne prolazi nakon 3-4 tjedana zahtijeva biopsiju. Etiologiju limfadenopatija pokriva MIAMI mnemonika: maligniteti, infekcije, autoimuni uzroci, različiti rijetki uzroci (engl. *miscellaneous*), iatrogeni uzroci. Palpabilni supraklavikularni, poplitealni i ilijačni čvorovi i epitrohlearni veći od 5mm u dijametru su potencijalno patološki. (7) Pa ipak nije moguće odrediti točnu granicu veličine između patološkog i benignog čvora pošto veličina normalnog čvora ovisi o brojnim čimbenicima poput dobi, spola i prošlog izlaganja antigenima uzročnika infektivnih bolesti,

toksinima i lijekovima. U jednoj studiji veličina čvora od 1.5x1.5 cm pokazala se kao najbolja granična vrijednost za razlikovanje maligne i granulomatozne limfadenopatije od ostalih uzroka. (8) Rizični čimbenici koji upućuju na malignitet uključuju dob iznad 40 godina s učestalošću neoplazmi od 4%, naspram 0,4% u mlađoj dobi, bijela rasa, muški spol, supraklavikularna lokacija uvećanog čvora. Također prisutnost sustavnih simptoma poput signifikantne vrućice, noćnog znojenja i neobjašnjiv gubitak težine tj. gubitak više od 10% tjelesne mase u manje od 6 mjeseci koji čine takozvane „B simptome“ limfoproliferativnih bolesti, ali se mogu susresti i u tuberkuloze ili kolagenim vaskularnim bolestima. (6) Dijagnostika ovih čvorova sastoji se od testova krvi, slikovnih pretraga te biopsije ovisno o kliničkoj prezentaciji. Prije svega pravilno uzimanje anamneze i fizikalni pregled od velike su važnosti u dijagnostici. Pri palpaciji čvorovi mogu biti bolni na dodir, pomični ili pričvršćeni na podlogu, pojedinačni ili u konglomeratima. (5) U ordinaciji obiteljske medicine periferna limfadenopatija čini 75% slučajeva i benigna je u 99% slučajeva. Ipak kod pacijenata s poviješću limfadenopatije koja traje više tjedana u 18-24% bit će dijagnosticirana neoplazma, a u 5% ozbiljna infekcija. (6)

1.2.1. PERIFERNA LIMFADENOPATIJA

Limfadenopatija glave i vrata

Čini 50% svih lokaliziranih limfadenopatija (5) Diferencijalna dijagnoza cervikalne limfadenopatije obuhvaća infekcije i neoplazme. Učestali infektivni uzročnici su bakterijski faringitis, dentalni apscesi, upala srednjeg uha, infektivna mononukleoza, toksoplazmoza, adenovirusne infekcije. Najčešći maligni uzročnici su ne-Hodgkin limfom, Hodgkin limfom i planocelularni karcinom glave i vrata. Izolirana limfadenopatija stražnjih cervikalnih i okcipitalnih čvorova odgovara rubeli, toksoplazmozi i Kikuchi bolesti.(8)

Supraklavikularna limfadenopatija

Supraklavikularni čvorovi spadaju u skupinu dubokih cervikalnih čvorova ali se zbog svoje lokacije u bazi vrata blizu venskog kuta razmatraju zasebno. Nalaze se iza klavikule ispod ili posteriorno prema *m.sternocleidomastoideus* (lat.). Prema anatomskim odnosima povećanje desnostranih čvorova u svezi je s poremećajima u desnom prsištu, ruci, te desnoj strani glave

i vrata, dok se bolesti lijeve strane prsišta, ruke i vrata, ali i metastaze neoplazmi iz abdomena i zdjelice očituju ljevostranom supraklavikularnom limfadenopatijom. (4) Virchowljev čvor, zvan još i Troisierov ganglij je patološki limfni čvor u anteriornom lijevom supraklavikularnom području, znak je neoplazme abdomena ili prsišta. (8) U studijama na pacijentima podvrgnutim biopsiji 54-87% supraklavikularnih čvorova bilo je maligno, većinom se radilo o metastatskom karcinomu u 46 do 69% svih pacijenata te je u polovice upravo povećani supraklavikularni čvor bio prvi simptom bolesti. U pacijenata s metastazama desnog supraklavikularnog čvora najčešća su sjela primarnih tumora bila pluća i dojka, jednak te drugi supradijafragmalni tumori. Metastaze na lijevoj strani najčešće potječu iz pluća, dojke, želuca, te ginekoloških tumora. (4)

Epitrohlearna limfadenopatija

Epitrohlearni čvorovi nalaze se 2 do 3cm iznad medijalnog epikondila humerusa. Medijalno od *v. basilice* (lat.) koja se nalazi u sulkusu medijalno od *m. biceps femoris* (lat.). Normalnom veličinom smatra se čvor do 0.5cm². (6) Povećanje ovih čvorova rijetko je u zdravih pojedinaca prema studiji Selby et al provedenoj na 324 pacijenata. Nijedna od 140 zdravih kontrola nije imala palpabilnih epitrohlearnih čvorova (9), ali je čest nalaz u poremećaja koji uzrokuju generaliziranu limfadenopatiju. Palpabilni su u 25% do 30% pacijenata sa sarkoidozom, limfomom, i CLL te do 55% kod infektivne mononukleoze. (4)

Ingvinalna limfadenopatija

Ingvinalni limfni čvorovi sastoje se od proksimalne horizontalne skupine locirane ispod ingvinalnog ligamenta koja drenira vanjske genitalije, perineum, te donje anteriorne abdominale i distalne vertikalne skupine koje leže uz kraj *v.saphene magne* (lat.) i dreniraju nogu.(4) Blago povećanje ingvinalnih čvorova može se detektirati kod većine odraslih pri čemu je benigna reaktivna limfadenopatija češća u pojedinaca koji šeću bosonogi. (8) Čvorovi do 2cm u dijametru nalaze se u zdravih pojedinaca. Česti uzroci povećanja uključuju spolno prenosive bolesti. Limfomi se u pravilu ne prezentiraju primarno u ingvinalnom području. Povezane su metastaze planocelularnog karcinoma i melanoma, Hodgkin i ne-Hodgkin limfoma. Ingvinalna limfadenopatija prisutna je i u polovici karcinoma penisa i uretre. (7)

Aksilarna limfadenopatija

Aksilarni čvorovi dreniraju ispiatelarnu ruku, dojku i toraks. Locirani su u skupinama u posteriornom, anteriornom te medijalnom zidu aksile te u vrhu aksile. Eferentne limfne žile dreniraju se direktno u sisteme vene pri bazi vrata, iako pojedine prvo prolaze kroz ipsilateralne limfne čvorove. (4) Česti su uzroci limfadenopatije ovog područja infekcije i ozljede gornjih ekstremiteta; bolest mačjeg ogreba, stafilokokne i streptokokne infekcije ruke. Anteriorni i centralni čvorovi mogu postati palpabilni uslijed metastaza karcinoma dojke i prije otkrivanja primarne lezije. Hodgkin i ne-Hodgkin limfom rijetko se nalaze isključivo u aksilama. Druge mogućnosti uključuju metastaze karcinoma pluća, štitnjače, jajnika, bubrega i melanoma. (7) (6)

Hilarna i medijastinalna limfadenopatija

Najčešći uzroci hilarnog povećanja na RTG pluća su vaskularne prirode i limfadenopatije. Diferencijalna dijagnoza je opširna. Unilateralna hilarna adenopatija može biti uzrokovana bakterijskom pneumonijom i neoplazmom poput karcinoma bronha ili metastatskog karcinoma dojke, GI trakta, Hodgkin i ne-Hodgkin limfoma. Bilateralna hilarna adenopatija je često uzrokovana sarkoidozom, ne-Hodgkin i Hodgkin limfomom, metastatskim karcinomom, kroničnim granulomatoznim infekcijama. Kalcificirana hilarna adenopatija može biti rezultat TBC-a, histoplazmoze ili silikoze (tipično čvorovi poput jajeta) (8)

Abdominalna Limfadenopatija

Limfadenopatija mezenterija i retroperitoneuma često je neoplastične naravi. Etiološki uzroci su non-Hodgkin limfom, metastatski želučani adenokarcinom gdje je klasični znak čvor sestree Josephine u umbilikalnom području, Hodgkin limfom koji karakteristično zahvaća retroperitonealne čvorove; karcinom prijelaznog uroepitela mjehura, CLL, TBC. (8)

1.2.2 GENERALIZIRANA LIMFADENOPATIJA

Čest uzročnik generalizirane limfadenopatije je Epstein-Barr virus (EBV), uzročnik infektivne mononukleoze. Tipično uključuje bilateralno povećanje posteriornih cervikalnih, aksilarnih i ingvinalnih limfnih čvorova.. Ostali simptomi uključuju blagu temperaturu, umor i

slabost. Infekcija virusom HIV-a često je praćena generaliziranom LAP. Početno su zahvaćeni cervikalni, aksilarni i okcipitalni čvorovi koji nisu bolni na dodir te ostaju uvećani 2 do 3 mjeseca. Reakcije na lijekove očituju se temperaturom, osipom, bolovima u zglobovima i generaliziranom LAP. Generalizirana LAP česta je pojava u autoimunih bolesti poput lupusa, posebice u cervikalnim, aksilarnim i ingvinalnim čvorovima. Najčešća histopatološka značajka je reaktivna folikularna hiperplazija, dok je nalaz nekroze karakterističan za SLE. Generalizirana LAP rijetko se viđa u malignih oboljenja, pri čemu je češća u non-Hodgkin limfoma, lokalizirana LAP karakteristika je Hodgkin limfoma. (6)

1.2.2. LIMFADENOPATIJA U DJECE

Pri evaluaciji bitna je raspodjela LAP. Primjerice palpabilni anteriorni cervikalni, aksilarni i ingvinalni čvorovi česti su nalaz u zdrave djece. Većina LAP u djece je benigna. Najčešći neoplastični uzroci su leukemija i limfom. Slijede ih solidni tumori dječje dobi; neuroblastom, rabdomiosarkom, i nazofaringealni karcinom. Hodgkin limfom najčešće se prezentira u cervikalnim i supraklavikularnim čvorovima. I dok je uvećanje limfnih čvorova vrata normalna pojava, većina masa u medijastinumu kod djece uzrokovana je malignomima. Medijastinum se dijeli na 3 odjeljka; anteriorni u kojem se nalazi timus, anteriorni medijastinalni limfni čvorovi, srce; srednji koji sadrži većinu limfnih čvorova, velike krvne žile, i traheju; te posteriorni sa descendentom aortom, jednjakom, *ductus thoracicus* (lat.), i simpatičkim lancem. Uvećani čvorovi otkrivaju se najčešće na RTG pluća kod simptomatskog djeteta. Metoda izbora za procjenu masa je CT. Razlikuje masno tkivo, žile, cistične mase i mekotkivne strukture. U postavljanju dijagnoze pomaže upotreba kontrasta, postojanje kalcifikata, homogenost mase, prisutnost parenhimskih lezija i pleuralnih izljeva. Dok je medijastinalna limfadenopatija česta u kroničnih plućnih bolesti rijetko se nalazi u akutnih infekcija. Infekcija TBC-om uzrokuje jednostranu hilarnu limfadenopatiju u preko 80% slučajeva. Uzroci obostrane LAP uključuju histoplazmoz, sarkoidozu često s kalcifikatima. Najčešći malignomi medijastinuma su redom Hodgkin limfom, neuroblastom, ne-Hodgkin limfom i drugi daleko rjeđi. Većina limfoma u medijastinumu javlja se u anteriornom i medijalnom odjeljku. Gotovo polovica djece s Hodgkin limfomom prezentira se medijastinalnom masom. U posteriornom odjeljku tumori su najčešće neurogenog porijekla te su maligni u polovici slučajeva. Od djece

s pleuralnim izljevom većina je dijagnosticirana s limfoblastičnom leukemijom i u manjoj mjeri Hodgkin limfomom. (10)

1.2.3. BENIGNA (REAKTIVNA) LIMFADENOPATIJA

Limfni čvor na upalne podražaje odgovara proliferacijom i agregacijom stanica što rezultira povećanjem. B-stanični odgovor tj. folikularna hiperplazija germinalnih centara dovodi do povećanja marginalne zone dok se T-stanični odgovor primarno očituje parakortikalnom ekspanzijom. Stimulirani makrofazi formiraju granulome. Najčešći je ipak miješani odgovor. (2) Granulomatozna limfadenopatija važna je kategorija LAP s brojnim mogućim uzročnicima. Formacija granuloma oblik je kroničnog upalnog odgovora posredovanog makrofazima. Neinfektivni uzroci su sarkoidoza (očituje se hilarnom limfadenopatijom sa okruglim, nodularnim, ne-nekrotizirajućim granulomima). Sarkoidoza je ne-kazeozna granulomatozna bolest koja može biti multiorganska oponašajući široko rasprostranjene metastaze. Castlemanova bolest je rijetka nodalna hiperplazija koja se može izliječiti resekcijom ako je bolest ograničena. Ponekad ti procesi oponašaju malignitet tako dobro da je potrebno uzorkovanje tkiva kako bi se dijagnosticirao benigni proces. Bolest mačjeg ogreba najčešći je uzrok kronične limfadenopatije u djece i adolescenata. Uzročnik je bakterija *Bartonella henselae* (lat.). Očituje se subakutnim regionalnim limfadenitisom. (11) Karakteristika bolesti mačjeg ogreba je bolna LAP proksimalno od mjesta inokulacije, uz nespecifične opće simptome. U dvije trećine bolesnika, adenopatija uključuje jedan čvor ili čvornu skupinu, najčešće u gornjem dijelu ekstremiteta, aksili ili vratu. Abnormalno povećanje medijalnih epitrohlearnih limfnih čvorova karakterističan je nalaz. (12) Čvorovi su tipičnog raspona veličine od 1 do 5 cm. Mogu se vidjeti kao okrugle ili ovoidne mase na presječnim snimkama i pokazati abnormalni unos citrata galija-67 na scintigrafiji. Uključenost više čvorova sugerira ili multifokalnu inokulaciju ili širenje bolesti. Diseminirana infekcija viđa se u 5-10% slučajeva. U abdomenu, multipli granulomi oblikuju se u jetri i slezini, bez hepatosplenomegalije. Lezije se kreću u promjeru od 3 do 30 mm i hipointenzivne su u usporedbi s normalnim panehimom na ne-kontrastnom CT-u. (13) Limfadenitis u bolesti mačjeg ogreba često spontano prolazi u roku od 3 mjeseca. Primjena antibiotika nije potrebna u većini slučajeva, ali mogu se razmotriti za tešku ili sustavnu bolest. (14)

1.2.4. MALIGNNA LIMFADENOPATIJA

Neoplastično povećanje čvora može biti uzrokovano neoplazmom limfoidnih i asociраних stanica ili metastatskim širenjem solidnih tumora. (2)

PRIMARNI TUMORI

Limfomi su raznolika skupina hematoloških neoplazmi koje proizlaze uglavnom iz limfnih čvorova. Uvelike se razlikuju ovisno o dobnoj skupini, kliničkom tijeku i prognozi. HL ima najveću učestalost u dobi između 20 i 40 godina, te u starijih od 50 godina. NHL se javlja kod djece i starijih od 50 godina. WHO klasifikacijom opisani su različiti entiteta bolesti definirani kombinacijom morfologije, imunofenotipa, genetskih i kliničkih značajki. Tumori su raspoređeni prema mijeloidnim, limfoidnim i histiocitnim / dendritičkim staničnim linijama u tri glavne kategorije: B staničnu, T staničnu i NK (eng. *natural-killer*) staničnu; uz odvojeno, HL.

Hodgkin limfom (HL)

Dijagnoza HL ovisi o pronalasku zloćudnih Reed-Sternbergovih i Hodgkinovih na preparatu. WHO klasifikacija prepoznaje dva različita entiteta, klasični Hodgkin limfom (CHL, 95%) i nodularni limfocit-predominantni Hodgkin limfom (NLPHL, 5%). CHL je pak podijeljen u četiri podskupine temeljem udjela limfocita u odnosu na broj malignih stanica i pozadini vezivnog tkiva na limfocit bogati (5%), nodularna skleroza (65%), miješana celularnost(25%) i deplecija limfocita(5%) HL. Većina pacijenata prezetira se bezbolnim asimetričnim povećanjem limfnih čvorova, što može biti praćeno znojem, vrućicom, gubitkom težine („B“ simptomi) i pruritusom u oko 40% bolesnika. Bol nakon konzumacije alkohola je rijetka. Cervikalni limfni čvorovi zahvaćeni su u 60% do 80% bolesnika; aksilarni čvorovi u 6% do 20%, a ingvinalni u 6% do 15%. Isključivo infradijafragmalna LAP javlja se kod manje od 10% bolesnika. Splenomegalija se nađe u oko 30% bolesnika. HL se obično širi na predvidljiv način, kontinuirano iz jedne skupine limfnih čvorova ili regije u sljedeću putem limfnih žila. Prema tome, klinička zahvaćenost cervikalnih LČ trebala usmjeriti pregled na prednje i srednje medijastinalne skupina tijekom određivanja stadija CT-om. U prisutnosti izražene medijastinalne bolesti treba obratiti pažnju na gornje retroperitonealne, celijačne, portalne i

splenične hilarne LČ. Zahvaćenost limfnih čvorova obično je jedina manifestacija bolesti. Primarni ekстранodalni HL izuzetno je rijedak.

Ne-Hodgkin limfom

Oko 90% NHL-a u zapadnom svijetu je B-staničnog porijekla. Iako je u većine bolesnika s NHL-om prisutno uvećanje LČ, ekстранodalna bolest daleko je češća nego kod HL-a, kao i zahvaćenost koštane srži, a više od 80% bolesnika ima uznapredovalu bolest pri dijagnozi. "B" simptomi su rjeđi u usporedbi s HL-om, javljaju se u otprilike 20% bolesnika.

Takozvani indolentni limfomi čine do 35% NHL-a, a limfadenopatija može biti isprekidana. FL (folikularni limfom) je obično indolentan i čini 25% do 30% svih novo dijagnosticiranih NHL-a. Obično se dijagnosticira u šestom desetljeću. Suprotno tome, stupanj 3b FL ponaša se više kao DLBCL (difuzni limfom velikih B-stanica) tj. agresivno, ali općenito dobro reagira na terapiju. DLBCL čini 35% svih NHL-a i najčešći je B-stanični NHL, obično se prezentira kao brzorastućim limfnim čvorovi. NHL je općenito diseminirana bolest s hematogenim širenjem i preskačućim lezijama, a može zahvatiti više organa kao i koštanu srž. Ova nepredvidivost čini tehniku slikanja cijelog tijela imperativom. (15)

METASTAZE

Većini primarnih tumora stadij se određuje preko TNM klasifikacije AJCC-a (eng. *American Joint Committee on Cancer*). Uključuje proširenost i veličinu primarnog tumora (T), postojanje metastaza u regionalnim limfnim čvorovima (N), i udaljene metastaze (M). Procjena statusa čvorova važna je jer postojanje metastaza u istima određuje terapijske opcije i prognozu. (16) Stadij čvorova u nekih tumora (npr. kolorektalni, želučani, dojke, bubrega) određuje se brojem zahvaćenih regionalnih čvorova. Dok je u drugih poput karcinoma pluća, jednjaka i prostate bitnije mjesto metastaza u čvorovima. (17)

2. RADIOLOŠKE METODE U DIJAGNOSTICI PROMJENA LIMFNIH ČVOROVA

Slikovne metode mogu identificirati karakteristike limfnih čvorova preciznije od fizikalnog pregleda. (6)

2.1. RTG

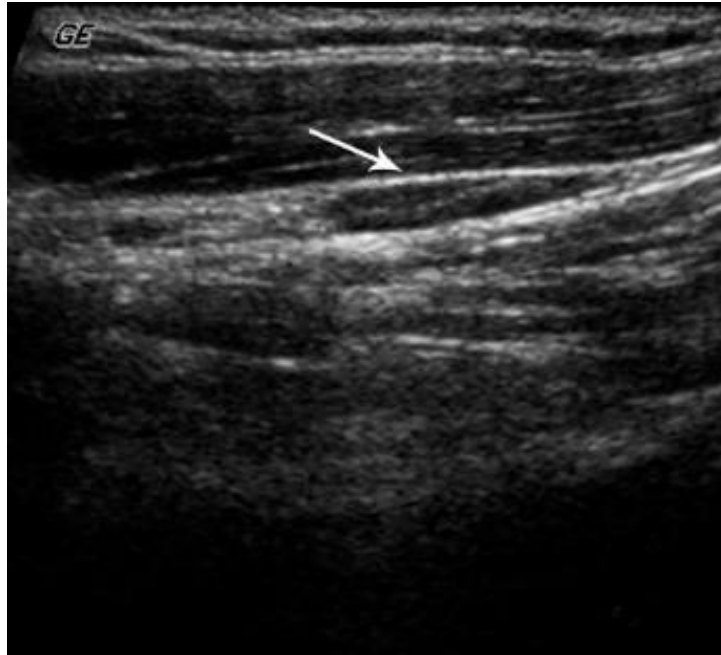RTG ima ograničenu primjenu u dijagnostici promjena limfnih čvorova. RTG pluća može otkriti hilarnu limfadenopatiju kao posljedicu TBC infekcije, plućne sarkoidoze, i podležeće plućne neoplazme. Na RTG se eventualno mogu vidjeti pojedini kalcificirani čvorovi, znak koji je sam nespecifičan za razlikovanje benignih od malignih procesa.

2.2. ULTRAZVUK

UZV je slikovna metoda kojom se može procijeniti broj, veličina, oblik, granice i unutarnje strukture limfnih čvorova. Omogućuje diferencijaciju prema patološkim stanjima poput apscesa i cisti i akutno reaktivnog čvora. Ultrazvučni prikaz normalnog čvora odražava njegov sastav: gusto stanična periferna zona koja se zapaža kao hipoehogeni korteks(1); ehogenost hilusa uzrokovana je konvergencijom sinusa unutar medule limfnog čvora koji stvaraju brojne paralelne površine djelujući reflektirajuće. (18) Normalni je čvor na UZV-u karakteristično bubrežastog oblika, s najvećim promjerom u kraniokaudalnom smjeru dok je promjer u transverzalnoj ravnini najmanji. (19) Dakle normalni ili reaktivni čvor u pravilu je ovalna, ponešto spljoštena hipoehogena struktura sa linearnim ehogenim hilumom koji ne ostavlja sjenu i sadrži varijabilnu količinu masti te je u kontinuitetu s masnim tkivom koje okružuje čvor. (17) Može pokazivati hilarnu vaskularnost, ali je pretežito hipovaskularan. UZV pokazuje točnost od 89-94% u diferencijaciji malignih od benignih čvorova. (16) Iako je ehogena linija, tj. postojanje hilusa, u pravilu manifestacija normalne unutarnje anatomije limfnog čvora, moguće ju je vidjeti i u ranom stadiju tumorske infiltracije čvora pošto paralelni / konvergentni sinusi unutar medule tada još nisu dovoljno narušeni da izmijene znak ehogenog hilusa. Koagulacijska nekroza tj. ishemijska degeneracija normalnog limfnog čvora koja se može javiti u malignih tumora ili u infekciji rezultira ehogenim izgledom medule.

Ehogenost je manja od hilusa te je često udružena s malim cističnim područjima i ima zaobljeniji ili više jajoliki oblik od linearnog tj. eliptičnog ehogenog hilusa. Stoga se ehogeni hilus ne može koristiti kao jedini kriterij za procjenu benignosti u slučaju cervikalne limfadenopatije. (20) Veličina čvora, pomoćni je znak moguće malignosti, ali sama je nisko specifična na postojanje patologije. Prema studiji Solivetti i suradnici, iako je normalna veličina ingvinalnih čvorova 1-2cm, u 20% pacijenata pronađena je veličina benignog čvora >2cm. Visoka učestalost pacijenata s anomalijama strukture limfnog čvora koje su se pokazale benigne tokom praćenja (34%) pokazuju da su određeni nalazi UZV-a poput nehomogenog hilusa, fibrotičnih područja u korteksu i umjerene lobulacije obrisa, bez promjena u Color Doppleru nisko indikativni za podležeću patologiju. (21) S druge strane metastatski čvorovi i limfomi imaju posebne odlike. Studije su pokazale da je niski omjer duge sa kratkom osi čvora (S/L omjer) važan indikator postojanja limfoma ili metastaze u limfnom čvoru. (5) (6) Na invaziju čvora metastazama ukazuju: povećanje čvora više od 1cm u dijametru kratke osi (ovisi o lokalizaciji i vrsti tumora npr. kod karcinoma rektuma >5mm); oblik čvora koji postaje više okrugao; izgled čvora mijenja se jer se gubi centralni hilum, dolazi do heterogenosti u čvoru, intenzivne hipoehogenosti i prisustva iregularnih kontura čvora. (17) Svaki limfni čvor, bez obzira na veličinu koji pokazuje središnju nekrozu ili cističnu promjenu, patološki je dok se ne dokaže suprotno. (22) Iako je ultrazvuk koristan za otkrivanje nekrotičnih promjena, istraživanja su pokazala da MR i CT slike imaju superiornu osjetljivost, ali ne razlikuju se po specifičnosti. (23) Poseban je primjer nalaz limfnih čvorova ispunjenih silikonom, najčešće lociranih u aksili. U slučaju ruptur silikonskih implantanata dojke, prvu liniju drenaže čine aksilarni limfni čvorovi. Silikonski infiltrirani čvorovi očituju se na UZV visoko specifičnim izgledom „snježne oluje“ kao ehogena masa koja zaklanja normalnu arhitekturu čvora. (19)

Ograničenja ultrazvuka uključuju veliku ovisnost o iskustvu liječnika, slabu dostupnost dubokih čvorova medijastinuma, retroperitoneuma i zdjelice pregledu (17). Potonje se može izbjeći kombinacijom doppler UZV s kontrastnim sredstvima s mikro-mjehurićima. (3)



Slika 2. ultrazvučni prikaz normalnog limfnog čvora. Prema: Torabi M, Aquino SL, Harisinghani MG. Current concepts in lymph node imaging (2004.)

2.2.1. Doppler UZV

Na Color Doppler (CD) slikama, impulsi podaci Dopplera kodiraju se za smjer i (srednju) brzinu protoka i prikazuju na 2D slici. Relativni smjer toka (prema ili dalje od sonde) prikazan je odgovarajućom bojom (npr. crvenom ili plavom). Arterijski sustav čvora sastoji se od hilarne nodalne arterije, manjih arterija i arteriola u meduli i trabekularnim strukturama te sinusnih kapilara u korteksu. Dio arteriola preko trabekularnih struktura dopire u kapsulu. Vene u pravilu prate tok arterija. Vaskularna anatomija čvora objašnjava normalan uzorak radialne i longitudinalne vaskularnosti vidljiv na Color Doppler UZV. (24) Pulzacije koje potječu od susjednih velikih krvnih žila te uzrokuju artefakte intranodalne boje mogu umanjiti kvalitetu CD UZV-a (25) Power Doppler (PD) prikazuje intenzitet protoka koji je proporcionalan kvadratu amplitude Doppler signala. (26) Power Doppler se temelji na integriranom spektru snage dopplera. PD ne prikazuje ni brzinu ni smjer. Svjetlina signala boje povezana je s brojem eritrocita koji proizvode dopplerski pomak. Razlikuje vaskularne obrasce, pomak u vaskularnosti, indeks otpora ($RI = \frac{\text{maksimalna brzina} - \text{minimalna brzina}}{\text{maksimalna brzina}}$), te indeks pulsatilnosti (PI) (5) (6). Prednosti nad CD su da nema *aliasing* efekta te nije ovisan o kutu. Nema popunjavanja slika s „šumom“ koji je karakterističan za CD. Pogodan je za otkrivanje slabih signala i niskih frekvencija doppler pomaka u malim krvnim žilama s

malom brzinom protoka koje se često mogu naći u okolici tumora ili limfnih čvorova. Vaskularni obrasci koji se prepoznaju na PD su : hilarni tip, jednostavni signal hilarne žile ili njenih centrifugalnih grana; točkasti tip, signali raštrkani po točkama ili segmentima krvnih žila raspodijeljeni nasumičnim redoslijedom unutar čvora; periferni tip, vaskularni signali oko hilusa čvora; mješoviti tip, više od jednog tipa unutar jednog čvora. Perfuzija se opaža u 60-80% normalnih čvorova na PD, a učestalost je veća u cervikalnim čvorovima u starijih. U normalnom čvoru vidljiv je simetričan i uzdužan obrazac hilarne perfuzije.. Spektralna analiza doplera za izračun protoka u žilama pokazuje RI <0,8 i PI <1,6 u normalnim čvorovima. Granice normalnih i malignih limfnih čvorova i dalje su kontroverzne, objavljena su brojna oprečna izvješća pa tako neke studije pokazuju povećan RI u metastatskim čvorovima u usporedbi s normalnim ili reaktivnim čvorovima, dok druge pokazuju suprotno. (23) U reaktivnog čvora difuzni proces održat će normalne anatomske odnose i vaskularnost stoga se prikazuje centralni hilarni protok koji predstavlja prirodno mjesto ulaska krvnih žila u čvor. Može se detektirati i radijalno simetrična središnja vaskularnost, ali bez vidljive periferne vaskularnosti. Doplerska spektralna analiza pokazuje RI <0,8 i PI <1,6. Čvorovi zahvaćeni tuberkuloznom LAP pokazuju abnormalnu perfuziju limfnih čvorova zbog vazodilatacije, a PD pokazuje ekscentričnu lokalizaciju hilarne perfuzije i deformiranu radijalnu vaskularizaciju čvora. Opaža se aberantni signal protoka s centripetalnim protokom suprotnim smjeru hilarne vaskularnosti. Metastaze u limfnim čvorovima odlikuju se varijabilnim prezentacijama. U ranoj fazi mikroinfiltracije, vaskularnost čvora može biti povećana zbog lokalne imunološke reakcije. Međutim arhitektura krvnih žila u ovom stadiju rijetko je izmijenjena, stoga pokazuju hilarni obrazac. Progresijom procesa dolazi do deformacije arhitekture čvora zbog kolonizacije tumorskim stanicama, nekroze i dezmodoplastične reakcije. U uznapredovalog tumora hilarna krvna opskrba je uništena te dolazi do indukcije neovaskularizacije iz periferije pa se vaskularnost i ovdje može povećati pod utjecajem angiogenetskog faktora kojeg proizvode tumorske stanice, stvarajući aberantne krvne žile koje hrane tumor na periferiji tumorskih gnijezda ili pak dolazi do smanjene vaskularizacije zbog kompresije i zahvaćanja krvnih žila tumorom. Tumor može za održavanje vlastite perfuzije preuzeti krvne žile kapsule što se očituje točastom, perifernom ili miješanom perfuzijom. Zbog tumorske infiltracije i pritiska krvne žile postaju više tortuotične. Drugi kriterij je povećanje RI > 0,8 i PI > 1,6 što se zapaža u metastazama dok su isti indeksi varijabilni u limfomima. Minimalni otpor protoku

(RI) kod metastaza najvjerojatniji je u unutarnjim parenhimskim žilama, gdje je tumor infiltrirao i došlo je do neovaskularizacije. Novi maksimalni otpor protoku nalazi se u postojećim hilarnim žilama uslijed kompresije. U benignoj LAP ne postoji razlika u distribuciji krvnih žila s najnižim i najvećim indeksom otpora. Limfomi najčešće pokazuju perfuziju i u centru i u periferiji čvora. Prikazuju se kao jače perfundirani od metastaza, gotovo hiperperfundirani. Najbolje su perfundirani LČ s prosječnom veličinom 1,69 cm², od čega nodalna površina prekrivena protočnim signalima prosječno iznosi 0,63cm² (45,6%) i gotovo je dvostruko veća nego kod reaktivnih čvorova (28,3%) i metastaza (15,1%) (27). Dakle reaktivni čvorovi pokazuju povećanu centralnu perfuziju hiluma, dok metastatski pokazuju povećanu perifernu perfuziju, više ekscentričnu vaskularnost, multifokalnu aberantnu vaskularnost, fokalne defekte u perfuziji ili perifernu supkapsularnu vaskularnost. Viši indeks otpora (>1.0.), i indeks pulsatilnosti. (>1.5) (17) Većina maligno promijenjenih čvorova u pravilu pokazuje 2-3 patološke promjene od navedenih pri čemu su avaskularna područja i dodatne periferne žile najčešći nalaz u metastazama limfnih čvorova. Grananje uzdužnih ili aberantnih središnjih žila prikazuje se u 26% malignih limfnih čvorova. Aberantne žile definirane su kao žile sa kutovima većim od 30 ° (obično blizu 90 °) prema longitudinalnoj osi čvora. Zaključno procjena intranodalnog vaskularnog obrasca najbolji je parametar za razlikovanje benigne od zloćudne limfadenopatije (25) sa točnošću metode od 85%, a specifičnošću 88%. (3) U studiji Dong Gyu Na i sur. o uporabi Color Doppler UZV-a u diskriminaciji benignih od malignih uzroka limfadenopatije vrata, 94% reaktivnih čvorova pokazalo je normalne uzorke vaskularnosti: centralna lokacija hilarne vaskularnosti, radijalno simetrična nodalna centralna vaskularnost i bez periferne vaskularnosti. Ekscentrični deformiteti ili gubitak vaskularnosti hiluma otkriveni su u 94% malignih čvorova, dok su abnormalnosti centralne vaskularnosti pronađene u 90% malignih čvorova. Periferna vaskularnost bila je prisutna u 86% malignih čvorova. ž. (24)

2.2.2. Elastografija

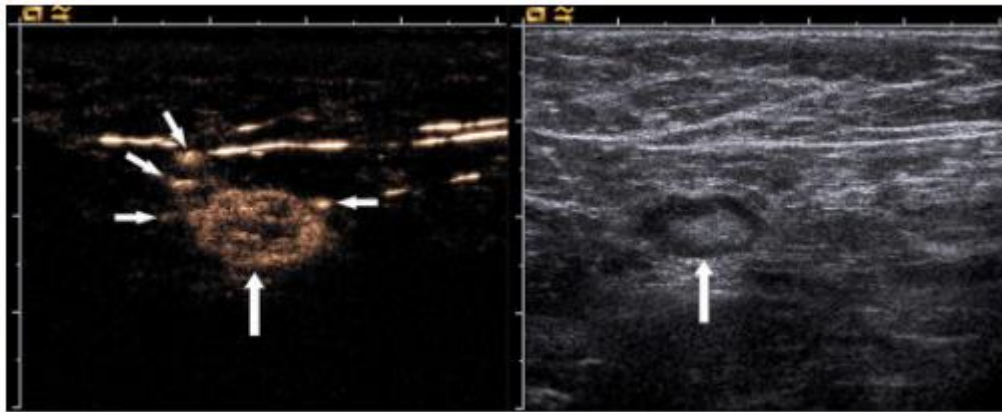Maligno promijenjeno tkivo u pravilu je čvršće od okolnog tkiva, a ovo svojstvo se može procijeniti metodom elastografije. Elastografija je neinvazivna metoda u kojoj se tvrdoća tj. elastičnost tkiva može zamisliti kao kolorna karta. Specijalizirani pretvarači primjenjuju impulse akustične energije za procjenu tvrdoće tkiva na temelju stupnja njegove deformacije.

Stvara se slika poznata kao elastogram. (23) Postoje dva glavna oblika. Prvi je *strain* elastografija (SE) gdje se ultrazvučna sonda koristi za palpaciju tkiva obično transkutano, ali opcionalno i intraoperativno ili putem endoskopa. Proizvedena deformacija tkiva (tj. *strain*) procjenjuje se pomoću algoritma za praćenje koji radi na određenoj radiofrekvenciji. Podaci se tada mogu koristiti za oblikovanje slike koja je kodirana bojom ili sivom skalom kako bi se prikazao obrazac naprezanja, obrnuto proporcionalno povezan s tvrdoćom tkiva. SE dakle omogućuje procjenu i vizualizaciju relativnih razlika u elastičnosti između pojedinih tkiva. SE je ujedno najčešće korištena metoda za procjenu limfnih čvorova. Drugi oblici elastografije su tehnike smičnih valova (SWE, eng. *shear wave elastography*). U SWE takozvani "gurajući" ultrazvučni snop uzrokuje trenutne pomake u mekom tkivu, koji ovise o tvrdoći tkiva. Korištenjem algoritama praćenja, rezultirajući smični valovi mogu se otkriti sonografski. Do sada je za procjenu limfnih čvorova proučavan samo SSI. Dobro diferencirani karcinomi tipično, barem u početku, infiltriraju limfne čvorove postepeno (fokalno čvršći, tvrdi), dok ih nediferencirani karcinomi difuzno infiltriraju (čvršći u cjelosti). Primjerice u dijagnostici metastaza karcinoma hipofarinksa i štitnjače pomoću SE indeks elastičnosti zvan omjer naprezanja (eng. *strain ratio*), stvara se usporedbom elastičnosti LČ-a s okolnim mišićjem glave i vrata kako bi se kvantificirao stupanj tvrdoće tkiva. Koristeći omjer $> 1,5$ kao pokazatelj zloćudne infiltracije, osjetljivost pretrage je 82%, a specifičnost 98%, što je superiorno i najboljim kriterijima u B-modu konvencionalnog UZV. Janssen i suradnici pokazali su da benigni LČ pokazuju pretežno intermedijarnu homogenu deformaciju (žuto / zeleno), dok su maligni LČ karakterizirani kvantitativnom dominacijom tvrdih (plavih) jedinica. Osjetljivost slikovne metode ovisi o prostornoj rezoluciji, koja je u elastografiji jednako dobra kao i kod konvencionalnog ultrazvuka, pošto oboje ovise o istim fizikalnim pravilima. Sitne metastaze mogu se previdjeti i u B-modu konvencionalnih UZV snimki i u endosonografskoj FNA. S druge strane elastografija otkriva i najmanje promjene u tvrdoći tkiva povezane s metastazama. (28) S druge strane, korištenje SE u limfomu je vrlo ograničeno i nespecifično dok većina upalnih procesa ne mijenja elastografske karakteristike limfnih čvorova. (28) Elastografija ima određena ograničenja. Na primjer, kretanje okolnih tkiva i žila tijekom skeniranja kompresije može stvoriti artefakte, a pri analizi velikih limfnih čvorova potrebno je izostaviti okolno tkivo, što može utjecati na mjerenje naprezanja. (23)

2.2.3. CEUS (eng. contrast enhanced ultrasound)

CEUS koristi tradicionalni UZV uz primjenu kontrastnih sredstava (UCA, eng. *Ultrasound contrast agents*) Trenutno korišteni UCA su mikromjehurići ispunjeni plinom i stabilizirani tankim omotačem, a daju se intravenski. Omogućuju pojačanu razlučivost i povećan kontrast ultrazvučnih slika zbog visokog stupnja razlike u ehogenosti između plinova u mikromjehurićima i okolnog mekog tkiva. (23) Budući da je njihova fizička veličina samo 1-4 mikrometra u promjeru (red veličine eritrocita) omogućuju prikaz kako makrovaskulature tako i mikrovaskulature. Kao što je već spomenuto karcinom dovodi do razvoja patoloških žila (preko neoangiogeneze), a samim time i promjene perfuzijskog obrasca s heterogenim pojačanjem signala uslijed promjena promjera neoplastičnih žila i nastanka arteriovenskih šantova. Osim većeg broja perifernih žila, pojačanje kontrastom (eng. *contrast enhancement*) traje duže nego kod benignih limfnih čvorova. Destruktivne avaskularne nekroze važan su znak zloćudne infiltracije. Avaskularna područja otkrivaju se defektom unošenja kontrasta u nekrotične zone uz periferno smješteno izraženo pojačanje (eng. *rim enhancement*). *Contrast enhancement* obrazac fokalnog kortikalnog zadebljanja važan je znak za razlikovanje benigne i zloćudne LAP. U benignim limfnim čvorovima *contrast enhancement* u korteksu je homogen, dok je kod zloćudne promjene kortikalno zadebljanje lošije vaskularizirano od susjednog normalnog parenhima LČ. Znak infiltracije su centripetalna nehomogena pojačanja signala i perfuzijski defekti. Do sada objavljene studije pokazale su da su *contrast enhancement* obrasci u limfoma vrlo promjenjivi. Najčešće promatrani obrazac je intenzivno homogeno pojačanje koje se ne razlikuje od onog u reaktivnih upalnih limfnih čvorova. Upala mijenja obrazac pojačanja samo količinom (eng. *peak*) pojačanja, ali ne i promjenom u distribuciji. Vrijedno je napomenuti da se ne-razorna nekroza, s avaskularnim područjima može naći i u granulomatoznom limfadenitisu, npr. kod bolesti mačjeg ogreba, tuberkuloze i sarkoidoze. Prvi znakovi odgovora na liječnje mogu biti promjene i smanjenje intranodalne vaskularnosti. Budući da rast tumora ovisi o neovaskularizaciji, CEUS također može pomoći u otkrivanju fokalnih nodularnih recidiva tumora u ožiljcima i u navođenju biopsije. (28) Koncept ciljanog CEUS-a još je jedna obećavajuća tehnologija za procjenu nodalnog statusa. Ova tehnika sastoji se od ubrizgavanja mikro mjehurića konjugiranih s ligandima koji ciljaju specifične molekularne markere u području od interesa. (23) Yoshida i suradnici ocijenili su dijagnostičku učinkovitost kontrastno pojačane ultrasonografije u razlikovanju zloćudne od benigne

limfadenopatije. Promjena intenziteta odjeka u limfnim čvorovima tijekom 60 sekundi nakon ubrizgavanja kontrastnog materijala kvantitativno je procijenjena analizom krivulje vremenskog intenziteta (TIC, eng. *time intensity curve*). (29) CEUS se može izvesti u Doppler modu s visokim mehaničkim indeksom i u kontrast specifičnom modu s niskim mehaničkim indeksom. Studije su pokazale da se CEUS s niskim MI može koristiti za detekciju SLN (28) Može biti koristan za navođenje CNB kod metastaza limfnih čvorova bez poznatog primarnog sijela jer se pribavlja veća količina tkiva što omogućuje imunohistokemijsko bojenje i pomaže izbjegavanje nekrotičnih područja. (29)

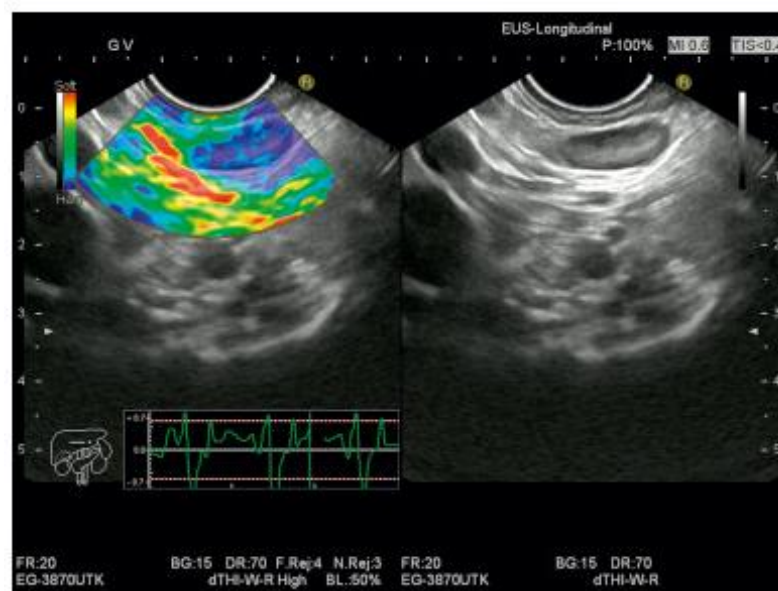


Slika 3. CEUS slika prikazuje nekoliko malih aferentnih žila hranilica čvora, s druge strane snimka istog čvora u sivoj skali. Prema: Sever A.R., Mills P., Jones S.E. Sentinel node identification using microbubbles and contrast-enhanced ultrasonography. (2012.), str. 691.

2.2.4. Endoskopski UZV (EUS)

Endoskopski ultrazvuk (EUS) predstavlja tehniku snimanja visoke rezolucije koja se koristi uglavnom za dijagnostiku i određivanje stadija gastrointestinalnih karcinoma. (31) Također koristi se za procjenu regionalne LAP u karcinomima jednjaka, pankreasa i rektuma. (16) Prema Saltzmanu EUS je najtočnija tehnika za procjenu lokoregionalnog T i N stadija karcinoma jednjaka. Optimalna strategija određivanja stadija karcinoma jednjaka trebala bi koristiti EUS navođenu aspiraciju tankom iglom (FNA) te CT ili PET (32) Proteklih se godina znatno poboljšao razvojem EUS elastografije u stvarnom vremenu, *contrast-enhanced* EUS-a i fuzijskih EUS snimki. U usporedbi s konvencionalnim EUS slikama, EUS elastografija ima veću osjetljivost (91,8%) i specifičnost (82,5%) kod diferencijalne dijagnostike limfnih čvorova (31)

Fuzijsko se snimanje bazira na kombinaciji ultrazvuka s CT / MR temeljeno naelektromagnetskom praćenju pozicije ultrazvučne sonde i koregistraciji s odgovarajućom CT / MR slikom. (31)



Slika 4. Maligni medijastinalni limfni čvor, EUS elastografija pokazuje relativno homogeno plavo obojenje, što govori o relativno tvrdoj strukturi u odnosu na okolno tkivo. Prema: Săftoiu Adrian, Vilmann P. New Techniques in EUS : Real-Time Elastography, Contrast-Enhanced EUS, and Fusion Imaging., u Endosonography. 4. izd. (2019.), str. 48.

2.2.5. Ultrazvučno vođena FNA i CNB

Prijavljena dijagnostička točnost FNA citologije u zloćudnoj limfadenopatiji kreće se od 79% do 94,5%, ali ograničenja FNA uključuju visoku stopu nedijagnostičkog uzorkovanja, visoku stopu lažno negativnih nalaza kod Hodgkinove bolesti i nepotpunu klasifikaciju ne-Hodgkin limfoma. (33) Sonografski vođena CNB daje veći uzorak tkiva koji zadržava svoju arhitekturu i dopušta upotrebu niza histokemijskih i imunohistokemijskih bojenja. Stoga se može postaviti preciznija histološka procjena kako bi se dijagnosticirali uzroci LAP. Sonografski vođena CNB dobro je uspostavljena tehnika koja se široko koristi za uzimanje uzoraka tkiva s trbuha i dojki. Korištenje ultrazvučnog navođenja omogućuje precizno ciljanje lezije i izbjegavanje ozljeda velikih žila i živaca, što rezultira većom dijagnostičkom preciznošću i nižim postotkom komplikacija. (34)

2.3. CT

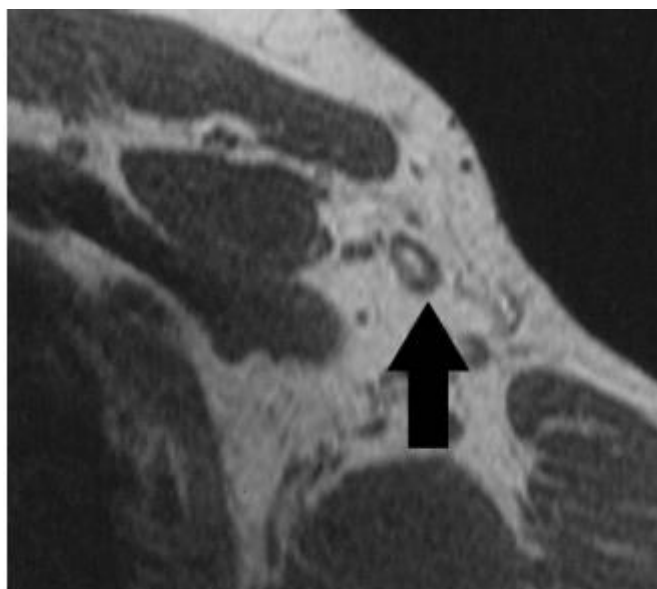
Neinvazivna metoda, visoko prihvatljive pacijentima uz kratko vrijeme pregleda. Kamen temeljac vizualizacije brojnih primarnih tumora. Oslanjaju se ponajviše na anatomiju limfnog čvora. Općenite morfološke značajke normalnog čvora su veličina ispod 1cm, prisutnost masnog hiluma (iako se mikrometastaze npr. karcinoma dojke mogu pronaći u čvorovima normalne veličine), glatke dobro ograničene konture i homogeni signal. Oblik varira ovisno o anatomskoj lokaciji, ali je uobičajeno ovalan ili oblika cigare. (3) Teško je odrediti točnu graničnu vrijednost za razlikovanje benignog od malignog čvora. Niski prag rezultirao bi većom osjetljivošću, ali niskom specifičnošću, dok bi viši prag doveo do dobre specifičnosti nauštrb osjetljivosti. Važnost kriterija veličine nadalje narušavaju benigne upale limfnog čvora koje također dovode do povećanja. Studije koje kao jedini kriterij uzimaju veličinu čvora imaju kontroverzne rezultate, ali u pravilu nisku točnost. Zbog toga su dodani i morfološki kriteriji poput zaobljenijeg oblika, sa smanjenim omjerom duge prema kratkoj osi, ekscentričnom hipertrofijom korteksa. Primjer sinteze značajki veličine i morfologije može se vidjeti u čvorovima zdjelice, gdje je prag dijametra kratke osi 10mm za ovalne i 8mm za okrugle čvorove. (16) Kao kriterij veličine čvora, mjeri se dijametar kratke osi, jer je dokazano konzistentan neovisno o orijentaciji. Mjeri se perpendikularno na najduži dijametar čvora. U abdomenu gornja granica kratke osi normalnog čvora iznosi 6-10mm (6mm retrokruralno, 8-10mm u zdjelici i 10mm u retroperitoneumu). Ipak 10-20% lokoregionalnih čvorova normalne veličine sadržavat će metastaze, dok će 30% uvećanih čvorova biti inflamatorno promijenjeni. Pri tome je incidencija metastaza u čvorovima normalne veličine veća u određenih tumora, primjerice kod pacijenata s kolorektalnim karcinomom gdje je 90% metastaza u čvorovima <1cm. Broj čvorova još je jedan pokazatelj mogućeg maligniteta. Nakupina čvorova naoko normalnog izgleda može pobuditi sumnju u malignost, iako je nisko specifičan nalaz sa lažno pozitivnim rezultatima. Izgled čvora može imati veliku vrijednost u postavljanju dijagnoze. Morfološki kriterij obuhvaća sadržaj masti, pri čemu normalan čvor ima uniformni izgled i mast u hilumu. Nadalje, postojanje kalcifikata čvorova, koji mogu biti uzrokovani nemalignim stanjima poput granulomatoznih bolesti u medijastinalnim i mezenteričnim čvorovima. Od malignoma kalcifikati se opažaju na CT-u kod metastaza kolorektalnog karcinoma, karcinoma dojke, mjehura i jajnika. (35) Kalcifikati u malignih tumora mogu biti i znak uspješnog liječenja

posebice kod limfoma, ali nisu pouzdani. Veliki metastatski čvorovi prezentiraju se heterogenošću na CT snimkama s kontrastom. Centar čvora smanjene gustoće može biti uzrokovan nekrozom. Cistični izgled s centralnom niskom gustoćom čest je nalaz u metastatskih čvorova ne-seminomskih tumora testisa na CT-u i kod normalne veličine. (17)

2.4. MRI

MR je slikovna metoda koja ima veliku vrijednost u dijagnostici masa u toraku, abdomenu i zdjelici (5) MR polje mora obuhvatiti cijeli put širenja lokoregionalnih metastaza primarnog tumora uz korištenje primjerenih sekvenci ovisno o anatomskej regiji. Limfni čvorovi najbolje se vizualiziraju na T1-mjerenim slikama pri čemu su normalni čvorovi izointenzivni prema mišiću na T1-mjerenim slikama te izointenzivni ili blago hiperintenzivni na T2-mjerenim slikama. Na T2-mjerenim MRI snimkama centralna nekroza očituje se visokim signalom i ima visoku pozitivnu prediktivnu vrijednost (PPV) u pacijenata s karcinomom vrata. Kod rektalnog karcinoma heterogenost signala je značajka malignih mezorektalnih čvorova na T2-mjerenim slikama. Metastatski čvorovi pokazuju uzorak pojačanja sličan primarnom tumoru. Općenito nije moguće razlikovati benigne od malignih čvorova samo temeljem karakteristika signala na T1 i T2-mjerenim MRI slikama. STIR (eng. *short tau inversion recovery*) sekvence korisne su jer maligni čvorovi mogu pokazati visoki intenzitet signala, ali je to nespecifično za malignitet i ne može se koristiti za diferencijaciju benignih od malignih čvorova. Promjena signala čvora tokom terapije može biti od pomoći u procjeni terapijskog odgovora. (17) DWI (eng. *diffusion weighted imaging*): tehnika je u kojoj se kontrast slike temelji na razlikama u mobilnosti protona vode između tkiva, što je odraz celularnosti tkiva i integriteta staničnih membrana. Difuzija protona vode u biološkom tkivu proizlazi iz difuzije izvanstaničnih protona vode, transporta protona vode kroz stanične membrane i difuzije unutarstaničnih protona vode. Ovo kretanje ometaju unutarstanični organeli i makromolekule u tkivu. Sve promjene arhitekture u udjelu izvanstaničnih i unutarstaničnih protona vode promijeniti će koeficijent difuzije tkiva. (36)Difuzijsko snimanje omogućava karakterizaciju tkiva na mikroskopskoj razini, naglašavajući mehanizam različit od relaksacije

T1 i T2 (37) Maligno je tkivo u pravilu povećane celularnosti u usporedbi s nepromijenjenim tkivom i zbog toga se prikazuje kao visokog intenziteta (ograničena difuzija) na DWI slikama. DWI poboljšava detekciju promijenjenih čvorova. Integrirane slike nastale spajanjem DW-MRI sa konvencionalnim T1- i T2- mjerenim slikama mogu unaprijediti detekciju malih metastaza u tijelu. (17)



Slika 5. Normalan limfni čvor na MR T1 WI; masni hilum, pravilne konture. Prema: Luciani A, Itti E, Rahmouni A, Meignan M, Clement O. Lymph node imaging: Basic principles. (2006.), str.339.

Kontrastna sredstva uvedena intravenski mogu doseći čvor na dva načina ovisno o svojstvima. Ekstracelularna sredstva poput kelata gadolinija ili makromolekularna sredstva dopiru do limfnog čvora direktno preko arterija hranilica. S druge strane, intravenski primijenjeni spojevi željezovog oksida bivaju fagocitirani i indirektno preneseni u organe retikuloendotelnog sustava, uključujući limfne čvorove. (3) MRI limfografija pojačana kontrastom (CE-MRL) neinvazivna je metoda koja nudi visoki kontrast i prostornu razlučivost, a može se izvesti izravnom (endolimfatskom), indirektnom (intersticijski [IS]: intrakutani ili subkutani) ili intravenskim (IV) ubrizgavanjem različitih vrsta kontrastnih sredstava. (38)

2.4.1. MRI s kontrastom na bazi gadolinija

Primjenom kontrastnih sredstava na bazi gadolinija u MR jednostavna usporedba intenziteta signala prije i nakon primjene kontrasta nije bila učinkovita u razlikovanju benignih

od malignih čvorova. Pristup se temelji na analizi kinetike pojačanja u čvoru nakon primjene bolus doze kelata gadolinija te proučavanju promjena u mikrocirkulaciji čvora poput karakteristika protoka, volumena krvi, mikrovaskularne propusnosti i povećanog volumena frakcije ekstravaskularnog ekstracelularnog prostora. (16) Maligno Infiltrirani čvorovi imaju duži TTP (eng. *time to peak*) tj. vrijeme potrebno da kontrast dođe u određenu regiju i u njoj postigne maksimalni intenzitet; niži maksimalni intenzitet pojačanja; niži maksimalni nagib i sporiji *washout* profil u usporedbi s normalni čvorom. (3) U malignom čvoru transfer kontrasta u tkivo smanjen je kao i volumen ekstracelularnog prostora. (16) MRI limfangiografija je slikovna metoda koja pomaže razlikovanju malignog od benignog čvora ovisno o obrascu i intenzitetu pojačanja kontrastom neovisno o veličini ili morfologiji čvora.(17)

2.4.2. USPIO kontrastna metoda

Kontrastna sredstva temeljena na spojevima željezovog oksida pod nazivom USPIO (eng. *ultrasmall superparamagnetic iron oxide particles*) npr. ferumoxtran-10 (vrsta MRI kontrastnog sredstva razvijena 1980-ih za intravensku primjenu) dosežu limfne čvorove indirektnim putem. (16) USPIO metoda zahtjeva 2 MR slikanja u razmaku od 24 sata. Prva slika utvrđuje lokaciju limfnih čvorova. 24 sata nakon primjene kontrastnog sredstva ponovna slika pokazuje pojačanje uzrokovano kontrastom u identificiranih čvorova. USPIO čestice sporo ekstravaziraju u intersticijsku tekućinu i prenose se u limfe čvorove preko limfnih žila. Nanočestice se vežu za makrofage i uzrokuju lako prepoznatljivo smanjenje signala na T1- i T2-mjerenim slikama. (39) Stupanj smanjenja intenziteta signala ovisan je o dozi USPIO čestica i korištenoj sekvenci. Preporučena doza iznosi 2.6mg Fe/kg, a preporučena sekvenca *gradient-echo* T2*-mjerena sekvenca (gradijentna tehnika kod koje se snimanje vrši kada je više od 66% protona relaksirano) koja je najviše prijemčiva na učinke magnetske osjetljivosti USPIO čestica. (40) Benigni i reaktivni čvorovi u svom sastavu imaju fagocite i mononuklearne stanice za razliku od maligno infiltriranih. U slučaju čvora infiltriranog tumorom unos ferumoxtrana-10 izostaje, te infiltrirana područja zadržavaju svoj visok intenzitet signala. USPIO stoga djeluje kao negativno kontrastno sredstvo. Spektar obrazaca pojačanja u čvorovima ovisi o stupnju infiltracije čvora, od potpunog homogenog zamračenja čvora do nepostojećeg unosa ferumoxtrana-10. Lažno-negativni rezultati posljedica su mikroskopskih metastaza u malim limfnim čvorovima koji se nalaze ispod praga detekcije MR, dok su lažno-

pozitivni rezultati posljedica reaktivne hiperplazije, lipomatoze čvora ili nedostadne doze čestica. Osjetljivost metode je 88% uz specifičnost od 77%. PPV je relativno niska od 50% i visoko varijabilna ovisno o anatomskej regiji.(16) (3) Glavna prednost metode nalazi se u mogućnosti otkrivanja malignih čvorova normalne veličine. Pa se tako u karcinomu prostate, tehnika pokazala obećavajućom za detekciju malignih čvorova veličine 5-10mm (17) Harisinghani i suradnici postigli su osjetljivost od 100% i specifičnost od 95.7% u detekciji limfnih čvorova pacijenata s karcinomom prostate. (41) Novi pristup koristi kombinaciju USPIO-pojačanog MR sa DW-MR (USPIO/DW-MRI). Ova metoda ima visoku NPV od 86-93%, visoku točnost od 75-90% i dobru osjetljivost od 60-80% u pronalaženju nodalnih metastaza u pacijenata sa karcinom prostate i mjehura. Glavne prednosti uključuju brzinu snimanja koja se smanjila sa 80 na 13 minuta. (17)

2.5. FUNKCIONALNE SLIKOVNE METODE

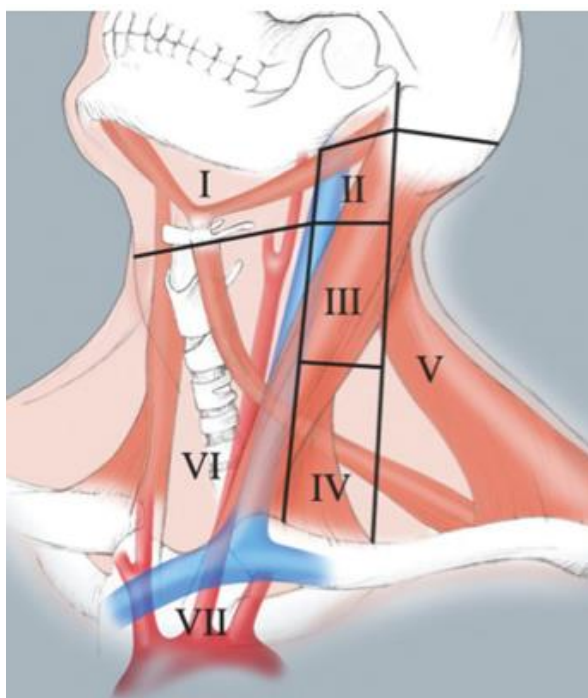
Korištenje analoga glukoze 18F-fluoro-2-deoxi-d-glukoze (FDG) u PET ima važnu ulogu u evaluaciji malignih i inflamatornih promjena čvorova. Pošto je prostorna rezolucija PET-a relativno niska koristi se integracija PET i CT snimanja. Glavne prednosti FDG-PET nad presječnim tehnikama su visoki kontrast lezije naspram pozadine i prikaz cijelog tijela. Nakon intravenske primjene, analog glukoze se progresivno zarobljava u stanicama koje imaju povećanu glikolizu, prekomjernu ekspresiju GLUT-1 membranskog transportera, ili nedostatak glukoza-6-fosfataze (G6Paze). (3) 18F-FDG se fosforilira u 18F-FDG-6P i ostane zarobljen u tumorskim stanicama koje su relativno deficitarne sa G6Pazom tokom vremenskog intervala slikanja(16) Temeljem praćenja povećanog unosa FDG znatno se povećala mogućnost detekcije malignih čvorova u limfoma, sitnostaničnog karcinoma pluća, planocelularnog karcinoma glave i vrata, ginekoloških tumora i karcinoma dojke, uz osjetljivost i specifičnost od približno 90%. Nedostatci tehnike uključuju nedovoljnu specifičnost prema tumorima pošto makrofazi uključeni u upalnim i infektivnim bolestima također akumuliraju FDG u velikim količinama. (42) FDG PET / CT je postao primarni modalitet snimanja za određivanje stadija i praćenje odgovora na liječenje u bolesnika s limfomima koji pojačano nakupljaju FDG (eng. *FDG-avid*). Ovu skupinu čini većina limfoma, uključujući najčešće, Hodgkin limfom (HL), difuzni veliki B-stanični limfom (DLBCL) i folikularni limfom

(FL). U ne-FDG avid limfomima, CT s kontrastom je standardni način snimanja. Najnovije preporuke za upotrebu FDG PET / CT u inicijalnom određivanju stadija limfoma nazivaju se Lugano klasifikacijom. Biopsija je potrebna kako bi se potvrdilo da FDG-avidni čvor predstavlja limfom. Intenzitet aviditeta FDG (standardizirana vrijednost maksimalnog unosa [SUVmax] čvora) ne može se upotrijebiti za dijagnosticiranje limfoma umjesto biopsije. Međutim, nakon dijagnoze limfoma, SUVmax se može upotrijebiti za razlikovanje gradusa limfoma. U pravilu, SUV > 20 prije liječenja ukazuje na limfom visokog stupnja, dok je SUV < 10 tipičan za limfom niskog stupnja. Ovo je dragocjeno za bolesnike kod kojih se sumnja na malignu transformaciju iz limfoma niskog stupnja u agresivniji limfom. Nakon liječenja, FDG PET / CT precizniji je u određivanju odgovora na liječenje od CT-a za FDG-avidne limfome. Skala od pet bodova (5PS) opisana u Lugano klasifikaciji osigurava visoku točnost procjene odgovora na liječenje u limfoma. 5PS bilježi najveći rezidualni aviditet FDG na mjestu početne bolesti kako slijedi: bez unosa FDG (1 bod), unos manje ili jednako medijastinalnoj pozadini (2 boda), unos veći od medijastinalne pozadine, ali manji ili jednak pozadini jetre (3 boda), unos "umjereno" veći od jetre (4 boda) i unos "značajno" više od jetre (5 bodova). U većini slučajeva, 5PS od 1, 2 ili 3 predstavlja potpuni metabolički odgovor, bez dokaza o preostalom aktivnom limfomu. Čak i ako postoje rezidualne mase, potpuni metabolički odgovor smatra se potpunom remisijom limfoma. 5PS od 4 ili 5 predstavlja preostali aktivni limfom. Općenito, ako se SUV smanjuje, rezultat 4 ili 5 predstavlja djelomični metabolički odgovor. Ako je SUV bez značajnih promjena, tada ocjena 4 ili 5 predstavlja stabilnu metaboličku bolest. Ako se SUV povećava ili postoje nove FDG-avidne lezije koje predstavljaju limfom, rezultat bi trebao biti 5. Na skenovima nakon terapije treba provjeriti nova mjesta aviditeta da bi se utvrdilo odgovara li avidnost FDG novom mjestu limfoma ili predstavlja dobroćudni uzrok avidnosti FDG. Ako se smatra da je nova avidnost za FDG benigna, skeniranje se može ocijeniti kao da benigni aviditet FDG ne postoji. Kemoterapija i zračenje također mogu potaknuti upale povezane s liječenjem, što može povećati aviditet FDG-u. Kako bi se smanjila upala nakon tretmana, preporučuje se pričekati najmanje 3 mjeseca nakon radioterapije i 3 tjedna nakon kemoterapije prije novog FDG PET / CT. Ako postoje određeni znakovi ili simptomi recidiva, FDG PET / CT je metoda za procjenu rekurentnog limfoma. (43) FDG PET / CT ima mogućnost otkrivanja nodalnih metastaza u čvorovima ispod 1cm veličine koji se mogu previdjeti na CT ili MR. Primjeri uključuju metastaze LČ proizašle iz primarnih maligniteta glave i vrata, pluća,

gastrointestinalnog trakta (GI) trakt i genitourinarnog sustava. (43) Zamke kod PET-CT-a u procjeni metastaza čvora uključuju da tumori s niskim metabolizmom FDG kao što su bronhoalveolarni karcinom, karcinom prostate, dobro diferencirani tumori i čvorovi neposredno u blizini primarnog tumora mogu biti lažno-negativni; a upala može dovesti do lažno-pozitivnih rezultata. (17) Tako je unatoč PET-u metoda izbora za detekciju metastatskog širenja, kirurška biopsija sentinel čvora u melanoma i karcinoma dojke. U detekciji sentinel limfnog čvora studija Barranger i surdanci pokazala je nisku osjetljivost od 20%. (44) S druge strane PET tehnika je veoma korisna u otkrivanju distalnih metastaza istih primarnih tumora. Nadalje, urološki tumori pokazali su se zahtjevnim za 18F-FDG PET koji ima ograničenu vrijednost u diferencijaciji BHP (benigna hiperplazija prostate) od karcinoma prostate. 11C-Acetat i 11C-metionin pokazali su se boljim sredstvima za vizualizaciju tumora prostate. 11C-metionin je superioran nad 18F-FDG u karcinomu prostate zbog višeg omjera tumora prema krvi u bržeg unosa. Plato unosa markera u tumor duže ostaje konstantan i omogućuje ujednačeniji prikaz cijelog tijela. 18F-FDG PET je dobra metoda za otkrivanje relapsa bolesti i praćenja pacijenata. Procjena bolesti nakon liječenja otežana je na CT-u i MR zbog promijenjenih anatomskih odnosa uslijed operacija i zračenja. Ožiljno tkivo može simulirati ili prekriti povrat bolesti. PET je superioran prema konvencionalnim metodama u predviđanju intervala bez bolesti. (16) Sposobnost FDG PET / CT da otkrije nodalne metastaze treba uravnotežiti s relativno uobičajenom pojavom benignih FDG-avid čvorova, posebno u glavi i vratu. Brojni benigni procesi rezultiraju FDG avid-čvorovima. Oni uključuju sarkoidozu, Rosai-Dorfman i Castlemanovu bolest. Širok spektar zaraznih i upalnih procesa također može uzrokovati pojačan aviditet FDG. Mikobakterijske infekcije, poput tuberkuloze, mogu biti izrazito avidne. Virusne infekcije, uključujući mononukleozu, herpes i HIV mogu uzrokovati blaže pojačanje s FDG. Upalni procesi, kao što su lupus i upalni pseudotumori, kao i nekoliko lijekova mogu uzrokovati nodalno pojačanje s FDG. (43)

3. DIJAGNOSTIKA ČVOROVA VRATA

Limfadenopatija vrata uobičajena je karakteristika metastatske bolesti, limfoma i infekcije, uključujući tuberkulozu. Detaljna procjena LAP vrata zahtijeva precizno poznavanje zamršene anatomije limfnog sustava, poznavanje učestalosti specifične patologije koja zahvaća pojedine limfne čvorove smještene u vratu i očekivane obrasce širenja neoplastičnih procesa. Brojne su i zamršene klasifikacije limfnih čvorova vrata postojala u prošlosti. (45) Danas je najprihvaćenija klinički utemeljena klasifikacija AJCC (eng. *American Joint Committee on Cancer*). (1) Svaki limfni čvor odgovara drenažnom području prvog reda za specifične ipsilateralne primarne tumore. Poznavanje obrazaca drenaže je važno; usmjerava radiologe da pažljivo ispituju vjerojatna mjesta metastaze i poboljšava negativnu prediktivnu vrijednost. (46) Retrofaringealni i parotidni čvorovi se ne klasificiraju u razine I-VII, ali ih ne treba zanemariti. Tumori srednje linije, karcinom nazofarinksa (NPC) te tumori epiglotisa i usne šupljine često se dreniraju bilateralno. Ako je vratni čvor niže razine promijenjen, pažljivo treba procijeniti višu razinu. (47)



Slika 6. Prikaz klasifikacije limfnih čvorova vrata po regijama. Prema: *Giacomini CP, Shin Ultrasonographic Evaluation of Malignant and Normal Cervical Lymph Nodes (2013.)*

Tablica 1. Regionalna podjela limfnih čvorova vrata. Prema: Lengelé B, Hamoir M, Scalliet P, Grégoire V. *Anatomical bases for the radiological delineation of lymph node areas* (2007.)

Razina	Regija	Lokacija čvora
I.	Submentalni (Ia) Submandibularni (Ib)	Ia između anteriornih trbuha <i>m.digastricus</i> (lat.) Ib lateralno prema anteriornom trbuhu <i>m.digastricus</i> (lat.), anteriorno prema submandibularnoj žlijezdi
II.	Gornja skupina jugularnog lanca	Od baze lubanje do inferiorne margine <i>os hioideum</i> (lat.)
III.	Srednja skupina jugularnog lanca	Od hioidne kosti do inferiorne margine krikoidne hrskavice
IV.	Donja skupina jugularnog lanca	ispod krikoidne hrskavice do klavikule
V.	Posteriorni trokut	Posteriorno od posteriorne margine <i>m.sternocleidomastoideus</i> , anteriorno od <i>m.trapezius</i> (lat.)
VI.	Anteriorni cervikalni	Od hioidne kosti do sternuma, između karotidnih arterija
VII.	Gornji medijastinum	Ispod suprasternalnog ureza

ACR (eng. *American College of Radiology*) preporuča ultrazvuk kao inicijalnu dijagnostičku pretragu cervikalne limfadenopatije u djece ispod 14 godina i CT za osobe iznad 14. (7) Većina limfnih čvorova vrata nalazi se ne više od 2-3 cm ispod kože i lako se vizualizira visokofrekventnim linearnim sondama (7–17 MHz). Napredna tehnologija sonde daje prostornu rezoluciju od 0,25 mm aksijalno i lateralno, što je daleko bolje od računalne tomografije (CT) i snimanja magnetskom rezonancom (MRI). UZV se također koristi u dijagnostici i pri navođenju FNA. (1) Jedna od glavnih indikacija za CT ili MRI vrata je evaluacija limfnih čvorova vrata. Posebice u određivanju stadija planocelularnog karcinoma kao najčešće neoplazme u gornjem aerodigestivnom traktu. Preporučuje se sustavni pristup procjeni i prijavi metastaza cervikalnih limfnih čvorova kod karcinoma pločastih stanica glave i vrata (HNSCC) i karcinoma štitnjače koji uključuje četiri koraka: sustavno traženje abnormalnih čvorova, osobito na očekivanim mjestima drenaže; opisivanje lokacije i pregled povezanih lokacija, izvijestiti o značajkama važnim za određivanje stadija; i procijeniti značajke važne za odabir terapije. (45) Uključenost limfnih čvorova kao regionalnih metastaza najvažniji je prognostički faktor u HNSCC-u. (23) Zadaća je radiologa opisati tri karakteristike važne za N stadij: veličinu, broj zahvaćenih čvorova i stranu na kojoj se nalaze čvorovi. Svaka od ove tri karakteristike može rezultirati višom N stadijem. Postojanje i jedne ipsilateralne metastaze u limfnom čvoru smanjuje petogodišnje preživljenje za 50% prema pacijentu bez metastaza u čvorovima vrata. Ako postoji kontralateralna metastaza preživljenje se snižava na 50%, te za još 50% u slučaju transkapsularne ekspanzije tumora. (47) Metastatska zahvaćenost zadnjeg trokuta lanca limfnih čvorova (nivo V) nosi 19% lošiju prognozu u usporedbi s pacijentima bez uključenog spinalnog akcesornog lanca. (49) Zamršeni limfni sustav glave i vrata ima najveću koncentraciju limfnih čvorova u ljudskom tijelu. Ovi čvorovi okruženi su različitim količinama fibroadipoznog tkiva, što služi za povećanje njihove uočljivosti na CT-u i MR. U N0 vratu, CT i MR mogu pronaći dodatne metastatske čvorove kod 38% do 67% bolesnika. Većina studija navodi 20% povećanu osjetljivost korištenjem presječnih metoda za otkrivanje metastatske bolesti u usporedbi s palpacijom samom. (45) Ultrazvuk je postao metoda izbora za procjenu limfnih čvorova vrata u bolesnika s PTC (eng. *papillary thyroid cancer*), kako u početnom stadiju tako i pri naknadnom nadzoru nakon tireoidektomije. Iako je HNSCC odgovoran za većinu metastaza limfnih čvorova vrata u 2%-9% sjelo primarnog tumora je nepoznato ili udaljeno. (23) Izolirana supraklavikularna ili LAP inferiornih čvorova vrata baca sumnju na

mogućnost primarne neoplazme izvan područja glave i vrata. Najčešći udaljeni primarni tumori povezani s metastazama u vratnim LČ uključuju karcinom dojke, pluća, bubrega, grlića maternice i testisa. Anatomija limfnog sustava podržava sklonost metastaziranja u lijevostrane limfne čvorove. Iako je učestalost metastaza karcinoma dojke u vratu mala (2,3% do 4,3%), rak dojke najčešći je udaljeni primarni tumor koji metastazira u vratne limfne čvorove. Najčešće zahvaćeni cervikalni čvorovi su supraklavikularni limfni čvorovi; metastaze jugularnog lanca izuzetno su rijetke ($\leq 0,5\%$ slučajeva). Metastaze u LČ vrata mogu se pojaviti mjesecima do godinama nakon postavljene dijagnoze primarnog tumora. Karcinom pluća općenito se klasificira kao nesitnostanični karcinom pluća (NSCLC) ili sitnostanični karcinom pluća (SCLC) s izuzetkom karcinoma velikih stanica i adenokarcinoma, karcinomi pluća rijetko metastaziraju u vrat. Kada se pojave metastaze na vratu, najčešće je zahvaćena supraklavikularna skupina, iako se metastaze mogu javiti i u čvorova razine I i II. Metastaze supraklavikularnih limfnih čvorova kod malignoma pluća klasificira se kao N3 tj stadij IIIB, a zahvaćenost ostalih cervikalnih limfnih čvorova klasificirana je kao M1 (stadij IV). Jednjak se dijeli na cervikalni i torakalni dio. Submukozni splet limfnih žila teče uz cijelu duljinu jednjaka s time da se gornje dvije trećine dreniraju u superiorno, a donja trećina inferiorno. Također mogu postojati i lateralni limfni spojevi s torakalnim kanalom. Zbog tako bogate opskrbe limfom, metastatsko širenje je nepredvidivo, što rezultira učestalim preskačućim lezijama. Otprilike 20% do 30% karcinoma jednjaka prvi se puta prezentira sa zahvaćenim cervikalnim čvorovima. UZV vrata često otkriva klinički nepalpabilne metastatske čvorove što dovodi do promjene konačnog stadija po TNM u bolesnika s pločastim karcinomom jednjaka. U 28% pacijenata bez palpabilnih cervikalnih čvorova otkriju su metastaze nakon pregleda ultrazvukom. (50) Karcinom želuca ima posebnu sklonost metastaziranja u Virchowljev čvor. Limfno se širi duž vaskularne mreže do čvorova u lijevom gastičnom lancu, hepatične i splenične LČ, te na celijačni plexus i portu hepatis odakle ulazi u torakalni kanal. Prisutnost cervikalnih ili supraklavikularnih limfnih čvorova ukazuje na bolest stadija IV koja je povezana s 5-godišnjim preživljavanjem od 4%. (51) Karcinom bubrega treći je po učestalosti infraklavikularni tumor koji metastazira u glavu i vrat. Metastaze se javljaju u oko 15% bolesnika, a gotovo 8% bolesnika ima metastaze već po postavljanju dijagnoze. Ove metastaze mogu ili klinički prethoditi dijagnozi primarnog bubrežnog tumora ili se mogu pojaviti mnogo godina nakon naizgled uspješne operacije primarnog tumora. Objašnjenje sklonosti

metastaziranja u područje glave i vrata ostaje nejasno. Karcinom testisa uključuje neseminomatozne i seminomatozne germinativne tumore. Prisutnost metastaza na vratu neuobičajena je, ali dobro utvrđena pojava. Učestalost metastaza na vratu kreće se od 2,6% do 4,5%, pri čemu su metastaze vrata početni znak u otprilike 5% slučajeva. (52)

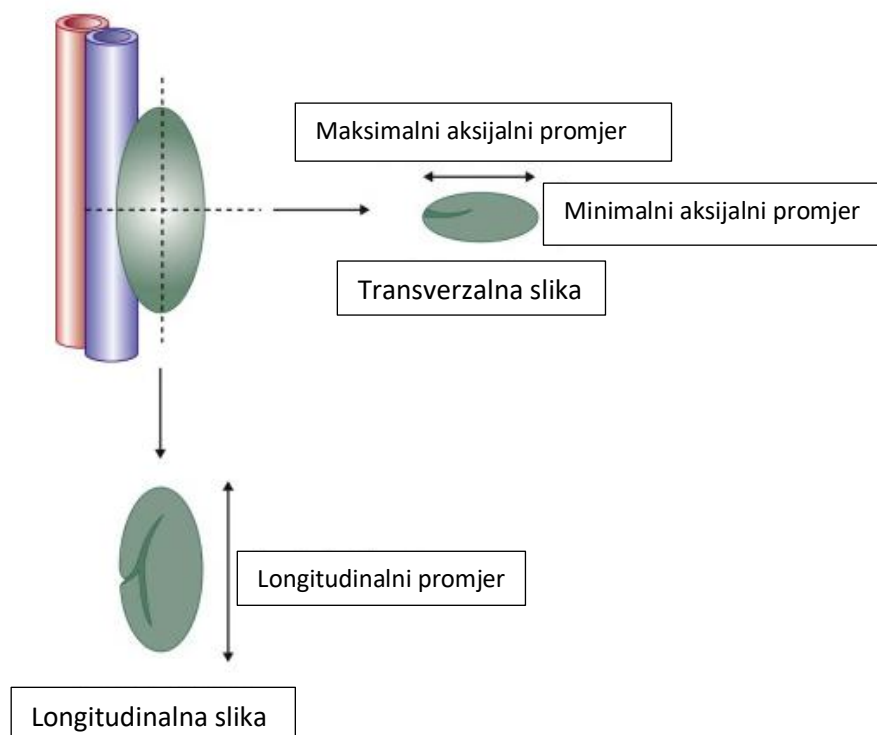
3.1. ULTRAZVUK VRATA

Unutarnja arhitektura malih limfnih čvorova i prisutnost suptilnih nalaza poput malih kalcifikata i periferne vaskularizacije najbolje se mogu ocijeniti UZV-om. (55) Studija Sumi i suradnika, usporedila je točnost CT i UZV u dijagnostici promjena limfnih čvorova vrata i pokazala da UZV detektira barem jednak broj metastatskih čvorova kao i CT, nadalje UZV pokazuje više detalja na reaktivnim čvorovima. U usporedbi s CT-om, sonografija ima veći potencijal u prikazu metastatskih čvorova karcinoma pločastih stanica u području glave i vrata. Čini se da je bolja izvedba sonografije uzrokovana većom sposobnosti ocrtavanja promjena unutrašnje arhitekture čvora. (56). Odabir sonde važno je razmatranje pri procjeni cervikalnih limfnih čvorova jer veće frekvencije daju bolju razlučivost površinskih struktura, dok su niže frekvencije efikasnije u snimanju dubokih čvorova. Koristi se linearna sonda od najmanje 7,5 MHz, iako se često koriste i sonde viših frekvencija od 10-18 MHz. (23) Kod pacijenata s tankim vratom sonde od 10 ili 12 MHz daju jasne slike s najvećom rezolucijom, dok u bolesnika s većim promjerom vrata ili pri vizualizaciji dubljih lezija niže frekvencije pomažu u postizanju bolje penetracije u tkivo. Značaj pravilnog određivanja stadija limfnih čvorova sve je važniji sada kada se selektivna disekcija vrata i terapija zračenjem moduliranog intenziteta sve češće provode. Ograničenje ultrazvuka je što ne prikazuje retrofaringealne čvorove i ima nisku osjetljivost detekcije metastaza u regiji VI LČ vrata. (26) UZV vrata u sedam koraka sveobuhvatna je tehnika za procjenu čvorova vrata koristeći nomenklaturu regija limfnih čvorova AJCC i anatomske opise. Sastoji se od niza od sedam poteza, počevši od submentalne regije i završavajući na anteriornoj strani vrata. Isti se niz ponavlja na obje strane vrata, a pregled ne bi trebao trajati duže od 10–15 minuta. (1) Pacijent je supiniran sa vratom u neutralnom ili blago hiperekstendiranom položaju. (23) Ovisno o indikaciji, posebnu pozornost treba posvetiti određenim regijama vrata. Regiju I treba procijeniti u koronalnoj ravnini. Općenito, regije II do VI trebaju se pregledavati uzdužno (kraniokaudalno) i u

transverzalnoj ravnini. (26) Primarni limfni čvorovi drenažnog područja tj. sentinel limfni čvorovi, čvorovi su najvećeg rizika od nastanka okultnih metastaza u NO vratu. Za karcinome usne i nosne šupljine kao i za karcinome usnice najveći rizik metastaza je u regiji I. U tumora stražnje usne šupljine i orofaringealnim tumorima limfni čvorovi razine II su pod najvećim rizikom, dok kod tumora grkljana i hipofarinksa SNL se može pronaći u regiji II i III. Hipofaringealni i karcinomi u proksimalnom jednjaku, kao i subglotički tumori, također se mogu rano proširiti na regiju IV ili na paratrahealne čvorove. Tumori kože lica i vlasišta često se šire na parotidne, facijalne ili nuhalne limfne čvorove. (26)

3.1.1. Metastaze

Metastaze najčešće potječu od karcinoma pločastih stanica sluznice gornjeg aerodigestivnog trakta. Ostala primarna mjesta uključuju neoplazme žlijezda slinovnica, štitnjače i kože. Putevi metastatskog širenja melanoma kože razlikuju se od metastaza karcinoma sluznice. Metastaze tumora kože češće se nalaze u površnim limfnim čvorovima. Precizna slikovna metoda može pomoći u otkrivanju okultnih metastaza na klinički NO vratu ili umanjiti rizik od okultnih metastaza. Iako veličina čvora igra ograničenu ulogu u razlikovanju benignih od zloćudnih čvorova, važna je za određivanje TNM stadija nodalne bolesti: <3 cm je N1, 3–6 cm N2 i > 6 cm N3. (57) Pri mjerenju čvorova važnije je izmjeriti njihovu kratku os ili poprečni promjer, a ne uzdužni promjer. Praktično, većina čvorova u vratu procjenjuje se na transverzalnim slikama (osim submandibularnih i submentalnih čvorova). U ovoj ravnini moguće je izmjeriti kratku os bilo kao maksimalni aksijalni promjer ili minimalni aksijalni promjer. (1) Veličina limfnih čvorova treba korelirati s poviješću bolesti i drugim sonografskim karakteristikama. (23) Veličina limfnih čvorova korisna je u dvije kliničke situacije: povećanje veličine čvorova na uzastopnim pregledima u bolesnika s poznatim karcinomom vrlo je sumnjivo za metastatski proces; dok je serijsko smanjenje veličine čvora koristan je pokazatelj za praćenje reakcije pacijenta na liječenje. (58)



Slika 9. Duboki LČ vrata nalaze se paralelno uz velike krve žile, mjeri se transverzalni dijamer (kratka os) tj. maksimalni ili minimalni aksijalni promjer. Prema Rhian. R. , *Clinical ultrasound*, 3. izd. (2011.), str. 928.

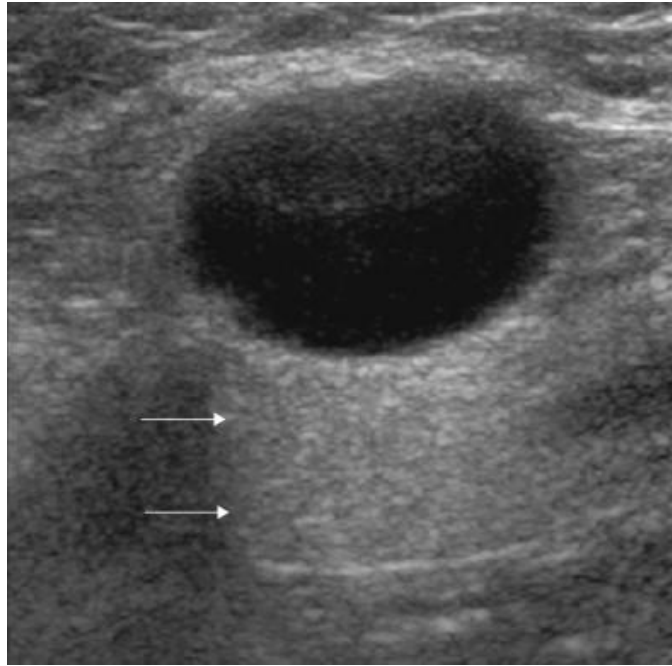
Oblik limfnog čvora kvantificira se omjerom kratke i duge osi. ($S: L$). Okrugli čvorovi ($S: L > 0,5$) postavljaju sumnju na malignitet, dok se ravni, ovalni čvorovi ($S: L < 0,5$) uglavnom smatraju normalnim ili reaktivno promijenjenim.(23) Iznimka ovom pravilu, na koju se treba obratiti pažnja, su normalni submentalni i submandibularni čvorovi (regija Ia, Ib) koji su često okrugli. (1) Korteks normalnog čvora i većine zloćudnih uglavnom je hipoehogen u usporedbi sa susjednim mišićjem; što je rezultat visokostaničnog sadržaja usko zbijenih limfoidnih folikula. (23) U normalnom vratu, oko 90% čvorova s maksimalnim poprečnim promjerom većim od 5 mm imat će ehogeni hilum vidljiv na UZV visoke rezolucije. (55) Neovisno o veličini, ekscentrična kortikalna hipertrofija, koja je posljedica fokalne infiltracije tumora unutar limfnog čvora, koristan je znak za prepoznavanje metastatskih čvorova. (58) Postoje dva oblika nekroze: cistična i koagulacijska nekroza pri čemu je cistična nekroza češća. Cistična nekroza vrlo je osjetljiv znak metastaza karcinoma pločastih stanica u bolesnika s karcinomom glave i vrata. Metastaze će pokazati nekrozu u gotovo svim čvorovima promjera većeg od 3 cm. Prikazuje se kao loše definirana, anehogena žarišta unutar čvora. Može biti fokalna ili povremeno zahvatiti cijeli čvor što se najčešće vidi u jugulodigastričnom čvoru.

Cistična nekroza često se vidi i kod tuberkuloznih čvorova. Koagulacijska nekroza rjeđe se pojavljuje, vizualizira se kao loše definirana, hiperehogeno žarišta, za koja se misli da predstavljaju fibrozne promjene. Može se zamijeniti s normalnim hilumom, ali je manje je ehogena od hiluma i okolnih masnoća i, za razliku od hiluma, nije kontinuirana s okolnom masnoćom, ne pokazuje akustično zasjenjenje. (1) Metastaze papilarnog karcinoma štitnjače imaju visoku tendenciju širenja u lokalne limfne čvorove i očituju se različitim prikazima na slikovnim metodama. Do 50% pacijenata u trenutku dijagnoze imat će infiltrirane limfne čvorove. (45) Zahvaćeni čvorovi mogu biti uvećani, homogenog izgleda simulirajući hiperplastičan čvor ili pak pojačanog prikaza zbog povećane vaskularnosti. Najčešće sadržavaju male kalcifikate ili mogu biti u potpunosti cistični ili nekrotični. Smatra se da kalcifikati predstavljaju Psammoma tjelešaca koja se mogu prepoznati histološkom procjenom. (23) Raspodjela kalcifikata u čvoru važna je karakteristika. Kalcifikati povezani s rakom štitnjače imaju nepravilnu distribuciju. Obično su točkasti, periferno smješteni sa akustičnom sjenom. (58) Ovakav nalaz vratnih čvorova u žena između 20-40 godina suspektan je na metastaze papilarnog karcinoma. U cističnih čvorova komponente čvora zamijenjene su sa tekućinom. (49) Maligni čvorovi, metastatski i limfomatozni, imaju oštre granice, za koje se misli da nastaju zato što tumorske stanice zamjenjuju limfoidne stanice, što rezultira većom razlikom u akustičkoj impedanciji između čvora i okolnog masnog tkiva. (23). Iako rub čvora ne garantira malignost čvora, ako poznati metastatski čvor ima loše definirane, spikulirane rubove govori u prilog ekstrakapsularnom širenju. (58) Obilježja slična edemu mekog tkiva i matiranje čvorova pojavljuju i nakon radioterapije. (1) Evaluacija vaskularnog uzorka vratnih limfnih čvorova vrlo je pouzdana u procjeni čvorova. Na PD ultrazvuku otprilike 90% normalnih limfnih čvorova s maksimalnim poprečnim promjerom većim od 5 mm pokazat će hilarnu vaskularnost. Smatra se da je periferna vaskularnost u metastatskim čvorovima povezana s tumorskom infiltracijom limfnih čvorova u kojoj tumorske stanice proizvode tumorski angiogenetski faktor (TAF), koji promovira angiogenezu i regrutaciju perifernih krvnih žila. (58) Normalni vratni limfni čvorovi ultrazvučno se prikazuju na 4 anatomski mjesta, uključujući parotidnu (20%), submandibularnu (20%), gornju cervikalnu (20%) i stražnju trokutastu (35% -37%) regiju. Stariji pacijenti imaju manje čvorova od mlađih. (23) Metastaze karcinoma glave i vrata često su specifične po mjestu širenja. Tumori usne šupljine imaju tendenciju metastaziranja u submentalne, submandibularne i gornje duboke LČ vrata.

Faringolaringealni karcinom širi se do dubokih lanaca vrata, a karcinom nazofarinksa u gornji duboki cervikalni lanac i stražnji trokut. Čvorovi u supraklavikularnoj jami i donjem stražnjem trokutu (Razina VI) upućuju na infraklavikularne primarne tumore. (1) I raspodjela limfoma ima postojani obrazac zahvaćanja pojedinih čvorova. Za ne-Hodgkin limfom tipično je zahvaćanje submentalnog, submandibularnog i gornjeg dubokog cervikalnog lanca. (23)

3.1.2. Limfomi

Ultrazvuk pokazuje jasno ocrtane limfne čvorove s homogenim, slabim unutarnjim eho uzorkom, iako se ponekad mogu vidjeti hiperehogena područja. Power doppler sonografija pokazuje visoko perfundirane čvorove sa signalima boje u središtu kao i na periferiji čvora u većini limfoma. Međutim, ovaj obrazac protoka sa smanjenim indeksom otpora (RI) nije specifičan. Doppler-sonografija s kontrastom može biti korisna u razlikovanju limfoma od reaktivnih čvorova. (26) Zahvaćeni su uobičajeno limfni čvorovi u submandibularnoj, gornjoj cervikalnoj i regiji posteriornog trokuta. Na PD ultrazvuku u limfomatoznim limfnim čvorovima prikazuju se hilarne i periferne žile (62-90%) Za razliku od metastatskih čvorova, prisutnost samo periferne vaskularnosti nije uobičajena u limfomatoznim čvorovima (5%). Izrazito hipoehogeni intranodalni izgled, gotovo gustoće tekućine uz posteriorno akustično pojačanje („pseudocističan“) karakterističan je za ne-Hodgkin limfom, ali s upotrebom nove generacije visokorezolucijskih sondi danas se rijetko viđa. Stoga je najčešći nalaz danas intranodalna retikulacija (mikronodularni eho-uzorak) te se u mnogim slučajevima mogu razabrati pojedinačni limfoidni folikuli. . Intranodalna nekroza i kalcifikati javljaju se u uznapredovaloj bolesti te nakon zračenja i kemoterapije.(58). Za potvrdu dijagnoze kod ovih obilježja potrebno je napraviti CNB, a ne FNA. (1)



Slika 8. Transverzalni sonogram limfomatoznog čvora s pseudocističnim izgledom.

Prema: Rhian R., Clinical ultrasound, 3.izd. (2011.), str. 929.

3.1.3. Infekcije

U supurativnom limfadenitisu, procjena stvaranja apscesa i ultrazvučno navođena drenaža može biti od velike važnosti. U tom je pogledu hipervaskularnost koja se prikazuje pomoću Doppler UZV pouzdan dijagnostički kriterij. Jedan uvećani čvor sa središnjim heterogenim reflektivnim uzorcima najčešće je rezultat supurativnog limfnog čvora, (atipične) mikobakterijske infekcije ili bolesti mačjeg ogreba uzročnika *Bartonella henselae* (lat.). Više povećanih, konglomerata limfnih čvorova koji su hipoehogeni ili imaju nehomogeni ehoteksturu s akustičnim pojačanjem mogu biti indikativni za tuberkuloznu limfadenopatiju. Bilateralno difuzno povećanje limfnih čvorova bez nekroze najčešće je uzrokovano virusnim infekcijama, poput mononukleoze, herpesa, citomegalovirusa, rubele ili HIV-a. U HIV infekcija mogu biti prisutne i cistične lezije u parotidnim žlijezdama ili udružene maligne bolesti. Kod sarkoidoze žlijezde slinovnice mogu biti otečene, a RTG prsnog koša može otkriti medijastinalno povećane limfne čvorove. (26) Na klasičnom UZV supurativni čvorovi često su izrazito ehogeni zbog sadržaja gustog gnoja. Pritiskom sonde na čvorove ili primjenom Power Doplera, prikazati će se kretanje ehogenog sadržaja. Akutna supurativna bakterijska LAP

pokazuje loše definirane rubove kao i malignomi; međutim, klinička prezentacija je različita, s akutno bolnom masom u vratu. Tuberkulozni čvorovi pokazuju matiranje zbog pridružene perinodalne upalne reakcije, diferencijalno dijagnostički obilježja slična edemu mekog tkiva i matiranje čvorova pojavljuju i nakon radioterapije.(1)

3.2. KOMPJUTERIZIRANA TOMOGRAFIJA VRATA

CT bi se trebao raditi s jodnim kontrastom kao kombinacija bolus doze i infuzije, za bolje razlikovanje krvnih žila od limfnih čvorova. Normalni čvor ima 10-20 Hounsfieldovih jedinica (HU) manje od krvnih žila. Izvodi se u transverzalnoj ravnini sa blago hiperekstendiranim vratom. (45) Bitni su tanki kontinuirani rezovi 3-5mm debljine za visoku rezoluciju slike koja omogućava detekciju centralne niske atenuacije ili nekroze, nalaz koji upućuje na metastazu ili apsces. Upotrebom brzih tehnika i power injektora često dolazi do asimetričnog ili heterogenog zamućenja *v. jugularis interna* (lat.) što se može protumačiti kao venska tromboza ili nekrotičan čvor. Rutinsko skeniranje vrata trebalo bi obuhvatiti cijeli vrat od baze lubanje do manubrija sternuma kako bi se osigurali da su sve moguće lokacije tumora i metastaza uključene. CT s primjenom kontrasta može prepoznati patološki uvećane i nekrotične čvorove, dok je s druge strane diferencijacija čvorova normalne ili granične veličine upitna. (49)

3.2.1. Metastaze

Veličina je početni kriterij, i koristi se kad su čvorovi homogeni i jasno ograničeni. Čvorovi jugulodigastrične regije (razina II) patološki su iznad >1.5cm u najvećem dijametri. Neki uzimaju granicu >1.5 cm i u submandibularnoj regiji (razina I), pošto je benigna hiperplazija najčešća u ove dvije regije. Svi ostali >1cm u maksimalnom dijametri. Ovaj pristup rezultirao je lažno negativnim rezultatima u 20-28% slučajeva. Prema Brekel i surdanicima korištenje maksimalnog dijametra aksijalne ravnine okomito na maksimalni aksijalni promjer je pouzdanije, pri čemu minimalna dimenzija u transverzalnoj ravnini ne bi smjela preći 11mm u jugulodigastričnoj regiji i 10mm u ostalim regijama što znatno povisuju osjetljivost i specifičnost. Nakupine 3 i više čvorova maksimalnog promjera 8-15mm tj. minimalno 9-10mm aksijalnog promjera u jugulodigastričnoj i 8-9mm u ostalim regijama snažan su

indikator postojanja metastatske bolesti. Korištenjem vrijednosti od >1cm veličine ili abnormalnosti u izgledu čvora kao obilježja pozitivnog čvora, CT ima NPV od 84% i PPV od 50%, dok magnetska rezonanca ima NPV od 79% i PPV od 52%. CT je ostvario nešto bolje rezultate od MR po svim kriterijima. Visoki NPV moguće je ostvariti samo primjenom niskog kriterija veličine čvora, ali on posljedično uzrokuje niski PPV. Za određivanje stadija karcinoma glave i vrata primarno je važno osigurati što bolju osjetljivost. (49) Za procjenu oblika mjeri se promjer maksimalne longitudinalne dužine i maksimalne transverzalne dužine (L/T) trebao bi iznositi >2 u normalnom reaktivnom hiperplastičnom čvoru; manje vrijednosti sugeriraju metastaze s visokom osjetljivošću i specifičnošću prema Steinkamp i suradnicima. (53)

Najpouzdaniji nalaz metastaze limfnog čvora neovisno o veličini čvora je prisutnost centralne hipotenuacije ili nekroze sa specifičnošću od 95% do 100%. Posebice važno u čvorova ispod 1cm koji bi inače polučili lažno negativan rezultat. (45) Ako je područje nekroze veće od 3mm može se vizualizirati na CT-u s kontrastom. Tada se periferni dijelovi čvora, pojačaju s kontrastom. Tumorske stanice ubacuju se u retikuloendotelnu mrežu marginalnih sinusa. Proliferacijom se šire u medulu i zbog posljedične opstrukcije limfnog toka dolazi do nekroze medule. Tumorske stanice šire se na druge čvorove preko limfatikolimfatičkih ili limfatikovenskih puteva. Limfatikovensko širenje omogućuje nastanak skip metastaza. Medula čvora s niskom centralnom atenuacijom sadrži miješane komponente nekroze tumora, fibroznog tkiva, keratina, intersticijske tekućine. Centralnu tumorsku nekrozu na CT-u mogu oponašati masna hilarna metaplazija i intranodalni apsces. Primarna diferencijalna dijagnoza je masna hilarna metaplazija, do koje obično dolazi kao odgovor na kroničnu infekciju. Većinom se nalazi u hilumu čvora. Mast ima nižu gustoću od nekroze i u pravilu se može razlučiti prema tumoru. Rijetko se može pojaviti u centralnom dijelu čvora kada se ne može razlučiti od tumora. Apsces se javlja u pacijenta s akutnom infekcijom. Čvor s apscesom ima nisku centralnu gustoću i debele, iregularne, loše definirane granice kao i metastatski. Glavna je razlika klinički nalaz u pacijenta. (49) Ekstranodalno širenje tumora znak je lošije prognoze, smanjujući petogodišnje preživljenje za 50% i povećava rizik relapsa 10 puta. Teško je odrediti preciznost CT-a u dijagnostici ekstrakapsularnog širenja iako je CT trenutni zlatni standard. Prisutnost ekstranodalnog širenja vidi se na CT-u s kontrastom kao pojačavajući rub čvora koji je nepravilan i debeo te infiltrira okolno masno tkivo. Veliki konglomerat metastatskih čvorova s ekstranodalnim širenjem prikazuje se kao velika *ring-enhancing* masa

i može oponašati apsces ili druge cistične mase. (45) Ovi kriteriji mogu se primijeniti samo ukoliko pacijent nije bio na nedavnoj operaciji, zračenju ili imao aktivnu infekciju u regiji. Nakon transkapsularnog širenja tumor može zahvatiti vitalne strukture poput *a. carotis* (lat.), moždanih živaca i bazu lubanje. Ekstranodalno širenje histološki je potvrđeno u 40% čvorova ispod 2cm u promjeru, četvrtine manjih od centimetra i polovice veličine 2-3cm. Ukoliko je karotida zahvaćena ekstranodalnim tumorom prognoza je loša. Čak i u slučaju uspješne resekcije prisutan je veliki morbiditet. Nedavna poboljšanja u kirurškoj tehnici omogućuju sigurniju resekciju arterije sa boljim rezultatima. Arterija u potpunosti okružena tumorom na CT-u ili MR-u, visoko je suspektna na invaziju. Ipak, procjena invazije arterija na CT i MR veoma je nepouzdana. Najbolje je naznačiti je li masno tkivo oko arterija očuvano i koliko stupnjeva tumor okružuje arteriju. Vjerojatnost invazije arterije veća je što je veći stupanj cirkumferencije žile okružen tumorom. (49)

3.2.2. Limfomi

Hodgkin i ne-Hodgkin limfom drugi su po učestalosti maligni tumori u regiji glave i vrata. Pri tome NHL čini 75% slučajeva limfoma s difuznim velikostaničnim podtipom kao najčešćim. U skupini Hodgkin limfoma najčešći je podtip miješane celularnosti. Veličina čvora u limfomu može varirati od 3 do 10 cm, te su čvorovi zahvaćeni limfomom općenito jasnih granica, veći i homogeniji na snimkama od metastatskih čvorova, slično reaktivnoj hiperplaziji. Hodgkin limfom bilateralna zahvaćenost, manja sklonost nodalnoj nekrozi i širenje *per continuitatem* (lat.) u susjedne limfne lance (limfno-limfno širenje), osobito u gornje mediastinalne čvorove. Non-Hodgkin limfom ima veću vjerojatnost širenja u udaljene limfne lance, na atipična mjesta drenaže i ima veću učestalost nodalne nekroze u odnosu na HD. NHL se također vjerojatnije od HL-a manifestira samo kao ekstranodalna bolest. Te samo 50% bolesnika s NHL glave i vrata ima cervikalnu LAP (45) Visoko suspektan CT prikaz limfoma očituje se tankom nodalnom kapsulom sa centralnom homogenom regijom nešto manje gustoće od okolnog mišićja. Velikostanični limfom može se prezentirati i kao naglašeno povećan čvor, u pravilu, bez područja nekroze za razliku od metastaza planocelularnog karcinoma. Pojačanje uzrokovano kontrastom može biti značajno, ali visoko varijabilno kod limfoma. U pacijenata sa planocelularnim karcinomom i limfomom lokalne bolnosti nema ili je ona minimalna. Pojačanje uzrokovano kontrastom može biti značajno, ali visoko varijabilno

kod limfoma te predstavlja nespecifičan nalaz. Pojačanje kontrastom vratnih čvorova često se viđa u vratnoj regiji na CT-u i MR-i kod pacijenata s akutnim infekcijama i odraz je povećane vaskularnosti čvora. Zahvaćeni čvorovi većinom su i lagano uvećani, homogene gustoće i različitog stupnja pojačanja. Centralna nekroza ili stvaranje apscesa uz periferno pojačanje mogući su nalazi u akutnoj septičnoj infekciji. I brojni drugi uzroci poput limfoma, papilarnog karcinoma, TBC-a, AIDS-a i ostalih mogu se očitovati pojačanjem. (49)

3.2.3. Kalcifikati čvora

Prisutnost kalcifikata označuje prošlu ili sadašnju bolest čvora. Kalcifikati su česti u granulomatoznih bolesti poput sarkoidoze i TBC-a, primarno u hilarnim i medijastinalnim čvorovima. Rjeđi ne-maligni uzroci uključuju upalne bolesti poput RA, skleroderme, amiloidoze. Pneumokonioza ugljenokopača i silikoza u prošlosti su bili česti uzrok kalcificiranih čvorova. Najčešće izgleda kao ljuska jajeta. U usporedbi s hilarnim i medijastinalnim čvorovima incidencija kalcifikata u vratnim čvorovima je mala. Čak i u pacijenata s TBC-om kalcifikati čvorova vrata su neuobičajeni. Osim u reaktivnim stanjima kalcifikati su česti nalazi malignih procesa, primjerice u čvorovima s Hodgkin limfomom nakon liječenja zračenjem ili kemoterapijom. Intranodalni kalcifikati mogu se pojaviti nakon provedenog liječenja i u metastazama i to češće kod karcinoma prostate, testisa, kolona, štitnjače i kod neuroblastoma. Ipak u rijetkim slučajevima mogu se javiti i u limfomu prije liječenja. A kalcificirajuće metastaze u čvorovima moguće su prije tretmana u pacijenata s primarnim tumorom pluća, testisa, dojke, kolona. Kod osteosarkoma može doći do odlaganja metastaskog osteoida u čvor. Papilarni karcinom štitnjače relativno je čest uzročnik kalcifikata u nodalnim metastazama. Moguć je i u ostalim tipovima karcinoma štitnjače. Metastatski karcinom štitnjače uzrok je oko 40% kalcifikata čvorova uz isključenje limfoma nakon liječenja. Iako izgled ljuske jajeta sugerira benigni proces može se javiti i u metastatskog adenokarcinoma, planocelularnog karcinoma i liječenog limfoma. (49)

3.2.4. Infekcije

Brojni infektivni uzročnici mogu uzrokovati povećanje limfnih čvorova vrata uključujući tuberkulozu, *Mycobacterium avium intracelulare* (lat.), mononukleozu, bolest mačjeg ogreba, lajmsku bolest, herpes, CMV, rubelu i druge. Mononukleozu, povezana s infekcijom Epstein-

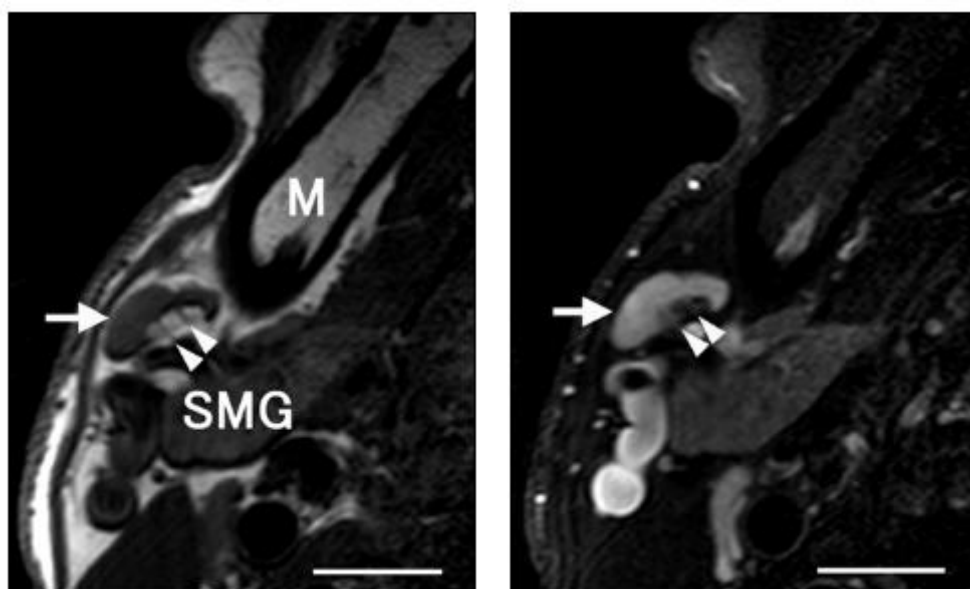
Barr virusom, očituje se difuznim, ne-nekrotičnim povećanjem limfnih čvorova, oponašajući ostale poremećaje poput sarkoidoze ili limfoma. Slično limfomu, tuberkulozni limfadenitis može imati različit slikovni izgled. Opisana su četiri osnovna tipa: homogeni, dobro definirani hiperplastični limfni čvorovi; dobro definirani čvorovi sa središnjim područjem niske atenuacije i debelim, iregularnim perifernim pojačanjem; multilokularni kompleks čvorova niske središnje atenuacije i perifernim *rim enhancement* (ujedno najspecifičniji izgled) i kao konfluirajuće područje niske atenuacije uz periferno pojačanje. Iako TB uglavnom zahvaća posteriorni trokut, jedno istraživanje Lee i suradnika otkrilo je da je najveći udio povećanih limfnih čvorova u unutarnjem jugularnom lancu. Klinički, bolesnici se prezentiraju s jednostranom, bezbolnom tvorbom vrata različitog trajanja i samo u manjem broju slučajeva istodobno aktivnom plućnom bolesti. (45)

3.3. MAGNETSKA REZONANCIJA VRATA

MR protokoli za procjenu bolesti limfnih čvorova vrata nisu standardizirani. Neophodna je debljina rezova od 3-5mm sa uskim razmakom između rezova, kao i upotreba posebnih zavojnica za vrat uz malo vidno polje. Vrat je podložan nastanku artefakata pokreta zbog disanja, gutanja i pulzacija žila što može smanjiti kvalitetu slika posebice u pacijenata sa kompromitiranim dišnim putem. (49) MR se smatra barem jednako preciznim kao i CT za anatomske identifikacije i lokalizacije cervikalnih limfnih čvorova. Međutim, upitna je jednakost metoda u evaluaciji pridruženih kriterija, kao što su ekstranodalno širenje i centralna nekroza čvora. (45) Limfni čvorovi trebali bi se bolje vizualizirati na MR od CT-a zbog bolje rezolucije mekotičnih struktura. Masno tkivo koje okružuje vratne limfne čvorove olakšava ocrtavanje čvorova na CT-u, ali ograničava jasno razgraničenje na MR. Kao što je već spomenuto, intranodalna nekroza tumora sastoji se od mješavine tumorskih stanica, keratina, vezivnog tkiva, edema i krvarenja. Rezultat je heterogeni signal na T1- i T2-mjerenim slikama dok hiperplastični čvorovi homogeno niski intenzitet signala na T1- i T2-mjerenim slikama. Područja nekroze imaju niski T1- i visoki T2-mjereni intenzitet signala. Prikaz na MR je varijabilan zbog različitih udjela ovih komponenti u čvoru. Najpouzdaniji pokazatelji intranodalnog tumora na nativnom MR-u su heterogenost intenziteta signala sa fokalnim područjima hiperintenziteta signala na T2-mjerenim slikama uz iregularnu periferno solidno

pojačanje. (49) Kontrastno sredstvo omogućuje prikaz nekrotskog tkiva sličan onom na CT-u; centralno zona nižeg intenziteta sa perifernom zonom pojačanja na T1-mjerenim slikama. Na T2-mjerenim slikama, može se vidjeti središnja regija hiperintenziteta, ili druge varijabilne signale što smanjuje osjetljivost. (45) Najpouzdanija sekvenca za otkrivanje nekroze čvora je primjena kontrasta na T1-mjerenim slikama uz prigušenje masti što poboljšava diferencijaciju i uočavanje transkapsularnog širenja tumora u usporedbi sa sekvencama bez supresije masti. (49) Studija DWI-MR u cervikalnoj limfadenopatiji Khalek i sur. pokazala je da se metastatski čvorovi prikazuju kao homogenog ili heterogenog intenziteta signala. ADC karta daje bolje razgraničenje solidnog dijela niskog intenziteta od područja nekroze visokog intenziteta na T2-mjerenim slikama. Na ADC karti intenzitet signala limfnih čvorova korelira s histopatološkim promjenama. Metastatski i limfomatski čvorovi pokazuju nizak intenzitet signala na ADC karti u usporedbi s visokim intenzitetom signala reaktivnih i granulomatoznih limfnih čvorova. Najbolji rezultati visoke točnosti razlikovanja benignih od malignih promjena postižu se korištenjem granične ADC vrijednosti od $1,3 \times 10^{-3} \text{ mm}^2/\text{s}$. Razlika u ADC vrijednosti i intenzitetu signala na ADC karti vratnih čvorova odražava razliku u celularnosti i histopatološkim svojstvima benignih i malignih čvorova. Maligni čvorovi povećane su celularnosti u usporedbi s benignim čvorovima i smanjenom ADC vrijednosti. ADC vrijednost slabo diferenciranog karcinoma pločastih stanica statistički se razlikuje od dobro diferenciranih čvorova. ADC također učinkovito razlikuju limfome od metastatskih čvorova. ADC karta mogla bi razgraničiti i razlikovati nekrotični i solidni dio tumora puno bolje od T2-mjerenih slika što može olakšati odabir mjesta biopsije iz solidnog dijela LČ. DWI-MRI s ADC kartom nova je obećavajuća tehnika koja može pomoći u diferencijaciji ne-nekrotičnih malignih od benignih limfnih čvorova. (37) MR i DWI-MR mikrosnimanja za procjenu LAP koristi mikroskopske zavojnice. Čvor se označi kao metastatski ako pokazuje heterogeni parenhim na T1- ili T2-mjerenim slikama sa supresijom masti i ADC jednak ili veći od $0,73 \times 10^{-3} \text{ mm}^2/\text{s}$, uz točnost od 90%. Čvor je označen kao infiltriran limfomom ako ima ADC jednak ili manji od $0,51 \times 10^{-3} \text{ mm}^2/\text{s}$, uz 93% točnost. Slike visoke razlučivosti uz MR mikroskopske zavojnice omogućuju učinkovitu procjenu pojedinih struktura čvora na T1-mjerenim i T2-slikama sa supresijom masti. Kada su metastatska žarišta još mala, a hilarne strukture još nisu izbrisane, heterogeni MR signali iz umnažajućih stanica karcinoma mogu biti važniji znak od gubitka hilarnih struktura u dijagnosticiranju metastatskih čvorova. Heterogena arhitektura

čvorova pojavila se u otprilike 30% nodalnih limfoma. Primijećena heterogenost nodalne arhitekture može biti posljedica nekrotičnih područja. Nekroza je često opisana kod Hodgkinove bolesti, ali je neuobičajena kod Hodgkinove bolesti glave i vrata. Ograničenja MR mikrosnimanja u procjeni limfnih čvorova na glavi i vratu su dodatno vrijeme snimanja i procjene slikovnih podataka, malo vidno polje koje otežava pregled okolnih struktura i točnu lokalizaciju limfnih čvorova, tehnika nije primjenjiva na duboke čvorove. MRI visoke rezolucije pomoću mikroskopske zavojnice može učinkovito okarakterizirati morfološke detalje benignih i metastatskih čvorova na vratu bez korištenja gadolinijuskog kontrasta.(54)



Slika 7. normalan čvor vizualiziran tehnikom MR microimaging, na T1- i T2- mjerenim slikama, jasno su vidljive strukture parenhima, masnog tkiva hiluma i krvnih žila. Prema: Sumi M, Van Cauteren M, Nakamura T. MR Microimaging of Benign and Malignant Nodes in the Neck (2006.), str. 751.

4. DIJAGNOSTIKA AKSILARNIH ČVOROVA U KARCINOMU DOJKE

Klinički stadij određuje se na osnovi veličine najvećeg tumora dojke i statusa aksilarnih limfnih čvorova uz postojanje udaljenih metastaza. (59) Određivanje statusa aksile u žena s operabilnim karcinomom dojke zbog moguće prisutnosti nodalnih metastaza od vitalnog je značaja jer je status limfnih čvorova aksile najvažniji prognostički faktor za rak dojke, a adekvatno lokalno liječenje metastaza LČ važno za sprječavanje regionalnog recidiva i utječe na donošenje odluka u vezi s adjuvantnim liječenjem. Najpopularniji sustav za određivanja stadija karcinoma dojke je sustav TNM (eng. tumour, nodes, metastasis) koji uključuje veličinu primarnog tumora dojke, širenje u regionalne limfne čvorove i širenje na udaljena mjesta. Stadij 0 dodjeljuje se prekanceroznim lezijama ili karcinomu in situ bez lokalnih ili udaljenih metastaza; ovaj stadij povezan je s gotovo 100% stopom izlječenja. Prvi stadij dodijeljen je malim karcinomima ograničenim na dojku; pacijenti s bolešću u stadiju I imaju izvrsnu prognozu. Karcinom stadija II daje regionalne metastaze u limfne čvorove a karcinom dojke III. Stadija odlikuju veliki tumori ili lokalno uznapredovala bolest u vrijeme početne dijagnoze. Faze II i III povezane su s lošom prognozom. Rak faze IV ima udaljene metastaze i povezan je s lošim preživljavanjem. Nekoliko modaliteta dostupnih za prikaz dojki uključuju mamografiju, ultrazvuk, duktografiju i MRI. Nakon što je ženi dijagnosticiran karcinom dojke, indiciran je CT, PET, MRI pregled ili scintigrafija kostiju za identifikaciju mogućih udaljenih metastaza. (60)

4.1. ANATOMIJA

Aksila je piramidalni prostor smješten između gornjeg dijela torakalne stijenke i medijalnog dijela ruke. (61) Aksila sadrži mnoge važne strukture, poput velikih žila i živaca, vezivnog tkiva i limfnih čvorova. Granice aksile sastoje se od četiri zida, vrška i baze. Četiri zida su prednji zid (*m. pectoralis minor* i *major* i pridružene fascije), stražnji zid (*m. subscapularis*, *m. teres major* i *m. latissimus dorsi* uz pridružene tetive), lateralni zid (humerus i utor bicepsa), i medijalni zid (*m. serratus anterior*). Vrh je otvor u cervikoaksilarni kanal, čija se granica sastoji od klavikule, lopatice i prvog rebra. Baza se sastoji od aksilarne fascije i kože. (60) Aksila je podijeljena u tri regije ili razine u ovisnosti prema pektoralnom mišiću: Razina I. (3 skupine)

nalazi se infero-lateralno u odnosu na *m. pectoralis*. Čvorovi II. razine (1 skupina) nalaze se iza *m. pectoralis*. Čvorovi III. razine (1 skupina) nalaze se u unutarnjem dijelu, supero-medijalno od *m. pectoralis minor*. (62) Limfne žile dojke odvojene su od onih u podležećem torzu, sa subareolarnim pleksusom limfe i malim brojem velikih limfnih žila koje se slijevaju u aksilarne limfne čvorove. Limfna drenaža dojke obuhvaća površinske, duboke i perforirajuće sustave. Površinski sustav drenira se u aksilu, obično u razinu II. Duboki sustav drenira se u aksile i anastomozira s perforirajućim sustavom koji se drenira u unutarnje mamarne čvorove. Perforirajući sustav nije povezan se s površinskim sustavom. Obrazac invazije čvorova tumorom je sekvencijski, počevši od limfnih čvorova razine I, zatim prema čvorovima razine II i na kraju do čvorova razine III. Klinički i radiološki stadij TNM-a prati ovu progresiju. Sentinel čvor obično se nalazi u donjem dijelu aksile (tj. Berg razini 1) (61)

Tablica 2. TNM klasifikacija, klinički i radiološki kriteriji. Prema Maxwell i sur., Diagnostic strategy for the assessment of axillary lymph node status in breast cancer (2015.)

Stadij	Berg razina	Stadij
N1	I i II ipsilateralni slobodni	II
N2	I i II ipsilateralni fiksirani/ Izolirani u INM	IIIA
N3	III ipsilateralni/ INM + razina I ili II / supraklavikularni	IIIC

Tri skupine čvorova razine I podijeljene su u lateralnu skupinu (duboka), subskapularnu skupinu (posterolateralna) i pektoralnu skupinu (anteromedijalna). Sustavni pristup procjeni čvorova razine I započinje s trećim segmentom aksilarne arterije i pripadajuće aksilarne vene, koji prolaze kroz duboku dio I razine, i služe kao prvi važan orijentir. Limfni čvorovi lateralne skupine često se mogu vidjeti u blizini aksilarne vene. Ti čvorovi pretežno dreniraju gornje ekstremitete. Drugi korisni orijentir je supskapularna arterija, najveća grana aksilarne arterije i jedina grana koja izlazi s inferiorne površine aksilarne arterije u razini I aksile. Nakon što se identificira deblo ove žile, s karakterističnim oblikom kuke, često se mogu prepoznati glavni terminalni ogranci, torakordorzalna arterija i cirkumfleksna skapularna arterija. Kratki segmenti cirkumflesne skapularne arterije i njene grane vide se dok zaranjaju u mišiće koji

tvore stražnji zid aksile: *m. latissimus dorsi*, *m. subscapularis* i *m. teres major*. Torakodorzalna arterija nalazi se uz rub ovih posterolateralnih mišića nastavljajući kroz aksilarnu mast uz stijenku prsnog koša. Limfni čvorovi supskapularne skupine smješteni su duž toka ove žile i aksilarnog dijela njezinih terminalnih grana. Pretežno drenira skapularnu regiju i posteriorni prsni zid. Treći važni orijentir je lateralna torakalna arterija. Nalazi se duž anteromedijalnog ruba razine I i vidi se paralelno i posteriorno od lateralnog ruba *m. pectoralis minor*, s granama koje pruža u mišić. Limfni čvorovi pektoralne skupine mogu se naći duž pektoralisa kao i u središnjoj aksilarnoj masti. (60) Primarna aksilarna limfna drenaža iz dojke pretežno je u skupini pektoralnih čvorova, iako bilo koja skupina aksilarnih čvorova može sadržavati "sentinel" čvorove koji primaju limfu izravno iz dojke. Središnja ili II. razina aksilarnih limfnih čvorova smještena je u masti iza *m. pectoralis minor*. Ovi čvorovi limfu primaju preko čvorova I razine. Čvorovi su također locirani između *pectoralis minor* i *pectoralis major* na području koje se naziva Rotterov prostor. (63) Prisutnost nodalnih metastaza u razini II ima iste implikacije na određivanje stadija karcinoma kao i na razini I. Prema 7. reviziji AJCC klasifikacije TNM, metastaze u manje od četiri ne-matirana, pokretna čvora I ili II razine smatra se stupnjem N1. Apikalni ili čvorovi razine III. posljednji je korak u drenaži limfe kroz aksilu, primaju limfu iz čvorova razine II i dreniraju se u subklavijalni limfatički trunkus i supraklavikularne čvorove, put koji u konačnici vodi do torakalnog ductusa na lijevoj strani prsnog koša i desni limfatički duktus na desnoj strani. Metastaze u ovoj razini automatski postaju stupanj N3 i stadij bolesti IIIC. (64) Volumen nodalne bolesti i broj uključenih čvorova, kao i stupanj zahvaćenosti čvorova aksile, mogu pružiti korisne informacije; metastaze viših čvorova (razina II ili III), posebno onih u apeksu (razina III), nose slabiju prognozu. (65) Metastatski depoziti promjera manjeg od 0,2 mm nazivaju se "izolirane stanice tumora". Mikrometastaze su veličine od 0,2 do 2 mm i sastoje se od > 200 stanica karcinoma u odjeljku (pN1mi). Makrometastaze su veće > 2mm (pN1) u maksimalnom dijametru. (66)

4.2. BIOPSIJA SENTINEL ČVORA

Tradicionalno, prognostička informacija kao i liječenje bolesnika s pozitivnim čvorovima ostvarivala se disekcijom limfnih čvorova aksile. (67) Aksilarna limfadenektomija (ALND) ujedno je i najpouzdanija tehnika za procjenu zahvaćanja LČ. Međutim, ograničena je

nuspojavama nakon uklanjanja, poput limfedema (2–18%), boli (16–56%), ograničenja pokreta ramena (4–45%) i slabosti ruke (19–35%). Disekcija aksilarnih limfnih čvorova čini se manje učinkovito za žene s karcinomom veličine <20 mm (T1), kod kojih se aksilarna lezija pronađe u manje od 15 do 20% slučajeva. (62) Kako bi se smanjio kirurški morbiditet, provodi se postupak biopsije sentinel limfnog čvora (SLNB). U žena s zahvaćenim čvorovima potrebno je daljnje liječenje putem disekcije aksile ili radioterapije. Preoperativno prepoznavanje pozitivnih čvorova omogućuje definitivno liječenje već pri prvoj operaciji. Ultrazvuk i ultrazvučno vođena biopsija trenutno su najbolji način preoperativnog otkrivanja nodalnih metastaza u klinički negativnoj aksili. (30) Dakle, za pacijentice s klinički negativnim čvorovima, SNLB je standard skrbi. Biopsija sentinel čvora može se izvesti zajedno s lumpektomijom ili mastektomijom, a mapiranje sentinel čvora tokom operacije može se postići upotrebom plave boje, radiomarkera ili oboje. Radiofarmaci za SNB su koloidi označeni sa 99m-Tc. Nakon injiciranja unose se u histiomonocitne stanice sentinel čvora. Omogućuju vizualizaciju sentinel čvorova s gamma-kamerom prije operacije i intraoperativno otkrivanje ručnom sondom gamma-zraka. Pojedini sentinel čvorovi uzimaju oko 1% lokalno ubrizgane boje. Boje se slabo vežu na intersticijske proteine, uglavnom albumin, i uzrokuju plavo obojenje čvora dok polako prolaze kroz sentinel čvor. Usprkos riziku alergijskih reakcija na plavu boju, u većini ustanova preferira se postupak dvostrukog mapiranja. (68) Pacijenti s pozitivnim SNL mogu ili ne moraju proći potpunu disekciju aksilarnih limfnih čvorova. Prema ispitivanju Z0011 pod pokroviteljstvom ACOSOG-a iz 2011., pacijenti s tumorima T1 do T2 stupnja uz klinički negativne čvorove i koji su podvrgnuti lumpektomiji i zračenju uz SLNB ne zahtijevaju potpunu disekciju aksila ukoliko se ustanovi da imaju jedan do dva pozitivna sentinel limfna čvora. Autori su zaključili da upotreba samo SLNB-a u usporedbi s primjenom ALND-a nije rezultirala nižim stopama petogodišnjeg preživljavanja i lokoregionalnog recidiva među pacijentima s ograničenom invazijom sentinel LČ karcinomom dojke liječenim konzervativnom kirurškom i sistemskom terapijom. Adjuvantno zračenje i sistemska terapija imaju značajan učinak na sve potencijalno preostale pozitivne čvorove i doprinose učinkovitoj lokalnoj kontroli bolesti bez potpune disekcije. Važno je, međutim, napomenuti da zaključci ove studije ostaju kontroverzni i među kirurškim i radiološkim zajednicama. Neki ističu da je vrijeme praćenja studije (6 godina) bilo prekratko za donošenje konačnih zaključaka o stopama recidiva i dugoročnom preživljenju. (64) Međutim, kad je sentinel čvor pozitivan kod pacijenta

koji je podvrgnut mastektomiji, potrebna je aksilarna disekcija. U pacijenata s klinički pozitivnim aksilarnim LČ potrebno je napraviti UZV aksila. Na svakom LČ s nenormalnim značajkama treba obaviti CNB ili FNA. Ako se potvrdi prisutnost malignih stanica, tada je za pacijente koji prvi put idu na operaciju indicirana disekcija aksilarnih limfnih čvorova razine I i II. Metastaze dokazane biopsijom opravdavaju razmatranje neoadjuvantne terapije. Kasnije kirurško liječenje ovisit će o odgovoru na neoadjuvantnu terapiju. Daljnje liječenje ovisi o nodalnom statusu pri dijagnozi i odgovoru na neoadjuvantnu terapiju. Kod pacijenata koji ispunjavaju uvjete za neoadjuvantnu terapiju, uz klinički negativne čvorove pri prezentaciji radi se UZV za potvrdu normalnih LČ. U ovoj je podskupini bolesnika, na kraju neoadjuvantne terapije potrebno napraviti SLNB.(69) Kao što je pokazano u Sentinel Neoadjuvant studiji (SENTINA), lažno negativna stopa ponovljene biopsije sentinel limfnih čvorova (npr. SLNB izvedena prije neoadjuvantne terapije, a potom ponovljena nakon terapije) neprihvatljivo je visoka. Stoga je preferirani pristup izvođenju SNLB samo nakon primjene neoadjuvantne terapije u bolesnika s klinički negativnim LČ. Ako je pacijent klinički negativan, a FNA sumnjivog LČ viđenog na UZV pozitivna na malignitet, aksilu treba reevaluirati nakon neoadjuvantne terapije kako bi se procijenio odgovor na liječenje. (59) SLNB je indiciran za pacijente s multižarišnim karcinomom, duktalni karcinomom in situ ako se razmatra mastektomija, u slučaju prethodne povijesti kirurgije dojke ili aksile i prije i nakon neoadjuvantne kemoterapije. Kontraindikacije postupku SNLB uključuju lokalno uznapredovale tumore (T3 i T4), inflamatorni karcinom, DCIS ako se razmatra konzervativno liječenje i u slučaju trudnoće. (62) Aksilarni UZV i SNLB komplementarne su metode. (67) Američko društvo za kliničku onkologiju (ASCO) u vezi sa sentinel LČ preporuča da je stopa identifikacije patoloških limfnih čvorova veća od 90%, a stopa lažno negativnih ispod 5% kako bi se metoda mogla koristiti kao zamjena ALND. (62) Lažno negativna stopa udio je pozitivnih čvorova pronađenih na disekciji aksilarnih čvorova uz negativni SNLB. Nedavne studije otkrile su da je razina lažno-negativnih SNLB 5.5% do 16.7% što je više od postavljenog cilja. Jedan od najčešćih uzroka lažno negativnih čvorova je masivna infiltracija sentinel čvora tumorom, što interferira s unošenjem radiokoloida i boje i preusmjerava protok limfe u čvor koji nije pravi čvor čuvar. Točnost mogu poboljšati dualno mapiranje radiomarkerom i plavom bojom, kombiniranjem 2 različita mjesta injiciranja i rutinskom upotrebom limfoscintigrafije. Scintigrafija pruža kartu sentinel LČ i može poboljšati točnost i smanjiti morbiditet u odnosu

na samo gamma-sondiranje. Limfoscintigrafija identificira atipične drenažne obrasce. Drenaža u unutarnji mamarni bazen javlja se kod 20% bolesnika nakon peritumorne injekcije. Druge rjeđe lokacije sentinel čvorova uključuju intramamarnu (pre-pektoralnu) u 6%, interpektoralnu (Roterov čvor) u 2% i infraklavikularnu (razina aksile III) čvorove u 3% slučajeva. (68)

4.3. EVALUACIJA UNUTARNJEG TORAKALNOG LANCA

Alternativa aksili je drenaža u internalni mamarni lanac limfnih čvorova (IMN). IMN lanac teče od anteriornih freničnih čvorova dijafragme do njegovog kraja u torakalnom venskom sustavu s desne strane i torakalnom ductusu s lijeve strane, a prati tok unutarnje marnarne arterije i vene između pleure / endotorakalne fascije i prsnog koša uz sternalni rub. IMN-ovi se nalaze u prvom do šestom interkostalnom prostoru, a najveći su u prva tri. Slikovnim prikazom analiza obično započinje u 2. ili 3. interkostalnom prostoru. Unutarnji torakalni čvorovi normalno se ne vizualiziraju. Svi čvorovi dimenzija preko 5 mm sumnjivi su s MRI osjetljivošću od 93% i specifičnošću od 89%. Uključenost unutarnjih torakalnih limfnih čvorova ima važnu prognostičku vrijednost. Klasificira pacijenta kao N2 ako je izolirana ili N3b ako je tumor već metastazirao u aksilu i stoga ukazuje na bolest stadija IIIC. (62) Prošle studije proširene radikalne mastektomije u operabilnog karcinoma dojke pokazale su prevalenciju pozitivnih IMN u 8% do 20% pacijenata, uz istodobno zahvaćanje aksile. Izolirane metastaze u IMN javljaju se u 1% -5% karcinoma dojke i obično potječu iz dubokih ili medijalno smještenih tumora. Nema poboljšanja preživljenja kod kirurškog liječenja metastaza u IMN, a zbog povećanog morbiditeta disekcija čvorova obično se ne provodi. Međutim, prisutnost IMN metastaza, bilo izolirano ili s istodobnom aksilarnom bolešću, ima prognostički značaj i također nosi mali, ali definitivni rizik lokalnog recidiva. Dugoročno preživljavanje smanjeno je u bolesnika s izoliranim metastazama IMN, a još se više smanjuje u bolesnika s aksilarnim i IMN metastazama. Uz to, standardna terapija zračenjem dojke ne zahvaća uvijek IMN. Plan terapijskog zračenja može se stoga izmijeniti ako se utvrde metastaze unutarnjih mamarnih čvorova. (61)

4.4. MAMOGRAFIJA

Mamografija se koristi u dvije glavne svrhe: *screening* (eng.) asimptomatskih žena na karcinom dojke i procjena abnormalnosti dojke. Prednosti *screening* mamografije za žene u dobi od 50 do 69 godina opće su prihvaćene, dok je probir za žene u dobi od 40 do 49 godina i dalje kontroverzan unatoč statistički značajnom smanjenju smrtnosti od raka dojke i značajnom porastu stope preživljavanja. *Screening* mamografija sastoji se od mediolateralnih kosih i kраниокаудалних prikaza svake dojke. ACR je razvio standardiziranu terminologiju za tumačenje mamograma pod nazivom BI-RADS (eng. *Breast Imaging Reporting and Data System*) kako bi se olakšala ujednačenost u izvještavanju o mamografiji u svim zdravstvenim ustanovama. (60) Mamografija se može provesti pomoću tehnologije SFM (eng. *screen-film*) ili digitalne mamografije (FFDM, eng. *full field digital mammography*). FFDM tehnologija polako je zamijenila SFM jer FFDM isporučuje manju dozu zračenja kod velikih grudi, ima bolju kvalitetu slike s većom kontrastnom rezolucijom, kraće vrijeme pregleda, uklanjanje troškova povezanih s pohranom i obradom filma, filma i olakšava teleradiologije. Nadalje, stope otkrivanja raka s trenutnom FFDM tehnologijom ekvivalentne su onima s mamografijom na filmu. Uz napredovanje detektorskih i tehnologija procesiranja, uz FFDM-om se mogu koristiti napredne tehnike, poput digitalne tomosinteze (DBT) i mamografije s kontrastom (CESM). DBT je rentgenska mamografska tehnika u kojoj se tomografske slike rekonstruiraju iz višestrukih niskodoznih projekcijskih slika dobivenih pomicanjem rentgenske cijevi u luku u ograničenom kutnom rasponu, slike se obrađuju algoritmima za rekonstrukciju kako bi se stvorio niz ravnina paralelnih slika kroz cijelu dojku s razmakom između od 1 mm između pojedinih slika što smanjuje probleme uzrokovane superpozicijom tkiva. CESM kombinira mamografiju s intravenskim kontrastom. Injiciranje jodnog kontrasta slijedi set nisko i visoko energetskih slika u brzom slijedu, preciznost je superiorna konvencionalnoj mamografiji te se bliži točnosti MRI sa manjim brojem lažno pozitivnih rezultata. Osjetljivost metode ovisi o dobi, što je dojka gušća i s većim sadržajem žljezdanog tkiva metoda je manje korisna za detekciju ranih promjena. Gustoća dojke obično je veća u mlađih žena. Osjetljivost kod žena > 60 godina približava se 95%, a manje od 50% kod žena <40 godina. (70) Prema studija Murray i sur. o važnosti aksilarne LAP detektirane na mamografskom pregledu, medio-lateralni kosi mamogrami prikazuju čvorove donjeg dijela aksile u 50% ljudi. „Patološki, su

limfni čvorovi koji zadovoljavaju 2 ili više kriterija : veličina >2cm, gubitak masnog hiluma, okrugli oblik, povećana gustoća. U otprilike polovice ovako označenih čvorova nalaz FNA je benigni. Najčešće uslijed reaktivnih promjena kod infekcija kože ruke i dojke, RA i drugih autoimunih bolesti te granulomskih infekcija. Drugu polovicu čine maligno promijenjeni čvorovi. Ukoliko su čvorovi veće gustoće i veličine iznad 2cm PPV metastatske bolesti je 85%. Ipak ukupna osjetljivost mamografije u otkrivanju patoloških limfnih čvorova aksile je niska 17%. (71) Ne smatra se pouzdanim za procjenu limfnih čvorova u slučaju dijagnoze karcinoma dojke zbog ograničene prostorne razlučivosti i pošto se dijelovi aksilarnog područja ne mogu vizualizirati. Ima najveću lažno negativnu stopu u otkrivanju zahvaćenosti limfnih čvorova kod pacijenata s karcinomom dojke. Digitalna tomosinteza dojke (DBT) je također ograničene vrijednosti za procjenu aksilarnih čvorova. Zamućenje aksilarne regije na nekim mediolateralnim kosim ili bočnim slikama ograničenje je za sintezu multiplih homogenih slika. Pektoralni mišić ima homogen kontrast mekog tkiva bez velikih varijacija; stoga će atenuacija mekog tkiva dominirati u aksilarnom području. Pored toga, materijali visoke atenuacije u aksilarnoj regiji (primjerice rame) mogu uzrokovati izraženije artefakte u usporedbi s onima na FFDM. (61)

4.5. UZV AKSILA

UZV i mamografija najčešće su korišteni modaliteti slikovnih metoda u dijagnostici dojke. U žena ispod 35 godina, ultrazvuk je metoda izbora kod bolesti dojke. UZV je metoda izbora za procjenu zahvaćenosti limfnih čvorova u bolesnika s poznatim karcinomom dojke. (67) Aksilarni UZV izvodi se istim visokofrekventnom (11–15-MHz) sondom koja se koristi za snimanje dojki. Postavka niže frekvencije može biti potrebna kod pacijentica s većim BMI ili pacijenata s dubokim naslagama aksilarne masti. Pacijentica je smještena u ležeći položaj, s rukom iza glave tako da je ruka abducirana i vanjski rotirana (položaj "ABER" ili eng. "*bathing beauty*"). Ispitivanje razine I trebalo bi uključiti aksilarne žile, kao i skeniranje cjelokupnog masnog sadržaja od ruba mišića pektoralisa anteromedijalno do latissimus dorsi i teres major posterolateralno. Lateralne torakalne i torakodorzalne arterije i manje grane vidjet će se varijabilno duž svakog ruba. Iako skupine čvorova prate ove žile, čvorovi se često nalaze izolirani unutar aksilarne masti. Vrlo je važno i skenirati inferiorno, kroz aksilarni rep, jer se

tamo često nalaze abnormalni čvorovi. Razine II i III se ne skeniraju rutinski, iako se ponekad mogu vidjeti veliki čvorovi razine II. Opcionalno se skenira supraklavikularno područje i rub sternuma, prateći tok unutarnje arterije mamarije ako se nađu grubo nenormalni čvorovi u razini I. (64) Patološki čvorovi obično su locirani u donjem dijelu aksile, ekternalno ili posteriorno prema lateralnom rubu *m. pectoralis major*. Analiza čvora treba se usredotočiti ne samo na njegovu veličinu, već i na ostale morfološke kriterije poput općeg oblika, korteks, hilum i vaskularizaciju. Prijavljeni dijagnostički rezultati variraju među studijama. U svojoj studiji Schipper i sur. pokazali su da je za otkrivanje NO pacijenata NPV 98%. Limfni čvor normalne veličine manji je od 10 mm, a korteks je tanji od 3 mm. Normalni limfni čvorovi vidljivi su u gotovo svakoj aksili. Kao i na drugim anatomskim lokacijama imaju ovalni oblik, korteks mu je tanak, hipoehogen i ujednačene debljine uz dobro ocrtane konture. Hilum koji se sastoji uglavnom od masti je širok i hiperehogen. Dopplerska analiza pokazuje isključivo vaskularizaciju u hilumu. (62) Normalni čvorovi mogu biti vrlo uvećani, ali gotovo u cijelosti sačinjeni od masti s tankim rubom hipoehogenog korteksa. (67) Morfološke karakteristike koje govore u prilog malignosti su debljina korteksa veća od 2,5-3,0 mm, žarišna kortikalna lobulacija, gubitak masnog hiluma, okrugli oblik i nenormalni protok u korteksu. (61) Fokalno kortikalno izbočenje ili zadebljanje smatra se najranijom vidljivom morfološkom promjenom u prisustvu metastaza, ali ovaj je kriterij teško primijeniti i ima nisku PPV jer nije specifično. I normalni limfni čvorovi često imaju lobulirani oblik. Prava abnormalna kortikalna izbočina opaža se kao žarišno zadebljanje korteksa koje ne slijedi rub ehogenog hiluma i trebalo bi biti izrazito hipoehogeno. Ekscentrično kortikalno zadebljanje nešto je sumnjivije od difuznog zadebljanja, koje se može vidjeti i u reaktivnim čvorovima, ali je još uvijek nespecifično. CD je koristan za identificiranje NHBF (eng. *non-hilar blood flow*), a to je pojava perifernog vaskularnog protoka u korteksu čvora bez očite povezanosti s hilumom. Pokazalo se da ovaj nalaz ima visok PPV metastaza kod ipsilateralnog invazivnog karcinoma dojke. (64) Stoga je najbolje potvrditi prisutnost nekoliko pridruženih anomalija prije nego se utvrdi sumnjiv izgled. Invazija hiluma je specifičan znak, ali se javlja kasnije, kao i okrugli oblik i vrlo hipoehogeni izgled čvora. Posljednji korak sastoji se od tumorske infiltracije perinodalne masti. (62) U nedavnom sustavnom pregledu 16 studija, koristeći morfološke kriterije, ultrazvuk nepalpabilnih čvorova pokazao je osjetljivost od 44% i specifičnost od 92% u dijagnostici malignih čvorova. (72) Vjerojatnost da će aksilarni ultrazvuk otkriti abnormalni

čvor velika je ako postoji *tumor burden* (eng.) metastatskog čvora od najmanje 20% uz morfološke karakteristike povećane debljine korteksa (> 3mm) i gubitak hiperehogenog hiluma (specifičan, ali slabo osjetljiv). (73) Dodatak biopsije vođene ultrazvukom povećava specifičnost do gotovo 100% uz istovremeno minimalno smanjenje osjetljivosti. Osjetljivost ultrazvučno vođene biopsije veća je kod žena s zahvaćenim četiri ili više čvorova (oko 90%) kao i kod žena s visokim stupnjem bolesti.(67)



Slika 10. Značajke maligno promijenjenog čvora. Prema: James, Evans; Breast, u Clinical ultrasound, 3. izd. (2011.), str.998.

4.5.1. CEUS

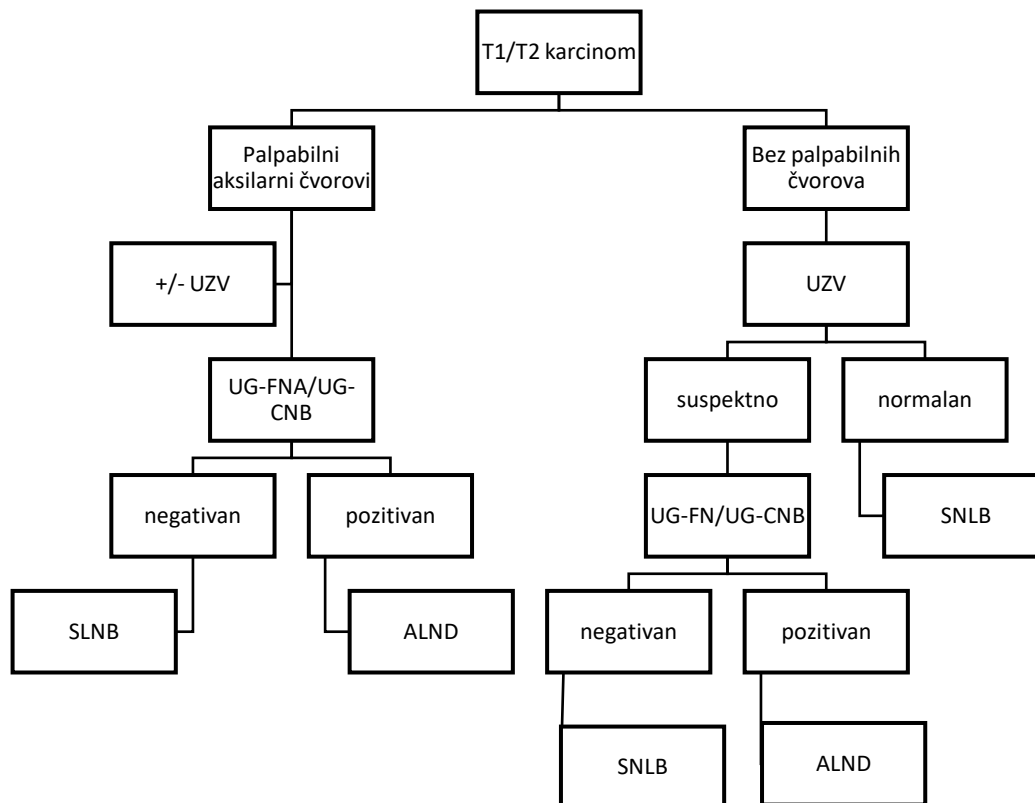
UZV sive-skale sa UZV vođenom biopsijom široko se koristi kao predoperativni postupak određivanja stadija, ali ima ograničenu osjetljivost. U literaturi se napominje da aksilarni UZV propušta prepoznati ¼ metastaza LČ aksile. CEUS ima sposobnost prikazivanja mikrovaskulature i perfuzije različitih parenhima i tumora. Kada se kontrastni mikromjehurići ubrizgavaju intradermalno ulaze u limfne žile dojke, brzo putuju do aksile i vizualiziraju moguće SLN. Točnost identificiranja SLN je u 89% bolesnika s karcinomom dojke što smanjuje potrebu za potpunom disekcijom aksilarnih limfnih čvorova (ALND) s 21% na 8% slučajeva. Bolesnici s negativnom aksilarnom biopsijom ili sa UZV normalnim aksilama upućuju se na postupak CEUS. (74) Sonovue™ korišten kao kontrastno sredstvo, sastoji se od mikro mjehurića stabiliziranih fosfolipidnom membranom koji sadrže sumporni heksafluoridni plin sa srednjim promjerom od 2,5 μm. Injicira se između 0,2 i 0,4 ml suspenzije u gornji vanjski kvadrant na rubu areole. Subareolarni pleksus (Sappey-ov pleksus) ima bogatu limfnu mrežu. Pri UZV pregledu koristi se softverski paket specifičan za kontrastno sredstvo. Linearni signali iz tkiva se suprimiraju, dok se nelinearni signali sa mikromjehurića zadržavaju i koriste za oblikovanje slike. Limfne žile dojke, koje inače nisu vidljive na konvencionalnim slikama mogu se lako vidjeti na CEUS snimci. Oscilacija mjehurića glavni je mehanizam koji pridonosi

formiranju slike. U velikoj većini slučajeva limfna drenaža prema aksili slijedi tok kroz gornji vanjski kvadrant. U većini slučajeva detektira se jedna limfna žila koja dolazi iz kompleksa bradavica-areola, dopire do aksile i pojačava pretpostavljeni SLN. U nekim slučajevima aferentna limfna žila grana se neposredno prije SLN-a i ulazi u čvor preko više žila, koje daju uniformnije i cjelovito pojačanje čvora. Kad mikromjehurići dođu do SLN-a, često se može primijetiti pojačanje u supkapsularnom sinusu oblika polumjeseca pa sve do formiranja punog prstena oko čvora. U otprilike 40% slučajeva pretpostavljeni SLN mogao se identificirati samo putem CEUS te inače nije bio vidljiv na klasičnim snimkama, bilo zbog dubokog položaja ili zbog vrlo tankog korteksa, istaknutog masnog hiluma i zaklonjenosti okolnim aksilarnim masnim tkivom. (30)

4.5.2. Potvrda nalaza pomoću UG-FNA i UG-CNB

Kad se UZV aksila koristi za preoperativnu procjenu pacijenata s invazivnim karcinomom dojke, aksilarni čvorovi koji pokazuju abnormalnu morfologiju podvrgavaju se UG-FNA ili UG-CNB. (70) Rezultati za aksilarni FNA variraju, pri čemu su zabilježene osjetljivosti u rasponu od 25% do 87,2%. (64) Dodatak biopsije vođene ultrazvukom povećava specifičnost do gotovo 100% uz istovremeno minimalno smanjenje osjetljivosti. Osjetljivost ultrazvučno vođene biopsije veća je kod žena s zahvaćenim četiri ili više čvorova (oko 90%) kao i kod žena s visokim stupnjem bolesti. (67) Ako je rezultat FNA pozitivan, ALND se izvodi bez SNB-a. Ako rezultat FNA citologije ne pokazuje metastaze u limfnom čvoru pacijent se podvrgava biopsiji sentinel limfnog čvora (SLNB); ako je citološki uzorak pozitivan na tumorske stanice, tada se preporučuje disekcija aksilarnih limfnih čvorova (ALND). Studija ASCO grupe Z0011 pokazala je da među pacijentima s ograničenim zahvaćanjem SLN sa jednim ili dva pozitivna čvora koji primaju terapiju zračenjem, ALND ne pruža nikakvu dodatnu korist za preživljavanje niti smanjuje rizik lokalnog recidiva naspram SNLB same. Iako je FNA vrlo precizan test, daje lažno negativne rezultate, a njegova korisnost ograničena je kriterijima odabira. (75) CNB je nešto učinkovitiji od FNA za koju je potreban iskusan citolog. Usporedba biopsije i FNA pokazuje manji broj neadekvatnih uzoraka (1% prema 10%, respektivno), manje lažno negativnih nalaza kod biopsije i slične rizike za obje tehnike. Ipak, PPV ultrazvuka s punkcijom (citologija ili histologija) mora biti optimizirana kako bi se pravilno odabrali pacijenti kojima je potrebna ALND bez smanjenja broja indikacija za SNLB. U tom se kontekstu čini se da su karakteristike

primarnog tumora važne. Dakle, PPV ultrazvuka sa punkcijom bila bi 56% za male tumore (T1 <2 cm) i 100% za lokalno uznapredovale tumore, proširene na kožu ili stijenku prsnog koša za koje je rizik metastaza mnogo veći. Slično tome, karakteristike čvora utječu na PPV ultrazvuka s citopatologijom. PPV iznosi 11% za normalan čvor, 44% za čvorove neodređenih značajki i 93% u slučaju sumnjivog limfnog čvora. Kombinacija ultrazvuka i biopsije korisna je u predviđanju zahvaćenih limfnih čvorova. (62)



Slika 11. Primjer algoritma za određivanje stupnja infiltracije aksila u ranom invazivnom karcinomu dojke. Prema: Ecanow, Newstead i sur., *Axillary staging of breast cancer: What the radiologist should know* (2013)

4.6. MAGNETSKA REZONANCIJA

Upotreba *screening* mamografije u općoj populaciji smanjuje smrtnost povezanu s karcinomom dojke za najmanje 24%. Za MRI se konstantno navodi da ima veću osjetljivost (77-100%) od mamografije (25-40%). MRI otkriva više karcinoma dojke nego mamografija ili

sonografija. Međutim, MRI također dosljedno pokazuje veću lažno pozitivnu stopu pa je stoga povezan s višom stopom biopsija od 8,2%, od mamografije (2,3%) ili sonografije (2,3%). (60) MRI je metoda izbora za screening u žena s opterećenom obiteljskom povijesti. Zahtjeva visoku vremensku i prostornu rezoluciju i primjenu i.v. kontrasta. U pacijentica sa karcinomom dojke koristi se u selektiranim slučajevima, te je indiciran u invazivnom lobularnom karcinomu kod kojeg se planira konzervativna operacija, ako gustoća tkiva sprječava precizno mjerenje veličine tumora mamografijom i u slučaju neslaganja veličine tumora klinički i radiološki. Najbolja je slikovna tehnika kod žena s implantantima i za detekciju povrata bolesti te ukoliko se napravi >18 mjeseci nakon operacije razlikuje ožiljno tkivo od relapsa. MRI aksila može ukazati na aksilarnu metastatsku bolest. (70) Trenutno se upotreba MRI za preoperativno određivanje stadija aksile temelji na mjerenju dimenzija i morfološkim karakteristikama: gubitak hiluma, iregularne konture, nepravilna debljina korteksa i asimetrija u broju ili veličini limfnih čvorova u usporedbi s kontralateralnom aksilom. Međutim, kriteriji za otkrivanje metastatskog aksilarnog limfnog čvora i dalje su kontroverzni. (76) Glavni razlog je taj što su mogućnosti vizualizacije cijele aksile ograničene uz korištenje zavojnica za dojke. Nadalje, aksilarni limfni čvorovi povremeno mogu biti zaklonjeni pulzacijskim artefaktom srca, budući da se pravac kodiranja faza postavlja u lijevo-desnom smjeru u većini MR protokola dojke, što je naglašeno na II i III razini. Posebni protokoli za snimanje aksilarnog MR-a pokazuju dijagnostički uspjeh. Korteks pokazuje smanjen intenzitet signala s T1-mjerenim sekvencama uz srednji do povećani intenzitet na T2-mjerenim i IR (eng. *inversion recovery*) sekvencama. (64) Pokazalo se da prisutnost perifokalnog edema, definiranog kao područje s izraženim produženjem T2 u masti koja okružuje čvor, ima najveću PPV za malignost (100%) među unaprijed definiranim kvantitativnim i kvalitativnim deskriptorima. (62) Čvorovi se brzo i homogeno pojačavaju pri DCE-MR (eng. *dynamic contrast enhanced*) snimanju s karakterističnim intenzitetom signala većim na periferiji čvora nego u njegovom središnjem dijelu (eng. *ring enhancement*). Ne može se jednostavno osloniti na procjenu kinetičkih krivulja (intenzitet signala tijekom vremena), jer se tip III *washout* (eng.) može se vidjeti i u korteksu normalnog čvora i nije koristan za identificiranje metastaza, I benigni i zloćudni čvorovi intenzivno se pojačavaju na DCE-MR slikama. Čvorovi s manje intenzivnim pojačanjem (kvantificirano intenzitetom signala čvora na postinfuzijskim slikama normaliziranim prema intenzitetu signala susjedne masti)

imaju visoku NPV vrijednost za metastaze. (64) Namjenski protokoli za MRI aksila pokazali su dijagnostički uspjeh. USPIO pojačane T2-mjerene sekvence pokazale su se najperspektivnijima, s osjetljivošću od 84,7% i srednjom specifičnošću od 95%. (61) DWI-MRI funkcionalna je MR tehnika koja karakterizira tkiva po svojstvima difuzije vode. DWI i vrijednost ADC korišteni su za razlikovanje benignih i malignih lezija dojke i za uspješno određivanje proširenja tumora te je DWI trenutno standardni protokol za procjenu karcinoma dojke. ADC vrijednost koristi se za otkrivanje metastatskih limfnih čvorova u različitim regijama, kao što su karcinom glave i vrata, maternice i cerviksa. Međutim, nije jasno je li vrijednost ADC korisna za otkrivanje metastatskih aksilarnih limfnih čvorova. Između nekoliko konvencionalnih MRI parametara, maksimalna debljina korteksa najpouzdanija je varijabla za diskriminaciju metastatskih čvorova. Prepoznavanje značajnih parametara uz pridružene bodove svakom od njih omogućilo je bolje dijagnostičke rezultate nego upotrebom svakog parametra pojedinačno. Nekoliko značajnih parametara na konvencionalnim MR i DWI slikama za predviđanje metastatskih aksilarnih limfnih čvorova u pacijenata s karcinomom dojke: duljina kratke osi, duljina duge osi, maksimalna debljina korteksa, prisutnost masnog hiluma, obrazac kortikalnog zadebljanja i ADC vrijednost. ADC vrijednost aksilarnih čvorova pokazuje dobre dijagnostičke performanse s pragom od $0,986 \times 10^{-3} \text{ mm}^2/\text{s}$. Ovo sugerira da DWI treba biti uključen u kliničku praksu za procjenu aksilarnih čvorova u bolesnika s karcinomom dojke. Koristeći konačni predloženi sustav bodovanja, bodovi od 4 ili više sugeriraju prisustvo metastatskog čvora s visokom specifičnosti. (76)

4.7. PET/CT

Korištenjem FDG omogućuje vizualizaciju povećanog metabolizma glukoze koji je tipičan za zloćudne tumore. PET / CT skeneri korisni su za prepoznavanje uznapredovale aksilarne bolesti i metastatskog širenja izvan aksile, posebno u unutarnji mamarni lanac, s visokom osjetljivošću (80% -94%) i specifičnošću (86% -90%). U bolesnika s karcinomom dojke koji će se primati neoadjuvantnu kemoterapiju, primjena PET / CT kao dijela postupka određivanja stadija smanjuje potrebu za nepotrebnim SLNB, omogućava nadzor aksilarnog odgovora za vrijeme ili nakon neoadjuvantne kemoterapije i usmjerava planiranje liječenja otkrivanjem okultnih nodalnih i udaljenih metastaza. Ipak, PET / CT još nije dovoljno osjetljiv

za otkrivanje primarnog karcinoma dojke ili za procjenu aksilarnih limfnih čvorova u ranim fazama bolesti, stadij I i II. (61) PET-CT je posebno koristan za procjenu općeg proširenja karcinoma dojke u pojedinim oblicima (lokalno uznapredovali tumori, infalamtorni karcinom dojke) PET-CT omogućava otkrivanje supraklavikularnih, subklavikularnih i unutarnjih torakalnih limfnih čvorova u bolesnika praćenih zbog lokalno uznapredovalog karcinoma u kliničkim stadijima II i III u 15% slučajeva, koji bi inače bili neotkriveni u tradicionalnom radiološkom snimanju, jer se nalaze izvan vidnog polja MRI ili mamografije i teško im je pristupiti ultrazvučno. (62)

4.8. SPECT/CT

SPECT / CT omogućuje precizniju anatomsku lokalizaciju SLN. Tehnika je od posebne vrijednosti u procjeni sentinel čvorova u bolesnika sa složenom limfnom drenažom, ekstra-aksilarnim metastatskim širenjem ili povećanim BMI i pruža informacije o obrascu drenaže kada konvencionalno snimanje daje neodređene rezultate (ne-vizualizacija ili nejasna lokacija čvorova). Poboljšanjem topografske orijentacije SPECT / CT je vrjedniji od planarne limfoscintigrafije u otkrivanju sentinel limfnih čvorova; pokazao je veću točnost u slučaju povećanih čvrstih limfnih čvorova ili čvorova normalne veličine s intenzivnim unosom markera. (61)

4.9. OTKRIVANJE RECIDIVA

Nakon mastektomije ili konzervativne operacije zbog raka dojke, bolest se može ponovo pojaviti lokalno, regionalno ili na udaljenim mjestima. Lokoregionalna rekurentna bolest odnosi se na ponovno pojavljivanje originalnog karcinoma dojke u tretiranoj dojci unutar kožnih režnjeva, ožiljaka mastektomije ili ipsilateralne stijenke prsnog koša. Regionalna recidivirajuća bolest odnosi se na karcinom dojke koji se ponovno javlja u regionalnom limfnim čvorovima liječene dojke, kao što su ipsilateralni aksilarni, infraklavikularni, supraklavikularni ili unutarnji mamarni limfni čvorovi. Rekurentna bolest može se pojaviti kao mali solitarni tumor ili palpabilna lezija ili može biti difuznija, zahvaćajući cijelu stijenku prsnog

koša ili regionalne limfne čvorove. Većina recidiva događa se u prvom desetljeću od postavljanja dijagnoze primarnog karcinoma dojke s vršnom incidencijom 2. godini i drugom vršnom incidencijom u 5. godina nakon početne dijagnoze. Stoga je cilj intenzivnog programa praćenja nakon liječenja otkriti moguće izlječive recidive ili sekundarne primarne tumore. (60)

5. ZAKLJUČAK

Limfadenopatija je čest razlog posjeta pacijenata obiteljskom liječniku. Iako je većina limfadenopatija benigne naravi i spontano prolazi u roku od nekoliko tjedana, kod određenog broja radi se o malignoj infiltraciji čvora ili teškoj infekciji što zahtjeva terapiju. Uloga liječnika je odrediti o kakvoj se limfadenopatiji radi i koji je uzročnik. Klinički pregled sastoji se od palpacije promjena. Nažalost brojni čvorovi nisu dostupni palpaciji, a sama metoda je nisko specifična i nisko osjetljiva. Značajnu ulogu u procjeni limfnih čvorova stoga imaju radiološke metode. Omogućuju vizualizaciju svih čvorova tijela, procjenu njihove veličine i morfologije. Kombinacija više metoda i kriterija omogućuje diferencijaciju malignih i benignih promjena uz visoku specifičnost i osjetljivost. Potrebno je poznavati anatomiju limfnih čvorova i drenaže te specifičnosti vezane uz pojedine regije. Radiološke metode od važnosti su i u navođenju biopsije i procjeni recidiva bolesti. Ultrazvuk i magnetska rezonancija uz uvođenje novih tehnologija poput CEUS ili USPIO čestica kao kontrasta pokazale su se superiornim metodama sa gotovo 100% točnošću. U dijagnostici limfoma raste značaj funkcionalnih metoda tj. PET/CT-a koji postaju metodom izbora.

6. ZAHVALE

Zahvaljujem prije svega svojoj mentorici doc. dr. sc. Gordani Ivanac na izdvojenom vremenu, pomoći i savjetima prilikom izrade ovog rada. Zahvaljujem članovima povjerenstva prof. dr. sc. Borisu Brkljačiću i prof. dr. sc. Milanu Radošu na evaluaciji ovog rada. Posebne zahvale na razumijevanju i bezuvjetnoj potpori zaslužuju moja obitelj i prijatelji. Irma, Matea, Petar i Kristijan, hvala vam što se uvijek bili tu za mene i uveseljavali me kad mi je to trebalo.

7. ŽIVOTOPIS

Rođena sam 15.5.1995. u Zagrebu. Osnovnu školu završila sam u Desiniću, a opću gimnaziju upisala sam u Pregradi. Tokom obrazovanja sudjelovala sam na županijskim i državnim natjecanjima iz biologije i engleskog jezika. Srednju školu završila sam 2014., kada upisujem Medicinski fakultet Sveučilišta u Zagrebu i trenutno sam studentica 6. godine.

Najviše me zanimaju internističke grane medicine i radiologija. Tijekom studija sam sudjelovala u radu Ginekološke sekcije i volontirala u udruzi „Bioteka“ koja se bavi promocijom STEM područja u djece osnovnoškolskog uzrasta kroz interaktivne radionice.

Aktivno se koristim engleskim jezikom i pasivno njemačkim, a u slobodno vrijeme čitam knjige i učim strane jezike.

8. POPIS LITERATURE

1. Rhian R. Cervical lymph nodes. In: *Clinical Ultrasound*. 3rd ed. 2011. p. 920–37.
2. Wilkins Bridget S. Lymph nodes and extranodal lymphoid tissue, spleen and thymus. In: *Underwood's Pathology*. 7th ed. Elsevier; 2019. p. 524–49.
3. Luciani A, Itti E, Rahmouni A, Meignan M, Clement O. Lymph node imaging: Basic principles. *Eur J Radiol*. 2006;58(3):338–44.
4. McGee Steven. Peripheral Lymphadenopathy. In: *Evidence-Based Physical Diagnosis*. 4th ed. Elsevier; 2018. p. 227–38.
5. Freeman MP. *Adenopathy*. Treasure Island (FL): StatPearls Publishing. 2019.
6. Mohseni S, Shojaiefard A, Khorgami Z, Alinejad S, Ghorbani A, Ghafouri A. Peripheral lymphadenopathy: Approach and diagnostic tools. Vol. 39, *Iranian Journal of Medical Sciences*. Shiraz University of Medical Sciences; 2014. p. 158–70.
7. Riegel Gaddey HL. Unexplained Lymphadenopathy: Evaluation and Differential Diagnosis. *Am Fam Physician* [Internet]. 2016 [cited 2020 Apr 22];94(11):896–903. Available from: <https://www.aafp.org/afp/2016/1201/p896.html>
8. Stöckli R, Nüesch R. Lymphadenopathy. *Praxis (Bern 1994)*. 2001;90(46):2005–8.
9. Selby CD, Marcus HS, Toghil PJ. Enlarged epitrochlear lymph nodes: an old physical sign revisited. *J R Coll Physicians Lond*. 1992;26(2):159–61.
10. Twist CJ, Link MP. Assessment of lymphadenopathy in children. *Pediatr Clin North Am*. 2002;49(5):1009–25.
11. Wahed A, Dasgupta A. Benign Lymph Nodes. *Hematol Coagul*. 2015;165–76.
12. Melville DM, Jacobson JA, Downie B, Biermann JS, Kim SM, Yablon CM. Sonography of Cat Scratch Disease. *J Ultrasound Med* [Internet]. 2015 Mar 1 [cited 2020 Apr 22];34(3):387–94. Available from: <http://doi.wiley.com/10.7863/ultra.34.3.387>
13. Hopkins KL, Simoneaux SF, Patrick LE, Wyiy JB, Dalton MJ, Snitzer JA. Imaging Manifestations of Cat-Scratch Disease Pictorial Essay [Internet]. Vol. 166, *AJR*. 1996 [cited 2020 Apr 22]. Available from: www.ajronline.org
14. Chen Y, Fu YB, Xu XF, Pan Y, Lu CY, Zhu XL, et al. Lymphadenitis associated with cat-scratch disease simulating a neoplasm: Imaging findings with histopathological associations. *Oncol Lett*. 2018 Jan 1;15(1):195–204.
15. Vinnicombe Sarah J., Rodney H., Rohatiner A. Hematologic Malignancy : The Lymphomas. In: *Oncologic Imaging*. 2012. p. 531–53.
16. Torabi M, Aquino SL, Harisinghani MG. Current concepts in lymph node imaging. *J Nucl Med*. 2004 Sep 1;45(9):1509–18.
17. Ganeshalingam S, Koh DM. Nodal staging. *Cancer Imaging*. 2009;9(1):104–11.
18. MD JJA. Basic Pathology Concepts. In: *Fundamentals of Musculoskeletal Ultrasound*. 3rd ed. 2018. p. 16–54.
19. Harker HC. Basic Approach to Ultrasound of Other Structures in the Extremities. In:

- Neuromuscular ultrasound. 2011. p. 57–71.
20. Evans RM, Ahuja A, Metreweli C. The linear echogenic hilus in cervical lymphadenopathy — A sign of benignity or malignancy? *Clin Radiol*. 1993;47(4):262–4.
 21. Solivetti FM, Elia F, Graceffa D, Di Carlo A. Ultrasound morphology of inguinal lymph nodes may not herald an associated pathology. *J Exp Clin Cancer Res*. 2012;31(1):88.
 22. Sampathu Deepak Mavahalli MD PhD, Scanlon Mary H. MD FACR LLAM. Head and Neck Imaging, Part 1. In: *Radiology Secrets Plus*. 4th ed. 2017. p. 480–6.
 23. Giacomini CP, Jeffrey RB, Shin LK. Ultrasonographic Evaluation of Malignant and Normal Cervical Lymph Nodes. *Semin Ultrasound, CT MRI*. 2013 Jun 1;34(3):236–47.
 24. Na DG, Lim HK, Byun HS, Kim HD, Ko YH, Baek JH. Differential diagnosis of cervical lymphadenopathy: Usefulness of color Doppler sonography. *Am J Roentgenol*. 1997 May;168(5):1311–6.
 25. Tschammler A, Wirkner H, Ott G, Hahn D. Vascular patterns in reactive and malignant lymphadenopathy. *Eur Radiol*. 1996;6(4):473–80.
 26. Castelijns J.A., van den Brekel Michiel W.M., Mukherji Suresh K. LJS. Ultrasound of the Neck. In: *Head and Neck Imaging*. 5th ed. 2011. p. 2181–201.
 27. Steinkamp HJ, Wissgott C, Rademaker J, Felix R. Current status of power Doppler and color Doppler sonography in the differential diagnosis of lymph node lesions. *Eur Radiol*. 2002 Jul 1;12(7):1785–93.
 28. Cui XW, Jenssen C, Saftoiu A, Ignee A, Dietrich CF. New ultrasound techniques for lymph node evaluation. *World J Gastroenterol*. 2013;19(30):4850–60.
 29. Dietrich CF. The potential of contrast-enhanced ultrasonography to evaluate lymphadenopathy. *Gastrointest Endosc*. 2019;90(2):251–3.
 30. Sever A.R., Mills P., Jones S.E., Mali W. JP. Sentinel node identification using microbubbles and contrast-enhanced ultrasonography. *Clin Radiol*. 2012;67(7):687–94.
 31. Săftoiu Adrian, Vilmann P. New Techniques in EUS : Real-Time Elastography, Contrast-Enhanced EUS, and Fusion Imaging. In: *Endosonography*. 4th ed. 2019. p. 47–57.
 32. Saltzman JR. Section III: Endoscopic and other staging techniques. *Semin Thorac Cardiovasc Surg*. 2003;15(2):180–6.
 33. Haaga John R., Haaga Timothy L. WH. Image-Guided Aspirations and Biopsies. In: *CT and MRI of the Whole Body*. 6th ed. Elsevier; 2017. p. 2385–584.
 34. Kim BM, Kim E-K, Kim MJ, Yang W-I, Park CS, Park S II. Sonographically Guided Core Needle Biopsy of Cervical Lymphadenopathy in Patients Without Known Malignancy. *J Ultrasound Med*. 2007;26(5):585–91.
 35. Kambadakone Avinash, Grajo Joseph R. SD V. Lymph Node Imaging Techniques and Clinical Role. In: *Abdominal Imaging (Second Edition)*. Elsevier; 2017. p. 701–25.
 36. Choy Garry HK. Advanced Magnetic Resonance Imaging Applications. In: *Abdominal Imaging*. 2nd ed. 2017. p. 71–3.
 37. Abdel Razeq AAK, Soliman NY, Elkhamary S, Alsharaway MK, Tawfik A. Role of diffusion-

- weighted MR imaging in cervical lymphadenopathy. *Eur Radiol.* 2006;16(7):1468–77.
38. Misselwitz B. MR contrast agents in lymph node imaging. *Eur J Radiol.* 2006;58(3):375–82.
 39. Kinner Sonja MD, Maderwald Stefan PhD, Albert Juliane PhD, Parohl Nina DVM, Corot Claire PhD, Robert Philippe PhD, Baba Hideo A. MD BJM. Discrimination of Benign and Malignant Lymph Nodes at 7.0T Compared to 1.5T Magnetic Resonance Imaging Using Ultrasmall Particles of Iron Oxide. *Acad Radiol.* 2013;20(12):1604–9.
 40. Fortuin A, De Rooij M, Zamecnik P, Haberkorn U, Barentsz J. Molecular and functional imaging for detection of lymph node metastases in prostate cancer. Vol. 14, *International Journal of Molecular Sciences. Multidisciplinary Digital Publishing Institute (MDPI)*; 2013. p. 13842–57.
 41. Harisinghani MG, Barentsz J, Hahn PF, Deserno WM, Tabatabaei S, Van de Kaa CH, et al. Noninvasive detection of clinically occult lymph-node metastases in prostate cancer. *N Engl J Med.* 2003 Jun 19;348(25):2491–9.
 42. Mettler Fred A., Guiberteau MJ. Hybrid PET/CT Neoplasm Imaging. In: *Essentials of Nuclear Medicine Imaging.* 7th ed. 2019. p. 328–61.
 43. Ulaner Gary A. MD PhD. Lymph Nodes on FDG PET/CT. In: *Fundamentals of Oncologic PET/CT.* 2019. p. 211–23.
 44. van der Hoeven JJM, Hoekstra OS, Comans EFI, Pijpers R, Boom RPA, van Geldere D, et al. Determinants of Diagnostic Performance Of [F-18]Fluorodeoxyglucose Positron Emission Tomography for Axillary Staging in Breast Cancer. *Ann Surg [Internet].* 2002 Nov 1 [cited 2020 May 3];236(5):619–24. Available from: <http://journals.lww.com/00000658-200211000-00012>
 45. Kaji AV, Mohuchy T, Swartz JD. Imaging of cervical lymphadenopathy. *Semin Ultrasound CT MRI.* 1997;18(3):220–49.
 46. Som PM, Curtin HD, Mancuso AA. Imaging-based nodal classification for evaluation of neck metastatic adenopathy. *Am J Roentgenol.* 2000;174(3):837–44.
 47. Hoang JK, Vanka J, Ludwig BJ, Glastonbury CM. Evaluation of cervical lymph nodes in head and neck cancer with CT and MRI: Tips, traps, and a systematic approach. Vol. 200, *American Journal of Roentgenology.* 2013.
 48. Lengelé B, Hamoir M, Scalliet P, Grégoire V. Anatomical bases for the radiological delineation of lymph node areas. Major collecting trunks, head and neck. *Radiother Oncol.* 2007;85(1):146–55.
 49. Sakai O, Curtin HD, Romo LV, Som PM. Lymph node pathology: Benign proliferative, lymphoma, and metastatic disease. *Radiol Clin North Am.* 2000;38(5):979–98.
 50. Bruzzi John M.D. F.F.R.R.C.S.I., Marom Edith M. M.D., Hofstetter Wayne L. M.D. MMFMDPD. Esophageal Cancer. In: *Oncologic Imaging.* 2012. p. 211–30.
 51. Vikram Raghu M.D., Patnana Madhavi M.D., Devine Catherine M.D., Mansfield Paul M.D. PAMD. Gastric Carcinoma. In: *Oncologic Imaging.* 2012. p. 231–46.
 52. López F. Cervical lymph node metastases from remote primary tumor sites [Internet]. Vol. 38, *Head & neck.* 2016 [cited 2020 Apr 19]. p. 2374–85. Available from:

<https://www.ncbi.nlm.nih.gov/pmc/articles/PMC4991634/>

53. Steinkamp HJ, Hosten N, Richter C, Schedel H, Felix R. Enlarged cervical lymph nodes at helical CT. *Radiology*. 1994 Jun 1;191(3):795–8.
54. Sumi M, Van Cauteren M, Nakamura T. MR Microimaging of Benign and Malignant Nodes in the Neck. *Am J Roentgenol* [Internet]. 2006 Mar 23 [cited 2020 Apr 18];186(3):749–57. Available from: <http://www.ajronline.org/doi/10.2214/AJR.04.1832>
55. Langer JE. Neck Ultrasonography. In: *Radiology Secrets Plus*. 4th ed. 2017. p. 624–37.
56. Sumi M, Ohki M, Nakamura T. Comparison of sonography and CT for differentiating benign from malignant cervical lymph nodes in patients with squamous cell carcinoma of the head and neck. *Am J Roentgenol*. 2001;176(4):1019–24.
57. Som P M., Lawson William, Genden EM. The Posttreatment Neck : Clinical and Imaging Considerations. In: *Head and Neck Imaging*. 5th ed. 2011. p. 2771–822.
58. Ahuja AT, Ying M, Ho SY, Antonio G, Lee YP, King AD, et al. Ultrasound of malignant cervical lymph nodes. Vol. 8, *Cancer Imaging*. BioMed Central; 2008. p. 48–56.
59. Camp MS. Breast cancer: surgical therapy. In 2020. p. 676–82.
60. Le-Petross Huong M.D., Stafford R. Jason Ph.D., Bedrosian Isabelle M.D., Garvey Patrick B. M.D., Woodward , Wendy M-TSL. Breast Cancer. In: *Oncologic Imaging*. 2012. p. 479–507.
61. Marino MA, Avendano D, Zapata P, Riedl CC, Pinker K. Lymph Node Imaging in Patients with Primary Breast Cancer: Concurrent Diagnostic Tools. *Oncologist*. 2020 Feb;25(2):e231.
62. Maxwell F, De Margerie Mellon C, Bricout M, Cauderlier E, Chapelier M, Albiter M, et al. Diagnostic strategy for the assessment of axillary lymph node status in breast cancer. Vol. 96, *Diagnostic and Interventional Imaging*. Elsevier Masson SAS; 2015. p. 1089–101.
63. Lengelé B, Nyssen-behets C, Scalliet P. Anatomical bases for the radiological delineation of lymph node areas. Upper limbs, chest and abdomen. *Radiother Oncol*. 2007;84(3):335–47.
64. Ecanow JS, Abe H, Newstead GM, Ecanow DB, Jeske JM. Axillary staging of breast cancer: What the radiologist should know. *Radiographics*. 2013;33(6):1589–612.
65. Dutta SW, Volaric A, Morgan JT, Chinn Z, Atkins KA, Janowski E-M. Pathologic Evaluation and Prognostic Implications of Nodal Micrometastases in Breast Cancer. 2019 [cited 2020 Jun 28]; Available from: <https://doi.org/10.1016/j.semradonc.2018.11.001>
66. Kalnisha Naidoo, Massimiliano Cariati, Pinder SE. Breast Pathology. In: *Breast surgery*. 6th ed. Elsevier; 2019. p. 46–60.
67. James Jonathan J., Evans AJ. Breast. In: *Clinical Ultrasound*. 3rd ed. 2011. p. 987–1004.
68. Hindié E, Groheux D, Brenot-Rossi I, Rubello D, Moretti JL, Espié M. The sentinel node procedure in breast cancer: Nuclear medicine as the starting point. Vol. 52, *Journal of*

- Nuclear Medicine. 2011. p. 405–14.
69. Rogers William M. MD, Longacre TAM. Sentinel Lymph Nodes. In: Practical Breast Pathology: A Diagnostic Approach. 2013. p. 229–52.
 70. Mathew D. Barber, Nisha S. Assessment of patient with breast symptoms. In: Breast Surgery E-Book: Companion to Specialist Surgical Practice. 6th ed. Elsevier; 2019. p. 19–25.
 71. Murray ME, Given-Wilson RM. The clinical importance of axillary lymphadenopathy detected on screening mammography. *Breast J.* 1997;52(6):458–61.
 72. Alvarez S, Añorbe E, Alcorta P, López F, Alonso I, Cortés J. Role of sonography in the diagnosis of axillary lymph node metastases in breast cancer: A systematic review. Vol. 186, *American Journal of Roentgenology*. 2006. p. 1342–8.
 73. Lee B, Lim AK, Krell J, Satchithananda K, Coombes RC, Lewis JS, et al. The Efficacy of Axillary Ultrasound in the Detection of Nodal Metastasis in Breast Cancer. *Am J Roentgenol* [Internet]. 2013 Mar 27 [cited 2020 Apr 18];200(3):W314–20. Available from: <http://www.ajronline.org/doi/10.2214/AJR.12.9032>
 74. Dialani V, James DF, Slanetz PJ. A practical approach to imaging the axilla. *Insights Imaging*. 2015;6(2):217–29.
 75. Choi YJ, Ko EY, Han BK, Shin JH, Kang SS, Hahn SY. High-resolution ultrasonographic features of axillary lymph node metastasis in patients with breast cancer. *Breast*. 2009;18(2):119–22.
 76. Kim EJ, Kim SH, Kang BJ, Choi BG, Song BJ, Choi JJ. Diagnostic value of breast MRI for predicting metastatic axillary lymph nodes in breast cancer patients: Diffusion-weighted MRI and conventional MRI. *Magn Reson Imaging*. 2014;32(10):1230–6.