

Kirurške tehnike operacije pterigija

Kottek, Tomislav

Master's thesis / Diplomski rad

2020

Degree Grantor / Ustanova koja je dodijelila akademski / stručni stupanj: **University of Zagreb, School of Medicine / Sveučilište u Zagrebu, Medicinski fakultet**

Permanent link / Trajna poveznica: <https://um.nsk.hr/um:nbn:hr:105:804087>

Rights / Prava: [In copyright](#)/[Zaštićeno autorskim pravom.](#)

Download date / Datum preuzimanja: **2024-09-09**



Repository / Repozitorij:

[Dr Med - University of Zagreb School of Medicine Digital Repository](#)



SVEUČILIŠTE U ZAGREBU

MEDICINSKI FAKULTET

Tomislav Kottek

Kirurške tehnike operacije pterigija

DIPLOMSKI RAD



Zagreb, 2020.

Ovaj diplomski rad izrađen je na Klinici za očne bolesti Kliničkog bolničkog centra Zagreb pod vodstvom doc.dr.sc. Mire Kalauza i predan je na ocjenu u akademskoj godini 2019./2020.

Sadržaj

SAŽETAK

SUMMARY

1. UVOD.....	1
2. PTERIGIJ.....	4
2.1. Prevalencija i čimbenici rizika	4
2.2. Patogeneza	5
2.3. Histopatologija	6
2.4. Klinička slika	6
2.5. Dijagnostika	7
2.6. Liječenje	7
3. KIRURGIJA PTERIGIJA	8
3.1. Kirurške tehnike operacije pterigija.....	9
3.1.1. Tehnika gole sklere (engl. <i>bare sclera technique</i>).....	9
3.1.2. Primarno zatvaranje.....	9
3.1.3. Konjunktivalni presadak	9
3.1.4. Limbalni konjunktivalni presadak	10
3.1.5. Konjunktivalni poklopac (engl. <i>flap</i>).....	11
3.1.6. Transplantacija amnijske membrane	11
3.1.7. Lamelarna keratoplastika	12
3.2. Fiksacija presatka.....	13
3.3. Adjuvantna terapija.....	14
3.3.1. Mitomicin C	14
3.3.2. Ciklosporin A.....	15
3.3.3. Bevacizumab.....	15
3.3.4. Radioterapija.....	15
4. ZAKLJUČAK.....	16
ZAHVALE.....	17
LITERATURA.....	18
ŽIVOTOPIS	23

SAŽETAK

Kirurške tehnike operacije pterigija

Tomislav Kottek

Pterigij oka je benigna fibrovaskularna masa trokutastog oblika koja se u pravilu nalazi s nazalne strane vjeđnog rasporka. Smatra se degenerativnom promjenom vezivnog tkiva spojnice, ali sadrži i značajke proliferativnog procesa. Nastanak pterigija povezan je s pretjeranom izloženošću sunčevim zrakama, kroničnim vanjskim podražajem, genetikom, starijom dobi i muškim spolom. Može biti asimptomatski, no najčešće su prisutni simptomi poput osjećaja stranog tijela u oku, crvenila, pečenja i suženja oka, koji se mogu ublažiti simptomatskim lijekovima. Proliferacijom se može širiti na rožnicu te uzrokovati vidne smetnje.

S obzirom da se radi o promjeni koja ima tendenciju rasta, liječenje pterigija je kirurško, no zbog velike sklonosti recidivanju eksciziji je potrebno pristupiti samo u određenim slučajevima poštujući indikacije za kirurški zahvat. Postoji više tehnika operacije pterigija od kojih su ovom radu izdvojene: tehnika gole sklere, tehnika primarnog zatvaranja, konjunktivalni presadak, limbalni konjunktivalni presadak, konjunktivalni poklopac, transplantacija amnijske membrane, lamelarna keratoplastika. Svaka od tehnika ima svojih prednosti i mana, a obično se kombiniraju s adjuvantnom terapijom radi smanjenja pojave recidiva. Danas se najboljim izborom smatra tehnika konjunktivalnog presatka, ali izbor same tehnike ovisi o više čimbenika, ponajprije o pacijentovom statusu oka.

Ključne riječi: pterigij, kirurške tehnike, indikacije, recidiv

SUMMARY

Surgical techniques of pterygium surgery

Tomislav Kottek

Pterygium of the eye is a triangular shaped benign fibrovascular mass that typically occurs in the nasal side of the interpalpebral fissure. It is considered as a degenerative transformation of the conjunctival connective tissue, with some elements of proliferative process. Development of the pterygium is associated with excessive exposure to sunlight, chronic external irritants, genetics, older age and male sex. Patients usually experience symptoms such as foreign body sensation, redness, burning sensation and tearing, which can be alleviated with symptomatic cures. Also, vision could be impaired by growing of the pterygium onto the corneal surface.

Pterygium is treated surgically, but considering its tendency to recur, excision should be done only in certain cases following surgical indications. There are several techniques of pterygium surgery analyzed in this paper such as bare sclera technique, primary closure, conjunctival autograft, limbal conjunctival autograft, conjunctival flap, amniotic membrane transplantation, lamellar keratoplasty. Techniques are usually combined with adjuvant therapy in an attempt to reduce the risk of recurrence. Every technique has advantages and disadvantages, but conjunctival autograft technique is considered as the best choice amongst others. The selection of the technique depends on several factors, primarily on the patient status of the eye.

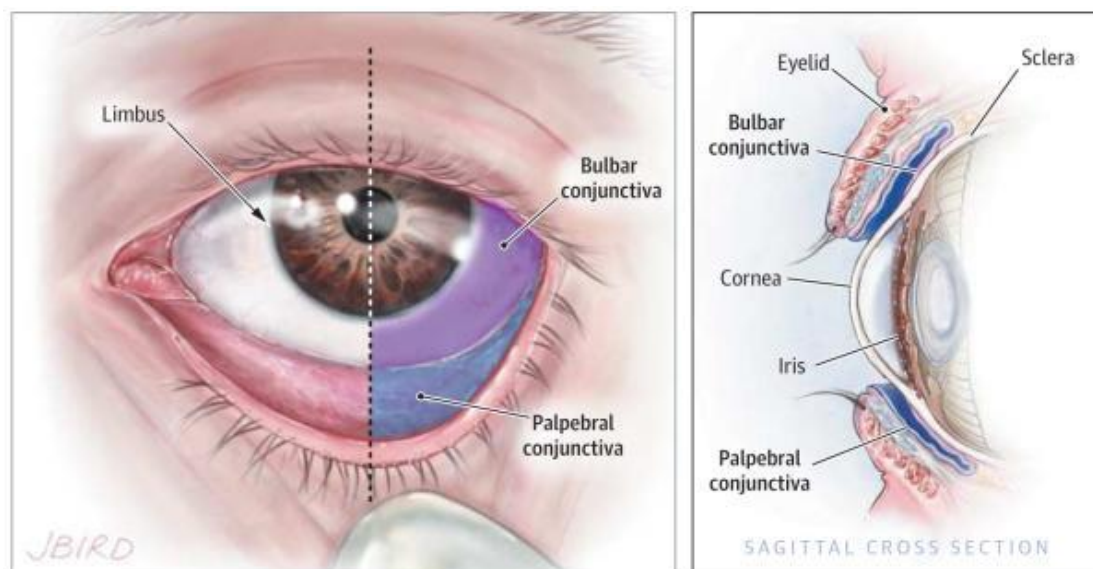
Key words: pterygium, surgical techniques, indications, recurrence

1. UVOD

Spojnica oka (*tunica conjunctiva*) prozirna je sluznica koja povezuje prednji dio očne jabučice sa stražnjom površinom vjeđe, prostirući se od mukokutane linije na vjeđama do limbusa rožnice. Anatomski se dijeli na palpebralnu (tarzalnu) i bulbarnu spojnicu, između kojih se nalaze gornji i donji forniksi, a u medijalnom očnom kutu još se ističe suzna kvržica (*caruncula lacrimalis*) i lateralno od nje smješten polumjesečasti nabor (*plica semilunaris conjunctivae*). (1) Histološki gledano, palpebralna spojnica i forniksi sadrže mnogoslojni cilindrični epitel, dok bulbarnu spojnicu čini nekeratinizirajući mnogoslojni pločasti epitel sa vrčastim stanicama. Subepitelno vezivno tkivo (*substantia propria*) spojnice prožeto je rahlim vezivnim tkivom, krvnim i limfnim žilama, živcima, akcesornim lakrimalnim žlijezdama i imunološkim stanicama: limfocitima, plazma stanicama, makrofazima i mastocitima. (2) Funkcije spojnice su olakšavanje pokretljivosti i vlaženje oka, te zaštita oka od infekcije. (1)

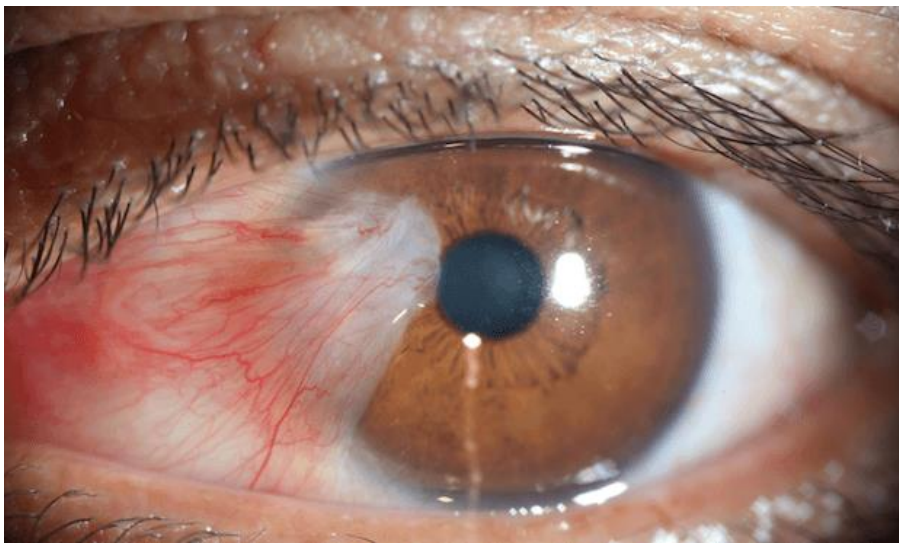
Rožnica (*cornea*) oka je prozirni prednji dio očne jabučice. Prva je i najjača površina refrakcijskog sustava oka, čineći više od 2/3 refrakcijske moći oka. Osim toga, služi i kao mehanička barijera potencijalnim vanjskim patogenima. Građena je od pet slojeva: epitela, Bowmanove membrane, strome, Descemetove membrane i endotela. Nekeatinizirajući mnogoslojni pločasti epitel, za razliku od spojničnog, ne sadrži vrčaste stanice te se sastoji od 5-6 slojeva pravilno raspoređenih stanica i kao takav zaslužan je za glatkoću same površine rožnice. Stroma, koja čini oko 90% debljine rožnice, avaskularna je, što uz endotel koji održava nisku količinu vode u tkivu, rožnici daje osnovno svojstvo – prozirnost. Prehranjuje se preko suznog filma, sobne vodice i perilimbalnog kapilarnog spleta. (1,3)

Poseban dio rožnice je limbus rožnice, prijelazna zona između rožnice i spojnice. U bazalnom epitelu limbusa nalaze se matične stanice, koje predstavljaju glavni izvor regeneracije epitelnih stanica rožnice, a osim toga služe kao i barijera sprečavajući migraciju epitelnih stanica spojnice na površinu rožnice. Limbus rožnice je dobro vaskulariziran, a stanice bazalnog epitela su pigmentirane i stoga dobro zaštićene od solarnog oštećenja, za razliku od epitelnih stanica u centru rožnice.(4)



Slika 1: Anatomija spojnice (Azari, Barney, 2014.)(5)

Pterigij je degenerativna promjena vezivnog tkiva spojnice, fibrovaskularna masa trokutastog oblika koja se može širiti preko limbusa rožnice prema centru rožnice. Sam naziv promjene potječe od grčke riječi *pterygion*, što znači krilce, jer izgledom podsjeća na krilce kukca. Kolokvijalno se naziva „surferskim okom“ i „vanjskom mrenom“. (6)



Slika 2: Pterigij

(preuzeto s <https://melbourneeyecentre.com.au/pterygium/>, pristupljeno 25.6.2020.)

Prvi zapis o pterigiju i opis operacije pterigija potječe od drevnog indijskog liječnika i kirurga Susrute, za kojeg se vjeruje da je živio u periodu od 1000 do 500 godina pr.Kr. Nakon toga, stoljećima su opisivane i primjenjivane brojne konzervativne i kirurške metode liječenja pterigija. Međutim, nijedna metoda nije predstavljala idealno rješenje za sprječavanje pojave rekurentnog, tj. sekundarnog pterigija, što i danas predstavlja najveći problem i izazov ove kirurgije. (7)

2. PTERIGIJ

2.1. Prevalencija i čimbenici rizika

Prevalencija pterigija različita je u različitim populacijama te varira od 0,07% u Saudijskoj Arabiji do 53% u Kini, a ukupna prevalencija u svijetu iznosi oko 12% (8). Takva varijabilnost posljedica je različitih čimbenika rizika koji pogoduju nastanku ove bolesti.

Saznanje da je pterigij češći u tzv. „ptergijskom pojasu“, odnosno područjima niže geografske širine bliže ekvatoru (9), dovelo je do zaključka da je dugotrajna izloženost visokom intenzitetu sunčevog svjetla glavni okolišni čimbenik rizika za nastanak pterigija, što je i potvrđeno brojnim epidemiološkim studijama (10,11). U radnika koji rade na otvorenom učestalost pterigija je veća nego u radnika koji su manje izloženi sunčevom svjetlu (12) te se pterigij češće javlja u osoba tamnije puti i osoba sa dermatoheliozama (13), a redovito nošenje sunčanih naočala smanjuje taj rizik (8) što može služiti kao jednostavna i efikasna metode prevencije pterigija. Učestalost pterigija ovisi i o dobi, tako da je češće prisutan u starijih osoba, a varijabilnost prevalencije se očituje i u zastupljenosti među spolovima. Naime, dok neke studije dokazuju značajno veću prevalenciju pterigija u muškaraca, u nekima takva korelacija nije zamijećena, što bi se moglo objasniti različitom izloženošću žena i muškaraca sunčevim zrakama zbog različitih zanimanja i običaja u ispitivanim populacijama.(8) Crnci imaju 2,5 do 3 puta veću učestalost pterigija od bijelaca koji žive na istom području, što dokazuje da prevalencija ovisi i o rasi (14), a dokazana je i snažna povezanost visoke prevalencije pterigija sa lošijim socioekonomskim uvjetima života, nižim edukacijskim statusom te životom u ruralnim područjima (15–17).

2.2. Patogeneza

Patogeneza pterigija je kompleksna i još nepotpuno poznata. Iako se smatra degenerativnom bolešću, nova istraživanja i saznanja navode da se zapravo radi o proliferativnom stanju (18).

Vjerojatni glavni pokretač nastanka pterigija je ultraljubičasto zračenje koje direktnim (fototoksičnim) ili indirektnim putem (preko reaktivnih molekula stvorenih oksidativnim stresom) može oštetiti DNA te stimulirati proupalnu aktivnost kojom nastaje hiperproliferativno stanje.(19)

Citogenetska istraživanja dokazala su abnormalnu ekspresiju i gubitak heterozigotnosti regulatora staničnog ciklusa, poput gena supresora tumora p53, p16, p27, p63, abnormalnu ekspresiju markera proliferacije Ki-67, te mikrosatelitnu nestabilnost DNA, no njihova povezanost s pterigijem još nije jasno utvrđena.(20)

Širenje pterigija na rožnicu vjerojatno je posljedica oštećenja i disfunkcije limbalnih matičnih stanica koje u zdravom stanju sprečavaju prelazak tkiva spojnice na tkivo rožnice (21), a ulogu u nastanku mogla bi imati i kronična iritacija oka (22), suhoća oka (23), infekcija HPV-om (24) i nasljeđe (25).

U razvoju pterigija sudjeluju brojni imunološki mehanizmi, upalni medijatori, faktori rasta, sa značajnom stimulacijom angiogeneze i modulacijom ekstracelularnog matriksa, no najvjerojatnije se radi o sekundarnim patogenetskim promjenama.(20)

2.3. Histopatologija

Uspoređujući tkivo pterigija sa zdravim tkivom spojnice i rožnice, primjećene su značajne promjene u epitelu i vezivnom tkivu. U epitelu pterigija česte su promjene poput hiperplazije, pseudokeratinizacije, povećanog broja vrčastih stanica, erozija tečaj i displazije (26), dok subepitelno vezivno tkivo pokazuje znakove hijalinizacije i degeneracije elastičnih i kolagenih vlakana, s abnormalnom aktivnošću fibroblasta koji invadiraju rožnicu razdvajajući bazalni sloj stanica i Bowmanovu membranu rožničnog epitela (27) .

2.4. Klinička slika

Pterigij se javlja u vjeđnom rasporku u pravilu s nazalne strane. Zahvaćanje oba oka prisutno je u otprilike jedne trećine slučajeva, a izolirani pterigij temporalne strane oka vrlo je rijedak. Može godinama biti inaktivan i asimptomatski, a aktivacijom dolazi do upale i progresivnog rasta. Trajanje ta dva stanja varijabilno je u svakog pacijenta, a razlozi aktivacije nisu poznati. Od simptoma najčešće su prisutni osjećaj prisutnosti stranog tijela, crvenilo, pečenje i suzenje, kao rezultat aktivne upale. U uznapredovalim slučajevima, šireći se prema centru rožnice, može uzrokovati gubitak vidne oštine zbog gubitka prozirnosti rožnice ili induciranja astigmatizma. U rijetkim slučajevima dolazi i do smanjenja očne pokretljivosti (6).

2.5. Dijagnostika

Dijagnoza pterigija postavlja se na temelju kliničke slike, no postoje i slična stanja koja je važno razlikovati. Diferencijalna dijagnoza pterigija uključuje pingueculu, pseudopterigij, neoplastične lezije, konjunktivitis i episkleritis. Pinguecula je žućkasta konjuktivalna lezija koja nastaje uz limbus rožnice, ali za razliku od pterigija nema tendenciju širenja na rožnicu (28). Pseudopterigij je prerastanje spojnice na rožnicu do kojeg dolazi zbog oštećenja ili neke bolesti rožnice, nepravilnog je oblika i ne progredira prema centru rožnice (1), dok su neoplastične lezije obično više prokrvljene, nepravilnijeg oblika i unilateralne (28).

2.6. Liječenje

Pacijentima koji nemaju zabrinjavajuće simptome poput gubitka vida, smanjenja pokretljivosti oka ili zahvaćanja rožnice, može se preporučiti praćenje i korištenje simptomatskih lijekova kao što su topikalni lubrikanti. Najčešće se u tu svrhu koriste umjetne suze, a ako one ne pomažu, mogu se primijeniti topikalni dekongestivi, nesteroidni protuupalni lijekovi i glukokortikoidi, čija se primjena nastoji izbjeći i ne preporuča se u asimptomatskih osoba zbog mogućih nuspojava. Bitno je naglasiti da ti lijekovi djeluju samo protiv iritativnih simptoma poput crvenila, pečenja i suzenja oka, a ne zaustavljaju rast pterigija. Stoga je krajnje liječenje pterigija kirurško, često u kombinaciji sa adjuvantnom terapijom. (28)

3. KIRURGIJA PTERIGIJA

Rekurentni pterigiji su nakon primarne ekscizije česti, a obično su agresivniji od primarnog stanja, te ih je teže eliminirati. Stoga indikacije za kirurško uklanjanje pterigija moraju biti jasne i operaciji se obično pristupa samo ako je prisutan jedan od sljedećih simptoma: gubitak vidne oštine, gubitak pokretljivosti oka, značajne iritativne smetnje koje se ne smanjuju uporabom topikalnih lijekova, dokumentirani progresivni rast prema vidnoj osi, značajna kozmetička smetnja. (6)

Nakon operacije pterigija pacijenta je potrebno pratiti minimalno godinu dana jer je to period u kojem se najčešće pojavljuje recidiv. Pojava recidiva povećava vjerojatnost ponavljanja recidiva u budućnosti, a vremenski interval između svakog novog recidiva obično se smanjuje. (29)

Danas postoji više kirurških tehnika operacije pterigija, a obično su kombinirane s adjuvantnom terapijom radi smanjivanja pojave recidiva.

Prvi korak svake tehnike je ekscizija pterigija. Operacija se obično izvodi u lokalnoj anesteziji primjenom topikalnog tetrakaina i subkonjunktivalne injekcije lidokaina. Sama ekscizija se može vršiti na više načina, no istaknuto je nekoliko stvari na koje valja pripaziti. Glavu pterigija koja zahvaća rožnicu valja pažljivo odvojiti ili površinski disecirati, kako bi se izbjeglo oštećenje rožnice. Tijekom disekcije tijela pterigija, koje se nalazi na spojnici, potrebno je pripaziti na rektalni mišić čije hvatište može biti skriveno u fibrovaskularnom tkivu pterigija. Takva situacija češća je u rekurentnim slučajevima, kada se preporuča njegova izolacija radi izbjegavanja oštećenja. (6)

Nakon ekscizije moguće je na različite načine postupiti sa tkivnim defektom, po čemu se kirurške tehnike i razlikuju.

3.1. Kirurške tehnike operacije pterigija

3.1.1. Tehnika gole sklere (engl. *bare sclera technique*)

Jedna je od najstarijih tehnika u kojoj se nakon ekscizije pterigija tkivni defekti spojnice i rožnice ostave otvoreni i da sami zacijele. Ova tehnika je najjednostavnija i najbrža, međutim postotak rekurentnih pterigija je vrlo visok, od 38% do 88% (30), zbog čega se samostalna ekscizija ne preporučuje. Međutim, rezultati su puno bolji ako se uz eksciziju koristi adjuvantna terapija, poput mitomicina C, 5-fluorouracila ili tiotepe. (31)

3.1.2. Primarno zatvaranje

Nakon ekscizije pterigija, defekt se zatvori spajanjem rubova defekta šavom. Tehnika je jednostavna, ali također ne daje povoljne rezultate, s postotkom povratka pterigija od 45 do 70%, zbog čega se ne preporučuje. (30)

3.1.3. Konjunktivalni presadak

Ovom tehnikom defekt koji nastane ekscizijom pterigija popuni se presatkom (engl. *autograft*) pacijentove zdrave konjunktive. Pokazuje dobre rezultate te je jedna od najčešće korištenih tehnika. Studije pokazuju raspon povratka pterigija u 5-20% slučajeva. (30)

Obično se za presadak uzima dio spojnice lokaliziran temporosuperiorno u dimenzijama jednakima defektu nastalom nakon ekscizije pterigija. Bitno je da presadak bude što tanji, da se tijekom disekcije ne zahvati podležeca Tenonova kapsula, te česta aplikacija BSS-a (uravnotežene otopine soli) radi sprječavanja

sušenja tkiva. Orijentacija presatka je vrlo bitna, te se presadak pozicionira na mjesto defekta tako da se limbalni dio spojnice presatka postavi uz limbus rožnice. Zatim se presadak može fiksirati za konjunktivalne rubove i episkleru vikrilnim ili najlonskim šavovima, a u posljednje vrijeme ističe se i mogućnost korištenja fibrinskog ljepljiva ili vlastite krvi kao sredstva fiksacije (32). Mjesto s kojeg je uzet presadak ostavi se da samo zacijeli, što se obično dogodi par dana nakon operacije. Postoperativno se preporučuje korištenje steroidno-antibiotskih kapi ili masti tijekom par tjedana. Komplikacije ovog zahvata nisu česte, a uključuju edem presatka, ulkus rožnice, epitelne inkluzijske ciste, rožnični astigmatizam, hematom, Tenonov granulom, nekrozu presatka. Jedini nedostatak ove tehnike je duže trajanje od jednostavnijih metoda, no zbog rijetkih komplikacija i manjeg postotka povratka pterigija smatra se najboljom metodom operacije primarnog pterigija. (6)

PERFECT (engl. *Pterygium Extended Removal Followed by Extended Conjunctival Transplant*) tehnika sa proširenom disekcijom je varijacija tehnike konjunktivalnog presatka, koja je u jednoj studiji pokazala izvanredne rezultate, sa postotkom rekurentnog pterigija od samo 0,1% i odličnim kozmetskim rezultatima. Međutim, nedostaci ove tehnike su njena veća zahtjevnost i duže trajanje, a postoperativno je česta jaka bol i prolazna diplopija. (33) Potrebno je provesti više studija kako bi se bolje procijenili ishodi ove tehnike.

3.1.4. Limbalni konjunktivalni presadak

Metoda je ista tehnici konjunktivalnog presatka, ali u ovoj tehnici u konjunktivalni presadak uključene su i limbalne stanice rožnice. Poznato je da limbalne stanice služe kao izvor reepitelizacije rožnice te kao barijera „konjunktivizaciji“ rožnice, stoga je ideja

tehnike da se dodatkom limbalnih stanica potakne bolje i brže anatomske cijeljenje te spriječi povratak pterigija. Rezultati su slični rezultatima tehnike konjunktivalnog presatka u liječenju primarnog pterigija, dok se u liječenju sekundarnog pterigija ova metoda pokazuje kao bolja opcija (34), no potreban je veći broj studija koje bi to potvrdile. Nedostaci i komplikacije tehnike jednaki su kao u tehnici konjunktivalnog presatka, uz dodatnu moguću komplikaciju pojave pseudopterigija. (35)

3.1.5. Konjunktivalni poklopac (engl. *flap*)

Umjesto potpunog uzimanja dijela spojnice kao u konjunktivalnom presatku, u ovoj tehnici napravi se konjunktivalni poklopac koji jednim dijelom ostane pričvršćen za spojnicu, a drugim dijelom prekriva defekt nastao ekscizijom pterigija. Dok u nekim studijama postotak povratka pterigija iznosi 33% (36), druge studije pokazuju da su rezultati povratka pterigija i komplikacija jednaki kao u tehnici konjunktivalnog presatka, te s obzirom na kraće trajanje zahvata preporučuju ovu tehniku kao dobru alternativnu metodu kirurgije primarnog pterigija (37).

3.1.6. Transplantacija amnijske membrane

Amnijska membrana je tanko, avaskularno, poluprozirno tkivo koje čini unutarnji dio fetalne membrane. Svojim posebnim svojstvima potiče epitelizaciju i diferencijaciju epitela, smanjuje upalu, aktivaciju fibroblasta i angiogenezu, te sadrži antimikrobna svojstva. Izrazito je korisna u procesu zacjeljivanja rana te se koristi u brojnim granama medicine, a u oftalmologiji od 1940., pretežno u liječenju perzistentnih

oštećenja rožnice, bulozne keratopatije, rekonstrukcija spojnice, kao i u kirurgiji pterigija. (38)

Postoperativne komplikacije nisu česte, a uključuju piogeni granulom, simblefaron, edem kapaka, a postotak rekurentnog pterigija u nedavnim studijama varira od 14,5% do 27% (30). Uspoređujući uspješnost ove tehnike sa konjunktivalnim presatkom, rezultati ipak pokazuju da je rizik pojave sekundarnog pterigija manji nakon tehnike konjunktivalnog presatka (39), no dobri rezultati sa značajnim smanjenjem recidiva postižu se kombinacijom ove tehnike sa metodom konjunktivalnog presatka ili limbalnog konjunktivalnog presatka (40,41). Zaključno se može utvrditi kako je ova tehnika korisna u određenim slučajevima: kada je pterigij velik te nema dovoljno spojnice koja bi prekrila defekt; u pacijenata sa rekurentnim pterigijem koji su već operirani tehnikom konjunktivalnog presatka; u pacijenata sa glaukomom kojima je bitno sačuvati superiorni dio konjunktive (6).

3.1.7. Lamelarna keratoplastika

Recidivirajući agresivni pterigiji i višestruke operacije stanjuju i oštećuju epitel rožnice, posebno njen limbalni dio, čija je uloga mehaničke barijere zbog toga narušena. Lamelarnim kornealnim presatkom, kojim se oštećeni epitel zamjeni, nastoji se povratiti ta funkcija. Stoga se ova metoda smatra korisnom nakon prethodnih neuspjelih pokušaja ekscizija sa konjunktivalnim presatkom ili poklopcem te u slučajevima kada nema dovoljno spojnice kao materijala za konjunktivalni presadak. Rezultati tehnike pokazuju se uspješnim u liječenju rekurentnih pterigija sa postotkom recidiva od 5,9%. (42)

3.2. Fiksacija presatka

Za fiksaciju presatka klasično se koriste najlonski ili vikrilni šavovi, no postoje i nove obećavajuće metode, fibrinsko ljepilo i autologna krv. Sve metode imaju prednosti i mane, a međusobno se uspoređuju kako bi se otkrilo koja ima najpovoljniji učinak na ishod operacije pterigija.

Fibrinsko ljepilo sadrži fibrinogen i trombin, kombinaciju koja fiksira presadak stvarajući fibrinsku mrežicu. Dok su neke studije pokazale smanjenje recidiva pterigija korištenjem ove metode u usporedbi s korištenjem šavova, neke su pokazale da nema značajne razlike u pojavi recidiva. Prednosti fibrinskog ljepila ispred šavova su kraće operativno vrijeme, manja zahtjevnost postupka te manja postoperativna nelagodnost. S druge strane, uvijek postoji rizik dehiscijencije i dislokacije presatka, ako se tehnika ne upotrijebi pravilno. Nadalje, s obzirom da se radi o krvnom derivatu, radi se o potencijalnom prijenosniku infektivnih bolesti. No, generalno su komplikacije ove tehnike rijetke, i nisu češće od komplikacija uzrokovane šivanjem presatka. Kao glavni nedostatak fibrinskog ljepila navodi se njegova skupoća. (30)

Autologna krv koja grušanjem fiksira presadak nudi se kao alternativna metoda fibrinskom ljepilu. U usporedbi s fibrinskom ljepilom i šavovima trenutne studije pokazuju slabiju stabilnost presatka nakon fiksacije, jednaku stopu recidiva, ali manje postoperativnih smetnji i veće zadovoljstvo pacijenta. Vremenski je primjena metode dulja od primjene fibrinskog ljepila, ali kraća od šivanja. No, daljne studije su potrebne za objektivnu analizu. (43)

3.3. Adjuvantna terapija

Bitan dio kirurgije pterigija je adjuvantna terapija, odnosno dodatna terapija uz samu kiruršku intervenciju čiji je cilj smanjiti pojavu recidiva pterigija. U uporabi su najčešće mitomicin C, ciklosporin A, anti-VEGF faktori te radioterapija. Mogu se kombinirati sa svim tehnikama, no nemaju uvijek povoljan učinak te nose rizik pojave ozbiljnijih nuspojava.

3.3.1. Mitomicin C

Mitomicin C je kemoterapeutik s antitumorskim i antibiotskim djelovanjem. Alkilirajući je agens koji, inhibirajući sintezu DNA, sprječava proliferaciju stanica i uzrokuje smrt stanice. Inhibirajući proliferaciju fibroblasta u episkleralnom tkivu, djeluje preventivno na pojavu rekurentnog pterigija. Može se primijeniti preoperativno, intraoperativno i postoperativno, u obliku injekcije ili kapi. Iako su dokazani pozitivni rezultati korištenjem mitomicina C, treba biti oprezan jer pretjerana doza i duljina trajanja aplikacije mogu dovesti do komplikacija poput nekrotizirajućeg skleritisa, skleralnih kalcifikacija, ulceracija, kornealnog edema, iritisa, glaukoma, katarakte, hipotonije zbog oštećenja cilijarnog tijela, te oštećenja kornealnog epitela i endotela. Najčešće se koristi intraoperativno u koncentraciji od 0,02% do 0,04% od 3 do 5 minuta, no optimalna doza i optimalno trajanje primjene same aplikacije nisu poznati, što zahtijeva daljnja istraživanja na tom području. (44) Tiotepa i 5-fluorouracil su spojevi koji djeluju na sličan način kao mitomicin C i također se upotrebljavaju, međutim nije dokazano da imaju prednost pred mitomicinom C. (30)

3.3.2. Ciklosporin A

Ciklosporin A je snažni protuupalni i imunosupresivni lijek koji se u oftalmologiji koristi u topikalnom obliku najčešće u terapiji slučajeva kao što su rožnični ulkus, vernalni keratokonjuktivitis te u transplantaciji rožnice. Topikalni 0,05% ciklosporin A smanjuje rizik recidiva pterigija u kombinaciji sa samom ekscizijom, ali čini se da ne pomaže u kombinaciji sa konjunktivalnim presatkom. (45)

3.3.3. Bevacizumab

Bevacizumab je inhibitor faktora rasta vaskularnog endotela (engl. *vascular endothelial growth factor*, VEGF) koji blokira angiogenezu, bitan proces u nastanku i širenju pterigija. Aplicira se injekcijom subkonjunktivalno, a nema značajnih komplikacija pa se smatra sigurnijom terapijom od mitomicina C. Rezultati korištenja su pozitivni, međutim metoda je dosta skupa i potrebna su dodatna istraživanja kako bi se objektivizirala efikasnost i limiti ove potencijalne adjuvantne terapije. (46)

3.3.4. Radioterapija

β -radioterapija stroncijem 90 (^{90}Sr) jedan je od tradicionalnijih načina adjuvantne terapije. Pokazalo se da doza od 30 Gy u 3 frakcije primjenjivanja postoperativno tijekom 2-3 tjedna daje povoljne rezultate sa smanjenom stopom recidiva. Komplikacije zračenja poput ulceracije sklere, skleromalacije, nekroze i katarakte nisu česte, ali su ozbiljne, zbog čega se danas ova metoda ne koristi često. (47)

4. ZAKLJUČAK

U ovom radu prikazan je pregled najčešćih kirurških tehnika operacija pterigija koje se trenutno koriste. Svaka tehnika ima svoje prednosti i mane, a rezultati učestalosti recidiva variraju od studije do studije. Ipak, većina studija ističe da tehnika ogoljene sklere i primarnog zatvaranja imaju neprihvatljivu stopu recidiva zbog čega se ne preporučuju, dok se tehnika konjunktivalnog presatka za sada pokazuje najboljim izborom. Presadak limbalnih stanica ne pokazuje značajnu razliku u rezultatima od konjunktivalnog presatka, PERFECT tehnika dobrim rezultatima zaslužuje pažnju u budućnosti, ali zahtjeva i dodatna istraživanja, dok transplantacija amnijske membrane može biti korisna u određenim slučajevima. Fibrinsko ljepilo i autologna krv potencijalna su alternativa šavovima u fiksaciji presatka, ponajprije zbog smanjenja postoperativnih smetnji u pacijenata. Adjuvantna terapija bitan je dio kirurgije pterigija zbog prevencije rekurentnog pterigija, međutim optimalan izbor i doziranje nisu poznati, što je problematično zbog određenih komplikacija koje ona nosi.

Unatoč brojnim isprobanim metodama, rekurentni pterigij i danas predstavlja problem ove kirurgije. Kirurgov odabir tehnike uglavnom je temeljen na vlastitom iskustvu, dostupnosti materijala, karakteristikama i statusu pterigija, te pacijentovim preferencijama. Potrebna su daljnja istraživanja radi izrade jasnih smjernica i omogućavanja individualiziranog pristupa pacijentu, tj. odabira najbolje metode liječenja za svakog pacijenta ponaosob.

ZAHVALE

Zahvaljujem mentoru na uloženom vremenu, stručnoj pomoći i brojnim savjetima.

Zahvaljujem obitelji, prijateljima i kolegama na podršci, pomoći i strpljenju.

LITERATURA

1. Cerovski B, Jukić T, Juratovac Z, Juri J, Kalauz M, Katušić D i sur. OFTALMOLOGIJA i optometrija: sveučilišni udžbenik. Zagreb: Stega tisak d.o.o.; 2015.
2. 2015-2016 Basic and Clinical Science Course (BCSC): Ophthalmic Pathology and Intraocular Tumors Section 4. San Francisco, CA: American Academy of Ophthalmology; 2015.
3. Krachmer JH, Mannis MJ, Holland EJ. Cornea Volume One: Fundamentals, diagnosis and management. 2nd izd. Elsevier Mosby; 2005.
4. Dua HS, Azuara-Blanco A. Limbal stem cells of the corneal epithelium. *Surv Ophthalmol.* 2000.;44(5):415–25.
5. Azari AA, Barney NP. Conjunctivitis: A Systematic Review of Diagnosis and Treatment. *JAMA.* 2014.;310(16):1721–9.
6. Krachmer JH, Mannis MJ, Holland EJ. Cornea, Volume Two: Surgery of the Cornea and Conjunctiva. 2nd izd. Elsevier Mosby; 2005.
7. Rosenthal JW. Chronology of pterygium therapy. *Am J Ophthalmol* [Internet]. 1953.;36(11):1601–16. [pristupljeno 11.5.2020.] Dostupno na: [http://dx.doi.org/10.1016/0002-9394\(53\)91792-9](http://dx.doi.org/10.1016/0002-9394(53)91792-9)
8. Rezvan F, Khabazkhoob M, Hooshmand E, Yekta A, Saatchi M, Hashemi H. Prevalence and risk factors of pterygium: a systematic review and meta-analysis. *Surv Ophthalmol* [Internet]. 2018.;63(5):719–35. [pristupljeno 20.4.2020.] Dostupno na: <https://doi.org/10.1016/j.survophthal.2018.03.001>
9. Cameron ME. Pterygium throughout the world. Springfield, IL: Charles C Thomas; 1965.
10. Threlfall TJ, English DR. Sun exposure and pterygium of the eye: A dose-response curve. *Am J Ophthalmol.* 1999.;128(3):280–7.
11. Modenese A. Occupational Exposure to Solar Radiation at Different Latitudes and Pterygium : A Systematic Review of the Last 10 Years of Scientific Literature. 2018.;7–10.

12. Khoo J, Saw SM, Banerjee K, Chia SE, Tan D. Outdoor work and the risk of pterygia: A case-control study. *Int Ophthalmol.* 1998.;22(5):293–8.
13. Panchapakesan J, Hourihan F, Mitchell P. Prevalence of pterygium and pinguecula: The Blue Mountains Eye Study. *Aust N Z J Ophthalmol.* 1998.;26.
14. Luthra R, Nemesure BB, Wu SY, Xie SH, Leske MC. Frequency and risk factors for pterygium in the barbados eye study. *Arch Ophthalmol.* 2001.;119(12):1827–32.
15. Lee YB, Kim SY, Park YG, Han K Do, Kim JW, Chae HS, i sur. Evaluation of socioeconomic status as a risk factor of pterygium using the Korean National Health and Nutrition Examination Survey 2010 to 2011. *Med (United States).* 2017.;96(11).
16. Bikbov MM, Zainullin RM, Kazakbaeva GM, Gilmanshin TR, Salavatova VF, Arslangareeva II, i sur. Pterygium Prevalence and Its Associations in a Russian Population: The Ural Eye and Medical Study. *Am J Ophthalmol* [Internet]. 2019.;205:27–34. [pristupljeno 20.4.2020.] Dostupno na: <https://doi.org/10.1016/j.ajo.2019.02.031>
17. McCarty CA, Fu CL, Taylor HR. Epidemiology of pterygium in Victoria, Australia. *Br J Ophthalmol.* 2000.;84(3):289–92.
18. Saw SM, Tan D. Pterygium: Prevalence, demography and risk factors. *Ophthalmic Epidemiol.* 1999.;6(3):219–28.
19. Cardenas-Cantu E, Zavala J, Valenzuela J, Valdez-Garcia JE. Molecular Basis of Pterygium Development. 2014.;(November):1–17.
20. Bradley JC, Yang W, Bradley RH, Reid TW, Schwab IR. The science of pterygia. *Br J Ophthalmol.* 2010.;94:815–20.
21. Das P, Gokani A, Bagchi K, Bhaduri G, Chaudhuri S, Law S. Limbal epithelial stem-microenvironmental alteration leads to pterygium development. *Mol Cell Biochem.* 2015.;402(1–2):123–39.
22. Detels R, Dhir SP. Pterygium: A Geographical Study. *Arch Ophthalmol.* 1967.;78(4):485–91.

23. Ishioka M, Shimmura S, Yagi Y, Tsubota K. Pterygium and dry eye. *Ophthalmologica*. 2001.;215(3):209–11.
24. Piras F, Moore PS, Ugalde J, Perra MT, Scarpa A, Sirigu P. Detection of human papillomavirus DNA in pterygia from different geographical regions. *Br J Ophthalmol*. 2003.;87(7):864–6.
25. Romano V, Steger B, Kovacova A, Kaye SB, Willoughby CE. Further evidence for heredity of pterygium. *Ophthalmic Genet*. 2016.;37(4):434–6.
26. Golu T, Mogoantă L, Streba CT, Pirici DN, Mălăescu D, Mateescu GO, i sur. Pterygium: Histological and immunohistochemical aspects. *Rom J Morphol Embryol*. 2011.;52(1):153–8.
27. Cameron ME. Histology of pterygium: an electron microscopic study. *Br J Ophthalmol*. 1983.;67:604–8.
28. Deborah S Jacobs. Pterygium. U: UpToDate, Post TW ur. UpToDate [Internet]. Waltham, MA: UpToDate; 2020 [pristupljeno 27.4.2020.] Dostupno na: <http://www.uptodate.com>
29. Hirst LW, Sebban A, Chant D. Pterygium Recurrence Time. *Ophthalmology* [Internet]. 1994.;101(4):755-8. [pristupljeno 12.5.2020.] Dostupno na: [http://dx.doi.org/10.1016/S0161-6420\(94\)31270-X](http://dx.doi.org/10.1016/S0161-6420(94)31270-X)
30. Janson BJ, Sikder S. Surgical management of pterygium. *Ocul Surf* [Internet]. 2014.;12(2):112–9. [pristupljeno 4.5.2020.] Dostupno na: <http://dx.doi.org/10.1016/j.jtos.2014.01.001>
31. Hacıoğlu D, Erdöl H. Developments and current approaches in the treatment of pterygium. *Int Ophthalmol*. 2017.;37(4):1073–81.
32. Jean S. New Approach Emerges for Pterygium Surgery. *Eye Net Magazine*. 2012.;27–9.
33. Hirst LW. Prospective Study of Primary Pterygium Surgery using Pterygium Extended Removal Followed by Extended Conjunctival Transplantation. *Ophthalmology*. 2008.;115(10):1663–72.
34. Al Fayez MF. Limbal versus conjunctival autograft transplantation for

- advanced and recurrent pterygium. *Ophthalmology*. 2002.;109(9):1752–5.
35. Gris O, Güell JL, del Campo Z. Limbal-conjunctival Autograft Transplantation for the Treatment of Recurrent Pterygium. *Ophthalmology*. 2000.;107(2):270–3.
 36. Alpay A, Uğurbaşı SH, Erdoğan B. Comparing techniques for pterygium surgery. *Clin Ophthalmol*. 2009.;3(1):69–74.
 37. Bilge AD. Comparison of conjunctival autograft and conjunctival transposition flap techniques in primary pterygium surgery. *Saudi J Ophthalmol* [Internet]. 2018.;32(2):110–3. [pristupljeno 8.5.2020.] Dostupno na: <https://doi.org/10.1016/j.sjopt.2017.11.002>
 38. Jirsova K, Jones GLA. Amniotic membrane in ophthalmology: properties, preparation, storage and indications for grafting—a review. *Cell Tissue Bank*. 2017.;18(2):193–204.
 39. Clearfield E, Hawkins BS, Kuo IC. Conjunctival autograft versus amniotic membrane transplantation for treatment of pterygium: findings from a Cochrane Systematic Review. *Am J Ophthalmol* [Internet]. 2017. [pristupljeno 7.5.2020.] Dostupno na: <http://dx.doi.org/10.1016/j.ajo.2017.07.004>
 40. Malla T, Jiang J, Hu K. Clinical outcome of combined conjunctival autograft transplantation and amniotic membrane transplantation in pterygium surgery. 2018.;11(3):15–6.
 41. Ono T, Mori Y, Nejima R, Tokunaga T. Long-term follow-up of transplantation of preserved limbal allograft and amniotic membrane for recurrent pterygium. *Graefes Arch Clin Exp Ophthalmol* [Internet]. 2016. [pristupljeno 7.5.2020.] Dostupno na: <http://dx.doi.org/10.1007/s00417-016-3483-y>
 42. Golchin B, Butler TKH, Robinson LP, Wechsler AW, Sutton G, Robinson DIM, i sur. Long-term follow-up results of lamellar keratoplasty as a treatment for recurrent pterygium and for scleral necrosis induced by β -irradiation. *Cornea*. 2003.;22(7):612–8.
 43. Zein H, Ismail A, Abdelmongy M, Elsherif S, Hassanen A, Muhammad B, i sur. Autologous Blood for Conjunctival Autograft Fixation in Primary Pterygium Surgery: A Systematic Review and Meta-analysis. *Curr Pharm Des*.

- 2018.;24(35):4197–204.
44. Martins TG dos S, Costa ALF de A, Alves MR, Chammas R, Schor P. Mitomycin C in pterygium treatment. *Int J Ophthalmol.* 2016.;9(3):465–8.
 45. Zhang Q, Bao N, Liang K, Tao L. Adjuvant use of cyclosporine a in the treatment of primary pterygium: A systematic review and meta-analysis. *Cornea.* 2018.;37(8):1000–7.
 46. Nuzzi R, Tridico F. Efficacy of Subconjunctival Bevacizumab Injections before and after Surgical Excision in Preventing Pterygium Recurrence. *J Ophthalmol.* 2017.
 47. Ali AM, Thariat J, Bensadoun RJ, Thyss A, Rostom Y, El-Haddad S, i sur. The role of radiotherapy in the treatment of pterygium: A review of the literature including more than 6000 treated lesions. *Cancer/Radiotherapie [Internet].* 2011.;15(2):140–7. [pristupljeno 11.5.2020.] Dostupno na: <http://dx.doi.org/10.1016/j.canrad.2010.03.020>

ŽIVOTOPIS

Tomislav Kottek rođen je u Zagrebu 11.8.1995. godine, gdje završava Osnovnu školu Ante Kovačića te srednju školu Gimnaziju Lucijana Vranjanina. Medicinski fakultet Sveučilišta u Zagrebu upisao je 2014. godine. Tijekom studija bio je demonstrator na katedri za Medicinsku biologiju te Kliničku propedeutiku, aktivni član i potpredsjednik Studentske sekcije za ortopediju i traumatologiju, aktivni član malonogometne sekcije Futsal MEF, aktivni član CROMSIC-a (Croatian Medical Students' International Committee) u sklopu kojeg je pohađao studentsku razmjenu u Krakovu 2018. godine. Član je i Akademskog zbora Ivan Goran Kovačić. Aktivno koristi engleski jezik.