

# Radiološka dijagnostika i praćenje terapijskih postupaka kod aneurizme aorte

---

**Grulović, Karlo**

**Master's thesis / Diplomski rad**

**2020**

*Degree Grantor / Ustanova koja je dodijelila akademski / stručni stupanj:* **University of Zagreb, School of Medicine / Sveučilište u Zagrebu, Medicinski fakultet**

*Permanent link / Trajna poveznica:* <https://um.nsk.hr/um:nbn:hr:105:063166>

*Rights / Prava:* [In copyright](#)/[Zaštićeno autorskim pravom.](#)

*Download date / Datum preuzimanja:* **2025-03-19**



*Repository / Repozitorij:*

[Dr Med - University of Zagreb School of Medicine Digital Repository](#)



**SVEUČILIŠTE U ZAGREBU**

**MEDICINSKI FAKULTET**

**Karlo Grulović**

**Radiološka dijagnostika i praćenje terapijskih  
postupaka kod aneurizme aorte**

**DIPLOMSKI RAD**



**Zagreb, 2020.**

Ovaj diplomski rad izrađen je na Kliničkom odjelu za dijagnostičku i intervencijsku radiologiju Kliničke bolnice Dubrava pod vodstvom doc. dr. sc. Gordane Ivanac i predan je na ocjenu u akademskoj godini 2019./2020.

Kratice korištene u ovom radu

AAA (eng. abdominal aortic aneurysm) – aneurizma trbušne aorte

CEUS (eng. contrast enhanced ultrasound) – kontrastom pojačan ultrazvuk

CT (eng. computerized tomography) – kompjuterizirana tomografija

CTA – angiografija kompjuteriziranom tomografijom

DSA – digitalna subtrakcijska angiografija

EVAR (eng. endovascular aneurysm repair) – endovaskularni popravak aneurizme

IVUS (eng. intravascular ultrasound) – intravaskularni ultrazvuk

KOPB – kronična opstruktivna plućna bolest

MR – magnetska rezonancija

PA – posteroanteriorno

TAA (eng. thoracic aortic aneurysm) – aneurizma torakalne aorte

TEVAR (eng. thoracic endovascular aortic repair) – endovaskularni popravak torakalne aorte

UZV – ultrazvuk

## SADRŽAJ

## SAŽETAK

## SUMMARY

1. Uvod.....	1
1.1.Klinička slika i komplikacije.....	2
1.2.Etiologija.....	5
1.3.Epidemiologija.....	6
2. Radiološka dijagnostika.....	7
2.1.Pregled.....	7
2.2.Metode radiološke dijagnostike.....	8
2.2.1. RTG dijagnostika.....	8
2.2.2. Ultrazvuk.....	9
2.2.3. Kompjuterizirana tomografija.....	11
2.2.4. Magnetska rezonanca.....	13
2.2.5. Digitalna subtrakcijska angiografija.....	15
3. Terapijski postupci.....	16
3.1.Lijekovi.....	16
3.2.Vrste operacija i indikacije.....	17
4. Praćenje terapijskih postupaka.....	18
4.1.TAA.....	18
4.1.1. TEVAR.....	18
4.1.2. Otvorena operacija.....	19
4.2.AAA.....	20
4.2.1. EVAR.....	20
4.2.2. Otvorena operacija.....	20
4.3.Pseudoaneurizma.....	21
5. Zaključak.....	22
6. Zahvale.....	23
7. Literatura.....	24
8. Životopis.....	29

## SAŽETAK

NASLOV RADA: Radiološka dijagnostika i praćenje terapijskih postupaka kod aneurizme aorte

AUTOR: Karlo Grulović

Aortalna aneurizma je proširenje lumena aorte. U općoj populaciji najviše zahvaća muškarce starije životne dobi. Godine i genetika pomiješani sa lošim životnim navikama osobe najpouzdaniji su pokazatelj za razvitak ove bolesti. Aneurizma se može nalaziti na uzlaznom dijelu, luku te silaznom dijelu aorte. Od metoda suvremene medicine koje su najkorisnije u otkrivanju, procjeni i praćenju ovog poremećaja koriste se rendgen, metoda koja koristi ionizirajući dio elektromagnetskog spektra kako bi nam dala uvid u stanje unutar organizma koje je golom oku nedostupno. Ultrazvuk koristi vrlo visoke, ljudskom uhu nečujne frekvencije zvučnih valova kako bi na brz i siguran način mogao obaviti pregled aneurizme, dobiti bolji uvid u njezine granice te okolinu. Jedina zamjerka toj metodi je izrazita subjektivnost koja joj u ovom trenutku onemogućava da postane zlatni standard pri analizi pacijenata sa ovim poremećajem. Kompjuterizirana tomografija metoda je koja se bazira na tehnologiji rendgena koju kombinira sa snagom računala da bi proizvela trodimenzionalnu reprezentaciju ljudskog tijela. Magnetska rezonanca je metoda koja ne koristi ionizirajuće zračenje već nam omogućava bolji pregled mekih tkiva jer snima signal vodikovih atoma koji su vezani na vodu ili su dio masnog tkiva. Angiografija je metoda koja se sastoji od unosa radioaktivnih boja u organizam i praćenja istih raznim metodama za snimanje, od rendgena do magneta. Aneurizma se može liječiti lijekovima koji reguliraju krvni tlak i kolesterol. Operativno se liječenju pristupa otvorenom operacijom ili endovaskularno. Nakon operativnog zahvata pacijenti se prate snimanjem kompjuterske tomografije i ultrazvuka.

KLJUČNE RIJEČI: Aneurizma, metode suvremene medicine, liječenje, praćenje

## SUMMARY

**TITLE:** Radiological diagnosis and monitoring of therapeutic procedures in aortic aneurysms

**AUTHOR:** Karlo Grulović

Aortic aneurysm is an enlargement of the aortic lumen. In the general population, it mostly affects older men. The most reliable indicators for the development of this disease are age and genetics mixed together with inadequate life habits. The aneurysm can be located on the ascending part, the arch and the descending part of the aorta. The methods of modern medicine that are most useful in detecting, assessing and monitoring this disorder are X-rays, a method that uses the ionizing portion of the electromagnetic spectrum to give us a window into a condition within the body that the naked eye cannot see. Ultrasound uses very high frequencies of sound waves that are inaudible to the human ear in order to be able to quickly and safely examine the aneurysm, get a better insight into its boundaries and the immediate environment. This method's problem is the pronounced subjectivity, which at the moment is preventing it from becoming the gold standard in the analysis of patients with this disorder. Computed tomography is a method that relies heavily on X-ray technology, which it combines with the power of a computer processing to produce a three-dimensional representation of the human body. Magnetic resonance imaging is a method that does not use ionizing radiation but allows us a better view of soft tissues because it records the signal of hydrogen atoms that are attached to water or are part of adipose tissue. Angiography is a method that introduces radioactive dyes into the body which can be monitored with various imaging methods, from X-rays to magnets. An aneurysm can be treated with drugs that regulate blood pressure and cholesterol. Surgical treatment is approached by open or endovascular surgery. After the operation, the patients are followed-up by computed tomography and ultrasound.

**KEYWORDS:** Aneurysm, methods of modern medicine, treatment, follow up

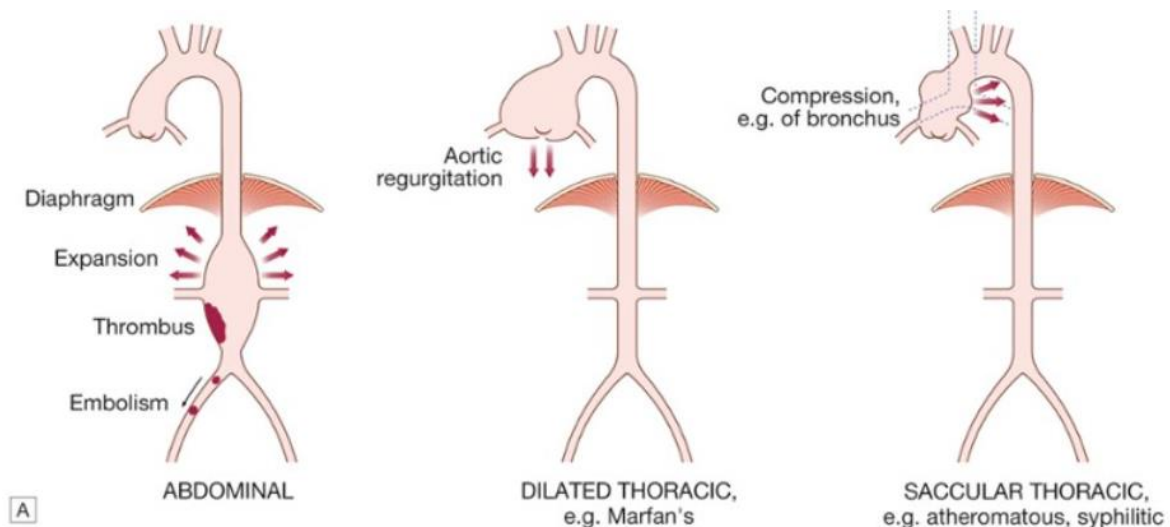
## 1. UVOD

Aneurizma aorte je patološko proširenje lumena krvne žile za više od 50% početne vrijednosti. Aortalna aneurizma može biti torakalna i abdominalna. Oblik joj može biti okruglast ili sakularan gdje aneurizma zauzima samo dio zida aorte, a može biti i izdužen ili fuziforman i te aneurizme zauzimaju cijelu cirkumferenciju aortalnog zida. Aneurizme su najčešće fuziformne.

Torakalne aneurizme definira promjer lumena veći ili jednak 5 cm na području uzlaznog dijela aorte, te 4 cm ili više na području silaznog dijela torakalne aorte (1). Aneurizme uzlaznog dijela su najčešće, a luka aorte su najrjeđe. Aneurizma je najčešća patologija torakalne aorte (2).

Aneurizme abdominalne aorte puno su češća pojava od torakalnih i čine gotovo 95% aneurizmatске patologije aorte. Definira ih veličina lumena od 3 cm na dalje te ih se 90% nalazi ispod grananja renalnih arterija (1).

Aneurizme se također mogu dijeliti na prave koje se sastoje od proširenja sva 3 sloja krvne žile i lažne ili pseudoaneurizme koja ne zahvaća sve slojeve na jednak način.



Slika 1. Aneurizma aorte. Preuzeto iz Davidson's Principles and Practice of Medicine 22nd Edition str. 604 (3).



## 1.1. KLINIČKA SLIKA I KOMPLIKACIJE

Većina ljudi sa aneurizmom torakalne aorte nemaju nikakve simptome (4). Torakalne aortalne aneurizme predstavljaju se boli u prsima, aortalnom regurgitacijom, kompresivnim simptomima poput stridora i promuklosti te sindromom gornje šuplje vene. Ako erodiraju u priležeće strukture, kao što je jednjak, mogu izazvati masivna krvarenja (3).

Abdominalne aneurizme aorte također se većinom ne prezentiraju nikakvim simptomima te se stoga često po prvi put otkriju na standardnom fizikalnom pregledu. Zbog ekspanzivne prirode samog procesa mogu erodirati u i kompresivno djelovati na okolne strukture poput duodenuma, želudca, izazivati probavne smetnje te također mogu pritiskati na venu kavu, ureter ili kralješke (5). U aneurizmi se može stvoriti tromb koji ako se odvoji može uzrokovati izrazitu ishemiju donjih ekstremiteta. (6)

Pseudoaneurizme aorte nastaju zbog razdora intime i medije krvne žile, a krv iz lumena je zadržana samo tankim vanjskim slojem adventicije. Uzrok su većinom penetrirajuće traume, dok je manji broj slučajeva uzrokovan tupom traumom poput pada ili prometnom nesrećom. Aterosklerotski plak je također mogući faktor pri nastanku (7). Incidencija rupture može biti čak 30% koja sama može uzrokovati 32-42% smrtnih slučajeva (8). Najčešća lokalizacija je luk aorte. Pseudoaneurizma torakalne aorte čak i u današnje doba gdje su operativne metode postale vrlo učinkovite nosi visoku stopu mortaliteta. Mogu se pronaći u 0.34% slučajeva kao komplikacija u pacijenata nakon operacije aorte gdje se može vidjeti nagli nastanak bezbolne supkutane mase na prednjem zidu prsnog koša koja je često bez pulsa. U slučaju da se ispostavi da je otkrivena tvorba pseudoaneurizma potrebno je napraviti hitnu reoperaciju. Prezentacija nije specifična, a simptomi mogu uključivati hemoptizu, bolove u prsnom košu ili dispneju (9).

## Disekcija:

Kombinacijom djelovanja stresogenih faktora na lumen arterije i abnormalnosti sloja medije dolazi do oštećenja medije i razaranja intime sa posljedičnim raslojavanjem koje je uvjetovano ulaskom krvi u zid arterije. Novonastali sloj naziva se lažni lumen. U slučaju nastanka disekcije na ascendentnoj aorti oko 40% pacijenata umre gotovo istovremeno dok je za preživjele netretirane smrtnost 1-2% za svaki idući sat (2). Intramuralni hematomi ili ulceracija ateromatoznog plaka mogu biti predznak nadolazeće disekcije (1). Hipertenzija je jedan od najvažnijih predisponirajućih faktora te je prisutna u 70-90% ljudi s disekcijom. Disekcija se akutnom naziva prva 2 tjedna od nastanka, a nakon 2 tjedna postaje kronična. Može se podijeliti po Stanford klasifikaciji na Stanford A i Stanford B. Stanford A uključuje ascendentni ili uzlazni dio torakalne aorte neovisno o tome da li se disekcija proteže na descendentni ili silazni dio. Liječi se kirurški rekonstrukcijom uzlazne aorte, a u novije vrijeme čak i kombinacijom kirurškog i endovaskularnog pristupa. Stanford B ne uključuje uzlaznu aortu. Liječi se uglavnom terapijom lijekovima osim pri komplikacijama poput progresije disekcije ili bolova kad se liječi kirurški (10). U slučaju aneurizme torakalne aorte disekcija tip A po Stanfordu se liječi hitnom kirurškom intervencijom dok se nekomplikirana tip B disekcija liječi uglavnom lijekovima (11).

## Ruptura:

Raznolika patologija aortalne stijenke može dovesti do prekida kontinuiteta lumena krvne žile. U slučaju da je zahvaćen descendentni dio torakalne aorte radi se torakotomija i postavljanje interpozicijskog grafta (12). Rizik od rupture direktno je povezan s veličinom aneurizme. Ako usporedimo rizik od rupture kod torakalne aneurizme gdje je referentna veličina aneurizme manja od 4 cm aorte on je 11 puta viši pri veličini aneurizme od 5-5.9 cm te čak 27 puta viši kod aneurizama većih od 6 cm. Kod velikih torakalnih aneurizama (>6 cm) vjerojatnost komplikacije poput rupture ili disekcije iznosi 6.9%, a smrtnost je 15.6% godišnje (13). Abdominalne aneurizme veće od 5.6 cm imaju i do 10 puta veću vjerojatnost da će rupturirati od aneurizama veličine od 4 do 5.5 cm (14).

Endoleak:

Karakterizira ga konstantni protok krvi u aneurizmatičkoj vreći nakon endovaskularnog popravka krvne žile. To je česta komplikacija EVAR-a i može se vidjeti u 30-40% pacijenata intraoperativno te u 20-40% tijekom praćenja. Uzrokovani su zbog promijenjene anatomije krvne žile ili zbog lošeg odabira grafta. Endoleak je često asimptomatski, ali ako se ne tretira postoji mogućnost od daljnjeg širenja aneurizme što povećava rizik od rupture. Može se podijeliti u pet kategorija, od tipa I do V (15):

Tip I nastaje jer graft nije dovoljno dobro pričvršćen. To se može dogoditi bilo na proksimalnom, bilo na distalnom mjestu postavljanja grafta. Krv stoga utječe u aneurizmalnu vreću. Događa se čak i u 10 % slučajeva. Često je uzrok postavljanje neodgovarajućeg grafta, ali može se i dogoditi zbog migracije grafta. Nema tendenciju da se stanje popravi bez reintervencije.

Tip II je najčešća vrsta endoleaka i čini gotovo 80% od svih endoleaka. Aneurizmalnu vreću puni retrogradni protok krvi kroz lumbalne arterije, donju mezenteričnu arteriju ili unutarnju ilijačnu arteriju. Ova vrsta endoleaka može se pronaći u gotovo 25% slučajeva. U principu prestane spontano i ne treba mu posebni tretman. Ako se aneurizmalna vreća počne širiti treba se napraviti embolizacija krvnih žila koje sudjeluju u punjenju.

Tip III nastaje zbog degradacije stenta grafta zbog frakture, rupe, defekta na tkanini ili odvajanja modularnih komponenti. Defektivan može biti materijal grafta, velika angulacija te nepravilno preklapanje modularnih komponenti.

Tip IV endoleak je curenje krvi preko grafta zbog njegove poroznosti. Ne zahtijeva nikakvo liječenje i najčešće nestane nekoliko dana nakon postavljanja grafta.

Tip V se još naziva i endotenzija nije pravo curenje krvi kao u prethodnim slučajevima već je nastavljeno širenje aneurizmalne vreće bez dokaza o utjecanju krvi. Vjeruje se da nastaje zbog prijenosa pulzacija kroz zid grafta koje su uzrokovane kretanjem krvi.

## 1.2. ETIOLOGIJA

- a) Aterosklerotske promjene su najčešći uzrok stvaranja torakalne i abdominalne aneurizme. Cirkularna ateroskleroza stvara fuziformni oblik aneurizme. Krvna žila se progresivno remodelira, širi i nakon nekog vremena može puknuti. To je vrlo važan uzrok smrti iz razloga što ih samo 14% pokazuje simptome koji bi ukazivali na rupturu. Pacijenti, koji su najčešće srčani bolesnici, često će se prezentirati sa ostalim komorbiditetima poput KOPB-a, dijabetesa, bubrežnih poremećaja (1).
- b) Upalna aneurizmalna bolest se često viđa kod abdominalne aneurizme te joj je uzrok u 3-10% slučajeva. Slične su etiologije kao aterosklerotske aneurizme, ali im je upalna komponenta mnogo izraženija. Javljaju se 5-10 godina ranije od aterosklerotskih. Aorta se širi, zid aneurizme zadeblja te se stvaraju guste adhezije sa okolnim abdominalnim organima što ih naposljetku čini kompliciranim za kiruršku sanaciju (1).
- c) Nespecifična aneurizmalna bolest se pojavljuje češće u nekim obiteljima te su genetski faktori bez sumnje presudni u nastanku. Najčešće žarište ove vrste aortalne aneurizme je abdominalna aorta ispod razine grananja renalnih arterija, u infrarenalnom području. Suprarenalna abdominalna aorta može biti zahvaćena u 10-20% pacijenata dok je ascendentna aorta uglavnom pošteđena (3). Genetski faktori bitni za nastanak sindroma obiteljske torakalne aneurizme su mutacije u genima FBN1, TGFBR1, TGFBR2, COL3A1, ACTA2 i MYH11 (16).
- d) Bakterijski uzročnici poput tuberkuloze i uzročnika sifilisa mogući su krivci za nastanak aneurizme (5).
- e) Mikotične aneurizme nastaju zbog infektivne tromboze vase vasorum što uništi intimu i mediju aorte. Uzrok embolizacije mogu biti infektivni endokarditis, septikemija ili lokalna invazija. Aneurizma je najčešće sakularnog oblika (1).
- f) Upalni aortitis poput Takayasuovog arteritisa ili poremećaji kolagena kao u reumatoidnom artritisu ili ankilozirajućem spondilitisu (1).
- g) Poremećaji vezivnog tkiva poput Marfanovog ili Ehlers-Danlos sindroma (5). Razlog nastanka aneurizme u ovih pacijenata je konstantno djelovanje mehaničkih sila koje uzrokuju pretjerano istezanje oslabljene stijenke aorte čak i pri normalnim tlakovima.
- h) Mehanički faktori poput udarca tupim predmetom ili prostrijelna rana (5).

### 1.3. EPIDEMIOLOGIJA

Torakalne aortalne aneurizme vjerojatno se mogu otkriti u više od 3-4% ljudi starijih od 65 godina (17). Incidencija torakalne aortalne aneurizme je oko 10.4 na 100000 ljudi godišnje i to je najčešća bolest torakalnog dijela aorte (16). Zahvaćeni su uglavnom stariji muškarci sa komorbiditetima poput povišenog krvnog tlaka, koronarne bolesti, opstruktivne plućne bolesti i kongestivnog zatajenja srca. Uglavnom rastu brzinama od 0.07 cm do 0.42 cm godišnje (10).

Abdominalne aortalne aneurizme mogu se otkriti u 1.2% do 3.3% ljudi starijih od 60 godina (18). Muškarci imaju 4-6 puta veću vjerojatnost da će razviti AAA. Rizikni čimbenici u nastanku ovog oboljenja osim muškog spola su pušenje, povišeni krvni tlak, hiperlipidemija te priležće kardiovaskularne bolesti (19). AAA prosječno naraste oko 0.22 cm godišnje u populaciji neovisno o dobi i spolu. U pušača je rast ubrzan za otprilike 0.35 cm godišnje (20).

## 2. RADIOLOŠKA DIJAGNOSTIKA

### 2.1. PREGLED

#### a) Aneurizma torakalnog dijela aorte (1):

- Veličina i oblik aneurizme
- Pozicija u odnosu na velike krvne žile jer lijeva potključna arterija može biti prekrivena
- Promjer dijela žile gdje će se postaviti stent
- Količini ateroma na proksimalnoj i distalnoj lokaciji za postavljanje grafta
- Distalno protezanje aneurizme zbog mogućnosti opstrukcije visceralnih arterija
- Veličina abdominalne aorte mora zadovoljavati uvjete za mogućnost prolaska sustava za postavljanje stenta
- Ne smije postojati velika radikularna arterija koja opskrbljuje kralježničnu moždinu jer može biti prekrivena stentom

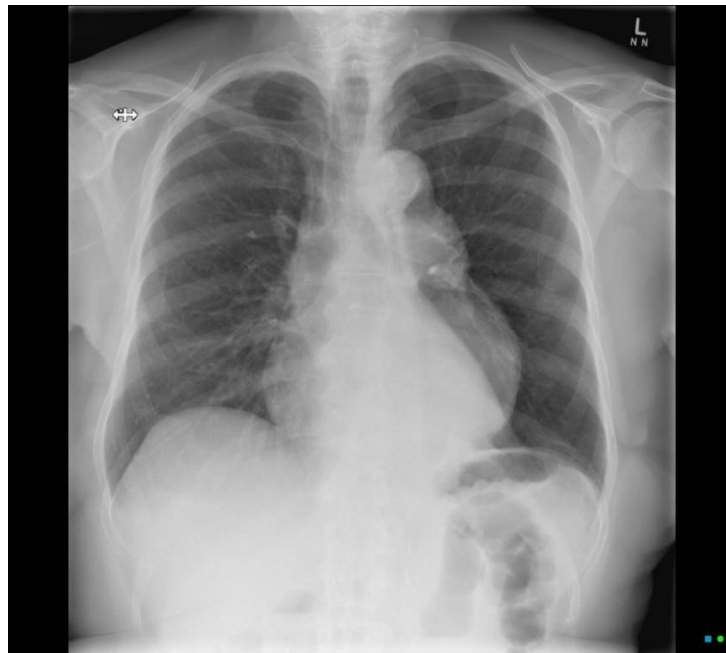#### b) Aneurizma abdominalnog dijela aorte (1):

- Anteroposteriorna i transverzalna veličina aneurizme
- Promjer aorte u razini i malo ispod razine visceralnih arterija
- Dužina vrata aneurizme od najniže renalne arterije do početka aneurizme što mora biti barem 15 mm
- Oblik vrata aneurizme jer stožasti oblik može uzrokovati kasni endoleak
- AP i lateralna mjera nagiba vrata aorte, koje ako prelazi 60 stupnjeva stvara probleme u vidu otežavanja pričvršćivanja te se stent može odvojiti
- Udaljenost od najniže renalne arterije do aortalne bifurkacije
- Provjeriti nalaze li se akcesorne renalne arterije koje bi se mogle zatvoriti, provjeriti bubrežnu funkciju
- Veličina, zavojitost i kalcifikacija zajedničke femoralne i vanjske ilijačne arterije jer stenoza isključuje mogućnost postavljanja stenta

## 2.2. METODE RADIOLOŠKE DIJAGNOSTIKE

### 2.2.1. RTG dijagnostika

- 1) Torakalne aneurizme vidljive su na rendgenu u standardnoj PA projekciji. Na slici se mogu vidjeti kao proširenje mediastinalne sjene, uvećanje luka aorte ili pomicanje dušnika iz medijalne linije. Lateralna snimka može pokazati gubitak zraka u retrosternalnom prostoru, ali aneurizma može i biti skrivena iza sjene srca te stoga slika može i izgledati normalno (2).
- 2) Abdominalne aneurizme često imaju kalcificirane rubove te se stoga mogu vidjeti na standardnoj snimci rendgena. Najbolji prikaz je latero-lateralna projekcija jer u tom slučaju kralježnica ne ometa pronalazak aneurizmom zahvaćene regije. Na nalazu u 50% pacijenata se vidi oblik ljuske jajeta te je u tom slučaju vjerojatnost da je uočena struktura aneurizma aorte gotovo 100%. U slučaju da je nalaz negativan to ne isključuje mogućnost postojanja oboljenja (2).



Slika 2. Vidljiva kalcifikacija luka aorte na radiografu. Preuzeto sa Aortic aneurysm on chest, case pridonio Hacking C.

dostupno na: <https://radiopaedia.org/cases/aortic-aneurysm-on-chest-radiograph> (21).

## 2.2.2. ULTRAZVUK

- 1) Kod aneurizme torakalne aorte transezofagealni ultrazvuk koristan je za prikaz oštećenja intime pri traženju znakova disekcije te mu je točnost oko 90% (2).

Zbog preklapanja položaja aorte i dušnika u jednoj ravnini moguće je ovom metodom ne vidjeti dobro početni dio luka aorte ili distalni dio ascendentne aorte. Metoda je iznimno korisna pri procjeni aortalne regurgitacije. Problem transezofagealnog ultrazvuka je njegova djelomično invazivna narav (22).

Ako se sonda ultrazvuka postavi sa lijeve strane parasternalno u dugoj osi može prikazati korijen aorte i proksimalni dio ascendentne aorte. Takva pretraga može i napraviti i procjenu funkcije aortalne valvule. Promjer početnog dijela ascendentne aorte treba se mjeriti u razini aortalnog prstena, sinusa, sinotubularnog spoja te početnog dijela ascendentne aorte. Distalna ascendentna aorta pregledava se sa desne strane parasternalno u dugoj osi. Luk aorte i žile koje iz njega izvire vizualiziraju se suprasternalnim postavljanjem sonde. Descendentna torakalna aorta ne može se dobro prikazati transtorakalnom ultrasonografijom (22).

- 2) Optimalan je kod abdominalne aortalne aneurizme kao metoda probira i praćenja zbog brzine pregleda, nedostatka ionizirajućeg zračenja te ne iziskuje potrebu za korištenjem kontrasta. U 1-3% pacijenata nije primjenjiv zbog povišene tjelesne težine ili zbog viška plina u crijevima (23). Problem je što je sa tom metodom nije moguć detaljniji pregled kompliciranih lezija. Greška u mjerenju ultrazvukom može iznositi oko 4mm (24).

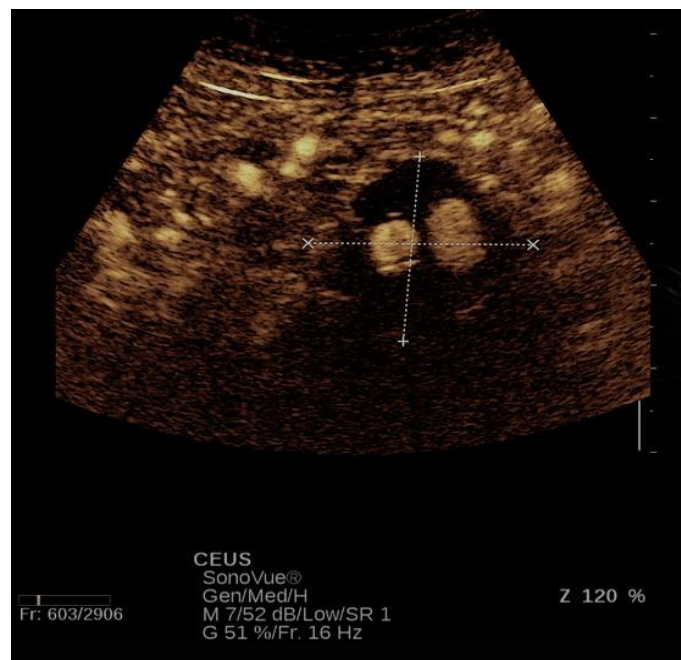
Intravaskularni ultrazvuk (IVUS) invazivna je metoda koja se može koristiti u preoperativnoj procjeni aortalnog promjera i duljine promjena. Osim invazivnosti, negativne strane IVUS-a su smanjena dostupnost i to što je potrebna velika vještina kako u snimanju tako i u interpretaciji (25).



Studije pokazuju da je ultrazvuk pojačan kontrastom (CEUS) obećavajuća metoda detekcije endoleaka jer je dovoljno osjetljiv te eliminira potrebu za ionizirajuće zračenje i nefrotoksična kontrastna sredstva pri praćenju pacijenata nakon EVAR-a. Tehnika korištenja je jednostavna, može se odrediti smjer toka krvi kao i napraviti analizu intenziteta signala kroz vrijeme snimanja. Trenutno ne postoje naznake o mogućem predoziranju kontrastnim sredstvom.

Nedostatci su standardni za B mod snimanja poput nepropusnosti ultrazvučnih valova kroz medij za pacijente koji imaju višak plina u crijevima, supkutane emfizeme, veoma kalcificirane aortalne zidove ili višak masnog tkiva. Kontraindikacije za ovu metodu su desno-lijevi šant, teška pulmonalna hipertenzija, nekontrolirana sistemska hipertenzija te sindrom respiratornog distresa.

Pregled ovom metodom počinje evaluacijom u standardnom B modu. Pretraga se napravi nakon intravenske administracije 2.4 ml kontrasta SonoVue u bolusu. Potom se aorta kontinuirano prati od početne faze u kojoj još nema kontrasta, sve do završetka kontrastom pojačane faze. Pri analizi UZV nalaza bez kontrasta pregledavaju se moguće dilatacije aneurizmalne vreće i pozicija grafta. Kontrastom pojačana faza tražila je prisustvo endoleaka gledajući pojavnost mikroskopskih balončića izvan lumena endoproteze. Cijeli pregled traje oko 4 minute nakon administracije kontrasta kako bi se mogli detektirati kasni tipovi endoleaka poput endoleaka tipa II (26).



Slika 3. CEUS. Izvor je arhiva kliničkog zavoda za dijagnostičku i intervencijsku radiologiju KB Dubrava.

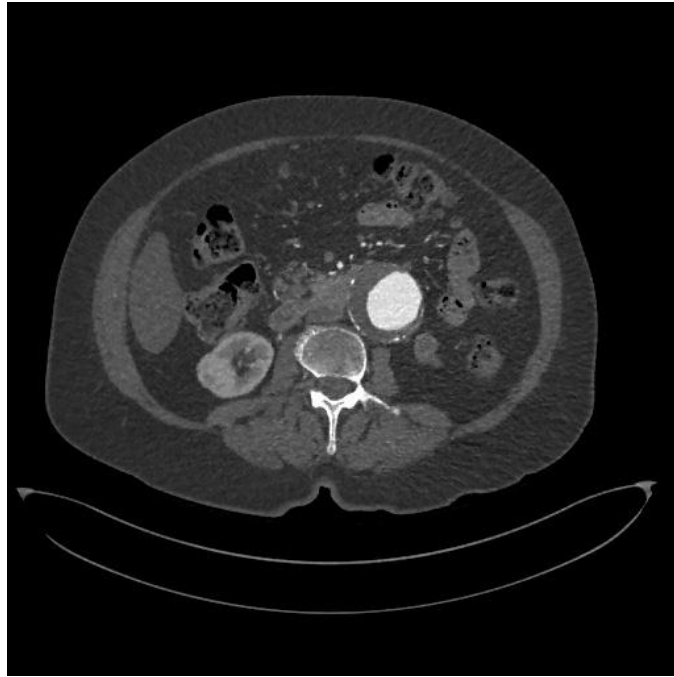
### 2.2.3. KOMPJUTERIZIRANA TOMOGRAFIJA

Kompjuterizirana tomografija trodimenzionalni je prikaz unutarnjih organa i struktura sastavljen od strane računalnog programa koji podatke dobiva od snimanja rendgena u 360 stupnjeva oko pregledavanog pojedinca (27).

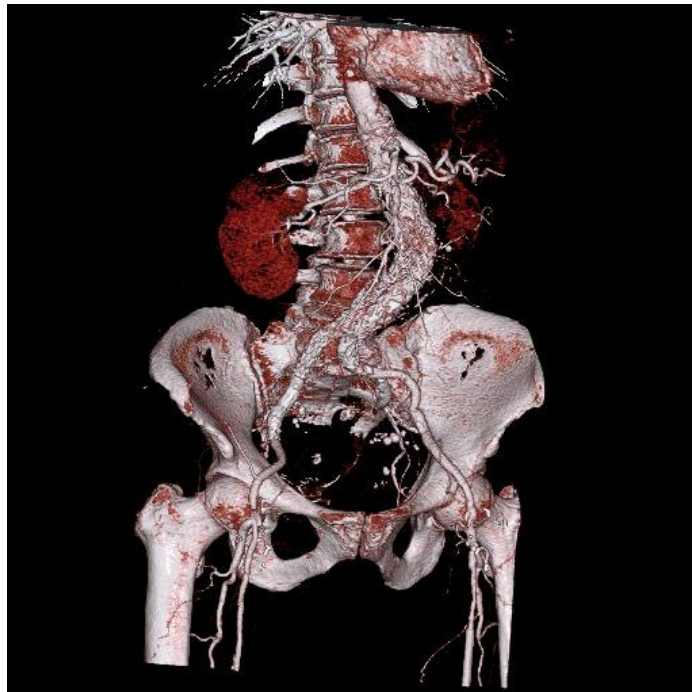
CT-angiografija se radi pomoću 64-rednog skenera prije i poslije intravenske administracije kontrasta. Jodni kontrast je vodotopiv i daje se u količini 1.5 ml/kg brzinom od 4.5 ml/s pomoću automatskih injektora. Nakon toga se ubrizga bolus od 50 ml slane otopine. Pacijent se skenira od dijafragme do pubične simfize sa trifazičnim protokolom. Bez kontrasta, kontrastom pojačanim snimanjem arterija te 60 sekundi nakon toga kontrastom pojačanim snimanjem vena. Debljina reza snimke bez kontrasta i snimke vena pojačanih kontrastom iznosi 2 mm, dok je kod faze kontrastno pojačanog snimanja arterija debljina reza 0.8 mm (26).

Velika prednost CT-angiografije nad ostalim metodama je kratko trajanje snimanja i dobivanje slike, mogućnost kompletnog trodimenzionalnog mapiranja aorte te dobra dostupnost uređaja za snimanje (22). Ovaj način pregleda pacijenata nudi vrlo preciznu dijagnozu aneurizme abdominalnog dijela aorte, stoga je CT zlatni standard dijagnostike i pre-operativnog planiranja. Najbolje ga je snimati zajedno s aplikacijom kontrasta jer se tako omogući oslikavanje potencijalne disekcije. CT je također koristan u diferencijalnoj dijagnostici jer omogućava pregled ostalih okolnih unutrašnjih organa u visokoj rezoluciji (2).

Negativna strana ove pretrage su visoka doza radijacije i potencijalna nefrotoksičnost kontrastnog sredstva (22).



Slika 4. Prikaz AAA korištenjem CT-angiografije. Izvor je arhiva kliničkog zavoda za dijagnostičku i intervencijsku radiologiju KB Dubrava.



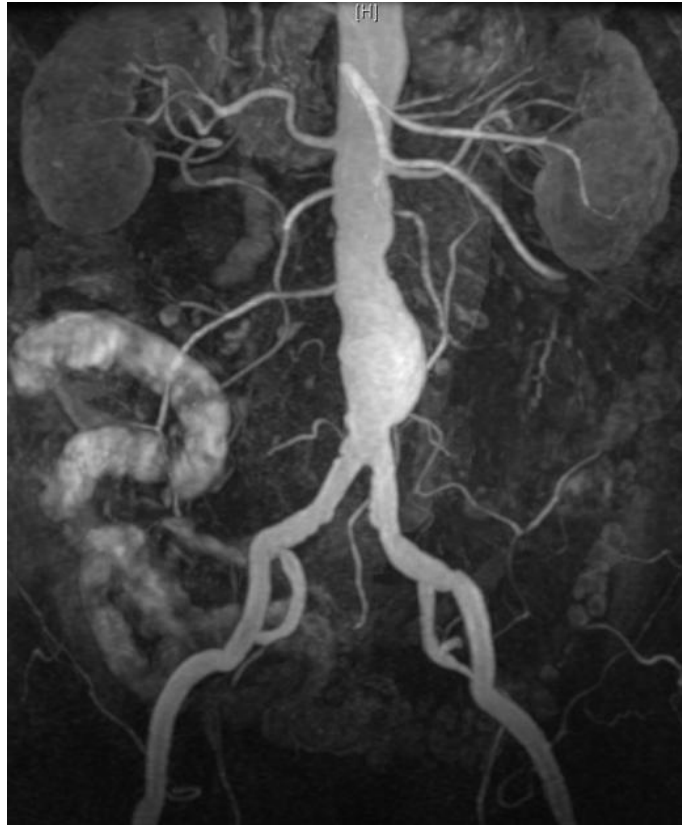
Slika 5. Trodimenzionalna računalna rekonstrukcija AAA nakon CT-angiografije. Izvor je arhiva kliničkog zavoda za dijagnostičku i intervencijsku radiologiju KB Dubrava.

#### 2.2.4. MAGNETSKA REZONANCIJA

MR daje dobru sliku morfologije aortalne stijenke.

MR-angiografija pomoću intravenskog ubrizgavanja gadolinija vrlo je dobra metoda za određivanje promjera aorte, veličine i proširenosti aneurizme i njenog odnosa s obzirom na glavne aortalne grane (22). Automatskim injektorom ubrizga se od 0.05 do 0.3 mmol/kg bolusa gadopentetat dimeglumina brzinom od 0.5 do 4 ml/s. Tempiranje snimanja je od iznimne važnosti jer se najbolje slike dobiju u trenutku kad je koncentracija kontrastnog sredstva najveća u žilama koje želimo pregledati. Tempiranje se može izvoditi slobodnom procjenom ili automatski od strane uređaja. Važno je i pravilno dozirati kontrast jer varijacije u koncentraciji mogu proizvoditi artefakte (28). Velika prednost ove metode je što snimanje ne iziskuje korištenje radioaktivnog zračenja (22). Magnetska rezonancija je poželjna metoda praćenja mlađih pacijenata kao i pacijenata s poremećajima vezivnog tkiva koji će iziskivati mnogostruke preglede upravo jer ne koristi ionizirajuće zračenje za stvaranje slike.

Nedostatak je što stvaranje slike dugo traje, dostupnost uređaja je mala, ne daje dovoljno dobru procjenu integriteta grafta te što ga zbog korištenja magnetnog polja nije moguće upotrijebiti za pacijente koji imaju ugrađene metalne komponente radi stvaranja artefakata niti za one koji imaju ugrađen pacemaker ili su na intenzivnim odjelima gdje im se održava život mehaničkim ventilatorima.

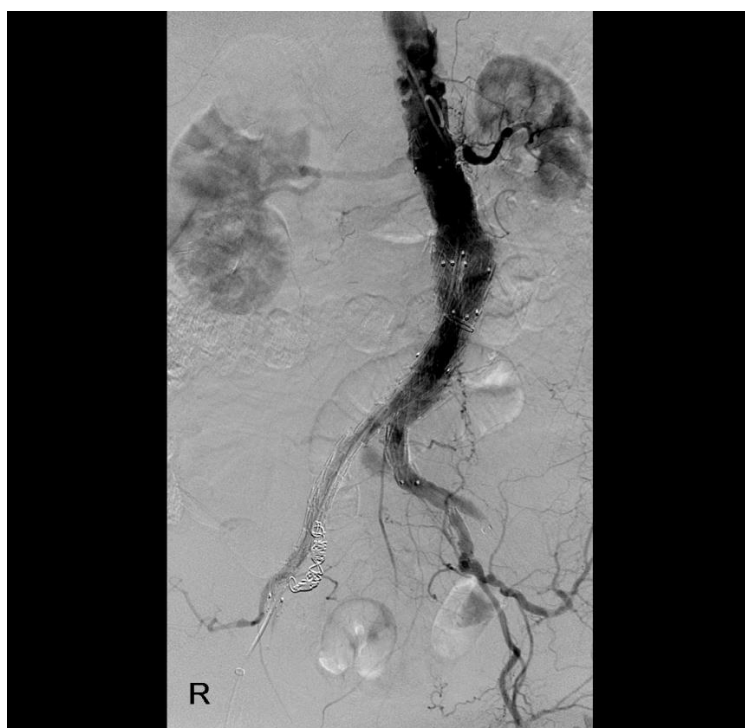

Slika 6. MR infarenalne aneurizme aorte. Preuzeto sa Abdominal aortic aneurysm, case pridonio Schubert R. dostupno na: <https://radiopaedia.org/cases/abdominal-aortic-aneurysm-36?lang=us> (29).

### 2.2.5. DIGITALNA SUBTRAKCIJSKA ANGIOGRAFIJA

Jedina invazivna metoda od navedenih. Radioaktivne boje koje se koriste mogu uzrokovati oštećenja bubrega. Vrlo precizno može prikazati intimalna oštećenja, veličinu disekcije te izvršiti procjenu aortne regurgitacije. Korisna je kod procjene operativnog rizika i pregledu kvalitete manjih krvnih žila. Indikacije za ovu pretragu mogu biti renovaskularna hipertenzija, intermitentna klaudikacija, ateroskleroza i stenoza karotida (2).

Pacijentu se daje bolus od 0.5 do 1 ml/kg metilglukamin diatrizoata kroz perifernu venu brzinom od 15 do 20 ml/s. U prosjeku to je oko 40 ml bolusa nakon kojeg se daje 25 ml dekstroze za čišćenje vene. Nakon injekcije snimaju se radiološke slike 1 do 3 puta u sekundi i snimanje traje ukupno 15 sekundi (30).



Slika 7. DSA tijekom EVAR-a. Izvor je arhiva kliničkog zavoda za dijagnostičku i intervencijsku radiologiju KB Dubrava.

### 3. TERAPIJSKI POSTUPCI

Kao i većina slučajeva sa kojima se svakodnevno susrećemo u medicini, liječenju aneurizme aorte pristupa se na pregršt različitih načina.

Prije invazivnijih oblika liječenja, u slučaju da TAA ne daje simptome, možemo čekati i pratiti veličinu aneurizme što se većinom obavlja CT-om svakih 6 do 12 mjeseci (31).

U nekim državama postoji mogućnost ranog otkrivanja AAA koja u tom trenutku još ne stvara simptome. Rano otkrivanje se vrši ultrazvukom jer je metoda jeftina, nije invazivna te ima gotovo stopostotnu senzitivnost i specifičnost detekcije. Zemlje koje bi najviše profitirale od preventivnog pregleda starijih muškaraca su zemlje koje imaju prevalenciju AAA veću od 4%. Pregled bi mogao smanjiti smrtnost kao direktnu posljedicu AAA gotovo za polovinu početne vrijednosti u prve 4 godine od početka provođenja, primarno smanjujući vjerojatnost od rupture (25).

Liječenje se može provoditi lijekovima ili operativnim postupcima.

#### 3.1. LIJEKOVI

Lijekovi se koriste za spuštanje povišenog krvnog tlaka, kontrolu kolesterola i kao pripomoć u liječenju pacijenata s marfanovim sindromom jer spuštanjem krvnog tlaka ujedno i smanjuju rastezanje aorte. Stoga se od lijekova koriste beta blokatori, blokatori receptora angiotenzina i statini (31). Kod pacijenata sa malim TAA bez indikacije za operativnim postupkom lijekovima se treba održavati krvni tlak <140/90 mmHg, a u kod dijabetičara čak i <130/80 mmHg (16).

### 3.2. VRSTE OPERACIJA I INDIKACIJE

Kirurškim liječenjem pristupa se uzlaznoj torakalnoj aneurizmi u slučaju da ima promjer od 5-6 cm, silaznoj ako ima promjer 6-7 cm te ako su manje od 5 cm, a rastu brže od 1 cm godišnje ili postoji razlog za vjerovati da se dogodila disekcija (31). Intramuralni hematomi, degenerativna, mikotična aneurizma ili nalaz pseudoaneurizme također su razlozi za razmatranje operativnog liječenja (32). TAA može se kirurški liječiti otvorenom operacijom prsnog koša ili endovaskularnom operacijom (TEVAR). Aneurizme uzlaznog dijela saniraju se otvorenom operacijom, dok se sanaciji silaznog dijela pristupa na oba načina (10).

Operativni pristup u rješavanju problema AAA indicira se u slučaju da promjer aneurizme prelazi 5.5 cm u muškaraca ili 5 cm u žena, da raste brže od 0.5 mm u periodu od 6 mjeseci ili pri pojavi prvih simptoma. AAA također se mogu sanirati otvorenom i endovaskularnom operacijom (EVAR) (33). U slučaju da se liječenju AAA pristupi elektivnim kirurškim zahvatom smrtnost će iznositi oko 4% (34).

Zajedničke komplikacije prethodno opisanih načina operacije uključuju infekciju grafta, stvaranje pseudoaneurizme, smanjenje prohodnosti sve do začepjenja kroz operirani segment krvne žile te ishemiju organa ili dijelova organa koji se nalaze u pelvičnoj regiji (35).

Komplikacije EVAR-a su ruptura aorte, povećanje aneurizmatičke vreće, tromboza krvnih žila udova, pomicanje grafta te najčešća posljedica endovaskularne operacije endoleak (35).



## 4. PRAĆENJE TERAPIJSKIH POSTUPAKA

### 4.1. TAA

Kod operativnog pristupa TAA TEVAR se pokazao mnogo povoljnijom opcijom 5 godina post operativno za pacijente gdje smrtnost iznosi oko 2.8% za razliku od otvorene operacije gdje smrtnost iznosi 11.7% (36). Prednost endovaskularnog pristupa nad otvorenom operacijom je manja tjelesna trauma jer se ne otvara prsni koš, manji je gubitak krvi, ne radi se zaustavljanje aortalnog protoka te izvantjelesna cirkulacija (16).

#### 4.1.1. TEVAR

Kod endovaskularnog postavljanja stenta na torakalnoj aorti prije samog operativnog zahvata radi se obrada pomoću CT-angiografije. Digitalna subtrakcijska angiografija provodi se u slučaju da CT-angiografija ne daje dovoljno informacija za zaključiti preoperativnu obradu. Za točno određivanje početnog dijela aneurizme te u slučaju razgraničenja pravog od lažnog lumena pri disekciji koristan je transezofagealni ultrazvuk. U tijeku operativnog zahvata od radioloških slikovnih metoda koristi se DSA, a može se koristiti i ultrazvuk za preciznija mjerenja. Po završetku zahvata napravi se ponovno DSA za provjeru pravilnog položaja stenta te za provjeru distalne perfuzije. Za postoperativno praćenje koristi se CT netom prije otpuštanja iz bolnice koji se ponovno radi 6. mjesec i 12. mjesec nakon operacije. Nastavak praćenja se odvija CT-om jednom godišnje, a DSA se radi pri sumnji na komplikacije (10). U jednoj studiji je sudjelovalo 63 ljudi i praćeni su događaji koji su slijedili nakon endovaskularne operacije aneurizme silazeće torakalne aorte. U 73% slučajeva primijećen je porast volumena pleuralnog izljeva. Trećina pacijenata imalo je neku od periaortalnih promjena što se može odnositi na zadebljanje zida aorte, periaortalne atelektaze ili efuzije. Promjer aneurizme se povećao u čak 29%, a smanjio u 14% pacijenata (37).

#### 4.1.2. OTVORENA OPERACIJA

Nakon otvorene operacije TAA postoji mogućnost da se pri snimanju CT-om pronađe abnormalno smanjenje intenziteta prikaza materijala koji okružuje graft. To je stanje suspektno na infekciju koja može u konačnici prouzročiti dehiscenciju grafta. Pacijent ne mora osjećati nikakve subjektivne probleme, a može i imati simptome poput povišene tjelesne temperature, boli u prsima ili leukocitozu na laboratorijskim nalazima. U slučaju infekcije pacijent će se liječiti antibioticima. Izlazak kontrasta iz krvne žile u području grafta problematičan je nalaz i zahtijeva hitni uvid u trenutno stanje. Osim infekcije i siloviti napadaj kašlja može biti uzrok dehiscencije. Može se pojaviti čak i godinama nakon operacije, proksimalno, distalno ili lateralno od mjesta gdje je graft spojen na cirkulaciju. Mogu se stvoriti fistule s okolnim strukturama kao što su bronh, pluća i jednjak. Liječi se, osim liječenja moguće infekcije antibioticima, obustavom antikoagulacijske terapije te zamjenom grafta. U slučaju infekcije bakterijama koje stvaraju plin ili fistule sa šupljim organom na CT nalazu moguće je vidjeti mjehuriće u području oko grafta. Pacijent se mora doživotno pratiti jer posljedice mogu biti nepredvidive i dogoditi se u bilo kojem vremenskom periodu nakon operacije (38).

#### 4.2. AAA

Studije pokazuju da pacijenti koji su bili podvrgnuti EVAR-u u prvih 6 mjeseci nakon operacije pokazuju nižu stopu mortaliteta, međutim, 8 godina nakon operacije ti isti pacijenti pokazuju viši mortalitet i to većinom zbog rupture sekundarne aneurizme koja iznosi 7% kod EVAR-a i 1% kod otvorene operacije (39).

##### 4.2.1. EVAR

Po završenoj operaciji trebala bi se napraviti snimka CT-om prvi, 6. i 12. mjesec te kasnije i jednom godišnje. Preporučeno je izostaviti snimanje šesti mjesec po operaciji u slučaju da snimka prvog mjeseca ne pokaže patološki nalaz. Osim CT-a, može se koristiti i ultrazvuk za evaluaciju i praćenje uspješnosti terapijskog postupka. Ultrazvuk ima određene prednosti jer ta tehnologija ne koristi ionizirajući spektar elektromagnetskog zračenja. Za sad se preporuča praćenje ultrazvukom pod uvjetom da nije došlo do povećanja AAA niti nalaza endoleaka kroz prvu godinu praćenja CT-om. U slučaju da se prilikom ultrazvučnog pregleda kasnije, u toku redovitih praćenja pronađe povećanje aneurizme ili novi endoleak, radi se ponovno CT snimka (40). U Kliničkoj bolnici Dubrava u Zagrebu odmah nakon endovaskularne operacije se radi CT. Nakon šest mjeseci rezultati se poprate snimanjem ultrazvuka uz kontrast. Šest mjeseci kasnije napravi se još jednom CT i CEUS te se kasnije praćenje vrši samo CEUS-om.

##### 4.2.2. OTVORENA OPERACIJA

Otvorena operacija AAA mnogo rjeđe dovodi do postoperativnog povećanja aneurizmatičke vreće, ali povezuje se s povećanom mogućnošću za infekcijom grafta te stvaranjem kasne paraanastomotske aneurizme. Ta kasna komplikacija se može manifestirati u 1% pacijenata nakon 5 godina, 5% nakon 10 i do 20% nakon 15 godina. Preporučeno je praćenje mogućih promjena svakih 5 godina snimanjem CT-a (40).

#### 4.3. PSEUDOANEURIZMA

Praćenje endovaskularnog liječenja pseudoaneurizme počinje pomoću DSA cijele aorte još i prije implantacije stenta kako bi se utvrdio promjer zone u koju će se izvršiti implantacija. Određeni zahvati su se vodili perkutanim transfemoralnim pristupom dok se u većini slučajeva pristupalo kroz inciziju zajedničke femoralne arterije. Svi pacijenti se pregledaju transtorakalnim UZV-om prije otpusta. CTA se učini prvi, treći, 6. i 12. mjesec poslije operacije, a zatim i jednom godišnje kako bi se popratila moguća tromboza, veličina lažne aneurizme i aorte uz ostale kasne komplikacije. Smrtnost samog operacijskog postupka iznosila je 1%. U ranom postoperacijskom razdoblju 3.9% pacijenata je izgubilo život, međutim treba voditi računa o tome da su to bili hitni slučajevi koji su primljeni zbog potrebe za reoperacijom ili su imali značajni stupanj aterosklerotskih promjena. Pseudoaneurizmu je preporučeno hitno operirati jer neoperirani pacijenti imaju izrazito visoku stopu smrtnosti. Kirurški pristup obilježava vrlo visoka stopa morbiditeta i mortaliteta. Endovaskularni pristup ili TEVAR je stoga dobra alternativa zbog manje invazivnosti, kraćeg trajanja operacije i manjeg gubitka krvi. Smrtnost endovaskularnog pristupa bila je 9%, dok je kod kirurškog pristupa iznosila 19% što je gotovo duplo više (8).

## 5. ZAKLJUČAK

Cilj ovog diplomskog rada je konsolidacija dosadašnjih saznanja o radiološkoj dijagnostici i praćenju aneurizmalne aortalne bolesti. Rad započinje kratkim uvodom opisivajući aneurizmu aorte, njenu pojavnost u populaciji, uzroke za njen nastanak i komplikacije koje se mogu dogoditi u slučaju neadekvatnog liječenja. Idući segment rada opisuje načine na koje se aneurizma standardno vizualizira u svakodnevnom radu radiologa. Iako postoji pregršt različitih radioloških mogućnosti, angiografija kompjuteriziranom tomografijom zlatni je standard u dijagnostici ove bolesti. Treći segment rada govori o trenutno dostupnim terapijskim mogućnostima, od lijekova za kontrolu tlaka i kolesterola do indikacija i vrsta operativnih načina liječenja ove katkada vrlo komplicirane patologije. Posljednji segment se bazira na opisu procedura pri praćenju aneurizmalne bolesti aorte, od početnog dijagnosticiranja do praćenja tijekom i nakon operacije te također govori o prednostima i manama pojedinih operativnih metoda zajedno sa mogućim posljedicama istih.

Aneurizma aorte bolest je koja ne zahvaća veliki broj ljudi, a i kod ljudi koje može zahvatiti često se ne ispoljava simptomima. Međutim, to je problem koji malom broju ljudi može raditi izrazite neugodnosti i probleme. Visoka stopa smrtnosti simptomatskih bolesnika koji razviju neku od navedenih komplikacija, zbog mogućnosti ranog otkrivanja i primjene efikasne terapije, svrstava ovu bolest na listu stanja o kojima bi se trebalo bolje informirati da bi se u budućnosti moglo što bolje pripaziti na sve stariju svjetsku populaciju.

## 6. ZAHVALE

Zahvaljujem doc. dr. sc. Gordani Ivanac na uloženom trudu, vremenu i pomoći u pisanju ovog diplomskog rada.

Zahvaljujem i članovima komisije prof. dr. sc. Borisu Brkljačiću i prof. dr. sc. Milanu Radošu.

Najviše zahvaljujem obitelji i prijateljima na neizmjerne podršci prilikom studiranja.

## 7. LITERATURA

1. Grant LA. Grainger and Allison's Diagnostic Radiology Essentials 2nd Edition. Elsevier; 2019, str. 200-202.
2. Singh VN. Thoracic Aortic Aneurysm Imaging: Practice Essentials, Radiography, Computed Tomography [Internet]. [cited 2020 Apr 3]. Available from: <https://emedicine.medscape.com/article/418480-overview>
3. Walker BR, Colledge NR, Ralston SH, Penman ID. Davidson's Principles and Practice of Medicine, 22nd ed., Churchill Livingstone Elsevier ; 2014, str. 603–607.
4. Salameh MJ, Black JH, Ratchford EV. Thoracic aortic aneurysm. Vasc Med (United Kingdom) [Internet]. 2018 Dec 1 [cited 2020 Apr 3];23(6):573–8. Available from: <http://journals.sagepub.com/doi/10.1177/1358863X18807760>
5. Fortner G, Johansen K. Abdominal aortic aneurysms. West J Med [Internet]. 1984 Jan [cited 2020 Jun 29];140(1):50–9. Available from: <http://www.ncbi.nlm.nih.gov/pubmed/6702193>
6. Johnson JM, Gaspar MR, Movius HJ, Rosental JJ. Sudden Complete Thrombosis of Aortic and Iliac Aneurysms. Arch Surg. 1974;108(6):792–4.
7. Lee S, Cho SH. Huge ascending aortic pseudoaneurysm caused by a penetrating atherosclerotic ulcer. Circ Cardiovasc Imaging [Internet]. 2008 Nov [cited 2020 Jun 24];1(3). Available from: <https://www.ahajournals.org/doi/10.1161/CIRCIMAGING.108.788133>
8. Xue YG, Ma WG, Wu WH, Charilaou P, Huang XY, Liu W, et al. Endovascular Repair for Thoracic Aortic False Aneurysms: Single-Center Experience in 102 Patients Presented at the Poster Session of the Fifty-first Annual Meeting of the Society of Thoracic Surgeons, San Diego, CA, Jan 24-28, 2015. Ann Thorac Surg [Internet]. 2016 Apr 1 [cited 2020 Jun 24];101(4):1410–7. Available from: <https://linkinghub.elsevier.com/retrieve/pii/S0003497515015489>
9. Fukunaga N, Yoshida K, Nishiya K, Koyama T. A Subcutaneous Mass as a Sign of Thoracic Aortic Pseudoaneurysm. Ann Vasc Surg [Internet]. 2017 May 1 [cited 2020 Jun 24];41:279.e9-279.e12. Available from: <https://linkinghub.elsevier.com/retrieve/pii/S0890509617302704>

10. Garzón G, Fernández-Velilla M, Martí M, Acitores I, Ybáñez F, Riera L. Endovascular stent-graft treatment of thoracic aortic disease. *Radiographics*. 2005;25(SPEC. ISS.).
11. Lambrechts D, Casselman F, Schroeyers P, De Geest R, D'Haenens P, Degrieck I. Endovascular treatment of the descending thoracic aorta. *Eur J Vasc Endovasc Surg* [Internet]. 2003 Oct 1 [cited 2020 Jun 21];26(4):437–44. Available from: <https://linkinghub.elsevier.com/retrieve/pii/S1078588403001503>
12. Semba CP, Kato N, Kee ST, Lee GK, Mitchell RS, Miller DC, et al. Acute rupture of the descending thoracic aorta: Repair with use of endovascular stent-grafts. *J Vasc Interv Radiol* [Internet]. 1997 May [cited 2020 Apr 22];8(3):337–42. Available from: <https://linkinghub.elsevier.com/retrieve/pii/S1051044397705682>
13. Davies RR, Goldstein LJ, Coady MA, Tittle SL, Rizzo JA, Kopf GS, et al. Yearly rupture or dissection rates for thoracic aortic aneurysms: Simple prediction based on size. *Ann Thorac Surg* [Internet]. 2002 Jan [cited 2020 Jun 21];73(1):17–28. Available from: <https://linkinghub.elsevier.com/retrieve/pii/S0003497501032362>
14. Pande RL, Beckman JA. Abdominal Aortic Aneurysm: Populations at Risk and How to Screen [Internet]. Vol. 19, *Journal of Vascular and Interventional Radiology*. 2008 [cited 2020 Jun 15]. p. S2–8. Available from: <https://linkinghub.elsevier.com/retrieve/pii/S1051044308002832>
15. Weerakkody Y, D'Souza D. Endoleak, Radiology Reference Article, Radiopaedia.org [Internet]. [cited 2020 Jun 26]. Available from: <https://radiopaedia.org/articles/endoleak>
16. Kotelis D, Geisbüsch P, Hakimi M, Böckler D. Thorakales aortenaneurysma. *Chirurg* [Internet]. 2012 Apr 4 [cited 2020 Jun 22];83(4):395–405. Available from: <http://link.springer.com/10.1007/s00104-011-2242-1>
17. Tseng E, Bush EL. Thoracic Aortic Aneurysm: Background, Anatomy, Pathophysiology [Internet]. [cited 2020 Jun 21]. Available from: <https://emedicine.medscape.com/article/424904-overview#a7>



18. Owens DK, Davidson KW, Krist AH, Barry MJ, Cabana M, Caughey AB, et al. Screening for Abdominal Aortic Aneurysm: US Preventive Services Task Force Recommendation Statement [Internet]. Vol. 322, JAMA - Journal of the American Medical Association. American Medical Association; 2019 [cited 2020 Mar 28]. p. 2211–8. Available from: <https://jamanetwork.com/journals/jama/fullarticle/2757234>
19. Villard C, Hultgren R. Abdominal aortic aneurysm: Sex differences [Internet]. Vol. 109, Maturitas. Elsevier Ireland Ltd; 2018 [cited 2020 Apr 22]. p. 63–9. Available from: <https://linkinghub.elsevier.com/retrieve/pii/S0378512217310241>
20. Sweeting MJ, Thompson SG, Brown LC, Powell JT. Meta-analysis of individual patient data to examine factors affecting growth and rupture of small abdominal aortic aneurysms. *Br J Surg* [Internet]. 2012 May 1 [cited 2020 Apr 22];99(5):655–65. Available from: <http://doi.wiley.com/10.1002/bjs.8707>
21. Hacking C. Aortic aneurysm on chest radiograph. Radiology Case. Radiopaedia.org [Internet]. [cited 2020 Jun 14]. Available from: <https://radiopaedia.org/cases/aortic-aneurysm-on-chest-radiograph>
22. Evangelista A. Imaging aortic aneurysmal disease [Internet]. Vol. 100, Heart. BMJ Publishing Group; 2014 [cited 2020 Apr 24]. p. 909–15. Available from: <http://heart.bmj.com/lookup/doi/10.1136/heartjnl-2013-305048>
23. Chaikof EL, Dalman RL, Eskandari MK, Jackson BM, Lee WA, Mansour MA, et al. The Society for Vascular Surgery practice guidelines on the care of patients with an abdominal aortic aneurysm. *J Vasc Surg* [Internet]. 2018 Jan 1 [cited 2020 Apr 22];67(1):2-77.e2. Available from: <https://linkinghub.elsevier.com/retrieve/pii/S0741521417323698>
24. Singh K, Bonna KH, Solberg S, Sorlie DG, Bjork L. Intra- and interobserver variability in ultrasound measurements of abdominal aortic diameter. The Tromso study. *Eur J Vasc Endovasc Surg*. 1998;15(6):497–504.
25. Moll FL, Powell JT, Fraedrich G, Verzini F, Haulon S, Waltham M, et al. Management of abdominal aortic aneurysms clinical practice guidelines of the European society for vascular surgery. *Eur J Vasc Endovasc Surg* [Internet]. 2011 Jan [cited 2020 Jun 22];41(SUPPL. 1):S1–58. Available from: <https://linkinghub.elsevier.com/retrieve/pii/S1078588410005605>

26. Faccioli N, Foti G, Casagrande G, Santi E, D'Onofrio M. CEUS versus CT Angiography in the follow-up of abdominal aortic endoprostheses: diagnostic accuracy and activity-based cost analysis. *Radiol Medica* [Internet]. 2018 Dec 1 [cited 2020 Jun 24];123(12):904–9. Available from: <http://link.springer.com/10.1007/s11547-018-0926-z>
27. Hounsfield GN. Computed medical imaging [Internet]. Vol. 210, *Science*. 1980 [cited 2020 Apr 24]. p. 22–8. Available from: <https://www.sciencemag.org/lookup/doi/10.1126/science.6997993>
28. Glockner JF. Three-dimensional gadolinium-enhanced MR angiography: Applications for abdominal imaging. *Radiographics* [Internet]. 2001 Mar [cited 2020 Jun 26];21(2):357–70. Available from: <http://pubs.rsna.org/doi/10.1148/radiographics.21.2.g01mr14357>
29. Schubert R. Abdominal aortic aneurysm. *Radiology Case*. Radiopaedia.org [Internet]. [cited 2020 Jun 14]. Available from: <https://radiopaedia.org/cases/abdominal-aortic-aneurysm-36?lang=us>
30. Grossman LB, Buonocore E, Modic MT, Meaney TF. Digital subtraction angiography of the thoracic aorta. *Radiology* [Internet]. 1984 Feb [cited 2020 Jun 28];150(2):323–5. Available from: <http://pubs.rsna.org/doi/10.1148/radiology.150.2.6361849>
31. Klein DG. Thoracic aortic aneurysms. *J Cardiovasc Nurs* [Internet]. 2005 Jul [cited 2020 Apr 12];20(4):245–50. Available from: <http://content.wkhealth.com/linkback/openurl?sid=WKPTLP:landingpage&an=00005082-200507000-00008>
32. Aronow WS. Treatment of thoracic aortic aneurysm. *Ann Transl Med* [Internet]. 2018 Feb [cited 2020 Apr 22];6(3):66–66. Available from: <http://atm.amegroups.com/article/view/18176/18580>
33. Calero A, Illig KA. Overview of aortic aneurysm management in the endovascular era [Internet]. Vol. 29, *Seminars in Vascular Surgery*. W.B. Saunders; 2016 [cited 2020 Apr 22]. p. 3–17. Available from: <https://linkinghub.elsevier.com/retrieve/pii/S089579671630014X>

34. Lederle FA, Kane RL, MacDonald R, Wilt TJ. Systematic review: Repair of unruptured abdominal aortic aneurysm [Internet]. Vol. 146, *Annals of Internal Medicine*. American College of Physicians; 2007 [cited 2020 May 30]. p. 735–41. Available from: <http://annals.org/article.aspx?doi=10.7326/0003-4819-146-10-200705150-00007>
35. Bryce Y, Rogoff P, Romanelli D, Reichle R. Endovascular repair of abdominal aortic aneurysms: Vascular anatomy, device selection, procedure, and procedure-specific complications. *Radiographics* [Internet]. 2015 Mar [cited 2020 Apr 19];35(2):593–615. Available from: <http://pubs.rsna.org/doi/10.1148/rg.352140045>
36. Makaroun MS, Dillavou ED, Wheatley GH, Cambria RP. Five-year results of endovascular treatment with the Gore TAG device compared with open repair of thoracic aortic aneurysms. *J Vasc Surg* [Internet]. 2008 May [cited 2020 Jun 22];47(5):912–8. Available from: <https://linkinghub.elsevier.com/retrieve/pii/S0741521407020198>
37. Sakai T, Dake MD, Semba CP, Yamada T, Arakawa A, Kee ST, et al. Descending thoracic aortic aneurysm: Thoracic CT findings after endovascular stent-graft placement. *Radiology* [Internet]. 1999 Jul [cited 2020 Apr 22];212(1):169–74. Available from: <http://pubs.rsna.org/doi/10.1148/radiology.212.1.r99j137169>
38. Sundaram B, Quint LE, Patel HJ, Deeb GM. CT findings following thoracic aortic surgery. *Radiographics* [Internet]. 2007 Nov [cited 2020 Apr 19];27(6):1583–94. Available from: <http://pubs.rsna.org/doi/10.1148/rg.276075004>
39. Patel R, Sweeting MJ, Powell JT, Greenhalgh RM. Endovascular versus open repair of abdominal aortic aneurysm in 15-years' follow-up of the UK endovascular aneurysm repair trial 1 (EVAR trial 1): a randomised controlled trial. *Lancet* [Internet]. 2016 Nov 12 [cited 2020 Jun 22];388(10058):2366–74. Available from: <https://linkinghub.elsevier.com/retrieve/pii/S0140673616311357>
40. Chaikof EL, Brewster DC, Dalman RL, Makaroun MS, Illig KA, Sicard GA, et al. SVS practice guidelines for the care of patients with an abdominal aortic aneurysm: Executive summary. *J Vasc Surg* [Internet]. 2009 Oct [cited 2020 May 29];50(4):880–96. Available from: <https://linkinghub.elsevier.com/retrieve/pii/S0741521409013676>

## 8. ŽIVOTOPIS

Rođen sam u Šibeniku 5.11.1995. Pohađao sam OŠ Vidici i opći smjer Gimnazije Antuna Vrančića. Tokom osnovne i srednje škole dodatno sam učio engleski jezik u školi stranih jezika Lingua. U tom životnom periodu često sam išao na natjecanja iz matematike te sam jednom imao priliku sudjelovati na državnom natjecanju. Prisustvovao sam na CIRSE kongresu u Lisabonu i Barceloni kao pasivni sudionik. CIRSE je kardiovaskularno i interventno radiološko društvo Europe čiji je cilj poboljšati njegu o pacijentima podučavanjem, praćenjem znanstvenih postignuća, istraživanjima i usavršavanjem kliničkih vještina na tim područjima. Jedan sam od osnivača i predsjednik Sekcije za radiologiju Medicinskog fakulteta u Zagrebu. Služim se engleskim jezikom u govoru i pismu, a njemačkim u osnovama. Slobodno vrijeme provodim čitajući, šetnjom kroz prirodu i druženjem s prijateljima.