

Dijagnostika intrakranijskih krvnih žila kompjuteriziranom tomografijom

Rožić, Ivana

Master's thesis / Diplomski rad

2020

Degree Grantor / Ustanova koja je dodijelila akademski / stručni stupanj: **University of Zagreb, School of Medicine / Sveučilište u Zagrebu, Medicinski fakultet**

Permanent link / Trajna poveznica: <https://um.nsk.hr/um:nbn:hr:105:657060>

Rights / Prava: [In copyright](#) / [Zaštićeno autorskim pravom.](#)

Download date / Datum preuzimanja: **2024-08-09**



Repository / Repozitorij:

[Dr Med - University of Zagreb School of Medicine
Digital Repository](#)



**SVEUČILIŠTE U ZAGREBU
MEDICINSKI FAKULTET**

Ivana Rožić

**DIJAGNOSTIKA INTRAKRANIJSKIH KRVNIH ŽILA
KOMPJUTERIZIRANOM TOMOGRAFIJOM**

DIPLOMSKI RAD



Zagreb, 2020.

Ovaj diplomski rad izrađen je u Zavodu za dijagnostičku i intervencijsku radiologiju
KBC Zagreb, Medicinskog fakulteta Sveučilišta u Zagrebu pod vodstvom doc. dr. sc.
Gorana Pavliše i predan na ocjenu u akademskoj godini 2019./2020.

POPIS KRATICA:

AB Bazilarna arterija (lat. arteria basilaris)

ACA Prednja moždana arterija (lat.arteria cerebri anterior)

ACAI Prednja donja cerebelarna arterija (lat. arteria cerebellaris anterior inferior)

AChA Prednja koriodalna arterija (lat.arteria chorioidea anterior)

ACI Unutarnja karotidna arterija (lat. arteria carotis interna)

ACIP Stražnja donja cerebelarna arterija (lat. arteria cerebelli inferior posterior)

ACM Srednja moždana arterija (lat. arteria cerebri media)

AComA Prednja komunikantna arterija (lat. arteria communicans anterior)

AComP Stražnja komunikantna arterija (lat. arteria cerebri communicans posterior)

ACP Stražnja moždana arterija (lat. arteria cerebri posterior)

ASC Gornja cerebelarna arterija (lat.arteria cerebelli superior - ASC)

AV Vertebralna arterija (lat. arteria vertebralis)

AVF Arteriovenske fistule

AVM Arteriovenske malformacije

CT Kompjutorizirana tomografija

CTA Angiografsko snimanje kompjutoriziranom tomografijom

DAVF Duralne arteriovenske fistule

DSA Digitalna subtrakcijska angiografija

SSS Gornji sagitalni sinus (lat. sinus sagittalis superior)

SC Kavernozni sinus (lat. sinus cavernosus)

ST Transferzalni sinus (lat. sinus transversus)

Sadržaj:

1.) SAŽETAK	
2.) SUMMARY	
3.) ANATOMIJA INTRAKRANIJSKIH KRVNIH ŽILA.....	1
3.1.) ARTERIJSKI SUSTAV	1
3.1.1.) KAROTIDNI SUSTAV	1
3.1.2.) VERTEROBAZILARNI SUSTAV	3
3.1.3.) WILLISOV KRUG.....	4
3.2.) VENSKI SUSTAV	5
4.) KOMPJUTERIZIRANA TOMOGRAFIJA.....	6
4.1.) CT-ANGIOGRAFIJA.....	9
4.2.) CT PERFUZIJA.....	10
5.) CEREBROVASKULARNE BOLESTI I MALFORMACIJE.....	10
5.1.) STENOZA I TROMBOZA CEREBRALNIH ARTERIJA	11
5.2.) TROMBOZA VENSKOG SINUSA	14
5.3.) INTRAKRANIJSKE ANEURIZME	15
5.4.) INTRAKRANIJSKE VASKULARNE MALFORMACIJE	18
5.4.1.) ARTERIOVENSKE MALFORMACIJE	18
5.4.2.) ARTERIOVENSKE FISTULE	20
5.4.3.) KAPILARNE TELEANGIEKTAZIJE.....	21
5.4.4.) VENSKI ANGIOM	21
5.4.5.) KAVERNOZNE MALFORMACIJE.....	22
6.) ZAKLJUČAK.....	24
7.) ZAHVALA.....	25
8.) LITERATURA.....	26
9.) ŽIVOTOPIS.....	29

1.) SAŽETAK

DIJAGNOSTIKA INTRAKRANIJSKIH KRVNIH ŽILA KOMPJUTERIZIRANOM TOMOGRAFIJOM

Autor: Ivana Rožić

Kompjuterizirana tomografija (CT) neinvazivna je radiološka dijagnostička metoda koja za dobivanje slike koristi X zrake. Nativni CT je najraširenija radiološka dijagnostička pretraga i prva koja se koristi u hitnim slučajevima kao što su trauma glave i moždani udar (MU). Upotrebom kontrastnog sredstva omogućuje se prikaz stenotičnih promjena arterija kao i postojanje različitih lezija krvnih žila. Razne cerebrovaskularne bolesti mogu zahvatiti krvne žile vrata i mozga uzrokujući poremećaje cirkulacije koji daju kliničku sliku moždanog udara (MU). Najčešće skupine bolesti krvnih žila obuhvaćaju: stenozu i trombozu moždanih arterija, aneurizme arterija te vaskularne malformacije. Iako je u većini slučajeva digitalna supstrakcijska angiografija (DSA) zlatni standard za prikazivanje bolesti arterija, u novije vrijeme zbog veće dostupnosti i manje invazivnosti sve više je u upotrebi CT-angiografija (CTA). Ovaj rad donosi pregled i usporedbu raznih radioloških dijagnostičkih metoda u otkrivanju patologije cerebralnih vaskularnih poremećaja koncentrirajući se na upotrebu kompjuterizirane tomografije.

Ključne riječi: kompjuterizirana tomografija, aneurizme, vaskularne malformacije, digitalna supstrakcijska angiografija, CT-angiografij

1.) SUMMARY

DIAGNOSIS OF INTRACRANIAL BLOOD VESSELS BY COMPUTERIZED TOMOGRAPHY

Author: Ivana Rožić

Computed tomography (CT) is a non-invasive radiological diagnostic method that uses X-rays to obtain an image. Non-enhanced CT is the most common radiological diagnostic test and the first to be used in emergencies such as head trauma and stroke. The use of a contrast agent allows the display of stenotic changes in the arteries as well as the existence of various lesions of blood vessels. Various cerebrovascular diseases can affect the blood vessels of the neck and brain causing circulatory disorders that give a clinical picture of stroke. The most common groups of vascular diseases include stenosis and thrombosis of cerebral arteries, arterial aneurysms, and vascular malformations. Although digital subtraction angiography (DSA) is the gold standard for showing arterial disease in most cases, CT angiography (CTA) has been increasingly used in recent times due to greater availability and less invasiveness. This paper provides an overview and comparison of various radiological diagnostic methods in detecting the pathology of cerebral vascular disorders by concentrating on the use of computed tomography.

Key words: computed tomography, aneurysms, vascular malformations, digital subtraction angiography, CT angiography

3.) ANATOMIJA INTRAKRANIJSKIH KRVNIH ŽILA

Krvnu opskrbu mozga možemo podijeliti na 2 sustava: arterijski i venski. Arterijski sustav čine 2 unutarnje karotidne arterije (arteria carotis interna - ACI) i 2 vertebralne arterije (arteria vertebralis - AV). Venska drenaža odvija se preko sustava vena i sinusa.

3.1.) ARTERIJSKI SUSTAV

Arterijski sustav možemo podijeliti na prednji i stražnji dio ovisno o arteriji koja dovodi krv u mozak. Sve arterije koje polaze direktno ili od ogranaka ACI spadaju u prednju cirkulaciju, dok one koje polaze od AV spadaju u stražnju cirkulaciju.

Povezanost ta dva sustava odvija se preko Willisovog kruga lociranom na bazi mozga.

3.1.1.) KAROTIDNI SUSTAV

U visini četvrtog vratnog kralješka iz bifurkacije zajedničke karotidne arterije izlazi unutarnja karotidna arterija. Klinički je možemo podijeliti na sedam segmenata: cervikalni (C1), petrozni (C2), laceralni (C3), kavernozi (C4), klinoidni (C5), oftalmički (C6) i terminalni (C7) [1]. Dio arterije koji prolazi cervikalnim područjem (C1) najčešće ne daje ogranke. Na bazi lubanje ulazi u karotidni kanal unutar kojeg (C2) arterija tvori takozvano karotidno koljeno. Unutar kanala odvajaju se dva mala

ogranka, rami caroticotympnici, koji irigiraju bubnjušte. Nadalje, arterija nastavlja svoj put iznad foramina laceruma (C3) na putu prema sinusu cavernosusu (C4) unutar kojeg oblikuje tvorbu koju nazivamo siphon caroticum. U tom području se odvajaju truncus meningeohypophysealis i truncus inferolateralis. Medijalno od prednjeg processusa clinoideusa (C5) arterija probija duru mater te ulazi u subarahnoidalni prostor (C6) gdje se odvaja a. ophtalmica. Od terminalnog dijela (C7) prema dorzalno odvaja se stražnja komunikantna arterija (lat. arteria cerebri communicans posterior - AComP) koja se spaja sustav unutarnje karotidne arterije sa sustavom vertebralne arterije. Također se i prednja koroidalna arterija (lat. arteria chorioidea anterior - AChA) odvaja od unutarnje karotide, a ista završava grananjem na srednju moždanu arteriju (lat. arteria cerebri media - ACM) i prednju moždanu arteriju (lat.arteria cerebri anterior - ACA) .

ACA teče prema naprijed i medijalno iznad vidnog živca prema fissuri longitudinalis te irigira medijalna područja cerebralnog korteksa uzduž spomenute fisure. Na tom području dolazi u blizak odnos s istoimenom arterijom suprotne strane te su njih dvije spojene preko prednje komunikantne arterije (lat. arteria communicans anterior - AcomA) gdje su moguće različite varijacije vaskularnih kanala pa se ponekad govori o kompleksu prednje komunikantne arterije. Iako mala, spomenuta arterija je najčešće mjesto (36%) cerebralnih aneurizmi [2].

ACM opskrbljuje približno 2/3 lateralne površine mozga te je najveća i najkompleksnije distribuirana cerebralna žila koja opskrbljuje mnoge kritične moždane strukture duž njezinog sinusnog toka [3]. Ona je ujedno i žila koja je najčešće pogođena moždanim udarom te često nosi vrlo lošu prognozu [4]. Proteže

se od bifurkacije ACI te ulazi u sulcus lateralis cerebri (Sylvii). Postoje znatne varijacije grananja i toka pojedinih arterija. Možemo je klasificirati u 4 segmenta: sfenoidalni (M1), insularni (M2), operkularni (M3), kortikalni (M4) [5,6,7]. Sfenoidalni segment ACM perforira kroz mozak i daje aa. centrales koje opskrbljuju bazalne ganglije. M2 i M3 segment iriguraju insularni korteks i opekularnu površinu te su često opisivani zajedno. Terminalni (M4) segment zadužen je za dijelove kortikalne površine frontalnog, parijetalnog i temporalnog režnja, točnije: superiorni i medijalni temporalni girus, inferiorni parijetalni lobus, većinu postcentralnog girusa, inferiorni i medijalni frontalni girus, te većinu precentralnog girusa.

3.1.2.) VERTEROBAZILARNI SUSTAV

Verterobazilarni sustav doprinosi 1/3 ukupnog protoka krvi kroz mozak opskrbljujući područja mozga koja su odgovorna za kritične funkcije [8]. Vertebralnu arteriju možemo podijeliti na 4 (V1-V4) segmenta. Tri segmenta su ekstrakranijska: preforaminalni (V1), foraminalni (V2), ekstraduralni (V3), dok je jedan intrakranijski (V4). Arterija započinje kao grana arterije subklavije te se proteže do vertebralnog transverzalnog foramena na razini C6 čineći prvi segment arterije. Bitno je za naglasiti kako je V1 zajedno sa intrakranijskim dijelom V4 najčešće mjesto infarkta arterije [9]. Drugi segment VA proteže se duž transverzalnih foramena do axisa. Posljednji ekstrakranijalni dio proteže se od C2 do dure te na tom putu zavija lateralno kako bi prošla kroz transverzalni foramen atlasa. Obje VA ulaze u intrakranijski prostor kroz foramen magnum. Nakon probijanja dure (V4), arterije

konvergiraju jedna prema drugoj te se na donjem rubu ponsa spajaju u arteriju bazilaris (lat. arteria basilaris - AB).

Stražnja donja cerebelarna arterija (lat. arteria cerebelli inferior posterior - ACIP) odvaja se od AV prije spajanja s AB. Riječ je o najvećoj grani vertebralne arterije koja opskrbljuje postinferiorne cereberalne hemisfere, inferiorni dio vermisa, donje dijelove medule te inferiorne cereberalne pedunkule. Također je i najvarijabilnija cereberalna arterija, u čak 20% slučajeva ona se odvoji ekstrakranijalno, u 10% slučajeva odvaja se od bazilarne arterije, dok je u 2% slučajeva bilateralno odsutna [10].

Bazilarna arterija proteže se od donjeg ruba ponsa do pontomezencefaličkoj spoja. Na svom putu daje nekoliko ogranaka koji opskrbljuju mali mozak: dvije prednje donje cerebelarne arterije (lat. arteria cerebellaris anterior inferior - ACAI) i dvije gornje cerebelarne arterije (lat. arteria cerebelli superior - ASC). Terminalno se grana na dvije ACP koje krvlju opskrbljuju donje dijelove temporalnog režnja, okcipitalni režanj i talamus.

3.1.3.) WILLISOV KRUG

Willisov prsten čini arterijski heptagon koji spaja prednju i stražnju moždanu cirkulaciju. Ovaj važan spoj daje anastomoze koje omogućuju hemodinamsku kompenzaciju ukoliko dođe do okluzije pojedinog segmenta. Nalazi se na bazi mozga u supraselarnoj cisterni. Prsten sprijeda čine lijeva i desna ACI, dvije ACA koje su povezane preko AComA. Iz posteriorne cirkulacije sudjeluju lijeva i desna

ACoM, dvije ACP te AB. Postoje brojne anatomske varijacije posebice u području stražnje cirkulacije (50%), od čega je najčešća hipoplazija ACoM (25-34%).

Kompletni Willisov krug prisutan je u 20-25% slučajeva [11].

3.2.) VENSKI SUSTAV

Venska drenaža mozga odvija se preko sustava vena i sinusa. Moždane vene mogu biti površinske i dubinske, nemaju zalistaka te su varijabilna toka koji često ne odgovara toku arterija. Duralni sinusi su endotelno obloženi kanali koji se nalaze između periostalnog i meningealnog lista dure mater čija je funkcija prikupljanje venske krvi iz moždanih vena te odvodnja krvi prema srcu najčešće preko unutarnje jugularne vene [12, 13]. Generalno se venska krv drenira u najbliži duralni sinus s iznimkom dubokih moždanih struktura koje se dreniraju u jednu od dubokih vena te zatim u sinus [14]. Gornji sagitalni sinus (lat. sinus sagittalis superior - SSS) je najveći duralni sinus koji se proteže od foramina cekuma do protuberancije okcipitalis interne te sadržava arahnoidne resice koje omogućuju drenažu cerebrospinalnog likvora. Ulijeva se u confluens sinuum ili se nastavlja u desni sinus transversus. Confluens sinuum nalazi se na okcipitalnom polu kranijalne šupljine te nastaje spajanjem nekoliko sinusa: sinus sagittalis superior, sinus rectus, sinus occipitalis i sinus transversus. Transverzalni sinus (lat. sinus transversus - ST) potom slijedi žlijeb koji tvori tentorium, zavija kaudalno oko cerebeluma tvoreći slovo S i sinus sigmoideus te povezuje confluens sinuum sa unutarnjom jugularnom venom.

Kortikalne vene koje skupljaju krv iz gornjih ploha hemisfera ulijevaju se u SSS, one koje sakupljaju krv iz posteroinferiornih dijelova se ulijevaju u ST, dok one koje se nalaze na anteriornom dijelu mozga odlaze u sinus cavernosus (SC). U sustavu superficijalnih vena bitne su nam 2 anastomotske vene: vena anastomotica superior (Troland) koja spaja SSS i SC, te vena anastomotica inferior (Labbe) koja spaja superficijalnu medijalnu venu i TS. Krv iz dubokih moždanih dijelova i bazalnih ganglija odlazi u unutarnje cerebralne i bazalnu venu koje zajednički tvore v. cerebri magnu (Galen) [14], a ona se potom ulijeva u sinus rectus koji se u većem ili manjem kontinuitetu nastavlja u TS.

4.) KOMPJUTERIZIRANA TOMOGRAFIJA

Kompjuterizirana tomografija je složena dijagnostička metoda koja za prikazivanje unutrašnjosti ljudskog tijela koristi X zrake.

Riječ je o elektromagnetskom ionizirajućem zračenju otkrivenom 1895. godine od strane Wilhelma Röntgena, koje se njemu u čast zovu i rendgenske zrake. Takvo zračenje karakterizira poprilična energija koja prodire kroz tkiva te je vrlo brzo otkriveno i njeno medicinsko značenje. Daljnjim napretkom tehnologije dolazi do želje da se dvodimenzionalna slika pretvori u trodimenzionalnu te se 70-tih godina prošlog stoljeća pojavljuju prve generacije CT uređaja koje rade na principu pretvorbe rendgenskih zraka u električni signal pomoću kojeg se rekonstruira slika na računalu.

Princip rada kompjuterizirane tomografije temelji se na slabljenju (atenuaciji) rendgenskih zraka prolaskom kroz određeni dio tijela zbog apsorpcije i rasapa [15]. Pri prolasku kroz tvar X zraka se može sudariti s atomima tvari ili nepromijenjeno proći kroz istu. Interakcija fotona X zrake s elektronom iz elektronskog omotača može rezultirati na nekoliko načina: foton će se u potpunosti apsorbirati, neki fotoni će se raspršiti bez predaje energije, dok će neki proći bez interakcije s atomima tkiva. Posljednji način rezultira pojavom crne slike na filmu [16].

Količina apsorbiranih zraka određena je debljinom, gustoćom i atomnom masom tvari kroz koju zrake prolaze te valnom duljinom rendgenskih zraka. Što je zraka manje valne duljine, a veće frekvencije to je njena penetracija bolja. Nadalje, što je tvar gušća i veće atomske mase to je apsorpcija veća te će na film djelovati manjom energijom što će rezultirati svjetlijim prikazom. Apsorpcijske vrijednosti prikazuju se u sivim nijansama od bijele do crne boje u rasponu Hounsfieldovih apsorpcijskih vrijednosti od -1000 HU do +3,074HU, a kao referentna vrijednost uzeta apsorpcijska vrijednost vode (0HU) [17].

Fotoni koji se rasprše izbijajući elektron, gube dio energije te mijenjaju svoj smjer. Takav rasap se naziva Comptonov rasap, a ti fotoni smanjuju kvalitetu radiograma te mogu ugroziti radiološko osoblje u blizini. Narušavanje biokemijskih procesa je štetna nuspojava ionizirajućeg zračenja. Često izlaganje zračenju dovodi do ometanja fizioloških procesa unutar stanica što može dovesti do nekontroliranog dijeljenja oštećenih stanica te nastanka ozbiljnih bolesti poput raka.

Pacijent leži na stolu te se oko njega rotira kućište. Unutar kućišta nalazi se rendgenska cijev koja je izvor ionizirajućeg zračenja, a nasuprot njoj nalazi se

detektor koji te iste zrake konvertira u električne impulse. Jakost impulsa ovisi o količini neapsorbiranih rendgenskih zraka koje su prošle kroz pacijenta te se takve informacije prenose u računalo koje izračunava apsorpciju rendgenskih zraka za svaki volumni elemenat kojeg prikazuje kao transverzalni presjek na ekranu [17]. Proučavajući CT snimke govorimo o denzitetu tvari. Bijela područja nazivaju se hiperdenzna, a tamnija hipodenzna. Akutnu hemoragiju, koštane strukture i kalcifikacije CT prikazuje kao hiperdenzna područja. Područja povećane prozračnosti kao primjerice fiziološki plućni parenhim na CT snimkama bit će hipodenzan.

Prvi, konvencionalni CT uređaji snimali su pacijenta na način da svaka rotacija odgovara jednom sloju debljine 1 cm nakon čega se postupak morao ponavljati. Nije bilo moguće brzo i precizno stvoriti sliku dijela tijela. Minimalni pomaci pacijenta, pa čak i disanje, uzrokovali su značajne artefakte. Snimanje samo jednog sloja u počecima traje i do 5 minuta. Razvojem tehnologije povećava se broj detektora rendgenskih zraka što s vremenom smanjuje trajanje snimanja te ga na kraju svodi na svega nekoliko sekundi [17].

Krajem 80-tih godina prošlog stoljeća pojavljuju se spiralni CT uređaji koji omogućuju kontinuiranu rotaciju rendgenske cijevi i detektora u jednom smjeru čineći spiralu oko tijela bolesnika. Takav način snimanja ne samo da omogućuje znatno brže snimanje tijela već daje dobar prikaz organa s fiziološkim pokretima kao i primjenu kontrastnih sredstva. Najnovija generacija višeslojnih spiralnih CT uređaja (multislice CT - MSCT) uvodi više detektora u isti red što je toliko ubrzalo postupak da se njime može uz pomoć kontrastnog sredstva prikazati i tok krvi u žilama.

Shodno tome ova vrsta CT uređaja najviše se upotrebljava za prikaz krvnih žila i urotakta.

Kontrastna sredstva su supstance koje imaju mogućnost veće ili manje apsorpcije rendgenskih zraka u odnosu na okolna tkiva. Najčešće se primjenjuju jodna kontrastna sredstva, derivati trijodbenzena, koja su vodotopljiva [17]. Jod je u takvoj strukturi čvrsto vezan za benzenov prsten te se ne oslobađa u organizam niti ne ulazi u metaboličke procese, a s druge strane ima veliku sposobnost apsorpcije rendgen zraka. Alergijska reakcija je glavna nuspojava, no treba pripaziti i na nefrotoksičnost pogotovo u pacijenata sa kroničnom bubrežnom bolesti. Uzevši u obzir navedeno prije upotrebe kontrastnog sredstva treba provjeriti povijest alergijskih reakcija pacijenta te provjeriti renalnu funkciju.

4.1.) CT-ANGIOGRAFIJA

CT-angiografija (CTA) je minimalno invazivna dijagnostička pretraga kojom se nakon intravenske aplikacije kontrastnog sredstva prikazuju poprečni presjeci kroz područje interesa te daljnjom obradom izrađuju 3D rekonstrukcije krvnih žila [17]. Riječ je o jednostavnoj, brznoj i široko dostupnoj pretrazi koja omogućuje prikaz žila vrlo malih promjera. Kontrastno sredstvo se aplicira u perifernu venu što ovaj postupak čini manje invazivnim od digitalne suptrakcijske angiografije (DSA) koja zahtjeva uvođenje katetera i posljedično uštrcavanje kontrasta u arteriju [17]. Indikacije za CTA uključuju širok spektar kliničkih scenarija, a najčešće se koristi za prikazivanje aneurizmi, tumora, stenozi i razvojnih anomalija krvnih žila. Uporabom ove dijagnostičke metode u mogućnosti smo prikazati mjesto okluzije svih velikih

intrakranijalnih arterija te procijeniti stupanj kolateralnog protoka. Ovu pretragu treba izbjegavati kod pacijenata s alergijskom reakcijom na kontrast, oštećenom bubrežnom funkcijom i teškim dijabetesom [17]. Također stroga kontraindikacija je trudnoća, poglavito prvo tromjesečje.

4.2.) CT PERFUZIJA

CT perfuzija (PCT) je metoda snimanja kojom prikazujemo cerebralnu mikrocirkulaciju. Promjene u denzitetu od početnih vrijednosti prema vrijednostima uz prisustvo kontrastnog sredstva koriste nam za procjenu protoka krvi i dinamike volumena krvi unutar tkiva [18]. Ova metoda nam daje informacije o cerebrovaskularnom protoku (eng. cerebral blood flow - CBF), cerebrovaskularnom volumenu (eng. cerebral blood volume - CBV) i srednjem vremenu protoka (eng. mean transit time - MTT) [18]. Pomoću navedenih parametara u mogućnosti smo pacijentima nakon moždanog udara odrediti zonu penumbre i razlikovati je od zone infarkta te na taj način selektirati one koji će imati najviše koristi od trombolitičke terapije. PCT također nalazi primjenu kod procjene vazospazma nakon subarahnoidalnog krvarenja te u onkologiji kod dijagnostike tumora i određivanju veličine istog.

5.) CEREBROVASKULARNE BOLESTI I MALFORMACIJE

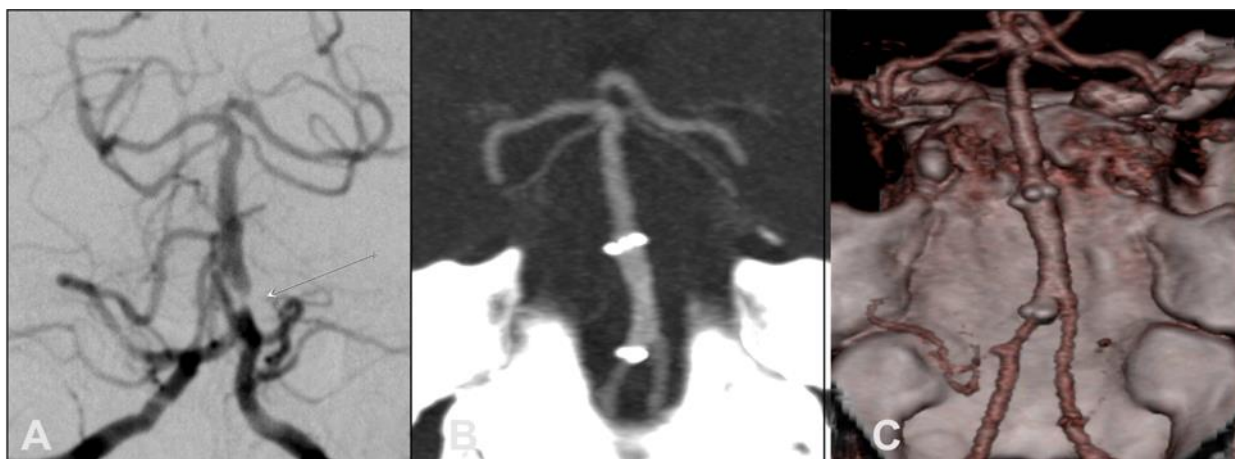Cerebrovaskularne bolesti su bolesti koje zahvaćaju krvne žile vrata i mozga uzrokujući poremećaje cirkulacije koji daju kliničku sliku moždanog udara (MU). MU

je klinički sindrom definiran kao naglo nastali žarišni ili, rjeđe, globalni neurološki deficit koji traje dulje od 24 sata ili dovodi do smrti, a može se objasniti samo cerebrovaskularnim poremećajem [19]. Simptomi najviše ovise o lokalizaciji i veličini zahvaćenog dijela mozga, a su najčešći su: hemipareza, afazija, hemianopsija, gubitak osjeta, vrtoglavica i poremećaj svijesti [19]. MU možemo klasificirati u dvije velike kategorije: ishemijski i hemoragijski. U podlozi ishemijskog moždanog udara je prekid dotoka krvi, a hemoragijski MU je uzrokovan krvarenjem zbog ruptуре krvne žile. Statistički gledano, najčešći uzrok moždanog udara jest ishemija koja uzrokuje 80% MU. Preostalih 20% uzrokuje hemoragija, od kojih 10% primarna ICH, 5% SAH, a još 5% slučajeva rijetki uzroci [19].

5.1.) STENOZA I TROMBOZA CEREBRALNIH ARTERIJA

Smanjenje lumena arterije koje će reducirati protok kroz žilu može biti različite etiologije. Tri najučestalije su: ateroskleroza, amiloidoza te lipohijalinoza [20]. Ateroskleroza uzrokuje više od 90% tromboembolija mozga u razvijenim državama [21] te je jedan od glavnih uzroka MU u odraslih osoba [22]. Patogeneza aterosklerotskih promjena krvnih žila je multifaktorske prirode. Nasljeđe igra bitnu ulogu u brzini nastanka promjena, ali i okolina. Čimbenici koji pospješuju nastanak ateroskleroze su: hipertenzija, šećerna bolest, pušenje cigareta, neaktivan način života, debljina. Proces najčešće zahvaća bifurkacije većih krvnih žila i to češće arterije karotidnog sustava (ACI, ACM). Od iznimne je važnosti utvrditi stupanj stenozе pošto ćemo pomoću njega odrediti hoćemo li pacijenta podvrgnuti konzervativnoj ili kirurškoj terapiji. U tom pogledu stenozе možemo podijeliti u dvije

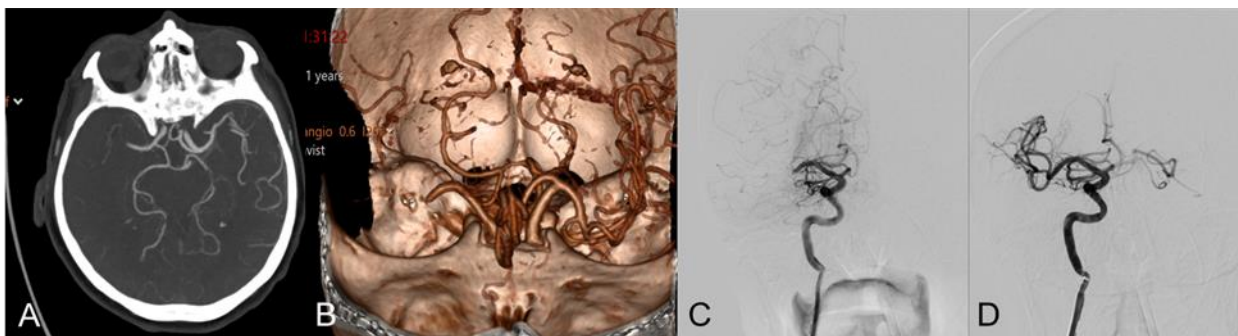
kategorije: stenoze koji opstruiraju lumen do 50% u kojim slučajevima nije indicirana kirurška intervencija i stenoze koje opstruiraju lumen za više od 70-75% te je potrebna kirurška intervencija [21]. Postotak stenoze izračunavamo uspoređujući promjer žile na mjestu stenoze s promjerom distalno od mjesta stenoze te naknadnim množenjem sa 100 [21]. DSA se smatra zlatnim standardom za procjenu stenoze i okluzije [23]. Kao korisna pretraga pokazala se i CTA koja ne samo da je minimalno invazivna i brza već je i dostupnija od MRA i DSA. CTA ima mogućnost pregleda velikog anatomskog volumena te naknadne 2D i 3D obrade koje pružaju jedinstvenu priliku za rekonstrukciju toka krvne žile [21] (Slika 1). Također pokazuje visoku pouzdanost procjene stupnja stenoze te je manje podložna artefaktima u usporedbi s MRI tehnikama [24]. Nedostatci su izloženost ionizirajućem zračenju te uporaba kontrastnog sredstva koja uvijek sa sobom nosi rizik od alergijske reakcije.



Slika 1.

A: Digitalna suptrakcijska angiografija (DSA) prikazuje stenozu visokog stupnja proksimalnog dijela bazilarne arterije (strelica). B: CT angiografija tehnikom rekonstrukcije projekcije maksimalnog intenziteta (eng. maximum intensity projection - MIP) prikazuje postavljeni stent, sada bez stenoze. C: Isto stanje prikazano CT tehnikom 3D volumnog renderiranja.

Unapređivanje angiografskih protokola posebice MR tehnikom dovelo je do sve učestalijih korištenja MRA primjenjujući TOF i PC tehnike snimanja. MRA se pokazala relativno dobra u prikazivanju funkcionalnih promjena krvnih žila iako neka istraživanja pokazuju kako potonja metoda tendira precjenjivanju stenoze zbog saturacije spinova. Studije također pokazuju da CTA ima veću osjetljivost ako se izravno uspoređuje s 3D TOF-MRA. Kod otkrivanja intrakranijalne stenoze pokazalo se da CTA ima osjetljivost od 98% dok MRA svega 70%, no navedeno je izrazito ovisno o tehničkim svojstvima pojedinog uređaja, kao i o iskustvu i užoj specijalizaciji radiologa te djelomično i o razini centra u kojem se pretrega provodi. Pri otkrivanju okluzije osjetljivost CTA je 100%, a MRA 87% [25]. CTA je najčešće prva metoda prikaza krvnih žila mozga u moždanom udaru zbog brzine i visoke osjetljivosti i specifičnosti, no velika prednost DSA je prikaz hemodinamike te je mogućnost nastavka dijagnostičke pretrage u intervencijski endovaskularni zahvat, primjerice mehaničku trombektomiju (Slika 2).



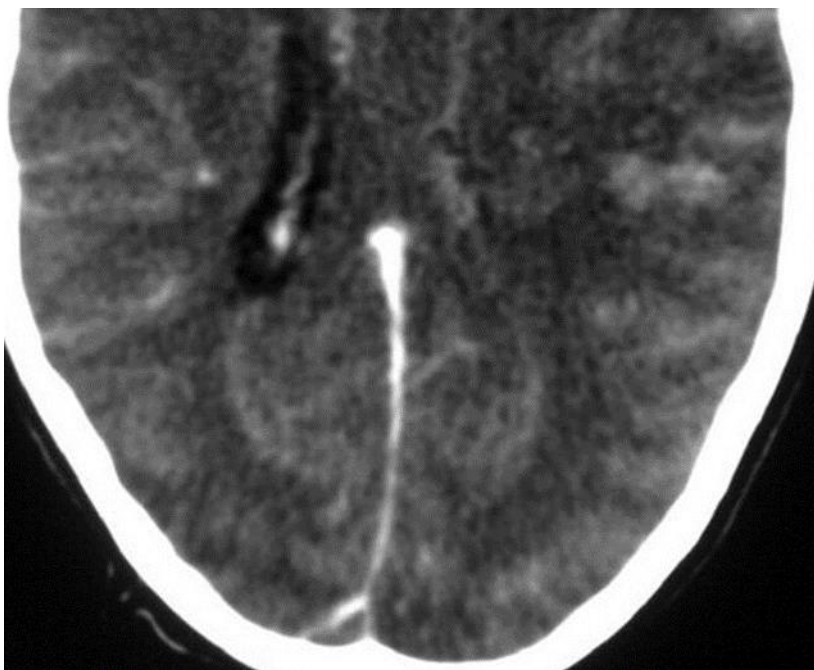Slika 2.

A: CTA prikazuje okluziju desne ACM. B: okluzija desne ACM u 3D prikazu tehnikom volumnog renderiranja. C: DSA s kateterom u desnoj ACI prikazuje okludiranu ACM u istog bolesnika. D: uredan prikaz arterije s restitucijom protoka nakon endovaskularnog neuroradiološkog zahvata mehaničke trombektomije.

5.2.) TROMBOZA VENSKOG SINUSA

Tromboza venskog sinusa je vrlo rijetko stanje koje uzrokuje približno 1% svih MU. U dječjoj dobi tok bolesti je benigniji i samolimitirajući, dok je kod odraslih klinička manifestacija mnogo agresivnija te je prognoza vrlo loša [26].

Tromboza najčešće zahvaća gornji sagitalni sinus, transverzalni sinus, sigmoidni i kavernozi sinus, dok su unutarnja moždana vena, Galenova vena i ravni sinus rijetko pogođeni [21]. Etiološki gledano 25% tromboza je idiopatske prirode, ostatak mogu uzrokovati trudnoća, dehidracija, trauma, tumori te pojedine infektivne bolesti kao što su meningitis i encefalitis [21]. Klinički se prezentira jakim glavoboljom, poremećajem vida, epileptičnim napadajima, vrtoglavicom, mučninama i povraćanjem. Prva dijagnostička pretraga je nativni CT koji može prikazati hipodenzna područja. Takva područja odgovaraju edemu koji se razvija u ranoj fazi tromboze [21]. Primjenom kontrasta pojedini autori opisuju „prazan delta znak“ što zapravo predstavlja trombu unutar sinusa kojeg kontrast ocrta kao trokutasti defekt punjenja (Slika 3).

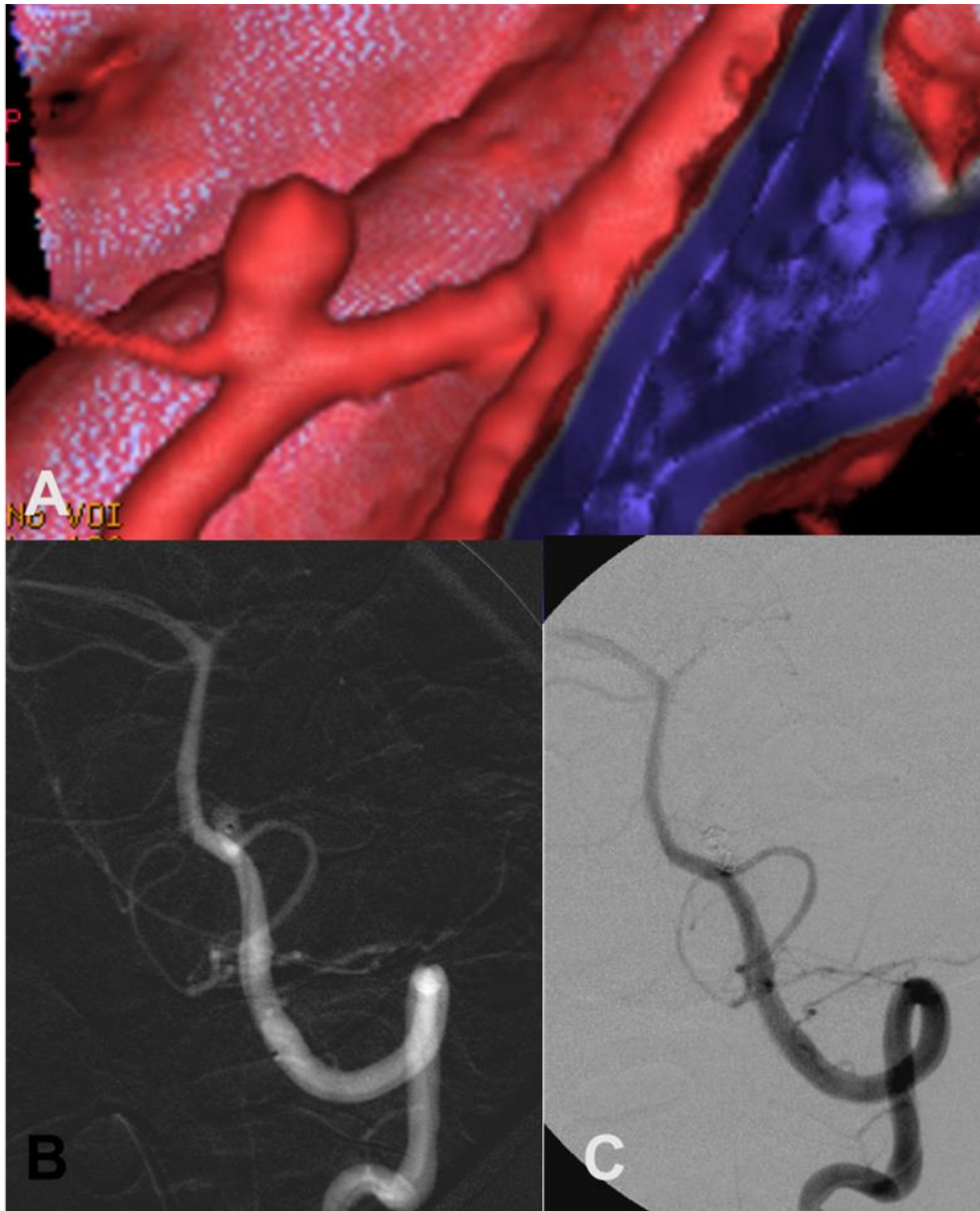

Slika 3. Prikaz praznog delta znaka nastala zbog tromboze SSS.

5.3.) INTRAKRANIJSKE ANEURIZME

Prave arterijske aneurizme su lokalizirana proširenja arterija koja sadržavaju kompletnu arterijsku stijenku, dok lažne aneurizme su vreće građene od veziva koje komuniciraju s lumenom arterije preko otvora u stijenci [17]. Možemo ih naći u 2% odrasle populacije [27] najčešće na mjestima bifurkacije i anastomoze. Venske aneurizme su puno rjeđe te rijetko kada uzrokuju simptome. Arterijske aneurizme nastaju zbog promjena uzrokovanih hemodinamičkim čimbenicima i strukturnim promjenama stijenke. Osobe koje boluju od nasljednih bolesti kao što su Ehlers-Danslonov sindrom, neurofibromatoza, autosomno dominantna policistična bolest bubrega, imaju povećan rizik za razvoj intrakranijalnih aneurizmi. Arterijska hipertenzija i ateroskleroza su najznačajniji rizični čimbenici. Intrakranijske

aneurizme su u 85-90% slučajeva lokalizirane na području prednje cerebralne cirkulacije, dok ih se svega 10-15% smještenu u stražnjoj cirkulaciji [19]. Većina ih ostane asimptomatska, no ukoliko dođe do rupture ona izaziva subarahnoidalno krvarenje, rjeđe intracerebralno ili intraventrikularno krvarenje. S obzirom na morfologiju možemo ih podijeliti na: sakularne, fuziformne, disecirajuće i mikotičke [28]. Sakularne aneurizme su najčešći tip i javljaju u 90% slučajeva. Uzrok su 25% svih smrti nastalih zbog cerebrovaskularnih bolesti te su ujedno i najčešći uzrok subarahnoidalnog krvarenja [29]. Klinička slika uključuje iznenadnu i naglo nastalu glavobolju („najgoru u životu“), koja je praćena gubitkom svijesti, mučninom, povraćanjem, fokalnim neurološkim ispadima i meningizmom [30]. DSA je dugi niz godina standardna slikovna metoda za dijagnozu i preoperativno vrednovanje bolesnika s rupturiranim i nerupturiranim aneurizmama [31]. Međutim, riječ je o vrlo invazivnoj metodi podložnoj komplikacijama koje su rezultat manipulacije kateterom, stoga je MRA i CTA poželjnije upotrijebiti kao inicijalnu metodu, dok se DSA danas koristi pretežno za intervencijski zahvat, a rijetko kad isključivo za dijagnostiku [31]. MRA je prvi izbor u dijagnostici nerupturiranih aneurizmi [32]. CTA ima senzitivnost veću od 90% u utvrđivanju aneurizmi promjera manjeg od 2mm, no u slučaju negativnog nalaza ipak je potrebno učiniti i DSA koja ima sposobnost detekcije aneurizmi manjih od 2mm [32]. Također je moguće da niti DSA inicijalno ne otkrije aneurizmu koja može biti skrivena vazospazmom te se u slučaju negativnog nalaza u bolesnika sa SAH-om dijagnostika ponavlja 2 tjedna nakon pojave krvarenja. Trodimenzionalni prikaz koji omogućuje CTA pomaže u određivanju oblika i pozicije aneurizme u odnosu na strukture u okruženju (Slika 4).



Slika 4.

A: CT angiografija 3D VR tehnikom prikazuje aneurizmu na ishodištu stražnje donje cerebelarne arterije iz vertebralne arterije. Detaljan prikaz odnosa vrata aneurizme i arterijskih grana omogućava planiranje neuroradiološke endovaskularne intervencije. B: DSA prikazuje mikrokater u aneurizmu prilikom intervencije. C: DSA po završetku zahvata, s isključenom aneurizmom iz cirkulacije nakon što je njezin lumen ispunjen endovaskularnim zavojnicama.

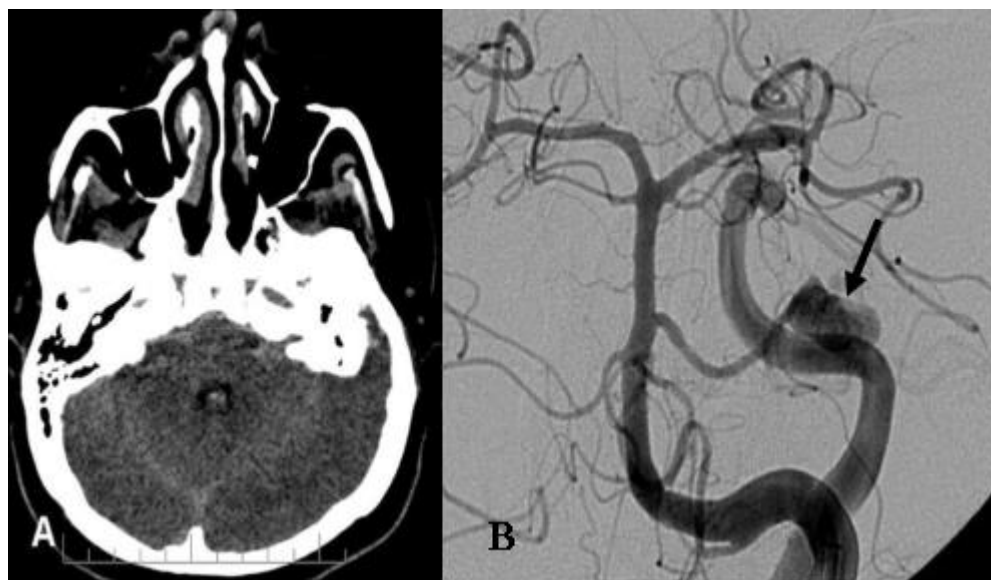
5.4.) INTRAKRANIJSKE VASKULARNE MALFORMACIJE

Intrakranijske vaskularne malformacije pripadaju grupi kompleksnih vaskularnih lezija različite etiologije, patofiziologije te kliničke prezentacije koje mogu uzrokovati hemoragiju i posljedični moždani udar [33]. Klasificirati ih možemo na osnovi postojanja arteriovenskog shunta. Malformacije koje posjeduju shunt su: arteriovenske malformacije i arteriovenske fistule. S druge strane one koje nemaju shunt su: kapilarna teleangetazija, venski angiom i kavernozne malformacije.

5.4.1.) ARTERIOVENSKJE MALFORMACIJE

Arteriovenske malformacije su većinom (98%) [17] kongenitalne abnormalnosti razvoja krvnih žila. Riječ je o rijetkoj malformaciji koja ima prevalenciju na 10-15/100.000 stanovnika [34]. Zbog nedostatka spleta kapilara dolazi do direktnog spajanja arterija i vena te formiranja nidusa, tj. kompleksne mreže koja čini nesrazmjer u dotoku arterijske i drenaže venske krvi [34]. Zidovi patološki promijenjenih krvnih žila mogu imati razne strukturne promjene od nejednake debljine muskularnog sloja i intime pa sve do potpunog nestanka elastične membrane [21]. Često uz samu malformaciju možemo pronaći tragove starijih hemoragija i hiperplazije [21]. Lokalizirane su većinom na području cerebralnih hemisferi (85%), a tek 15% ih je lokalizirano na području posteriorne kranijalne fose [21]. Ukoliko dođe do ruptуре AVM, koja najčešće pogađa odrasle između 20-40 godine života, dolazi do jake glavobolje, napadaja, gubitka vida, poteškoća u govoru i gubitka svijesti. Prema nekim autorima u 25-50% pacijenata s AVM dolazi do epileptičkih napadaja [21]. Nativni CT se koristi kao prva dijagnostička pretraga

ukoliko dođe do ruptуре AVM. Kod nerupturiranih AVM redukcija vaskularnog otpora uzrokovana shuntom i nedostatkom kapilarnog spleta dovodi do povećanog protoka te dilatacije aferentnih arterija s mogućim nastankom aneurizmatičkih proširenja što se može prikazati CT-angiografijom [34]. CTA s velikom prostornom rezolucijom ima mogućnost prikaza abnormalnih arterija i vena kao i samog nidusa [33]. Nadalje, vrlo lako detektira kalcifikacije koje su prisutne u 20-25% slučajeva [33]. U novije vrijeme 4D CTA može dinamički prikazati protok krvi kroz AVM [33]. DSA ostaje zlatni standard za dijagnozu s izvrsnom mogućnosti prikaza lokacije i broja aferentnih arterija te odvodnih vena, jer se sitne AVM često ne mogu prikazati CT snimkama (Slika 5).



Slika 5.

Slika 5. A: CT mozga prikazuje subarahnoidalno krvarenje u pontocerebelarnim cisternama i intraventrikulsko krvarenje u IV. komori, no ne prikazuje se uzrok krvarenja. B: DSA prikazuje distalnu aneurizmu lijeve prednje donje cerebelarne arterije, vezanu uz AVM.

5.4.2.) ARTERIOVENSKE FISTULE

Arteriovenske fistule su patološke komunikacije između arterija i vena bez prisustva nidusa za razliku od AVM. Ti stečeni patološki shuntovi najčešće su locirani između duralnih arterija i vena ali se mogu pojaviti i kod meningealnih ili kortikalnih vena [35]. Duralne arteriovenske fistule (DAVF) čine 10-15% intrakranijalnih arteriovenskih malformacija te se najčešće pojavljuju na mjestu transverzalnog i kavernoznog sinusa [33]. U većini slučajeva njihov nastanak je povezan s traumama glave, infekcijama, tumorima, stanjima povećane hiperkoagulabilnosti krvi. Klasifikacije po Cognardu i Bordenu stratificiraju rizik od rupture bazirajući se na lokaciju fistule, njen angiografski izgled, prisutnost retrogradne venske drenaže i dinamici protoka kroz leziju [36]. Nastanak hemoragije ovisi o jačini utjecaja venske drenaže DAVF koja se natječe sa normalnom venskom drenažom stvarajući gradijent tlaka [33]. Ukoliko dođe do retrogradnog toka u drugi sinus ili venu drastično se povećava rizik od hemoragije [33]. Lokalizacija DAVF na području kavernoznog sinusa daje sljedeće simptome: oftalmoplegija, proptoza, kemoza, retroorbitalna bol te smanjenom vidna oštrina. Smanjeni protok krvi kroz duralne venske sinuse najčešće će rezultirati pulsirajućim tinitusom [37]. DSA je zlatni standard za dijagnozu i prikazivanja shunta te venske drenaže. Nalazi nativnog CT-a i CTA koji govore u prilog DAVF su: asimetrične i proširene žile, asimetrični koštani kanali, asimetrična atenuacija jugularnih vena, „ispucani“ prikaz duralnog sinusa [33].

5.4.3.) KAPILARNE TELEANGIEKTAZIJE

Kapilarne teleangiektazije predstavljaju kolekciju dilatiranih kapilara koje su odvojene normalnim moždanih tkivom [21]. Uglavnom se pojavljuju kao male, multiple lezije koje su najčešće locirane u ponsu [21]. Većina ih je asimptomatska te predstavljaju najčešću vaskularnu malformaciju otkrivenu post mortem [21]. Vrlo rijetko izazivaju hemoragiju i to tek u sklopu s nekom drugom patologijom. Uglavnom su manje od 1 cm u promjeru te ih ne možemo dijagnosticirati putem CT, već uporabom MRI gdje se često prikazuju kao diskretno vidljive promjene u ponsu s blagim T2 hiperintenzitetom i nježnom posktontrastnom imbibicijom. Eventualno se mogu i zamijeniti s tumorom ili infarktom [33].

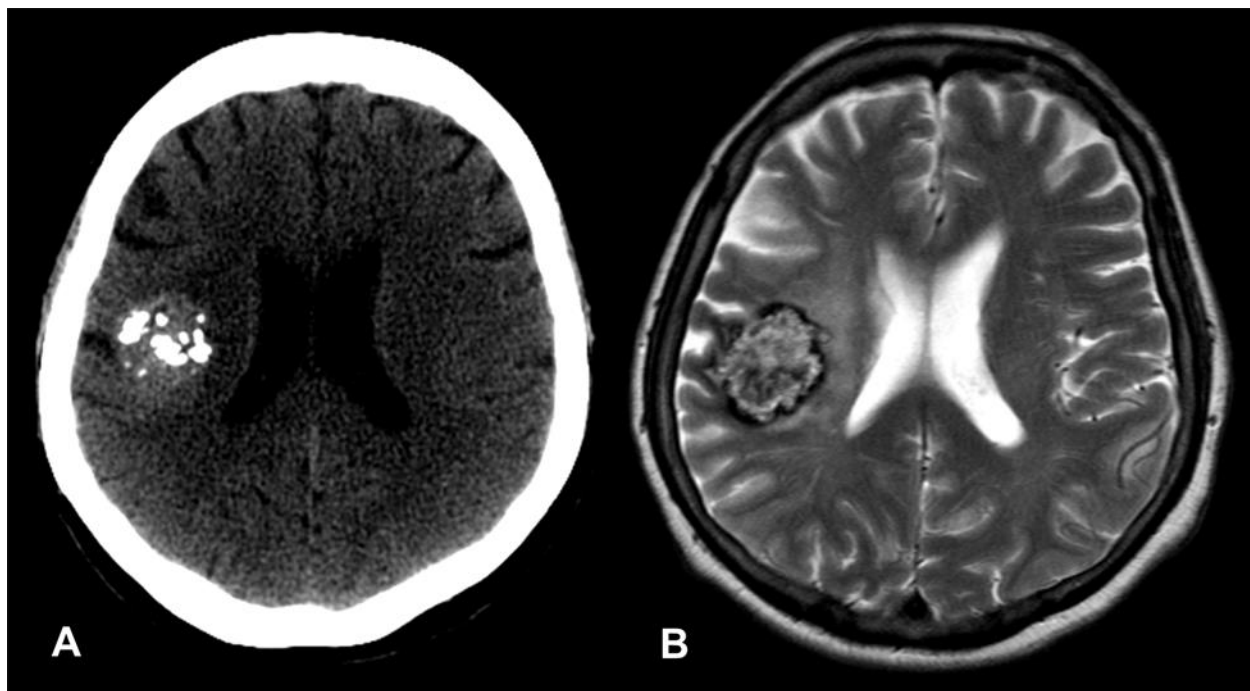
5.4.4.) VENSKI ANGIOM

Venski angiom (VA) se sastoji od spleta dilatiranih medularnih ili subkortikalnih abnormalnih vena koje se dreniraju u jednu proširenu venu. Venski kanali su međusobno odvojeni normalnim moždanih parenhimom te ne dolazi do shunta [21]. U većini slučajeva su asimptomatski, no ukoliko daju simptome oni su u očitju epileptičnim napadajem, glavoboljom, vrtoglavicom te žarišnim neurološkim deficitom [40] Hemoragije su vrlo rijetke ali rizik od njih postoji [21]. Točna etiologija angioma je nepoznata. Najčešće su locirani u području bijele tvari mozga i malog mozga [21]. Nativnim CT-om ne možemo prikazati ovu leziju, no ukoliko dodamo kontrastno sredstvo možemo vidjeti linearno pojačani signal koji se proteže od duboke bijele tvari pa do korteksa, često granajućeg izgleda [38]. Cerebralni angiogram prikazuje tipični izgled VA. Ova lezija se znakovito prikazuje u venskoj fazi angiograma kao zvjezdasti

uzorak ili poput kišobrana, što se opisuje kao *caput medusae* [39]. Riječ je o benignim lezijama koje se najčešće ne liječe invazivno, osim kada su vezane uz kavernoza malformaciju (kavernom).

5.4.5.) KAVERNOZNE MALFORMACIJE

Cerebralne kavernoza malformacije su nakupine dilatiranih, sinusoidalnih i hijaliziranih kapilara ispunjene tromboziranom krvlju. Njihova veličina može varirati od nekoliko milimetara do nekoliko centimetara. CM čine 10-15% svih intrakranijalnih vaskularnih malformacija s prevalencijom od oko 0.4-0.8% ovisno o studiji [33]. Autosomno dominantni oblik bolesti ima 40-60% pacijenata, a on je obilježen mutacijama gena koji se nalaze na trećem i sedmom kromosomu [40]. Većina pacijenta sa nasljednim oblikom bolesti ima multiple lezije čiji se broj povećava s godinama [33]. Kavernoza malformacije također mogu nastati kao posljedica radijacije te se mogu pojaviti s latencijom od 12 godina uvijek locirane na području zračenja [33]. Takve lezije isto mogu biti multiple i nose veći rizik za pojavu hemoragije [33]. Velik postotak lezija (20-50%) otkrije se slučajno, dok se klinički najčešće prezentira napadajima [33]. Ostali simptomi koje može izazvati su: žarišni neurološki ispadi, glavobolje i vrtoglavice. Krv unutar kavernoma teče vrlo sporo te je to jedan od razloga zašto su te lezije angiografski okultne. MRI je metoda izbora u dijagnostici te se ponekad pretraga treba ponavljati kako bi se utvrdilo postoji li razlika u veličini i izgledu lezije (Slika 6).



Slika 6.

Kavernozna malformacija (kavernom). A: Aksijalna CT snimka mozga prikazuje heterogenu hiperdenznu tvorbu, s multiplim malim kalcifikacijama u desnoj polutki mozga. B: Aksijalna T2-mjerena snimka MR mozga prikazuje istu tvorbu, heterogenog signala, s rubnim niskim signalom, što odgovara kroničnim produktima krvarenja. Nalaz je tipičan za kavernom.

6.) ZAKLJUČAK

Kompjuterizirana tomografija je jednostavna, jeftina, brza i široko dostupna pretraga te prva koju ćemo ordinirati u hitnoj situaciji. Bolje od svih drugih radioloških dijagnostičkih metoda može, unutar 7-24h od nastanka simptoma, prepoznati razliku između ishemije i hematoma što nam je vrlo bitno u planiranju daljnje terapije. Iako magnetska rezonancija koristi neionizirajuće zračenje te bolje prikazuje meka tkiva kao i niz drugih morfoloških karakteristika, ipak je inferiorna u odnosu na CT u detekciji hematoma, mikrokrvarenja te kalcifikacija. Nadalje, bolesnici s ugrađenim elektrostimulatorom i raznim implantatima nisu pogodni za pregled MR-om, a zna se javiti i klaustrofobija zbog same dužine trajanja pregleda [17]. DSA već niz godina predstavlja zlatni standard u dijagnostici bolesti arterija te ujedno omogućuje i intervenciju, no isto tako uzrokuje i nelagodu kod pacijenata uzevši u obzir da je potrebno postaviti kateter u arteriju te su moguće komplikacije na mjestu punkcije i pri manipulaciji samim kateterom. Kod CTA se ne upotrebljava kateter, već se kontrastno sredstvo aplicira u perifernu venu. Također je riječ o brzom i dostupnom pretrazi koja ima sposobnost prikazivanja arterija malog promjera te izuzetno dobro prikazuje cervikalne arterije. U odnosu na MRA ima bolju prostornu rezoluciju s manje artefakata. Kada odabiremo metodu pretrage potrebno je uzeti u razmatranje prednosti i nedostatke svakog postupka te individualno prilagoditi pregled za svakog pacijenta.

7.) ZAHVALA

Zahvaljujem se svome mentoru doc. dr. sc. Goranu Pavliši koji mi je svojim znanstvenim i stručnim savjetima te ustupljenim materijalima pomogao u izradi ovog diplomskog rada.

Zahvaljujem se svim svojim kolegama i prijateljima koji su mi još više uljepšali ovaj najljepši period mog života.

Također se želim zahvaliti svom bratu, bratićima, sestričnima, stricu i ujni koji su mi bili najveća podrška tokom mog školovanja.

Posebno se želim zahvaliti svojim roditeljima, tati Ivanu i mami Đurđi bez čije ljubavi i pomoći zasigurno ne bih završila ovaj fakultet.

8.) LITERATURA

- 1.) Bouthillier A, van Loveren H, Keller JT. Segments of the Internal Carotid Artery: A New Classification. *Neurosurgery*. 1996;38(3):425–33.
- 2.) Kim S, Kang M, Choi JH, Kim DW. Safety of coil occlusion of the parent artery for endovascular treatment of anterior communicating artery aneurysm. *Neuroradiol J*. 2016;29:201–7. [PMC free article] [PubMed] [Google Scholar]
- 3.) Figueroa B, Clark J, Ellens N. The use of barbiturate-induced coma during cerebrovascular neurosurgery procedures: A review of the literature. *Brain Circ*. 2015;1:140–5. [Google Scholar]
- 4.) Sada S, Reddy Y, Rao S, Alladi S, Kaul S. Prevalence of middle cerebral artery stenosis in asymptomatic subjects of more than 40 years age group: a transcranial Doppler study. *Neurol India*. 2014;62(5):510-515. doi:10.4103/0028-3886.144443
- 5.) Standring S. *Gray's Anatomy: The Anatomical Basis of Clinical Practice*. London, United Kingdom: Elsevier Health Sciences; 2015. –1
- 6.) Ferro JM, Canhão P. Cerebral venous sinus thrombosis: Update on diagnosis and management. *Curr Cardiol Rep*. 2014;16:523. – 2
- 7.) Villringer A, Einhüpl KM. Dural sinus and cerebral venous thrombosis. *New Horiz*. 1997;5:332–41. –3
- 8.) Chandra A, Stone CR, Li WA, Geng X, Ding Y. The cerebral circulation and cerebrovascular disease II: Pathogenesis of cerebrovascular disease. *Brain Circ*. 2017;3(2):57–65.
- 9.) Solberg LA, Eggen DA. Localization and sequence of development of atherosclerotic lesions in the carotid and vertebral arteries. *Circulation*. 1971;43:711–24.
- 10.) Radiopedia.org [Internet] Gaillard Frank. "Posterior inferior cerebellar artery | Radiology Reference Article | Radiopaedia.org". Radiopaedia.org, 2020. [pristupljeno 20.05.2020.] Dostupno na: [https://radiopaedia.org/articles/posterior-inferior-cerebellar-artery?lang=us" target="_blank"](https://radiopaedia.org/articles/posterior-inferior-cerebellar-artery?lang=us)
- 11.) Radiopedia.org [Internet] Gaillard Frank. "Circle of Willis | Radiology Reference Article | Radiopaedia.org". Radiopaedia.org, 2020. [pristupljeno 20.05.2020.] Dostupno na: [https://radiopaedia.org/articles/circle-of-willis?lang=us" target="_blank"](https://radiopaedia.org/articles/circle-of-willis?lang=us)
- 12.) Haines DE, Ard MD. *Clinical key Flex. Fundamental Neuroscience for Basic and Clinical Applications*. xi. Philadelphia, PA: Elsevier/Saunders; 2013. p. 492.
- 13.) Tatu L, Vuillier F, Moulin T. Chapter 13 Anatomy of the circulation of the brain and spinal cord. *Handb Clin Neurol*. 2009;92:247–81.
- 14.) Uddin MA, Haq TU, Rafique MZ. Cerebral venous system anatomy. *J Pak Med Assoc*. 2006;56(11):516–9.
- 15.) Janković S. *Kompjuterizirana tomografija*. U: Janković S. i sur. *Fizikalne osnove i klinički aspekti medicinske dijagnostike*. Zagreb: Medicinska naklada, 2002. Str. 98–101.

- 16.) LANGLAND, O. E. (2002). PRINCIPLES OF DENTAL IMAGING. Place of publication not identified: JONES & BARTLETT LEARNING.
- 17.) Andrija Hebrang, Ratimira Klarić-Čustović, Radiologija, treće izdanje, Medicinska naklada 2007.
- 18.) Mair G and J M Wardlaw. "Imaging of acute stroke prior to treatment: current practice and evolving techniques". The British Journal of Radiology 87, no. 1040 (2014): 20140216.
- 19.) Brinar V. i sur., Neurologija za medicinare, Medicinska naklada 2009.
- 20.) Chandra A, Stone CR, Li WA, Geng X, Ding Y. The cerebral circulation and cerebrovascular disease II: Pathogenesis of cerebrovascular disease. Brain Circ. 2017;3(2):57–65.
- 21.) Pronin I. N. *Diagnostic Neuroradiology*. Springer, 2009.
- 22.) Seeger M, Barratt B, Lawson G et al. (1995) The relationship between carotid plaque composition, morphology and neurological symptoms. J.Surg.Res. 58:330–336
- 23.) Nguyen-Huynh Mai N., Max Wintermark and Joey English et al. "How Accurate Is CT Angiography in Evaluating Intracranial Atherosclerotic Disease?". Stroke 39, no. 4 (2008): 1184-1188.
- 24.) Aminoff Michael J, François Boller and D. F Swaab et al. Handbook of clinical neurology. Amsterdam: Elsevier, 2012.
- 25.) Daroff Robert B, W. G Bradley and Gerald M Fenichel et al. Bradley's Neurology in Clinical Practice. Philadelphia: Elsevier - Health Sciences Division.
- 26.) Shroff and de Veber 2003; Lee and ter Brugge 2003; Berenstein et al. 2003
- 27.) Rinkel GJ, Djibuti M, Algra A, van Gijn J. Prevalence and risk of rupture of intracranial aneurysms: a systematic review. Stroke 1998;29(1):251-256.
- 28.) Keedy A. An overview of intracranial aneurysms. Mcgill J Med. 2006 Jul;9(2):141–6
- 29.) Žarković K, Dmitrović B, Damjanov I. Bolesti živčanoga sustava. U: Damjanov I, Jukić S, Nola M, urednici. Patologija. 3. prerađeno i dopunjeno izdanje. Zagreb: Medicinska
- 30.) van Gijn J, Kerr RS, Rinkel GJ. Subarachnoid haemorrhage. Lancet 2007;369(9558):306-318.
- 31.) Clinical gate [Internet] "Neuroimaging: Vascular Imaging: Computed Tomographic Angiography, Magnetic Resonance Angiography, and Ultrasound". Clinical Gate, 2020. [pristupljeno 20.05.2020.] Dostupno na: <https://clinicalgate.com/neuroimaging-vascular-imaging-computed-tomographic-angiography-magnetic-resonance-angiography-and-ultrasound/>
- 32.) Rotim K, Beroš V, i sur. Cerebrovaskularna neurokirurgija. 1. izd. Zagreb: Medicinska Naklada; 2015.
- 33.) Barkhof Frederik, Rolf Jager, Majda Thurnher and Alex Rovira Cañellas. Clinical Neuroradiology.

- 34.) Barreau X, Marnat G, Gariel F, Dousset V. Intracranial arteriovenous malformations. *Diagn Interv Imaging*. 2014;95(12):1175–86.
- 35.) Harrigan Mark R and John P Deveikis. *Handbook of Cerebrovascular Disease and Neurointerventional Technique*, 2013.
- 36.) Lenthall R. Intracranial Dural Arteriovenous Fistulas. In: *Interventional Neuroradiology*. London: Springer London; 2014. p. 151–68.
- 37.) Gandhi D, Chen J, Pearl M et-al. (2012) Intracranial dural arteriovenous fistulas: classification, imaging findings, and treatment. *AJNR Am J Neuroradiol*. 2012;33 (6): 1007-13
- 38.) Pereira VM, Geibprasert S, Krings T, Aurboonyawat T, Ozanne A, Toulgoat F, et al. Pathomechanisms of symptomatic developmental venous anomalies. *Stroke*. 2008 Dec;39(12):3201–3215. [PubMed] [Google Scholar]
- 39.) Hrcak.srce.hr [Internet] Kudelić, N., Lupret, V., Sajko, T., Tonković, V., Kalousek, M., & Lupret, V. (2020). Intrakranijski venski angiomi - prikaz slučaja. [pristupljeno 23.06.2020.] Dostupno na:
https://hrcak.srce.hr/index.php?show=clanak&id_clanak_jezik=25390
- 40.) Mouchtouris N, Chalouhi N, Chitale A, Starke RM, Tjoumakaris SI, Rosenwasser RH, et al. Management of Cerebral Cavernous Malformations: From Diagnosis to Treatment. *Sci World J*. 2015;2015:1–8.

9.) ŽIVOTOPIS

Rođena sam 12. rujna 1994. godine u Zagrebu. Osnovnu školu sam završila u Velikoj Gorici. Pohađala sam Gimnaziju Velika Gorica te sam maturirala 2013. godine. Iste godine upisujem Medicinski fakultet Sveučilišta u Zagrebu.