

Tomosinteza dojke

Abičić, Ana

Master's thesis / Diplomski rad

2020

Degree Grantor / Ustanova koja je dodijelila akademski / stručni stupanj: **University of Zagreb, School of Medicine / Sveučilište u Zagrebu, Medicinski fakultet**

Permanent link / Trajna poveznica: <https://um.nsk.hr/um:nbn:hr:105:330319>

Rights / Prava: [In copyright](#)/[Zaštićeno autorskim pravom.](#)

Download date / Datum preuzimanja: **2024-11-13**



Repository / Repozitorij:

[Dr Med - University of Zagreb School of Medicine Digital Repository](#)



**SVEUČILIŠTE U ZAGREBU
MEDICINSKI FAKULTET**

Ana Abičić

Tomosinteza dojke

DIPLOMSKI RAD



Zagreb, 2020.

Ovaj diplomski rad izrađen je u Kliničkom zavodu za dijagnostičku i intervencijsku radiologiju Kliničke bolnice Dubrava pod vodstvom doc. dr. sc. Gordane Ivanac i predan je na ocjenu u akademskoj godini 2019./2020.

POPIS KRATICA

ACR – engl. *American College of Radiology*

AGD – engl. *average glandular dose*

BI-RADS – engl. *Breast Imaging Reporting and Data System*

CAD – engl. *computer-aided diagnosis*

CB – engl. *core biopsy*

CDR – engl. *cancer detection rate*

CIS – karcinom *in situ*

DBT – engl. *digital breast tomosynthesis*

ECIBC – engl. *European Commission Initiative on Breast Cancer*

ER – estrogenski receptori

EUSOBI – engl. *European Society of Breast Imaging*

HER2 – engl. *human epidermal growth factor receptor 2*

IARC – engl. *International Agency for Research on Cancer*

ICRP- engl. *International Commission on Radiological Protection*

MR – magnetna rezonancija

NHSBSP – engl. *UK National Health Service Breast Screening Programme*

NST – engl. *no special type*

PPV – pozitivna prediktivna vrijednost

PR – progesteronski receptori

RH – Republika Hrvatska

UZV – ultrazvuk

SADRŽAJ

SAŽETAK

SUMMARY

UVOD.....	1
1.1. Anatomija dojke	1
1.2. Upalna stanja dojke.....	1
1.3. Proliferativna stanja dojke	2
1.4. Karcinom dojke	3
1.5. Klasifikacijski sustavi BI-RADS i R1-R5.....	5
1.6. Metode snimanja dojke	7
MAMOGRAFIJA.....	8
2.1. Projekcije	8
2.2. Temeljni nalazi mamografije.....	9
2.3. Metoda probira	10
DIGITALNA TOMOSINTEZA DOJKE (DBT)	12
3.1. Način snimanja	12
3.2. Izloženost zračenju	14
3.3. Usporedba s digitalnom mamografijom	14
3.4. Tomosinteza kao metoda probira za karcinom dojke.....	16
3.5. Prednosti i nedostaci sintetske mamografije.....	18
3.6. Biopsija vođena tomosintezom.....	20
3.7. Prednosti tomosinteze kod gustih dojki	21
3.8. Umjetna inteligencija	22
3.9. Budućnost digitalne tomosinteze	24
ZAKLJUČAK	25
ZAHVALE.....	26

LITERATURA.....	27
ŽIVOTOPIS.....	34

SAŽETAK

Naslov: Tomosinteza dojke

Autor rada: Ana Abičić

Mamografija je jedna od najčešće korištenih metoda slikovnog prikaza dojki i jedina dokazano učinkovita metoda probira populacije za karcinom dojke.

Digitalna tomosinteza novija je metoda oslikavanja dojki koja predstavlja napredak u odnosu na konvencionalnu digitalnu mamografiju. Koristi pokretnu rendgensku cijev koja se kreće po luku iznad dojke, omogućujući tako dobivanje više snimki po jednoj projekciji, od kojih svaka prikazuje jedan sloj dojke. Sintetska mamografija je cjeloviti dvodimenzionalni prikaz podataka dobivenih tomosintezom. Uvođenjem pregleda tomosintezom uz dodatak sintetske mamografije možemo povećati stopu detekcije karcinoma dojke u odnosu na dvodimenzionalnu digitalnu mamografiju, uz otprilike jednaku dozu zračenja kao i kod digitalne mamografije.

Cilj ovog rada je prikazati mogućnosti tomosinteze u odnosu na dvodimenzionalnu digitalnu mamografiju te opisati njenu ulogu u probiru za karcinom dojke. Posebno ćemo se osvrnuti na njenu ulogu u oslikavanju gustih dojki čiji mamografski nalazi imaju posebno nisku specifičnost i osjetljivost. Također je cilj prikazati najnovije spoznaje vezane uz napredak tomosinteze, posebno mogućnost biopsije pod nadzorom tomosinteze te moguću primjenu umjetne inteligencije u očitavanju nalaza tomosinteze.

Ključne riječi: radiografija, dojka, probir populacije, mamografija

SUMMARY

Title: Breast tomosynthesis

Author: Ana Abičić

Mammography is one of the most commonly used breast imaging methods and the only screening method for breast cancer scientifically proven to be effective.

Digital tomosynthesis is a newer method of breast imaging that represents advance over conventional digital mammography. It uses a movable X-ray tube that moves in an arc above the breast, thus allowing multiple images to be obtained per projection, each showing a single layer of breast. Synthetic mammography is a complete two-dimensional display of data obtained by tomosynthesis. By introducing tomosynthesis screening with the addition of synthetic mammography, the detection rate of breast cancer can be increased compared to two-dimensional digital mammography, with approximately the same radiation dose as with digital mammography.

The aim of this paper is to present the possibilities of tomosynthesis in relation to two-dimensional digital mammography and to describe its role in screening for breast cancer. Special attention will be paid to its role in imaging of dense breasts, whose mammographic findings have a particularly low specificity and sensitivity. The aim is also to present the latest knowledge related to the progress of tomosynthesis, especially the possibility of biopsy under the supervision of tomosynthesis and the possible application of artificial intelligence in reading the findings of tomosynthesis.

Key words: radiography, breast, mass screening, mammography

UVOD

1.1. Anatomija dojke

Dojka je parni organ građen od mliječne žlijezde, vezivne strome i masnog tkiva. Tkivo dojke leži na dubokoj pektoralnoj fasciji, a obavija ga površinska pektoralna fascija. Suspenzorni (Cooperovi) ligamenti povezuju ove dvije fascije i čine osnovu potporno-vezivnoga tkiva.

Mliječna žlijezda građena je od 15 do 25 režnjeva, koji su podijeljeni u 20-40 manjih režnjića. Izvodni kanalići režnjića spajaju se međusobno tvoreći glavni izvodni vod svakog režnja.

Bradavica dojke mjesto je gdje se otvaraju izvodni vodovi režnjeva mliječne žlijezde. Mlade žene imaju gusto žljezdano tkivo, dok se starenjem broj režnjića smanjuje i oni bivaju zamijenjeni masnim tkivom.

Arterijska opskrba dojke dolazi granama *a. subclaviae*, *a. axillaris* i *aortae thoracicae*. Venska vaskularizacija dojke dijeli se na skupinu površinskih ili potkožnih vena i u skupinu dubokih vena koje slijede tijek arterija. Dojku osjetno inerviraju *nn. intercostales II-VI*. Limfa lateralnog dijela dojke otječe u interpektoralne, aksilarne, infraklavikularne i supraklavikularne limfne čvorove. Limfa medijalnog dijela dojke otječe u parasternalne te infraklavikularne i supraklavikularne limfne čvorove. Limfa dubokih dijelova dojke može otjecati u interkostalne limfne čvorove. (1,2)

1.2. Upalna stanja dojke

Akutni piogeni mastitis obično se javlja u dojilja, nekoliko tjedana nakon porođaja. Najčešći uzročnik je *Staphylococcus aureus*. Dijagnosticira se najčešće klinički i liječi se antibiotskom terapijom.

Proširenje mliječnih kanalića obično zahvaća veće izvodne vodove mliječne žlijezde i javlja se u drugoj polovici reproduktivne faze života ili tijekom razdoblja menopauze. Izvodni vodovi su prošireni i ispunjeni bjelkastim ili zelenim sadržajem koji se povremeno može pojaviti na bradavici kao iscjedak. Ako iscjedak sadrži tragove krvi, može izazvati sumnju na karcinom, ali ovo stanje nije povezano s karcinomom dojke.

Masna nekroza tkiva dojke uzrokovana je traumom. Češća je u pretilih žena i u razdoblju menopauze kada tkivo dojke sadrži više masnog tkiva. Klinički se može prezentirati kao palpabilna kvržica koja može pobuditi sumnju na karcinom, međutim, nije povezana s karcinomom dojke. (3)

1.3. Proliferativna stanja dojke

Fibrocistične promjene su najčešće proliferativno stanje dojki. Smatra se da relativni disbalans estrogena i progesterona uzrokuje nastanak tih promjena. Najveću incidenciju ovih promjena bilježimo u žena dobi između 30 i 55 godina. Histološke promjene koje svrstavamo u fibrocistične promjene dojke su adenoza, sklerozirajuća adenoza, epitelna hiperplazija, papilomatoza, ciste, apokrina metaplazija i fibroza.

Atipična hiperplazija naziv je za abnormalan rast stanica s promjenama izgleda jezgara stanica (nuklearni pleomorfizam). Razlikujemo atipičnu duktalnu i lobularnu hiperplaziju.

Radijalni ožiljak je benigna fokalna lezija fibrozne strukture s fokusima duktalne epitelne proliferacije. Kada je veći od 10 mm naziva se kompleksnom sklerozirajućom lezijom.

Fibroadenomi su najčešći benigni tumori dojke. Nastaju od epitela i vezivnog tkiva, lobularnog su izgleda i dobro ograničeni. Klinički su na palpaciju pomični, ali mogu komprimirati ostatno tkivo dojke.

Duktalni papilomi su najčešći uzrok iscjetka na bradavicu u žena srednje dobi. Iscjedak obično sadrži tragove krvi te su obično klinički palpabilni. Građeni su od razgranate fibrovaskularne jezgre pokrivena epitelom koji je histološki benignan.

Adenomi su rjeđi benigni tumori dojke građeni od žljezdanog epitela. (3)

1.4. Karcinom dojke

Dojka je najčešće sjelo raka u žena u Republici Hrvatskoj. Svaki 4. dijagnosticiran rak u žena u Hrvatskoj je upravo rak dojke. (4) Najčešći je uzrok smrti žena u dobi 35 do 55 godina. (3) Svaka žena bez poznatih rizičnih čimbenika ima rizik 12% da će tijekom života razviti karcinom dojke. (5)

Tablica 1. Rizični čimbenici za razvoj karcinoma dojke (3)

ženski spol (rizik raste s dobi)
rana menarha
kasna menopauza
kasnija prva donesena trudnoća (iza 35. god. života)
pretilost
prehrana bogata zasićenim mastima
izloženost radijaciji
opterećenje obiteljske anamneze karcinomom dojke
geografski faktori
benigna bolest dojki
mamografski guste dojke

Većina raka dojke (više od 90%) koji se pojavi u populaciji neće biti povezan sa specifičnim genetskim faktorima. Otprilike 5 do 8 % karcinoma dojke uzrokovano je nasljednim mutacijama, najčešće tumorsupresorskih BRCA1 i BRCA2 gena. Ipak, u velikog broja žena postoji obiteljski rizik karcinoma koji nije povezan s mutacijama spomenutih gena, nego je rezultat naslijeđenog niza različitih genskih varijanti, gdje svaka varijanta nosi slabu povezanost s povećanjem rizika karcinoma, što nazivamo poligenским modelom osjetljivosti. (3) Žene s visokim rizikom za karcinom dojke treba uputiti u genetsko savjetovalište i kontrolirati prema posebnim protokolima (za žene s rizikom većim od 25% to uključuje godišnje preglede magnetnom rezonancijom). (6)

Neinvazivni karcinom dojke je karcinom *in situ* (CIS) koji ne probija bazalnu membranu epitela u kojem je nastao. Razlikujemo duktalni i lobularni CIS (DCIS i LCIS). **DCIS** je najčešći oblik preinvazivnog karcinoma dojke (80%). Zbog sklonosti stvaranju mikrokalcifikata unutar nekroze, mamografski se prikazuje kao područje s brojnim mikrokalcifikatima. Takva područja moraju se kirurški ukloniti radi postavljanja

dijagnoze. **LCIS** se pojavljuje u mlađih žena, čak je 90% bolesnica u dobi prije menopauze. Često nastaje multifokalno u istoj dojci i obično se ne vidi pri mamografskom pregledu. (7)

Invazivni karcinom dojke, prema histološkom tipu, može biti: infiltrirajući duktalni/*no special type* - NST, infiltrirajući lobularni, mucinozni, tubularni, medularni, papilarni i inflamatorni. Većina (80%) karcinoma dojke je podrijetla epitela izvodnog kanalića i obuhvaća heterogenu grupu tumora koji nemaju histološke osobitosti na temelju kojih bi se svrstali u neku specifičnu kategoriju pa se zbog toga koristi izraz ***no special type*** – **NST**. U oko 10% slučajeva nađe se lobularni invazivni karcinom. Histološki tip je važan prognostički čimbenik jer lobularni, tubularni, mucinozni, medularni i papilarni imaju bolje preživljenje od NST karcinoma. Zahvaćenost regionalnih limfnih čvorova, veličina tumora, diferenciranost, vaskularna invazija i tumorska nekroza također su prognostički pokazatelji. (7)

Uznapredovali karcinom je veći od 2 cm ili pozitivnog statusa limfnog čvora. Stupanj diferenciranosti tumora snažan je prognostički čimbenik i kao takav važan za odluku o primjeni terapije, osobito u bolesnica s negativnim limfnim čvorovima i graničnim vrijednostima veličine tumora. Prema Nottinghamskoj shemi procjenjuje se stvaranje tubula, nuklearni polimorfizam i broj mitoz. Svaka varijabla boduje se brojkom 1, 2 ili 3, a vrijednosti se zbrajaju da bi se dobio gradus. Određivanje gradusa treba raditi za sve histološke podtipove karcinoma dojke. (6)

Prediktivni čimbenici odgovora na terapiju su prisutnost receptora za steroidne hormone i receptora za čimbenike rasta. Tumori koji su pozitivni na hormonske receptore odgovaraju na hormonsku terapiju u 80% bolesnica. (7) Status HER2/neu receptora za epidermalni čimbenik rasta primarno se određuje radi procjene odgovora na terapiju (npr. liječenje trastuzumabom ili lapatinibom) i identificiranja bolesnica koje će imati veću korist od adjuvantnog liječenja. (6)

Razlikujemo nekoliko podtipova karcinoma dojke prema imunohistokemijskim obilježjima.

Tablica 2. Podtipovi karcinoma dojke prema imunohistokemijskim obilježjima (6,7)

Podtip karcinoma dojke	Imunohistokemijska obilježja	Incidencija
Luminalni A	ER pozitivan HER2 negativan Ki67 < 20% PR > 20%	40%
Luminalni B HER2 neg.	ER pozitivan HER2 negativan Ki67 > 20% ili PR < 20%	10-15%
Luminalni B HER2 poz.	ER pozitivan HER2 pozitivan Ki67 bilo kakav PR bilo koji	10-15%
HER2 pozitivni	ER i PR negativan HER2 pozitivan	10-15%
Trostruko negativni	ER i PR negativan HER2 negativan	15-20%

Na temelju velikih kliničkih studija pokazano je da svaki od tih podtipova ima određenu prognozu, a sukladno tome primjenjuje se i različito liječenje. Najbolju prognozu imaju luminalni A, a najlošiju trostruko negativni tumori. (7)

1.5. Klasifikacijski sustavi BI-RADS i R1-R5

BI-RADS klasifikacija objavljena od strane *American College of Radiology* (ACR) najšire je korišten način klasificiranja nalaza snimanja dojki koji kategorizira lezije u dojkama u jednu od sedam kategorija (0-6). Ušla je u široku uporabu i u Republici Hrvatskoj. Klasificiranje svakog nalaza omogućuje nam sustavno praćenje, statističku obradu i kontrolu kvalitete. Također smanjuje zabune u tumačenju i olakšava planiranje daljnje dijagnostike. (6,8)

Tablica 3. Klasifikacijski sustav BI-RADS (8)

Kategorija	
BI-RADS 0	nejasan nalaz ili tehnički nezadovoljavajući nalaz koji nije adekvatan za interpretaciju te ga je potrebno ponoviti ili nadopuniti
BI-RADS 1	uredan nalaz koji ne zahtijeva daljnju obradu
BI-RADS 2	nalaz benigne lezije koja ne zahtijeva daljnju obradu
BI-RADS 3	nalaz lezije koja je najvjerojatnije benigna, međutim, preporuča se kontrolni pregled u kraćem vremenskom razdoblju (6 mjeseci) ili komplementarni ultrazvučni pregled
BI-RADS 4	vjerojatnost da je lezija maligna veća od 2%, za sve lezije ove kategorije preporuča se učiniti biopsiju
BI-RADS 4A	niska vjerojatnost malignosti 3-10%
BI-RADS 4B	umjerena vjerojatnost malignosti 11-50%
BI-RADS 4C	visoka vjerojatnost malignosti 51-94%
BI-RADS 5	vrlo visoka vjerojatnost da je lezija maligna (>=95%) upućuje na potrebu hitne biopsije
BI-RADS 6	biopsijom dokazano maligna lezija za koju je potrebno odrediti proširenost bolesti i planirati daljnje liječenje

Jednostavniju klasifikaciju R1-R5 predložio je *UK National Health Service Breast Screening Programme* (NHSBSP). (6,9)

Tablica 4. Klasifikacijski sustav R1-R5 (9)

Kategorija	
R1	normalno/benigno
R2	diskretna promjena benignog izgleda
R3	neodređeno
R4	suspektno maligno
R5	maligno

1.6. Metode snimanja dojke

Mamografija je najšire i najčešće korišten način slikovnog prikaza dojki. Koristi niskodozno rendgensko zračenje za prikaz patoloških promjena dojki, prvenstveno za dijagnozu karcinoma dojke. Detaljniji opis mamografije slijedi u idućem poglavlju.

Ultrazvuk dojki dijagnostička je metoda prvog izbora u žena mlađih od 35 godina koje nisu visokorizične. Primarna svrha ultrazvuka razlikovanje je cističnih od solidnih tvorbi. Omogućuje karakterizaciju palpabilne lezije dojke, procjenu abnormalnosti uočenih na mamogramu, kao i vođenje zahvata poput punkcije ili biopsije dojke. Studije pokazuju da kod visokorizičnih pacijentica i onih s više žljezdanog tkiva dodatni „*screening*“ UZV omogućuje bolju detekciju karcinoma nego samo mamografija. (5)

Sonoelastografija je posebna metoda kojom pomoću UZV određujemo tvrdoću tkiva. Rezultati studija posljednjih godina pokazuju da sonoelastografija može povećati točnost i specifičnost diferenciranja benignih od malignih lezija dojke. (10) Razlikujemo dvije vrste sonoelastografije: strain sonoelastografiju (engl. *strain sonoelastography*, SSE) i sonoelastografiju posmičnog vala (engl. *shear-wave sonoelastography*, SWSE). SSE uspoređuje deformaciju tumorskog tkiva u usporedbi s ostalim tkivom, dok SWSE koristi fokusirani ultrazvučni pulsni val za mjerenje apsolutne vrijednosti elastičnosti, odnosno tvrdoće tkiva. (10,11)

Magnetna rezonancija dojki najsenzitivnija je metoda slikovnog prikaza dojki, ali ujedno i najskuplja metoda. Koristi se kao metoda probira u visokorizičnih pacijentica. MR je vrijedan dijagnostički alat pri određivanju stupnja proširenosti bolesti kada je utvrđena malignost. Druge indikacije za MR uključuju evaluaciju odgovora na neoadjuvantnu kemoterapiju ili dokazane maligne stanice u limfnim čvorovima bez poznatog ishodišta primarnog tumora. MR je zlatni standard za evaluaciju strukturalnog integriteta implantata dojki. (5)

Ostali modaliteti snimanja dojki su i mamografija s kontrastom, molekularno snimanje dojki, pozitronska emisijska tomografija (PET) i kompjutorizirana tomografija (CT). (5)

Trostruka procjena lezije, koja uključuje klinički pregled, slikovnu dijagnostiku i citološko/histološko uzorkovanje smatra se zlatnim standardom dijagnostike lezije dojke. (6)

MAMOGRAFIJA

Mamogrami nastaju na posebnim radiološkim uređajima koji proizvode rendgenske zrake niske energije. Uređajem se dojke komprimiraju da bi se povećala kvaliteta slike. To je iznimno važno jer se razmicanjem struktura u dojci smanjuje preklapanje tkiva. Smanjenjem debljine tkiva kroz koje x-zrake moraju penetrirati smanjuje se potrebna doza zračenja, a smanjenje raspršenog zračenja poboljšava kontrastnost slike. Pravilnom kompresijom postiže se i smanjenje neoštrine zbog pomicanja dojke u trenutku snimanja. (6)

U prošlosti su slike snimane analogno na film, dok se danas uglavnom snimaju digitalno zbog niza prednosti, kao što je obrada na monitorima visoke rezolucije. Pohranjene snimke prošlih mamografija mogu se lako uspoređivati s novim snimkama istodobno na 2 monitora. Usporedivost novih mamograma s onim prijašnjima vrlo je važna, tj. nezamjenjiva u dijagnostici dojke. (6)

Mamografske preglede možemo podijeliti na preventivne „*screening*“ preglede i na dijagnostičke preglede. Svrha preventivne mamografije je otkriti karcinom u asimptomatskih pacijentica. Mamografija je ujedno jedina dokazano učinkovita metoda probira populacije za karcinom dojke. Dijagnostička mamografija provodi se kod pacijentica koje imaju simptome vezane uz dojke (npr. bol, kvržica, iscjedak) ili su na preventivnoj mamografiji uočene potencijalne abnormalnosti. Također, dijagnostičku mamografiju provodimo u pacijentica koje su preboljele karcinom dojke ili imaju implantate u dojkama. (5)

2.1. Projekcije

Mediolateralna (kosa) projekcija (MLO) je standardna projekcija. Rendgenska zraka usmjerena je od superomedijalnog prema inferolateralnom dijelu dojke, obično pod kutem 30-60°. Kompresija se također primjenjuje pod kutem, okomito na dugu os *m. pectoralis majora*. To je jedina projekcija koja prikazuje cijelo tkivo dojke na jednoj slici te omogućuje maksimalnu moguću vizualizaciju tkiva dojke. (1,5,6)

Kraniokaudalna projekcija (CC) je druga standardna projekcija. Dojke su komprimirane odozgora prema dolje, a tako putuje i rendgenska zraka. Ova projekcija ne može toliko

dobro prikazati aksilarni rep, ali daje drukčiju projekciju tkiva dojke te omogućuje bolju kompresiju. (1,5,6)

Dodatne mamografske projekcije mogu biti snimljene kako bi se izbjegla superpozicija normalnih tkiva dojke (veslačka projekcija, prava lateralna projekcija), kako bi povećali određeni dio tkiva (projekcije uvećanja) ili kod dojki s implantatima (Eklundova tehnika). (1) Asimetrije, distorzije i moguće tvorbe zahtijevaju ciljane snimke s manjom kompresijskom papučicom (*paddle spot compression*). (6)

2.2. Temeljni nalazi mamografije

Četiri glavna nalaza na mamogramima koji nas upućuju na bolest dojki su tvorbe, asimetrija, arhitekturna distorzija i kalcifikacije. Ostali važni nalazi su i promjene kože i abnormalni limfni čvorovi. (5)

Tvorbe trebaju biti vidljive na barem dvije različite mamografske projekcije. Opisujemo ih s obzirom na njihov oblik, rubove i gustoću. Iregularne tvorbe spikuliranih rubova i velike gustoće najčešće su maligne.

Asimetrije opisujemo kao područja promjene tkiva koja nemaju odgovarajući uzorak sličnog izgleda i u suprotnoj dojci. Možemo ih opisati kao globalne ili fokalne, najčešće su benigne, ali mogu biti znak maligne promjene.

Arhitekturna distorzija je promjena očekivane strukture dojke bez vidljive tvorbe. Jedan je od najsuptilnijih znakova karcinoma, možemo je opisati kao „uvlačenje“ tkiva. Nastaje zbog dezmostične reakcije, tj. rasta fibroznog tkiva u odgovoru na neoplastičnu promjenu. (5)

Kalcifikacije možemo opisati kao tipično benigne ili sumnjive, koje upućuju na malignost. Tipično benigne kalcifikacije su češće difuzne, mogu biti vaskularne, dermalne, točkaste, distrofične, imati oblik „kokice“ ili prstena. Grubo heterogene, amorfne, fine pleomorfne te fine linearne ili razgranate kalcifikacije pobuđuju sumnju na karcinom. (1,5)

2.3. Metoda probira

Cilj preventivnih programa je otkriti karcinom dojke u ranoj asimptomatskoj fazi kako bi omogućili učinkovitije liječenje te smanjili morbiditet i mortalitet karcinoma dojke. Radna skupina Međunarodne agencije za istraživanje raka (IARC) preporuča mamografski probir kao javnozdravstvenu politiku svim ženama u dobi od 50 do 69 godina provedbom mamografije svake dvije godine. Revizija dokaza radne grupe IARC-a iz 2015. potvrdila je kako postoje jasni dokazi da sudjelovanje žena u probiru mamografijom smanjuje smrtnost od karcinoma dojke u prosjeku za 40%. (12) Nacionalni programi probira provode se u 53 europske zemlje, uključujući Republiku Hrvatsku, ali i u Kanadi, SAD-u, Japanu, Australiji, Singapuru...

U RH se Nacionalni program ranog otkrivanja raka dojke počeo provoditi od 2006. godine. Ciljna populacija su žene u dobi od 50 do 69 godina. Poziva ih se na pregled digitalnom mamografijom svake 2 godine. (6) Odaziv ciljne populacije u RH kreće se oko 60 posto iz godine u godinu. Budući da uspješnost programa probira ovisi o odazivu ciljne populacije, potrebno je kroz javnozdravstveno informiranje pokušati potaknuti što veći odaziv. (13)

Stopa detekcije karcinoma dojke (*cancer detection rate*, CDR) označava broj patološki dokazanih malignih lezija dojke (*in situ* i invazivnih) otkrivenih na 1.000 žena pregledanih u jednom krugu probira. Važan pokazatelj uspješnosti probira je odnos CDR-a pri inicijalnom mamografskom pregledu i sljedećim mamografskim pregledima te očekivane incidencije karcinoma. Posebno je važan udio invazivnih karcinoma manjih od 10 mm u promjeru u ukupnom broju karcinoma otkrivenih probirom, jer je poznato da su rezultati liječenja bolji ako je otkriveni karcinom manji. Prepoznavanje tako malih invazivnih karcinoma govori i o znanju radiologa i kvaliteti mamografskih snimki. Drugi važan pokazatelj uspješnosti probira je udio duktalnih karcinoma *in situ* (DCIS) otkrivenih probirom. Iako dio DCIS-a, osobito onih niskoga gradusa, vjerojatno nikada neće progredirati u invazivni karcinom, smatra se da uklanjanje DCIS-a visokog gradusa doprinosi dugoročnom smanjenju smrtnosti. (6)

Svaki ponovni poziv na mamografiju ili poziv na sekundarnu obradu zbog mamografske abnormalnosti uočene tijekom probira, za koju se nakon obrade ustanovi da je normalna ili benigna promjena, smatra se negativnim učinkom probira. Povećava se neizvjesnost i zabrinutost pacijentica, a izvrgava ih se nepotrebnim dijagnostičkim

pretragama, katkad i nepotrebnim *core* biopsijama ili kirurškim biopsijama, što sve vodi do nepotrebnih financijskih troškova. Ipak, zbog ograničenja mamografije, određeni broj poziva na sekundarnu obradu nemoguće je izbjeći. Preporuča se kod nejasnog nalaza mamografije napraviti ultrazvuk radije nego ponovnu mamografiju. (6)

Specifičnost programa probira predstavlja udio zaista neoboljelih osoba u populaciji koja je prošla probir te je identificirana kao neoboljela probirnim testom. S druge strane, pozitivna prediktivna vrijednost (PPV) predstavlja omjer lezija koje su doista pozitivne od onih čiji je test bio pozitivan. Nažalost, mamografija ima ograničenu specifičnost, a PPV varira ovisno o radiološkoj prezentaciji. Ako nije riječ o spikuliranim tvorbama ili linearno razgranatim mikrokalcifikacijama, PPV je u pravilu niža od 50%. PPV je mnogo niža za asimetrije i punktiformne mikrokalcifikacije. (6)

Obvezno je dvostruko očitavanje mamografskih snimki jer povećava osjetljivost probirnog testa za 5 – 15%. Mora se provoditi nezavisno. Ako se javi razlika u mišljenju koja bitno utječe na daljnji postupak sa ženom (npr. BI-RADS 3 vs. 4/5 ili BI-RADS 1/2 vs. BI-RADS 0/3/4/5), finalni rezultat dobiva se suglasjem nakon diskusije dvaju radiologa ili praksom arbitraže trećeg radiologa, u pravilu najiskusnijeg u mamografskoj jedinici. Drugo očitavanje trebali bi provoditi radiolozi koji su očitali najmanje 5.000 mamograma godišnje. (6)

Intervalni karcinom je karcinom dojke koji je otkriven nakon negativnog nalaza pri probiru prije sljedećeg kruga probira. Kliničke simptome karcinoma uvijek treba uzeti u obzir bez obzira na nalaz mamografije. Katkad pojava intervalnog karcinoma nije pogreška probira, već pogreška u postupku procjene. Nemoguće je izbjeći intervalne karcinome u programima probira, međutim, njihov broj treba biti što je moguće manji. Praćenje intervalnih karcinoma važno je za praćenje postignuća svakog programa probira te za ocjenu odabranog intervala probira. (6)

DIGITALNA TOMOSINTEZA DOJKE (DBT)

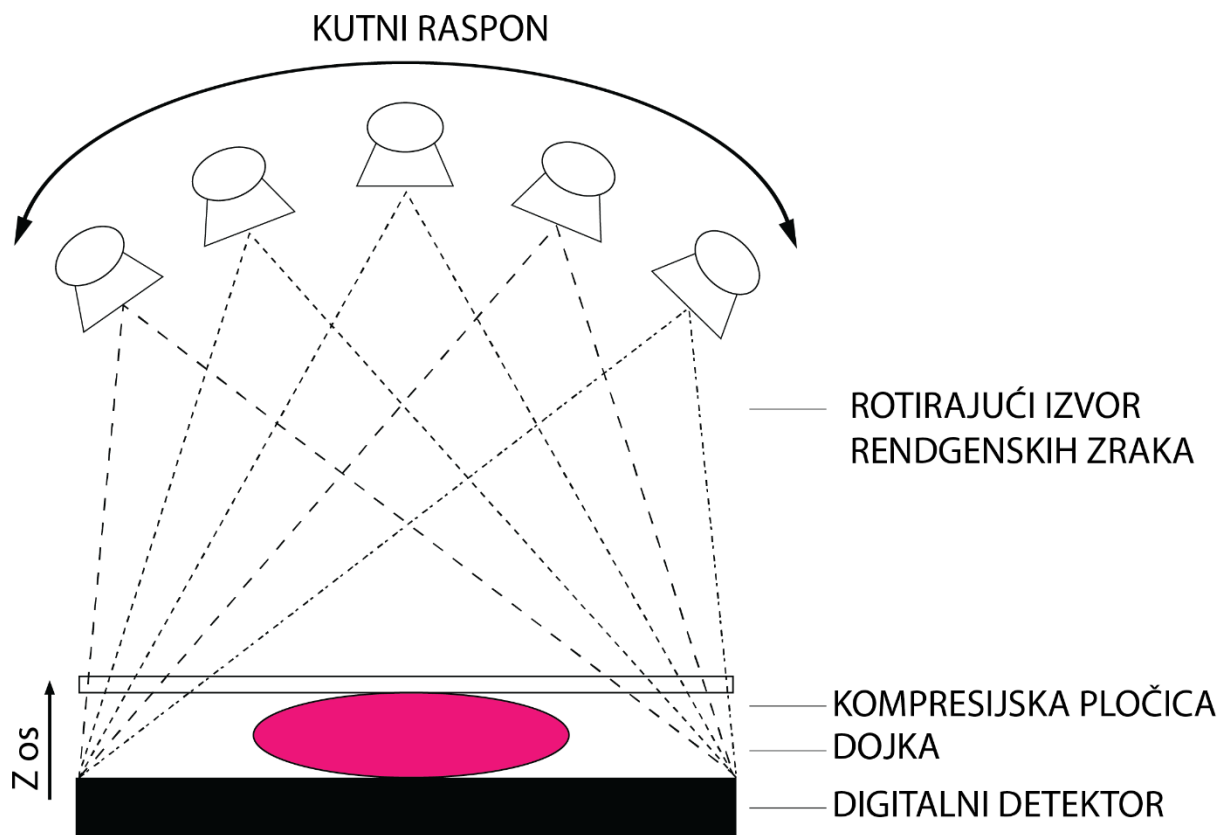
Tomosinteza je prvi put primjenjena u snimanju dojke još 90-ih godina prošlog stoljeća. (14) Razvijena je u svrhu izbjegavanja superpozicije tkiva koja otežava interpretaciju klasičnih mamograma i osobito ograničava detekciju mekotkivnih lezija. 3D-rekonstrukcija tkiva omogućuje nam bolju detekciju, karakterizaciju i lokalizaciju lezije, što potencijalno smanjuje ili eliminira potrebu za daljnjom dijagnostičkom obradom. (15)

3.1. Način snimanja

Priprema i položaj pacijenta tijekom snimanja vrlo su slični klasičnoj mamografiji. Dojka je pozicionirana na isti način kao kod konvencionalne mamografije, komprimira se između dvije ploče, ali je moguće primijeniti manji pritisak, što omogućava veću udobnost pacijenticama tijekom snimanja. Najznačajnija razlika je korištenje pokretne rendgenske cijevi koja se kreće po luku iznad dojke, omogućujući tako dobivanje više snimaka po jednoj projekciji, od kojih svaka prikazuje jedan sloj dojke. Slojevi su obično debljine oko 1 mm. Detektor rendgenskih zraka može također biti pomičan ili statičan. (16)

Slojevito snimanje omogućuje kompjutersku 3D-rekonstrukciju tkiva dojke korištenjem posebnog softvera. Samo snimanje traje svega 5 do 25 sekundi. Lučni kutovi snimanja variraju od 15 do 60 stupnjeva u frontalnoj ravnini. U pravilu, veći kut snimanja rezultira s više informacija i omogućuje bolju rezoluciju, ali potreban je i veći broj snimljenih slojeva što povećava dozu zračenja. Rekonstruirane veličine vokseli obično su oko $100\ \mu\text{m} \times 100\ \mu\text{m} \times 1\ \text{mm}$. Međutim, definicija sloja od 1 mm u smjeru z ne znači rezoluciju u tom smjeru. Ograničena takozvana z-rezolucija nastaje zbog ograničene kutne tomografije i može biti funkcija kutnog raspona. (17)

DBT sistemi razlikuju se prema lučnim kutovima snimanja, broju i distribuciji projekcija, trajanju i načinu snimanja, tehnologiji detekcije slike, kao i rekonstrukcijskim algoritmima. Neki najpoznatiji DBT sistemi odobreni za kliničku primjenu u Europi su: *SenoClaire/Senographe Essential* od proizvođača General Electric, *Selenia Dimensions* od proizvođača Hologic, *Giotto Tomo* od proizvođača Internazionale Medico Scientifica te *MAMMOMAT Inspiration* od proizvođača Siemens. (16)



Slika 1. Izvor rendgenskih zraka rotira oko komprimirane dojke i slika se projicira na digitalnom detektoru (17)

3.2. Izloženost zračenju

Najčešće se DBT snimke snimaju uz standardne digitalne mamograme, što povećava dozu zračenja. Prosječna glandularna doza (AGD) je referentni termin (ICRP 1987.) za procjenu doze zračenja rendgenske mamografije, odnosno prosječnu apsorbiranu dozu u glandularnom tkivu kod uniformno komprimirane dojke. (18) AGD vrijednost ovisi o kvaliteti zračenja, debljini dojke i kompoziciji. Za debljinu dojke od 6 cm propisana prihvatljiva razina zračenja (AGD) mamografije u sklopu probira je < 3.0 mGy. AGD vrijednost za DBT snimanje, u usporedbi s digitalnom mamografijom neznatno je veća. (19) Istovremeno snimanje digitalne mamografije i tomosinteze udvostručuje dozu zračenja, ali ta doza najčešće i dalje ne premašuje preporučenih < 3,0 mGy. (20) Kako bi se izbjeglo dodatno snimanje digitalne mamografije i tako smanjila doza zračenja, posljednjih godina razvijen je softver koji omogućuje rekonstruiranje svih projekcija iz 3D podataka u tzv. sintetsku ili S-mamografiju koja je komparabilna sa standardnom 2D mamografijom. (19)

3.3. Usporedba s digitalnom mamografijom

DBT snimke često se snimaju kao dodatak standardnim digitalnim mamogramima zbog jednostavnije usporedbe novih snimki s prijašnjim nalazima digitalnih mamografija. Kombinacija digitalne mamografije s tomosintezom pokazala je bolju osjetljivost i specifičnost za detekciju karcinoma nego sama mamografija. Dodatak tomosinteze konvencionalnoj digitalnoj mamografiji povećava stopu detekcije karcinoma (CDR) za 1,5 – 4,1 na 1000 pregleda, što zapravo znači otkrivanje otprilike 30% više karcinoma. (21,22)

Informacije u 3 dimenzije dobivene rekonstruiranjem pojedinih slojeva DBT snimke omogućuju bolju lokalizaciju lezije u usporedbi s 2D digitalnom mamografijom. Nepalpabilne lezije možemo lokalizirati pronalaženjem lezije na DBT snimci i korištenjem lokacije lezije u odnosu na DBT ravninu kada je bradavica u fokusu. Lokacija bradavice unutar rekonstruiranih slojeva dojke treba biti zabilježena kao prvi korak u triangulaciji lezije. Os bradavice često je ekscentrična, tj. nije točno u središtu dojke, stoga ni na rekonstruiranim slojevima dojke DBT-om bradavica često neće biti u centru. Kod većih dojki površinske lezije može biti teže lokalizirati jer su podložnije savijanju dojke kompresijskom pločicom, što je osobito važno kod lokaliziranja lezije na 2D snimkama. U nekim rekonstrukcijskim algoritmima dodatno se rekonstruiraju

slojevi dojke bliži kompresijskoj pločici da bi se kompenziralo promjene debljine dojke zbog savijanja. (23)

Retrospektivna studija Choi i sur. pokazala je da nema statistički značajne razlike u uočljivosti kalcifikacija na DBT snimkama s dodatkom sintetske mamografije u usporedbi s digitalnom mamografijom. (24) Kada su kalcifikacije vidljive na samo jednoj projekciji sintetske mamografije (CC ili MLO), a ne prikazuju se na drugoj, moguće je da je došlo do artefakta zbog pokreta tijekom snimanja. (25)

Tomosinteza nosi veću dijagnostičku točnost posebno kod arhitekturne distorzije parenhima, što je ujedno i najčešća zanemarena abnormalnost kod intervalnih karcinoma. (26) Studija Partyka i sur. pokazala je da u 73 % slučajeva arhitekturna distorzija detektirana tomosintezom na 2D mamografiji nije bila uočena. (27) Ako postoji sumnja na distorziju i na samo jednoj projekciji tomosinteze, preporučeno je napraviti UZV da bismo pobliže opisali nalaz. (28) Čak i ako UZV nalaz ne korelira s nalazom tomosinteze, a za arhitekturnu distorziju nema objašnjenja (npr. neka prijašnja trauma, biopsija), preporučeno je napraviti biopsiju pod nadzorom tomosinteze budući da ovaj nalaz povezujemo s relativno visokom vjerojatnosti malignosti (PPV oko 50%). (29) DBT-om otkrivena arhitekturna distorzija ima niži ishod maligniteta nego ona otkrivena 2D-mamografijom, ali i dalje dovoljno visok da svaka sumnja zahtijeva biopsiju. (30)

Rubovi benignih i malignih tvorbi bolje su prikazani tomosintezom nego digitalnom mamografijom. U slučajevima inkapsuliranih tvorbi koje sadrže masti, prikaz više detalja na DBT snimci često omogućava radiologu definitivno klasificirati tvorbu kao benignu (npr. lipomi, hamartomi, galaktocele, lipidne ciste) izbjegavajući nepotrebnu biopsiju ili obradu. (15) Međutim, ako mast vidljiva u tvorbi nije adekvatno analizirana, zloćudne tvorbe mogu biti pogrešno okarakterizirane kao benigne. Važno je dobro analizirati rubove i oblik tvorbe, kao i promjenu tijekom vremena. (31)

L. Zuley i sur. pokazali su da je tomosinteza značajno poboljšala dijagnostičku točnost za nekalcificirane lezije u usporedbi s dopunskim mamografskim prikazima te preporučaju uvođenje tomosinteze u svakodnevnu praksu za evaluaciju takvih lezija umjesto konvencionalnih dopunskih mamografskih prikaza. (32)

Tomosinteza u dijagnostičkom okruženju mijenja zastupljenost pojedinih BI-RADS kategorija u klasifikaciji nalaza. Raghu i sur. proveli su retrospektivno istraživanje i prikazali značajan porast udjela nalaza kategoriziranih kao BI-RADS 1 ili 2 te kontinuirano smanjenje udjela nalaza kategoriziranih kao BI-RADS 3. (33) Manji broj nalaza kategorije BI-RADS 3 koja podrazumijeva sekundarnu obradu znači i manje anksioznosti za pacijentice i uštedu financijskih troškova uz jednaku stopu detekcije karcinoma. Također su pokazali porast dijagnostičke sigurnosti radiologa u indiciranju biopsije (PPV se povećao sa 29.6% na 50%). (33)

Nedostatak tomosinteze je duže vrijeme snimanja i očitavanja nalaza u odnosu na digitalnu mamografiju, što svakako mora biti uzeto u obzir pri planiranju rada. Pri izradi financijskog plana također treba uzeti u obzir i višu cijenu DBT uređaja.

3.4. Tomosinteza kao metoda probira za karcinom dojke

Tijekom posljednjih godina provedeno je nekoliko prospektivnih i retrospektivnih studija koje su prikazale porast stope detekcije karcinoma (CDR) tijekom organiziranih probira za karcinom dojke kada se digitalnoj mamografiji doda tomosinteza. (15, 34-37) Veća dijagnostička točnost DBT-a potencijalno će smanjiti potrebu za ponovnim pozivima pacijentica radi dodatnih dijagnostičkih postupaka koji povećavaju neizvjesnost i zabrinutost pacijentica za 30–42%. (21)

Prospektivna studija provedena u Oslu (Norveška) kao dio norveškog nacionalnog programa ranog otkrivanja raka dojke usporedila je dvostruka očitavanja snimki digitalne mamografije (2D) i tomosinteze (3D) i pokazala porast CDR-a od 30% kada se klasičnom mamografskom pregledu doda i DBT snimanje. Također se smanjio postotak lažno pozitivnih nalaza. Relativno povećanje senzitivnosti mamografije uz tomosintezu u odnosu na samu mamografiju bilo je veće za invazivne nego za *in situ* karcinome. (34) Međutim, dodatni invazivni karcinomi otkriveni digitalnom tomosintezom najčešće su manji, nižeg gradusa i imaju povoljniju prognozu. Prospektivna studija STORM (Screening with Tomosynthesis or Standard Mammography) pokazala je 34% povećanje CDR-a u svim dobnim skupinama uz istovremeno smanjenje stope lažno pozitivnih ponovnih pozivanja od 17%. (35)

Retrospektivno istraživanje (Conant et al.) 5 uzastopnih godina probira digitalnom tomosintezom prikazalo je povoljne ishode koji su se održavali tijekom više godina i

krugova probira. Pregled dojki DBT-om bio je povezan s otkrivanjem većeg udjela karcinoma loše prognoze nego digitalna mamografija. (36)

Malmö studija (Lang i sur.) istražila je mogućnost snimanja samo jedne projekcije DBT-snimke (MLO) umjesto standardne dvije projekcije kako bi smanjili dozu zračenja tijekom standardnog probira. Pokazala je statistički značajno povećanje CDR za 43% uz jednu projekciju DBT-snimke u usporedbi s digitalnom mamografijom. Stopa ponovnog pozivanja pacijentica se također povećala, ali je i dalje bila niska. (37)

Kada pregledu tomosintezom u okviru probira dodamo sintetsku mamografiju umjesto snimanja klasične digitalne mamografije nema statistički značajne razlike u detekciji karcinoma, a doza zračenja smanjena je na pola. (38)

Zbog sukobljenih dokaza iz analitičkih studija ostaje nesigurno da li DBT u kombinaciji s digitalnom mamografijom ili sintetskom mamografijom smanjuje ili povećava stopu poziva na sekundarnu obradu u odnosu na samu digitalnu mamografiju. Kada razmatramo stopu poziva na sekundarnu obradu ovisno o tipu lezije, DBT je povezan s manjim postotkom reevalucija asimetrija i fokalnih asimetrija, najvjerojatnije zbog manjeg utjecaja superpozicije tkiva, ali i većim brojem ponovnih poziva na obradu masa i distorzija, zbog demaskiranja i benignih i malignih lezija DBT-om. (15)

L. Miglioretti i sur. utvrdili su kontinuirano poboljšanje, tj. smanjenje stope ponovnih poziva na sekundarnu obradu tijekom 2 godine od uvođenja tomosinteze kao metode probira u redovnu kliničku upotrebu, bez smanjenja stope detekcije karcinoma (CDR). (39)

Do sada nije jasno utvrđeno ima li bilo kakve razlike s obzirom na otkrivanje intervalnih karcinoma korištenjem kombinacije DBT s digitalnom ili sintetskom mamografijom u odnosu na samu digitalnu mamografiju.

Potencijalan nedostatak provođenja probira tomosintezom je povećanje doze zračenja, osobito ako DBT snimkama dodajemo i snimanje klasične digitalne mamografije. Prospektivne studije pokazuju povišenje stope ponovnih pozivanja na obradu, dok retrospektivne pokazuju sniženje. (15) Veća cijena takvih uređaja uz duže vrijeme trajanja pregleda i očitavanja snimki nisu zanemarivi nedostaci, pogotovo za nacionalne programe probira u siromašnijim zemljama gdje su ljudski i financijski resursi znatno ograničeni.

Revizija dokaza radne grupe IARC-a iz 2015. zaključila je da ima dovoljno dokaza o povećanju stope otkrivanja karcinoma kada pregledu digitalnom mamografijom tijekom organiziranog probira dodamo tomosintezu. Međutim, dokazi su ograničeni po pitanju lažno pozitivnih nalaza te ne postoji dovoljno dokaza o smanjenju stope intervalnih karcinoma i smanjenju smrtnosti od karcinoma dojke. (12)

Nadalje, u tijeku je nekoliko velikih randomiziranih pokusa za testiranje probira tomosintezom dojke, kao što su njemačko istraživanje TOSYMA, talijanska Proteus Donna i RE-Tomo, PROSPECTS u Ujedinjenom Kraljevstvu te TMIST u Sjedinjenim Državama i Kanadi. (40) Ukupno će u te studije biti uključeno otprilike pola milijuna žena. Tim ćemo naporima najvjerojatnije uskoro dobiti konačne odgovore.

U kontekstu organiziranog screening programa za asimptomatske žene prosječnog rizika za karcinom dojke, ECIBC (European Commission Initiative on Breast Cancer) smjernice za 2020. godinu preporučuju korištenje digitalne tomosinteze dojki ili digitalne mamografije. Ne preporučuje se istovremeno korištenje digitalne tomosinteze i digitalne mamografije. Ove smjernice odnose se na dobnu skupinu žena od 50 do 69 godina za koju su preporučeni preventivni pregledi svake 2 godine. Preporuke su donesene uzimanjem u obzir korist od povećanja detekcije karcinoma i rizik zračenja, koji je za kombinaciju DBT + digitalna mamografija duplo veći u usporedbi sa samo jednom metodom snimanja. (41)

Europsko društvo za slikovnu dijagnostiku dojke (*The European Society of Breast Imaging* - EUSOBI) preporučilo je da pacijentice dobivaju informacije o potencijalnim prednostima tomosinteze poput povećane stope otkrivanja karcinoma i smanjenoj stopi ponovnih poziva na obradu, kao i informacije o skromnom povećanju doze zračenja. (9)

3.5. Prednosti i nedostaci sintetske mamografije

Sintetska mamografija ili S-mamografija zapravo je dvodimenzionalni prikaz podataka dobivenih tomosintezom. Algoritam specifičan za pojedini DBT uređaj koristi filtre, tj. metode procesuiranja slike koje primjenjuju složene matematičke operacije s vrijednostima piksela slike, te omogućuje naglašavanje određenih karakteristika. Prepoznaje regije koje sadrže kalcifikacijama ili lezijama slične karakteristike te pojačava njihov kontrast naspram normalnog fibroglandularnog ili masnog tkiva s

ciljem lakše detekcije tih promjena. Međutim, važno je razumjeti da ponekad i nepatološke promjene mogu biti naglašene. (20)

Najveća prednost sintetske mamografije je smanjenje doze zračenja jer nije potrebno snimati dodatne digitalne mamograme uz DBT snimke. Također, omogućuje uštedu vremena i obradu većeg broja pacijenata u određenom vremenskom roku. Pacijentice moraju provesti manje vremena u neugodnom položaju kompresije dojki što povećava i njihovo zadovoljstvo, a smanjuje se i šansa artefakta zbog pomicanja pacijentice. Prednost je i pojačana uočljivost kalcifikacija, kao i pojačana definicija spikuliranih rubova i bolja vizualizacija arhitekturne distorzije. S druge strane, najčešći artefakti S-mamografije su zamućenje supkutanog tkiva, gubitak rezolucije kože, smanjena rezolucija u aksilama na MLO-projeksijama, pseudokalcifikacije i artefakti stranih tijela. Zamućenje supkutanog tkiva nazivamo i „artefaktom svijetle vrpce“. (20) Smatra se da nastaje zbog manjka informacija s ruba dojke zbog prirodne zakrivljenosti dojke. Gubitak rezolucije kože naziva se još i „artefaktom spaljene kože“. (20) Nastaje najčešće kod gustih ili debljih dojki jer je potrebna veća doza zračenja za prikaz takvih dojki što može uzrokovati zasićenje detektora u području linije kože. Smanjen kontrast i rezolucija u aksili nastaje zbog pektoralnog mišića koji je građen od homogenog mekog tkiva. Pseudokalcifikacije mogu nastati zbog naglašavanja hiperintenzivnih područja koja su nastala zbog superpozicije tkiva. Uvijek je uputno vratiti se i pregledati originalne DBT snimke na kojima se pseudokalcifikacije neće vidjeti. Artefakti stranih tijela nastaju zbog velike gustoće metala koja uzrokuje nastanak sjena i smanjenje kontrastne rezolucije u okolnom tkivu. Strana tijela ponekad su potrebna za markaciju nepalpabilnih lezija. Međutim, već su komercijalno dostupni posebni markeri za označavanje lezija na DBT snimkama. (20)

U svakom slučaju, postoji motivacija za uključivanje dvodimenzionalnih prikaza (sintetska ili digitalna mamografija) uz DBT snimke radi lakše usporedbe s prijašnjim nalazima za procjenu promjena u vremenu, ali i da bi se olakšala vizualizacija mikrocalcifikacija. (16) Potrebna su daljnja istraživanja koja bi omogućila sigurno uvođenje sintetske mamografije u kliničku praksu i daljnji razvoj softvera korištenog za stvaranje 2D snimki. (20) Stjecanje iskustva radiologa u očitavanju snimki sintetske mamografije omogućit će također bolju osjetljivost i specifičnost nalaza.

3.6. Biopsija vođena tomosintezom

Svaki suspektan nalaz nakon primjene slikovnih metoda treba citološki ili histološki procijeniti. To možemo postići korištenjem citološke punkcije (*fine-needle aspiration cytology* - FNAC), širokoiglene (14G) *core* biopsije (CB) ili vakuumski asistirane biopsije (*vacuum assisted core biopsy* - VACB) pod nadzorom slikovnih metoda. Otvorena kirurška biopsija najskuplja je i najinvazivnija metoda. (1, 6)

Stereotaksijska biopsija je biopsija pod nadzorom mamografije. Koristi se za bioptiranje mamografski otkrivenih lezija (npr. DCIS) koje nisu vidljive ultrazvukom. Na 2D mamografiji vidljiv je položaj lezije u horizontalnom i vertikalnom smjeru. Da bi dobili informaciju o njenoj dubini potrebno je snimiti dvije dodatne projekcije pod kutom od +15 i -15 stupnjeva od središnje linije. Zatim metodom triangulacije izračunamo dubinu. (42, 43)

Uvođenjem tomosinteze u kliničku praksu otvorila se i mogućnost biopsije pod nadzorom tomosinteze. Budući da nam DBT daje podatke o 3 dimenzije, nije potrebno snimati dodatne projekcije. Također je moguće vizualizirati i bioptirati lezije koje nisu vidljive na digitalnoj mamografiji (npr. arhitekturne distorzije ili mekotkivne tvorbe). Sam postupak biopsije traje otprilike polovicu vremena potrebnog za stereotaksijsku biopsiju, a i prosječna doza zračenja je niža. (43, 44)

Zahvat je moguće izvesti u sjedećem ili ležećem položaju. Izbor položaja ovisi o odabranom pristupu na promjenu. Sjedeći položaj najčešće se rabi za kraniokaudalni pristup, dok se u ležećem položaju izvodi lateromedijalni i mediolateralni pristup. U zadnje vrijeme, postali su dostupni ležajevi za izvođenje biopsije pod kontrolom tomosinteze na kojima bolesnica leži na trbuhu, a zahvat se obavlja „ispod stola“. Glavna prednost takvih ležajeva u odnosu prema stolcu s naslonjačem je udobniji položaj za pacijenticu i manja anksioznost, jer pacijentica ne gleda izravno biopsijski postupak i uvođenje igle u dojku. Također, manja je mogućnost vazovagalne reakcije ili pomicanja pacijentice. (45)

Biopsija dojke vođena tomosintezom relativno je kratko u kliničkoj primjeni, stoga još ne postoji dovoljan broj studija koje uspoređuju rezultate njezina provođenja s rezultatima stereotaksijske biopsije. Međutim, dosadašnji rezultati uglavnom pokazuju prednost oslikavanja DBT-om, posebno kod nekalcificiranih lezija kao što su

arhitekturne distorzije, asimetrije i tvorbe. (43-46) Pokazuje se i veća stopa nesklada radiološkog i patološkog nalaza kod biopsija vođenih DBT-om u usporedbi sa stereotaksijskim biopsijama. (46) Neki autori navode problem biopsije finih kalcifikata koji mogu biti teško vidljivi DBT-om. (47) Ipak, zbog jednostavnosti i lakoće izvođenja, može se očekivati da će biopsija vođena tomosintezom u budućnosti potpuno zamijeniti stereotaksijsku biopsiju.

3.7. Prednosti tomosinteze kod gustih dojki

Točnost mamografije osobito je niska kad je riječ o vrlo gustim dojka. Gustoća tkiva dojke ovisi o sadržaju žljezdanog tkiva.

Tablica 5. Prema ACR BI-RADS atlasu razlikujemo 4 kategorije gustoće tkiva dojke. (8)

Kategorija	Gustoća tkiva dojke
ACR A	dojka gotovo potpuno građena od masnoga tkiva
ACR B	postoje zone fibroglandularnog tkiva, ali veći dio dojke nije gust
ACR C	dojke su heterogeno guste, manje nekalcificirane lezije su teško uočljive na mamogramima
ACR D	dojke su izrazito guste što smanjuje osjetljivost mamografije

Niska osjetljivost mamografije kod gustih dojki uzrokovana je „*maskirajućim efektom*“ preklapajućeg parenhima, a **niska specifičnost** „*sumirajućim efektom*“ normalnog parenhima koji može simulirati leziju. (48) Gusto tkivo dojke povezano je s dvostruko većim rizikom lažno pozitivnog nalaza mamografije, što rezultira nepotrebnim ponovnim pozivima na sekundarnu obradu i povećanim psihološkim opterećenjem pacijentica. (48)

Iako studije pokazuju porast CDR-a pri probiru DBT-om neovisno o gustoći dojki, najveći porast CDR-a postignut je kod pacijentica čija gustoća dojki je pripadala kategorijama ACR B i C. (49, 50) Sustavni pregled i metaanaliza 16 studija Phi i sur. (uključujući 5 dijagnostičkih i 11 screening studija) (51) usporedili su ishode snimanja DBT-om (s ili bez digitalne mamografije) sa samom digitalnom mamografijom pacijentica s gustim dojka. Zaključili su da je CDR bio značajno veći kod pregleda tomosintezom za žene heterogenih i vrlo gustih dojki. (51) Također su prikazali da je

stopa poziva na dodatnu obradu bila značajno niža kod žena pregledanih DBT-om i digitalnom mamografijom u usporedbi sa samom digitalnom mamografijom u retrospektivnim studijama. (51) Ipak, potrebno je provesti još istraživanja da bismo s većom razinom sigurnosti mogli preporučiti tomosintezu svim ženama s gustim dojkama.

3.8. Umjetna inteligencija

Računalno-potpomognuto dijagnosticiranje (computer-aided diagnosis – CAD) za mamografiju počelo se razvijati još krajem 60-ih godina prošlog stoljeća. CAD sustave možemo podijeliti u dvije grupe: računalno-potpomognuti sustavi detekcije (computer-aided detection systems) i računalno-potpomognuti sustavi dijagnosticiranja (computer-aided diagnosis systems). Prvi se fokusiraju na detekciju i lokalizaciju lezije, dok drugi procjenjuju vjerojatnost da je uočena abnormalnost uistinu patološka. CAD programi označavaju područja povećane gustoće i mikrokalcifikacije. Njihovim korištenjem povećala se stopa detekcije lezija, ali pod cijenu niže specifičnosti. Iako su rani rezultati bili obećavajući, zbog velikog broja lažno pozitivnih nalaza i posljedičnih negativnih biopsija, njihova klinička važnost ostala je upitna. (52)

Većina dostupnih CAD sustava obavlja, u osnovi, dva odvojena zadatka. Prvo otkrivaju potencijalne lezije koje se ističu od normalnog fibroglandularnog tkiva. Drugi zadatak im je smanjenje broja lažno pozitivnih nalaza klasificiranjem potencijalnih lezija i uklanjanjem očito lažno pozitivnih nalaza s popisa potencijalnih lezija. Za obavljanje ovog zadatka klasični CAD sustavi ovise o značajkama dizajniranim od strane čovjeka. (52)

Duboko učenje (engl. deep learning) je metoda strojnog učenja koja uključuje proučavanje neuralnih mreža koje se sastoje od mnogo slojeva. Modeli dubokog učenja pokazuju se uspješnima u ocjenjivanju mamograma. *Digital Mammography Dialogue for Reverse Engineering Assessments and Methods (DREAM) Challenge* održavao se od studenog 2016. do svibnja 2017. Timovi su se natjecali u razvoju modela strojnog učenja za klasifikaciju mamograma u sklopu probira na temelju prisutnosti karcinoma. Svaki tim koristio je isti skup podataka (640 000 mamograma). Najuspješniji timovi postigli su osjetljivost od 87% koristeći modele dubokog učenja, što je usporedivo s osjetljivošću očitavanja radiologa od 88%. (53)

DBT snimke snimljene različitim DBT uređajima razlikuju se po kutnom rasponu, načinu stvaranja slike i tehnici rekonstrukcije. Stoga, mogu postojati razlike u izgledu normalnog parenhima dojke na snimkama snimljenim uređajima različitih proizvođača, što stvara tehničku prepreku za algoritam dubokog učenja koji bi trebao jednako dobro funkcionirati s uređajima različitih proizvođača. Skupovi podataka dostupni za strojno učenje analize DBT snimki puno su manji nego oni dostupni za učenje mamografije. Adaptacijom mreža naučenih za prepoznavanje uzoraka slike na mamografiji moguće je prenijeti te uzorke na analizu DBT snimki. Povećanjem dostupnosti skupova podataka algoritmi će se poboljšati i postati nezamjenjivi u očitavanju DBT nalaza jer je potencijalna ušteda vremena za poboljšanje efikasnosti rada radiologa puno veća nego kod digitalne mamografije. Vrijeme potrebno za očitavanje nalaza tomosinteze u prosjeku je duplo duže nego vrijeme potrebno za očitavanje nalaza digitalne mamografije. (52)

Modeli dubokog učenja mogli bi poboljšati kvalitetu rekonstrukcije slike. Sintetski mamogrami stvarat će se iz DBT podataka korištenjem modela dubokog učenja. To otvara mogućnosti stvaranja posebnih sintetičkih mamograma sa zadatkom npr. poboljšane uočljivosti kalcifikacija. Uz to, algoritmi dubokog učenja moći će ukloniti normalno fibroglandularno tkivo iz složenih slika da bi „vidjeli kroz“ gusto tkivo dojke. (52)

Radiomika je pojam koji opisuje konverziju radioloških snimki u strojno obradive podatke putem digitalnog dekodiranja radioloških slika u kvantitativne značajke. Slika patološke promjene odvoji se od pozadine i zatim se različite značajke te promjene (npr. svjetlina, oblik, veličina) pretvore u kvantitativne podatke. Cilj toga je dobiti dovoljno velike skupove podataka o različitim značajkama tumora koji bi onda mogli biti iskorišteni za prepoznavanje uzoraka modelima dubokog učenja. To bi omogućilo klasificiranje karcinoma dojke prema radiološkom fenotipu, što bi moglo biti iskorišteno za bolje planiranje liječenja i preciznije određivanje prognoze bolesti. (52)

Potencijalan nedostatak trenutno korištenih neuralnih mreža je to što ocjenjuju samo trenutni nalaz, dok radiolog uzima u obzir i prijašnje nalaze i promjenu u vremenu. Prijašnji mamogrami i snimke stvorene drugim modalitetima snimanja mogli bi biti iskorišteni za poboljšanje kvalitete predviđanja neuralnih mreža. Također, druge osobine pacijentica i njihova anamneza mogle bi biti integrirane u model neuralnih

mreža. Umjetna inteligencija mogla bi omogućiti visoko personaliziranu terapiju na temelju podataka o tumoru dobivenih radiomikom i modelima dubokog učenja. Još uvijek nema dovoljno podataka o učinku i kliničkim ishodima kod primjene umjetne inteligencije, ali to je svakako područje vrijedno istraživanja s velikim mogućnostima napretka. Dakle, utjecaj umjetne inteligencije na očitavanje nalaza digitalne mamografije i tomosinteze u budućnosti će vjerojatno biti značajan, pogotovo u sklopu organiziranih probira. (52)

3.9. Budućnost digitalne tomosinteze

Pri napuštanju metode klasične 2D digitalne mamografije i prijelazu na DBT trebalo bi uzeti u obzir ekonomske i logističke čimbenike, kao što je povećanje vremena tumačenja nalaza i ekonomičnost. Na razini institucije trebalo bi provjeriti kompatibilnost DBT-a s postojećim načinom arhiviranja nalaza i računalnim sustavima, kao i radnom stanicom koja se koristi za interpretaciju nalaza. (16)

U tijeku su istraživanja za razvoj DBT uređaja nove generacije s povećanim kutnim rasponima snimanja i kraćim vremenom snimanja koji će omogućiti bolju prostornu rezoluciju slika i bolju uočljivost lezija. (54) Istražuje se i primjena kontrasta pri snimanju DBT-om što bi mogla biti alternativa magnetnoj rezonanciji za neke pacijentice. (55)

Razvojem umjetne inteligencije otvara se mogućnost velikog napretka u klasificiranju nalaza. Neuralne mreže mogu naučiti milijune nalaza u samo nekoliko dana, što je radiologu nemoguće. Prema tome, u budućnosti bi mogle biti korištene kao alat za otkrivanje znanja, kada se poboljša njihova mogućnost da nam objasne svoja predviđanja. (52)

ZAKLJUČAK

Digitalna tomosinteza je metoda oslikavanja dojki koja koristi rendgensko zračenje niske energije. Za razliku od konvencionalne digitalne mamografije, omogućuje nam analizu tkiva u tri ravnine, što poboljšava uočljivost lezija zbog izbjegnute superpozicije tkiva. To je posebno važno kod gustih dojki zbog „maskirajućeg efekta“ preklapajućeg parenhima. Dodatak tomosinteze digitalnoj mamografiji značajno povećava stopu detekcije karcinoma dojke i smanjuje broj lažno pozitivnih nalaza. Međutim, dodatkom tomosinteze digitalnoj mamografiji udvostručuje se i doza zračenja. Stoga je razvijena sintetska mamografija koja stvara dvodimenzionalnu sliku iz podataka dobivenih tomosintezom. Putem kompjuterskih algoritama moguće je poboljšati uočljivost lezija. Računalno-potpomognuto dijagnosticiranje u budućnosti će osigurati uštedu vremena radiologa boljim klasificiranjem nalaza, ali i potencijalno omogućiti otkrivanje novih spoznaja te klasifikaciju karcinoma dojke prema radiološkom fenotipu. Nadalje, tomosinteza značajno olakšava izvođenje biopsije promjena u dojci. Također, nosi veću dijagnostičku točnost, posebno kod nekalcificiranih i nepalpabilnih promjena u dojci. Dosadašnja iskustva korištenja tomosinteze za probir karcinoma dojke djeluju ohrabrujuće, stoga se može očekivati da će u skoroj budućnosti digitalna tomosinteza predstavljati metodu izbora za probir karcinoma dojke.

ZAHVALE

Hvala mojoj mentorici doc. dr. sc. Gordani Ivanac na pomoći i strpljenju tijekom izrade ovog diplomskog rada, ali i tijekom mog studiranja, uvijek je bila brzo dostupna i srdačna. Zahvaljujem se i svom osoblju Kliničkog zavoda za dijagnostičku i intervencijsku radiologiju KB Dubrava na podršci i trudu da mi prenesu znanje.

Hvala mojoj obitelji i prijateljima na beskrajnoj podršci tijekom 6 godina studiranja, uz vas je sve bilo lakše i ljepše.

LITERATURA

1. Grant LA, Griffin N. Grainger & Allison's Diagnostic Radiology Essentials: Women's Imaging. 2. izd. London: Elsevier; 2019. str. 676-689.
2. Jalšovec D. Sustavna i topografska anatomija čovjeka: Regije prsnoga koša. Zagreb: Školska knjiga; 2005. str. 379.
3. Cross SS. Underwood's Pathology. 7. izd. London: Elsevier; 2019. str. 416-437.
4. Šekerija M, Bubanović Lj, Novak P, Veltruski J, Glibo M, Stavinoha M, i sur. Incidencija raka u Hrvatskoj 2017. Zagreb: Hrvatski zavod za javno zdravstvo; 2020. [Internet] [pristupljeno 11.06.2020.] Dostupno na: <https://www.hzjz.hr/wp-content/uploads/2017/01/Bilten-2017-final.pdf>
5. Herring W. Learning Radiology: Recognizing the Basics. 4. izd. Philadelphia: Elsevier; 2020. str. 355-368.
6. Brkljačić B, Brnić Z, Grgurević-Dujmić E, Jurković S, Kovačević J, Martić K, i sur. Hrvatske smjernice za osiguranje kvalitete probira i dijagnostike raka dojke. Zagreb: Hrvatski zavod za javno zdravstvo; 2017.
7. Damjanov I, Seiwerth S, Jukić S, Nola M. Patologija. 4. izd. Zagreb: Medicinska naklada; 2014. str. 639-657.
8. D'Orsi CJ, Sickles EA, Mendelson EB, Morris EA, i sur. ACR BI-RADS® Atlas, Breast Imaging Reporting and Data System. 5. izd. Reston: VA, American College of Radiology; 2013.
9. Sardanelli F, Fallenberg EM, Clauser P, Trimboli RM, Camps-Herrero J, Helbich TH, i sur. Mammography: an update of the EUSOBI recommendations on information for women. Insights Imaging. 2017; 8(1):11–18.
10. Balleyguier C, Canale S, Ben Hassen W, Vielh P, Bayou EH, Mathieu MC, i sur. Breast elasticity: principles, technique, results: an update and overview of commercially available software. Eur J Radiol. 2013; 82(3):427-34.

11. Barr RG. The Role of Sonoelastography in Breast Lesions. *Semin Ultrasound CT MR*. 2018; 39(1):98-105.
12. Lauby-Secretan B, Scoccianti C, Loomis D, Benbrahim-Tallaa L, Bouvard V, Bianchini F, i sur. Breast-Cancer Screening – Viewpoint of the IARC Working Group. *N Engl J Med*. 2015; 372(24):2353-2358.
13. Hrvatski zavod za javno zdravstvo. Nacionalni program ranog otkrivanja raka dojke. [Internet] [ažurirano: 28. 09. 2018.; pristupljeno: 25.05.2020.] Dostupno na: <https://www.hzjz.hr/aktualnosti/nacionalni-program-ranog-otkrivanja-raka-dojke/>
14. Niklason LT, Christian BT, Niklason LE, Kopans DB, Castleberry DE, Opsahl-Ong BH, i sur. Digital Tomosynthesis in Breast Imaging. *Radiology*. 1997; 205(2):399-406.
15. Chong A, Weinstein SP, McDonald ES, Conant EF. Digital Breast Tomosynthesis: Concepts and Clinical Practice. *Radiology*. 2019; 292:1–14.
16. Vedantham S, Karellas A, Vijayaraghavan GR, Kopans DB, Digital Breast Tomosynthesis: State of the Art. *Radiology*. 2015; 277(3):663–684.
17. Kiarashi N, Samei E. Digital breast tomosynthesis: a concise overview. *Imaging in Medicine* [Internet] 2013; 5(5) [pristupljeno 20.05.2020.] Dostupno na: <https://www.openaccessjournals.com/articles/digital-breast-tomosynthesis-a-concise-overview.html>
18. Perry N, Broeders M, de Wolf C, Törnberg S, Holland R, von Karsa L. ur. Prijevod europskih smjernica za osiguranje kvalitete probira i dijagnostike raka dojke. 4. izd. Zagreb: Hrvatski zavod za javno zdravstvo; 2015.
19. Žužić S, Valković Zujčić P, Miletić D, Tkalčić L, Diklić A, Šegota D. Usporedba doznih parametara digitalne sintetske mamografije s tomosintezom i standardne mamografije. *Medicina fluminensis*. 2019; 55(4):361-369.
20. Ratanaprasatporn L, Chikarmane SA, Giess CS. Strengths and Weaknesses of Synthetic Mammography in Screening. *RadioGraphics*

[Internet] 2017; 37:1913–1927. [pristupljeno 05.06.2020.] Dostupno na: <https://doi.org/10.1148/rg.2017170032>

21. Conant EF, Beaber EF, Sprague BL, Herschorn SD, Weaver DL, Onega T, i sur. Breast cancer screening using tomosynthesis in combination with digital mammography compared to digital mammography alone: a cohort study within the PROSPR consortium. *Breast Cancer Res Treat.* 2016; 156(1):109–116.
22. Pattacini P, Nitrosi A, Giorgi Rossi P, Iotti V, Ginocchi V, Ravaioliet S, i sur. Digital mammography versus digital mammography plus tomosynthesis for breast cancer screening: the Reggio Emilia Tomosynthesis Randomized Trial. *Radiology.* 2018; 288(2):375–385.
23. Friedewald SM, Young VA, Gupta D. Lesion localization using the scroll bar on tomosynthesis: why doesn't it always work? *Clin Imaging.* 2018; 47:57–64.
24. Choi JS, Han BK, Ko EY, Kim GR, Ko ES, Park KW. Comparison of synthetic and digital mammography with digital breast tomosynthesis or alone for the detection and classification of microcalcifications. *Eur Radiol.* 2019; 29(1):319–329.
25. Zuckerman SP, Maidment ADA, Weinstein SP, McDonald ES, Conant EF. Imaging with synthesized 2D mammography: differences, advantages, and pitfalls compared with digital mammography. *AJR Am J Roentgenol.* 2017; 209(1):222–229.
26. Burrell HC, Sibbering DM, Wilson AR, Pinder SE, Evans AJ, Yeoman LJ, i sur. Screening interval breast cancers: mammographic features and prognosis factors. *Radiology.* 1996; 199(3):811–817.
27. Partyka L, Lourenco AP, Mainiero MB. Detection of mammographically occult architectural distortion on digital breast tomosynthesis screening: initial clinical experience. *AJR Am J Roentgenol.* 2014; 203(1):216–222.
28. Andersson I, Ikeda DM, Zackrisson S, Ruschin M, Svahn T, Timberg P, i sur. Breast tomosynthesis and digital mammography: a comparison of breast

- cancer visibility and BIRADS classification in a population of cancers with subtle mammographic findings. *Eur Radiol.* 2008; 18(12):2817–2825.
29. Lourenco AP, Barry-Brooks M, Baird GL, Tuttle A, Mainiero MB. Changes in recall type and patient treatment following implementation of screening digital breast tomosynthesis. *Radiology.* 2015; 274(2):337–342.
30. Alshafeiy TI, Nguyen JV, Rochman CM, Nicholson BT, Patrie JT, Harvey JA. Outcome of Architectural Distortion Detected Only at Breast Tomosynthesis versus 2D Mammography. *Radiology.* 2018; 288(1):38–46.
31. Freer PE, Wang JL, Rafferty EA. Digital Breast Tomosynthesis in the Analysis of Fat-containing Lesions. *RadioGraphics.* 2014; 34:343–358.
32. Zuley ML, Bandos AI, Ganott MA, Sumkin JH, Kelly AE, Catullo VJ, i sur. Digital Breast Tomosynthesis versus Supplemental Diagnostic Mammographic Views for Evaluation of Noncalcified Breast Lesions. *Radiology.* 2013; 266(1):89-95.
33. Raghu M, Durand MA, Andrejeva L, Goehler A, Michalski MH, Geisel JL, i sur. Tomosynthesis in the Diagnostic Setting: Changing Rates of BI-RADS Final Assessment Over Time. *Radiology.* 2016; 281(1):54-61.
34. Skaane P, Bandos AI, Gullien R, Eben EB, Ekseth U, Haakenaasen U, i sur. Prospective trial comparing full-field digital mammography (FFDM) versus combined FFDM and tomosynthesis in a population-based screening programme using independent double reading with arbitration. *Eur Radiol.* 2013; 23(8):2061-71.
35. Ciatto S, Houssami N, Bernardi D, Caumo F, Pellegrini M, Brunelli S, i sur. Integration of 3D digital mammography with tomosynthesis for population breast-cancer screening (STORM): a prospective comparison study. *Lancet Oncol.* 2013; 14(7):583–589.
36. Conant EF, Zuckerman SP, McDonald ES, Weinstein SP, Korhonen KE, Birnbaum JA, i sur. Five Consecutive Years of Screening with Digital Breast Tomosynthesis: Outcomes by Screening Year and Round. *Radiology.* 2020; 295(2):285-293.

37. Lång K, Andersson I, Rosso A, Tingberg A, Timberg P, Zackrisson S. Performance of one-view breast tomosynthesis as a stand-alone breast cancer screening modality: results from the Malmö Breast Tomosynthesis Screening Trial, a population-based study. *Eur Radiol*. 2016; 26(1):184-90.
38. Zukerman SP, Conant EF, Keller BM, Maidment ADA, Barufaldi B, Weinstein SP, i sur. Implementation of Synthesized Two-dimensional Mammography in a Population-based Digital Breast Tomosynthesis Screening Program. *Radiology* [Internet] 2016; 281(3):730-736. Dostupno na: <https://pubs.rsna.org/doi/full/10.1148/radiol.2016160366> [pristupljeno: 07.06.2020.]
39. Miglioretti DL, Abraham L, Lee CI, Buist DSM, Herschorn SD, Sprague BL, i sur. Digital Breast Tomosynthesis: Radiologist Learning Curve. *Radiology*. 2019; 291:34–42.
40. Lång K. The Coming of Age of Breast Tomosynthesis in Screening. *Radiology*. 2019; 291(1):31–33.
41. European Commission Initiative on Breast Cancer. European breast cancer guidelines. [Internet] [ažurirano 28.05.2020.; pristupljeno 10.06.2020.] Dostupno na: <https://healthcare-quality.jrc.ec.europa.eu/european-breast-cancer-guidelines/dense-breast>
42. Dershaw DD, Liberman L. Stereotactic breast biopsy: indications and results. *Oncology*. 1998; 12(6):907–16.
43. Jonna AR, Sam KQ, Huynh PT. Stereotactic breast biopsies: An update in the era of digital tomosynthesis. *Appl Radiol*. 2018; 47(9):17–20.
44. Bahl M, Maunglay M, D'Alessandro HA, Lehman CD. Comparison of Upright Digital Breast Tomosynthesis-guided Versus Prone Stereotactic Vacuum-assisted Breast Biopsy. *Radiology*. 2019; 290(2):298–304.
45. Samaržija K, Kolar I, Jurjević Z. Biopsija dojke vođena tomosintezom. *Liječ Vjesn*. 2019; 141:352–360.

46. Rochat CJ, Baird GL, Lourenco AP. Digital Mammography Stereotactic Biopsy versus Digital Breast Tomosynthesis–guided Biopsy: Differences in Biopsy Targets, Pathologic Results, and Discordance Rates. *Radiology*. 2020; 294(3):518-527.
47. Horvat JV, Keating DM, Rodrigues Duarte H, Morris EA, Mango VL. Calcifications at Digital Breast Tomosynthesis: Imaging Features and Biopsy Techniques. *Radiographics*. 2019; 39(2):307–18.
48. Fuchsjäger MH, Adelsmayr G. Can Digital Breast Tomosynthesis Solve the Challenge of Dense Breast Parenchyma? *Radiology* 2019; 293(1):69-71.
49. Bernardi D, Macaskill P, Pellegrini M, Valentini M, Fantò C, Ostilloet L, i sur. Breast cancer screening with tomosynthesis (3D mammography) with acquired or synthetic 2D mammography compared with 2D mammography alone (STORM-2): a population-based prospective study. *Lancet Oncol*. 2016; 17(8):1105–1113.
50. Houssami N, Lång K, Bernardi D, Tagliafico A, Zackrisson S, Skaane P. Digital breast tomosynthesis (3D-mammography) screening: a pictorial review of screen-detected cancers and false recalls attributed to tomosynthesis in prospective screening trials. *Breast*. 2016; 26:119–134.
51. Phi XA, Tagliafico A, Houssami N, Greuter MJW, de Bock GH. Digital breast tomosynthesis for breast cancer screening and diagnosis in women with dense breasts: a systematic review and meta-analysis. *BMC Cancer*. 2018; 18(1):380.
52. Geras KJ, Mann RM, Moy L. Artificial Intelligence for Mammography and Digital Breast Tomosynthesis: Current Concepts and Future Perspectives. *Radiology*. 2019; 293(2):246-259.
53. Sage Bionetworks. The Digital Mammography DREAM Challenge. [Internet] [ažurirano: 20.03.2018.; pristupljeno 10.06.2020.] Dostupno na: <https://www.synapse.org/#!/Synapse:syn4224222/wiki/401743>

54. Calliste J, Wu G, Laganis PE, Spronk D, Jafari H, Olson K, i sur. Second generation stationary digital breast tomosynthesis system with faster scan time and wider angular span. *Med Phys*. 2017; 44(9):4482–4495.
55. Chou CP, Lewin JM, Chiang CL, Hung BH, Yang TL, Huang JS, i sur. Clinical evaluation of contrast-enhanced digital mammography and contrast enhanced tomosynthesis: comparison to contrast-enhanced breast MRI. *Eur J Radiol*. 2015; 84(12):2501–2508.

ŽIVOTOPIS

Rođena sam 3. prosinca 1995. godine u Našicama. 2014. godine maturirala sam u III. gimnaziji Osijek (smjer prirodoslovno-matematička). Iste godine upisala sam Medicinski fakultet Sveučilišta u Zagrebu. Trenutno sam redovna studentica šeste godine. Za vrijeme studija bila sam osnivačica i članica Vijeća Studentske sekcije za onkologiju i imunologiju. Također sam osnivačica i aktivna članica Vijeća Studentske sekcije za radiologiju. Obavljala sam dužnost demonstratora na Katedri za histologiju i embriologiju i na Klinici za pedijatriju KBC-a Zagreb. Tečno govorim engleski jezik, a znam i osnove njemačkog jezika.