

# Ekstrahepatalne manifestacije kroničnog hepatitisa C

---

**Grabant, Filip**

**Master's thesis / Diplomski rad**

**2020**

*Degree Grantor / Ustanova koja je dodijelila akademski / stručni stupanj:* **University of Zagreb, School of Medicine / Sveučilište u Zagrebu, Medicinski fakultet**

*Permanent link / Trajna poveznica:* <https://um.nsk.hr/um:nbn:hr:105:273561>

*Rights / Prava:* [In copyright](#)/[Zaštićeno autorskim pravom.](#)

*Download date / Datum preuzimanja:* **2024-12-21**



*Repository / Repozitorij:*

[Dr Med - University of Zagreb School of Medicine Digital Repository](#)



**SVEUČILIŠTE U ZAGREBU  
MEDICINSKI FAKULTET**

**Filip Grabant**

**Ekstrahepatalne manifestacije  
kroničnog hepatitisa C**

**Diplomski rad**



**Zagreb, 2020.**

**SVEUČILIŠTE U ZAGREBU  
MEDICINSKI FAKULTET**

**Filip Grabant**

**Ekstrahepatalne manifestacije  
kroničnog hepatitisa C**

**Diplomski rad**



**Zagreb, 2020.**

Ovaj diplomski rad izrađen je na Zavodu za gastroenterologiju i hepatologiju Klinike za unutarnje bolesti Kliničkog bolničkog centra Sestre milosrdnice Medicinskog fakulteta Sveučilišta u Zagrebu pod vodstvom doc. dr. sc. Lucije Virović Jukić i predan je na ocjenu u akademskoj godini 2019./2020.

## POPIS KRATICA

**ANA** – antinuklearna protutijela

**B-NHL** – B-stanični non-Hodgkin limfom

**CHC** – kronični hepatitis C

**CVI** – cerebrovaskularni inzult

**DAA** – lijekovi s izravnim djelovanjem na virus hepatitisa C; (engl. *direct-acting antiviral agents*)

**EHM** – ekstrahepatalne manifestacije

**HCC** – hepatocelularni karcinom

**HCV** – virus hepatitisa C

**IFN** - interferon

**Ig** - imunoglobulin

**IM** – infarkt miokarda

**IR** – inzulinska rezistencija

**LKM** – protutijelo na mikrosome jetre/ bubrega (engl. *liver-kidney microsomal antibody*)

**LP** – lichen planus

**MC** – esencijalna miješana krioglobulinemija (engl. *mixed cryoglobulinaemia*)

**MN** – membranska nefropatija

**MPGN** – membranoproliferativni glomerulonefritis

**PCT** – porphyria cutanea tarda

**RBV** - ribavirin

**RF** – reumatoidni faktor

**RNA** – ribonukleinska kiselina

**SMA** – protutijelo na glatke mišiće (engl. *smooth muscle antibody*)

**SVR** – trajni virološki odgovor (engl. *sustained viral response*)

**T2DM** – tip 2 šećerne bolesti

**TSH** – tireoidni stimulirajući hormon

**URO-D** – uroporfirinogen dekarboksilaza

# SADRŽAJ

SAŽETAK

SUMMARY

1. UVOD .....	1
1.1. Virus hepatitisa C .....	1
1.2. Ekstrahepatalne manifestacije .....	2
1.2.1. Patofiziologija .....	4
1.2.2. Klinički pristup bolesniku .....	6
1.2.3. Liječenje .....	7
2. LIMFOPROLIFERATIVNE MANIFESTACIJE .....	8
2.1. Esencijalna miješana krioglobulinemija .....	8
2.2. B-stanični non-Hodgkin limfom .....	11
2.3. Monoklonska gamapatija .....	12
3. KOŽNE MANIFESTACIJE .....	13
3.1. Porphyria cutanea tarda .....	13
3.2. Lichen planus .....	14
3.3. Druge kožne manifestacije .....	15
4. BUBREŽNE MANIFESTACIJE .....	16
4.1. Membranoproliferativni glomerulonefritis tipa 1 .....	16
4.2. Membranska nefropatija .....	17
5. KARDIOVASKULARNE MANIFESTACIJE .....	19
6. ENDOKRINE I METABOLIČKE MANIFESTACIJE .....	21
6.1. Inzulinska rezistencija i tip 2 šećerne bolesti .....	21
6.2. Steatoza jetre .....	22
6.3. Bolesti štitnjače .....	23
7. NEUROPSIHIJATRIJSKE MANIFESTACIJE .....	25
8. DRUGE AUTOIMUNOSNE MANIFESTACIJE .....	27

8.1. Sjögrenov ( <i>sicca</i> ) sindrom.....	27
8.2. Proizvodnja autoimunih protutijela .....	27
9. OSTALE ORGAN-SPECIFIČNE MANIFESTACIJE .....	29
9.1. Mišićno-koštane manifestacije .....	29
9.2. Oftalmološke manifestacije .....	29
9.3. Pulmološke manifestacije .....	30
10. ZAKLJUČAK.....	31
11. ZAHVALE.....	33
12. LITERATURA .....	34
13. ŽIVOTOPIS.....	54

# SAŽETAK

## Ekstrahepatalne manifestacije kroničnog hepatitisa C

**Filip Grabant**

Virusom hepatitisa C (HCV) danas je zaraženo 71 milijun ljudi ili oko 1% svjetske populacije, dok od posljedica zaraze godišnje umre 399 tisuća ljudi. U 55% do 85% inficiranih osoba dolazi do razvoja kroničnog hepatitisa C (CHC), sistemne bolesti koja se može komplicirati jetrenim (ciroza jetre i hepatocelularni karcinom) i ekstrahepatalnim manifestacijama (EHM). Prvi i jedini znak CHC mogu biti EHM, a javljaju se u čak do 74% CHC oboljelih. Ekstrahepatalne manifestacije mogu se podijeliti prema organskom sustavu koji zahvaćaju, patofiziološkom mehanizmu nastanka bolesti te jačini dokaza povezanosti EHM s CHC. Etiološka terapija EHM uključuje antivirusno liječenje, koje je danas posebno zanimljivo s obzirom na pojavu novih i učinkovitih terapijskih mogućnosti u liječenju HCV infekcije, lijekova s izravnim djelovanjem na virus hepatitisa C (DAA). Najbolje opisane EHM su limfoproliferativne bolesti koje uključuju esencijalnu miješanu krioglobulinemiju s pridruženim krioglobulinemijskim vaskulitisom, B-stanični non-Hodgkin limfom i monoklonsku gamapatiju. Moguća je prezentacija EHM na koži kao porphyria cutanea tarda i lichen planus. Posljedica CHC može biti i bubrežna bolest, najčešće membranoproliferativni glomerulonefritis tipa 1 i membranska nefropatija. Pokazalo se kako je CHC značajan rizični čimbenik za razvoj kardiovaskularnih bolesti kao što su ateroskleroza, koronarna arterijska bolest, infarkt miokarda, cerebrovaskularni inzult i periferna arterijska bolest. Kronični hepatitis C utječe i na endokrini sustav i metabolizam dovodeći do razvoja inzulinske rezistencije, tipa 2 šećerne bolesti, steatoze jetre i bolesti štitnjače, odnosno bolesti koje dodatno povisuju kardiovaskularni rizik. Utvrđena je veza CHC i razvoja neuropsihijatrijskih poremećaja kao što su umor, depresija, poremećaji spavanja i neurokognitivne smetnje. Moguća je prezentacija CHC i drugim autoimunološkim bolestima kao što su Sjögrenov sindrom ili učestalo stvaranje autoantitijela, te rijetko mišićno-koštane, oftalmološke i pulmološke manifestacije. Ovaj rad opisuje patofiziologiju, kliničku sliku, dijagnostiku i liječenje najčešćih EHM.

**Ključne riječi:** hepatitis C virus, kronični hepatitis C, ekstrahepatalne manifestacije



## SUMMARY

### Extrahepatic manifestations of chronic hepatitis C infections

**Filip Grabant**

Hepatitis C virus (HCV) infects 71 million individuals (around 1% of global population) and results in 399 thousands of death cases per year due to complications of infection. Between 55% and 85% of HCV infected individuals develop chronic hepatitis C (CHC), which can lead to hepatic (liver cirrhosis and hepatocellular carcinoma) and extrahepatic manifestations (EHM). Extrahepatic manifestations can sometimes be the first and the only sign of CHC and they occur in up to 74% of CHC. Extrahepatic manifestations can be classified according to the affected organ system, pathophysiological mechanism or according to the strength of evidence by which they are linked with CHC. Antiviral treatment of HCV represents the etiologic treatment of EHM, which is today especially interesting because of the occurrence of new and efficient antiviral drugs, DAAs. Best described EHM are the group of lymphoproliferative disease, which include essential mixed cryoglobulinaemia, B-cell non-Hodgkin lymphoma and monoclonal gammopathy. Chronic hepatitis C can affect the skin, resulting in disease such as porphyria cutanea tarda and lichen planus, and lead to chronic progressive and life-threatening renal disease, most frequently type 1 membranoproliferative glomerulonephritis and membranous nephropathy. It has been recognised that CHC is an important risk factor of cardiovascular disease such as atherosclerosis, coronary artery disease, myocardial infarction, stroke and peripheral artery disease. Chronic hepatitis C can also affect the endocrine system and metabolism, resulting in development of insulin resistance, type 2 diabetes, steatosis and thyroid disease, which are important because they increase the cardiovascular risk. A link has also been established between CHC and neuropsychiatric disease such as fatigue, depression, sleep disturbance and neurocognitive impairment. Chronic hepatitis C can also present with other autoimmune disease such as Sjögren syndrome and production of autoantibodies, and rarely with musculoskeletal, ophthalmological and pulmonary manifestations. This paper describes the pathophysiology, clinical presentation, diagnostics and treatment of the most common EHM.

**Key words:** hepatitis C virus, chronic hepatitis C infection, extrahepatic manifestations

# 1. UVOD

## 1.1. Virus hepatitisa C

Virus hepatitisa C (HCV) je RNA virus iz porodice *Flaviviridae*, roda *Hepacivirus*. Povijesno je poznat još i pod nazivom virus hepatitisa non-A, non-B.

Za sada je metodom sekvenciranja virusnog genoma, kojeg čini jednolančana pozitivna RNA molekula, utvrđeno 8 glavnih te oko 90 podtipova HCV-a (1–4). U svijetu se raspodjela genotipova HCV-a razlikuje u pojedinim regijama, no najučestalija je infekcija genotipom 1 (44% inficiranih globalno) (5).

Izvor zaraze virusom najčešće je krv zaražene osobe, dok načini prijenosa virusa uključuju uporabu zajedničkih igala za uzimanje intravenskih droga, transfuziju zaražene krvi i krvnih pripravaka, spolni kontakt, prijenos s majke na novorođenče te ijetrogeni prijenos (npr. ubod iglom, hemodijalizom, endoskopijom zbog neispravne sterilizacije endoskopskih aparata i slično) (6).

Svjetska zdravstvena organizacija procjenjuje da je HCV-om inficirano približno 71 milijuna ljudi (oko 1% svjetske populacije), dok od posljedica zaraze godišnje umre 399 tisuća ljudi (7).

Akutni hepatitis C je asimptomatski u 85% slučajeva (6) te spontano prolazi u 15% do 45% slučajeva, dok će 55% do 85% inficiranih pojedinaca razviti kronični hepatitis C (CHC) (8). Kronični hepatitis C predstavlja opasnost od razvoja ciroze jetre (u 20% CHC bolesnika) i hepatocelularnog karcinoma (HCC; u 5% CHC bolesnika), dva entiteta koja predstavljaju završni stadij jetrene bolesti povezane s HCV-om (9). Osim spomenutih jetrenih komplikacija HCV infekcije, u čak do 74% inficiranih dolazi do barem jedne od brojnih ekstrahepatalnih manifestacija (EHM) s mogućom prezentacijom u različitim organskim sustavima (npr. hematološki, mokraćni, endokrini, koža) (10). Ekstrahepatalne manifestacije su važan dio kliničke slike CHC, budući da su ponekad prvi i jedini znak bolesti (11).

S obzirom na brojnost danas poznatih EHM, potrebno je CHC promatrati kao sustavnu, a ne isključivo kao izoliranu jetrenu bolest (12).

Ovaj rad daje sažeti prikaz patofiziologije, kliničke slike, dijagnostike i liječenja najčešćih ekstrahepatalnih manifestacija kronične hepatitis C infekcije.

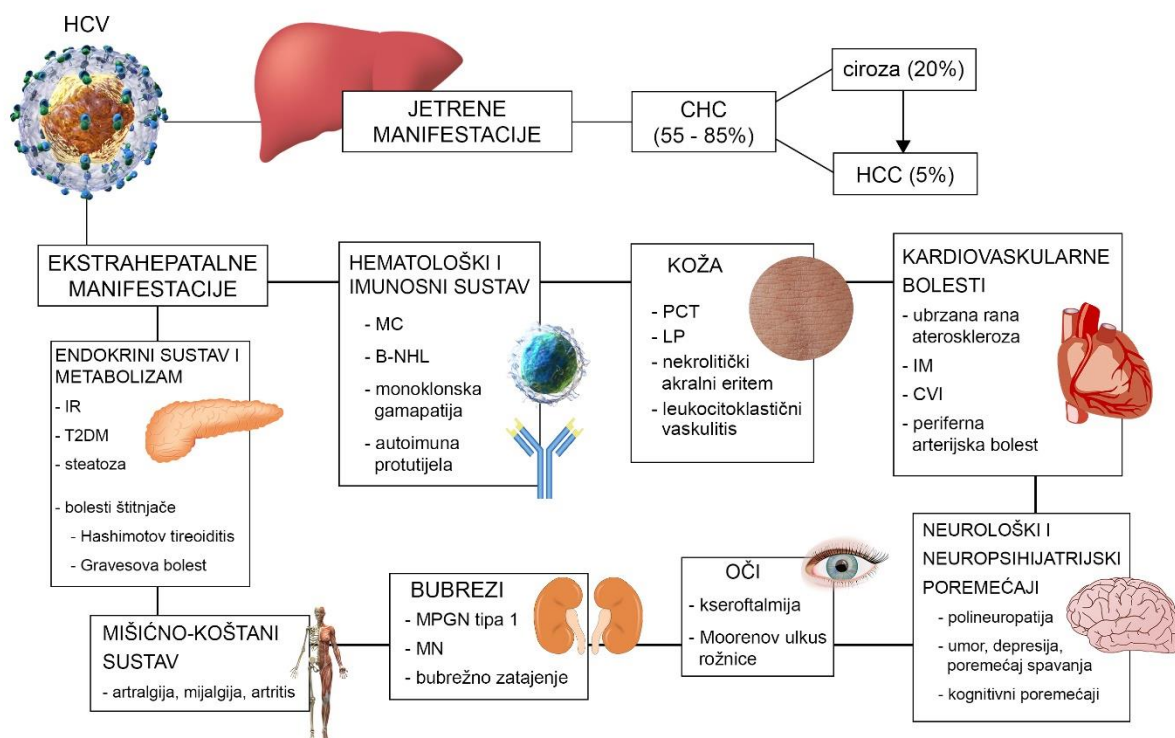
## **1.2. Ekstrahepatalne manifestacije**

Nedugo nakon otkrića HCV-a, opisane su bolesti povezane s HCV infekcijom koje ne zahvaćaju jetru. Sistemske poremećaji i bolesti u sklopu HCV infekcije nazvani su ekstrahepatalnim manifestacijama kroničnog hepatitisa C.

Ekstrahepatalne manifestacije obuhvaćaju širok spektar stanja, od prisutnosti različitih protutijela bez kliničkog značaja, limfoproliferativnih i kožnih bolesti, bubrežnog oštećenja, autoimunskog oštećenja različitih organa, šećerne bolesti te povećanog kardiovaskularnog morbiditeta i mortaliteta (10,11,13,14). Novija istraživanja su također povezala HCV infekciju s neuropsihijatrijskim poremećajima, kao što su depresija, poremećaji spavanja, umor i kognitivno oštećenje (15).

Pokazalo se da težina kliničke prezentacije EHM ne mora nužno korelirati s težinom jetrene bolesti, stoga već i kod blage aktivnosti CHC može doći do značajnog narušavanja zdravlja i kvalitete života bolesnika kao posljedice EHM (11).

Moguće je EHM podijeliti prema zahvaćenom organu, odnosno organskom sustavu (Slika 1.), mehanizmu nastanka bolesti te prema čvrstoći dokaza koji ih povezuju s CHC (16).



**Slika 1.** Najčešće manifestacije HCV infekcije prema organima, odnosno organskim sustavima koje zahvaćaju. Modificirano prema: Virović Jukić L, Kralj D. Extrahepatic Manifestations of Hepatitis C Virus Infection. U: Smolic M, Vcev A, Wu GY, ur. Update on Hepatitis C. Intech Open; 2017. doi: 10.5772/intechopen.70728. (16) Elementi za izradu slike preuzeti s: Blausen.com staff. Medical gallery of Blausen Medical 2014. WikiJournal Med. 2014;1(2). doi: 10.15347/wjm/2014.010. (17)

**Popis kratica:** B-NHL – B-stanični non-Hodgkin limfom; CHC – kronični hepatitis C; CVI – cerebrovaskularni inzult; HCC – hepatocelularni karcinom; IM – infarkt miokarda; IR – inzulinska rezistencija; LP – lichen planus; MC – esencijalna miješana krioglobulinemija; MN – membranska nefropatija; MPGN – membranoproliferativni glomerulonefritis; PCT – porphyria cutanea tarda; T2DM – tip 2 šećerne bolesti

### 1.2.1. Patofiziologija

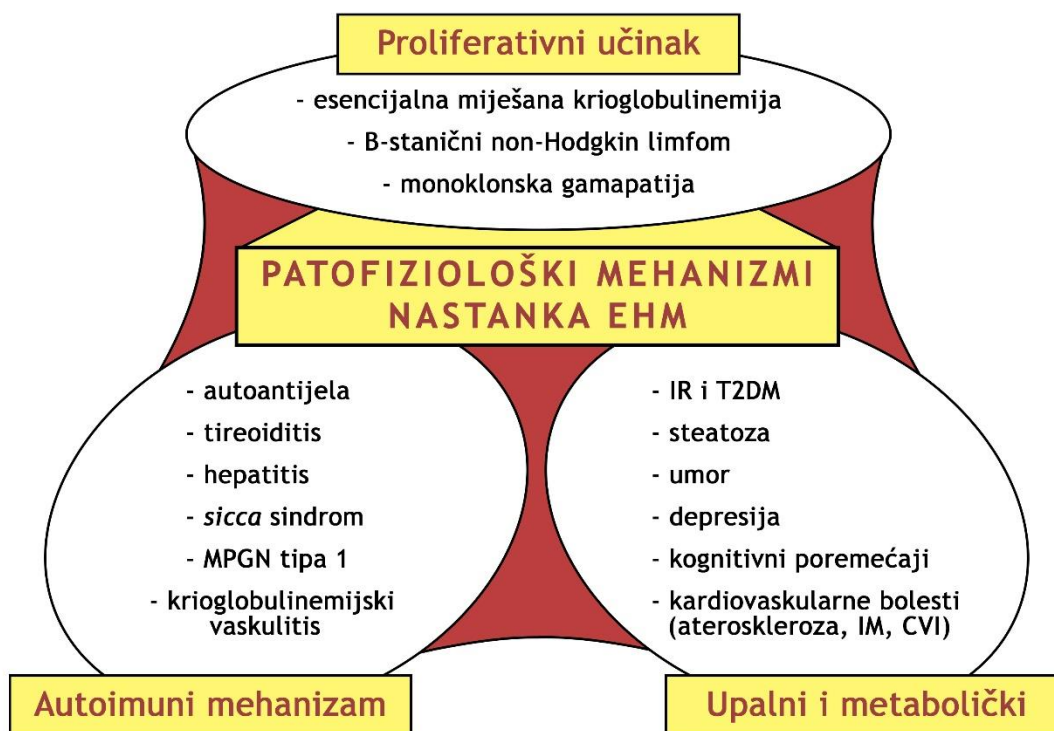
Iako je patofiziologija EHM kao što su esencijalna miješana krioglobulinemija i B-stanični non-Hodgkin limfom dobro poznata, većini je EHM ona i dalje nerazjašnjena.

Nedugo nakon otkrića HCV-a, primijećeno je uz svojstvo hepatotropnosti i svojstvo limfotropnosti virusa, a dokazana je i prisutnost virusnih čestica u drugim tkivima (13).

Razvoj dijela EHM najvjerojatnije uključuje autoimunosne mehanizme, čemu ide u prilog pojava kliničkih znakova koji nas upućuju na takvu prirodu bolesti (palpabilna purpura, depoziti imunokompleksa) (13,18). Autoimunost se pokazala kao ključan čimbenik u razvoju EHM (19). Mehanizam indukcije autoimunosti pokušava se objasniti pomoću teorija molekularne mimikrije i aktivacije promatrača („*bystander*“) (20,21). Poveznicu između virusnih čestica i autoimunosti, prema teoriji molekularne mimikrije, predstavljaju sekvence virusnih proteina koje su slične ljudskim proteinima. U imunološkom odgovoru na virusne proteine, odnosno antigene, nastaju križno reaktivna protutijela koja reagiraju i s ljudskim antigenima (22). S druge strane, teorija aktivacije promatrača polazi od činjenice da HCV može osim jetre inficirati i druga tkiva te izazvati lokalni upalni odgovor. U sklopu upalne reakcije dolazi do stvaranja upalnih čimbenika koji aktiviraju do tada neaktivne autoreaktivne T-limfocite (23).

Ekstrahepatalne manifestacije smatraju se multifaktorijalnim poremećajima u kojima su ključan čimbenik, osim HCV infekcije i razvoja autoimunosti, okolišni te genetski čimbenici. Oni utječu na sposobnost domaćina da ukloni infekciju, odnosno da suzdrži ili potakne razvoj autoimunosti. Okolišni i genetski čimbenici su također ključni i u razvoju limfoproliferativnih poremećaja, koji nastaju najvjerojatnije zbog genetskih mutacija i dugotrajne limfotropne HCV infekcije (24).

Prema današnjim saznanjima, EHM možemo podijeliti prema mehanizmu nastanka bolesti u bolesti kod kojih dominira autoimuni mehanizam, proliferativni učinak te upalna ili metabolička komponenta (Slika 2.) (16,18).



**Slika 2.** Pretpostavljeni patofiziološki mehanizmi nastanka EHM. Modificirano prema: Virović Jukić L, Kralj D. Extrahepatic Manifestations of Hepatitis C Virus Infection. U: Smolic M, Vcev A, Wu GY, ur. Update on Hepatitis C. Intech Open; 2017. doi: 10.5772/intechopen.70728. (16)

**Popis kratica:** CVI – cerebrovaskularni inzult; IM – infarkt miokarda; IR – inzulinska rezistencija; MPGN – membranoproliferativni glomerulonefritis; T2DM – tip 2 šećerne bolesti

### 1.2.2. Klinički pristup bolesniku

Važno je kod svih pacijenata s CHC tragati za EHM na prvom pregledu i idućim kontrolnim pregledima. Pregled uključuje detaljnu anamnezu i sustavni fizikalni pregled bolesnika te uvid u laboratorijske nalaze.

Potrebno je ispitati postojanje umora i opće slabosti u bolesnika, vrućice i gubitka tjelesne mase, odnosno općih simptoma koji bi nas uputili na moguće autoimuno, neoplastičko ili upalno događanje. Važno je detaljno pregledati cijelu kožu i tragati za promjenama kao što su osip, purpura, ekzorijacije posljedično svrbežu, ulceracije te bule, hiperpigmentacije i erozije na koži izloženoj suncu. S obzirom na mogućnost prezentacije EHM na mišićno-koštanom sustavu, potrebno je ispitati bolesnika o postojanju artralgija i mijalgija te učiniti reumatološki pregled perifernih zglobova. Kseroftalmija i kserostomija su također bitna stanja za kojima se traga kod evaluacije bolesnika s CHC, s obzirom na mogućnost pojave *sicca* sindroma kao EHM. Mjerenje krvnog tlaka te traganje za edemom ekstremiteta je nužno s obzirom na to da se isti mogu povezati s potencijalnim kardiovaskularnim ili bubrežnim oštećenjem. Potrebno je palpirati dostupne limfne čvorove i slezenu s ciljem traženja limfadenopatije, odnosno splenomegalije. Ne smije se zaboraviti učiniti i neurološki pregled, prvenstveno s ciljem isključenja senzornih i motoričkih ispada. Nakon razgovora i fizikalnog pregleda, važno je pitati bolesnika i procijeniti postojanje depresivnog raspoloženja, gubitka interesa i uživanja te smanjenja energije, što predstavlja tipične simptome depresivnog poremećaja. Ključno je procijeniti i kognitivnu funkciju, s obzirom na to da se oštećenje iste također smatra jednom od EHM.

Osim anamneze i fizikalnog pregleda bolesnika, osnovne laboratorijske pretrage kojima evaluiramo CHC su kompletna krvna slika, C-reaktivni protein, sedimentacija, kreatinin, jetreni enzimi, urin i serološki testovi na viruse hepatitisa. Ako postoji indikacija, određuju se krioglobulini i druga autoimuna protutijela kao što su reumatoidni faktor (RF) i antinuklearna antitijela (ANA), komponente komplementa, tireoidni stimulirajući hormon (TSH), razina porfirina, imunoelektroforeza i druge specifične pretrage. U obradi svih bolesnika s CHC indicirano je učiniti fibroelastografiju jetre i ultrazvuk abdomena. Ostale pretrage kao što su gornja endoskopija, kompjuterizirana tomografija abdomena, ultrazvuk štitnjače i perifernih limfnih čvorova, radiološka obrada zglobova, biopsija kože i druge, izvode se na indikaciju (25).

### 1.2.3. Liječenje

Prvi pristupi liječenju većine EHM uključivali su imunomodulacijske lijekove, no veliki je napredak postignut kada je uspostavljena povezanost EHM s HCV infekcijom, odnosno kada se liječenje usmjerilo prema suzbijanju HCV infekcije (26,27). Dokazalo se da je značajno smanjen mortalitet od EHM u bolesnika koji su izliječili HCV infekciju, odnosno postigli trajni virološki odgovor (engl. *sustained viral response*, SVR) (28).

Prve terapijske opcije usmjerene prema eliminaciji HCV infekcije uključivale su kombinaciju interferona (IFN) i ribavirina (RBV) (29). Liječenje navedenim lijekovima nije bilo zadovoljavajuće s obzirom na dug režim liječenja (48 tjedana), eradikaciju virusa u manje od 50% bolesnika (podaci za HCV genotip 1) i brojne nuspojave zbog kojih su pacijenti liječenje često teško podnosili (29). Nuspojave su bile širokog spektra od blagih do teških. Neke od češćih blagih nuspojava bile su glavobolja, povišena temperatura, mijalgije i artralgijske te mučnina, dok su teže nuspojave uključivale hemolizu i inhibiciju koštane srži, uz čestu anemiju, moguć razvoj kardiomiopatije, promjene na koži, pogoršanje ishemijske bolesti srca te neuropatiju (30,31).

Značajan napredak u liječenju HCV infekcije i EHM dogodio se otkrićem lijekova s izravnim djelovanjem na HCV (engl. *direct-acting antiviral agent*, DAA), među kojima su prvi bili boceprevir, telaprevir i simeprevir, a koje su kasnije zamijenili noviji učinkovitiji i sigurniji lijekovi. Skupina lijekova DAA pokazala se boljim načinom liječenja u usporedbi s kombinacijom IFN i RBV s obzirom na kraći režim liječenja (najčešće traje do 12 tjedana), minimalne nuspojave te visoku stopu eradikacije virusa, koja prema nekim studijama doseže i 100% (32–35). Negativna strana liječenja pomoću DAA uključuje, osim blagih nuspojava kao što su umor, mučnina te interakcija s drugim lijekovima, zasad još uvijek relativno visoku cijenu lijekova (36).

Uz etiološku terapiju liječenja EHM, koja uključuje eradikaciju virusa, za pojedine EHM na raspolaganju je i ne-etiološko liječenje, koje je u načelu simptomatsko ili usporava progresiju EHM (37).



## **2. LIMFOPROLIFERATIVNE MANIFESTACIJE**

Limfoproliferativne EHM razvijaju se temeljno kao posljedica svojstva limfotropnosti HCV-a. U tu skupinu EHM pripadaju esencijalna miješana krioglobulinemija (engl. *mixed cryoglobulinaemia*, MC), različiti histološki tipovi B-staničnog non-Hodgkin limfoma (B-NHL) te monoklonska gamopatija (38).

### **2.1. Esencijalna miješana krioglobulinemija**

Esencijalna miješana krioglobulinemija je najčešća limfoproliferativna EHM povezana s HCV infekcijom, a ujedno i najčešća te najbolje proučena EHM (39).

MC se još naziva i krioglobulinemijom tipa II, a definira se prisustvom poliklonalnih imunoglobulina (Ig) klase G i monoklonalnih IgM s aktivnosti reumatoidnog faktora (RF) (40). Radi se o posebnoj vrsti imunoglobulina, takozvanim krioglobulinima, koji stvaraju imunokomplekse te reverzibilno precipitiraju pri temperaturama nižim od 37 Celzijevih stupnjeva (12,15). Krioprecipitirajući imunokompleksi se talože u malim i srednje velikim krvnim žilama te izazivaju upalni odgovor organizma, aktiviraju sustav komplementa i dovode do razvoja krioglobulinemijskog vaskulitisa uz razvoj simptomatskog oblika MC (41).

MC nastaje kao posljedica limfotropizma HCV-a. Kronična stimulacija limfocita virusnim antigenima dovodi do poliklonalne aktivacije i ekspanzije B-limfocita koji proizvode IgM s aktivnosti RF-a, odnosno krioglobuline (42). Prema provedenim studijama, do proizvodnje krioglobulina dolazi u 40% do 60% oboljelih od CHC (12,15). Osim stimulacije B-limfocita, HCV utječe i na regulacijske T-limfocite. Virus hepatitisa C stimulira proizvodnju proupalnih citokina koji će aktivirati do tada inhibirane autoreaktivne T-limfocite (24,43). S obzirom na imunomodulacijski proces u patogenezi MC i pridruženog vaskulitisa, MC možemo klasificirati prema mehanizmu nastanka EHM i kao autoimunosnu i kao limfoproliferativnu bolest (12).

Prema jednom istraživanju, pokazalo se kako veći rizik za razvoj krioglobulinemijskog vaskulitisa u bolesnika s MC imaju stariji bolesnici, bolesnici s duljim trajanjem HCV infekcije i visokim serumskim razinama krioglobulina (40). Također je dokazano kako aktivnost krioglobulinemijskog vaskulitisa korelira s HCV viremijom (44).

U većini slučajeva MC predstavlja benigno stanje, no u 10% slučajeva dolazi do razvoja krioglobulinemijskog vaskulitisa i posljedično tome oštećenja različitih organa uz kliničku

prezentaciju bolesti (45). Najčešće je zahvaćena koža, veliki zglobovi, periferni živčani sustav i bubrezi (41). Klinička prezentacija može znatno varirati prema težini od blage prezentacije, kao što je klasični Meltzerov trijas simptoma (palpabilna purpura, artralgijska i slabost), pa do težih (ekstenzivna ili ulcerirajuća kožna bolest, teška senzorno-motorna neuropatija, glomerulonefritis s bubrežnom insuficijencijom) i životno ugrožavajućih fulminantnih stanja kao što su akutno bubrežno zatajenje, brzoprogresivni glomerulonefritis, prošireni vaskulitis s plućnom hemoragijom, gastrointestinalnom ishemijom te zahvaćenosti srca i središnjeg živčanog sustava (41,46).

Koža je najčešći organ na kojem se manifestira krioglobulinemijski vaskulitis u sklopu MC. U više od 90% slučajeva javlja se palpabilna purpura, u čijoj se podlozi nalazi leukocitoklastični vaskulitis. Palpabilna purpura se pretežito javlja na donjim ekstremitetima i donjem dijelu trupa (47). Ključno je primijetiti tijekom kliničkog pregleda palpabilnu purpuru s obzirom na to da je ona najčešće i prvi znak EHM te CHC (48). Druge manifestacije krioglobulinemijskog vaskulitisa na koži su kompleksna konfluentna purpura, kronične ulceracije, Raynaudov fenomen te akrocijanoza. Nadalje, moguća je i pojava sekundarnih infekcija na oštećenoj koži te razvoj ishemične nekroze i gangrene (49,50).

Druge po učestalosti manifestacije MC su mišićno-koštane, a javljaju se u 40% do 80% bolesnika (24). Artralgijska bez prisustva artritisa i mijalgija je najčešća manifestacija, a očituje se simetrično na proksimalnim interfalangealnim zglobovima šaka, metakarpofalangealnim zglobovima te zglobovima koljena i kuka (26). Rjeđe mišićne i koštano-zglobne manifestacije su miozitis i artritis, a javljaju se u svega 5% HCV bolesnika (26,51). Artritis u sklopu MC ima karakteristike blagog, ne-erozivnog, asimetričnog oligoartritisa koji ne dovodi do deformacija kostura (26).

Periferni živčani sustav zahvaćen je u 55% bolesnika (52). Najčešće se javlja blagi bilateralni senzorni neuritis sa simptomima parestezija te bolnih, žarećih senzacija u donjim ekstremitetima, s čestim egzacerbacijama noću (u 45% do 70%) (24,53,54). Nešto rjeđe javlja se mononeuritis multiplex (u 30% do 55%), odnosno teški asimetrični neuritis sa senzorno-motoričkim ispadima (24,54). Krioglobulinemijski vaskulitis može zahvatiti i krvne žile mozga te posljedično tome dovesti do tranzitornih ishemijskih ataka, ishemijskog moždanog udara i kognitivnog oštećenja (55). Iako znatno rjeđe, uočeno je oštećenje središnjeg živčanog sustava koje se prezentira disartrijom i hemiplegijom (56,57).

U 30% oboljelih od MC dolazi do bubrežnih manifestacija (58,59). Membranoproliferativni glomerulonefritis (MPGN) tipa 1 je najčešća bubrežna bolest koja nastaje posljedično MC (60). Bolest je najčešće asimptomatska, ili se može manifestirati kao akutni nefrotski i nefritički sindrom uz postojanje renalne insuficijencije. Najčešći simptomi i znakovi bolesti, ako postoje, su proteinurija i mikrohematurija uz arterijsku hipertenziju (58–60). U rijetkim slučajevima bolest se može prezentirati kao akutno bubrežno zatajenje i brzoprogresivni glomerulonefritis, dok u 10% bolesnika dolazi do nastupa krajnjeg stadija kroničnog bubrežnog zatajenja (61,62).

U bolesnika s MC zamijećen je 35 puta veći rizik za razvoj zloćudnih neoplazmi limfatičkih stanica. Najčešće dolazi do razvoja B-staničnog non-Hodgkin limfoma koji se javlja u 10% bolesnika s MC (38).

Detekcija serumskih miješanih krioglobulina je uz kliničke relevantne simptome i znakove (palpabilna purpura na donjim ekstremitetima i donjem dijelu trupa kao najčešći znak bolesti) preduvjet za postavljanje dijagnoze MC (25,48). Nužno je kod oboljelih od MC ponavljati laboratorijska mjerenja serumske razine krioglobulina zbog izrazite varijacije nalaza u pojedinca i ostalih oboljelih, tako da se u nekom trenutku krioglobulini uopće ne moraju detektirati, iako je bolest prisutna (63). Krioglobulinemijski vaskulitis se potvrđuje patohistološkim nalazom u kojem se uočava perivaskularni infiltrat limfocita i monocita, a od koristi nam je i detekcija RF te snižene frakcije C4 uz relativno uredne frakcije C3 komponente komplementa (24,25). Kod konačnog postavljanja dijagnoze MC i krioglobulinemijskog vaskulitisa potrebno je isključiti stanja koja se mogu prezentirati jednakim ili sličnim simptomima i znakovima, prvenstveno autoimunosne i zarazne bolesti te hematološke maligne bolesti koje su se pokazale kao čest uzrok krioglobulinemije (25,45,48).

Dokazano je kako se MC povlači u HCV inficiranih bolesnika nakon postizanja SVR, stoga glavni cilj u liječenju MC predstavlja eradikacija HCV infekcije, odnosno etiološko liječenje (45,64,65). Dodatno, supresijom HCV-a dolazi do regresije patogenetskih B-staničnih klonova (66,67). Etiološko liječenje MC danas se provodi prema smjernicama novijim terapijskim režimom koji uključuje DAA lijekove, s obzirom na to da se uz njih postiže visoki SVR (čak i do 100%), liječenje traje kraće u usporedbi s IFN (najčešće 12 tjedana u usporedbi s 48 tjedana) te se izbjegavaju nuspojave IFN, koji se pokazao i kao mogući uzrok egzacerbacije simptoma MC (32–35). Kod blage i umjerene MC (purpura, artralgiya, blagi neuritis) terapijski cilj uvijek predstavlja eradikaciju HCV infekcije (41). U bolesnika kod kojih dolazi do teške MC s bubrežnim manifestacijama, uznapredovalim i težim kožnim i neurološkim manifestacijama,

liječenje se započinje rituksimabom, uz paralelno liječenje HCV infekcije ili naknadno uvođenje antivirusne terapije (15,41). Rituksimab je monoklonsko antitijelo koje se veže na CD20 antigen eksprimiran na površini B-limfocita, što dovodi do inhibicije aktivnosti i regresije B-limfocita. Kod životno ugrožavajućih MC manifestacija (akutno bubrežno zatajenje, zahvaćanje središnjeg živčanog sustava) najprije je potrebno stabilizirati bolest ne-etiološkim modalitetima liječenja prije nego se uvede antivirusna terapija. Ne-etiološki modaliteti liječenja, osim rituksimaba, uključuju visoke doze glukokortikoidnih steroida, plazmaferezu i ciklofosamid (41,63).

## **2.2. B-stanični non-Hodgkin limfom**

B-stanični non-Hodgkin limfom je maligna limfoproliferativna bolest koja se povezuje s HCV infekcijom, što potvrđuju podaci epidemioloških studija prema kojima je 35% oboljelih od B-NHL pozitivno na HCV, odnosno u 90% oboljelih od B-NHL mogu se detektirati krioglobulini, protutijela koja se također povezuju s HCV infekcijom (68).

Najčešći patohistološki tipovi B-NHL u CHC su limfom marginalne zone koji zahvaća slezenu, difuzni B-velikostanični limfom i limfoplazmicitni limfom (69).

Temelj razvoja bolesti predstavlja limfotropizam HCV-a i kronična stimulacija B-limfocita virusnim antigenima, kao i u patogenezi MC (70,71). Nadalje, uočena je kromosomska translokacija t(14;18) u B-limfocitima s prisutnim virusom. Translokacija dovodi do pretjerane ekspresije *BCL2* onkogeno s posljedičnom inhibicijom apoptoze. Uočena je i mutacija *MYC* onkogeno koja dovodi do maligne transformacije B-limfocita (66).

Najčešća prezentacija B-NHL je u ektranodalnom tkivu, ponajprije u jetri, slezeni, žlijezdama slinovnicama i želucu. Najčešći simptomi i znakovi bolesti su limfadenopatija, hepatomegalija, splenomegalija, vrućica, noćno znojenje te gubitak tjelesne mase (70).

Dijagnoza B-NHL postavlja se na temelju kliničkih simptoma i znakova bolesti te prema patohistološkom nalazu maligno promijenjenog tkiva uz točnu histotipizaciju (72). Stadij bolesti se određuje prema Lugano klasifikaciji uz pomoć kompjuterizirane tomografije u slučaju limfoma marginalne zone, odnosno pozitronske emisijske tomografije u indolentnim i slučajevima difuznog B-velikostaničnog limfoma (73).

Liječenje HCV infekcije uklanja etiološki čimbenik razvoja B-NHL, što je i potvrđeno istraživanjima u kojima su bolesnici s postignutim SVR imali i hematološki odgovor u smislu remisije B-NHL na antivirusnu terapiju (74). Iako DAA lijekovi ne posjeduju direktni antiproliferacijski učinak na B-limfocite kao IFN, pokazali su se također uspješni u postizanju remisije B-NHL (74). Prema trenutnim smjernicama za liječenje B-NHL povezanog s HCV infekcijom, za limfome niskog gradusa i indolentnog tijeka (većinom limfom marginalne zone) preporučuje se antivirusno liječenje. Kod liječenja limfoma visokog gradusa i agresivnog tijeka (difuzni B-velikostanični limfom), najprije se postiže remisija hematološke bolesti konvencionalnom imunokemoterapijom prema R-CHOP protokolu (rituksimab, ciklofosamid, doksorubicin, vinkristin, prednizon), nakon čega se započinje s antivirusnim liječenjem s ciljem smanjenja rizika relapsa limfoma (75–77).

### **2.3. Monoklonska gamapatija**

U različitim istraživanjima bolesnika s HCV infekcijom, uočen je visoki titar monoklonalnih IgG protutijela. No zbog nekonzistentnih rezultata istraživanja, HCV nije u potpunosti potvrđen kao rizični čimbenik u razvoju monoklonske gamapatije (78,79). Također je primijećeno kako količina IgG korelira s težinom jetrene bolesti CHC (80).

Iako ne postoji točna poveznica HCV-a i monoklonske gamapatije, potrebno je voditi računa o bolesti s obzirom na to da postoji rizik od razvoja multiplog mijeloma. Pokazalo se kako liječenje HCV infekcije dovodi do znatnog smanjenja titra IgG, čime se smanjuje i rizik od razvoja multiplog mijeloma (81).

### **3. KOŽNE MANIFESTACIJE**

Epidemiološkim studijama utvrđeno je kako se 17% oboljelih od CHC prezentira s minimalno jednom kožnom manifestacijom povezanom s HCV infekcijom (82,83). Najčešće kožne manifestacije su krioglobulinemijski vaskulitis s kožnim promjenama u sklopu miješane krioglobulinemije, porphyria cutanea tarda (PCT) te lichen planus (LP), dok su rjeđe manifestacije pruritus i nekrolitički akralni eritem, te moguće psorijaza (82,83).

#### **3.1. Porphyria cutanea tarda**

Porfirije su rijetke stečene ili nasljedne metaboličke bolesti u kojima dolazi do poremećaja enzima potrebnih za sintezu hema i porfirina. Najčešća iz skupine porfirija jest PCT, a javlja se u 1% do 5% oboljelih od CHC (15,84). Visoka prevalencija HCV infekcije od 50% nađena je u bolesnika s PCT, stoga dijagnoza PCT predstavlja indicaciju za testiranje na HCV infekciju (85).

Porphyria cutanea tarda nastaje zbog smanjene aktivnosti enzima uroporfirinogen dekarboksilaze (URO-D). Razlikujemo sporadičnu PCT (tip 1), u kojoj je smanjena aktivnost URO-D ograničena samo na jetru, i autosomno dominantno nasljednu PCT (tip 2), u kojoj je smanjena aktivnost URO-D u jetri i eritrocitima (86). Značajno je veća prevalencija HCV infekcije u sporadičnoj PCT (57%) nego u nasljednoj PCT (27%) (85).

U sporadičnoj PCT najčešće je aktivnost URO-D smanjena na 50%. Iako je smanjena aktivnost URO-D nužna za kliničku prezentaciju bolesti, smatra se da sama po sebi nije dovoljna te da je HCV infekcija ključni čimbenik u razvoju klinički manifestne PCT (87). Infekcija HCV-om utječe na metabolizam željeza preko smanjenja razine hepcidina (88). Povišena saturacija željezom djeluje inhibitorno na URO-D, smanjujući njegovu aktivnosti ispod kritične razine od 25%, kada dolazi do razvoja kliničke slike (89). Osim povišene saturacije željeza, pokazalo se kako estrogene te konzumacija alkohola i duhana također mogu smanjiti aktivnost URO-D (87). Posljedično smanjenoj aktivnosti URO-D, dolazi do nakupljanja uroporfirinogena u krvi i mokraći. Porfirini nakupljeni u koži reagiraju pod utjecajem ultraljubičastog zračenja. Reakcija porfirina i ultraljubičastog zračenja dovodi do nastajanja slobodnih kisikovih radikala te pokretanja upalne reakcije posljedično kojoj se razvijaju simptomi i znakovi bolesti (84).

Bolest se najčešće prezentira lezijama na koži izloženoj suncu (ruke, lice) ili nakon traume kože. Kožne promjene variraju od eritema, pruritusa, vezikula i potencijalno hemoragičnih

bula, dok u kasnijim stadijima bolesti dolazi do nastanka hipopigmentacija i hiperpigmentacija, ožiljnih promjena, oniholize, hirutizma i sklerodermatoznih promjena (89).

Sumnja na PCT postavlja se na temelju fotoosjetljivosti kože i razvoja karakterističnih kožnih promjena, a konačnu dijagnozu potvrđuju povišene razine porfirina u krvi i mokraći te detekcija smanjene enzimske aktivnosti URO-D (87). Kod potvrđene PCT potrebno je učiniti testiranje na HCV infekciju (85).

U liječenju PCT preporučuje se kontrola izlaganja sunčevoj svjetlosti i korištenje zaštite protiv ultraljubičastog zračenja, prekid konzumacije alkohola te prekid korištenja lijekova i preparata koji sadrže željezo i estrogene. Flebotomija se koristi s ciljem smanjenja saturacije željezom. Od lijekova koriste se antimalarik klorokin te antivirusna terapija s ciljem eradikacije HCV-a. RBV, koji se ranije koristio u kombinaciji s IFN, izazivao je hemolizu eritrocita i egzacerbaciju PCT, stoga se danas preporučuje antivirusno liječenje provoditi isključivo DAA lijekovima (83,87,89).

### **3.2. Lichen planus**

Lichen planus je kronična upalna bolest koja zahvaća pločasti epitel, odnosno kožu, nokte, kosu te oralnu i genitalnu sluznicu. Pojavljuje se u 1% opće populacije, dok je prevalencija HCV infekcije u oboljelih od LP 4% do 24%. Bolest u slučaju HCV infekcije najčešće zahvaća oralnu sluznicu (90–92).

Pretpostavljeni patofiziološki mehanizam nastanka LP uključuje upalnu reakciju CD8+ citotoksičnih T-limfocita na virusne antigene. Posljedično upalnoj reakciji dolazi do apoptoze keratinocita i drugih pločastih stanica, odnosno razvoja kliničke slike LP (93).

Klinički se LP manifestira na koži u obliku poligonalnih papula voštanog sjaja koje su izrazito pruritične, a najčešće se nalaze na fleksornoj strani zapešća i podlaktice, ekstenzornoj strani šaka i gležnjeva te na području lumbalne regije, potkoljenica i genitalne regije (94). U usnoj šupljini najčešće se LP manifestira papulama na čijoj se površini vide bijele pruge, takozvane Wickhamove strije. Navedene promjene se najčešće nalaze na bukalnoj sluznici, gingivi, usni i jeziku (94).

Dijagnoza LP se postavlja na temelju kliničke slike i patohistološkog pregleda uzorka zahvaćene kože ili sluznice. U patohistološkom nalazu uočava se „pilasti“ izgled pločastih

stanica (hiperplazija uz hiperkeratozu) i nakupina T-limfocita uz granicu dermisa i epidermisa (89).

LP se liječi simptomatski topikalnom i/ili sustavnom imunomodulacijskom terapijom. Ovisno o težini LP, u liječenju se koriste kortikosteroidi, retinoidi, metotreksat i ciklosporin (95). Liječenje HCV infekcije IFN-om se ne preporučuje s obzirom na to da dovodi do snažnih egzacerbacija LP (96). Danas se u terapiji HCV infekcije preporučuju DAA terapije bez interferona. S obzirom na mali broj provedenih istraživanja, još uvijek se zaključci o učinku DAA terapije u oboljelih s LP ne mogu donijeti (97,98).

### **3.3. Druge kožne manifestacije**

Pruritus je čest simptom jetrenih bolesti, prvenstveno povezan s kolestatskim bolestima poput primarnog bilijarnog i primarnog sklerozirajućeg kolangitisa. Čest je simptom i u bolesnika s HCV infekcijom. Prevalencija pruritusa u HCV inficiranih je oko 15% (83). Razlikujemo generalizirani pruritus koji se razvija na „zdravoj“ koži te pruritus koji se razvija sekundarno na kožnim lezijama kao što su papule, noduli i ekzorijacije. Također, može se javiti i u drugim EHM poput LP i MC (83,89). Pruritus može u dijela oboljelih biti izražen i znatno smanjiti kvalitetu života bolesnika (99).

Psorijaza je kronična imunoposredovana upalna bolest kože u kojoj dolazi do pojave dobro ograničenih eritematoznih promjena različitih veličina koje su prekrivene srebrnkastim ljuskama. Također je moguća pojava reumatoloških komplikacija, odnosno psorijatičnog artritisa (83). Sporadični slučajevi povezuju HCV infekciju s razvojem psorijaze, iako patofiziološki učinak HCV-a na razvoj bolesti nije objašnjen (83,100). Bez obzira na manjak sigurnih dokaza povezanosti HCV infekcije i psorijaze, prije imunosupresivne terapije protiv psorijaze, potrebno je učiniti probir na HCV infekciju (101).

Nekrolitički akralni eritem je rijetka kožna bolest koja se prezentira pojavom bolnih, pruritičkih, eritematoznih papula, bula i erozija s dominantnim javljanjem na donjim ekstremitetima, a kasnije dovodi do hiperpigmentacija, lihenifikacije te deskvamacije kože uz razvoj parestezija (102). Nekrolitički akralni eritem se snažno povezuje s HCV infekcijom što potvrđuje istraživanje u kojem su svi oboljeli od nekrolitičkog akralnog eritema bili HCV pozitivni (103). Pokazalo se kako dodatak cinka dovodi do poboljšanja kliničke slike, dok antivirusna terapija predstavlja etiološku terapiju nekrotičkog akralnog eritema (104).



## **4. BUBREŽNE MANIFESTACIJE**

Bubrežne manifestacije HCV infekcije su izuzetno važne s obzirom na to da mogu dovesti do razvoja akutnog i kroničnog bubrežnog zatajenja (61,62). Utvrđeno je da HCV inficirani bolesnici imaju 40% veći rizik od razvoja završnog stadija bubrežnog zatajenja u usporedbi s neinficiranom populacijom (105). Najčešće bubrežne manifestacije CHC su membranoproliferativni glomerulonefritis (MPGN) tipa 1 i membranska nefropatija (MN) (60).

### **4.1. Membranoproliferativni glomerulonefritis tipa 1**

Membranoproliferativni glomerulonefritis tipa 1 predstavlja kliničko-patološki entitet čije je glavno obilježje umnažanje stanica u glomerulu sa zadebljanjem glomerularne bazalne membrane koje često tvore duplikature, a povezan je s HCV infekcijom. Javlja se u 30% oboljelih od MC te se smatra najčešćom bubrežnom manifestacijom CHC (58,59).

Prema današnjim saznanjima, nekoliko je poznatih patofizioloških mehanizama nastanka MPGN tipa 1. Temelj nastanka bolesti predstavlja upalna reakcija u kojoj dolazi do aktivacije sustava komplementa, a izazvana je depozitima krioprecipitirajućih imunokompleksa u sklopu MC. Nadalje, HCV ima sposobnost direktne invazije bubrežnog parenhima, čime dovodi do upalne reakcije i oštećenja tkiva. Također, bubrežno oštećenje može se javiti i kao komplikacija antivirusne terapije IFN-om (106).

Patohistološki razlikujemo tri tipa MPGN tipa 1, od kojih je difuzni MPGN najčešći (80%). Rjeđi tipovi su fokalni MPGN (10%) i mezangijski MPGN (10%) (107).

Najčešće se MPGN tipa 1 povezan s MC prezentira asimptomatski, s izoliranom proteinurijom i mikrohematurijom (30%) (58,59,107). Rjeđe se bolest može prezentirati kao akutni nefrotski (25%) ili nefritički sindrom (20%) uz razvoj visoke hipertenzije (80% simptomatskih bolesnika), tjestastih edema, makrohaturije i moguće oligurije (58,59,107). U prosjeku 50% bolesnika ima već prisutnu blagu do srednje tešku bubrežnu insuficijenciju (108). Bolest ima tendenciju prelaska u kronični oblik te je utvrđeno kako 10% bolesnika razvije tijekom vremena završni stadij kroničnog bubrežnog zatajenja (61,62). Osim što kronično oštećuje bubrežnu funkciju, u 10% bolesnika može se prezentirati kao brzoprogresivni glomerulonefritis te akutno bubrežno zatajenje s potencijalnim smrtnim ishodom (45,107).

Temelj dijagnoze MPGN tipa 1 povezanog s MC je biopsija bubrega s tipičnom patohistološkom slikom te nalaz serumskih krioglobulina. Laboratorijski nalazi povišenog kreatinina, snižene glomerularne frakcije, proteinurije, hematurije te snižene razine C4 frakcije komponente komplementa također idu u prilog postojanju bubrežne bolesti (25).

Kod svakog novootkrivenog HCV bolesnika potrebno je učiniti evaluaciju bubrežne funkcije. Također, nakon inicijalne obrade, potrebno je barem jednom godišnje evaluirati bubrežnu funkciju s obzirom na mogući nastanak bubrežnih manifestacija CHC (106). Nadalje, dijagnoza kroničnog bubrežnog zatajenja predstavlja indikaciju za HCV testiranje s obzirom na moguću povezanost ovih bolesti (109).

Prije odluke o modalitetu liječenja bolesnika s MPGN tipa 1 povezanog s MC i HCV infekcijom, potrebno je odrediti težinu i brzinu progresije bolesti. Potrebna je stabilizacija i kontrola bolesti prije uključivanja antivirusne terapije (107). U teških i životno ugrožavajućih stanja primjenjuje se imunomodulacijsko liječenje kortikosteroidima, ciklofosfamidom, rituksimabom te plazmafereza (110). Nakon stabilizacije bolesti ili u slučaju blage do srednje teške bubrežne bolesti, liječenje se provodi antivirusnom terapijom koja dovodi do poboljšanja bubrežne funkcije te značajno smanjuje incidenciju završnog stadija kroničnog bubrežnog zatajenja (37,111). Danas se preporučuje liječenje DAA lijekovima, no potrebno je voditi računa o farmakokinetici istih te odabrati one koji se najmanje metaboliziraju bubrezima (37,108).

## **4.2. Membranska nefropatija**

Membranska nefropatija je bolest glomerula koja se razvija kao posljedica upalne reakcije na depozite imunokompleksa na epitelnoj strani glomerularne bazalne membrane. Druga je najčešća bubrežna manifestacija CHC. U jednoj studiji pronađena je prevalencija HCV infekcije od 8% u oboljelih od MN (112).

Patofiziologija MN je slična patofiziologiji MPGN tipa 1. U MN dolazi do upalne reakcije koja nastaje zbog depozita imunokompleksa građenih od anti-HCV protutijela i HCV antigena. Imunokompleksi mogu nastati u cirkulaciji s naknadnim taloženjem u glomerulima ili mogu nastati in situ vezanjem anti-HCV protutijela na HCV antigene eksprimirane na stanicama glomerula (113).

Klinički se bolest manifestira nefrotskim sindromom u više od 80% s mogućom progresijom u kronično bubrežno zatajenje (114).

Dijagnoza se postavlja na temelju patohistološkog nalaza bubrežnog bioptata te prisutne proteinurije, normalnih razina komplementa i odsustva krioglobulina (za razliku od MPGN tipa 1 u kojem se nalazi snižena frakcija C4 komponente komplementa i prisustvo krioglobulina) (114).

Bolesnici kod kojih je postignut SVR antivirusnom terapijom pokazuju poboljšanje funkcije bubrega te usporenje progresije kroničnog bubrežnog zatajenja, stoga se, kao i u MPGN tipa 1, preporučuje antivirusna terapija prvenstveno s DAA lijekovima, vodeći računa o farmakokinetici i mogućim interakcijama lijekova (37,108).

## 5. KARDIOVASKULARNE MANIFESTACIJE

Smatra se kako su kronične infekcije rizični čimbenik za razvoj kardiovaskularnih bolesti, stoga se može zaključiti da i CHC može biti potencijalni rizični čimbenik za razvoj istih (111). Mogućnost utjecaja CHC na razvoj kardiovaskularnih bolesti je značajna s obzirom na to da se HCV infekcija može liječiti, što bi u konačnici dovelo i do smanjenja rizika za razvoj kardiovaskularnih bolesti.

Prema nedavno provedenoj metaanalizi, utvrđeno je kako HCV infekcija povećava rizik za razvoj različitih kardiovaskularnih bolesti za 28% u usporedbi s neinficiranom populacijom (115). Također, uočava se i 1,5 do 2,5 puta povećani mortalitet od kardiovaskularnih bolesti u usporedbi s neinficiranom populacijom (116).

HCV infekcija predstavlja rizični čimbenik za razvoj ateroskleroze s posljedičnim razvojem koronarne arterijske bolesti i infarkta miokarda (IM), cerebrovaskularnog infarkta (CVI) te periferne arterijske bolesti (115,117). Rizik za nastanak rane ateroskleroze je 4 puta veći u HCV inficiranih bolesnika u usporedbi sa zdravom populacijom (118). Bolesnici koji boluju od koronarne arterijske bolesti i koji su preboljeli IM imaju 38% veće izgleda da su HCV pozitivni, dok oboljeli od CVI i periferne arterijske bolesti imaju 27%, odnosno 43% veće izgleda da su HCV inficirani (119–121). Osim navedenih stanja, zamijećena je i veća stopa srčanog zatajenja te razvoja dilatativne i hipertrofijske kardiomiopatije u HCV inficiranih bolesnika (117).

Točan mehanizam razvoja ateroskleroze i drugih kardiovaskularnih manifestacija nije poznat, no današnji stavovi uključuju lokalni i sistemski upalni odgovor na HCV infekciju kao ključne patofiziološke korake (122). Dokazano je prisustvo i replikacija HCV-a u aterosklerotskim plakovima, što izaziva lokalni upalni odgovor organizma te razvoj proupalnih citokina, koji su se pokazali proaterogenima (123). Posljedično upalnoj reakciji dolazi do nastajanja kisikovih radikala koji oštećuju krvne žile te ih čine podložnijima aterosklerozi (124). Nadalje, HCV utječe i na razvoj inzulinske rezistencije koja je također prepoznata kao bitan čimbenik aterogeneze (125). Miješana krioglobulinemija, ranije opisana česta bolest u HCV inficiranih, dovodi do razvoja krioglobulinemijskog vaskulitisa koji oštećuje krvne žile te ubrzava aterosklerotski proces (126).

Nekoliko nedavno objavljenih istraživanja navodi kako se u bolesnika koji su postili SVR antivirusnim liječenjem smanjio kardiovaskularni morbiditet i mortalitet (127,128). Pokazalo se kako antivirusna terapija ima direktan utjecaj smirivanja upalne reakcije na aterosklerotskim plakovima (129). Također, antivirusnim liječenjem smanjuje se sistemski upalni odgovor na

HCV infekciju, što potvrđuju istraživanja koja su izmjerila snižene koncentracije proupalnih citokina povezanih s razvojem ateroskleroze (129,130). Nadalje, liječenjem HCV infekcije liječe se i druge EHM kroničnog hepatitisa C koje su se pokazale utjecajne u aterogenezi, prvenstveno inzulinska rezistencija i miješana krioglobulinemija (131). Zanimljivo je nedavno istraživanje koje je pokazalo kako je slabiji utjecaj antivirusne terapije u kočenju aterosklerotskog procesa na krvnim žilama koje su pogođene težim stupnjem ateroskleroze. Bitno je što ranije detektirati HCV infekciju s obzirom na veću uspješnost antivirusne terapije u suzbijanju subkliničkog aterosklerotskog procesa (132). U prevenciji i liječenju kardiovaskularnih manifestacija povezanih s HCV infekcijom, pokazale su se uspješne terapije bazirane i na IFN i na DAA lijekovima. No s obzirom na veće postizanje SVR, manje nuspojave i kraće liječenje, danas se preporučuje liječenje DAA lijekovima (115).

## **6. ENDOKRINE I METABOLIČKE MANIFESTACIJE**

Kronični hepatitis C se prema brojnim istraživanjima može manifestirati endokrinim i metaboličkim poremećajima koji mogu umanjiti kvalitetu života bolesnika te povećati rizik za razvoj jetrenih (jetrena ciroza, HCC) te kardiovaskularnih i bubrežnih komplikacija (ateroskleroza, IM, CVI, renalna insuficijencija) (133). Kronični hepatitis C se povezuje s razvojem inzulinske rezistencije (IR), tipa 2 šećerne bolesti (T2DM), steatozom jetre i bolestima štitnjače (134).

### **6.1. Inzulinska rezistencija i tip 2 šećerne bolesti**

Prema epidemiološkim istraživanjima, T2DM se smatra jednom od najčešćih EHM s prevalencijom od 15%. Nadalje, rizik za razvoj T2DM je za 70% veći u HCV pozitivnih bolesnika u usporedbi s HCV negativnom populacijom (135).

Smatra se kako povećani rizik od razvoja T2DM u HCV inficiranih osoba nastaje kao posljedica povezanosti IR i HCV infekcije (136). Patofiziologija IR u HCV inficiranih nije do kraja razjašnjena te se pokušava objasniti na temelju nekoliko teorija. Istraživanja su pokazala kako HCV jezgrini proteini i upala jetre direktno utječu na smanjenje glukoznih transportera tipa 2, odgovornih za prijenos glukoze u hepatocite. Kao posljedica smanjenja broja glukoznih transportera tipa 2, dolazi do poremećaja metabolizma glukoze u jetri, potiče se glukoneogeneza i, kao rezultat porasta razine glukoze u krvi, hiperinzulinemija (137,138). Nadalje, adipokini i citokini, koji nastaju u sklopu upale izazvane HCV-om, dovode do promjene inzulinskih signalnih puteva u stanici. Na taj način smanjuje se prijenos glukoze u perifernim stanicama preko glukoznih transportera tipa 4, što opet potiče razvoj hiperinzulinemije, odnosno periferne IR (139). Infekcija HCV-om dovodi do stanja oksidativnog stresa u jetri te uslijed porasta proupalnih citokina i leptina, a smanjenjem adiponektina, čini jetru podložnijoj masnoj promjeni i fibrozi (140). Navedene promjene dodatno mogu pogoršati jetrenu regulaciju metabolizma glukoze. Može se zaključiti kako postoji pozitivna povratna sprega između upale jetre, razvoja inzulinske rezistencije i steatoze jetre (141).

Probir na T2DM potrebno je učiniti kod svakog HCV pozitivnog bolesnika, uz prepoznavanje drugih rizičnih faktora za razvoj IR i T2DM, kao što su sedentarni način života, pretilost, dislipidemija i konzumacija alkohola (25).

Rano prepoznavanje T2DM je ključno s obzirom na povećani rizik razvoja ciroze jetre i hepatocelularnog karcinoma, te kardiovaskularnih poremećaja kao što su arterijska hipertenzija i ateroskleroza, a utječe i na povećanje kardiovaskularnog mortaliteta. Nadalje, T2DM može dovesti i do kroničnog bubrežnog zatajenja, odnosno ubrzati razvoj istog ako već postoje bubrežne manifestacije HCV infekcije (133,142).

Terapijski pristup u bolesnika s IR, odnosno T2DM, i HCV infekcijom treba biti usmjeren ka liječenju HCV infekcije, uz ostale mjere za regulaciju glikemije, uključujući upotrebu hipoglikemika prema potrebi (37). U doba interferonske terapije bilo je naročito važno liječiti IR jer je njezina prisutnost bila povezana sa slabijim učinkom antivirusne terapije, odnosno manjom stopom izlječenja (SVR) u HCV inficiranih bolesnika (143). Važnost liječenja IR potvrdila je metaanaliza koja je pokazala da je veća stopa SVR postignuta u HCV inficiranih bolesnika s T2DM koji su uz antivirusnu terapiju primali metformin (144). U današnje vrijeme primjene direktno djelujućih antivirusnih lijekova ovaj je problem manje važan, ali je dokazano da uspješno antivirusno liječenje poboljšava metabolizam glukoze, kontrolu glikemije te smanjuje incidenciju T2DM i komplikacija šećerne bolesti (145,146).

## **6.2. Steatoza jetre**

Steatoza jetre je bolest nakupljanja triglicerida u hepatocitima, a najčešće je posljedica konzumacije alkohola i IR u sklopu metaboličkog sindroma, no izuzetno je česta i u oboljelih od CHC (133). Prevalencija steatoze kreće se od 40% do 86% oboljelih od CHC. Steatoza se češće javlja u bolesnika inficiranih HCV-om genotipa 3 (73%), dok su ostali HCV genotipi povezani s nešto rjeđim nastankom steatoze (oko 50%) (147).

Bolest se može prezentirati kao benigna jednostavna steatoza, ali i kao steatohepatitis, odnosno upala jetre s masnom promjenom koja povećava rizik od razvoja ciroze i HCC. U bolesnika sa steatozom je zamijećen povećani rizik za razvoj IR i T2DM, kao i drugih kardiovaskularnih bolesti (147).

Patofiziologiju steatoze jetre u sklopu CHC uključuje više mehanizama. Bolest se razvija djelomično kao posljedica okolišnih i konstitucijskih čimbenika pojedinca, kao što su pretilost, konzumacija alkohola, upotreba lijekova i genetska predispozicija (148). Nadalje, pokazalo se kako HCV direktno utječe na poremećaj regulacije metabolizma lipida na nekoliko načina. HCV aktivira transkripcijske čimbenike ključne za indukciju lipogeneze. Također, utječe na

razvoj poremećaja beta-oksidacije masnih kiselina u mitohondriju hepatocita te smanjuje sekreciju lipoproteina iz jetre (149,150). Patofiziologija steatoze u CHC usko je povezana s patofiziologijom IR. HCV infekcija dovodi do upale jetre koja ju čini podložnijom masnoj promjeni posljedično porastu razine proupalnih citokina i leptina te smanjenju koncentracije adiponektina (140).

Steatoza također može, kao i IR, smanjiti učinkovitost antivirusne interferonske terapije, no antivirusno liječenje je nužno s obzirom na mogućnost sprječavanja komplikacija kao što su ciroza jetre i HCC (151,152). Pokazano je da antivirusno liječenje i postizanje SVR, odnosno eradikacija virusa, dovodi do smanjenja steatoze, pogotovo kod HCV infekcije genotipom 3 (134). Osim antivirusnog liječenja, bolesnicima se preporučuje promjena životnih navika koje bi trebale uključivati pojačanu fizičku aktivnost, smanjenje tjelesne mase te prestanak konzumacije alkohola (134). Nadalje, s obzirom na povezanost steatoze, IR i šećerne bolesti, potrebno je tragati i liječiti iste kako bi se zaustavila pozitivna povratna sprega razvoja navedenih stanja (141).

### **6.3. Bolesti štitnjače**

Bolesti štitnjače su relativno česte manifestacije CHC s prevalencijom od 13%, dok se protutijela na štitnjaču mogu detektirati u 17% do 21% HCV inficiranih bolesnika (153).

Iako je HCV pronađen u stanicama štitnjače, smatra se kako do poremećaja funkcije štitnjače dolazi prvenstveno zbog imunološkog odgovora organizma, a ne zbog direktnog virusnog oštećenja (106). Kontinuirana stimulacija imunološkog sustava dovodi do proizvodnje proupalnih citokina koji pobuđuju do tada inhibirane T-limfocite. Nadalje, primijećena je križna reaktivnost antigena HCV-a i štitnjače. HCV infekcija može dovesti do aktivacije pomoćnih T-limfocita koji usmjere B-limfocite na proizvodnju protutijela specifičnih na štitnjaču (154). Bolesti štitnjače mogu se javiti i kao posljedica antivirusnog liječenja IFN-om u čak do 30% liječenih bolesnika (155).

Od poremećaja štitnjače najčešće se javlja Hashimotov tireoiditis s razvojem hipotireoze, dok su nešto rjeđi poremećaji Gravesova bolest koja dovodi do razvoja hipertireoze te kronični tireoiditis. Nadalje, HCV infekcija povezuje se i s većim rizikom razvoja papilarnog karcinoma štitnjače (106).



S obzirom na učestalost poremećaja štitnjače u HCV inficiranih bolesnika, preporučuje se učiniti probir na bolesti štitnjače pri otkrivanju HCV infekcije, a zatim barem jednom godišnje. Probir uključuje određivanje razina hormona štitnjače, detekciju protutijela specifičnih na štitnjaču te prema potrebi ultrazvuk štitnjače uz aspiracijsku punkciju suspektnih promjena (25).

Liječenje bolesti štitnjače potrebno je provoditi prema dostupnim smjernicama za liječenje istih. U slučaju hipotireoze primjenjuje se nadomjesna hormonska terapija. Kod blagog oblika hipertireoze dovoljna je simptomatska terapija, dok se u težim oblicima bolesti primjenjuju tireostatici (156). Danas se nuspojave interferonske terapije vezane uz štitnjaču više ne susreću, budući da se u terapiji gotovo isključivo koriste DAA lijekovi (37).

## 7. NEUROPSIHIJATRIJSKE MANIFESTACIJE

Neuropsihijatrijske manifestacije i poremećaji neurokognitivnih funkcija pojavljuju se u više od polovice CHC bolesnika te su neovisni o prisutnosti i težini jetrenog oštećenja, odnosno jetrene fibroze, HCV genotipa i razine viremije (157). U neuropsihijatrijske manifestacije ubrajamo umor, depresiju, poremećaje spavanja i poremećaje neurokognitivne funkcije (157).

Smatra se kako neuropsihijatrijske i neurokognitivne manifestacije nastaju različitim mehanizmima. Virus hepatitisa C je detektiran u tkivu mozga unutar astrocita i stanica mikroglije te u cerebrospinalnom likvoru. Virusni proteini pokazali su se neurotoksičnima, čime se potencira nastanak neuropsihijatrijskih i neurokognitivnih manifestacija (158,159). Zamijećen je i porast proupalnih citokina koji su potvrda o prisutnom lokalnom i sistemskom upalnom odgovoru na HCV infekciju (160). Nadalje, pokazalo se kako HCV direktno utječe na serotoninergičku i dopaminergičku signalizaciju, čime potencira razvoj depresije (161). Spomenute manifestacije također se mogu javiti i kao posljedica drugih EHM, kao što je MC (57).

Umor je najčešća neuropsihijatrijska manifestacija koja se javlja u čak do 67% HCV inficiranih bolesnika, a bitno može utjecati na kvalitetu života bolesnika (162). Definira se kao manjak motivacije ili težina u iniciranju te izvođenju fizičkih ili mentalnih radnji (157). Dodatnu potvrdu o povezanosti umora i HCV infekcije daje činjenica da je u bolesnika s postignutim SVR nakon antivirusnog liječenja došlo do značajnog smanjenja umora i poboljšanja kvalitete života (smanjenje prevalencije umora na 33% prema jednom istraživanju) (163). Unatoč smanjenju umora u bolesnika liječenih antivirusnom terapijom, bitno je naglasiti da je jedna od najčešćih nuspojava IFN terapije bila upravo umor, dok je u liječenih s DAA lijekovima ta nuspojava puno rjeđa (164).

Depresija kao neuropsihijatrijska manifestacija CHC javlja se s prevalencijom od čak 59% HCV inficiranih (165). Iako sama dijagnoza HCV infekcije znatno može pogoršati psihičko stanje bolesnika uz razvoj anksioznosti ili depresije, pokazalo se kako sam virus hepatitisa C utječe na već spomenute serotoninergičke i dopaminergičke signalne puteve što čini organizam podložnijim razvoju depresije (161). Pokazalo se kako antivirusno liječenje te postizanje SVR može značajno poboljšati depresiju, no također je u 30% do 70% bolesnika liječenih IFN-om uočen razvoj depresije kao nuspojave terapije. U današnje vrijeme DAA terapija ovo je izuzetno rijetka nuspojava (166,167).

Poremećaji spavanja javljaju se u 60% oboljelih od HCV infekcije, a također utječu na značajno smanjenje kvalitete života oboljelih. Poremećaji spavanja mogu biti pogoršani antivirusnom terapijom IFN-om, iako SVR dovodi do poboljšanja simptoma (168).

U poremećaje neurokognitivne funkcije ubrajamo poteškoće s koncentracijom, usporeni tok misli, smanjenje radne memorije te nespavost, a javljaju se u do 50% oboljelih od CHC (157,169). Iako se neurokognitivni deficit obično povezuje s uznapredovalim jetrenim oštećenjem (neovisno o etiologiji oštećenja), HCV infekcija se pokazala kao neovisan čimbenik u razvoju neurokognitivnog oštećenja (170). Kao i kod ostalih neuropsihijatrijskih manifestacija, bolesnici koji su liječeni antivirusnom terapijom pokazali su poboljšanje neurokognitivne funkcije (171).

S obzirom na visoku učestalost neuropsihijatrijskih i neurokognitivnih manifestacija u CHC oboljelih te značajno narušenu kvalitetu života kao posljedicu navedenih stanja, potrebno je tragati za istima. Pokazalo se da je suradljivost bolesnika veća ako se na vrijeme pristupi zbrinjavanju navedenih stanja (172). Evaluaciju mentalnog zdravlja potrebno je učiniti prilikom otkrivanja HCV infekcije, a u slučaju interferonske terapije prije započinjanja i tijekom liječenja infekcije, s obzirom na to da i sama IFN antivirusna terapija može pogoršati mentalni status bolesnika (173). Eradikacija virusa se preporučuje DAA lijekovima, s obzirom na manju učestalost pojave i egzacerbacija mentalnih bolesti u usporedbi s terapijom IFN-om (37). Kod antivirusnog liječenja DAA lijekovima, potrebno je voditi računa o farmakokinetici istih s obzirom na to da mogu stupiti u interakciju s drugim lijekovima za liječenje mentalnih bolesti (172). Osim antivirusne terapije koja u konačnici smanjuje prevalenciju neuropsihijatrijskih manifestacija, u liječenju istih upotrebljavaju se antidepresivi, anksiolitici i hipnotici (174).

## **8. DRUGE AUTOIMUNOSNE MANIFESTACIJE**

### **8.1. Sjögrenov (*sicca*) sindrom**

Simptomi suhoće sluznica (*sicca* simptomi), odnosno kseroftalmija i kserostomija, javljaju se u 20% do 30% HCV inficiranih bolesnika (11). *Sicca* simptomi uz prisustvo antinuklearnih protutijela (ANA) protiv ribonukleoproteina SS-A i SS-B te patohistološki nalaz limfocitnog sijaloadenitisa definiraju Sjögrenov sindrom. Za razliku od relativno čestih *sicca* simptoma, Sjögrenov sindrom se javlja u manje od 5% HCV inficiranih bolesnika (11).

Nekoliko je mehanizama razvoja *sicca* simptoma, odnosno Sjögrenovog sindroma u HCV inficiranih. HCV je prisutan u stanicama suznih žlijezda i žlijezda slinovnica te dovodi do razvoja lokalne upalne reakcije s oštećenjem tkiva žlijezda. Nadalje, pokretanje sistemskog upalnog odgovora na HCV dovodi do poliklonalne proliferacije B-limfocita s proizvodnjom anti-SSA i anti-SSB protutijela, koja također oštećuju stanice žlijezda. Mehanizmu proizvodnje protutijela koja oštećuju tkivo žlijezda ide u prilog činjenica da se MC, bolest slične patofiziologije, također može prezentirati *sicca* simptomima. Uz navedene mehanizme, stvoreni proupalni citokini pobuđuju inhibirane T-limfocite koji dovode do staničnog oštećenja tkiva žlijezda (106,175).

Zbog mogućnosti preklapanja *sicca* simptoma, MC i Sjögrenovog sindroma, potrebno je u bolesnika s kseroftalmijom i kserostomijom učiniti serološku obradu na ANA i krioglobuline kako bi se postavila ispravna dijagnoza (25).

Antivirusno liječenje ima znatno ograničenu učinkovitost protiv *sicca* simptoma, budući da se kseroftalmija i kserostomija javljaju kada je već znatno oštećeno tkivo žlijezda. Unatoč neučinkovitosti antivirusne terapije u poboljšanju navedenih simptoma, preporučuje se eradicirati virus kako bi se spriječile druge komplikacije CHC, dok se kseroftalmija i kserostomija liječe topikalnom simptomatskom terapijom (37).

### **8.2. Proizvodnja autoimunih protutijela**

Primijećeno je kako u 40% do 65% HCV inficiranih osoba dolazi do proizvodnje autoimunih protutijela. S obzirom na njihov niski titar, u većini slučajeva nemaju kliničkih posljedica (11).

Osim već spomenutih krioglobulina s ulogom RF koji se mogu detektirati u 40% do 60% HCV inficiranih bolesnika, moguća je proizvodnja drugih antitijela s varijabilnom prevalencijom,

kao što su antinuklearna protutijela (ANA, 40%), protutijela na aktin glatkih mišića (engl. *smooth muscle antibody*, anti-SMA, 7%) i protutijela na mikrosome jetre i bubrega tipa 1 (engl. *liver-kidney-microsomal*, anti-LKM-1, do 13%) (16,176,177). Navedena protutijela mogu biti značajna u kliničkoj dijagnostici, budući da se javljaju i u bolesnika s autoimunim hepatitisom, što ponekad može otežati određivanje uzroka hepatitisa. Nadalje, autoimuni hepatitis može komplicirati i antivirusno liječenje IFN-om. Što se tiče DAA lijekova, dostupno je samo nekoliko prikaza slučajeva, no čini se kako DAA lijekovi ne bi trebali dovesti do dodatnog jetrenog oštećenje u bolesnika s preklapajućim autoimunim hepatitisom i CHC, kao što je bio slučaj prilikom terapije s IFN-om (178,179).

Osim već spomenutih antitiroidnih protutijela (protutijela na peroksidazu, tireoglobulin i na receptor tiroidnog stimulirajućeg hormona) koja se javljaju u 13% bolesnika s CHC, u 15% oboljelih dolazi do stvaranja antikardiolipinskih protutijela (16,153), također je zamijećena i rijetka pojava protutijela koja se povezuju s razvojem celijakije (antiglijadinska, antiendomizijska te protutijela na tkivnu transglutaminazu) u otprilike 5% HCV inficiranih (176).

## **9. OSTALE ORGAN-SPECIFIČNE MANIFESTACIJE**

### **9.1. Mišićno-koštane manifestacije**

Artralgija se javlja u 40% do 80% CHC bolesnika u sklopu MC ili bez povezanosti s drugim manifestacijama (24). Javlja se najčešće simetrično u zglobovima koljena i šaka. Uz artralgije čest simptom u HCV inficiranih su mijalgije (26).

U 5% CHC može se javiti artritis u jednom od dva oblika (26). Prvi oblik predstavlja simetrični artritis koji nalikuje reumatoidnom artritisu, a javlja se u dvije trećine bolesnika s artritisom. Prezentira se kao simetrični poliartritis šaka i zapešća, no manje je agresivan u usporedbi s reumatoidnim artritisom, budući da su odsutne deformacije i erozije na kostima (180,181). U 50% bolesnika je prisutan RF i povišeni upalni parametri (182). Protutijela na cikličke citrulirane peptide, koja su pozitivna kod bolesnika s reumatoidnim artritisom, izuzetno su rijetko prisutna u artritisu povezanim s HCV infekcijom, što može pomoći u razlikovanju bolesti (183). Drugi oblik artritisa povezanog s HCV prezentira se kao intermitentni oligoartritis koji zahvaća velike i srednje velike zglobove, pretežito zglobove donjih ekstremiteta, a predstavlja manifestaciju MC (180,181). Artritis se liječi protuupalnim i imunomodulacijskim lijekovima uz antivirusno liječenje DAA lijekovima, budući da je ranije u sklopu terapije IFN-om zabilježeno da može doći do pogoršanja artritisa (37).

Primijećeno je kako CHC utječe i na koštani metabolizam. Epidemiološke studije pokazale su kako u HCV inficiranih može doći do smanjenja koštane gustoće u sklopu jetrene osteodistrofije (184). Navedeno stanje je značajno s obzirom na to da dvostruko povećava rizik prijeloma kuka u HCV inficiranih bolesnika (185). Osim navedenog smanjenja gustoće kostiju, u rijetkim slučajevima javlja se suprotno stanje, povećana gustoća kostiju i otvrdnuće, odnosno osteoskleroza (186).

### **9.2. Oftalmološke manifestacije**

Najčešća oftalmološka manifestacija CHC je već ranije opisana kseroftalmija koja se javlja u 20% do 30% HCV inficiranih bolesnika (11).

Moorenov ulkus rožnice je rijetka oftalmološka manifestacija CHC koja predstavlja bolnu perifernu ulceraciju rožnice, obično bez pridruženog skleritisa, a može progredirati do sljepoće (187). Patofiziološki mehanizam nastanka bolesti nije poznat. Iako postoje podvojena mišljenja

o povezanosti razvoja Moorenovog ulkusa rožnice i CHC, pokazalo se kako antivirusna terapija IFN-om dovodi do poboljšanja bolesti (188).

Zamijećen je i razvoj drugih oftalmoloških manifestacija u CHC bolesnika kao što su keratitis i episkleritis, retinalno krvarenje, povećani intraokularni tlak i slabljenje vida. Nadalje, zabilježena je i rijetka komplikacija terapije IFN-om u vidu opstrukcije retinalne arterije i vene (189).

### **9.3. Pulmološke manifestacije**

Idiopatska plućna fibroza je rijetka, teška upalna bolest plućnog intersticija u kojoj dolazi do nakupljanja depozita kolagena u plućima, a klinički se prezentira dispnejom i neproduktivnim kašljem. Iako je bolest rijetka, zamijećena je veća incidencija bolesti u HCV inficiranih bolesnika (0,3%) nego u općoj populaciji (190).

Infekcija HCV-om se pokazala i kao jednim od čimbenika koji mogu dovesti do egzacerbacije kronične opstruktivne plućne bolesti zbog upalnog odgovora na infekciju koji dovodi do bronhokonstrikcije i aktivacije neutrofila. Osim standardne terapije kronične opstruktivne bolesti pluća indicirano je i antivirusno liječenje DAA lijekovima (191).

## 10. ZAKLJUČAK

Hepatitis C virusom zaraženo je 71 milijun ljudi (oko 1% svjetske populacije), dok od posljedica infekcije godišnje umre gotovo 400 tisuća ljudi. HCV infekcija smatra se globalnim javnozdravstvenim problemom. U 55% do 85% slučajeva HCV infekcija dovodi do kroničnog hepatitisa s mogućim razvojem ciroze jetre i HCC u 20%, odnosno 5% oboljelih. Osim ciroze i HCC, koji se smatraju završnim stadijem jetrene bolesti povezane s HCV-om, u 74% oboljelih dolazi do pojave EHM, koje su ponekad prvi i jedini znak CHC.

Moguće je EHM podijeliti prema zahvaćenom organu, odnosno organskom sustavu, patofiziološkom mehanizmu nastanka te prema jačini povezanosti EHM s CHC. Većini EHM patofiziologija u potpunosti nije poznata, no smatra se kako limfotropnost HCV-a i indukcija autoimunskog odgovora čine okosnicu nastanka EHM. Dvije glavne teorije razvoja EHM su teorija molekularne mimikrije i aktivacije promatrača. Za razvoj EHM također su se bitnima pokazali okolišni i genetski čimbenici.

Najbolje proučene EHM su limfoproliferativne bolesti. Esencijalna miješana krioglobulinemija je najčešća i najbolje proučena limfoproliferativna EHM, a obilježena je prisutnošću krioglobulina s mogućnosti stvaranja i taloženja krioprecipitirajućih imunokompleksa. Krioglobulini se mogu detektirati u 40% do 60% oboljelih od CHC. Krioglobulini nastaju posljedično limfotropizmu HCV-a, kroničnoj stimulaciji B-limfocita virusnim antigenima te utjecaju na regulacijske T-limfocite. Depoziti imunokompleksa dovode do upalnog odgovora organizma i razvoja krioglobulinemijskog vaskulitisa. Esencijalna miješana krioglobulinemija može dovesti do oštećenja kože, zglobova i mišića, živčanog sustava i bubrega. Druge limfoproliferativne manifestacije CHC su B-NHL i monoklonska gamopatija.

Kožne promjene povezane s HCV infekcijom nastaju u 17% oboljelih od CHC. Palpabilna purpura nastaje u sklopu razvoja krioglobulinemijskog vaskulitisa, dok ostale kožne manifestacije uključuju porphyriju cutaneu tardu, lichen planus, psorijazu, pruritus i nekrolitički akralni eritem. Kožne manifestacije mogu bitno smanjiti kvalitetu života bolesnika.

Bubrežne su manifestacije CHC izuzetno značajne budući da mogu rezultirati kroničnim bubrežnim zatajenjem ili po život opasnim stanjima kao što su brzoprogresivni glomerulonefritis i akutno bubrežno zatajenje. Najčešća bubrežna manifestacija je membranoproliferativni glomerulonefritis tipa 1 koji se javlja u 30% oboljelih od esencijalne miješane krioglobulinemije. U 10% bolesnika s razvijenim membranoproliferativnim glomerulonefritsom tipa 1 dolazi do završnog stadija kroničnog bubrežnog zatajenja. Nešto



rjeđa bubrežna manifestacija je membranska nefropatija, koja također može voditi u kronično bubrežno zatajenje.

Primijećeno je kako HCV infekcija dovodi do povećanja kardiovaskularnog rizika, morbiditeta i smrtnosti. Lokalni i sistemski upalni odgovor na HCV infekciju potiče aterogenezu te razvoj kardiovaskularnih komplikacija ateroskleroze, kao što su koronarna arterijska bolest, infarkt miokarda, cerebrovaskularni inzult te periferna arterijska bolest.

Postoji povezanost CHC s razvojem endokrinih i metaboličkih bolesti, kao što su inzulinska rezistencija, tip 2 šećerne bolesti, steatoza jetre i bolesti štitnjače. Rizik za razvoj T2DM je 70% veći u HCV inficiranih bolesnika. Primijećena je pozitivna povratna sprega steatoze i razvoja IR, odnosno T2DM. Endokrini i metabolički poremećaji su važni budući da dodatno povećavaju već povišen kardiovaskularni rizik te potiču nastanak jetrenih komplikacija CHC. Bolesti štitnjače su također česte endokrine manifestacije CHC. Najčešće dolazi do razvoja Hashimotovog tireoiditisa, Gravesove bolesti, a zamijećen je i povišeni rizik od razvoja papilarnog karcinoma štitnjače.

Neuropsihijatrijske manifestacije (umor, depresija, poremećaji spavanja) i neurokognitivni poremećaji pojavljuju se u više od polovice CHC bolesnika te značajno smanjuju kvalitetu života oboljelih. Psihološka se evaluacija stoga preporučuje u svakog HCV inficiranog bolesnika, radi pravovremenog prepoznavanja i liječenja navedenih poremećaja.

Dio HCV inficiranih bolesnika prezentira se sa *sicca* simptomima (kseroftalmija i kserostomija), dok se rjeđe javlja Sjögrenov sindrom. U 40% do 65% bolesnika dolazi do stvaranja autoimunih protutijela koja su najčešće niskog titra te ne dovode do kliničkih posljedica. EHM mogu zahvatiti koštano-zglobni i mišićni sustav (artralgija, mijalgija, artritis), oftalmološki (kseroftalmija, Moorenov ulkus rožnice) te pluća (idiopatska plućna fibroza).

S obzirom na visoku učestalost EHM i moguće komplikacije istih, traženje simptoma i znakova EHM je od iznimne važnosti u HCV inficiranih bolesnika. Također, bitno je poznavati EHM s obzirom da mogu biti prvi i jedini znak do tada nepoznate HCV infekcije. Liječenje CHC nedavno je doživjelo revoluciju otkrićem DAA lijekova koji uzrokuju manje nuspojave od terapije IFN-om, a uspješnost antivirusne terapije je izuzetno visoka i iznosi blizu 100%. Liječenje CHC je nužno kod svih oboljelih s obzirom da se time smanjuje rizik od razvoja ne samo jetrenih komplikacija bolesti (jetrene ciroze i HCC) nego i ekstrahepatalnih manifestacija koje su značajan uzrok morbiditeta i mortaliteta oboljelih.

## 11. ZAHVALE

Zahvaljujem svojoj mentorici, docentici Luciji Virović Jukić, na susretljivosti, razumijevanju i savjetima prilikom pisanja ovog rada.

Veliko hvala prijateljima i kolegama koji su bili uz mene svih ovih šest godina. Omogućili ste mi predivno studentsko iskustvo te imali razumijevanja kad sam bio nepodnošljiva osoba. Cijenim svaki trenutak, pomoć i oslonac koji ste mi pružali. Velike stvari stoje pred nama, no vjerujem da ćemo i to zajedno odlično svladati!

Hvala bratu Karlu na tehničkoj pomoći oko pisanja ovog rada. Pitanje je koliko dugo bi trajalo pisanje da nije brzo odgovarao na moje pozive upomoć.

Najveće zahvale upućujem mami Ivani, mojoj glavnoj podršci i motivaciji u životu. Neopisivo je koliko si pružala bratu i meni, a uvijek s ciljem da nam pružiš najbolje. Svaki moj uspjeh je u jednakoj mjeri i tvoj.

Na kraju, hvala tati Davorinu koji me s neba pratio u svakom koraku te ukazao kako da izbjegnem trnje na putevima života. Bio si i ostatak čes moja najveća inspiracija u životu, svjetlost koju vidim na kraju tunela.

## 12. LITERATURA

1. Lindenbach BD, Rice CM. Unravelling hepatitis C virus replication from genome to function. *Nature*. 2005;436(7053):933–8. doi: 10.1038/nature04077.
2. Borgia SM, Hedskog C, Parhy B, Hyland RH, Stamm LM, Brainard DM i sur. Identification of a novel hepatitis C virus genotype from Punjab, India: Expanding classification of hepatitis C virus into 8 genotypes. *J Infect Dis*. 2018;218(11):1722–9. doi: 10.1093/infdis/jiy401.
3. Hedskog C, Parhy B, Chang S, Zeuzem S, Moreno C, Shafran SD i sur. Identification of 19 novel hepatitis C virus subtypes-further expanding HCV classification. *Open Forum Infect Dis*. 2019;6(3):ofz076. doi: 10.1093/ofid/ofz076.
4. Smith DB, Bukh J, Kuiken C, Muerhoff AS, Rice CM, Stapleton JT i sur. HCV Classification [Internet]. International Committee on Taxonomy of Viruses (ICTV). 2019 May 8 [pristupljeno: 6.6.2020]. Dostupno na: [https://talk.ictvonline.org/ictv\\_wikis/flaviviridae/w/sg\\_flavi/56/hcv-classification](https://talk.ictvonline.org/ictv_wikis/flaviviridae/w/sg_flavi/56/hcv-classification)
5. Blach S, Zeuzem S, Manns M, Altraif I, Duberg AS, Muljono DH i sur. Global prevalence and genotype distribution of hepatitis C virus infection in 2015: A modelling study. *Lancet Gastroenterol Hepatol*. 2017;2(3):161–76. doi:10.1016/S2468-1253(16)30181-9.
6. Maheshwari A, Ray S, Thuluvath PJ. Acute hepatitis C. *Lancet*. 2008;372(9635):321–32. doi:10.1016/S0140-6736(08)61116-2.
7. Hepatitis C [Internet]. World Health Organization. 2019 Jul 9 [pristupljeno: 6.6.2020.]. Dostupno na: <https://www.who.int/news-room/fact-sheets/detail/hepatitis-c>
8. Hoofnagle JH. Course and outcome of hepatitis C. *Hepatology*. 2002;36(S1):S21–9. doi:10.1002/hep.1840360704.
9. Li HC, Lo SY. Hepatitis C virus: Virology, diagnosis and treatment. *World J Hepatol*. 2015;7(10):1377–89. doi:10.4254/wjh.v7.i10.1377.
10. Cacoub P, Poynard T, Ghillani P, Charlotte F, Olivi M, Piette JC i sur. Extrahepatic manifestations of chronic hepatitis C. *Arthritis Rheum*. 1999;42(10):2204–12. doi: 10.1002/1529-0131(199910)42:10<2204::AID-ANR24>3.0.CO;2-D.

11. Cacoub P, Renou C, Rosenthal E, Cohen P, Louri I, Loustaud-Ratti V i sur. Extrahepatic Manifestations Associated With Hepatitis C Virus Infection. A Prospective Multicenter Study of 321 Patients. The GERMIVIC. Groupe d'Etude Et De Recherche en Medecine Interne Et Maladies Infectieuses Sur Le Virus De l'Hepatitis C. *Medicine (Baltimore)*. 2000;79(1):47-56. doi:10.1097/00005792-200001000-00005.
12. Zignego AL, Gragnani L, Giannini C, Laffi G. The hepatitis C virus infection as a systemic disease. *Intern Emerg Med*. 2012;7(SUPPL. 3):201–8. doi: 10.1007/s11739-012-0825-6.
13. Zignego AL, Giannini C, Monti M, Gragnani L. Hepatitis C virus lymphotropism: lessons from a decade of studies. *Dig Liver Dis*. 2007;39(SUPPL. 1):38–45. doi: 10.1016/s1590-8658(07)80009-0.
14. Zignego AL, Ferri C, Pileri SA, Caini P, Bianchi FB. Extrahepatic manifestations of Hepatitis C Virus infection: A general overview and guidelines for a clinical approach. *Dig Liver Dis*. 2007;39(1):2-17. doi: 10.1016/j.dld.2006.06.008.
15. Cacoub P, Gragnani L, Comarmond C, Zignego AL. Extrahepatic manifestations of chronic hepatitis C virus infection. *Dig Liver Dis*. 2014;46(S5):S165–73. doi: 10.1016/j.dld.2014.10.005.
16. Virović Jukić L, Kralj D. Extrahepatic Manifestations of Hepatitis C Virus Infection. U: Smolic M, Vcev A, Wu GY, ur. *Update on Hepatitis C*. Intech Open; 2017. doi: 10.5772/intechopen.70728.
17. Blausen.com staff. Medical gallery of Blausen Medical 2014. *WikiJournal Med*. 2014;1(2). doi: 10.15347/wjm/2014.010.
18. Ramos-Casals M, Font J. Extrahepatic manifestations in patients with chronic hepatitis C virus infection. *Curr Opin Rheumatol*. 2005;17(4):447-55. doi: 10.1097/01.bor.0000166386.62851.49.
19. Böckle BC, Sepp NT. Hepatitis C virus and autoimmunity. *Autoimmun Highlights*. 2010;1(1):23–35. doi: 10.1007/s13317-010-0005-5.
20. Gregorio G V., Choudhuri K, Ma Y, Pensati P, Iorio R, Grant P i sur. Mimicry between the hepatitis C virus polyprotein and antigenic targets of nuclear and smooth muscle antibodies in chronic hepatitis C virus infection. *Clin Exp Immunol*. 2003;133(3):404–

13. doi: 10.1046/j.1365-2249.2003.02229.x.
21. Akeno N, Blackard JT, Tomer Y. HCV E2 protein binds directly to thyroid cells and induces IL-8 production: A new mechanism for HCV induced thyroid autoimmunity. *J Autoimmun.* 2008;31(4):339–44. doi: 10.1016/j.jaut.2008.08.001.
22. Benoist C, Mathis D. The pathogen connection. *Nature.* 1998;394(6690):227–8. doi: 10.1038/28282.
23. Fournié GJ, Mas M, Cautain B, Savignac M, Subra JF, Pelletier L i sur. Induction of autoimmunity through bystander effects. Lessons from immunological disorders induced by heavy metals. *J Autoimmun.* 2001;16(3):319–26. doi: 10.1006/jaut.2000.0482.
24. Ferri C. Mixed cryoglobulinemia. *Orphanet J Rare Dis.* 2008;3(1):1–17. doi: 10.1186/1750-1172-3-25.
25. Ferri C, Ramos-Casals M, Zignego AL, Arcaini L, Roccatello D, Antonelli A i sur. International diagnostic guidelines for patients with HCV-related extrahepatic manifestations. A multidisciplinary expert statement. *Autoimmun Rev.* 2016;15(12):1145–60. doi: 10.1016/j.autrev.2016.09.006.
26. Ramos-Casals M, Trejo O, García-Carrasco M, Font J. Therapeutic management of extrahepatic manifestations in patients with chronic hepatitis C virus infection. *Rheumatology.* 2003;42(7):818–28. DOI: 10.1093/rheumatology/keg299.
27. Dammacco F, Sansonno D. Therapy for hepatitis C virus-related cryoglobulinemic vasculitis. *N Engl J Med.* 2013;369(11):1035–45. doi: 10.1056/NEJMra1208642.
28. Backus LI, Boothroyd DB, Phillips BR, Belperio P, Halloran J, Mole LA. A Sustained Virologic Response Reduces Risk of All-Cause Mortality in Patients With Hepatitis C. *Clin Gastroenterol Hepatol.* 2011;9(6):509-516.e1. doi: 10.1016/j.cgh.2011.03.004.
29. Cacoub P, Terrier B, Saadoun D. Hepatitis C virus-induced vasculitis: Therapeutic options. *Ann Rheum Dis.* 2014;73(1):24–30. doi: 10.1136/annrheumdis-2013-203883.
30. Manns MP, Wedemeyer H, Cornberg M. Treating viral hepatitis C: Efficacy, side effects, and complications. *Gut.* 2006;55(9):1350–9. DOI: 10.1136/gut.2005.076646.
31. Sleijfer S, Bannink M, Van Gool AR, Kruit WHJ, Stoter G. Side effects of interferon- $\alpha$

- therapy. *Pharm World Sci.* 2005;27(6):423–31. doi: 10.1007/s11096-005-1319-7.
32. Lam BP, Jeffers T, Younoszai Z, Fazel Y, Younossi ZM. The changing landscape of hepatitis C virus therapy: Focus on interferon-free treatment. *Therap Adv Gastroenterol.* 2015;8(5):298–312. doi: 10.1177/1756283X15587481.
  33. Feld JJ, Jacobson IM, Hode C, Asselah T, Ruane PJ, Gruener N i sur. Sofosbuvir and velpatasvir for hcv genotype 1, 2, 4, 5, and 6 infection. *N Engl J Med.* 2015;373(27):2599–607. doi: 10.1056/NEJMoa1512610.
  34. Foster GR, Afdhal N, Roberts SK, Br N, Gane EJ, Pianko S i sur. Sofosbuvir and velpatasvir for HCV Genotype 2 and 3 infection. *N Engl J Med.* 2015;373(27):2608–17. doi: 10.1056/NEJMoa1512612.
  35. Curry MP, O’Leary JG, Bzowej N, Muir AJ, Korenblat KM, Fenkel JM i sur. Sofosbuvir and velpatasvir for HCV in patients with decompensated cirrhosis. *N Engl J Med.* 2015;373(27):2618–28. doi: 10.1056/NEJMoa1512614.
  36. Rosenthal ES, Graham CS. Price and affordability of direct-acting antiviral regimens for hepatitis C virus in the United States. *Infect Agent Cancer.* 2016;11:24. doi: 10.1186/s13027-016-0071-z.
  37. Zignego AL, Ramos-Casals M, Ferri C, Saadoun D, Arcaini L, Roccatello D i sur. International therapeutic guidelines for patients with HCV-related extrahepatic disorders. A multidisciplinary expert statement. *Autoimmun Rev.* 2017;16(5):523–41. doi: 10.1016/j.autrev.2017.03.004.
  38. Zignego AL, Giannini C, Gragnani L. HCV and lymphoproliferation. *Clin Dev Immunol.* 2012;2012:980942. doi: 10.1155/2012/980942.
  39. Zignego AL, Ferri C, Giannini C, La Civita L, Careccia G, Longombardo G i sur. Hepatitis C virus infection in mixed cryoglobulinemia and B-cell non-Hodgkin’s lymphoma: evidence for a pathogenetic role. *Arch Virol.* 1997;142(3):545–55. doi: 10.1007/s007050050100.
  40. Sene D, Ghillani-Dalbin P, Thibault V, Guis L, Musset L, Duhaut P i sur. Longterm course of mixed cryoglobulinemia in patients infected with hepatitis C virus. *J Rheumatol.* 2004;31(11):2199–206.
  41. Viganò M, Colombo M. Extrahepatic Manifestations of Hepatitis C Virus.

- Gastroenterol Clin North Am. 2015;44(4):775–91. doi: 10.1016/j.gtc.2015.07.006.
42. Saadoun D, Bieche I, Maisonobe T, Asselah T, Laurendeau I, Piette JC i sur. Involvement of chemokines and type 1 cytokines in the pathogenesis of hepatitis C virus-associated mixed cryoglobulinemia vasculitis neuropathy. *Arthritis Rheum.* 2005;52(9):2917–25. doi: 10.1002/art.21270.
  43. Ragab G, Hussein MA. Vasculitic syndromes in hepatitis C virus: A review. *J Adv Res.* 2017;8(2):99–111. doi: 10.1016/j.jare.2016.11.002.
  44. Bonacci M, Lens S, Londoño MC, Mariño Z, Cid MC, Ramos-Casals M i sur. Virologic, Clinical, and Immune Response Outcomes of Patients With Hepatitis C Virus–Associated Cryoglobulinemia Treated With Direct-Acting Antivirals. *Clin Gastroenterol Hepatol.* 2017;15(4):575–583.e1. doi: 10.1016/j.cgh.2016.09.158.
  45. Ramos-Casals M, Stone JH, Cid MC, Bosch X. The cryoglobulinaemias. *Lancet.* 2012;379(9813):348–60. doi: 10.1016/S0140-6736(11)60242-0.
  46. Sène D, Limal N, Cacoub P. Hepatitis C virus-associated extrahepatic manifestations: A review. *Metab Brain Dis.* 2004;19(3–4):357–81. doi: 10.1023/b:mebr.0000043982.17294.9b.
  47. Terrier B, Cacoub P. Cryoglobulinemia vasculitis: An update. *Curr Opin Rheumatol.* 2013;25(1):10–8. doi: 10.1097/BOR.0b013e32835b15f7.
  48. Sansonno D, Dammacco F. Hepatitis C virus, cryoglobulinaemia, and vasculitis: Immune complex relations. *Lancet Infect Dis.* 2005;5(4):227–36. doi: 10.1016/S1473-3099(05)70053-0.
  49. Dammacco F, Sansonno D, Piccoli C, Tucci FA, Racanelli V. The cryoglobulins: An overview. *Eur J Clin Invest.* 2001;31(7):628–38. doi: 10.1046/j.1365-2362.2001.00824.x.
  50. Polo ML, Laufer N. Extrahepatic manifestations of HCV: the role of direct acting antivirals. *Expert Rev Anti Infect Ther.* 2017;15(8):737–46. doi: 10.1080/14787210.2017.1354697.
  51. Buskila D, Shnaider A, Neumann L, Lorber M, Zilberman D, Hilzenrat N i sur. Musculoskeletal manifestations and autoantibody profile in 90 hepatitis C virus infected israeli patients. *Semin Arthritis Rheum.* 1998;28(2):107–13. doi:

- 10.1016/s0049-0172(98)80043-7.
52. Cacoub P, Saadoun D, Limal N, Léger JM, Maisonobe T. Hepatitis C virus infection and mixed cryoglobulinaemia vasculitis: a review of neurological complications. *AIDS*. 2005;19(Suppl 3):S128–34. doi: 10.1097/01.aids.0000192081.33938.2f.
  53. Ammendola A, Sampaolo S, Ambrosone L, Ammendola E, Ciccone G, Migliaresi S i sur. Peripheral neuropathy in hepatitis-related mixed cryoglobulinemia: Electrophysiologic follow-up study. *Muscle Nerve*. 2005;31(3):382–5. doi: 10.1002/mus.20184.
  54. Authier F-J, Bassez G, Payan C, Guillevin L, Pawlotsky J-M, Degos J-D i sur. Detection of genomic viral RNA in nerve and muscle of patients with HCV neuropathy. *Neurology*. 2003;60(5):808–12. doi: 10.1212/01.wnl.0000044399.71601.ea.
  55. Acharya JN, Pacheco VH. Neurologic Complications of Hepatitis C. *Neurologist*. 2008;14(3):151–6. doi: 10.1097/NRL.0b013e31815fa594.
  56. Tembl JJ, Ferrer JM, Sevilla MT, Lago A, Mayordomo F, Vilchez JJ. Neurologic complications associated with hepatitis C virus infection. *Neurology*. 1999;53(4):861–861. doi: 10.1212/wnl.53.4.861.
  57. Casato M, Saadoun D, Marchetti A, Limal N, Picq C, Pantano P i sur. Central nervous system involvement in hepatitis C virus cryoglobulinemia vasculitis: a multicenter case-control study using magnetic resonance imaging and neuropsychological tests. *J Rheumatol*. 2005;32(3):484–8.
  58. Terrier B, Cacoub P. Renal involvement in HCV-related vasculitis. *Clin Res Hepatol Gastroenterol*. 2013;37(4):334–9. doi: 10.1016/j.clinre.2013.02.002.
  59. Latt N, Alachkar N, Gurakar A. Hepatitis C virus and its renal manifestations: a review and update. *Gastroenterol Hepatol (N Y)*. 2012;8(7):434–45.
  60. Cacoub P, Comarmond C, Domont F, Savey L, Desbois AC, Saadoun D. Extrahepatic manifestations of chronic hepatitis C virus infection. *Ther Adv Infect Dis*. 2016;3(1):3–14. doi: 10.1177/2049936115585942.
  61. D'Amico G. Renal involvement in hepatitis C infection: Cryoglobulinemic glomerulonephritis. *Kidney Int*. 1998;54(2):650–71. doi: 10.1046/j.1523-



1755.1998.00028.x.

62. Smith KD, Alpers CE. Pathogenic mechanisms in membranoproliferative glomerulonephritis. *Curr Opin Nephrol Hypertens.* 2005;14(4):396–403. doi: 10.1097/01.mnh.0000172729.60122.f9.
63. Saadoun D, Delluc A, Piette JC, Cacoub P. Treatment of hepatitis C-associated mixed cryoglobulinemia vasculitis. *Curr Opin Intern Med.* 2008;7(2):209–14. doi: 10.1097/BOR.0b013e3282f1330c.
64. Giannini C, Petrarca A, Monti M, Arena U, Caini P, Solazzo V i sur. Association between persistent lymphatic infection by hepatitis C virus after antiviral treatment and mixed cryoglobulinemia. *Blood.* 2008;111(5):2943–5. doi: 10.1182/blood-2007-09-112490.
65. Giannini C, Giannelli F, Linda Zignego A. Association between mixed cryoglobulinemia, translocation (14;18), and persistence of occult HCV lymphoid infection after treatment. *Hepatology.* 2006;43(5):1166–7. doi: 10.1002/hep.21132.
66. Zignego AL, Ferri C, Giannelli F, Giannini C, Caini P, Monti M i sur. Prevalence of bcl-2 Rearrangement in Patients with Hepatitis C Virus–Related Mixed Cryoglobulinemia with or without B-Cell Lymphomas. *Ann Intern Med.* 2002;137(7):571. Available from: doi: 10.7326/0003-4819-137-7-200210010-00008.
67. Giannelli F, Moscarella S, Giannini C, Caini P, Monti M, Gragnani L i sur. Effect of antiviral treatment in patients with chronic HCV infection and t(14;18) translocation. *Blood.* 2003;102(4):1196–201. doi: 10.1182/blood-2002-05-1537.
68. Dammacco F, Sansonno D, Piccoli C, Racanelli V, D’amore FP, Lauletta G. The Lymphoid System in Hepatitis C Virus Infection: Autoimmunity, Mixed Cryoglobulinemia, and Overt B-Cell Malignancy. *Semin Liver Dis.* 2000;20(02):143–58. doi: 10.1055/s-2000-9613.
69. Nieters A, Kallinowski B, Brennan P, Ott M, Maynadié M, Benavente Y i sur. Hepatitis C and Risk of Lymphoma: Results of the European Multicenter Case-Control Study EPILYMPH. *Gastroenterology.* 2006;131(6):1879–86. doi: 10.1053/j.gastro.2006.09.019.
70. Lai R, Weiss LM. Hepatitis C Virus and Non-Hodgkin’s Lymphoma. *Am J Clin*

- Pathol. 1998;109(5):508–10. doi: 10.1093/ajcp/109.5.508.
71. Vallat L, Benhamou Y, Gutierrez M, Ghillani P, Hercher C, Thibault V i sur. Clonal B cell populations in the blood and liver of patients with chronic hepatitis C virus infection. *Arthritis Rheum.* 2004;50(11):3668–78. doi: 10.1002/art.20594.
  72. Campo E, Swerdlow SH, Harris NL, Pileri S, Stein H, Jaffe ES. The 2008 WHO classification of lymphoid neoplasms and beyond: evolving concepts and practical applications. *Blood.* 2011;117(19):5019–32. doi: 10.1182/blood-2011-01-293050.
  73. Cheson BD, Fisher RI, Barrington SF, Cavalli F, Schwartz LH, Zucca E i sur. Recommendations for Initial Evaluation, Staging, and Response Assessment of Hodgkin and Non-Hodgkin Lymphoma: The Lugano Classification. *J Clin Oncol.* 2014;32(27):3059–67. doi: 10.1200/JCO.2013.54.8800.
  74. Arcaini L, Rossi D, Paulli M. Splenic marginal zone lymphoma: from genetics to management. *Blood.* 2016;127(17):2072–81. doi: 10.1182/blood-2015-11-624312.
  75. Dreyling M, Thieblemont C, Gallamini A, Arcaini L, Campo E, Hermine O i sur. ESMO Consensus conferences: guidelines on malignant lymphoma. part 2: marginal zone lymphoma, mantle cell lymphoma, peripheral T-cell lymphoma. *Ann Oncol.* 2013;24(4):857–77. doi: 10.1093/annonc/mds643.
  76. EASL Clinical Practice Guidelines: Management of hepatitis C virus infection. *J Hepatol.* 2014;60(2):392–420. doi: 10.1016/j.jhep.2013.11.003.
  77. Carrier P, Jaccard A, Jacques J, Tabouret T, Debette-Gratien M, Abraham J i sur. HCV-associated B-cell non-Hodgkin lymphomas and new direct antiviral agents. *Liver Int.* 2015;35(10):2222–7. doi: 10.1111/liv.12897.
  78. Andreone P. Prevalence of Monoclonal Gammopathies in Patients with Hepatitis C Virus Infection. *Ann Intern Med.* 1998;129(4):294. doi: 10.7326/0003-4819-129-4-199808150-00005.
  79. Hamazaki K, Baba M, Hasegawa H, Kai M, Araki M, Watanabe N i sur. Chronic hepatitis C associated with monoclonal gammopathy of undetermined significance. *J Gastroenterol Hepatol.* 2003;18(4):459–60. doi: 10.1046/j.1440-1746.2003.02800.x.
  80. Andreone P, Gramenzi A, Cursaro C, Bernardi M, Zignego AL. Monoclonal gammopathy in patients with chronic hepatitis C virus infection. *Blood.*

- 1996;88(3):1122.
81. Hannaford A, Del Bello D, Leng S, Chari A, Perumalswami P, Dieterich D i sur. Management of Patients With Hepatitis C Virus, Monoclonal Gammopathy of Undetermined Significance, and Multiple Myeloma. *J Investig Med High Impact Case Reports*. 2017;5(2):232470961769685. doi: 10.1177/2324709617696854.
  82. Cacoub P, Poynard T, Ghillani P, Charlotte F, Olivi M, Piette JC i sur. Extrahepatic manifestations of chronic hepatitis C. MULTIVIRC Group. Multidepartment Virus C. *Arthritis Rheum*. 1999;42(10):2204–12. doi: 10.1002/1529-0131(199910)42:10<2204::AID-ANR24>3.0.CO;2-D.
  83. Garcovich S, Garcovich M, Capizzi R, Gasbarrini A, Zocco MA. Cutaneous manifestations of hepatitis C in the era of new antiviral agents. *World J Hepatol*. 2015;7(27):2740–8. doi: 10.4254/wjh.v7.i27.2740.
  84. Bonkovsky HL, Poh-Fitzpatrick M, Pimstone N, Obando J, Di Bisceglie A, Tattrie C i sur. Porphyria cutanea tarda, hepatitis C, and HFE gene mutations in north america. *Hepatology*. 1998;27(6):1661–9. doi: 10.1002/hep.510270627.
  85. Gisbert JP, García-Buey L, María Pajares J, Moreno-Otero R. Prevalence of hepatitis C virus infection in porphyria cutanea tarda: systematic review and meta-analysis. *J Hepatol*. 2003;39(4):620–7. doi: 10.1016/s0168-8278(03)00346-5.
  86. Chuang T-Y, Brashear R, Lewis C. Porphyria cutanea tarda and hepatitis C virus: A case-control study and meta-analysis of the literature. *J Am Acad Dermatol*. 1999;41(1):31–6. doi: 10.1016/s0190-9622(99)70402-0.
  87. Karim Z, Lyoumi S, Nicolas G, Deybach J-C, Gouya L, Puy H. Porphyrias: A 2015 update. *Clin Res Hepatol Gastroenterol*. 2015;39(4):412–25. doi: 10.1016/j.clinre.2015.05.009.
  88. Nishina S, Hino K, Korenaga M, Vecchi C, Pietrangelo A, Mizukami Y i sur. Hepatitis C Virus–Induced Reactive Oxygen Species Raise Hepatic Iron Level in Mice by Reducing Hcpidin Transcription. *Gastroenterology*. 2008;134(1):226–38. doi: 10.1053/j.gastro.2007.10.011.
  89. Dedania B, Wu GY. Dermatologic Extrahepatic Manifestations of Hepatitis C. *J Clin Transl Hepatol*. 2015;3(2):127–33. doi: 10.14218/JCTH.2015.00010.

90. Bigby M. The Relationship Between Lichen Planus and Hepatitis C Clarified. *Arch Dermatol*. 2009;145(9). doi: 10.1001/archderm.145.9.1048.
91. Eisen D, Carrozzo M, Bagan Sebastian J-V, Thongprasom K. Number V Oral lichen planus: clinical features and management. *Oral Dis*. 2005;11(6):338–49. doi: 10.1111/j.1601-0825.2005.01142.x
92. Al-Nasser L, El-Metwally A. Oral lichen planus in Arab countries : a review. *J Oral Pathol Med*. 2014;43(10):723–7. doi: 10.1111/jop.12136.
93. Farhi D, Dupin N. Pathophysiology, etiologic factors, and clinical management of oral lichen planus, part I: facts and controversies. *Clin Dermatol*. 2010;28(1):100–8. doi: 10.1016/j.clindermatol.2009.03.004.
94. Remoroza R, Wu GY. Extrahepatic manifestations of chronic hepatitis C. *Chin J Dig Dis*. 2003;4(3):93–9. doi: 10.1046/j.1443-9573.2003.00131.x.
95. Manousaridis I, Manousaridis K, Peitsch WK, Schneider SW. Individualizing treatment and choice of medication in lichen planus: a step by step approach. *JDDG J der Dtsch Dermatologischen Gesellschaft*. 2013;11(10):981–91. doi: 10.1111/ddg.12141.
96. Dalekos GN, Christodoulou D, Kistis KG, Zervou EK, Hatzis J, Tsianos E V. A prospective evaluation of dermatological side-effects during alpha-interferon therapy for chronic viral hepatitis. *Eur J Gastroenterol Hepatol*. 1998;10(11):933–40. doi: 10.1097/00042737-199811000-00006.
97. Misaka K, Kishimoto T, Kawahigashi Y, Sata M, Nagao Y. Use of Direct-Acting Antivirals for the Treatment of Hepatitis C Virus-Associated Oral Lichen Planus: A Case Report. *Case Rep Gastroenterol*. 2016;10(3):617–22. doi: 10.1159/000450679.
98. Lawitz E, Matusow G, DeJesus E, Yoshida EM, Felizarta F, Ghalib R i sur. Simeprevir plus sofosbuvir in patients with chronic hepatitis C virus genotype 1 infection and cirrhosis: A phase 3 study (OPTIMIST-2). *Hepatology*. 2016;64(2):360–9. doi: 10.1002/hep.28422.
99. Kini SP. The Impact of Pruritus on Quality of Life. *Arch Dermatol*. 2011;147(10):1153-6. doi: 10.1001/archdermatol.2011.178.
100. Noe MH, Grewal SK, Shin DB, Ogdie A, Takeshita J, Gelfand JM. Increased

- prevalence of HCV and hepatic decompensation in adults with psoriasis: a population-based study in the United Kingdom. *J Eur Acad Dermatology Venereol.* 2017;31(10):1674–80. doi: 10.1111/jdv.14310.
101. Frankel AJ, Van Voorhees AS, Hsu S, Korman NJ, Lebwohl MG, Bebo BF i sur. Treatment of psoriasis in patients with hepatitis C: From the Medical Board of the National Psoriasis Foundation. *J Am Acad Dermatol.* 2009;61(6):1044–55. doi: 10.1016/j.jaad.2009.03.044.
  102. Botelho LFF, Enokihara MMS e S, Enokihara MY. Necrolytic acral erythema: a rare skin disease associated with hepatitis C virus infection. *An Bras Dermatol.* 2016;91(5):649–51. doi: 10.1590/abd1806-4841.20164203.
  103. Abdallah MA, Ghazzi MY, Monib HA, Hafez AM, Hiatt KM, Smoller BR i sur. Necrolytic acral erythema: A cutaneous sign of hepatitis C virus infection. *J Am Acad Dermatol.* 2005 Aug;53(2):247–51. doi: 10.1016/j.jaad.2005.04.049.
  104. El-Ghandour TM, Sakr MA, El-Sebai H, El-Gammal TF, El-Sayed MH. Necrolytic acral erythema in Egyptian patients with hepatitis C virus infection. *J Gastroenterol Hepatol.* 2006;21(7):1200–6. doi: 10.1111/j.1440-1746.2006.04316.x.
  105. Dalrymple LS, Koepsell T, Sampson J, Louie T, Dominitz JA, Young B i sur. Hepatitis C Virus Infection and the Prevalence of Renal Insufficiency. *Clin J Am Soc Nephrol.* 2007;2(4):715–21. doi: 10.2215/CJN.00470107.
  106. Kuna L, Jakab J, Smolic R, Wu GY, Smolic M. HCV Extrahepatic Manifestations. *J Clin Transl Hepatol.* 2019;7(2):172–82. doi: 10.14218/JCTH.2018.00049.
  107. Roccatello D, Fornasieri A, Giachino O, Rossi D, Beltrame A, Banfi G i sur. Multicenter Study on Hepatitis C Virus–Related Cryoglobulinemic Glomerulonephritis. *Am J Kidney Dis.* 2007;49(1):69–82. doi: 10.1053/j.ajkd.2006.09.015.
  108. Cacoub P, Desbois AC, Isnard-Bagnis C, Rocatello D, Ferri C. Hepatitis C virus infection and chronic kidney disease: Time for reappraisal. *J Hepatol.* 2016;65(1):S82–94. doi: 10.1016/j.jhep.2016.06.011.
  109. Matuszkiewicz-Rowińska J. KDIGO clinical practice guidelines for the diagnosis, evaluation, prevention, and treatment of mineral and bone disorders in chronic kidney

- disease. *Polish Arch Intern Med.* 2010;120(7–8):300–6.
110. Scarpato S, Tirri E, Naclerio C, Moscato P, Salvati G. Plasmapheresis in cryoglobulinemic neuropathy: a clinical study. *Dig Liver Dis.* 2007;39:S136–7. doi: 10.1016/s1590-8658(07)80027-2.
  111. Hsu Y-C, Lin J-T, Ho HJ, Kao Y-H, Huang Y-T, Hsiao N-W i sur. Antiviral treatment for hepatitis C virus infection is associated with improved renal and cardiovascular outcomes in diabetic patients. *Hepatology.* 2014;59(4):1293–302. doi: 10.1002/hep.26892
  112. Yamabe H, Johnson RJ, Gretch DR, Fukushi K, Osawa H, Miyata M i sur. Hepatitis C virus infection and membranoproliferative glomerulonephritis in Japan. *J Am Soc Nephrol.* 1995;6(2):220–3.
  113. Appel GB. Immune-Complex Glomerulonephritis -- Deposits plus Interest. *N Engl J Med.* 1993;328(7):505–6. doi: 10.1056/NEJM199302183280711
  114. Daghestani L, Pomeroy C. Renal manifestations of hepatitis C infection. *Am J Med.* 1999;106(3):347–54. doi: 10.1016/s0002-9343(99)00014-5.
  115. Lee KK, Stelzle D, Bing R, Anwar M, Strachan F, Bashir S i sur. Global burden of atherosclerotic cardiovascular disease in people with hepatitis C virus infection: a systematic review, meta-analysis, and modelling study. *Lancet Gastroenterol Hepatol.* 2019;4(10):794–804. doi: 10.1016/S2468-1253(19)30227-4.
  116. Domont F, Cacoub P. Chronic hepatitis C virus infection, a new cardiovascular risk factor? *Liver Int.* 2016;36(5):621–7. doi: 10.1111/liv.13064
  117. Babiker A, Jeudy J, Kligerman S, Khambaty M, Shah A, Bagchi S. Risk of Cardiovascular Disease Due to Chronic Hepatitis C Infection: A Review. *J Clin Transl Hepatol.* 2017;5(4): 343-362. doi: 10.14218/JCTH.2017.00021.
  118. Fukui M. Hepatitis C Virus and Atherosclerosis in Patients With Type 2 Diabetes. *JAMA J Am Med Assoc.* 2003;289(10):1245-1246. doi: 10.1001/jama.289.10.1245-b.
  119. Ambrosino P, Lupoli R, Di Minno A, Tarantino L, Spadarella G, Tarantino P i sur. The risk of coronary artery disease and cerebrovascular disease in patients with hepatitis C: A systematic review and meta-analysis. *Int J Cardiol.* 2016;221:746–54. doi: 10.1016/j.ijcard.2016.06.337.

120. Liao C-C, Su T-C, Sung F-C, Chou W-H, Chen T-L. Does Hepatitis C Virus Infection Increase Risk for Stroke? A Population-Based Cohort Study. *PLoS One*. 2012;7(2):e31527. doi: 10.1371/journal.pone.0031527.
121. Hsu Y-H, Muo C-H, Liu C-Y, Tsai W-C, Hsu C-C, Sung F-C i sur. Hepatitis C virus infection increases the risk of developing peripheral arterial disease: A 9-year population-based cohort study. *J Hepatol*. 2015;62(3):519–25. doi: 10.1016/j.jhep.2014.09.022.
122. Zampino R, Marrone A, Restivo L, Guerrera B, Sellitto A, Rinaldi L i sur. Chronic HCV infection and inflammation: Clinical impact on hepatic and extra-hepatic manifestations. *World J Hepatol*. 2013;5(10):528-40. doi: 10.4254/wjh.v5.i10.528
123. Boddi M, Abbate R, Chellini B, Giusti B, Giannini C, Pratesi G i sur. Hepatitis C virus RNA localization in human carotid plaques. *J Clin Virol*. 2010 Jan;47(1):72–5. doi: 10.1016/j.jcv.2009.10.005.
124. Adinolfi LE. Chronic hepatitis C virus infection and atherosclerosis: Clinical impact and mechanisms. *World J Gastroenterol*. 2014;20(13):3410-7. doi: 10.3748/wjg.v20.i13.3410.
125. Adinolfi LE, Restivo L, Zampino R, Guerrera B, Lonardo A, Ruggiero L i sur. Chronic HCV infection is a risk of atherosclerosis. Role of HCV and HCV-related steatosis. *Atherosclerosis*. 2012;221(2):496–502. doi: 10.3748/wjg.v20.i13.3410.
126. Ragab G, Hussein MA. Vasculitic syndromes in hepatitis C virus: A review. *J Adv Res*. 2017;8(2):99–111. doi: 10.1016/j.jare.2016.11.002
127. Cacoub P, Nahon P, Layese R, Blaise L, Desbois AC, Bourcier V i sur. Prognostic value of viral eradication for major adverse cardiovascular events in hepatitis C cirrhotic patients. *Am Heart J*. 2018;198:4–17. doi: 10.1016/j.ahj.2017.10.024.
128. Singer AW, Osinusi A, Brainard DM, Chokkalingam AP. Risk of cardiovascular and cerebrovascular events in hepatitis C patients following completion of direct-acting antiviral therapy: a retrospective cohort study. *J Hepatol*. 2017;66(1):S282–3. doi: 10.1016/S0168-8278(17)30882-6.
129. Saraiva GN, Rosário NF do, Medeiros T, Leite PEC, Lacerda G de S, Andrade TG de i sur. Restoring Inflammatory Mediator Balance after Sofosbuvir-Induced Viral

- Clearance in Patients with Chronic Hepatitis C. *Mediators Inflamm.* 2018;2018:8578051. doi: 10.1155/2018/8578051.
130. Mascia C, Vita S, Zuccalà P, Marocco R, Tieghi T, Savinelli S i sur. Changes in inflammatory biomarkers in HCV-infected patients undergoing direct acting antiviral-containing regimens with or without interferon. *PLoS One.* 2017;12(6):e0179400. doi: 10.1371/journal.pone.0179400.
  131. Adinolfi LE, Rinaldi L, Nevola R. Chronic hepatitis C, atherosclerosis and cardiovascular disease: What impact of direct-acting antiviral treatments? *World J Gastroenterol.* 2018;24(41):4617–21. doi: 10.3748/wjg.v24.i41.4617.
  132. Petta S, Adinolfi LE, Fracanzani AL, Rini F, Caldarella R, Calvaruso V i sur. Hepatitis C virus eradication by direct-acting antiviral agents improves carotid atherosclerosis in patients with severe liver fibrosis. *J Hepatol.* 2018;69(1):18–24. doi: 10.1016/j.jhep.2018.02.015.
  133. Kralj D, Virović Jukić L, Stojsavljević S, Duvnjak M, Smolić M, Bilić Čurčić I. Hepatitis C Virus, Insulin Resistance, and Steatosis. *J Clin Transl Hepatol.* 2016;4(1):66–75. doi: 10.14218/JCTH.2015.00051.
  134. Flores-Chávez A, Carrion JA, Fornis X, Ramos-Casals M. Extrahepatic manifestations associated with Chronic Hepatitis C Virus Infection. *Rev Esp Sanid Penit.* 2017;19(3):87–97. doi: 10.4321/S1575-06202017000300004.
  135. Younossi Z, Park H, Henry L, Adeyemi A, Stepanova M. Extrahepatic Manifestations of Hepatitis C: A Meta-analysis of Prevalence, Quality of Life, and Economic Burden. *Gastroenterology.* 2016;150(7):1599–608. doi: 10.1053/j.gastro.2016.02.039.
  136. Negro F, Forton D, Craxì A, Sulkowski MS, Feld JJ, Manns MP. Extrahepatic Morbidity and Mortality of Chronic Hepatitis C. *Gastroenterology.* 2015;149(6):1345–60. doi: 10.1053/j.gastro.2015.08.035.
  137. Shintani Y, Fujie H, Miyoshi H, Tsutsumi T, Tsukamoto K, Kimura S i sur. Hepatitis C virus infection and diabetes: direct involvement of the virus in the development of insulin resistance. *Gastroenterology.* 2004;126(3):840–8. doi: 10.1053/j.gastro.2003.11.056.
  138. Romero-Gómez M. Insulin resistance and hepatitis C. *World J Gastroenterol.*



- 2006;12(44):7075. doi: 10.3748/wjg.v12.i44.7075.
139. Stojšavljević S. Adipokines and proinflammatory cytokines, the key mediators in the pathogenesis of nonalcoholic fatty liver disease. *World J Gastroenterol.* 2014;20(48):18070. doi: 10.3748/wjg.v20.i48.18070.
  140. Sheikh MY, Choi J, Qadri I, Friedman JE, Sanyal AJ. Hepatitis C virus infection: Molecular pathways to metabolic syndrome. *Hepatology.* 2008;47(6):2127–33. doi: 10.1002/hep.22269.
  141. Hum J, Jou JH. The link between hepatitis C virus and diabetes mellitus: Improvement in insulin resistance after eradication of hepatitis C virus. *Clin Liver Dis.* 2018;11(3):73–6. doi: 10.1002/cld.694.
  142. White DL, Ratziu V, El-Serag HB. Hepatitis C infection and risk of diabetes: A systematic review and meta-analysis. *J Hepatol.* 2008;49(5):831–44. doi: 10.1016/j.jhep.2008.08.006.
  143. Romero-Gómez M, Del Mar Vilorio M, Andrade RJ, Salmerón J, Diago M, Fernández-Rodríguez CM i sur. Insulin resistance impairs sustained response rate to peginterferon plus ribavirin in chronic hepatitis C patients. *Gastroenterology.* 2005;128(3):636–41. doi: 10.1053/j.gastro.2004.12.049.
  144. Harris K, Smith L. Safety and Efficacy of Metformin in Patients With Type 2 Diabetes Mellitus and Chronic Hepatitis C. *Ann Pharmacother.* 2013;47(10):1348–52. doi: 10.1177/1060028013503108.
  145. Vanni E, Bugianesi E, Saracco G. Treatment of type 2 diabetes mellitus by viral eradication in chronic hepatitis C: Myth or reality? *Dig Liver Dis.* 2016;48(2):105–11. doi: 10.1016/j.dld.2015.10.016.
  146. Pashun RA, Shen NT, Jesudian A. Markedly Improved Glycemic Control in Poorly Controlled Type 2 Diabetes following Direct Acting Antiviral Treatment of Genotype 1 Hepatitis C. *Case Reports Hepatol.* 2016;2016:7807921. doi: 10.1155/2016/7807921.
  147. Asselah T, Rubbia-Brandt L, Marcellin P, Negro F. Steatosis in chronic hepatitis C: Why does it really matter? *Gut.* 2006;55(1):123–30. doi: 10.1136/gut.2005.069757.
  148. Lonardo A. Pathogenesis and significance of hepatitis C virus steatosis: An update on survival strategy of a successful pathogen. *World J Gastroenterol.* 2014;20(23):7089-

103. doi: 10.3748/wjg.v20.i23.7089.
149. Perlemuter G, Sabile A, Letteron P, Vona G, Topilco A, Chrétien Y i sur. Hepatitis C virus core protein inhibits microsomal triglyceride transfer protein activity and very low density lipoprotein secretion: a model of viral-related steatosis. *FASEB J*. 2002;16(2):185–94. doi: 10.1096/fj.01-0396com.
150. Sato C, Saito T, Misawa K, Katsumi T, Tomita K, Ishii R i sur. Impaired mitochondrial  $\beta$ -oxidation in patients with chronic hepatitis C: relation with viral load and insulin resistance. *BMC Gastroenterol*. 2013;13(1):112. doi: 10.1186/1471-230X-13-112.
151. Modaresi Esfeh J, Ansari-Gilani K. Steatosis and hepatitis C. *Gastroenterology Report*. 2016;4(1):24–29 doi: 10.1093/gastro/gov040.
152. Poynard T. Effect of treatment with peginterferon or interferon alfa-2b and ribavirin on steatosis in patients infected with hepatitis C. *Hepatology*. 2003;38(1):75–85. doi: 10.1053/jhep.2003.50267.
153. Antonelli A, Ferri C, Pampana A, Fallahi P, Nesti C, Pasquini M i sur. Thyroid disorders in chronic hepatitis C. *Am J Med*. 2004;117(1):10–3. doi: 10.1016/j.amjmed.2004.01.023.
154. Shen Y, Wang X-L, Xie J-P, Shao J-G, Lu Y-H, Zhang S i sur. Thyroid Disturbance in Patients with Chronic Hepatitis C Infection: A Systematic Review and Meta-analysis. *J Gastrointest Liver Dis*. 2016;25(2):227–34. doi: 10.15403/JGLD.2014.1121.252.CHC.
155. Mammen JS, Ghazarian SR, Rosen A, Ladenson PW. Patterns of Interferon-Alpha–Induced Thyroid Dysfunction Vary with Ethnicity, Sex, Smoking Status, and Pretreatment Thyrotropin in an International Cohort of Patients Treated for Hepatitis C. *Thyroid*. 2013;23(9):1151–8. doi: 10.1089/thy.2012.0565.
156. Antonelli A, Ferrari SM, Corrado A, Di Domenicantonio A, Fallahi P. Autoimmune thyroid disorders. *Autoimmun Rev*. 2015;14(2):174–80. doi: 10.1016/j.autrev.2014.10.016.
157. Monaco S, Mariotto S, Ferrari S, Calabrese M, Gajofatto GA, Sansonno D i sur. Hepatitis C virus-associated neurocognitive and neuropsychiatric disorders: Advances in 2015. *World J Gastroenterol*. 2015;21(42):11974–83. doi: 10.3748/wjg.v21.i42.11974.

158. Liu Z, Zhao F, He JJ. Hepatitis C virus (HCV) interaction with astrocytes: nonproductive infection and induction of IL-18. *J Neurovirol.* 2014;20(3):278–93. doi: 10.1007/s13365-014-0245-7.
159. Laskus T, Radkowski M, Adair DM, Wilkinson J, Scheck AC, Rakela J. Emerging evidence of hepatitis C virus neuroinvasion. *AIDS.* 2005;19(Suppl 3):S140–4. doi: 10.1097/01.aids.0000192083.41561.00.
160. Palin K, Bluthé R-M, McCusker RH, Moos F, Dantzer R, Kelley KW. TNF $\alpha$ -induced sickness behavior in mice with functional 55 kD TNF receptors is blocked by central IGF-I. *J Neuroimmunol.* 2007;187(1–2):55–60. doi: 10.1016/j.jneuroim.2007.04.011.
161. Forton D. Altered monoaminergic transporter binding in hepatitis C related cerebral dysfunction: a neuroimmunological condition? *Gut.* 2006;55(11):1535–7. doi: 10.1136/gut.2006.100081.
162. Kallman J, O’Neil MM, Larive B, Boparai N, Calabrese L, Younossi ZM. Fatigue and Health-Related Quality of Life (HRQL) in Chronic Hepatitis C Virus Infection. *Dig Dis Sci.* 2007;52(10):2531–9. doi: 10.1007/s10620-006-9708-x.
163. Cacoub P, Ratziu V, Myers RP, Ghillani P, Piette JC, Moussalli J i sur. Impact of treatment on extra hepatic manifestations in patients with chronic hepatitis C. *J Hepatol.* 2002;36(6):812–8. doi: 10.1016/S0168-8278(02)00067-3.
164. Younossi Z, Henry L. Systematic review: patient-reported outcomes in chronic hepatitis C - the impact of liver disease and new treatment regimens. *Aliment Pharmacol Ther.* 2015;41(6):497–520. doi: 10.1111/apt.13090.
165. Ashrafi M, Modabbernia A, Dalir M, Taslimi S, Karami M, Ostovaneh MR i sur. Predictors of mental and physical health in non-cirrhotic patients with viral hepatitis: A case control study. *J Psychosom Res.* 2012;73(3):218–24. doi: 10.1016/j.jpsychores.2012.06.006.
166. Boscarino JA, Lu M, Moorman AC, Gordon SC, Rupp LB, Spradling PR i sur. Predictors of poor mental and physical health status among patients with chronic hepatitis C infection: The Chronic Hepatitis Cohort Study (CHeCS). *Hepatology.* 2015;61(3):802–11. doi: 10.1002/hep.27422.
167. Hauser P, Khosla J, Aurora H, Laurin J, Kling MA, Hill J i sur. A prospective study of

- the incidence and open-label treatment of interferon-induced major depressive disorder in patients with hepatitis C. *Mol Psychiatry*. 2002;7(9):942–7. doi: 10.1038/sj.mp.4001119.
168. Sockalingam S, Abbey SE, Alosaimi F, Novak M. A Review of Sleep Disturbance in Hepatitis C. *J Clin Gastroenterol*. 2010;44(1):38–45. doi: 10.1097/MCG.0b013e3181b314ea.
  169. Hilsabeck RC, Hassanein TI, Carlson MD, Ziegler EA, Perry W. Cognitive functioning and psychiatric symptomatology in patients with chronic hepatitis C. *J Int Neuropsychol Soc*. 2003;9(6):847–57. doi: 10.1017/S1355617703960048.
  170. Forton D. Hepatitis C and cognitive impairment in a cohort of patients with mild liver disease. *Hepatology*. 2002;35(2):433–9. doi: 10.1053/jhep.2002.30688.
  171. Thein H, Maruff P, Krahn M, Kaldor J, Koorey D, Brew B i sur. Improved cognitive function as a consequence of hepatitis C virus treatment. *HIV Med*. 2007;8(8):520–8. doi: 10.1111/j.1468-1293.2007.00505.x.
  172. Rowan PJ. Psychosocial assessment and monitoring in the new era of non-interferon-alpha hepatitis C virus treatments. *World J Hepatol*. 2015;7(19):2209-13. doi: 10.4254/wjh.v7.i19.2209.
  173. Raison CL, Borisov AS, Broadwell SD, Capuron L, Woolwine BJ, Jacobson IM i sur. Depression During Pegylated Interferon-Alpha Plus Ribavirin Therapy. *J Clin Psychiatry*. 2005;66(1):41–8.
  174. Modabbernia A, Poustchi H, Malekzadeh R. Neuropsychiatric and Psychosocial Issues of Patients With Hepatitis C Infection: A Selective Literature Review. *Hepat Mon*. 2013;13(1):e8340. doi: 10.5812/hepatmon.8340.
  175. Alves M, Angerami RN, Rocha EM. Dry eye disease caused by viral infection: review. *Arq Bras Oftalmol*. 2013;76(2):129–32. doi: 10.1590/S0004-27492013000200016.
  176. Narciso-Schiavon JL. Autoantibodies in chronic hepatitis C: A clinical perspective. *World J Hepatol*. 2015;7(8):1074-85. doi: 10.4254/wjh.v7.i8.1074.
  177. Gilman AJ, Le AK, Zhao C, Hoang J, Yasukawa LA, Weber SC i sur. Autoantibodies in chronic hepatitis C virus infection: impact on clinical outcomes and extrahepatic manifestations. *BMJ Open Gastroenterol*. 2018;5(1):e000203. doi: 10.1136/bmjgast-

2018-000203.

178. Sugiura A, Wada S, Mori H, Kimura T, Matsuda Y, Tanaka N i sur. Successful Treatment for Chronic Hepatitis C-Autoimmune Hepatitis Overlap Syndrome due to Daclatasvir and Asunaprevir. *Case Rep Gastroenterol.* 2017;11(2):305–11. doi: 10.1159/000475752.
179. Covini G, Bredi E, Badalamenti S, Roncalli M, Aghemo A, Colombo M. Autoimmune Hepatitis During Ledipasvir/Sofosbuvir Treatment of Hepatitis C: A Case Report. *Hepatol Commun.* 2018;2(10):1179–83. doi: 10.1002/hep4.1248.
180. Fadda P, La Civita L, Zignego AL, Ferri C. A clinico-serological investigation of arthritis in patients with or without cryoglobulinemic syndrome. *Reumatismo.* 2011;54(4):316-23. doi: 10.4081/reumatismo.2002.316.
181. Palazzi C, D'Angelo S, Olivieri I. Hepatitis C virus-related arthritis. *Autoimmun Rev.* 2008;8(1):48–51. doi: 10.1016/j.autrev.2008.07.025.
182. Palazzi C, Buskila D, D'Angelo S, D'Amico E, Olivieri I. Autoantibodies in patients with chronic hepatitis C virus infection: pitfalls for the diagnosis of rheumatic diseases. *Autoimmun Rev.* 2012;11(9):659–63. doi: 10.1016/j.autrev.2011.11.011.
183. Sene D. Anti-cyclic citrullinated peptide antibodies in hepatitis C virus associated rheumatological manifestations and Sjogren's syndrome. *Ann Rheum Dis.* 2006;65(3):394–7. doi: 10.1136/ard.2005.038042.
184. Leslie WD, Bernstein CN, Leboff MS. AGA technical review on osteoporosis in hepatic disorders. *Gastroenterology.* 2003;125(3):941–66. doi: 10.1016/s0016-5085(03)01062-x.
185. Lo Re V, Volk J, Newcomb CW, Yang Y-X, Freeman CP, Hennessy S i sur. Risk of hip fracture associated with hepatitis c virus infection and hepatitis C/human immunodeficiency virus coinfection. *Hepatology.* 2012;56(5):1688–98. doi: 10.1002/hep.25866.
186. Miyamura N, Nishida S, Itasaka M, Matsuda H, Ohtou T, Yamaguchi Y i sur. A case of hepatitis C-associated osteosclerosis: accelerated bone turnover controlled by pulse steroid therapy. *Endocrinol Diabetes Metab Case Reports.* 2016;2016:16-0097. doi: 10.1530/EDM-16-0097.

187. Wilson SE, Lee WM, Murakami C, Weng J, Moninger GA. Mooren's Corneal Ulcers and Hepatitis C Virus Infection. *N Engl J Med*. 1993;329(1):62–62. doi: 10.1056/NEJM199307013290118.
188. Wilson SE, Lee WM, Murakami C, Weng J, Moninger GA. Mooren-type Hepatitis C Virus-associated Corneal Ulceration. *Ophthalmology*. 1994;101(4):736–45. doi: 10.1016/S0161-6420(94)31291-7.
189. Zegans ME, Anninger W, Chapman C, Gordon SR. Ocular manifestations of hepatitis C virus infection. *Curr Opin Ophthalmol*. 2002;13(6):423–7.
190. Arase Y, Suzuki F, Suzuki Y, Akuta N, Kobayashi M, Kawamura Y i sur. Hepatitis C virus enhances incidence of idiopathic pulmonary fibrosis. *World J Gastroenterol*. 2008;14(38):5880-6. doi: 10.3748/wjg.14.5880.
191. Kanazawa H. Relationship between hepatitis C virus infection and pulmonary disorders: potential mechanisms of interaction. *Expert Rev Clin Immunol*. 2006;2(5):801–10. doi: 10.1586/1744666X.2.5.801.

### **13. ŽIVOTOPIS**

Rođen sam 1995. godine u Čakovcu. Pohađao sam Osnovnu školu Hodošan i Gimnaziju Josipa Slavenskog Čakovec, opći smjer. 2014. godine upisujem Medicinski fakultet Sveučilišta u Zagrebu. Tijekom studija uključio sam se u demonstratorski rad na Katedri za histologiju i embriologiju (ak. god. 2016./2017.), Katedri za patofiziologiju (ak. god. 2017./2018.) te na Katedri za internu medicinu u sklopu nastave Kliničke propedeutike (ak. god. 2018./2019. i 2019./2020.). Tijekom studija vodio sam radionice o promociji HPV cijepljenja u sklopu mRAK kampanje Međunarodne udruge studenata medicine Hrvatske CroMSIC, čiji sam također aktivan član. Aktivno se služim engleskim i njemačkim jezikom.