

# Gigantski, brzorastući lipom Retziusovog prostora

---

**Augustin, Goran; Brkić, Lucija; Marušić, Zlatko**

Source / Izvornik: **Liječnički vjesnik, 2021, 143, 95 - 97**

**Journal article, Published version**

**Rad u časopisu, Objavljena verzija rada (izdavačev PDF)**

<https://doi.org/10.26800/LV-143-3-4-3>

Permanent link / Trajna poveznica: <https://um.nsk.hr/um:nbn:hr:105:610785>

Rights / Prava: [Attribution-NonCommercial-NoDerivatives 4.0 International/Imenovanje-Nekomercijalno-Bez prerada 4.0 međunarodna](#)

Download date / Datum preuzimanja: **2024-08-16**



Repository / Repozitorij:

[Dr Med - University of Zagreb School of Medicine Digital Repository](#)





# Gigantski, brzorastući lipom Retziusovog prostora

## Giant, rapid-growing lipoma of Retzius space

Goran Augustin<sup>1,2</sup> , Lucija Brkić<sup>2</sup>, Zlatko Marušić<sup>3</sup>

<sup>1</sup>Klinika za kirurgiju, Klinički bolnički centar Zagreb

<sup>2</sup>Medicinski fakultet Sveučilišta u Zagrebu

<sup>3</sup>Klinika za patologiju, Medicinski fakultet Sveučilišta u Zagrebu, Klinički bolnički centar Zagreb

### Deskriptori

LIPOM – dijagnostički slikovni prikaz, kirurgija, patologija;  
TUMORI ZDJELICE – dijagnostički slikovni prikaz, kirurgija, patologija;  
INTRAUTERINI ULOŠCI; POSTMENOPAUA

### Descriptors

LIPOMA – diagnostic imaging, pathology, surgery;  
PELVIC NEOPLASMS – diagnostic imaging, pathology, surgery;  
INTRAUTERINE DEVICES; POSTMENOPAUSE

**SAŽETAK.** U 57-godišnje, prethodno zdrave postmenopausalne žene suprapubična tvorba otvorene etiologije viđena je tijekom redovnog ginekološkog ultrazvučnog pregleda. U razmaku od 50 dana tri transabdominalna ultrazvuka (UZV) i kompjuterizirana tomografija (CT) pokazale su rapidan porast u masi i veličini (od 5,6 x 1,1 cm do 11 x 6 cm na UZV, 19 x 11 cm na CT). Anamnestički, bolesnica je imala trombocitopeniju (1 x 10<sup>9</sup>/L) i intrauterini uložak (IUD) s hormonalnim otpuštanjem. Karcinoembrijski antigen (CEA) bio je blago povišen (4.1 IU/L). Abdominalni CT s intravenskim kontrastom opisao je inkapsuliranu masu intenziteta masnog tkiva bez jasnoga primarnog sjela. Nije bilo znakova infiltracije ili invazije okolnih organa. Diferencijalna dijagnoza uključivala je lipom i *low-grade* liposarkom. Nakon eksplorativne laparotomije i kompletne ekspiracije tumora (24 x 19 x 7 cm) iz Retziusovog prostora, patohistološka dijagnoza bila je lipom s negativnim estrogenskim i progesteronskim receptorima. Postoperativni tijek bio je uredan te je nakon godinu dana magnetna rezonancija (MR) pokazala da nema recidiva.

**SUMMARY.** In the 57-year old, healthy postmenopausal female, an asymptomatic suprapubic mass was an accidental finding on a regular gynecologic ultrasound (US). In 50 days, three transabdominal US and computed tomography (CT) scans showed a rapid increase in mass size (from 5.6 x 1.1 cm to 11 x 6 cm to 12.5 x 7 cm on the US, 19 x 11 cm on CT). Previous medical history noted thrombocytopenia (1 x 10<sup>9</sup>/L) and an intrauterine device (IUD) with the hormonal release. The carcinoembryonic (CEA) marker was slightly elevated (4.1 IU/L). Abdominal CT with intravenous contrast revealed encapsulated mass with the intensity of fatty tissue without discernible primary origin. No signs of infiltration and invasion of surrounding structures were found. CT differential diagnosis included lipoma and low-grade liposarcoma. After exploratory laparotomy and complete extirpation of the tumor (24 x 19 x 7 cm) from the Retzius space, the histopathology confirmed a lipoma with negative estrogen and progesterone receptors. The postoperative course was uneventful, and one year after surgery, US and magnetic resonance (MR) imaging did not show recurrence.

Tumori u području zdjelice uglavnom nastaju iz susjednih organskih sustava (reproduktivnog, urinarnog i gastrointestinalnog). Preperitonealne mase su rijetke.<sup>1</sup> Pronađeni su tumori, ciste urahusa i lipomi okruglog ligamenta.<sup>1–3,6</sup> Bez ograničavajuće koštane strukture, mase u Retziusovom prostoru mogu biti velike. Lipomi su benigni tumori adipocita koji obično sporo rastu i ne postižu velike dimenzije. Gigantskim lipomom smatra se veći od 10 cm ili mase veće od 1 kg<sup>2</sup>. Prikazujemo slučaj asimptomatskog, gigantskog, brzorastućeg lipoma Retziusovog prostora.

### Prikaz slučaja

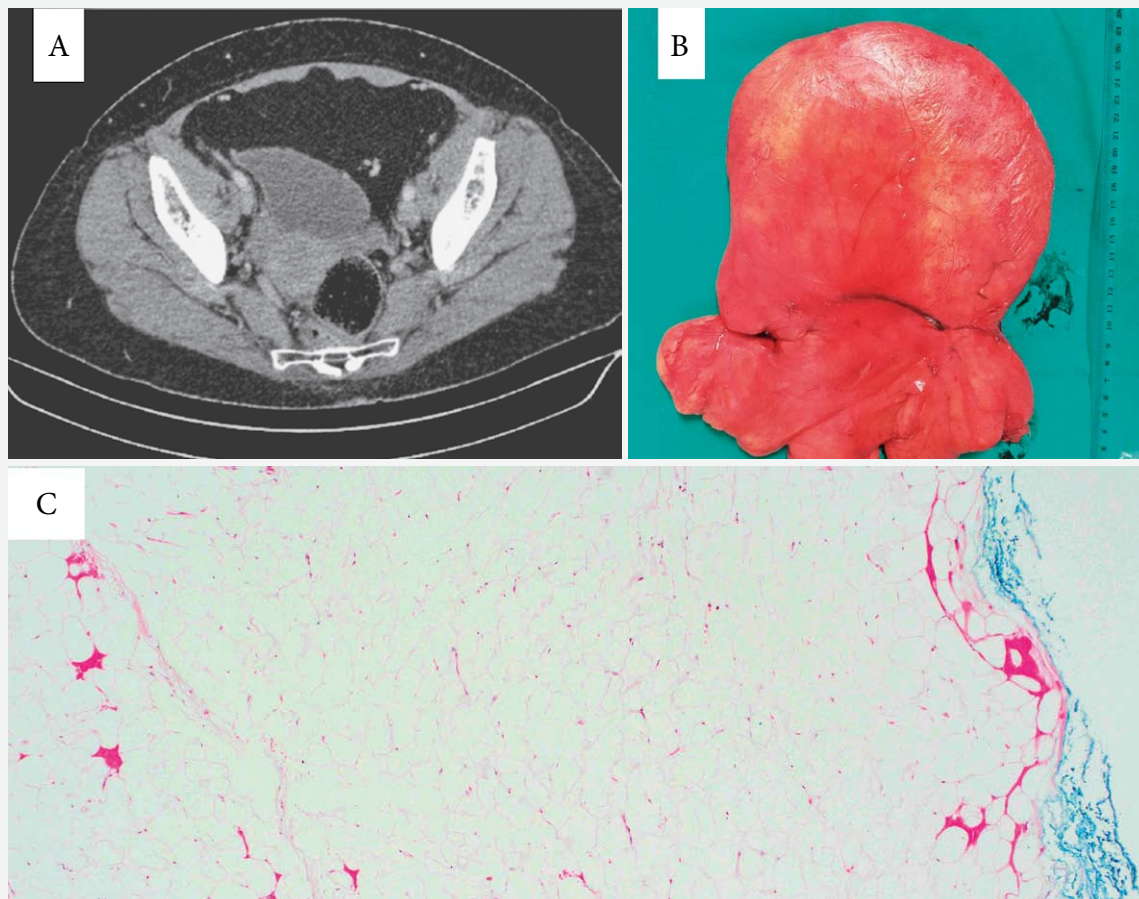
57-godišnjoj, prethodno zdravoj ženi u postmenopauzi, tijekom redovitog ginekološkog pregleda (1. veljače 2018.) dijagnosticirana je suprapubična masa na ultrazvuku (UZV). Prethodni godišnji ginekološki pregledi UZV-om bili su normalni. Masa je bila preperitonealna, dimenzija 5,6 x 1,1 cm. Obiteljska anamneza bila je negativna za tumore. U osobnoj anamnezi zabilježena je opstipacija (kupirana laksativima, uz ne-

gaciju krvi ili sluzi u stolici) i trombocitopenija (1 x 10<sup>9</sup>/L; normalna vrijednost 158–424 x 10<sup>9</sup>/L) otkrivena u 2012. godini. Po navodima bolesnice, tada su razine trombocita mjerene tri puta u različitim laboratorijima s istim rezultatom (1 x 10<sup>9</sup>/L). U tom razdoblju nije bilo simptoma trombocitopenije. Daljnja obrada nije učinjena prema želji bolesnice. Imala je dva nekomplirana vaginalna poroda, zadnji menstrualni ciklus 03/2017, a imala je intrauterini uložak (IUD) koji oslobađa levonorgestrel od 06/2012 do 02/2018. Indikacija za implantaciju IUD-a bila je bolna perimenopauza. IUD je trebao biti izvađen na pregledu kada je slučajno pronađena masa. Prije ekstrakcije, UZV je obavljen kao dio standardnoga ginekološkog pregleda. Bolesnica je pušač (20 cigareta dnevno tijekom 20 godina). Nisu zabilježeni bolovi u zdjelici ili trbuhu, gubitak tje-

#### ✉ Adresa za dopisivanje:

Doc. prim. dr. sc. Goran Augustin, <https://orcid.org/0000-0002-0202-3324>  
Klinika za kirurgiju, Medicinski fakultet Sveučilišta u Zagrebu, KBC Zagreb,  
Kišpatičeva 12, 10000 Zagreb

Primljeno 20. svibnja 2020., prihvaćeno 20. listopada 2020.



SLIKA 1A. CT PRIKAZ LIPOMATOZNOG TUMORA U PREPERITONEALNOM PROSTORU  
 FIGURE 1A. CT SCAN OF A LIPOMATOUS TUMOR IN THE PREPERITONEAL SPACE

SLIKA 1B. LIPOM NAKON POTPUNE EKSTIRPACIJE  
 FIGURE 1B. LIPOMA AFTER COMPLETE EXTIRPATION

SLIKA 1C. LIPOM GRAĐEN OD ZRELIH MASNIH STANICA BEZ ATIPIJE, ODIJELJENIH TANKIM VEZIVNIM SEPTIMA (HE, 40X)  
 FIGURE 1C. LIPOMA CONSISTING OF MATURE FAT CELLS WITHOUT ATIPIA, SEPARATED WITH THIN FIBROUS SEPTAE (HE, 40X)

lesne težine, disurija, ni simptomi gastrointestinalnog ili reproduktivnog trakta. Transabdominalni UZV je 9. veljače 2018. prikazao rast mase na 11 cm. Nativni MSCT abdomena i zdjelice 15. veljače 2018. prikazao je lobuliranu ekspanzivnu masu s gustoćom masnog tkiva, koja aksijalno mjeri 19 cm, bez čvrstih dijelova, ali s nekoliko vrlo tankih vlaknastih septi i bez kalcifikacija (slika 1A.). Morfološki, moguće dijagnoze bile su lipom i liposarkom niskog stupnja. Nisu zabilježene druge patologije, uključujući reproduktivne i abdominalne organe te trbušne i zdjelične limfne čvorove. Podrijetlo mase nije bilo uočljivo. Od laboratorijskih uzoraka (kompletna i diferencijalna krvna slika, elektroliti, jetreni enzimi, serumski proteini, feritin, IgG, IgA, IgM) i tumorskih markera (CEA, AFP, CA 19-9, CA 15-3, CA 125); samo je CEA bio blago povišen (4,1 IU / L, normalna gornja razina 3,8 IU / L). Sediment mokraće i funkcija bubrega bili su uredni. Digitorektalni pregled bio je uredan. Kolonoskopija (do poprečnog debelog crijeva) bila je uredna. Ginekološkim pre-

gledom pronađena je palpabilna masa suprapubično, a transvaginalni UZV nije zabilježio druge patologije uz masu. Na inicijalnom pregledu kirurga abdomen je bio mekan, bez defansa, s opipljivom mekom infraumbilikalnom masom koja nije fiksirana za okolne strukture. Nije bilo ingvinalne limfadenopatije. Posljednji UZV (27. veljače 2018.) zabilježio je rast mase koja nije mjerljiva ovom metodom (promjera većeg od 12,5 cm). Preoperativni laboratorij otkrio je trombocitopeniju prvog stupnja ( $114 \times 10^9/L$ ). Preoperativna dijagnoza bila je preperitonealni lipom ili liposarkom. Dana 19. ožujka 2018. eksplorativna donja medijana laparotomija prikazala je normalan intraperitonealni status. U Retziusovom prostoru i bilateralno u Bogrosovom prostoru pronađena je inkapsulirana, masna, žuta masa. Veličinom je dislocirala mokraćni mjehur kaudalno, protežući se u oba ingvinalna kanala, bez znakova infiltracije okolnog tkiva. Medijani umbilikalni ligament bio je uredan i nisu pronađene urahalne abnormalnosti. Nisu primijećene preponske hernije.

Nakon potpune eksterpacije tumorska masa mjerila je 24 x 19 x 7 cm i težila 1250 g (slika 1B.). Metilensko plavilo ubrizgano je u mokraćni mjehur bez znakova ekstraluminacije. Patohistološkim pregledom dijagnosticiran je lipom – bez atipičnih stanica ili povećane mitotičke brojke (slika 1C.). Imunohistokemijsko bojenje bilo je negativno na receptore estrogena i progesterona. Postoperativni tijek bio je uredan. Mjesec dana nakon potpune eksterpacije mase, broj trombocita se normalizirao ( $250 \times 10^9/L$ ). Postoperativni nalazi ANA (ENA) IIF, elektroforeza serumskih proteina, antitrombocitna antitijela, serumska antitijela za hepatitis A, B i C bili su negativni ili uredni. Tri mjeseca nakon operacije broj trombocita smanjio se na  $114 \times 10^9/L$ . MR cijelog tijela (19. siječnja 2019.) nije pokazao recidiv niti lipome na drugim mjestima. Na kontrolnim pregledima, do 18 mjeseci postoperativno, bolesnica je bez simptoma.

### Rasprava

Preperitonealni lipom izuzetno je rijedak. Koliko nam je poznato, zabilježena su samo tri slična slučaja lipoma u Retziusovom prostoru. U prikazu slučaja autora Lalor i sur. masa je bila lipoleomiom dimenzija 18 x 13,5 x 2 cm, a 67-godišnja bolesnica u postmenopauzi prethodno je imala abdominalnu operaciju te je imala simptome.<sup>1</sup> U prikazu slučaja autora Bašak i sur. pronađen je incidentalni lipom promjera 16 cm s patohistologijom fibrolipoma.<sup>2</sup> Njihova je bolesnica bila 56-godišnjakinja s bolovima u trbuhu, koja je podvrgnuta laparoskopskoj kolecistektomiji. Okuda u svom pismu uredniku prikazuje Retziusov tumor dimenzija 3 x 3,5 x 3,5 cm. Bolesnik je bio 60-godišnjak s prethodnom abdominalnom operacijom (subtotalna gastrektomija dvije godine prije, zbog adenokarcinoma).<sup>3</sup> Tumor je viđen tijekom rutinskog praćenja CT-om. CEA je bio normalan. Patohistologija je pokazala *spindle-cell* lipom. Naša se bolesnica razlikuje od spomenutih; nije imala simptome, nije imala prethodnu operaciju trbuha i bila je inače zdrava ženska osoba. U svim je spomenutim slučajevima dob bila slična, a u izvješću Lalor i sur. bolesnica je također bila u postmenopauzi.<sup>1</sup> CEA je bio normalan kod jednog bolesnika, dok za ostala dva slučaja nisu bili dostupni podatci.<sup>3</sup> Također se ne spominje jesu li bolesnice imale IUD ili drugu hormonsku terapiju. Stvarna incidencija lipoma Retziusovog prostora može biti viša, ali zbog nedostatka simptoma, posebno kod manjih dimenzija, mogu biti neprepoznati. Koliko nam je poznato, ovo je najveći zabilježen asimptomatski preperitonealni lipom. Brzi rast upućivao je na liposarkom, što srećom nije slučaj. CEA je povišen, što bi se moglo objasniti pušenjem cigareta. Ponavljani UZV nije obavljao isti liječnik, tako da je moguće odstupanje u zabilježenim dimenzijama, koje bi moglo utjecati na percipiranu brzi-

nu rasta lipoma. IUD, koji oslobađa levonorgestrel, može uzrokovati porast masne mase kod žena s perimenopauzom; taj čimbenik je potencijalno uzrokovao brzi rast lipoma kod naše bolesnice.<sup>4</sup> U opsežnoj pretrazi publikacija nismo pronašli povezanost između lipoma i hormonalnog i ne hormonalnog IUD-a. Da bi se isključila povezanost, učinjeno je imunohistokemijsko bojenje receptora estrogena i progesterona koje je bilo negativno. Intraoperativno, medijani umbilikalni ligament i urahus izgledali su normalno, pa ih isključujemo kao moguće podrijetlo. Lipomi okruglog ligamenta rijetka su pojava koja se obično nalazi tijekom otvorene hernioplastike.<sup>5,6</sup> Jasna veza između tumora i okruglih ligamenata nije viđena. Prema našem mišljenju, okrugli ligament nije podrijetlo, unatoč bilateralnim ekstenzijama u ingvinalni kanal. Trombocitopenija je dodatno pitanje. Broj trombocita bolesnice bio je, po navodima, samo  $1 \times 10^9/L$ , bez simptoma. MR cijelog tijela nije našla nikakve patološke mase, a broj trombocita je bio  $99 \times 10^9/L$ , stoga je vjerojatno da trombocitopenija i lipom nisu patofiziološki povezani.

### Zaključak

Zbog nedostatka krutih ograničavajućih struktura tumori u preperitonealnom prostoru mogu doseći velike dimenzije. Lipomi, iako benigni, mogu oponašati maligne tumore brzim rastom i konzistencijom. Preperitonealni lipom treba uključiti u diferencijalnu dijagnozu suprapubičnih masa, osobito u bolesnika starijih od 55 godina. Usprkos malom broju bolesnika, prethodna abdominalna operacija trebala bi se dodatno procijeniti kao potencijalni čimbenik rizika. Kompletna eksterpacija preperitonealnog lipoma je kurativna. Zbog nedostatka simptoma, moguće je da je incidencija lipoma viša od poznate.

### LITERATURA

1. Lalor PF, Uribe A, Daum GS. De novo growth of a large preperitoneal lipoleiomyoma of the abdominal wall. *Gynecol Oncol* 2005;97:719–21.
2. Basak F, Hasbahceci M, Canbak T i sur. An incidental giant preperitoneal fibrolipoma diagnosed during laparoscopic cholecystectomy. *Turk J Surg* 2018;34:143–5.
3. Okuda H. Spindle cell lipoma in Retzius space. *Int J Urol* 2009;16:218–9.
4. Napolitano A, Zanin R, Palma F i sur. Body composition and resting metabolic rate of perimenopausal women using continuous progestogen contraception. *Eur J Contracept Reprod Health Care* 2015;21:168–75.
5. Carilli S, Alper A, Emre A. Inguinal cord lipomas. *Hernia* 2004;8:252–4.
6. Miller TJ, Paulk DG. Round ligament lipoma mimicking acute appendicitis in a 24-week pregnant female: a case report. *Hernia* 2011;17:259–61.