

# Rani stadiji melanoma glave i vrata

---

Režan, Robert

Master's thesis / Diplomski rad

2020

Degree Grantor / Ustanova koja je dodijelila akademski / stručni stupanj: **University of Zagreb, School of Medicine / Sveučilište u Zagrebu, Medicinski fakultet**

Permanent link / Trajna poveznica: <https://um.nsk.hr/um:nbn:hr:105:797146>

Rights / Prava: [In copyright](#)

Download date / Datum preuzimanja: **2021-10-22**



Repository / Repozitorij:

[Dr Med - University of Zagreb School of Medicine Digital Repository](#)



**SVEUČILIŠTE U ZAGREBU  
MEDICINSKI FAKULTET**

**Robert Režan**

**Rani stadiji melanoma glave i vrata**

**DIPLOMSKI RAD**



**Zagreb, 2020.**

Ovaj diplomski rad izrađen je na Klinici za otorinolaringologiju i kirurgiju glave i vrata KBC „Sestre milosrdnice“ Zagreb pod vodstvom dr. sc. Andra Košeca i predan je na ocjenu u akademskoj godini 2019./2020.

## **Popis kratica:**

AJCC – Američki zajednički odbor za rak (od engl. American Joint Committee on Cancer)

ALM - akralni lentiginozni melanom (od engl. Acral Lentiginous Melanoma)

CT – kompjuterizirana tomografija (od engl. Computed Tomography)

DNK - deoksiribonukleinska kiselina

LDH – laktat dehidrogenaza

LLM – lentigo maligni melanom (od engl. Lentigo Maligna Melanoma)

LM – lentigo maligna

NM - nodularni melanom (od engl. Nodular Melanoma)

PET/CT – pozitronska emisijska tomografija kombinirana s kompjuteriziranom tomografijom (od engl. Positron Emission Tomography/Computed Tomography)

SLN – limfni čvor stražar (od engl. sentinel lymph node)

SSM – površinskošireći melanom (od engl. Superficial Spreading Melanoma)

TNM – sustav klasifikacije tumorske bolesti (tumor, nodus, metastasis)

## Sadržaj:

1. SAŽETAK .....	
2. SUMMARY .....	
3. UVOD .....	1
3.1. EPIDEMIOLOŠKI PODACI .....	1
3.2. ETIOLOGIJA I ČIMBENICI RIZIKA .....	2
3.3. KLINIČKA SLIKA.....	3
3.4. PATOHISTOLOŠKE KARAKTERISTIKE .....	4
3.4.1. Površinskošireći melanom .....	5
3.4.2. Nodularni melanom .....	5
3.4.3. Lentigo maligni melanom.....	6
3.4.4. Akralni lentiginozni melanom .....	7
3.4.5. Rjeđi podtipovi melanoma .....	7
4. RANI STADIJI MELANOMA GLAVE I VRATA .....	9
4.1. KLASIFIKACIJA .....	9
4.2. PROGNOСТИČKI ČIMBENICI .....	15
4.2.1. Prognoštički čimbenici u kategoriji T.....	15
4.2.2. Prognoštički čimbenici u kategoriji N .....	16
4.2.3. Prognoštički čimbenici u kategoriji M.....	17
4.2.4. Uloga anatomske lokalizacije melanoma kao prognoštičkog pokazatelja .....	18
4.3. DIJAGNOSTIKA.....	19
4.4. LIJEČENJE .....	21
4.4.1. KIRURŠKO LIJEČENJE .....	21
4.4.2. BIOPSIJA LIMFNOG ČVORA STRAŽARA .....	22
4.4.3. ADJUVANTNO LIJEČENJE .....	24
4.5. PRAĆENJE BOLESNIKA NAKON LIJEČENJA .....	24
5. ZAHVALE .....	26
6. LITERATURA .....	27
7. ŽIVOTOPIS .....	31

# 1. SAŽETAK

**NASLOV:** Rani stadiji melanoma glave i vrata

**AUTOR:** Robert Režan

Melanom je maligni tumor koji nastaje zloćudnom preobrazbom pigmentnih stanica melanocita, a karakterizira ga agresivan rast i velika sklonost ranom širenju limfogenim i hematogenim putem. Gotovo 20% ukupnog broja melanoma javlja se u području glave i vrata, gdje se osim na koži, mogu pojaviti i na sluznicama, srednjoj očnoj ovojnici, te mekim moždanim ovojnicama. Unatoč činjenici da melanom čini tek 4 - 5% svih karcinoma kože, procjenjuje se da 71 - 80% smrtnosti od raka kože otpada upravo na njega. S obzirom na povećanje incidencije melanoma i rast stope mortaliteta zabilježene posljednjih nekoliko godina, neizmjerne je važnosti identifikacije bolesti u ranim stadijima. Pod ranim stadijem melanoma podrazumijeva se lokalizirana bolest, odnosno postojanje primarnog tumora bez regionalne limfne i udaljene metastatske bolesti. Prema 8. revidiranom izdanju AJCC sustava za stupnjevanje melanoma, u kategoriji T (primarni tumor) najvažniji su pokazatelji ishoda debljina tumora, i postojanje ulceracije. Odluka o obavljanju biopsije limfnog čvora stražara (eng. sentinel lymph node biopsy – SLN) izuzetno je važna jer prisutnost regionalnih metastaza u limfnim čvorovima predstavlja najznačajniji prognostički čimbenik u ranim stadijima melanoma. Istraživanja su pokazala da bolesnici s melanomom kože glave i vrata imaju znatno kraće preživljenje u odnosu na bolesnike s melanomom drugih dijelova tijela, a primarna lokalizacija melanoma na vlasištu povezana je s najvećom stopom recidiva bolesti i znatno lošijom prognozom u usporedbi s ostalim kožnim lokalizacijama. Primarno liječenje ranih stadija melanoma kože glave i vrata je kirurško, a stope preživljavanja su visoke, međutim pojavom metastaza stopa preživljavanja značajno opada. Upravo je iz tog razloga rana dijagnoza ključna za osiguravanje najboljeg mogućeg ishoda bolesnika. Bolesnici u kojih se razvio melanom glave i vrata u većem su riziku od pojave povrata lokalne bolesti i razvoja drugog primarnog tumora, stoga su praćenje i klinički nadzor takvih bolesnika ključni za dobru prognozu.

**Ključne riječi:** melanom, klasifikacija, rani stadij, glava i vrat

## 2. SUMMARY

**TITLE:** Early stages of head and neck melanoma

**AUTHOR:** Robert Režan

Melanoma is a malignant tumor caused by malignant transformation of pigment-forming cells known as melanocytes, and is characterized by aggressive growth and a high tendency for early lymphatic and hematogenous spread. Almost 20% of the total number of melanoma occurs on the head and neck, where it can appear on the skin, mucous membranes, uvea and leptomeninges. Despite the fact that melanoma accounts for only 4-5% of all skin cancers, it is estimated that 71-80% of skin cancer deaths are caused by it. Given the increased incidence of melanoma and the persistently high mortality rates recorded in recent years, the importance of identifying the disease in its early stages is crucial. Early stages of melanoma are defined as a localized disease, which refers to the existence of a primary tumor without the existence of regional lymphatic and distant metastatic disease. According to the 8th revised edition of the AJCC melanoma staging system, in category T (primary tumor) the most important outcome indicators are tumor thickness, the presence of ulceration. The decision to perform a SLN biopsy is extremely important because the presence of metastases in regional lymph nodes is the most significant prognostic factor in the early stages of melanoma. Studies have shown that patients with melanoma on the head and neck have significantly lower survival rates than patients with melanoma on other localizations, and the primary localization of melanoma on the scalp is associated with the highest recurrence rate and significantly worse prognosis compared to other localizations. The primary treatment for early stage melanoma of the head and neck is surgical, and survival rates are high, however, with the onset of metastases, the survival rate declines significantly. It is for this reason that early and accurate diagnosis is the key to ensure the best possible outcome for patients. Patients who have developed head and neck melanoma are at higher risk of recurrence of local disease and development of another primary tumor so follow-up and clinical monitoring of such patients are essential for a good prognosis.

**Key Words:** melanoma, classification, early stage, head and neck

### **3. UVOD**

Melanom je maligni tumor koji nastaje zloćudnom preobrazbom pigmentnih stanica melanocita, a karakteriziran je agresivnim rastom i velikom sklonošću ranom širenju limfogenim i hematogenim putem [1, 2].

Iako je najčešća lokalizacija melanoma koža, može se pojaviti i na sluznicama, srednjoj očnoj ovojnici, te mekim moždanim ovojnicama [3].

Smatra se da je melanom, već u petom stoljeću prije Krista, prvi opisao Hipokrat, a Robert Carswell je 1883. godine prvi upotrijebio riječ „melanom“ [4].

S obzirom na povećanje incidencije melanoma i trajno visoke stope mortaliteta zabilježenih posljednjih nekoliko godina, neizmjerana je važnost identifikacije bolesti u ranim stadijima [5].

#### **3.1. EPIDEMIOLOŠKI PODACI**

Unatoč činjenici da melanom čini tek 4 - 5% svih karcinoma kože, procjenjuje se da 71 - 80% smrtnosti od raka kože otpada upravo na njega [6].

Učestalost melanoma u svijetu neprekidno raste - od rijetkog tumora kakav je bio prije samo jednog stoljeća, danas se procjenjuje da će jedna od pedeset osoba oboljeti od melanoma tijekom svog životnog vijeka u većini zapadnih populacija [7].

Smatra se da rizik od pojave melanoma raste se s dobi - prosječna je dob u vrijeme postavljanja dijagnoze oko 60 godina. Vrlo se rijetko javlja u dječjoj dobi. Melanom je otprilike 1.5 puta češći kod muškaraca nego žena, a međuspolna stopa incidencije ne razlikuje se značajno do 40. godine života, međutim, nakon 75. godine života incidencija postaje gotovo tri puta veća u muškaraca u usporedbi sa ženama. Osim toga, njegova je učestalost usko povezana s tipom kože i ovisi o geografskoj zoni [8].

Najviše stope incidencije melanoma zabilježene su na Novom Zelandu s 50 novih slučajeva godišnje na 100.000 stanovnika i Australiji sa 48 novih slučajeva godišnje na 100.000 stanovnika u 2012. godini, a slijede SAD (21.6 novih slučajeva godišnje na 100.000 stanovnika u 2012. godini) i Europa (13,2 i 13,1 novih slučajeva godišnje, na 100 000 stanovnika za muškarce, odnosno žene). Podaci Europskog



opservatorija za rak ističu značajnu varijabilnost među europskim zemljama - u Skandinavskim zemljama, Švicarskoj i Velikoj Britaniji stope incidencije su najviše [8]. Prema podacima Registra za rak Republike Hrvatske, u 2017. godini dijagnosticirano je 805 novooboljelih od melanoma kože, od toga 439 muškaraca (stopa incidencije: 22,1 na 100 000 stanovnika) i 366 žena (stopa incidencije: 17,1 na 100 000 stanovnika). Prema tome, melanom kože sudjeluje s ukupno 3% u godišnjoj incidenciji malignih bolesti u Hrvatskoj [9].

Prema podacima Izvješća o umrlim osobama u Hrvatskoj u 2017. godini, 235 osoba umrlo je od posljedica melanoma kože, od toga 138 muškaraca i 97 žena [10].

### **3.2. ETIOLOGIJA I ČIMBENICI RIZIKA**

U današnje se vrijeme melanom smatra multifaktorijalnom bolešću koja je uzrokovana interakcijom genske sklonosti i okolišnih čimbenika [7].

Najvažniji čimbenici rizika za razvoj melanoma su pozitivna obiteljska anamneza melanoma, multipni benigni ili atipični nevusi te prethodno dijagnosticiran melanom u bolesnika. Kao dodatni čimbenici rizika navode se imunokompromitiranost te osjetljivost i prekomjerna izloženost ultraljubičastom zračenju. Svaki od tih čimbenika rizika odgovara određenoj genetskoj predispoziciji ili čimbeniku okoliša koji pridonose razvoju melanoma sinergističkim učinkom [11].

Ultraljubičasto zračenje predstavlja najvažniji vanjski čimbenik rizika u razvoju melanoma kože. Ono uzrokuje određene genetske promjene u koži, smanjuje kožnu imunološku funkciju, povećava lokalnu proizvodnju čimbenika rasta te inducira stvaranje reaktivnih kisikovih radikala koji oštećuju DNK. Odgovor kože na sunčanje zapravo je obrambena mjera kože pri kojoj melanociti sintetiziraju melanin i prenose ga u keratinocyte, gdje apsorbira i raspršuje ultraljubičastu energiju. Melanom se najčešće javlja u ljudi koji se suncu izlažu povremeno, ali intenzivno. Epidemiološka istraživanja upućuju na to da kronična izloženost niskog stupnja ultraljubičastoj svjetlosti ima ulogu u patogenezi nemelanomskih tumora kože, dok intenzivna i povremena izlaganja suncu povećavaju sklonost razvoju melanoma [7, 11].

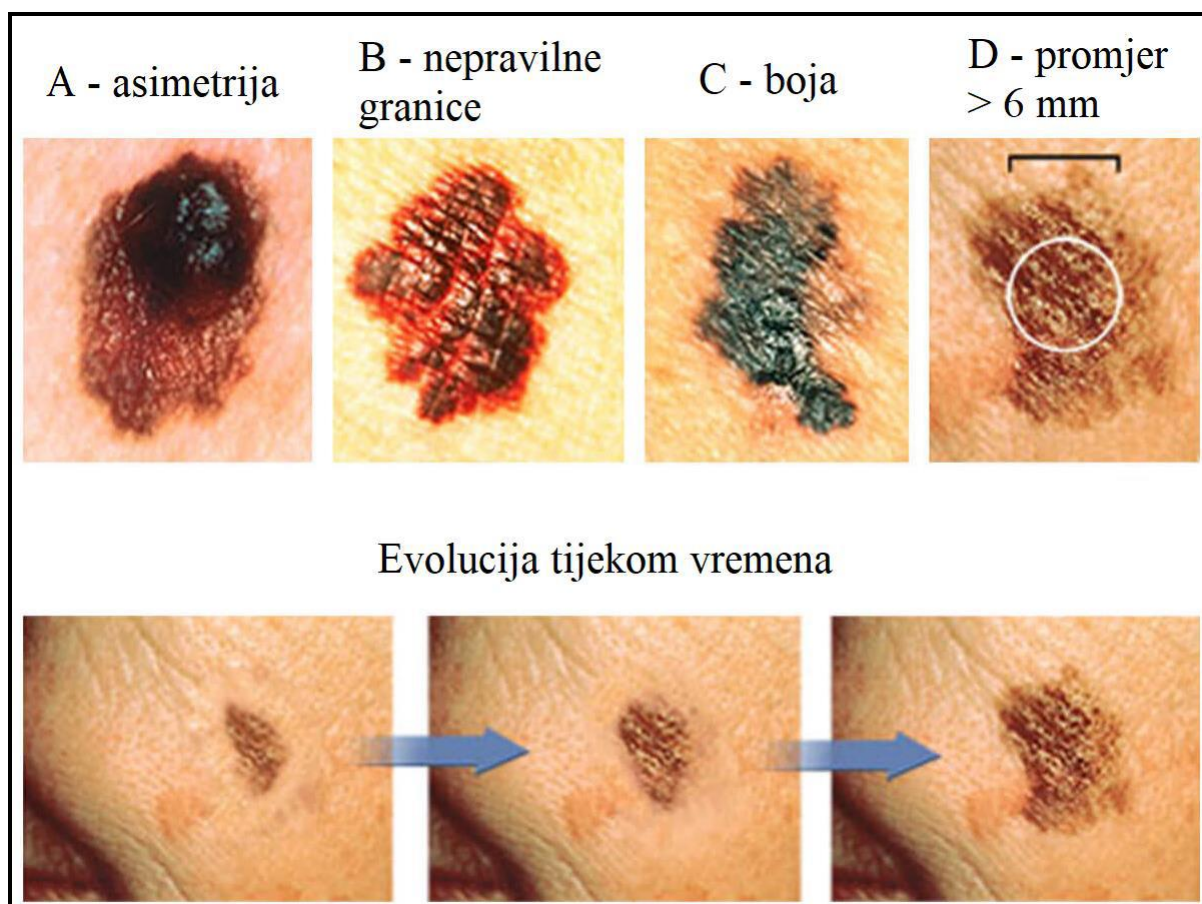
Određene se kožne lezije smatraju prekursorskim lezijama melanoma. U njih ubrajamo obične stečene nevuse, displastične nevuse, kongenitalne nevuse i

celularne plave nevuse [12]. Rezultati metaanaliza potvrdili su da su broj običnih i atipičnih nevusa vrlo važan neovisan čimbenik za pojavu melanoma. Utvrđeno je da je rizik razvoja melanoma u osoba s vrlo velikim brojem nevusa (101-120) gotovo sedam puta veći nego rizik za osobe s vrlo malim brojem nevusa (0–15). Također, hipoteza da su melanociti u nevusima posebno skloni malignoj transformaciji potkrijepljena je patološkim nalazima u kojima je dvije trećine do tri četvrtine bolesnika s melanomom prijavilo prethodno postojeće lezije, a 25–50% imalo je histološku potvrdu pridruženog nevusa. Osim toga, utvrđena je češća pojava melanoma glave i vrata kod osoba s malim brojem nevusa, multiplim solarnim keratozama i onima s višom razinom profesionalnog izlaganja suncu. Suprotno tome, melanomi istog histološkog tipa nastali na trupu češće su se pojavili kod osoba s većim brojem nevusa, ponekom solarnom keratozom i nižim razinama profesionalnog izlaganja suncu [13].

Određene fenotipske karakteristike, poput svijetle kose, blijede puti, svijetlih očiju, osjetljivosti na sunce i nemogućnosti tamnjenja na suncu, povećavaju rizik od razvoja melanoma za oko 50% [7].

### **3.3. KLINIČKA SLIKA**

Sumnju na melanom trebale bi potaknuti promjene u već postojećem nevusu, ali i pojava nevusa na prethodno nepromijenjenoj koži. Klinički znakovi na temelju kojih se postavlja sumnja na melanom opisuju se pravilom ABCDE, a podrazumijevaju asimetriju ( A od engl. Asymmetry), nepravilne i neoštro ograničene rubove (B od engl. Border irregularity), nehomogenost boje (C od engl. Color variation), promjer veći od 6mm (D od engl. Diameter) i promjenu lezije (E od engl. Evolution) (Slika 1). Alternativa ABCDE pravilu - tzv. „znak ružnog pačeta" (engl. ugly duckling sign) također pomaže u identifikaciji sumnjivih lezija, a njime se podrazumijeva lezija koja svojim izgledom odskoče od drugih, sličnih lezija, te je time najsumnjivija za postojanje malignosti [14].



**Slika 1.** ABCDE kriteriji pri postavljanju sumnje na melanom [2]

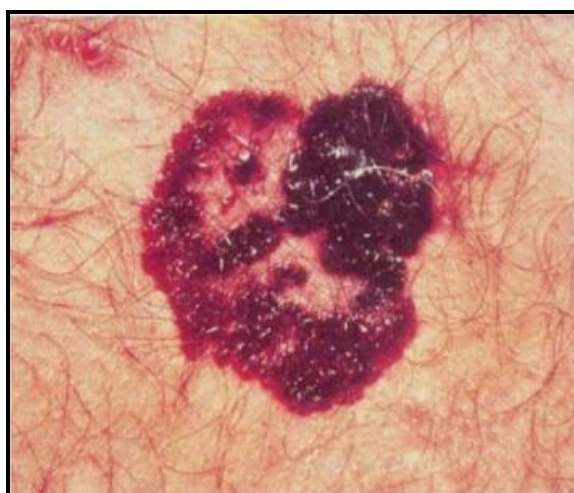### 3.4. PATOHISTOLOŠKE KARAKTERISTIKE

Melanome karakteriziraju dvije faze rasta, radijalna i vertikalna. Tijekom faze radijalnog rasta, zloćudne se stanice šire u horizontalnoj ravnini u epidermisu i/ili zahvaćaju papilarni dermis, dok tijekom vertikalne faze rasta maligne stanice ulaze u dermis i potkožje te razvijaju sposobnost metastaziranja [12]. Ta se sposobnost može statistički procijeniti koristeći se prognostičkim čimbenicima koji su trenutno uglavnom kliničko-patološki, iako se smatra da će u budućnosti molekularno profiliranje melanoma pridonijeti ili čak nadomjestiti postojeće prognostičke čimbenike [15].

Razlikuju se četiri glavna histopatološka tipa melanoma - površinskošireći melanom, nodularni melanom, lentigo maligni melanom i akralni lentiginozni melanom [16].

### 3.4.1. Površinskošireći melanom

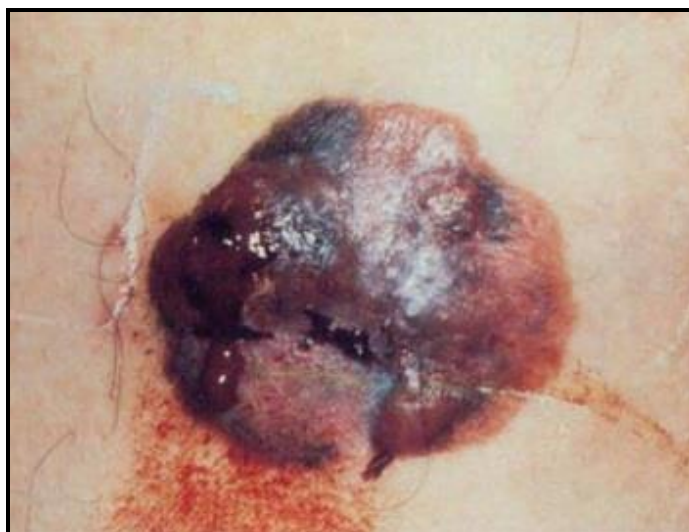Površinskošireći melanom (SSM - od engl. Superficial Spreading Melanoma) najčešći je tip melanoma na koji otpada oko 70% novodijagnosticiranih slučajeva. Najčešće je lokaliziran na donjim ekstremitetima u žena, odnosno na leđima u muškaraca, kao oštro ograničena palpabilna kvržica koja se proteže nekoliko milimetara iznad površine kože. Bojom su izrazito varijabilni, a centralna područja regresije relativno su često prisutna. Njegova je osobitost radijalna faza rasta s kasnijim vertikalnim širenjem, na što ukazuje pojava difuzne induracije [7,17] (Slika 2).



**Slika 2.** Površinskošireći melanom s vidljivim središnjim područjem regresije [17]

### 3.4.2. Nodularni melanom

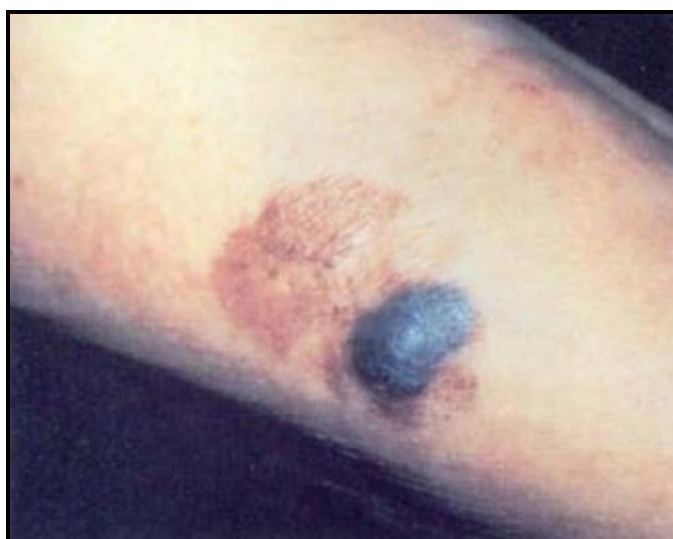Nodularni melanom (NM - od engl. Nodular Melanoma) čini otprilike 15% do 30% novodijagnosticiranih melanoma [12]. Najčešće je lokaliziran na trupu i ekstremitetima, češće u muškaraca, kao glatki čvorić, ulcerirani polip ili izdignuti plak s nepravilnim rubovima. Tumori su obično ujednačene smeđe ili crne boje, a zbog od početka izražene vertikalne faze rasta povezani su s bržom progresijom i većim rizikom od pojave metastaza [7,17] (Slika 3).



**Slika 3.** Nodularni melanom [17]

### **3.4.3. Lentigo maligni melanom**

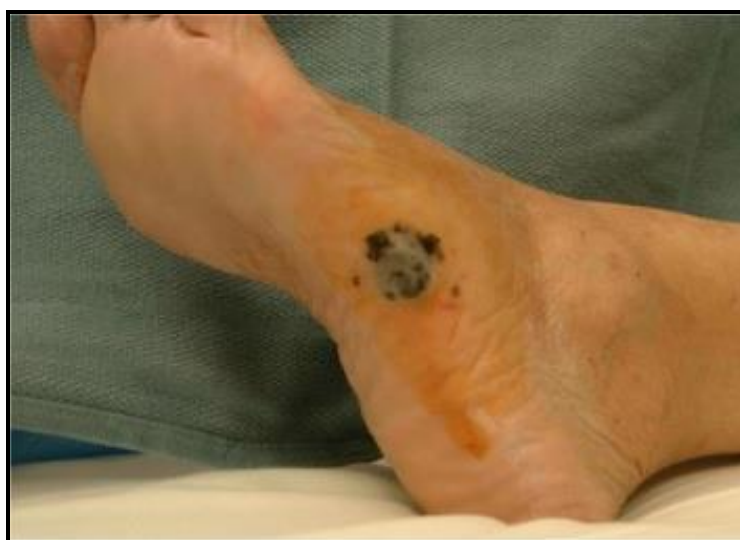Lentigo maligni melanom (LMM - od engl. Lentigo Maligna Melanoma) čini 4 do 15% kožnih melanoma i, za razliku od nodularnog i površinskoširećeg melanoma, pojavnost mu korelira s dugotrajnim izlaganjem suncu i povećanjem dobi. Njegova je značajka produljena radijalna faza rasta u obliku *lentigo maligna* (LM), spororastuće pigmentirane tvorbe na osunčanim dijelovima tijela, najčešće vratu i licu, nakon čega nastupa prijelaz u vertikalnu fazu rasta, kad se naziva *lentigo malignim melanomom*. Klinički se obično prezentira kao crna ili smeđa papula [7,17] (Slika 4).



**Slika 4.** Lentigo maligni melanom [17]

#### **3.4.4. Akralni lentiginozni melanom**

Akralni lentiginozni melanom (ALL - od engl. Acral Lentiginous Melanoma) čini samo 5% melanoma u bijelaca, a najčešći je tip melanoma u osoba tamnije puti, afričkog i azijskog podrijetla. Najčešće je lokaliziran na dijelovima kože bez dlaka - dlanovima, tabanima, prstima i ispod noktiju, a češći je u starijih osoba ženskog spola [7,17]. Klinički se obično prezentira kao makula ili papula nepravilnog ruba i nehomogenog pigmenta. Dijagnoza se obično postavlja kasno jer se tumor često pogrešno procijeni kao traumatska rana, bradavica, gljivična infekcija ili piogeni granulom [18] (Slika 5).



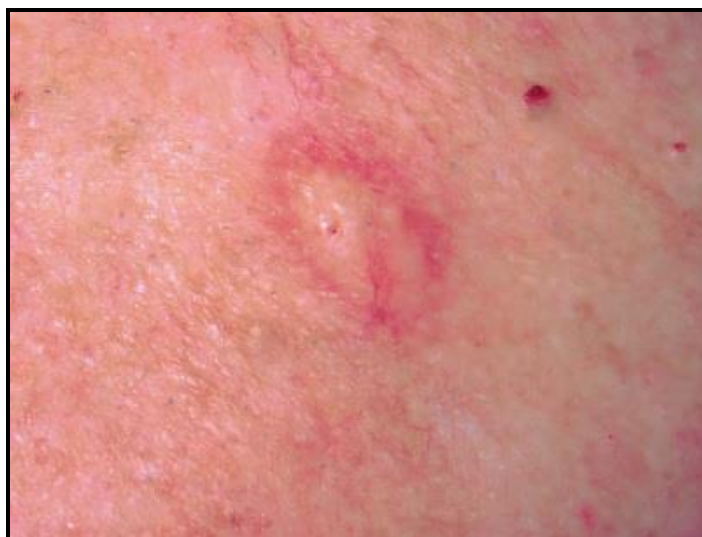**Slika 5.** Akralni lentiginozni melanom [18]

#### **3.4.5. Rjeđi podtipovi melanoma**

Kao znatno rjeđi podtipovi melanoma izdvajaju se dezmoplastični melanom i melanom sluznica.

Dezmoplastični melanom čini tek 1% svih melanoma, ali je osobito čest u području glave i vrata (75% slučajeva). Karakterizira ga visoka sklonost perineuralnom širenju, infiltrativan i lokalno agresivan rast, te rijetko metastaziranje. Najčešće se pojavljuje u osoba između 60 i 70 godina, češće u muškaraca. Klinički se može prezentirati kao eritematozni čvorić ili plak, a u tom slučaju je, uslijed gubitka pigmentacije, dijagnoza znatno otežana [7,19] (Slika 6).





**Slika 6.** Dezoplastični melanom [20]

Primarni melanom sluznice smatra se odvojenim entitetom od primarnog melanoma kože. Iako čini mali udio ukupnog broja melanoma, gotovo polovica novodijagnosticiranih slučajeva melanoma sluznica javlja se u području glave i vrata. Najčešća lokalizacija je nosna šupljina, osobito prednji dio nosne pregrade [19]. Pravovremena dijagnoza otežana je zbog rijetkosti samog tumora, često okultnog sjela tumora i činjenicom da je gotovo polovica melanoma sluznice amelanotična [21].

## 4. RANI STADIJI MELANOMA GLAVE I VRATA

Gotovo 20% ukupnog broja melanoma pojavljuje se u području glave i vrata [19].

Većina melanoma glave i vrata javlja se na licu (70 - 90%), a obraz je najčešća lokalizacija. Melanomi vrata (7%), vanjskog uha (7%) i vlasišta (3%) znatno su rjeđi.

Melanomi glave i vrata dvostruko su češći u muškaraca, a javljaju se u starijim dobnim skupinama u usporedbi s melanomima drugih lokalizacija [22].

Osim na koži, melanomi glave i vrata mogu se pojaviti i na sluznicama, kad su najčešće lokalizirani na sluznici nosne šupljine, paranazalnih sinusa i usne šupljine, te su povezani s lošijom prognozom [23].

Iako se ista opća načela liječenja koja se primjenjuju za melanome drugih lokalizacija primjenjuju i u liječenju melanoma glave i vrata, liječenje je u ovoj regiji specifično po složenosti regionalnih putova limfne drenaže te funkcionalne i estetske osjetljivosti [24].

Prognoza melanoma glave i vrata bitno je lošija od prognoze melanoma drugih sjela - zabilježena petogodišnja stopa preživljenja iznosi 17%, a desetogodišnja stopa preživljenja tek 5% [22].

### 4.1. KLASIFIKACIJA

Rana klasifikacija melanoma temeljila se na mjestu nastanka tumora, a šezdesetih godina prošlog stoljeća istaknuti dermatolog, Wallace Clark, predložio je klasifikaciju melanoma na temelju histoloških značajki, odnosno dubine invazije melanomskih stanica u histološki sloj kože [25].

**Tablica 1.** Stupanj invazije prema Clarku

STUPANJ	DUBINA INVAZIJE
I	tumor ograničen na epidermis (in situ)
II	infiltracija gornjih dijelova papilarnog dermisa
III	ispunjen papilarni dermis



IV	zahvaćen retikularni dermis
V	zahvaćeno potkožje

Alexander Breslow 1970. godine predstavio je precizniju metodu klasifikacije melanoma koja se temelji na dubini invazije u milimetrima, odnosno debljini tumora [25].

**Tablica 2.** Debljina tumora izražena Breslowljevom klasifikacijom

STUPANJ	DEBLJINA TUMORA [mm]
I	$\leq 0.75$
II	0,76 - 1,5
III	1,51 - 4,0
IV	$> 4,0$

Uskoro je postalo jasno da upotreba stupnja invazije prema Clarku i Breslowljeve klasifikacije debljine tumora u prognostičke svrhe rezultira značajnim varijacijama u predviđenom ishodu i terapijskim preporukama te se pojavila potreba za novom klasifikacijom melanoma [25].

Američki zajednički odbor za rak (AJCC - od engl. *American Joint Council on Cancer*) imao je značajnu ulogu u stvaranju TNM sustava klasifikacije melanoma kakva se i danas koristi, a zasniva se na osobinama primarnog tumora (T), postojanju metastaza u regionalnim limfnim čvorovima (N) te postojanju udaljenih metastaza (M). Podaci iz TNM sustava kombiniraju se kako bi se bolesnici razvrstali u skupine prognostičkih stadija definiranih od strane AJCC [25].

Trenutno je na snazi Osmo revidirano izdanje AJCC sustava za stupnjevanje melanoma [26].

Tablica 3 prikazuje klasifikaciju melanoma prema osobinama primarnog tumora [26].

**Tablica 3.** Klasifikacija melanoma prema osobinama primarnog tumora (T) [26]

<b>PRIMARNI TUMOR (T)</b>	
<b>TX</b>	debljinu primarnog tumora nije moguće procijeniti
<b>T0</b>	nema dokaza o postojanju primarnog tumora
<b>TIS</b>	melanom in situ
<b>T1</b>	melanom debljine $\leq 1.0$ mm
	<b>T1a:</b> melanom debljine $< 0.8$ mm, bez ulceracije
	<b>T1b:</b> melanom debljine $< 0.8$ mm, s ulceracijom
	<b>T1b:</b> melanom debljine $0.8 - 1$ mm, s ili bez ulceracije
<b>T2</b>	melanom debljine $1.0 - 2.0$ mm
	<b>T2a:</b> bez ulceracije
	<b>T2b:</b> s ulceracijom
<b>T3</b>	melanom debljine $2.0 - 4.0$ mm
	<b>T3a:</b> bez ulceracije
	<b>T3b:</b> s ulceracijom
<b>T4</b>	melanom debljine $> 4.0$ mm
	<b>T4a:</b> bez ulceracije
	<b>T4b:</b> s ulceracijom

Tablica 4 prikazuje klasifikaciju melanoma prema postojanju metastaza u regionalnim limfnim čvorovima [26].

**Tablica 4.** Klasifikacija melanoma prema postojanju metastaza u regionalnim limfnim čvorovima (N) [26]

<b>N</b>	<b>BROJ REGIONALNIH LIMFNIH ČVOROVA S PRISUTNIM METASTAZAMA</b>	<b>PRISUSTVO IN-TRANSIT, SATELITSKIH I/ILI MIKROSATELITSKIH METASTAZA</b>
<b>NX</b>	ne može se utvrditi status regionalnih limfnih čvorova (npr. nije učinjena biopsija, uklonjeni su ranije)	ne
<b>N0</b>	nije utvrđena regionalna metastatska bolest	ne
<b>N1</b>	utvrđen 1 metastatski limfni čvor ili postojanje in-transit, satelitskih i/ili mikrosatelitskih metastaza bez metastatskih limfnih čvorova	
	<b>N1a:</b> 1 klinički okultna metastaza, npr. otkrivena biopsijom limfnog čvora stražara	ne
	<b>N1b:</b> 1 klinički evidentna metastaza	ne
	<b>N1c:</b> : bez metastatskih regionalnih limfnih čvorova	da
<b>N2</b>	utvrđena 2 ili 3 metastatska limfna čvora ili postojanje in-transit, satelitskih i/ili mikrosatelitskih metastaza uz 1 metastatski limfni čvor	
	<b>N2a:</b> 2 ili 3 klinički okultne metastaze, npr. otkrivene biopsijom limfnog čvora stražara	ne
	<b>N2b:</b> 2 ili 3 metastaze, od kojih je barem jedna klinički evidentna	ne
	<b>N2c:</b> 1 klinički okultna ili evidentna metastaza	da
<b>N3</b>	utvrđena 4 ili više metastatska limfna čvora, ili in-transit, satelitske i/ili mikrosatelitske metastaze s 2 ili više metastatska limfna čvora, ili konglomerat limfnih čvorova s ili bez in-transit, satelitskih i/ili mikrosatelitskih metastaza	
	<b>N3a:</b> 4 ili više klinički okultnih metastaza, npr. otkrivenih biopsijom limfnog čvora stražara	ne
	<b>N3b:</b> 4 ili više metastaza od kojih je najmanje 1 klinički evidentna ili postojanje konglomerata limfnih čvorova	ne
	<b>N3c:</b> 2 ili više klinički okultnih ili evidentnih metastaza i/ili prisutnost konglomerata limfnih čvorova	da

Tablica 5 prikazuje klasifikaciju melanoma prema prisutnosti udaljenih metastaza [26].

**Tablica 5.** Klasifikacija melanoma prema prisutnosti udaljenih metastaza (M) [26]

<b>M</b>	<b>ANATOMSKA LOKALIZACIJA</b>	<b>RAZINA LDH</b>
<b>M0</b>	bez znakova udaljene metastatske bolesti	nije primjenjivo
<b>M1</b>	znakovi udaljene metastatske bolesti	
<b>M1a</b>	udaljene metastaze u koži, mekim tkivima uključujući mišiće, i/ili neregionalnim limfnim čvorovima	
	M1a (0)	nije povišena
	M1a (1)	povišena
<b>M1b</b>	udaljene metastaze u plućima sa ili bez sjela M1a	
	M1b (0)	nije povišena
	M1b (1)	povišena
<b>M1c</b>	udaljene metastaze u unutarnjim organima, ali ne u SŽS, sa ili bez sjela M1a i M1b	
	M1c (0)	nije povišena
	M1c (1)	povišena
<b>M1d</b>	udaljene metastaze u SŽS, sa ili bez sjela M1a, M1b i M1c	
	M1d (0)	nije povišena
	M1d (1)	povišena

Kombinacijom pokazatelja TNM sustava bolesnici se razvrstavaju u prognostičke skupine temeljem kliničke i patološke klasifikacije melanoma. U Osmom revidiranom izdanju AJCC sustava za stupnjevanje melanoma, kliničko stupnjevanje bolesti uključuje patohistološki nalaz primarnog melanoma te kliničku i radiološku procjenu

regionalnih i udaljenih metastaza, kao i biopsiju provedenu radi procjene postojanja regionalnih i udaljenih metastaza (prema potrebi) [26].

Tablica 6 prikazuje kliničko stupnjevanje melanoma [26].

**Tablica 6.** Klinička klasifikacija melanoma [26]

<b>T</b>	<b>N</b>	<b>M</b>	<b>KLINIČKI STADIJ BOLESTI</b>
<b>Tis</b>	<b>N0</b>	<b>M0</b>	<b>0</b>
<b>T1a</b>	<b>N0</b>	<b>M0</b>	<b>IA</b>
<b>T1b</b>	<b>N0</b>	<b>M0</b>	<b>IB</b>
<b>T2a</b>	<b>N0</b>	<b>M0</b>	<b>IB</b>
<b>T2b</b>	<b>N0</b>	<b>M0</b>	<b>IIA</b>
<b>T3a</b>	<b>N0</b>	<b>M0</b>	<b>IIA</b>
<b>T3b</b>	<b>N0</b>	<b>M0</b>	<b>IIB</b>
<b>T4a</b>	<b>N0</b>	<b>M0</b>	<b>IIB</b>
<b>T4b</b>	<b>N0</b>	<b>M0</b>	<b>IIC</b>
<b>bilo koji T</b>	<b>≥N1</b>	<b>M0</b>	<b>III</b>
<b>bilo koji T</b>	<b>bilo koji N</b>	<b>M1</b>	<b>IV</b>

S druge strane, patološka klasifikacija melanoma koristi se svim informacijama kao i klinička klasifikacija, uz nalaz biopsije limfnog čvora čuvara ili ostalih organa [26].

Tablica 7 prikazuje patološko stupnjevanje melanoma [26].

**Tablica 7.** Patološka klasifikacija melanoma [26]

<b>T</b>	<b>N</b>	<b>M</b>	<b>PATOLOŠKI STADIJ BOLESTI</b>
<b>Tis</b>	<b>N0</b>	<b>M0</b>	<b>0</b>
<b>T1a</b>	<b>N0</b>	<b>M0</b>	<b>IA</b>
<b>T1b</b>	<b>N0</b>	<b>M0</b>	<b>IA</b>
<b>T2a</b>	<b>N0</b>	<b>M0</b>	<b>IB</b>
<b>T2b</b>	<b>N0</b>	<b>M0</b>	<b>IIA</b>

<b>T3a</b>	<b>N0</b>	<b>M0</b>	<b>IIA</b>
<b>T3b</b>	<b>N0</b>	<b>M0</b>	<b>IIB</b>
<b>T4a</b>	<b>N0</b>	<b>M0</b>	<b>IIB</b>
<b>T4b</b>	<b>N0</b>	<b>M0</b>	<b>IIC</b>
<b>T0</b>	<b>N1b, N1c</b>	<b>M0</b>	<b>IIIB</b>
<b>T0</b>	<b>N2b, N2c, N3b ili N3c</b>	<b>M0</b>	<b>IIIC</b>
<b>T1a/b–T2a</b>	<b>N1a ili N2a</b>	<b>M0</b>	<b>IIIA</b>
<b>T1a/b–T2a</b>	<b>N1a ili N2a</b>	<b>M0</b>	<b>IIIB</b>
<b>T2b/T3a</b>	<b>N1a–N2b</b>	<b>M0</b>	<b>IIIB</b>
<b>T1a–T3a</b>	<b>N2c ili N3a/b/c</b>	<b>M0</b>	<b>IIIC</b>
<b>T3b/T4a</b>	<b>bilo koji N<math>\geq</math>N1</b>	<b>M0</b>	<b>IIIC</b>
<b>T4b</b>	<b>N1a–N2c</b>	<b>M0</b>	<b>IIIC</b>
<b>T4b</b>	<b>N3a/b/c</b>	<b>M0</b>	<b>IIID</b>
<b>bilo koji T</b>	<b>bilo koji N</b>	<b>M1</b>	<b>IV</b>

Dakle, stadij 0 odnosi se na melanom in situ (MIS) koji je ograničen na epidermis, stadiji I i II predstavljaju invazivnu, ali lokaliziranu bolest, a stadiji III i IV odnose se na melanom sa zahvaćenim regionalnim limfnim čvorovima ili udaljenim metastazama. Klasifikacija T melanoma u ranom stadiju bolesti uključuje T0 (Tis), T1a (melanom debljine < 0.8 mm, bez ulceracije), T1b (melanom debljine < 0.8 mm s ulceracijom ili melanom debljine 0.8–1.0 mm s ulceracijom ili bez nje) te T2a stadij (melanom debljine 1.0–2.0 mm bez ulceracija) [27].

## 4.2. PROGNOŠTIČKI ČIMBENICI

### 4.2.1. Prognoštički čimbenici u kategoriji T

Prema 8. revidiranom izdanju AJCC sustava za stupnjevanje melanoma, u kategoriji T najvažniji su pokazatelji ishoda debljina tumora, postojanje ulceracije i broj mitozu po kvadratnom milimetru (mm<sup>2</sup>) [26].

Prethodno objavljene studije ukazuju da je preživljavanje među pacijentima s melanomom T1 stadija prvenstveno povezano s debljinom tumora, koja predstavlja najznačajniji nezavisni prognoštički čimbenik. Debljina tumora ujedno se smatra i neovisnim prediktorom stanja limfnog čvora stražara (*sentinel lymph node - SLN*).

Naime, preporučeno je obavljanje biopsije SLN kada debljina tumora iznosi ili prelazi 1 mm ili iznosi 0.8 mm s drugim visokorizičnim značajkama, kao što su postojanje ulceracija i/ ili visoka mitotska aktivnost [28].

Multivarijantne analize čimbenika koji utječu na preživljavanje pokazuju kako su među pacijentima s melanomom T1 stadija debljina tumora i postojanje ulceracije snažniji prediktori preživljenja od broja mitozu po kvadratnom milimetru [26].

Broj mitozu više se ne smatra kriterijem za stupnjevanje T1 stadija melanoma u najnovijim smjernicama AJCC, međutim i broj mitozu i postojanje ulceracije u korelaciji su s mogućnošću metastatskog širenja i prognoze. Broj mitozu, kao znak biološke aktivnosti, posebno je važan kod tankih melanoma, gdje je broj mitozu  $\geq 1 / \text{mm}^2$  povezan sa smanjenjem 10-godišnjeg preživljavanja s 95% na 88% [28].

5-godišnja stopa preživljavanja u melanomima s postojanjem ulceracije proporcionalno je lošija od melanoma bez postojanje ulceracije istog T stadija, dok je slična melanomima bez ulceracije sljedećeg višeg T stadija [28].

Odluka za obavljanje biopsije SLN izuzetno je važna jer prisutnost regionalnih metastaza u limfnim čvorovima predstavlja najznačajniji prognostički čimbenik u ranim stadijima melanoma. Za melanome T1 stadija petogodišnje preživljenje opada s 94% kod negativnog limfnog čvora stražara na 69% u slučaju pozitivnog limfnog čvora stražara [28].

Limfovaskularna invazija također značajno korelira s prognozom i metastatskim potencijalom primarne lezije [28].

Neurotropizam (intraneuralna i perineuralna invazija tumorskih stanica) povećava vjerojatnost pojave lokalnih recidiva, a osobito se često nalazi u dezmoplastičnih melanoma.

#### **4.2.2. Prognostički čimbenici u kategoriji N**

U kategoriji N najvažniji pokazatelji ishoda smatraju se broj zahvaćenih limfnih čvorova, prisutnost klinički okultne ili evidentne metastaze te postojanje ne-nodalnih lokoregionalnih metastaza (mikrosatelitske, satelitske i *in-transit* metastaze [26].

Klinički okultnim nodalnim metastazama nazivaju se mikroskopski identificirane metastaze regionalnih limfnih čvorova otkrivene biopsijom SLN, a bez kliničkih ili radiografskih dokaza o metastazi u regionalnim limfnim čvorovima (nazvane mikroskopskim nodalnim metastazama u sedmom izdanju AJCC). Klinički evidentne

nodalne metastaze podrazumijevaju metastaze u regionalnim limfnim čvorovima koje su identificirane kliničkim, radiološkim ili ultrazvučnim pregledom (nazvane makroskopskim nodalnim metastazama u sedmom izdanju AJCC. Pokazano je da pacijenti s klinički okultnim metastazama u regionalnim limfnim čvorovima imaju bolju prognozu od onih s klinički evidentnim metastazama [26].

Postojanje mikrosatelitskih metastaza (nakupina tumorskih stanica promjerom veća od 0.05 mm koja je od primarne lezije odvojena s barem 0.3 mm normalnog tkiva), satelitskih metastaza (nakupina tumorskih stanica unutar 2 cm od primarnog tumora) i *in-transit* metastaza (metastaze u regionalnim limfnim vodovima, udaljene više od 2cm od primarnog tumora) znatno utječu na prognozu i ukazuju na metastatski potencijal lezije [1,2,28].

#### 4.2.3. Prognostički čimbenici u kategoriji M

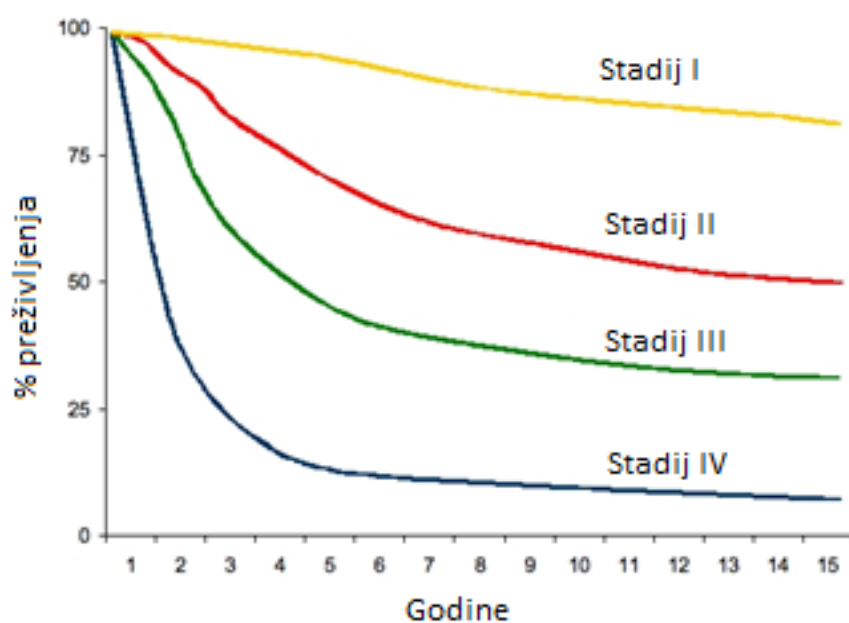
U kategoriji M najvažniji pokazatelji ishoda smatraju se anatomska lokalizacija metastaza i razina LDH. Postojanje udaljenih metastaza u visceralnim organima nosi lošiju prognozu nego postojanje metastaza u koži i mekim tkivima, dok postojanje metastaza u središnjem živčanom sustavu nosi lošiju prognozu nego postojanje metastaza u ostalim visceralnim organima. Također, povišena razina enzima laktat dehidrogenaze (LDH) smatra se negativnim prognostičkim čimbenikom [26].

**Tablica 8.** Stope preživljenja prema stadiju bolesti [26]

STADIJ	5-GODIŠNJE PREŽIVLJENJE	10-GODIŠNJE PREŽIVLJENJE
IA	99%	98%
IB	97%	94%
IIA	94%	88%
IIB	87%	82%



<b>IIC</b>	<b>82%</b>	<b>75%</b>
<b>IIIA</b>	<b>93%</b>	<b>88%</b>
<b>IIIB</b>	<b>83%</b>	<b>77%</b>
<b>IIIC</b>	<b>69%</b>	<b>60%</b>
<b>IIID</b>	<b>32%</b>	<b>24%</b>



**Slika 6.** Preživljenje u odnosu na prognostičke skupine [2]

#### **4.2.4. Uloga anatomske lokalizacije melanoma kao prognostičkog pokazatelja**

O ulozi primarne anatomske lokalizacije melanoma kao prognostičkog pokazatelja u kožnom melanomu raspravlja se već desetljećima. Istraživanja su pokazala da bolesnici s melanomom kože glave i vrata imaju znatno kraće preživljenje u odnosu na bolesnike s melanomom drugih dijelova tijela, a primarna lokalizacija melanoma

na vlasištu povezana je s najvećom stopom recidiva bolesti i znatno lošijom prognozom u usporedbi s ostalim lokalizacijama melanoma na koži glave i vrata [2, 29,30].

Predloženo je nekoliko teorija kako bi se objasnilo zašto je melanom vlasišta povezan s lošijim ishodom u usporedbi s melanomom drugih anatomskih lokalizacija, a jedan od uzroka može biti kompleksnost limfne drenaže vlasišta koja je često nepredvidljiva. Osim toga, melanom vlasišta češće se javlja kao lezija veće debljine, češćeg postojanja ulceracije i češćeg zahvaćanja limfnih čvorova, a zbog specifične anatomske lokalizacije melanoma vlasišta moguća je neadekvatna ekscizija lezije što vodi većoj stopi lokalnih recidiva. U svakom slučaju, lokalizacija melanoma na vlasištu neovisno je povezana s lošijim preživljavanjem u usporedbi s ostalim anatomskih lokalizacijama [29].

### **4.3. DIJAGNOSTIKA**

U ranim stadijima melanom se može uspješno liječiti samo operacijom, a stope preživljavanja su visoke, međutim pojavom metastaza stopa preživljavanja značajno opada. Upravo su iz tog razloga rana i točna dijagnoza ključna za osiguravanje najboljeg mogućeg ishoda bolesnika [25].

Prvi korak u dijagnostici podrazumijeva kvalitetno uzetu anamnezu. Na većinu melanoma posumnjaju članovi obitelji bolesnika ili sam bolesnik, pri čemu obično istaknu promjenu veličine ili boje nevusa, osjećaj boli ili peckanja ili pojavu ulceracije na postojećem nevusu, kao i pojavu pigmentirane lezije koju ranije nisu uočili. Prilikom uzimanja anamneze, potrebno je procijeniti i čimbenike rizika, odnosno uzeti obiteljsku i radnu anamnezu, postaviti pitanja o navikama izlaganja ultraljubičastom zračenju te pojave sunčanih opekline u prošlosti, osobito u djetinjstvu [24].

Nakon iscrpne anamneze, slijedi klinički pregled bolesnika čiji je cilj procjena sumnjive lezije i utvrđivanje potrebe za biopsijom, kao i identifikacija dodatnih sumnjivih lezija, ukoliko one postoje. Kvalitetan klinički pregled uključuje adekvatnu osvjetljenost i povećanje, u čemu je osobito korisno korištenje dermatoskopa, posebnog mikroskopa kojim se promatraju površina i boja suspektne nevusa. Potrebno je pregledati površinu cijele kože i vidljive sluznice, a osobitu pažnju

posvetiti pregledu vlasišta. Pri procjeni pigmentiranih lezija koristimo se ABCDE-pravilom, ranije opisanih u poglavlju 3.3 Klinička slika [1,24].

Kako bi se postavila dijagnoza, potrebno je učiniti biopsiju pune debljine kože suspektne lezije, kojom se omogućuje procjena najvažnijeg neovisnog čimbenika prognoze, debljine tumora. Za male lezije na povoljnim lokalizacijama preporučena je ekscizijska biopsija s odstranjenjem minimalno 1 - 3 mm zdravog tkiva. Za velike lezije i lezije na nepovoljnim lokalizacijama preporučena je incizijska biopsija, s naglaskom da je mjesto najveće debljine lezije obuhvaćeno biopsijom [2,24]

Kako su molekularni mehanizmi uključeni u nastanak melanoma danas mnogo bolje istraženi, definirani su molekularni biomarkeri korisni u identifikaciji melanoma te metoda imunohistokemijske analize tkiva, koja je u 7.izdanju AJCC-a preporučena za evaluaciju limfnog čvora stražara ukoliko tumorske stanice nisu vidljive pri bojenju hemalaun eozinom, čime se povećava detekcija mikrometastaza [25].

Kad je dijagnoza malignog melanoma postavljena patohistološkom analizom bioptata, fokus daljnje obrade je na utvrđivanju postojanja regionalnih ili udaljenih metastaza.

Ukoliko znakovi regionalne ili udaljene bolesti nisu klinički uočljivi, debljina tumora se koristi kao čimbenik procjene o potrebi za daljnjom dijagnostičkom obradom. Odabir dijagnostičkih testova za procjenu regionalnog i udaljenog širenja melanoma uvelike se razlikuje među različitim ustanovama, iako se većina slaže da za bolesnike s utvrđenim melanomom in situ (Tis) daljna obrada nije potrebna [24].

U bolesnika s novodijagnosticiranim melanomom uputno je učiniti kompletnu krvnu sliku i odrediti razinu LDH u serumu, koji je nespecifičan, ali jedini biokemijski prognostički biljeg u AJCC klasifikaciji. Ostale pretrage mogu uključivati rendgensku snimku (RTG) srca i pluća, ultrazvučni pregled regionalnih limfnih čvorova i trbušne šupljine, kompjuteriziranu tomografiju (CT) prsišta, trbušne šupljine i zdjelice i pozitronsku emisijsku tomografiju (PET), a njima se nastoji isključiti klinički okultna metastatska bolest [2,12]. Temeljem rezultata metaanaliza, među dijagnostičkim metodama ultrazvuk se pokazao superiornim u procjeni postojanja metastaza u regionalnim limfnim čvorovima, a PET/CT superiornim u procjeni postojanja udaljenih metastaza [31].

## 4.4. LIJEČENJE

### 4.4.1. KIRURŠKO LIJEČENJE

Primarno liječenje ranih stadija melanoma kože glave i vrata je kirurško. Kirurško se liječenje smatra zlatnim standardom i pruža izvrsnu dugoročnu prognozu [27]. Ono podrazumijeva kompletnu resekciju primarnog tumora s pripadajućim zdravim rubom tkiva definirane širine, ovisno o stupnju bolesti. S obzirom na složenu anatomiju glave i vrata uvijek je potrebno uzeti u obzir estetske i funkcionalne defekte koji mogu proizaći iz kirurškog liječenja te ih na vrijeme znati predvidjeti i planirati rekonstrukcijski zahvat [24].

Primarni cilj kirurške ekscizije primarnog tumora i pripadajućeg ruba zdravog tkiva je postizanje histološki negativnih rubova i prevencija lokalnog povratka bolesti. Preporučena širina ekscizije zdravog ruba temelji se na činjenicama da je široka ekscizija povezana s manjom vjerojatnošću lokalnog povratka bolesti, da nema uvjerljivih dokaza da ekscizija ruba veća od 1 cm u melanoma manje debljine dovodi do većeg preživljavanja ili smanjenja lokalnih recidiva te da nema uvjerljivih dokaza da ekscizija ruba veća od 2 cm u melanoma bilo kakve debljine ima ikakve prednosti [32].

Trenutne se preporuke za širinu ekscizijskog ruba zdravog tkiva temelje na debljini primarnog tumora. Tako se melanomi in situ (stadij Tis) liječe kompletnom resekcijom primarnog tumora i pripadajućeg zdravog ruba tkiva širine 0.5 do 1 cm, uz patohistološku analizu. U slučaju tumora debljine  $\leq 1.0$  mm (stadij T1) ekscizija uključuje i pripadajući zdravi rub tkiva od 1 cm, dok se u tumora debljine 1.0 - 2.0 mm (stadij T2) preporučuje i ekscizija pripadajućeg ruba zdravog tkiva 1 - 2 cm. U slučaju melanoma debljine 2.0 - 4.0 mm (stadij T3) preporučena je širina ekscizijskog ruba zdravog tkiva od 2 cm, a u slučaju melanoma debljine  $> 4.0$  mm (stadij T4) preporučena ekscizija zdravog ruba iznosi 2 cm [32].

U tablici 9 prikazani su stadij T i debljina primarnog melanoma te preporučena širina ekscizije u zdravo tkivo.

**Tablica 9. Stadij T, debljina primarnog melanoma i preporučena širina ekscizije u zdravo tkivo [32]**

<b>Stadij T</b>	<b>DEBLJINA TUMORA [mm]</b>	<b>ŠIRINA EKSCIZIJE [cm]</b>
<b>Tis</b>	<b>in situ</b>	<b>0.5 - 1 cm</b>
<b>T1</b>	<b>≤ 1.0 mm</b>	<b>1 cm</b>
<b>T2</b>	<b>1.0 - 2.0 mm</b>	<b>1 - 2 cm</b>
<b>T3</b>	<b>2.0 - 4.0 mm</b>	<b>2 cm</b>
<b>T4</b>	<b>&gt; 4.0 mm</b>	<b>2 cm</b>

Na nekim lokalizacijama melanoma, osobito uški, često nije moguće osigurati adekvatnu širinu ekscizije u zdravo tkivo, stoga se takvim slučajevima pristupa individualizirano [19].

Melanomi sluznice također se primarno liječe kirurški, a ukoliko to nije moguće u liječenju se primjenjuje radioterapija [19].

Osim širine ekscizije, potrebno je osigurati i adekvatnu dubinu ekscizije tumora. Tako se preporučene margine u slučaju resekcije melanoma vlasništva najčešće protežu do široke vezivne opne (*galea aponeurotica*), a slučajevima uznapredovale bolesti mogu se protezati i na periost i koštane dijelove lubanje.

#### **4.4.2. BIOPSIJA LIMFNOG ČVORA STRAŽARA**

Ova se dijagnostička metoda temelji na principu da početno širenje tumorskih stanica iz primarnom sjela limfom najprije obuhvaća ograničenu skupinu limfnih čvorova, prije pojave šire diseminacije. Takav se limfni čvor, na drenažnom putu od primarnog sjela melanoma do regionalnog limfnog bazena, naziva limfnim čvorom stražarom.

Korištenjem limfoscintigrafije, limfotropne boje i ručne gama kamere moguće je detektirati limfni čvor stražar/limfne čvorove stražare i pritom izvesti vrlo ograničenu limfadenektomiju radi utvrđivanja prisutnosti nodalnih metastaza s visokim stupnjem točnosti [24,32].

Status limfnog čvora stražara smatra se najvažnijim prognostičkim čimbenikom za preživljavanje bolesnika s melanomom debljine veće od 1 mm [32].

Metastaze u limfnom čvoru stražaru rijetke su (< 5%) kod melanoma debljine manje od 0.8 mm, a javljaju se u 5 - 12% u melanoma debljine 0.8 - 1.0 mm. Stoga se u bolesnika kliničkog stadija bolesti IA (T1a - melanom debljine < 0.8 mm, bez ulceracije) bez dodatnih negativnih prognostičkih čimbenika, biopsija limfnog čvora stražara ne preporučuje. U bolesnika kliničkog stadija bolesti IB, pri T1b (melanom debljine < 0.8mm s ulceracijom ili melanom debljine 0.8 - 1 mm, s/bez ulceracije) biopsija limfnog čvora stražara trebala bi se razmotriti. Ukoliko je debljina tumora veća od 1.0 mm (klinički stadij IB pri T2a, ili klinički stadij II), rizik nodalne bolesti premašuje 10% i preporučena je biopsija limfnog čvora stražara [27].

Čimbenici koji povećavaju rizik od nodalnih metastaza kod bolesnika s melanomom manje debljine uključuju postojanje ulceracije, debljinu > 0.75 mm, stupanj invazije IV po Clarku, broj mitozu > 0, mlađu dob i muški spol [33].

Kontraindikacije za biopsiju limfnog čvora stražara uključuju sistemnu diseminaciju bolesti i klinički evidentne metastaze u regionalnim limfnim čvorovima, prethodnu široku lokalnu eksciziju koja je mogla narušiti limfnu arhitektoniku područja te alergiju na vitalnu boju ili radioizotop [34, 35].

Detekcija i biopsija limfnog čvora stražara može biti otežana iz nekoliko razloga: limfna drenaža glave i vrata često je izrazito varijabilna, ponekad se otkrije više od jednog limfnog čvora stražara na nekoliko razina vrata ili unutar parotidnih žlijezda, a centralno smještene lezije mogu se širiti bilateralno [24].

Detektiran i ekstirpiran limfni čvor stražar šalje se na patohistološku analizu, a daljnji postupak u liječenju ovisi o patohistološkom nalazu. Ukoliko je patohistološkim nalazom utvrđeno da u limfnom čvoru stražaru nema metastaza, smatra se da i ostali limfni čvorovi unutar regionalnog bazena nemaju metastaza [36]. Ukoliko biopsija limfnog čvora stražara ukazuje na prisustvo metastaza u regionalnom limfnom bazenu, uputno je učiniti disekciju regije limfnih čvorova kojoj limfni čvor stražar pripada [2, 36].

Limfadenektomija je tada kurativna za oko 30% bolesnika, no do trenutka pojave metastaza u regionalnim limfnim čvorovima 70% do 80% bolesnika ima okultnu udaljenu bolest [19].

#### **4.4.3. ADJUVANTNO LIJEČENJE**

Kirurško liječenje ostaje prva opcija liječenja melanoma u bolesnika s resektabilnim tumorom ranog stadija. U slučaju diseminirane bolesti, nakon inicijalne resekcije primarnog tumora (ukoliko je ona moguća) primjenjuju se metode adjuvantnog liječenja u koje se ubrajaju radioterapija, kemoterapija i imunoterapija. Treba li se u oboljelih od melanoma nakon kirurškog liječenja primijeniti neka od metoda adjuvantne terapije ovisi o mnogobrojnim čimbenicima, kao što su specifične osobine tumora, prisutnost određenih mutacija u genomu melanoma, rizici povezani s liječenjem i individualna tolerancija bolesnika na metodu liječenja [37].

#### **4.5. PRAĆENJE BOLESNIKA NAKON LIJEČENJA**

Bolesnici u kojih se razvio melanom glave i vrata u većem su riziku od pojave povrata lokalne bolesti, kao i u većem riziku razvoja drugog primarnog tumora, stoga su praćenje i klinički nadzor takvih bolesnika esencijalni za bolju prognozu [19]. Osnovni ciljevi praćenja bolesnika nakon liječenja su rano otkrivanje povratne bolesti, otkrivanje drugih primarnih tumora te psihosocijalna podrška bolesniku i sustavno bilježenje rezultata kako bi se pratila učinkovitost liječenja [38].

Bolesnicima s melanomom stadija 0 (melanom in situ, Tis) dovoljan je doživotni godišnji dermatoskopski pregled čitavog tijela. Bolesnicima s melanomom stadija IA preporučan je dermatoskopski pregled čitavog tijela svakih tri do dvanaest mjeseci prvih pet godina, a onda jednom godišnje. Bolesnicima s melanomom stadija IB - IV preporučan je dermatoskopski pregled čitavog tijela svakih tri do šest mjeseci prve dvije godine, zatim svakih 3 do 12 mjeseci naredne tri godine, a nakon toga jednom godišnje, doživotno. Uz to, u praćenju bolesnika s melanomom stadija IB - IV uputno je učiniti kompletnu krvnu sliku, kompjuteriziranu tomografiju i rendgen pluća te mjeriti razinu LDH u serumu jednom godišnje [2, 19].

Od svih pacijenata s melanomom stadija I do III koji je u potpunosti reseciran, u 30% bolesnika javlja se recidiv, a u otprilike 80% recidiv se javlja unutar 3 godine od postavljanja dijagnoze primarnog melanoma. Iako je rijetko da se melanom ponovno pojavi nakon 10 godina od liječenja, postoje slučajevi recidiva melanoma i do 46 godina od liječenja primarnog melanoma. Smatra se da vjerojatnost recidiva ovisi o

stadiju bolesti, tako je pri analizi uzorka od 4748 bolesnika s melanomom stadija I i II došlo do pojave recidiva u 18.9% bolesnika: 5.2% u IA stadiju, 18.4% u stadiju IB, 28.7% u stadiju IIA, 40.6% u stadiju IIB i 44.3% u stadij IIC [38].



## **5. ZAHVALE**

Zahvaljujem svom mentoru, dr. sc. Andru Košecu, na stručnom vodstvu, savjetima i ustupljenoj literaturi tijekom pisanja ovog diplomskog rada.

Zahvaljujem se svojoj obitelji i prijateljima na neizmjernoj podršci kroz šest godina studija.

## 6. LITERATURA

1. Šitum M. Melanom. U: Basta-Juzbašić A, ur. Dermatovenerologija. Zagreb: Medicinska naklada; 2014. Str. 687-703.
2. Košec A. Prognostička vrijednost tkivnog proteomskoga profila u stadijima I i II malignoga melanoma kože glave i vrata [disertacija]. Zagreb: Sveučilište u Zagrebu, Medicinski fakultet; 2017.
3. Matthews NH, Li WQ, Qureshi AA, et al. Epidemiology of Melanoma. In: Ward WH, Farma JM, editors. Cutaneous Melanoma: Etiology and Therapy [Internet]. Brisbane (AU): Codon Publications; 2017 Dec 21. Chapter 1. Dostupno na: <https://www.ncbi.nlm.nih.gov/books/NBK481862/>
4. Urteaga O, Pack GT. On the antiquity of melanoma. *Cancer*. 1966;19:607-10.
5. Kardynal A, Olszewska M. Modern non-invasive diagnostic techniques in the detection of early cutaneous melanoma. *J Dermatol Case Rep*. 2014;8(1):1 - 8.
6. Malatestinić D, Nadarević-Stefanec V, Suljić P, Glazar B, Janković S. Increasing burden of melanoma in Croatia. *Coll Antropol*. 2011;35 Suppl 2:267 - 270.
7. Rastrelli M, Tropea S, Rossi CR, Alaibac M. Melanoma: epidemiology, risk factors, pathogenesis, diagnosis and classification. *In Vivo*. 2014;28(6):1005 - 1011.
8. Apalla Z, Lallas A, Sotiriou E, Lazaridou E, Ioannides D. Epidemiological trends in skin cancer. *Dermatol Pract Concept*. 2017;7(2):1 - 6.
9. Hrvatski zavod za javno zdravstvo: Registar za rak. Incidencija raka u Hrvatskoj 2017. Bilten br. 42. Zagreb, 2020.
10. Hrvatski zavod za javno zdravstvo: Izvješće o umrlim osobama u Hrvatskoj u 2017.godini. (pristupljeno: 4.6.2020.) Dostupno na: [https://www.hzjz.hr/wp-content/uploads/2018/09/Bilten\\_\\_Umrlji-\\_2017-2.pdf](https://www.hzjz.hr/wp-content/uploads/2018/09/Bilten__Umrlji-_2017-2.pdf)
11. Miller AJ, Mihm MC. Mechanisms of disease melanoma. *N Engl J Med*. 2006;355:51-65.
12. Heistein JB, Acharya U. Cancer, Malignant Melanoma. [ažurirano: 20.12.2019.; pristupljeno: 4.6.2020.]. U: StatPearls [Internet]. Treasure Island (FL): StatPearls Publishing; 2020 Jan-. Dostupno na: <https://www.ncbi.nlm.nih.gov/books/NBK470409/>

13. Gandini S, Sera F, Cattaruzza MS, Pasquini P, Picconi O, Boyle P, i sur. Meta-analysis of risk factors for cutaneous melanoma, I: common and atypical naevi. *Eur J Cancer*. 2005;41:28-44.
14. Daniel Jensen J, Elewski BE. The ABCDEF Rule: Combining the "ABCDE Rule" and the "Ugly Duckling Sign" in an Effort to Improve Patient Self-Screening Examinations. *J Clin Aesthet Dermatol*. 2015;8(2):15.
15. Elder DE. Melanoma progression. *Pathology*. 2016;48(2):147 - 154.
16. Situm M, Buljan M, Kolić M, Vučić M. Melanoma--clinical, dermatoscopic, and histopathological morphological characteristics. *Acta Dermatovenerol Croat*. 2014;22(1):1 - 12.
17. Su WP. Malignant melanoma: basic approach to clinicopathologic correlation. *Mayo Clin Proc*. 1997;72(3):267 - 272.
18. Goydos JS, Shoen SL. Acral Lentiginous Melanoma. *Cancer Treat Res*. 2016;167:321 - 329.
19. Larson DL, Larson JD. Head and neck melanoma. *Clin Plast Surg*. 2010;37(1):73 - 77.
20. Busam KJ. Cutaneous desmoplastic melanoma. *Adv Anat Pathol*. 2005;12(2):92 - 102.
21. Tyrrell H, Payne M. Combatting mucosal melanoma: recent advances and future perspectives. *Melanoma Manag*. 2018;5(3):MMT11. Published 2018 Oct 8. doi:10.2217/mmt-2018-0003
22. Shashanka R, Smitha BR. Head and neck melanoma. *ISRN Surg*. 2012;2012:948302. doi:10.5402/2012/948302
23. Ascierto PA, Accorona R, Botti G, et al. Mucosal melanoma of the head and neck. *Crit Rev Oncol Hematol*. 2017;112:136 - 152. doi:10.1016/j.critrevonc.2017.01.019
24. Andrews GA, Myers, JN. Head and Neck Melanoma. U: Bernier J, ur. Head and Neck Cancer: Multimodality Management. New York: Springer; 2010. Str. 533-546.
25. Davis LE, Shalin SC, Tackett AJ. Current state of melanoma diagnosis and treatment. *Cancer Biol Ther*. 2019;20(11):1366 - 1379. doi:10.1080/15384047.2019.1640032

26. Gershenwald JE, Scolyer RA, Hess KR, et al. Melanoma staging: Evidence-based changes in the American Joint Committee on Cancer eighth edition cancer staging manual. *CA Cancer J Clin.* 2017;67(6):472 - 492.  
doi:10.3322/caac.21409
27. Quintanilla-Dieck MJ, Bichakjian CK. Management of Early-Stage Melanoma. *Facial Plast Surg Clin North Am.* 2019;27(1):35 - 42.  
doi:10.1016/j.fsc.2018.08.003
28. NurdjajaV, YozuM,MathyJA. Essential components of melanoma histopathological reporting: The surgical oncologist's perspective. *J Skin Cancer* 2018;2:9838410.
29. Ozao-Choy J, Nelson DW, Hiles J, et al. The prognostic importance of scalp location in primary head and neck melanoma. *J Surg Oncol.* 2017;116(3):337 - 343. doi:10.1002/jso.24679
30. de Giorgi V, Rossari S, Gori A, Grazzini M, Savarese I, Crocetti E, i sur. The prognostic impact of the anatomical sites in the 'head and neck melanoma': scalp versus face and neck. *Melanoma Res.* 2012;2:402-5.
31. Xing Y, Bronstein Y, Ross MI, et al. Contemporary diagnostic imaging modalities for the staging and surveillance of melanoma patients: a meta-analysis. *J Natl Cancer Inst.* 2011;103(2):129 - 142. doi:10.1093/jnci/djq455
32. Bichakjian CK, Halpern AC, Johnson TM, et al. Guidelines of care for the management of primary cutaneous melanoma. American Academy of Dermatology. *J Am Acad Dermatol.* 2011;65(5):1032 - 1047.  
doi:10.1016/j.jaad.2011.04.031
33. Bagaria SP, Faries MB, Morton DL. Sentinel node biopsy in melanoma: technical considerations of the procedure as performed at the John Wayne Cancer Institute. *J Surg Oncol.* 2010;101(8):669 - 676. doi:10.1002/jso.21581
34. Chakera AH, Hesse B, Burak Z, et al. EANM-EORTC general recommendations for sentinel node diagnostics in melanoma. *Eur J Nucl Med Mol Imaging.* 2009;36(10):1713 - 1742. doi:10.1007/s00259-009-1228-4
35. Filippakis GM, Zografos G. Contraindications of sentinel lymph node biopsy: are there any really?. *World J Surg Oncol.* 2007;5:10. Published 2007 Jan 29.  
doi:10.1186/1477-7819-5-10

36. Morton DL, et al. Sentinel-Node Biopsy or Nodal Observation in Melanoma. *N Engl J Med* 2006; 355:1307-1317. doi: 10.1056/NEJMoa060992
37. Wada-Ohno M, Ito T, Furue M. Adjuvant Therapy for Melanoma. *Curr Treat Options Oncol*. 2019;20(8):63. Published 2019 Jun 24. doi:10.1007/s11864-019-0666-x
38. Fields RC, Coit DG. Evidence-based follow-up for the patient with melanoma. *Surg Oncol Clin N Am*. 2011;20(1):181 - 200. doi:10.1016/j.soc.2010.09.009

## **7. ŽIVOTOPIS**

Zovem se Robert Režan i rođen sam 6.9.1995. godine u Puli. Nakon osnovnoškolskog obrazovanja upisao sam Gimnaziju u Puli koju sam završio 2013./2014. školske godine. Medicinski fakultet Sveučilišta u Zagrebu upisao sam 2014./2015. akademske godine.

Dobitnik sam Dekanove nagrade za uspjeh u akademskoj godini 2018./2019.

Aktivno se služim engleskim i talijanskim jezikom.