

Značaj intervencijske radiologije za transplantaciju jetre

Perić, Vitorio

Master's thesis / Diplomski rad

2020

Degree Grantor / Ustanova koja je dodijelila akademski / stručni stupanj: **University of Zagreb, School of Medicine / Sveučilište u Zagrebu, Medicinski fakultet**

Permanent link / Trajna poveznica: <https://um.nsk.hr/um:nbn:hr:105:752582>

Rights / Prava: [In copyright](#)/[Zaštićeno autorskim pravom.](#)

Download date / Datum preuzimanja: **2025-03-10**



Repository / Repozitorij:

[Dr Med - University of Zagreb School of Medicine Digital Repository](#)



SVEUČILIŠTE U ZAGREBU

MEDICINSKI FAKULTET

Vitorio Perić

**Značaj intervencijske radiologije
za transplataciju jetre**

DIPLOMSKI RAD



Zagreb, 2020.

Ovaj diplomski rad izrađen je u Kliničkom zavodu za dijagnostičku i intervencijsku radiologiju, KB Merkur, Zagreb, pod vodstvom prof. dr. sc. Vinka Vidjaka, dr.med. i predan je na ocjenu u akademskoj godini 2019./2020.

KRATICE

IR – intervencijska radiologija

OLT – ortotopna transplantacija jetre

CT- računalna tomografija

MSCT – višeslojna računalna tomografija

TACE – transarterijska kemoembolizacija

RFA- radiofrekvenzijska ablacija

MWA- mikrovalna ablacija

HCC- hepatocelularni karcinom

UZV- ultrazvuk

MR- magnetska rezonancija

MAM- minimalna ablacijska margina

LTP- lokalna tumorska progresija

DSA – digitalna subtrakcijska angiografija

SADRŽAJ

SAŽETAK.....	IV
SUMMARY.....	V
1. INTERVENCIJSKA RADIOLOGIJA I TRANSPLATACIJSKA MEDICINA.....	1
1.1 Intervencijska radiologija	1
1.2 Transplatacija kao izbor liječenja	1
1.3 Razvoj transplatacije.....	2
1.4 Epidemiološka slika u Republici Hrvatskoj	2
2. JETRA	3
2.1 Anatomija jetre	3
2.2 Fiziologija i patofiziologija jetre	5
2.3 Dijagnostika bolesti jetre	5
2.3.1 Dijagnostički uređaji	5
2.3.2 Dijagnostički algoritmi u liječenju HCC-a.....	6
3. LIJEČENJE JETRENE BOLESTI.....	9
3.1 Konzervativno liječenje	9
3.2 Kirurško liječenje	10
3.2.1 Resekcija jetre	10
3.2.2 Transplatacija	11
3.3 Interventno radiološko liječenje	11
3.3.1 Ablacija	11
3.3.1.1 Radiofrekvencijska ablacija	12
3.3.1.2 Mikrovalna ablacija	13
3.3.2 Kemoembolizacija.....	16
3.3.2.1 Konvencionalna kemoembolizacija-cTACE.....	16
3.3.2.2 DEB-embolizacija česticama	19
3.3.2.3 Radioembolizacija.....	21
3.3.2.4 BLAND embolizacija	22
4. REZULTATI LIJEČENJA U KB MERKUR.....	23
5. ZAKLJUČAK	24
6. ZAHVALE.....	25
7. LITERATURA.....	26
8. ŽIVOTOPIS	30

SAŽETAK

ZNAČAJ INTERVENCIJSKE RADIOLOGIJE ZA TRANSPLATACIJU JETRE

AUTOR: VITORIO PERIĆ

Transplatacija jetre je metoda koja se razvila u svrhu liječenja raznih jetrenih patoloških stanja. Fokus djelovanja intervencijske radiologije (IR) je na onkološkim bolesnicima, ponajprije onima sa hepatocelularnim karcinomom. Značaj tehnika intervencijske radiologije je u sprječavanju progresije trenutne jetrene bolesti u onih bolesnika koji čekaju transplataciju jetre; te u pomaku u niži stadij tumorske bolesti koji je pogodan za transplataciju kod bolesnika s neresektabilnim jetrenim tumorom.

Transarterijska kemoembolizacija (TACE), odnosno konvencionalna transarterijska kemoembolizacija (cTACE) ili pomoću čestica s lijekom (DEB-TACE), radioembolizacija, BLAND-embolizacija, radiofrekvencijska ablacija (RFA) i mikrovalna ablacija (MWA) najkorištenije su IR metode u liječenju karcinoma jetre. TACE je IR metoda liječenja tumora uz pomoć citostatika lokalno apliciranog u područje tumora jetre. cTACE je oblik TACE pri čemu se injicira visoka doza citostatika u žilu hranilicu i mikrookoliš tumora, a potom se emboliziraju krvne žile koje hrane taj tumor. DEB-TACE je oblik TACE, pri kojoj se lijek-citostatik veže uz čestice-perle koje otpuštaju postepeno taj lijek unutar samog tumora jetre po injiciranju. BLAND-embolizacija je IR metoda TACE koja se temelji na ishemiji tumorskog tkiva IR postupkom embolizacije i okluzije žile koja opskrbljuje tumor, bez korištenja kemoterapeutika. Transarterijska radioembolizacija je IR metoda liječenja tumora jetre endovaskularnim pristupom kada se u blizinu tumora jetre dovode mikrosfere koje sadržavaju radioaktivnu tvar. Radiofrekvencijska ablacija (RFA) je IR perkutana metoda liječenja pri kojoj se uvedenom RF iglom u tumor jetre, oslobađa toplina koja uzrokuje koagulacijsku nekrozu tumorskih stanica. Mikrovalna ablacija (MWA) IR perkutana je metoda liječenja koja se koristi molekulama s unutarnjim dipolnim momentom čijim gibanjem nastaje kinetička energija te potom toplina unutar tumora, putem perkutano uvedene MWA igle u tm.

KLJUČNE RIJEČI: Transplatacija, kemoembolizacija, radioembolizacija, ablacija

SUMMARY

SIGNIFICANCE OF INTERVENTIONAL RADIOLOGY ON LIVER TRANSPLANTATION

AUTHOR: VITORIO PERIĆ

Liver transplantation is a method that has been developed for the purpose of treating various liver pathological conditions. The focus of interventional radiology (IR) is on oncology patients, primarily those with hepatocellular carcinoma. The importance of interventional radiology techniques is in preventing the progression of current liver disease in those patients awaiting liver transplantation and in 'downstaging' in patients with unresectable liver tumor to the stage where transplantation is possible.

Transarterial chemoembolization (TACE), ie conventional transarterial chemoembolization (cTACE) or with drug particles (DEB-TACE), radioembolization, BLAND embolization, radiofrequency ablation (RFA), and microwave ablation (MWA) are the most widely used IR methods in the treatment of liver cancer. TACE is an IR method of treating a tumor using a cytostatic topically applied to the area of the liver tumor. cTACE is a form of TACE in which a high dose of cytostatics is injected into the feeding vessel and the microenvironment of the tumor, and then the blood vessels that feed the tumor are embolized. DEB-TACE is a form of TACE in which a cytostatic binds to bead particles that gradually release the drug within the liver tumor itself after injection. BLAND embolization is an IR method of TACE based on ischemia of tumor tissue by IR procedure of embolization and occlusion of the feeding vessel that supplies the tumor, without the use of chemotherapeutics. Transarterial radioembolization is a method by which radiospheres containing a radioactive substance are brought near the tumor by endovascular techniques. Radiofrequency ablation (RFA) is an IR percutaneous method of treatment in which an RF needle inserted into a liver tumor releases heat that causes coagulation necrosis of tumor cells. MWA is an IR percutaneous method of treatment that uses molecules with an internal dipole moment, which move kinetic energy and then heat inside the tumor, via a percutaneously inserted MWA needle into the tumor.

KEY WORDS: transplantation, chemoembolization, radioembolization, ablation

1. INTERVENCIJSKA RADIOLOGIJA I TRANSPLATACIJSKA MEDICINA

1.1 Intervencijska radiologija

Intervencijska radiologija (IR) je grana medicine i radiologije čija su obilježja postupci intervencije na nekom organu. Značaj intervencijske radiologije je u pružanju novih, manje invazivnih tehnika zahvata koji smanjuju incidenciju komplikacija i smrtnost u odnosu na ranije korištene invazivnije kirurške zahvate. Izbjegava se i upotreba opće anestezije te se smanjuje duljina hospitalizacije. Omogućuje se lakše izvođenje citoloških punkcija i histoloških biopsija u dijagnostičke svrhe. Temeljni princip intervencijske radiologije jest intervencija kroz igle ili kateter uvedene perkutanom punkcijom. Zahvati se izvode pod kontrolom rentgenske dijaskopije, ultrazvuka ili CT-a. Za izvođenje intervencijskih postupaka potrebno je znanje i iskustvo radiologa o anatomiji regije kojoj pristupa; o patologiji, patofiziologiji i kliničkoj slici bolesti koju liječi te vještina u vidu motorike i predodžbe dvodimenzionalnih slika dobivenih na aparatu u stvarnu trodimenzionalnu strukturu. Metode intervencijske radiologije sve više pronalaze mjesto u različitim medicinskim strukama te poboljšavaju ishode i smanjuju komplikacije prije korištenih zahvata. U zahvate koji se koriste u liječenju bolesti jetre spadaju kemoembolizacijske (TACE) metode (cTACE, DEB-TACE, radioembolizacija i BLAND-embolizacija) i ablacijske (radiofrekvencijska-RFA i mikrovalna-MWA) metode o kojima će biti govora kasnije u tekstu. (1)

1.2 Transplantacija kao izbor liječenja

Transplantacija je prijenos donorovih stanica, tkiva ili organa u tijelo primatelja. Cilj transplantacije je povrat funkcije patološki promijenjenog tkiva ili organa. Ovaj značajan uspjeh u liječenju mnogih do tad teško izlječivih ili čak neizlječivih bolesti, rezultat je mnogih istraživanja, razvoja novih lijekova, korištenja životinjskih modela i neprestanog usavršavanja cijelog liječničkog tima koji sudjeluje u transplantaciji. Transplantacija ne pruža samo produljenje životnog vijeka bolesnika, već omogućuje bolju kvalitetu života. Problematika jetre kao organa očituje se u značajnoj izloženosti patološkim procesima zbog svojeg anatomskog smještaja i funkcija koje jetra ima. Krv koju prima preko portalnog krvotoka može biti izrazito zasićena štetnim tvarima apsorbiranim u crijevu. U jetri se odvijaju brojni biokemijski procesi u kojima se štetni spojevi transformiraju u manje štetne ili bezopasne spojeve. Oštećenja jetre uzrokovana alkoholom, upalom, bilijarnom cirozom, sklerozirajućim

kolangitisom dovode do ciroze jetre. Ciroza je ireverzibilno patološko stanje čije je liječenje uvelike potpomognuto transplatacijom jetre. Ciroza uzrokovana virusom hepatitisa danas je najčešća indikacija za transplataciju jetre. Rezultati IR metoda su dobra nadopuna transplantaciji, što omogućuje bolje ishode u liječenju HCC. (2)

1.3 Razvoj transplatacije

Razvoj transplatacije u svijetu počinje krajem devetnaestog stoljeća, da bi vrhunac doživio u šezdesetim i sedamdesetim godinama prošlog stoljeća. Veliki doprinos uspješnosti transplatacijskih zahvata donijelo je otkriće ciklosporina 1980. godine. Procvat transplatacije u Republici Hrvatskoj dogodio se krajem dvadesetog stoljeća. Počevši s transplantacijom bubrega, srca, jetre (OLT), simultanim tranplanatacijama bubrega i gušterače te rožnice. OLT se uvodi 1998.g. u KB Merkur, kao metoda liječenja, koju slijedi transplatacija bubrega i od 2005.g. simultana transplantacija bubrega i gušterače. Danas je postupak transplatacije navedenih organa dio redovitog i standardnog operativnog programa u KB Merkur koji doseže i do 130 postupaka OLT godišnje. (3)

1.4 Epidemiološka slika u Republici Hrvatskoj

Prema podacima Hrvatske donorske mreže, u Hrvatskoj su u 2017. godini obavljene 323 transplatacije, od kojih 311 sa mrtvog davatelja i 12 sa živog davatelja. Od ukupnog broja transplatacija, 166 ih otpada na transplatacije bubrega, 119 na transplataciju jetre, 33 transplatacije srca i 5 transplatacija gušterače.

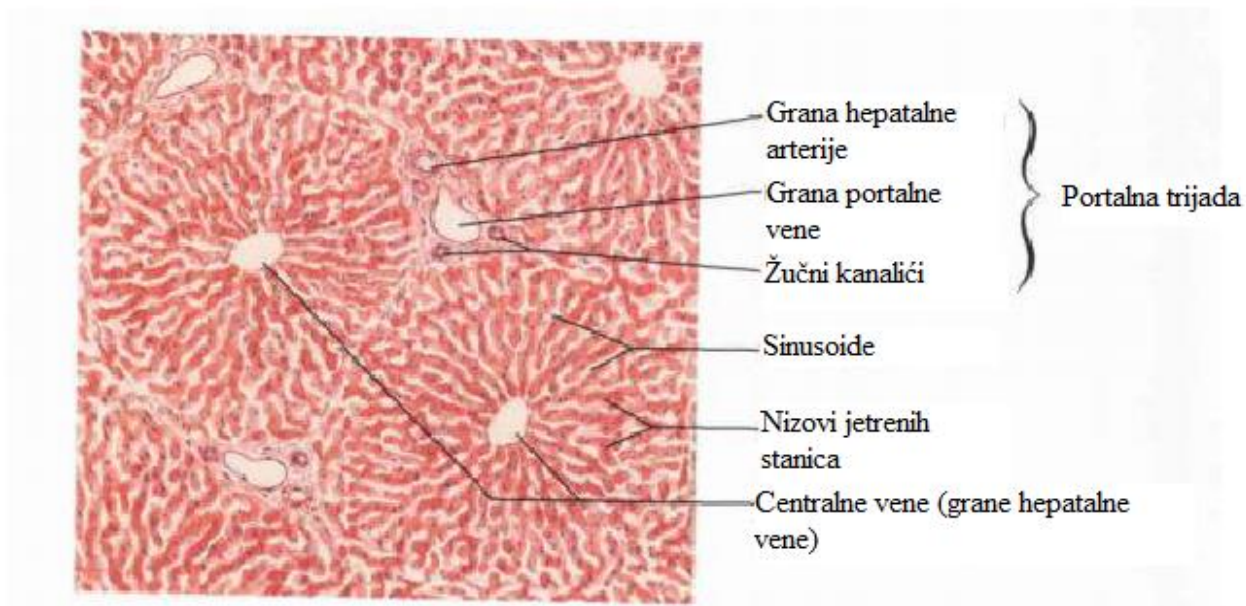
Iz gore navedenih navoda proizlaze ciljevi ovog diplomskog rada sa svrhom detaljnijeg prikaza o značaju intervencijske radiologije u transplataciji jetre. Svrha ovog preglednog rada je pružiti uvid u dosad razvijene tehnike intervencijske radiologije i u uspješnost tih istih metoda u 'downstaingu' tumora kod pacijenata s inoperabilnim karcinomom jetre, tj. u sprječavanju progresije postojeće jetrene bolesti u bolesnika koji čekaju na transplataciju jetre. (4)

2. JETRA

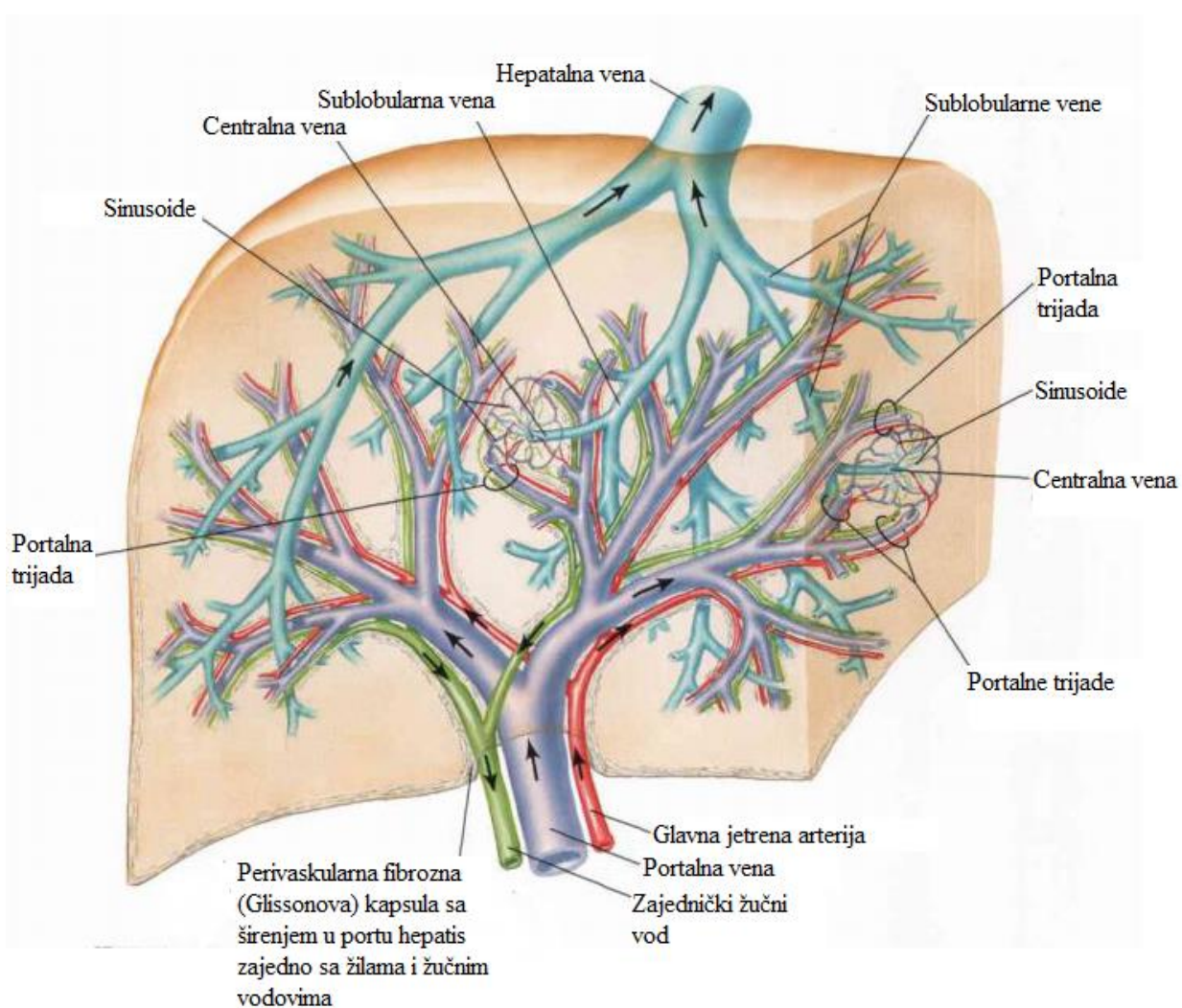
2.1 Anatomija jetre

Jetra je najveći žljezdani organ probavnog sustava, a smještena je u lijevom hipohondriju, epigastriju u užem smislu, te u desnom hipohondriju. Na jetri razlikujemo plohe i brazde, te jetreni rub. *Facies diaphragmatica hepatis* u odnosu je s ošitom i u cijelosti je konveksna. *Facies visceralis hepatis* donja je konkavna ploha jetre koja je, osim *porte hepatis*, u cijelosti prekrivena peritonealnom presvlakom. Na visceralnoj plohi jetre nalazi se desna i lijeva sagitalna brazda, *fissura sagittalis dextra et sinistra*. Između središnjih dijelova desne i lijeve brazde u frontalnoj je ravnini postavljena brazda hilusa jetre, *porta hepatis*. *Porta hepatis* mjesto je komunikacije krvožilnih, živčanih, limfatičnih i žučnih struktura između jetre i organa abdominalne šupljine. Osnovna građevna jedinica jetre, koja se vidi samo mikroskopski, je jetreni režnjić, *lobulus hepatis*. Jetreni režnjić se sastoji od centralne vene u sredini heksagona, dok rubove heksagona čine portalne trijade, tj. prostori u kojima se nalazi po jedan ogranak portalne vene, ogranak jetrene arterije i žučni vod. (2)

Prostor između centralne vene i portalne trijade sastoji se od hepatocita, organiziranim u koncentrične kružnice oko centralne vene, koji međusobno stvaraju sinusoide, tj. prostore kojima krv teče od portalne trijade prema centralnoj veni. Jetre se može podijeliti na 4 anatomski režnja te na 3 funkcionalna režnja. Anatomski se jetra dijeli na *lobus dexter*, *lobus sinister*, *lobus quadratus* i *lobus caudatus*. Funkcionalna podjela temelji se na dijelovima jetre koji imaju zasebnu krvožilnu opskrbu ograncima jetrene arterije i portalne vene, te vlastitu odvodnju žuči. Uključuje *lobus caudatus segmentum*, *lobus sinister* i *lobus dexter*. (5) Takva je podjela bitna zbog kirurškog pristupa u pojedinim zahvatima.



Slika 1. Građa jetrenog režnjaća. Prema: Atlas of human anatomy, Frank H. Netter, MD (6)



Slika 2. Anatomija jetre. Prema: Atlas of human anatomy, Frank H. Netter, MD (7)

2.2 Fiziologija i patofiziologija jetre

Metabolizam ugljikohidrata i masti, sinteza i razgradnja bjelančevina, metabolizam i biotransformacija ksenobiotika, hormona, bilirubina i amonijaka te stvaranje žuči su značajne metaboličke funkcije jetre. Zahvaljujući sposobnosti kompenzacijskog povećanja funkcije i regeneracije te velikoj djelatnoj pričuvni, jetra ima veliku reaktivnost. Zbog toga se jetrena oštećenja dugo vremena prezentiraju supkliničkim simptomima, sve dok dekompenzacijski mehanizmi ne nadjačaju kompenzacijske procese. Etiologija oštećenja jetre je vrlo raznolika, od kojih su najčešće oštećenje jetre uzrokovano hepatitisom i prekomjernom konzumacijom alkohola. Većina akutnih jetrenih oštećenja prolazi bez kliničkih sindroma, uz eventualno blage supkliničke znakove umora, mučnine, gubitka apetita i blagih poremećaja krvne slike. U rijetkim slučajevima razvija se slika fulminantnog hepatitisa kojeg prati visoka stopa mortaliteta. Mehanizam nastanka akutnog oštećenja je razvoj jetrene lezije, koja se zapravo smatra ishodištem daljnje progresije jetrene bolesti koja kod nekih pacijenata dovodi do kroničnog jetrenog zatajenja. Kronično oštećenje jetre, bilo zbog hepatitisa ili učestalog oštećivanja jetrenog parenhima alkoholom ili nekim drugim agensom, dovodi do jetrene ciroze. Jetra poprima skvrčen, čvorast izgled, a jetrena funkcija je narušena. Očituje se portosistemnim shuntovima, krvarenjem varikoziteta, poremećajem koagulacije, encefalopatijom uzrokovanom nemetaboliziranim amonijakom, kolestazom, žuticom, hipoalbuminemijom, splenomegalijom i edemima. (2)

2.3 Dijagnostika bolesti jetre

2.3.1 Dijagnostički uređaji

Više je radioloških pretraga u službi dijagnostike i liječenja jetrene patologije. Najvažnije i najkorištenije su ultrazvuk (UZV), računalna i višeslojna računalna tomografija (CT/MSCT), magnetna rezonanca (MR), color dopler (CD) i digitalna subtraksijska angiografija (DSA).

UZV je najčešće korištena metoda zbog svoje jednostavnosti, dostupnosti bez znanih komplikacija i kontraindikacija. Pod kontrolom UZV-a izvode se invazivne dijagnostičke metode poput punkcije i biopsije lezija jetre, te terapijska radiofrekventna ablacija metastaza u jetri.

CD prikazuju promjene portalnog krvotoka. Koristan je kod bolesnika u kontroli po transplataciji jetre, te za razlikovanje pojedinih tumora jetre temeljem izmjerenih razlika u vaskularizaciji. (8)

CT/MSCT su metode koje su komplementarne s ultrazvukom, a koriste se za analizu jetrenog parenhima. CT-om mogu se utvrditi kalcifikacije te se može razlikovati žarišna od difuzne promjene jetre. MSCT omogućuje multifazičnu CT-angiografiju (CTA) s detaljnim prikazom visceralnih arterija, portalnog sustava i hepatalnih vena nakon jednokratne primjene intravenskog kontrastnog sredstva s pomoću automatske štrcaljke. MSCT je danas ključna dijagnostička metoda jetre (9)

MR ima prednost u dijagnostici malih lezija okruženih edemom, te daje dodatne informacije o parenhimskim bolestima. MR-angiografija uz primjenu paramagnetnog kontrasta automatskom štrcaljkom pruža dobar prikaz krvnih žila. Nedostatci MR-a su dugotrajnost snimanja zbog kojeg se pojavljuju artefakti uzrokovani pomicanjem pacijenta, te nemogućnost prikaza sitnih kalcifikata.

DSA je posljednja u nizu dijagnostičkih metoda u radiologiji jetre. Može biti osnova za dijagnostičku validaciju jetrene vaskulature, ali i osnova za transjugularne biopsije, postupak dobivanja morfološkog kvalitetnog podatka uzorka jetre. Danas je njena uloga ključna u provođenju TACE i ostalih IR metoda liječenja.

2.3.2 Dijagnostički algoritmi u liječenju HCC-a

Protokoli dijagnosticiranja jetrene bolesti se temelje na radiološkoj slici, kliničkim simptomima i psihofizičkom stanju bolesnika. Svrha im je objektivni prikaz bolesti i pravilno kategoriziranje stanja prema zatečenim promjenama u pacijenta, a u usporedbi s zadanim kriterijima. Ono je temelj daljnjeg liječenja i praćenja učinka liječenja. Glavni i najčešće korišteni prognostički klinički parametri u evaluaciji jetrene bolesti su jetrena funkcija (definirana Child-Pugh klasifikacijom, postojanjem portalne hipertenzije te poremećenim razinama bilirubina i albumina u krvi), status tumora (veličina tumora, broj tumora, vaskularna invazija, ekstrahepatička proširenost) te u novije vrijeme sve više opći status bolesnika.

BCLC klasifikacija

BCLC klasifikacija (BCLC-Barcelona clinic liver cancer) ima najveću prognostičku vrijednost u klasifikaciji HCC i načina liječenja. Uključuje ECOG status bolesnika, jetrenu funkciju (na temelju Child-Pugh rezultata) i radiološki utvrđenu proširenost tumora (veličinu tumora, postojanje multiplih tumora, vaskularnu invaziju i ekstrahepatičku proširenost tumora).

ECOG status bolesnika opisuje utjecaj bolesti na život bolesnika. Temeljem njega se bolesnike svrstava u 5 kategorija, raspona od potpuno očuvanih sposobnosti za izvođenje svakodnevnih aktivnosti do mrtvog pacijenta. (10)

Child-Pugh klasifikacija služi za procjenu jetrene funkcije. Temelji se na prisutnosti ascitesa, portalne encefalopatije, povišenoj razine bilirubina i albumina u krvi te protrombinskom vremenu. Zbroj bodova navedenih kategorija svrstava pacijente u tri skupine. Skupina A, sa zbrojem bodova manjih ili jednakih 6 ima dobru prognozu. Skupina B sa zbrojem 7-9 bodova ima varijabilnu prognozu i skupina C sa zbrojem bodova 10-15 ima lošu prognozu. (11)

Vrijednost BCLC klasifikacije je u mogućnosti stratifikacije pacijenata koji boluju od HCC u 5 skupina, na temelju kojih se planira daljnje liječenje i procjenjuje preživljenje. (12)

Pacijenti sa vrlo ranim stadijem (BCLC 0) i ranim stadijem (BCLC A) bolesti prezentiraju se s jednim ili najviše tri tumora, promjera manjeg od tri centimetra, bez ekstrahepatalne proširenosti i vaskularne invazije. Jetrena funkcija im je očuvana, a ECOG status iznosi 0. Tretman u navedenim stadijima uključuje ablaciju, resekciju i transplataciju. (12)

Pacijenti sa intermedijarnim stadijem (BCLC B) bolesti imaju multifokalni tumor bez vaskularne invazije i ekstrahepatalne proširenosti. ECOG status im je 0. Ukoliko imaju očuvanu jetrenu funkciju, kandidati su za kemoembolizaciju. (12)

Pacijenti sa uznapredovalim stadijem (BCLC C) bolesti imaju jedan ili više pozitivnih parametara među kojim ekstrahepatalnu proširenost, vaskularnu invaziju i umjerene, karcinomom uzrokovane, simptome u statusu(ECOG 1-2). U ovom stadiju jedino se sistemska terapija pokazala uspješnom. Koriste se inhibitori tirozin kinaze sorafenib i regorafenib. (12)

Pacijenti sa završnim stadijem (BCLC D) bolesti prezentiraju se sa lošom jetrenom funkcijom i ECOG statusom većim od dva. Liječenje se provodi suportivnom terapijom. (12)

Milanski kriterij

Milanski kriterij najčešće je korištena klasifikacija u transplatacijskoj medicini. Pacijent zadovoljava kriterije za transplataciju jetre ukoliko ima jedan tumor manji od 5 centimetara, odnosno najviše 3 tumora ne veća od 3 centimetra te ukoliko nema ekstrahepatične proširenosti tumora i invazije krvnih žila. (13)

RECIST kriterij

RECIST kriterij (The Response Evaluation Criteria in Solid Tumors) svrstava pacijente u 3 kategorije na temelju učinkovitosti tretmana. Jednu skupinu čine pacijenti kod kojih je došlo do poboljšanja stanja, u drugoj skupini stanje je ostalo isto dok su u trećoj skupini pacijenti kod kojih je došlo do pogoršanja stanja nakon tretmana.(14)

3. LIJEČENJE JETRENE BOLESTI

3.1 Konzervativno liječenje

Konzervativno liječenje jetrene bolesti najčešće se provodi kod pacijenata s uznapredovalim stadijem bolesti i lošim općim stanjem te kada nisu kandidati za kirurško i transplatacijsko liječenje. Najčešće indikacije su posljedice jetrene ciroze, sa završnim stadijem kronične upale jetre. Iako je etiologija nastanka različita, ciroza jetre rezultira strukturnim promjenama jetre i povećanjem tlaka u portalnom krvotoku. U tih se pacijenata nerijetko propisuju beta blokatori za sniženje tlaka portalnog krvotoka i posljedičnog krvarenja iz varikoziteta jednjaka. Spirinolakton se koristi za redukciju nastalog ascitesa, dok se antibiotici koriste u prevenciji komplikacije bakterijskog peritonitisa. Također se često koristi terapija antivirusicima u liječenju hepatitisa C.

Zbog nepostojanja učinkovite sistemne terapije za pacijente s uznapredovalim stadijem HCC-a, u novije vrijeme se kroz sve više istraživanja počela pridavati pozornost liječenju sorafenibom. U studiji iz 2008. godine (15) uspoređeni su ishodi liječenja sorafenibom u odnosu na placebo. Studija je obuhvatila 602 pacijenta sa uznapredovalim stadijem HCC-a koji prije ovog tretmana nisu primili drugi oblik sistemne terapije. Jedna grupa je bila liječena sorafenibom, a druga je primila placebo. Uspješnost terapije sorafenibom mjerena je na temelju produljenja medijana preživljenja i duljine asimptomatskog razdoblja. U skupini liječenoj sorafenibom medijan preživljenja je iznosio 3 mjeseca više u odnosu na skupinu liječenu placebom. Razlika u vremenu pojave simptoma nije bila zamjetna i u obje skupine je iznosila oko 4 do 5 mjeseci od početka liječenja.

U studiji (16) iz 2010, kod pacijenta s već poznatom cirozom jetre uzrokovanom hepatitisom C, sorafenib je uključen u terapiju nakon što je AFP porastao na 194,000 ng/ml uz već postojeću trombozu portalne vene i dvije jetrene lezije visoko suspektne na HCC. Uz svakodnevnu primjenu sorafeniba u dozi od 400 mg dvaput dnevno kroz 3 mjeseca, razina AFP-a snizila se na 117 ng/ml te je pacijent postao kandidat za transplataciju jetre. Nuspojave nastale tijekom uzimanja sorafeniba uključuju leukopeniju, trombocitopeniju, proljeve, gubitak tjelesne težine i hipofosfatemiju.

Liječenje imunosupresivima pokazalo se korisnim u posttransplatacijskom razdoblju sa svrhom regresije odbacivanja organa od tijela (HVGR) i tijela od organa (GVHR). Imunosupresivna terapija značajno je produljila životni vijek transplahiranih bolesnika.

Individualnim pristupom svakom pacijentu postiže se maksimalna učinkovitost terapije. Pacijente je potrebno kontrolirati tijekom terapije imunosupresivima zbog mogućih pogoršanja komorbiditeta koje imaju i ozbiljnih nuspojava koje ovi lijekovi mogu prouzročiti.

U svijetu se koriste razni protokoli imunoterapije, a zajedničko im je postizanje što boljeg primitka transplatirane jetre uz što nižu pojavu sistemnih nuspojava.

Indukcija imunosupresije perioperativni je profilaktički protokol kojim se sprječava akutno odbacivanje organa u prvim mjesecima nakon zahvata. Za indukciju imunosupresije koriste se kortikosteroidi, antitijela na primateljeve T limfocite, te poliklonalna i monoklonalna antitijela koja smanjuju broj primateljevih T limfocita. Nuspojave terapije kortikosteroidima uključuju delirij, infekcije, hipertenziju, hiperlipidemiju i dijabetes. Terapija antitijelima pokazala je puno manje neželjenih učinaka.

Za održavanje imunosupresije koriste se inhibitori kalcineurina, mikofenolat mofetil, azatioprin i inhibitori rapamicina. Nuspojave vezane uz terapiju inhibitorima kalcineurina uključuju nefrotoksičnost, hipertenziju, hiperglikemiju, hiperlipidemiju i elektrolitni disbalans. Mikofenolat mofetil uzrokuje gastrointestinalne poteškoće. Nuspojave azatioprina očituju se supresijom koštane srži i hepatotoksičnosti. Inhibitori rapamicina uzrokuju nastanak edema, hiperlipidemije i oralnih ulkusa.

3.2 Kirurško liječenje

3.2.1 Resekcija jetre

Parcijalna resekcija jetre se često koristi u kurativnoj i palijativnoj skrbi hepatobilijarnih tumora. Temelji se na visokoj sposobnosti jetrene regeneracije, što omogućava resekciju većih dijelova patološki promijenjene jetre uz krajnje pozitivan ishod. Postoji više tehnika zahvata ovisno o tome koji se jetreni segmenti resekiraju. Desna hepatektomija (hemihepatektomija) zahvat je koji uključuje resekciju V-VIII segmenta, dok lijeva hepatektomija obuhvaća segmente II-IV. Desna lobektomija, u literaturi poznata i kao proširena desna hepatektomija, uključuje resekciju svih segmenata lateralno od umbilikalne fisure. Proširena lijeva hepatektomija obuhvaća sve segmente medijalno od umbilikalne fisure, ali i neke segmente desnog dijela jetre. Jetreno zatajenje je najteža komplikacija, s učestalosti nakon resekcije u 1-9% operiranih. (2)

3.2.2 Transplantacija

Ortopična transplantacija jetre (OLT) je kirurški postupak uklanjanja bolesne i patološki promijenjene jetre donora, kojem slijedi „bezjetrena“ faza koja traje od uklanjanja bolesnikove jetre do uspostave krvotoka između donora i donorove jetre te konačne-reperfuzijske faze u kojoj krv počinje cirkulirati kroz presađenu jetru. U prošlosti se jetra transplantirala zajedno s venom cava inferior, uz venovensku ekstrakorporalnu prenosnicu između portalnog krvotoka i unutarnje jugularne ili aksilarne vene. Zatim bi se nova jetra ugradila bikavalnom metodom.

U novije vrijeme, zbog razvoja anestetika i boljih mehanizama nadoknade tekućine, može se izbjeći venovenska prenosnica. Alternativna metoda transplantacije uključuje ligiranje grana hepatične vene što omogućuje presađivanje jetre bez okludiranja vene cave. Donorova jetra se zatim poveže svojom suprahepatičkom kavom s anastomozom desne, srednje i lijeve hepatične vene. Tehnika se naziva 'piggyback' zato što donorova kava direktno nasjeda na primateljevu kavu. Treća opcija je tehnika kojom se donorova i primateljeva vena cava spajaju 'side-to-side' anastomozom. Za uspješnost postoperativnog preživljenja grafta bitno je napraviti i rekonstrukciju bilijarnog stabla koje najviše ovisi o anastomozi s arteriom hepaticom.

Najčešće komplikacije: a) koagulopatiju koja se često prezentira tijekom transplantacije, pogotovo u bezjetrenoj fazi; b) tromboza jetrene arterije; c) infekcija CMV-om i Epstein-Barr virusom. Odbacivanje jetre je česta komplikacija i javlja se u 20-50% transplantiranih. Očituje se povišenim vrijednostima serumskim transaminazama ili povišenim bilirubinom. Dijagnoza se postavlja histološkim pregledom tkiva, te se liječi na temelju faze u kojoj je odbacivanje prepoznato. Kada je odbacivanje prepoznato rano, promptnim liječenjem rijetko dolazi do potrebe za retransplantacijom. Uznapredovalo odbacivanje liječi se kortikosteroidima i imunosupresivnom terapijom, a u uznapredovalom stadiju i jetrenom retransplantacijom. (2)

33 Interventno radiološko liječenje

3.3.1 Ablacija

Ablacija u IR obuhvaća skup metoda liječenja, perkutanom i neendovaskularnom prisutpom kojima je cilj uništavanje tumora unutar samoga organa, bez njegove resekcije. Metoda se koristi uz pomoć MSCTa ili UZV, koje omogućuju jasnu vizualizaciju tumora. Iako istraživanja pokazuju kako kirurška resekcija tumora ima najbolji ishod, samo je 20%

pacijenata kandidata za takvu vrstu resekcije. (GORE, str 1508-1509) Ablacijom se kod nekih pacijenata, koji u datom trenutku imaju neresektabilni tumor, postiže mogućnost resekcije i potencijalne transplatacije. Svoju primjenu metoda ablacije pronalazi i u paliјativnoj medicini, čijom se primjenom postiže bolja kvaliteta života bolesnika. Prema mehanizmu djelovanja, ablaciju dijelimo na termoablaciju i kemoablaciju. Najčešća indikacija za ablaciju jetrenog tumora je hepatocelularni karcinom (HCC). U liječenju pacijenata s HCC, nerijetko praćenog i cirozom jetre, metode lokalne ablacije predstavljaju često uz transplataciju jetre, jedine mogućnosti liječenja. Metastaziranje kolorektalnog karcinoma u jetru je druga najčešća indikacija za ablaciju jetrenog tumora. Kao i kod HCC, najbolje ishode liječenja pruža kirurška resekcija jetre. Međutim, veliki broj bolesnika nisu kandidati za zahvat zbog svojih komorbiditeta u anamnezi. Ablacija se pokazala izrazito uspješnom metodom, posebice za metastaze promjera manjeg od 3 centimetra. U novije vrijeme, ablacija se sve više koristi i za liječenje metastaza iz drugih sijela, kao što su dojka, bubreg i razni neuroendokrini tumori. Metode ablacije su se također pokazale uspješne i u liječenju benignih jetrenih hemangioma. Najčešće korištene metode ablacije su radiofrekvencijska ablacija (RFA) i mikrovalna ablacija (MWA). (1)

3.3.1.1 Radiofrekvencijska ablacija

RFA je svoju primjenu našla ponajviše u liječenju metastaza jetre, koje su često inoperabilne zbog svoje brojnosti, veličine, anatomskog smještaja, te zdravstvenog stanja bolesnika. Zahvat se izvodi perkutano, pod nadzorom UZV ili MSCTa, uvođenjem RF elektrode u obliku igala u ciljni organ/promjenu. Generator koji stvara frekvenciju struje 200-1200 kHz, spojen na RF iglu, čiji je vrh smještene u tumor, omogućuje njegovu kolikvaciju-nekrozu. Princip djelovanja RFA je u tome da ioni u tkivu titraju pod utjecajem promjenjivog elektromagnetskog polja koje se stvara između elektroda, dolazi do trenja među ionima i nastanka topline. Zagrijavanje najviše ometa bliski krvni protok u tumoru koji odvodi stvorenu toplinu. Stoga se bolji učinak RFA postiže prethodnom perkutanom embolizacijom krvnih žila. RFA je učinkovita za tumore veličine do oko 5 centimetara. (1)

Kod onih bolesnika, u kojih ne postoji ekstrahepatalna proširenost, dobri rezultati liječenja se postižu kod manjeg „čvorova“ (3-4) čija veličina ne prelazi 3 centimetra. U tom slučaju petogodišnje preživljenje iznosi 30-40% (Radiologija, intervencijska radiologija).

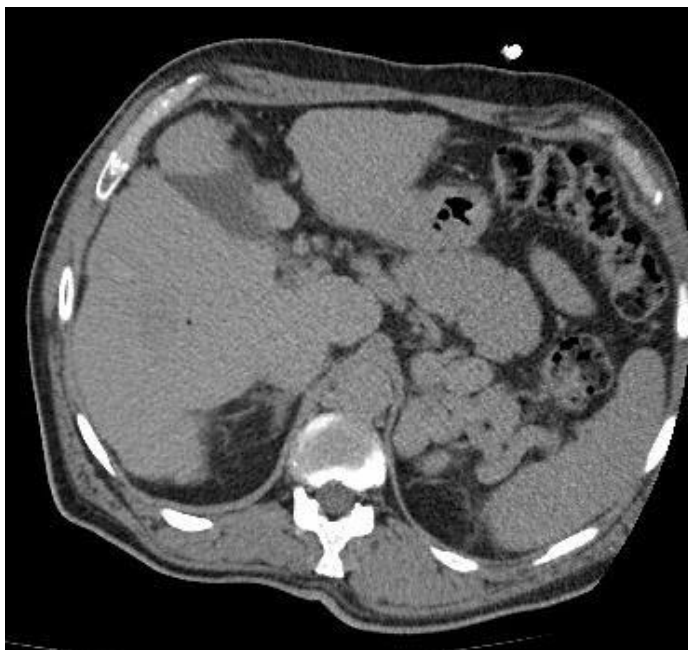Uspješnost ablacije se procjenjuje temeljem redukacije prokrvljenosti tumora, a analiziranog MSCTom ili MRom uz korištenje kontrastnog sredstva nakon provedenog IR postupka.

Nepojavljivanje kontrasta u tumoru 2-3 tjedna nakon zahvata upućuje na uspješnost ablacije. (1). U studiji provedenoj 2019. godine (15) analizirana je povezanost minimalne ablacijske margine (MAM) sa stopom preživljenja nakon RFA. Minimalna ablacijska margina utvrđuje se kontrastnim MSCTom i uspoređuje se MSCTom nakon 3-6 mjeseci, kada bi bila vidljiva moguća lokalna tumorska progresija (LTP). Rezultati su pokazali da sa svakim povećanjem MAM za 1 milimetar, relativni rizik za nastanak LTP pada za 30%. Kod pacijenata gdje je postignut MAM veći od 5mm, nije zabilježen nijedan slučaj LTP. Zabilježena je učestalost od 10% komplikacija, tijekom i nakon RFA, od kojih su najozbiljnije zatajenje jetre i termičko oštećenje okolnih organa, najčešće kolona.

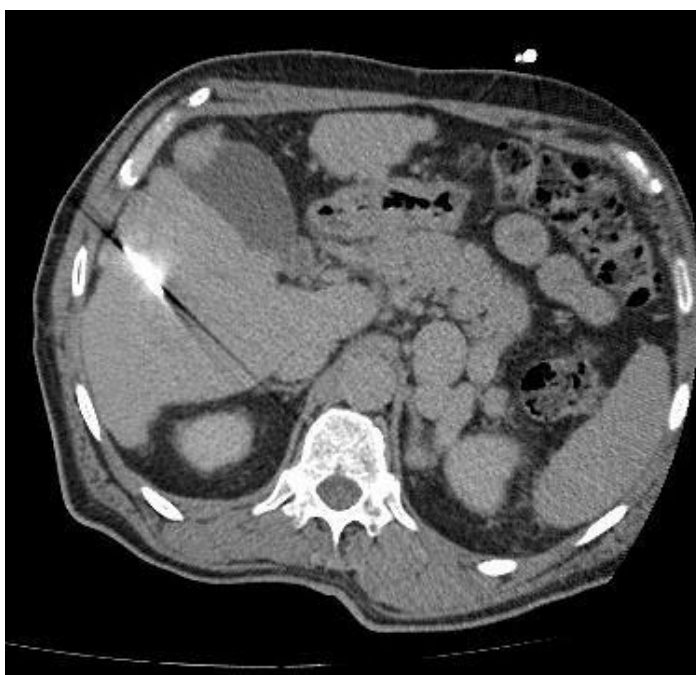3.3.1.2 Mikrovalna ablacija

Mikrovalna ablacija (MWA) koristi molekule s unutarnjim dipolnim momentom koje se neprestano premještaju u primijenjenom polju. Navedeni mehanizam dovodi do oslobađanja kinetičke energije i zagrijavanja tkiva. U odnosu na RFA, MWA prolazi i kroz tkiva s velikim otporom, što omogućuje primjenu MWA pri znatno višim temperaturama. Za razliku od RFA, kod MWA ne dolazi do gubitka topline uzrokovanog protokom krvi. (18)

U studiji iz siječnja 2020. godine (19) analizirana je uspješnost mikrovalne ablacije kod pacijenata koji već zadovoljavaju milanski kriterij i onih koji tek uz 'downstaging' TACE metodom zadovoljavaju milanski kriterij. Rezultati preživljenja kod obje skupine bili su približno jednaki. Iz toga proizlazi da se i kod onih težih bolesnika, koji u početku nisu zadovoljavali milanski kriterij, može postići željeni terapijski učinak. Unatoč prednostima, MWA je kompliciran proces kojim se zasad pretežito koriste azijske zemlje. Negativan učinak metode zasniva se na pregrijavanju i oštećenju okolnog tkiva reflektiranom energijom, zbog čega se danas koriste rashladna pokrivala tijela s cirkulirajućom vodom ili plinom.



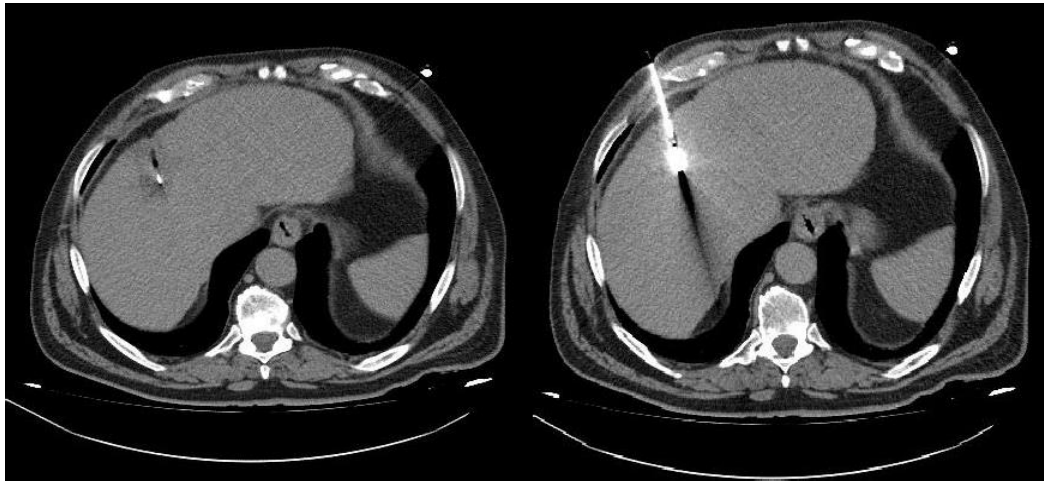
a)



b)

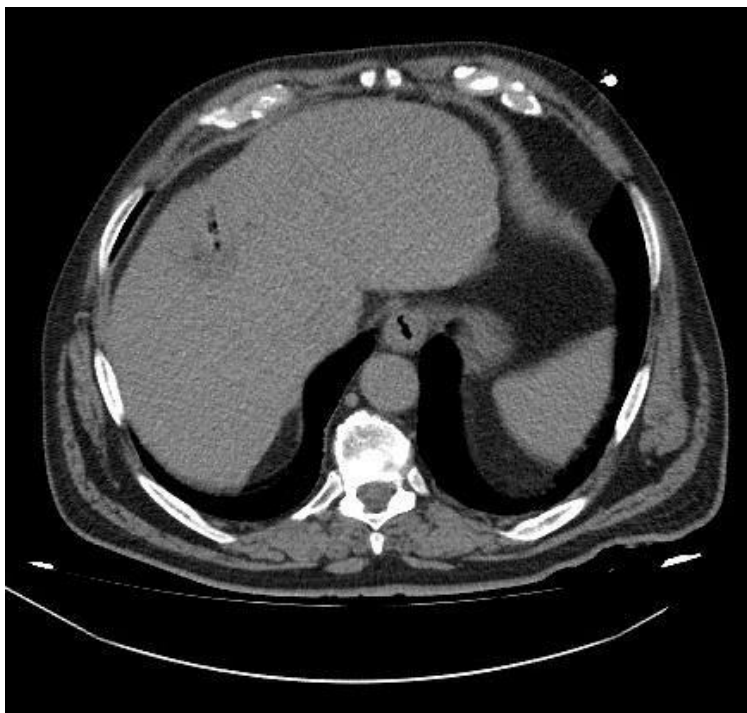
Slika 3: a) MSCT prikaz zone u jetrenom parenhimu, ciljane za MWA, b) MSCT prikaz zone vrha MWA igle usmjerene zoni za ablaciju.

Zahvalnošću dr.sc. Helge Sertić Milić, prof.dr.sc.Vinko Vidjak (20)



a)

b)



c)

Slika 4: MSCT prikaz a) zone u jetrenom parenhimu, s vrhom MWA igle, b) u cijelosti MWA igle u zoni ablacije, c) stanje nakon ablacije

Zahvalnošću dr.sc. Helge Sertić Milić, prof.dr.sc. Vinko Vidjak (21)

3.3.2 Kemoembolizacija

TransArterijska kemoembolizacija (TACE) je tehnika koja se razvila u svrhu liječenja inoperabilnih tumora, prije svega u svrhu liječenja HCC. Za razliku od zdravog jetrenog parenhima koji oko 70% krvne opskrbe dobiva putem portalne vene, jetrene neoplazme većinu krvi primaju preko jetrene arterije. Takva razlika u krvnoj opskrbi ishodište je razvoja transkateterskih terapijskih tehnika koje se danas koriste. Zahvat se izvodi na način da se Seldingerovom tehnikom kateter kroz arteriju dovede što bliže tumoru gdje se onda lokalno injicira velika koncentracija citostatika. Takvim pristupom izbjegava se sistemni negativni učinak citostatika. Kemoterapijsko sredstvo pomiješa se s česticama uljnoga kontrastnog sredstva Lipiodola, koje zadržava citostatik u arteriolama tumora i dovodi do polaganog i kontinuiranog otpuštanja lijeka. (1)

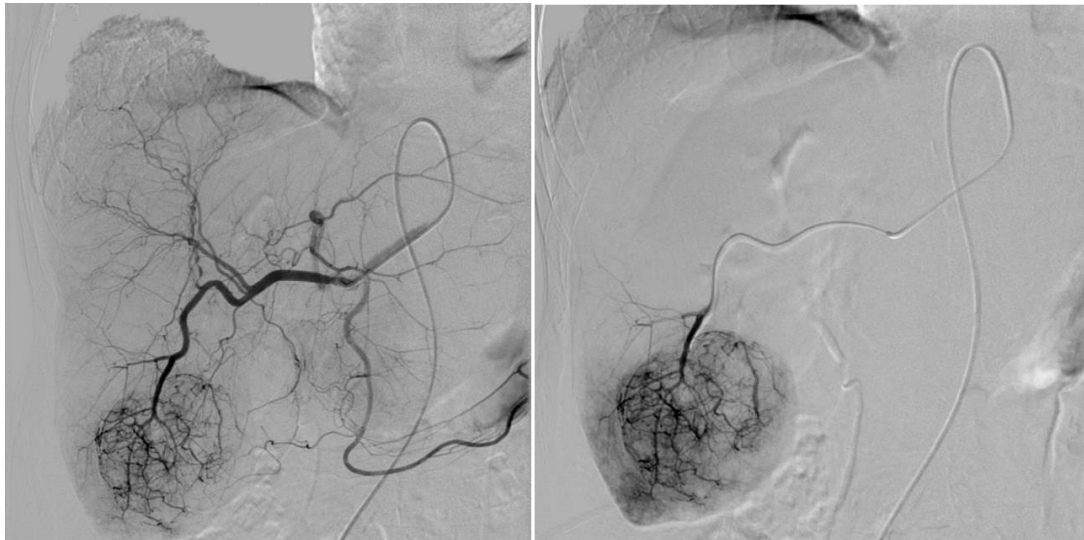
3.3.2.1 Konvencionalna kemoembolizacija-cTACE

Konvencionalna Transarterijska kemoembolizacija (cTACE) je metoda koja se zasniva na lokalnoj aplikaciji kemoterapeutika emulgiranog u Lipiodolu ili nekom drugom jodiziranom ulju te naknadnoj embolizaciji ciljne krvne žile. (1) Korištenjem Lipiodola također se postiže veća koncentracija citostatika u limfnim čvorovima blizu tumora u kojima postoje mikrosatelitske metastaze.(22,23) Na taj način se usporava progresija bolesti. Takayasu (24) je dokazao korisnost Lipiodola kao radiološkog biomarkera na temelju čije se ostatne koncentracije u okolini tumora može ustvrditi uspješnost zahvata. Cilj kemoembolizacije je postići što veću koncentraciju lijeka u blizini tumora uz što manji sistemni odgovor. Napravljeno je nekoliko istraživanja sa svrhom otkrivanja najpotentnijeg kemoterapeutika. (25,26) Oratinib u usporedbi s placebom nije pokazao bolji učinak. (25) Korištenje miriplatine i epirubicina u cTACE proceduri rezultira podjednakim medijanom preživljenja. (26) cTACE se najviše se koristi u terapiji neresaktibilnog hepatocelularnog karcinoma (BCLC stadij B ili Child-Pugh stadij A/B sa velikim ili multifokalnim hepatocelularnim karcinomom bez vaskularne invazije i ekstrahepatičke proširenosti). Koristi se u pacijenata koji su kandidati za transplataciju jetre u svrhu sprječavanja progresije trenutne jetrene bolesti te u onih koji zbog veličine i proširenosti tumora nisu kandidati za transplataciju. TACE metoda omogućuje 'downstaging', tj. prijelaz u niži stadij bolesti kada se može liječiti transplatacijom, a što je danas osnovna intencija liječenja. (18)

Također, ima ulogu u palijativnoj medicini kod pacijenata sa multiplim jetrenim neoplazmama. Ovo uključuje liječenje kolangiokarcinoma, kolorektalne, uvealne i

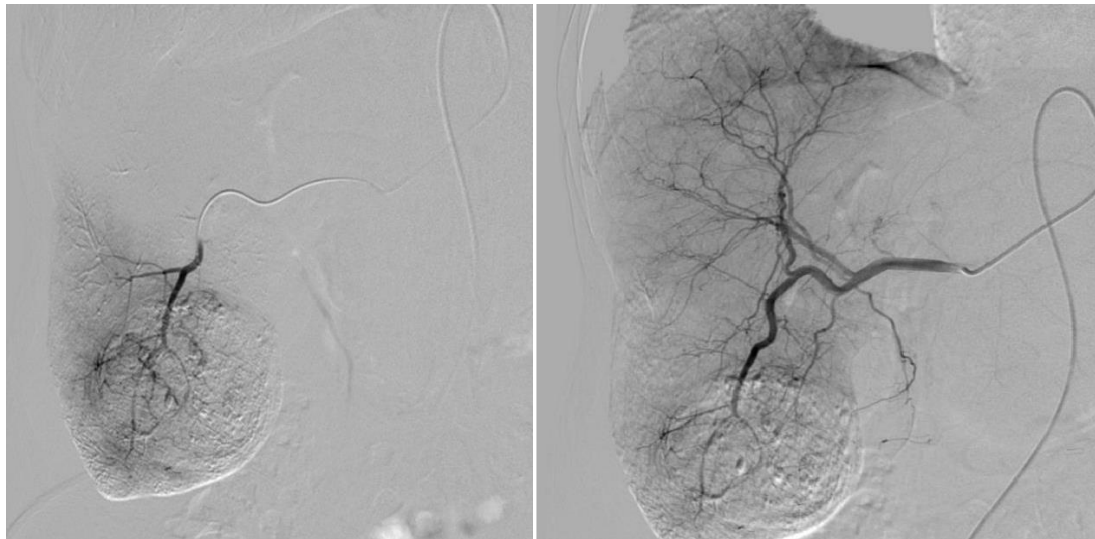neuroendokrine metastaze te metastaze raka dojke. Zahvat se izvodi endovaskularnim tehnikama prije kojih je potrebno napraviti angiografiju celijačnog trunkusa i arterije mesenterice superior. Takva selektivna angiografija omogućava uvid u anatomske varijante jetrene arterije, prohodnost sustava vene porte i postojanje ekstrahepatičke krvne opskrbe tumora. Različiti mikrokateri pružaju mogućnost superselektivne angiografije unutarnje jetrene vaskulature. TACE se može izvesti od subsegmentalne do lobarne razine, ovisno o zahvaćenosti jetre tumorom. Korištenjem CT-a tijekom izvođenja procedure smanjene su komplikacije zahvata. Kohortna studija napravljena na 8510 pacijenata podvrgnutim TACE zahvatu uslijed inoperabilne karcinomske bolesti jetre, ustanovila je medijan jednogodišnjeg preživljenja od 84%, trogodišnjeg 47% i petogodišnjeg 26%. (18)

Kombinacijom kemoembolizacije sa metodama ablacije ili pametnim lijekovima, povećan je odgovor tumora na liječenje te se brže postižu željeni učinci terapije. Kroz više se istraživanja (27,28) pokazalo bolje djelovanje cTACE u kombinaciji sa RFA u odnosu na primjenu tih metoda zasebno. Kombinacija ovih metoda pruža nekoliko prednosti među kojim sinergistički terapijski efekt, smanjenje efekta odvodnje topline, te poboljšanje kemoterapijskog i hipoksičnog učinka. Postembolizacijski sindrom, očitovan povišenom temperaturom, boli, povišenim jetrenim transaminazama i povećanim brojem leukocita, događa se u 60-80% bolesnika nakon zahvata. Tridesetodnevni mortalitet nakon zahvata je 1-2% i najčešći uzrok je akutno jetreno zatajenje. (18)



a)

b)



c)

d)

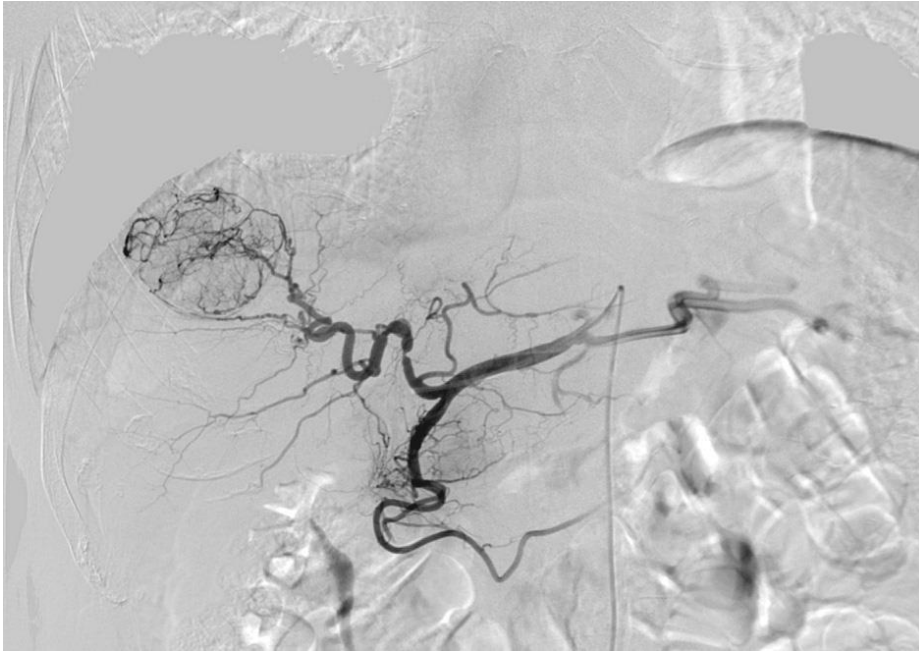Slika 5: DSA prikaz a) selektivne angiografije AHC s hipervaskularnom zonom (HCC) VI seg jetre, b) subselektivni prikaz segmentalne arterije s hipervaskularnom zonom (HCC), c) subselektivni prikaz VI segmentalne arterije nakon cTACE, d) selektivne angiografije AHC s stanjem nakon cTACE VI segmenta jetre

Zahvalnošću dr.sc. Helge Sertić Milić, prof.dr.sc.Vinko Vidjak (29)

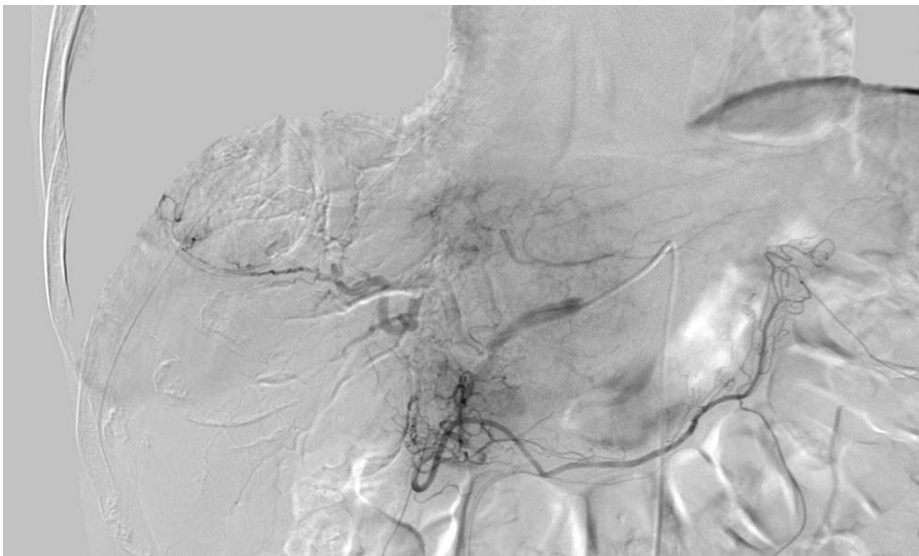
3.3.2.2 DEB-embolizacija česticama

Kemoembolizacija perlama koje otpuštaju kemoterapeutik novina je u transarterijskoj onkološkoj terapiji i omogućuje generiranje velike količine lijeka u blizini tumora. Metoda se zasniva na mikrosferama građenim od polivinila i alkohola, koje u sebi sadrže točno određenu količinu kemoterapeutika. (18)

Korisnost DEB metode očituje se zadržavanjem veće koncentracije kemoterapeutika u blizini tumora. To rezultira jačim tumoricidnim učinkom i slabijim sistemskim odgovorom. Dva najčešće korištena kemoterapeutika u DEB-TACE tretmanu su doksorubicin za liječenje hepatocelularnog karcinoma i irinotecan za liječenje metastatske bolesti kolorektalnog karcinoma. Indikacije i tehnika izvođenja zahvata jako su slični konvencionalnoj TACE metodi. Za pojedinačni tretman liječenja hepatocelularnog karcinoma upotrebljava se doza 75-150 mg doksorubicina. Irinotecan se koristi u pojedinačnoj dozi od 100 mg u liječenju metastatske bolesti kolorektalnog karcinoma. Veličina korištenih mikrosfera varira od 100-300 mikrometara. Ovisno o veličini tumora, DEB metoda se može izvoditi od subsegmentalne do lobarne razine. Posebnu pažnju tijekom zahvata treba obratiti na moguće ekstrahepatičke embolizacije. Zahvat se može ponoviti za 2-4 tjedna ukoliko se radi o bilobarnom karcinomu ili za 4-8 tjedana u slučaju pojave recidiva. Velike kontrolne studije pokazale su kako nema značajne razlike u tumorskom odgovoru kod korištenja DEB-TACE metode u odnosu na cTACE kod pacijenata s neresektabilnim hepatocelularnim karcinomom stadija BCLC A i BCLC B. Za pacijente s hepatocelularnim karcinomom BCLC A i BCLC B stadija, medijan preživljenja iznosi 44-49 mjeseci. Brojna istraživanja (30,31,32,33) provedena su s ciljem usporedbe korisnosti DEB-TACE i cTACE. Uspješnost svake od terapija ogleda se u postproceduralnim preživljenjem i duljinom života bez ponovne pojave bolesti. Kod korištenja DEB-TACE metode zabilježene su manje vršne koncentracije citostatika u krvi u odnosu na cTACE. (31) Takav rezultat govori u prilog korištenja DEB-TACE metode zbog potencijalno manjih sistemskih učinaka. Hipoteze navedenih istraživanja pretpostavljale su superiornost DEB-TACE metode u odnosu na cTACE. Međutim rezultati istraživanja nisu bili u skladu s očekivanjima. Jednogodišnje i dvogodišnje preživljenje vrlo je slično za obje metode. Guiu B. (34) je u svom istraživanju dokazao veću štetnost DEB-TACE metode u liječenju jetrenih metastaza neuroendokrinog tumora u odnosu na cTACE. Štetnost DEB-TACE vidljiva je u većoj incidenciji jetrenih i bilijarnih oštećenja. (35,36)



a)



b)

Slika 6: DSA prikaz a) selektivne angiografije AHC s hipervaskularnom zonom (HCC) VIII seg jetre, b) selektivne angiografije AHC s stanjem nakon DEB-TACE VIII segmenta jetre

Zahvalnošću dr.sc. Helge Sertić Milić, prof.dr.sc.Vinko Vidjak (37)

3.3.2.3 Radioembolizacija

Transarterijska radioembolizacija metoda je kojom se endovaskularnim tehnikama u blizinu tumora dovode mikrosfere koje sadržavaju radioaktivnu tvar. Najčešće se koristi beta-emitirajući radioizotop itrija (^{90}Y) s vremenom poluraspada od 64.2 sata. Primjenom ove tehnike osigurava se doza zračenja i do 150 Gy koja ima značajan lokalni i minimalan sistemski učinak. Zrake iz mikrosfere prodiru od 2.5 mm do 11 mm u okolno jetreno tkivo gdje uzrokuju stvaranje slobodnih kisikovih radikala koji potom oštećuju DNA tumora što rezultira apoptozom tumorskih stanica. (18)

Trenutno su na svijetu u uporabi dvije vrste radioembolizacijskog materijala, 'TheraSphere' i 'SIR-sphere'. 'TheraSphere' metoda koristi radioaktivne staklene mikrosfere veličine 20-30 mikrometara, dok se 'SIR-sphere' metoda sastoji od ubrizgavanja mikrosfera od smole, veličine 20-60 mikrometara. Obje metode koriste se u tretmanu neresektibilnih tumora jetre, najčešće hepatocelularnog karcinoma, ali i metastaza kolorektalnog i raznih neuroendokrinih tumora. Kontraindikacije za ovaj način liječenja uključuju: prethodne scintigrafije tehnecijem ($^{99\text{m}}\text{Tc}$) označenim albuminima, razinu bilirubina iznad 2mg/dL te prijašnje radiološke intervencije na jetri. Zahvat se izvodi u dvije faze. Prva faza uključuje angiografske metode standardnim endovaskularnim tehnikama s ciljem prikaza mezenteričke i jetrene vaskulature. Taj korak je posebice važan zbog određivanja ciljnog mjesta terapije, ali i zbog moguće profilaktičke embolizacije ekstrahepatičkih arterija, primjerice a.gastroduodenale i a.gastricae dexter. Na taj način se izolira jetrena arterijska cirkulacija i smanjuje se sistemni odgovor. Prije injiciranja radioizotopa itrija vrši se scintigrafija tehnecijem označenim albuminima koji imaju ulogu imitacije toka radioembolizacijskog sredstva. Tako se pronađu mogući shuntovi između jetrenih i plućnih arterija te se vidi kolika će biti zahvaćenost gastrointestinalnog trakta. Zatim se izračunavaju doze radioizotopa ^{90}Y na temelju materijala koji se namjerava koristiti (staklene ili smolne mikrosfere), veličina tretmana (od razine jetrenog segmenta do jetre u cjelini) te postotka jetrenoplućnog shunta. Druga faza uključuje sam tretman radioizotopima itrija jedan do tri tjedna nakon angiografije. Medijan preživljenja za pacijente sa HCC koji su u BCLC A stadiju iznosi 24-27 mjeseci, BCLC B stadiju 17 mjeseci, a za pacijente BCLC C stadija 7-10 mjeseci. Metoda radioembolizacije se također pokazala uspješnom u 'downstagingu' tumora koji prvotno nisu zadovoljavali kriterije za ablaciju, resekciju ili transplataciju. Postradioembolizacijski sindrom je najčešća komplikacija, učestalosti kod 20-55% pacijenata. Karakteriziran je umorom, mučninom, povraćanjem,

gubitkom teka, vrućicom i kaheksijom. Ostale komplikacije uključuju jetreno oštećenje, radijacijski pneumonitis i ulkuse probavnog sustava. (18)

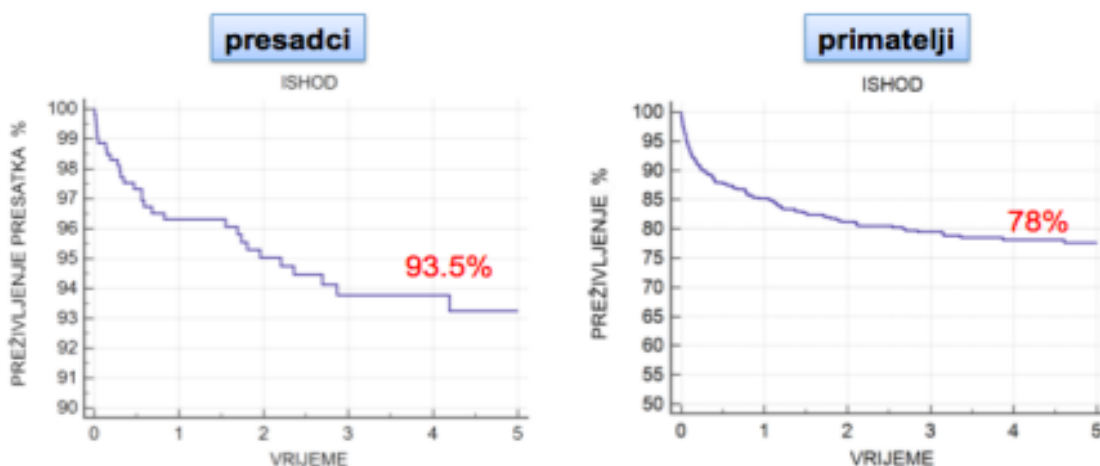
3.3.2.4 BLAND embolizacija

BLAND embolizacija je IR perkutana i endovaskularna metoda liječenja kojim se postiže okluzija žila koje krvlju opskrbljuje tumor. Ova metoda se temelji na transkateterskom pristupu vaskulaturi tumorskog tkiva te embolizaciji i njome izazvanoj okluziji arterija. Za embolizacijsko sredstvo koriste se mikročestice veličine 40-100 mikrona, same ili u kombinaciji s n-butil-2-cijanoakrilatom ili Lipiodolom. U novije vrijeme brojni znanstveni članci uspoređuje uspješnost BLAND embolizacije u odnosu na cTACE. S obzirom na dosta mali uzorak pacijenata na kojima su rađena istraživanja, još uvijek nema potpuno sigurne potvrde prednosti jedne od spomenutih IR metoda liječenja uznapredovalih HCC. Zasad se jedino nameću spoznaje o manjoj štetnosti BLAND embolizacije na organizam zbog nekorištenja kemoterapijskog sredstva.

4. REZULTATI LIJEČENJA U KB MERKUR

Klinička bolnica Merkur vodeći je hepatološki centar i transplatacijska ustanova u Republici Hrvatskoj. Suradnjom Zavoda za gastroenteorologiju sa Kliničkim Zavodom za dijagnostičku i intervencijsku radiologiju, Kliničkim zavodom za medicinsku biokemiju i laboratorijsku medicinu, Klinikom za kirurgiju, Zavodom za transfuziju, Kliničkim Zavodom za patologiju i citologiju i Klinikom za infektivne bolesti, uvelike su poboljšane mogućnosti dijagnostike i liječenja bolesnika s akutnim zatajenjem jetre i kroničnim bolestima jetre, uključujući cirozu s komplikacijama. U KB Merkur se od 1998. godine provodi više od 90 posto transplatacija jetre odraslih primatelja u Republici Hrvatskoj. Jedina je ustanova u kojoj se vrši simultana transplatacija jetre i drugih organa. U proteklih 5 godina prosječno se transplataira 120 jetara godišnje. Takvi podaci KB Merkur svrstavaju u sami vrh centara zemalja Eurotransplanta. Djelatnici bolnice osposobljeni su za izvršavanje samih transplatacija, ali isto tako i za praćenje pacijenata nakon zahvata i rješavanje nekirurških zahvata. Višegodišnje preživljenje je u rangu vodećim europskim centrima.

Preživljenje presatka i primatelja jetara



Slika 3. Preživljenje presatka i primatelja jetara nakon zahvata u KB Merkur. Prema: www.kb-merkur.hr (38). Zahvalnošću prof.dr.sc.T.Filipec Kanižaj

5. ZAKLJUČAK

OLT je procedura koja spašava živote bolesnika u terminalnom stadiju jetrene bolesti. Najčešće indikacije za OLT su alkoholna bolest jetre, nealkoholna masna promjena jetre, hepatitis C, primarna bilijarna skleroza, HCC i druge. U ovom preglednom radu najviše pažnje je posvećeno HCC, pa se nastavak teksta odnosi upravo na terapiju tog patološkog stanja.

Kroz povijest se na razne načine pokušavala smanjit smrtnost transplantiranih bolesnika. Uz današnja znanja, jasno je kako procesu transplantacije mogu pristupiti samo bolesnici koji zadovoljavaju određene kriterije. Barcelona kriterij, Milanski kriterij, RECIST kriterij i mnogi drugi nastali tijekom godina usavršavanja procesa transplantacije, pružaju uvid i daju smjernice za maksimalno optimiziranje zahvata. Najveći problem predstavlja prekasno dijagnosticiranje jetrene bolesti u stadiju u kojem transplantacija nije moguća kao i dugo čekanje na transplantacijskoj listi.

Za značajan napredak transplantacijske medicine zaslužne su procedure intervencijske radiologije. Minimalno invazivne, u novije vrijeme sve raznolikije i kroz studije dokazane tehnike, omogućile su napredak transplantacijske medicine u vidu sve većeg broja bolesnika koji ispunjavaju kriterije za OLT. TACE, DEB-TACE, radioembolizacija, MWA, RFA, BLAND embolizacija su najčešće korištene tehnike IR. Zasnivaju se na lokalnoj primjeni citostatika i/ili okluziji krvnih žila koje krvlju opskrbljuju tumor. Cilj liječenja jednom ili kombinacijom od navedenih tehnika je postići niži/blaži stadij tumorske bolesti koji omogućuje OLT. Također, IR zahvatima se sprječava progresija trenutne tumorske bolesti u viši stadij onih bolesnika koji čekaju na OLT.

IR tehnike unijele su revoluciju u transplantacijsku medicinu zbog mogućnosti uključivanja sve većeg broja bolesnika u proces transplantacije kao i zbog minimalnih nuspojava koje izazivaju.

6. ZAHVALE

Zahvaljujem se svojoj obitelji i prijateljima na bezuvjetnoj potpori koju su mi pružili za vrijeme trajanja studija.

Izrazito sam zahvalan svom mentoru, profesoru Vinku Vidjaku, koji je svojim strpljenjem, znanjem i zainteresiranošću za ovaj diplomski rad puno pomogao u realizaciji istog. Također se zahvaljujem njegovim kolegicama, profesorici Tajani Filipec Kanižaj i doktorici Helgi Sertić, na pomoći oko prikupljanja potrebnih podataka.

Za kraj, izrazito sam zahvalan svom voljenom Hajduku koji me naučio uvijek vjerovati u bolje sutra.

7. LITERATURA

1. Hebrang A, Mašković J, Vidjak V, Brnić Z, Radoš M. Intervencijska radiologija.
2. U: Hebrang A, Klarić-Čustović R. Radiologija. Zagreb: Medicinska naklada; 2007.
3. Doherty GM. CURRENT Diagnosis & Treatment: Surgery. U: Loeb SM, Davis K. USA: The McGraw-Hill Companies; 2010.
4. Hrvatska donorska mreža. Povijest transplatacije u RH. U: Povrazanović I, Raunić D. [Internet] Zagreb: Hrvatska donorska mreža; 2011. [pristupljeno 05.04.2020.] Dostupno na: <https://www.hdm.hr/povijest-transplantacije/>
5. Hrvatska donorska mreža. Aktualno stanje na polju presađivanja organa. U: Povrazanović I, Raunić D. [Internet] Zagreb: Hrvatska donorska mreža; 2011. [pristupljeno 05.04.2020.] Dostupno na: <https://www.hdm.hr/aktualno-stanje/>
6. Jalšovec D. Hepar. U: Sustavna i topografska anatomija čovjeka. Zagreb: Školska knjiga; 2005.
7. Netter FH. Atlas of Human Anatomy. 4. izd. Philadelphia: Saunders, an imprint of Elsevier Inc; c2006. Slika 1, Građa jetrenog režnjića; str. 290.
8. Netter FH. Atlas of Human Anatomy. 4. izd. Philadelphia: Saunders, an imprint of Elsevier Inc; c2006. Slika 2, Anatomija jetre; str. 290.
9. Brkljačić B, Sjekavica I. Doplerska dijagnostika krvnih žila. U: Hebrang A, Klarić-Čustović R. Radiologija. Zagreb: Medicinska naklada; 2007.
10. Marotti M, Sučić Z. Digitalna radiografija i kompjutorizirana tomografija. U: Hebrang A, Klarić-Čustović R. Radiologija. Zagreb: Medicinska naklada; 2007
11. Azam F, Latif MF, Farooq A, et al. Performance Status Assessment by Using ECOG (Eastern Cooperative Oncology Group) Score for Cancer Patients by Oncology Healthcare Professionals. *Case Rep Oncol.* 2019;12(3):728-736. Published 2019 Sep 25. doi:10.1159/000503095
12. Tsois A, Marlar CA. Use Of The Child Pugh Score In Liver Disease. In: *StatPearls.* Treasure Island (FL): StatPearls Publishing; 2020.
13. Forner A, Reig M, Bruix J, et al. Hepatocellular carcinoma. *Lancet* [Internet]. 2018 Jan 4 [pristupljeno 08.04.2020.] Dostupno na: [https://www.thelancet.com/journals/lancet/article/PIIS0140-6736\(18\)30010-2/fulltext](https://www.thelancet.com/journals/lancet/article/PIIS0140-6736(18)30010-2/fulltext)
14. Gunsar F. Liver Transplantation for Hepatocellular Carcinoma Beyond the Milan Criteria. *Exp Clin Transplant.* 2017;15(Suppl 2):59-64. doi:10.6002/ect.TOND16.L16

15. Wikipedia: the free encyclopaedia [Internet]. St. Petersburg(FL): Wikimedia Foundation, Inc. 2001. – Response evaluation criteria in solid tumors; [ažurirano 11.05.2020.; pristupljeno 18.5.2020]. Dostupno na: https://en.wikipedia.org/wiki/Response_evaluation_criteria_in_solid_tumors
16. Llovet JM, Ricci S, Mazzaferro V, et al. Sorafenib in advanced hepatocellular carcinoma. *N Engl J Med.* 2008;359(4):378-390. doi:10.1056/NEJMoa0708857
17. Vagefi PA, Hirose R. Downstaging of hepatocellular carcinoma prior to liver transplant: is there a role for adjuvant sorafenib in locoregional therapy?. *J Gastrointest Cancer.* 2010;41(4):217-220. doi:10.1007/s12029-010-9163-y
18. Laimer G, Schullian P, Jaschke N, et al. Minimal ablative margin (MAM) assessment with image fusion: an independent predictor for local tumor progression in hepatocellular carcinoma after stereotactic radiofrequency ablation. *Eur Radiol.* 2020;30(5):2463-2472. doi:10.1007/s00330-019-06609-7
19. Gore RM, Levine MS. Textbook of gastrointestinal radiology. U: Gore RM, Levine MS. Philadelphia: Saunders, an imprint of Elsevier Inc; c2015.
20. Shi F, Lian S, Mai Q, et al. Microwave ablation after downstaging of hepatocellular carcinoma: outcome was similar to tumor within Milan criteria. *Eur Radiol.* 2020;30(5):2454-2462. doi:10.1007/s00330-019-06604-y
21. Milić HS, Vidjak V. Slika 3: a) MSCT prikaz zone u jetrenom parenhimu, ciljane za MWA, b) MSCT prikaz zone vrha MWA igle usmjerene zoni za ablaciju
22. Milić HS, Vidjak V. Slika 4: MSCT prikaz: a) zone u jetrenom parenhimu, s vrhom MWA igle, b) u cijelosti MWA igle u zoni ablacije, c) stanje nakon ablacije
23. Terayama N, Matsui O, Gabata T, et al. Accumulation of iodized oil within the nonneoplastic liver adjacent to hepatocellular carcinoma via the drainage routes of the tumor after transcatheter arterial embolization. *Cardiovasc Intervent Radiol.* 2001;24(6):383-387. doi:10.1007/s00270-001-0070-2
24. Sasaki A, Kai S, Iwashita Y, Hirano S, Ohta M, Kitano S. Microsatellite distribution and indication for locoregional therapy in small hepatocellular carcinoma. *Cancer.* 2005;103(2):299-306. doi:10.1002/cncr.20798
25. Takayasu K, Arii S, Matsuo N, et al. Comparison of CT findings with resected specimens after chemoembolization with iodized oil for hepatocellular carcinoma. *AJR Am J Roentgenol.* 2000;175(3):699-704. doi:10.2214/ajr.175.3.1750699

26. Kudo M, Cheng AL, Park JW, et al. Orantinib versus placebo combined with transcatheter arterial chemoembolisation in patients with unresectable hepatocellular carcinoma (ORIENTAL): a randomised, double-blind, placebo-controlled, multicentre, phase 3 study. *Lancet Gastroenterol Hepatol*. 2018;3(1):37-46. doi:10.1016/S2468-1253(17)30290-X
27. Ikeda M, Kudo M, Aikata H, et al. Transarterial chemoembolization with miriplatin vs. epirubicin for unresectable hepatocellular carcinoma: a phase III randomized trial. *J Gastroenterol*. 2018;53(2):281-290. doi:10.1007/s00535-017-1374-6
28. Peng ZW, Zhang YJ, Chen MS, et al. Radiofrequency ablation with or without transcatheter arterial chemoembolization in the treatment of hepatocellular carcinoma: a prospective randomized trial. *J Clin Oncol*. 2013;31(4):426-432. doi:10.1200/JCO.2012.42.9936
29. Morimoto M, Numata K, Kondou M, Nozaki A, Morita S, Tanaka K. Midterm outcomes in patients with intermediate-sized hepatocellular carcinoma: a randomized controlled trial for determining the efficacy of radiofrequency ablation combined with transcatheter arterial chemoembolization. *Cancer*. 2010;116(23):5452-5460. doi:10.1002/cncr.25314
30. Milić HS, Vidjak V. Slika 5: DSA prikaz: a) selektivne angiografije AHC s hipervaskularnom zonom(HCC) VI segmenta jetre, b) subselektivni prikaz segmentalne arterije s hipervaskularnom zonom(HCC), c) subselektivni prikaz VI segmentalne arterije nakon cTACE, d) selektivne angiografije AHC s stanjem nakon cTACE VI segmenta jetre
31. van Malenstein H, Maleux G, Vandecaveye V, et al. A randomized phase II study of drug-eluting beads versus transarterial chemoembolization for unresectable hepatocellular carcinoma. *Onkologie*. 2011;34(7):368-376. doi:10.1159/000329602
32. Varela M, Real MI, Burrel M, et al. Chemoembolization of hepatocellular carcinoma with drug eluting beads: efficacy and doxorubicin pharmacokinetics. *J Hepatol*. 2007;46(3):474-481. doi:10.1016/j.jhep.2006.10.020
33. Lammer J, Malagari K, Vogl T, et al. Prospective randomized study of doxorubicin-eluting-bead embolization in the treatment of hepatocellular carcinoma: results of the PRECISION V study. *Cardiovasc Intervent Radiol*. 2010;33(1):41-52. doi:10.1007/s00270-009-9711-7

34. Gao S, Yang Z, Zheng Z, et al. Doxorubicin-eluting bead versus conventional TACE for unresectable hepatocellular carcinoma: a meta-analysis. *Hepatogastroenterology*. 2013;60(124):813-820. doi:10.5754/hge121025
35. Guiu B, Deschamps F, Aho S, et al. Liver/biliary injuries following chemoembolisation of endocrine tumours and hepatocellular carcinoma: lipiodol vs. drug-eluting beads. *J Hepatol*. 2012;56(3):609-617. doi:10.1016/j.jhep.2011.09.012
36. Monier A, Guiu B, Duran R, et al. Liver and biliary damages following transarterial chemoembolization of hepatocellular carcinoma: comparison between drug-eluting beads and lipiodol emulsion. *Eur Radiol*. 2017;27(4):1431-1439. doi:10.1007/s00330-016-4488-y
37. Wiggermann P, Sieron D, Brosche C, et al. Transarterial Chemoembolization of Child-A hepatocellular carcinoma: drug-eluting bead TACE (DEB TACE) vs. TACE with cisplatin/lipiodol (cTACE). *Med Sci Monit*. 2011;17(4):CR189-CR195. doi:10.12659/msm.881714
38. Milić HS, Vidjak V. Slika 6. DSA prikaz: a) selektivne angiografije AHC s hipervaskularnom zonom(HCC) VIII segment jetre, b) selektivne angiografije AHC s stanjem nakon DEB-TACE VIII segmenta jetre
39. Kanižaj TF. Slika 7. Preživljenje presatka i primatelja jetara nakon zahvata u KB Merkur. Prema: www.kb-merkur.hr

8. ŽIVOTOPIS

Osobni podaci:

Ime i prezime: Vitorio Perić

Mjesto rođenja: Split, Hrvatska

Datum rođenja: 07.04.1995.

Mjesto prebivališta: Zagreb, Hrvatska

Obrazovanje:

2014. – 2020. Medicinski fakultet Zagreb

2010. – 2014. Opća gimnazija Vladimir Nazor, Split

Vještine:

Strani jezici: engleski jezik, aktivno u govoru i pismu

Rad na računalu: rad u MS Office paketu

Hobi i interesi:

Veslanje, nogomet, planinarenje, trčanje, pub kvizovi, glazba

