

Helicobacter pylori u patogenezi malignih novotvorina želuca

Živković, Martina

Master's thesis / Diplomski rad

2020

Degree Grantor / Ustanova koja je dodijelila akademski / stručni stupanj: **University of Zagreb, School of Medicine / Sveučilište u Zagrebu, Medicinski fakultet**

Permanent link / Trajna poveznica: <https://um.nsk.hr/um:nbn:hr:105:218852>

Rights / Prava: [In copyright](#) / [Zaštićeno autorskim pravom.](#)

Download date / Datum preuzimanja: **2025-03-04**



Repository / Repozitorij:

[Dr Med - University of Zagreb School of Medicine Digital Repository](#)



SVEUČILIŠTE U ZAGREBU

MEDICINSKI FAKULTET

Martina Živković

Helicobacter pylori u patogenezi malignih
novotvorina želuca

DIPLOMSKI RAD



Zagreb, 2020.

SVEUČILIŠTE U ZAGREBU

MEDICINSKI FAKULTET

Martina Živković

Helicobacter pylori u patogenezi malignih
novotvorina želuca

DIPLOMSKI RAD



Zagreb, 2020.

Ovaj diplomski rad izrađen je na Katedri za patologiju Medicinskog fakulteta Sveučilišta u Zagrebu pod vodstvom doc. dr. sc. Anite Škrtić, dr. med. i predan na ocjenjivanje u akademskoj godini 2019. / 2020.

KRATICE

ABC – *activated B-cell*

BCL - *B-cell leukemia/lymphoma*

BCR – B-stanični receptor (engl. *B-cell receptor*)

BMI – indeks tjelesne mase (engl. *body mass index*)

CT – kompjuterizirana tomografija (engl. *computed tomography*)

DKS – diferencijalna krvna slika

DLBCL – difuzni B-velikostanični limfom (engl. *diffuse large B-cell lymphoma*)

DNA – deoksiribonukleinska kiselina (engl. *deoxyribonucleic acid*)

ECOG – *Eastern Cooperative Oncology Group*

EGD - ezofagogastroduodenoskopija

eMZL – ektranodalni B-stanični limfom marginalne zone

18-FDG – 18-fluorodeoksiglukoza

FOX – *Forkhead box*

EUS – endoskopski ultrazvuk (engl. *endoscopic ultrasound*)

FISH – fluorescentna *in situ* hibridizacija

GCB – *germinal center B-cell like*

HER2 – *human epidermal growth factor receptor 2*

HBV – hepatitis B virus

HCV – hepatitis C virus

HIV – virus humane imunodeficijencije

H⁺/K⁺-ATPaza – ATP-aza vodik-kalijske crpke

HP – *Helicobacter pylori*

HSP – proteini toplinskog šoka (engl. *heat shock proteins*)

IARC – *International Agency for Research on Cancer*

IPI - međunarodni prognostički indeks (engl. *International Prognostic Index*)

KKS – kompletna krvna slika

KR – kompletna remisija

LDH – laktat-dehidrogenaza

LPS – lipopolisaharid

MALT – limfatičko tkivo sluznice (engl. *mucosa-associated lymphoid tissue*)

MALT1 – *MALT lymphoma-associated translocation protein*

mRNA – glasnička ribonukleinska kiselina (engl. *messenger ribonucleic acid*)

NF- κ B – nuklearni faktor κ B

NHL – nonHodgkin limfom

NO – dušični monoksid

OLGA – *Operative Link on Gastritis Assessment*

PAMP – molekularni uzorci patogena (engl. *pathogen-associated molecular pattern*)

PCR – lančana reakcija polimerazom (engl. *polymerase chain reaction*)

PD-L1 – *programmed death ligand 1*

PET/CT – pozitronska emisijska tomografija (engl. *positron emission tomography*)

PGL – primarni limfom želuca (engl. *primary gastric lymphoma*)

SZO – Svjetska zdravstvena organizacija

TIL – tumor infiltrirajući T-limfociti

TLR – *toll-like* receptori (engl. *toll-like receptors*)

TNM – sustav za određivanje stadija tumora (engl. *tumor, lymph node, metastasis*)

Tregs – regulatorni T-limfociti

UICC – *Union for International Cancer Control*

Sadržaj

SAŽETAK

SUMMARY

1. <i>HELICOBACTER PYLORI</i>	1
1.1. Povijest	1
1.2. Definicija	1
1.3. Epidemiologija	1
1.4. Dijagnoza <i>Helicobacter pylori</i> infekcije	2
1.5. Eradikacijska terapija	3
2. HISTOLOGIJA I FIZIOLOGIJA ŽELUCA	5
3. ULOGA <i>HELICOBACTER PYLORI</i> U KARCINOGENEZI.....	6
3.1. Kronični atrofični gastritis	6
3.2. Premaligne promjene sluznice želuca	11
4. KARCINOM ŽELUCA.....	14
4.1. Epidemiologija	14
4.2. Etiologija i patogeneza	15
4.3. Patologija.....	16
4.4. Proširenost bolesti, prognoza i liječenje.....	20
5. ULOGA <i>HELICOBACTER PYLORI</i> U RAZVOJU PRIMARNOG LIMFOMA ŽELUCA	24
6. PRIMARNI LIMFOMI ŽELUCA	27
6.1. Epidemiologija	27
6.2. Etiologija i patogeneza	28
6.3. Morfologija.....	30
6.4. Proširenost bolesti, prognoza i liječenje.....	32
7. RASPRAVA	39
8. ZAKLJUČAK	42
9. ZAHVALA	43
10. LITERATURA.....	44

SAŽETAK

***Helicobacter pylori* u patogenezi malignih novotvorina želuca**

Martina Živković

Helicobacter pylori (HP) je gram negativna mikroaerofilna bakterija koja kolonizira sluznicu želuca. Opstanak u nepovoljnim uvjetima kisele sredine želuca omogućuje joj sinteza ureaze koja katalizira proizvodnju amonijaka i ugljikova dioksida iz uree i neutralizira želučani pH. Kolonizacijom je zahvaćena približno polovica svjetske populacije, s većom prevalencijom u državama u razvoju, zbog čega se dovodi u vezu sa socioekonomskim statusom.

U većini slučajeva kolonizacija dovodi do asimptomatske infekcije. Dugotrajna infekcija uzrokovana HP može rezultirati razvojem kroničnog gastritisa. Kronični atrofični gastritis čini prvi korak Correa kaskade koja predstavlja postepenu progresiju promjena na želučanoj sluznici koje vode nastanku karcinoma želuca. Navedene promjene uključuju atrofiju žljezdanog epitela, intestinalnu metaplaziju epitela i displaziju epitela. U patogenezi karcinoma želuca, osim bakterijskih faktora virulencije, važnu ulogu imaju osobine domaćina te okolišni čimbenici. Karcinom želuca je peti najčešći tumor u svijetu. Zbog odsutnosti kliničkih simptoma i posljedično kasne dijagnoze, karcinom želuca karakterizira visoka stopa mortaliteta.

Probavni sustav je najčešće primarno sjelo ektranodalnog non-Hodgkinovog limfoma. U otprilike dvije trećine slučajeva riječ je o želucu. HP infekcija predstavlja jedan od glavnih rizičnih čimbenika za razvoj primarnih limfoma želuca (PGL). Upalna reakcija posredovana HP inducira proliferaciju B-limfocita i stvaranje limfnih folikula unutar želučane sluznice. Tijekom vremena zbog nakupljenih genetskih promjena dolazi do autonomnog rasta klon B-stanica i nastanka limfoma.

Eradikacija infekcije u velikog broja pacijenata smanjuje rizik za pojavu premalignih lezija, i čak vodi regresiji ranih stadija limfoma. Endoskopija i patohistološka dijagnoza predstavljaju standardni postupak u otkrivanju neoplazmi želuca.

Ključne riječi: *Helicobacter pylori*, kronični gastritis, karcinom želuca, primarni limfom želuca

SUMMARY

***Helicobacter pylori* in pathogenesis of gastric malignant neoplasms**

Martina Živković

Helicobacter pylori (HP) is a gram negative microaerobic bacterium that colonizes the gastric mucosa. Survival in adverse conditions of acidic gastric medium is enabled by urease synthesis, which catalyses production of ammonia and carbon dioxide from urea and neutralizes gastric pH. Colonization affects nearly half of the global population, with higher prevalence in developing countries, which is why it is related to socioeconomic status.

In most cases colonization leads to asymptomatic infection. Long-term infection by HP may result in the development of chronic gastritis. The chronic atrophic gastritis makes the first step in Correa's cascade, which represents a gradual progression of gastric mucosal changes that lead to the development of gastric carcinoma. These changes include glandular atrophy, intestinal metaplasia and dysplasia of the epithelium. Besides bacterial virulence factors, host properties and environmental factors play an important role in the pathogenesis of gastric carcinoma. Gastric carcinoma is the fifth most common cancer worldwide. Because of clinical symptom absence, and consequently late diagnosis, gastric carcinoma is characterized by high mortality rate.

The digestive system is the most common primary site of extranodal non-Hodgkin lymphomas. The stomach makes approximately two-thirds of cases. HP infection represents one of the main risk factors for primary gastric lymphoma (PGL) development. Inflammatory reaction mediated by HP induces B-cell proliferation and lymphoid follicle formation within gastric mucosa. Over time, because of accumulated genetic changes, autonomous growth of B-cell clone occurs and lymphoma develops.

In a large number of patients, infection eradication decreases risk for premalignant lesion appearance, and even leads to early stage MALT lymphoma regression. Endoscopy and pathohistological diagnosis present standard procedure in gastric neoplasm finding.

Keywords: *Helicobacter pylori*, chronic gastritis, gastric carcinoma, primary gastric lymphoma

1. HELICOBACTER PYLORI

1.1. Povijest

Bakteriju *Helicobacter pylori* (HP) kao humani patogen otkrili su ranih 1980-ih Barry Marshall i Robin Warren u uzorcima tkiva želučane sluznice pacijenata s gastritisom i peptičkim ulkusom.[1] Za to otkriće su dobili Nobelovu nagradu 2005. godine.[2] 1983. godine Marshall prvi puta spominje pretpostavku da postoji povezanost infekcije HP i karcinoma želuca. Od tada su provedena brojna istraživanja kako bi se dokazala ta hipoteza.[3]

1.2. Definicija

HP je mikroaerofilna bakterija spiralnog oblika koja spada među najčešće humane patogene.[3] U današnje vrijeme ona se smatra glavnim etiološkim čimbenikom za nastanak kroničnog gastritisa i peptičkih ulceracija želuca i dvanaesnika, te se smatra karcinogenom prvog reda (definitivnim karcinogenom). [1] Kako nije acidofilna bakterija i može preživjeti samo vrlo kratko pri pH vrijednosti 2 i djelovanju pepsina, HP posjeduje mehanizme koji joj omogućavaju opstanak u nepovoljnom okruženju.[3]

1.3. Epidemiologija

Želučanu sluznicu kolonizira još tijekom ranog djetinjstva i tako perzistira tijekom života ukoliko se ne primjeni odgovarajuća eradikacijska terapija.[1] U prirodi ne nalazimo rezervoare ove bakterije, pa se prijenos s čovjeka na čovjeka (oro-oralno i feko-oralno) te unos kontaminirane vode smatraju putem transmisije.[3] Nekoliko studija pokazalo je da proljev i povraćanje mogu doprinijeti širenju, čime se u vezu dovodi česta pojava takvih stanja kod djece i kolonizacija želučane sluznice ovom bakterijom u ranom djetinjstvu.[1]

Postoje razlike u prevalenciji infekcije HP diljem svijeta, ovisno o etničkoj pripadnosti, dobi i socioekonomskim čimbenicima, od 35% u razvijenijim zemljama, a više od 90% u zemljama u razvoju. Prema rezultatima iz 1997. godine prosječna je prevalencija u Hrvatskoj bila 67%; najviša u sjevernim područjima – 72,9%, a niža u priobalnim područjima – 66,0%.[4]

Kako se sveukupna prevalencija infekcije HP u svijetu smanjuje, to se pripisuje učestaloj primjeni antibiotika u djetinjstvu te urbanizaciji i poboljšanju uvjeta života.[1,3]

1.4. Dijagnoza *Helicobacter pylori* infekcije

U dijagnostici HP infekcije koristimo se invazivnim i neinvazivnim metodama. Svaka metoda ima svoje prednosti i nedostatke, pa izbor ovisi o kliničkoj situaciji.

Neinvazivne metode ne zahtijevaju primjenu endoskopije, a uključuju:

- **Urea izdisajni test.** Nakon ingestije uree s radioaktivno obilježenim atomom ugljika, mjeri se razina izdahnutog ugljikova dioksida s radioaktivno obilježenim ugljikom.[3] Zbog mogućeg lažno negativnog nalaza, potrebno je da su bolesnici bez terapije antibioticima barem 4 tjedna i bez terapije inhibitorima protonske pumpe 2 tjedna prije testiranja. Osjetljivost testa je 88-95%, a specifičnost 95-100%.
- **Test antigena HP u stolici.** Koriste se monoklonalna antitijela za detekciju antigena HP u uzorcima stolice.
- **Serološke testove.** Detektiraju IgG antitijela u serumu, ali ostaju dugo pozitivni čak i nakon uspješne eradikacije bakterije, pa su nepouzdana za praćenje uspjeha terapije.[5]

Invazivne metode zahtijevaju endoskopski pregled uz ciljano uzimanje bioptata. One obuhvaćaju:

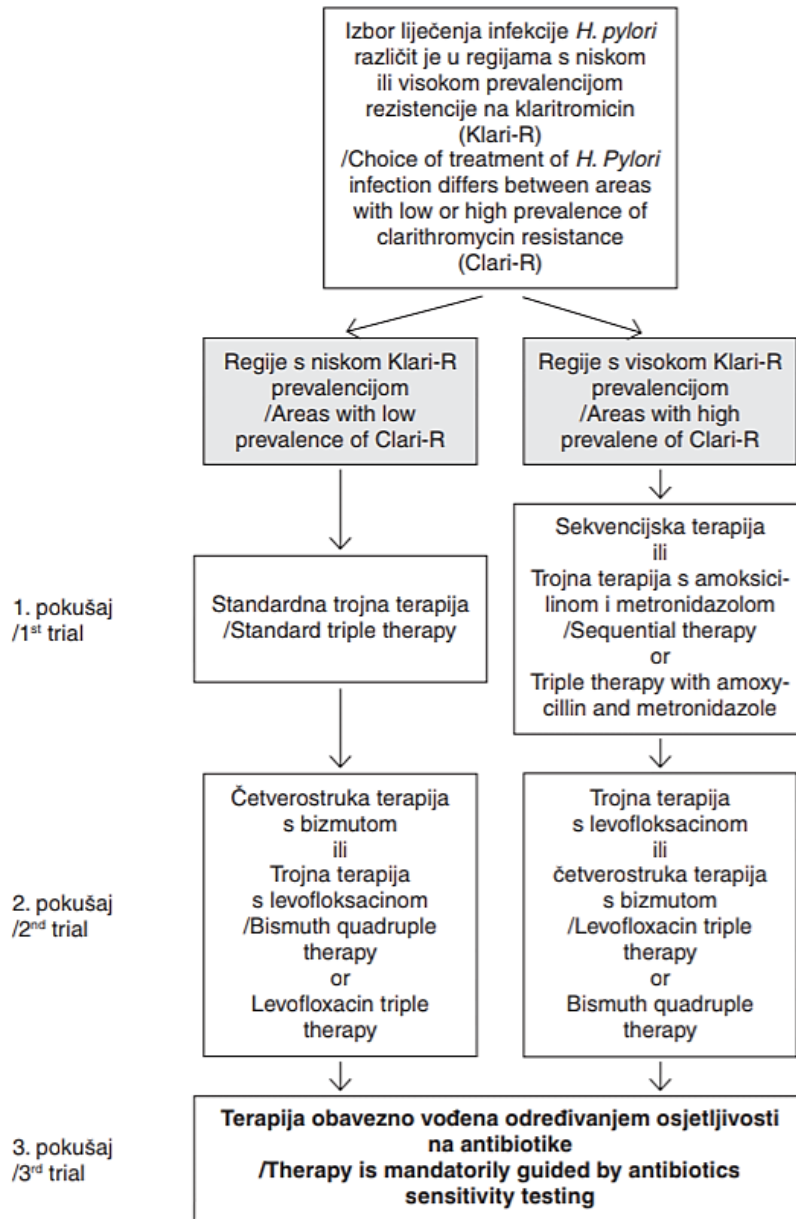
- **Brzi test ureaze.** Bioptat se stavlja na podlogu s pH indikatorom koji mijenja boju uz prisutnost amonijaka koji nastaje djelovanjem ureaze.[3]
- **Histološku identifikaciju HP.** Bakterije se mogu uočiti na uzorcima tkiva bojenim histokemijskom metodom Giemsa. Može se koristiti i histokemijsko bojenje Wartin-Starry te imunohistokemijsko bojenje HP.
- **Kulturu HP.** Za kulturu bakterija se rabe uzorci sluznice želuca, a koristi se najčešće za određivanje osjetljivosti na antibiotike te za određivanje bakterijskih serotipova i genotipova.
- **Molekularne metode.** Postupci lančane reakcije polimerazom (engl. *polymerase chain reaction*, PCR) kojima se može dokazati DNA HP.[5]

1.5. Eradikacijska terapija

Bakterija HP je *in vitro* osjetljiva na niz antibiotika, ali *in vivo* je djelovanje antibiotika puno slabije. Standardna trojna terapija koja se koristi prema protokolu kao prva linija u eradikaciji sastoji se od:

- 1) inhibitora protonske pumpe (omeprazol, pantoprazol ili lanzoprazol)
- 2) kombinacije dvaju antibiotika:
 - a) klaritromicin i metronidazol/tinidazol
 - b) klaritromicin i amoksicilin
 - c) amoksicilin i metronidazol/tinidazol.[5]

Zbog porasta primarne rezistencije HP na klaritromicin bilježi se pad djelotvornosti uobičajene terapije. U regijama s visokom prevalencijom takve rezistencije koristi se trojna terapija s amoksicilinom i metronidazolom/tinidazolom ili sekvencijska terapija (*Slika 1*). Sekvencijska terapija uključuje uzimanje inhibitora protonske pumpe i amoksicilina pet dana, a zatim inhibitora protonske pumpe, klaritromicina i metronidazola/tinidazola slijedećih pet dana. U slučaju neuspjeha prve linije terapije prelazi se na drugu. U drugu liniju terapije može se koristiti četverostruka terapija s bizmutom (inhibitor protonske pumpe, metronidazol, tetraciklin i bizmut supcitrata) ili trojna terapija s levofloksacinom (inhibitor protonske pumpe, levofloksacin i amoksicilin/metronidazol). Nakon neuspješne druge linije terapije potrebno je ispitati osjetljivost bakterije na antibiotike i prema tome odlučiti o daljnjim terapijskim postupcima.[5]



Slika 1 Izbor liječenja infekcije *Helicobacterom pylori* u regijama s visokom i niskom prevalencijom rezistencije na klaritromicin (Klari-R).

Preuzeto iz Katičić M, Duvnjak M, Kanižaj FT, Krznarić Ž, Marušić M, Mihaljević S, i sur. Hrvatski postupnik za dijagnostiku i terapiju infekcije *Helicobacterom pylori* [Croatian guidelines for diagnostics and treatments of *Helicobacter pylori* infection]. *Liječ Vjesn.* 2014;136(1-2):1-17.[5]

2. HISTOLOGIJA I FIZIOLOGIJA ŽELUCA

Želudac se sastoji od nekoliko slojeva: sluznice, podsluznice, mišićnog sloja i seroze. Sluznicu čine epitel, podliježeće vezivno tkivo lamine propije odvojeno od epitela bazalnom membranom te naposljetku tanak sloj glatkog mišićja muskularisa mukoze. Podsluznica sadrži krvne žile i živčana vlakna Meissnerova plexusa. Mišićni sloj čine tri sloja glatkog mišićja: kosi, kružni i uzdužni. Između kružnog i uzdužnog sloja nalazi se Auerbachov plexus. Izvana je želudac obavijen slojem seroze. Želudac se anatomski dijeli u četiri glavne regije: kardiju, fundus, korpus i antrum (uključuje pilorus, pilorički kanal i pilorički sfinkter).[6]

Cijela površina sluznice obložena je jednoslojnim cilindričnim epitelom, mukoznim cilindričnim stanicama koje izlučuju sluz. Uz to izlučuju i bikarbonatne ione koji zajedno sa slojem sluzi prijanjaju uz površinu epitela. Pomažu pri neutralizaciji želučane kiseline i tako štite epitel. Površina sluznice je neravna i sadrži invaginacije epitela u laminu propriju, želučane jamice, u koje se otvaraju želučane žlijezde.

U području korpusa i fundusa nalaze se slabo razgranate specifične želučane žlijezde građene od više vrsta stanica. U vratu žlijezde nalazimo mukozne stanice i parijetalne stanice koje luče kiselinu i unutarnji faktor, a u bazalnom dijelu glavne stanice koje luče pepsinogen. Sadrže i varijabilan broj D-stanica koje luče somatostatin i enteroendokrinih stanica koje luče histamin. Kardijalne i piloričke žlijezde su razgranate i sadrže većinom mukozne stanice te manji broj D-stanica i G-stanica koje luče gastrin.

Acetilkinolin oslobođen podraživanjem parasimpatikusa ta gastrin i histamin izlučeni iz enteroendokrinih stanica osnovni su čimbenici koji potiču parijetalne stanice na lučenje kiseline. Lučenje pepsinogena javlja se kao odgovor na podraživanje acetilkolinom, i neizravno kiselinom koja pobuđuje dodatne crijevne živčane reflekse, a koji imaju utjecaj na lučenje peptičnih stanica. Za stvaranje kiseline potrebna je aktivnost vodik-kalijske crpke (H^+/K^+ -ATPaze) koju nalazimo u parijetalnim stanicama.[7]

3. ULOGA *HELICOBACTER PYLORI* U KARCINOGENEZI

Na osnovi zaključaka dosadašnjih istraživanja potvrđena je temeljna uloga HP pri razvoju kroničnog gastritisa, želučanog i duodenalnog ulkusa, a potom i njegova etiološka uloga u patogenezi želučanog karcinoma, te je 1994. godine svrstan u karcinogene prvog reda (definitivne karcinogene).[8]

Prije no što je otkrivena prisutnost HP u želucu, Pelayo Correa je 1975. godine predstavio koncept progresivnih promjena na sluznici želuca – Correa kaskadu. Prvi korak čini pojava kroničnog atrofičnog gastritisa koja ima potencijal napredovanja u premaligne promjene, što kasnije vodi nastanku invazivnog adenokarcinoma želuca.[9]

3.1. Kronični atrofični gastritis

Pokretljivost, aktivnost ureaze koju izlučuje i sposobnost adherencije ključni su čimbenici odgovorni za kolonizaciju i održavanje HP infekcije. Pokretljivost joj omogućuje 5 do 7 unipolarnih flagela, pa tako može brzo migrirati iz kiselog lumena želuca u sloj sluzi koji oblaže epitel. Na modelu miša dokazano je da mutacije gena koji kodiraju podjedinice filameta flagela, *FlaA* i *FlaB*, uzrokuju nepokretnost bakterije te time i nemogućnost infekcije.[3]

Iz uree nastaju amonijak i ugljikov dioksid enzimskom aktivnošću ureaze koju luči. Amonijak doprinosi lokalnoj alkalnosti i štiti bakteriju. α -karboanhidraza katalizira reverznu hidraciju ugljikova dioksida u bikarbonat koji služi kao pufer. Želučana sluz je različite viskoznosti s gradijentom visoke viskoznosti uz kiseli lumen želuca do niske viskoznosti uz površinu epitela. HP smanjuje viskoznost sluzi lokalnim povećanje pH vrijednosti djelovanjem ureaze, čime si olakšava kretanje kroz sloj sluzi.[1] Urea ulazi u bakteriju ovisno o pH vrijednosti. U kiselim uvjetima transporter Urel dopušta ulazak, ali jednom kad je postignuta pH vrijednost 6-7 transporter prestaje biti aktivan. Za razliku od ostalih bakterijskih ureaza, ova je regulirana samo *in vivo*. Naime, pacijenti koji koriste inhibitore protonske pumpe i inficirani su HP imaju obično negativan urea izdisajni test, što sugerira da ureaza nije aktivna u alkalnim uvjetima. Niska pH vrijednost dovodi i do pojačane ekspresije proteina toplinskog šoka (engl. *heat shock proteins*, Hsp) na površini bakterije zbog čega se pojačava adherencija na epitel, dalje od štetnog djelovanja kisele sredine.[3]

Pojedini toksini, adhezini i kemokini koje posjeduje HP snažno su vezani uz povišen rizik za razvoj bolesti. Bakterijski adhezini omogućavaju vezanje za epitelne stanice, čime povećavaju izloženost ostalim faktorima virulencije, što rezultira pojačanim upalnim odgovorom i većim oštećenjem

sluznice. Najvažniji adhezin zaslužan za kolonizaciju je BabA, a veže se za mucine i Lewisove antigene izražene na epitelnim stanicama.

Osobito je značajan bakterijski onkoprotein CagA, produkt genskog lokusa *cagPAI* koji kodira i tip IV sekrecijskog sustava (T4SS) odgovornog za sekreciju CagA putem pilusa u stanicu domaćina prilikom adherencije.[1,3] Protein NapA kemotaktički stimulira aktivaciju neutrofilnih granulocita (neutrofilni). Neutrofili stvaraju kisikove radikale, proinflamatorne citokine i kemokine. Smatra se da Th1 imunološki odgovor koji izaziva NapA igra važnu ulogu u patogenezi HP.

Aktivacija odgovora prirodene imunosti kritično je obilježje HP infekcije. U odgovoru na bakterijske komponente epitelne i stanice mijeloidne loze luče reaktivne spojeve kisika, dušični monoksid (NO) i citokine (osobito IL-8). Glavni medijator upale je IL-8 koji kemotaksijom privlači neutrofile i T-limfocite. Oni zbog toga proizvode IL-1B koji inhibira sekreciju kiseline. U biopsijama antralne želučane sluznice kod pacijenta inficiranih s HP pronađena je upravo pojačana ekspresija *IL-8* mRNA.[1]

Kao i većina patogena sluznice, HP nutrijente pribavlja stvaranjem upale dovoljne da izazove izlivanje seruma, a da pritom nastane minimalno oštećenje koje neće dovesti do eradikacije patogena pobuđivanjem imunološkog sustava domaćina.[3] Toksin VacA stvara pore u stanicama domaćina i tako priskrbljuje nutrijente.[1]

Iako je kolonizacija često povezana s jakom upalnom reakcijom zahvaljujući aktivaciji mehanizama prirodene i stečene imunosti, ipak ne dolazi do eliminacije bakterije. Za to su zaslužni mnogobrojni načini narušavanja imunološkog odgovora, zbog čega akutna infekcija prelazi u kroničnu.[1]

Po definiciji, kronični gastritis je kronična upala želučane sluznice. Najčešći uzrok je infekcija bakterijom HP, dok ostali uzroci uključuju imunosne čimbenike, toksine, lijekove (npr. nesteroidni antireumatici), poslijeoperacijska stanja, motoričke i mehaničke uzroke te sistemne bolesti.[10]

Toll-like receptori (engl. *toll-like receptors*, TLR) spadaju u klasu transmembranskih receptora koji služe prepoznavanju molekularnih uzoraka patogena (engl. *pathogen-associated molecular pattern*, PAMP) stranih domaćinu, u koje se ubraja i bakterijski lipopolisaharid (LPS). TLR su iznimno bitna komponenta prirodene imunosti, a nalaze se intra- i ekstracelularno kod velikog broja stanica imunološkog sustava te epitelnih stanica. Aktivacija TLR pokreće kaskadu koja vodi transkripciji i proizvodnji citokina i interferona. LPS HP je visoko specijalizirana struktura prilagođena održavanju perzistencije ove bakterije unutar želuca. Naime, domenu LPS-a čini Lewisov antigen koji nalikuje Lewisovim antigenima izraženim na želučanom epitelu i žlijezdama u antrumu i korpusu.[1] To je način kako HP molekularnom mimikrijom izbjegava imunološki odgovor i povećava mogućnost razvitka autoimunosti. U skladu s time smatra se da je moguće

da HP pokreće ili pomaže razvoju autoimunog gastritisa, drugog najčešćeg uzroka kroničnog gastritisa.[1,3,11] Razmjena genetskog materijala među bakterijskim vrstama je uobičajena pojava. Međutim, velika je rijetkost da se to dogodi između vrsta koje pripadaju različitim carstvima. Prije spomenut T4SS ima upravo mogućnost translokacije DNA u eukariotsku stanicu. Translocirana DNA sposobna je aktivirati TLR9. Ispitivanje bioptata uzetih od pacijenata iz regija želuca s visokim i niskim rizikom za nastanak karcinoma utvrđena je podjednaka incidencija infekcije HP u obje regije, ali manja ekspresija TLR9 u regiji s niskim rizikom.

U normalnoj sluznici želuca nalazimo mali broj mononukleara. Pojavom gastritisa uočava se infiltracija lamine proprie polimorfonuklearima tijekom akutne infekcije te povećanje broja mononukleara kako ona prelazi u kroničnu.[9]

Histološki razlikujemo dvije forme kroničnog gastritisa, neatrofični i atrofični. Neatrofični karakterizira upalni infiltrat unutar lamine proprie i očuvane želučane žlijezde.[6]

Kolonizaciju HP obično prati upala čija jačina ovisi o gustoći tj. brojnosti bakterija. Iako bilo koji dio želučane sluznice može biti zahvaćen upalom, najčešće je u pitanju antrum. Kako u tom području ima jako malo parijetalnih stanica, luči se i vrlo mala količina kiseline što pogoduje kolonizaciji. Predominantno antralna infekcija vezana je uz smanjenje razine somatostatina i posljedično više razine gastrina. Zbog hipergastrinemije dolazi do pojačanog lučenja kiseline i stvaranja predispozicije za nastanak duodenalnih ulceracija. Moguće je da i citokini direktno dovode do hipergastrinemije.

Međutim, s vremenom infekcija napreduje proksimalnije u korpus i fundus želuca. Najčešća manifestacija kronične infekcije je zato pangastritis i hipoklorhidrija. Hipoklorhidrija nastaje zbog smanjene ekspresije H^+/K^+ -ATPaze uzrokovane bakterijskim produktima i upalnom infiltracijom.[3] Neatrofični gastritis koji nije liječen može perzistirati kao takav ili napredovati. Uz infekciju HP na ishod utječu okolišni čimbenici i osobine domaćina. Napredovanjem upale nastaje kronični atrofični gastritis koji karakterizira gubitak želučanih žlijezda uz pojavu metaplazije.[6,11] Ključni rizični čimbenik u kroničnoj upali čini otpuštanje velike količine reaktivnih spojeva kisika i dušika iz upalnih i epitelnih stanica. Ti spojevi mogu oštetiti DNA i prouzrokovati mutacije.[12]

U procjeni stadija gastritisa koriste se dvije osnovne klasifikacije, Sydney i OLGA (*Operative Link on Gastritis Assessment*) klasifikacija.[12,13] Obje klasifikacije temelje se na histološkoj procjeni uzetih biopтата prema Sydney sustavu.[12] Prema njemu se uzima pet uzoraka sluznice; jedan s male krivine, jedan s velike krivine, dva uzorka antralne sluznice i jedan s incisura angularis. Prikladan uzorak sadrži punu debljinu sluznice. Promatra se prisutnost i količina HP, neutrofilnih granulocita i mononukleara, redukcija žlijezda specifičnih za antrum i korpus te metaplazija, nakon čega se sve navedene promjene evaluiraju deskriptivno ili numerički (*Tablica 1*).[6,11] Time se naglašava važnost topografskih, morfoloških i etioloških čimbenika koji doprinose donošenju konačne dijagnoze.[14]

Tablica 1 Sydney klasifikacija i stupnjevanje gastritisa.

obilježje	definicija	Smjernice (stupanj)
kronična upala	povećan broj limfocita i plazma stanica u lamini proprijj	blagog, umjerenog ili jakog intenziteta (stupanj 1,2 ili 3)
aktivnost	infiltracija lamine proprije, želučanih jamica ili površine epitela neutrofilnim granulocitima	blaga (1): infiltrirano manje od jedne trećine umjerenost (2): infiltrirana jedna do dvije trećine jaka (3): infiltrirano više od dvije trećine
atrofija	gubitak specifičnih žlijezda u antrumu ili korpusu	blagi, umjereni ili teški gubitak (stupanj 1,2 ili 3)
Helicobacter pylori	gustoća kolonizacije Helicobacter pylori	blaga (1): raspršeni organizmi prekrivaju manje od trećine površine umjerenost (2): nalazi se umjereni velik broj organizama jaka (3): velike nakupine ili kontinuirani sloj bakterije preko više od dvije trećine površine
intestinalna metaplazija	intestinalna metaplazija epitela	blaga (1): zahvaćeno manje od jedne trećine površine sluznice umjerenost (2): zahvaćena jedna do dvije trećine jaka (3): zahvaćeno više od dvije trećine

Preuzeto iz Classification and grading of gastritis. The updated Sydney System. International Workshop on the Histopathology of Gastritis, Houston 1994. Am J Surg Pathol. 1996; 20(10):1161–81.[14]

OLGA klasifikacija definira pet stadija gastritisa ovisno o zastupljenosti atrofije žlijezdanog epitela u antrumu i korpusu (*Tablica 2*).[15]

Tablica 2 OLGA sustav.

		Korpus			
		bez atrofije (0)	blaga atrofija (1)	umjerena atrofija (2)	teška atrofija (3)
Antrum	bez atrofije (0)	stadij 0	stadij I	stadij II	stadij II
	blaga atrofija (1)	stadij I	stadij I	stadij II	stadij III
	umjerena atrofija (2)	stadij II	stadij II	stadij III	stadij IV
	teška atrofija (3)	stadij III	stadij III	stadij IV	stadij IV

Preuzeto iz Rugge M, Correa P, Di Mario F, et al. OLGA staging for gastritis: a tutorial. Dig Liver Dis. 2008;40(8):650-658.[15]

Uzorak incisure angularis tretira se kao dodatni uzorak antralne sluznice. U području incisure angularis najranije dolazi do pojave atrofije i metaplazije žlijezdanog epitela. Bitno je označiti koji uzorak je iz koje anatomske regije, jer se metaplazija sluznice korpusa može lako zamijeniti sa normalnom antralnom sluznicom. Promjene na sluznici želuca imaju nepravilnu topografsku distribuciju, pa se više uzoraka sluznice kako bi se osigurala točna dijagnoza. Potrebno je uzeti i dodatni uzorak svake makroskopske lezije (ulceracije, erozije itd.).[6]

Viši stadiji atrofije predstavljaju veći rizik za razvoj karcinoma, pa je bolesnike s takvim nalazom potrebno pratiti.[12]

Pepsinogen I luče glavne stanice pa se njegova razina u krvi smanjuje gubitkom žlijezda u korpusu. Sekretacija pepsinogena II pojačava se kod upale i stanične proliferacije (hiperplastične i neoplastične proliferacije). Zato se omjer pepsinogen I/pepsinogen II smatra dobrim pokazateljem atrofije.[6,9] Odnedavno postoje dokazi da taj omjer korelira sa stadijem gastritisa.[11]

3.2. Premaligne promjene sluznice želuca

Karcinomu želuca koji nastaje u podlozi upale prethodi Correa kaskada, slijed epitelnih fenotipskih (intestinalna metaplazija epitela) i genotipskih promjena (displazija epitela).[11]

Tip atrofije koji se veže uz Correa kaskadu je multifokalni atrofični gastritis. Osim toga postoji i difuzna atrofija korpusa koja se viđa kod perniciozne anemije.[9]

Stupanj atrofije žljezdanog epitela sluznice želuca usko je povezan s razvojem karcinoma želuca. Studija Zhou i sur. pokazala je visok udio OLGA stadija III i IV atrofija želučane sluznice u bolesnika s ranim karcinomom želuca (64,8%) čime visoki stupanj i stadij atrofije (umjereni i visoki stupanj te stadij III i IV) odgovara premalignoj leziji i stanju sluznice želuca, te predstavlja dobar prediktivni čimbenik u probiru bolesnika s visokim rizikom za razvoja karcinoma želuca.[12]

Metaplazija epitela se smatra uznapredovalim stadijem atrofije žljezdanog epitela jer se razvojno kronološki nastavlja na nju.[9]

Razlikujemo dva tipa metaplazije epitela: intestinalnu i pseudopiloričnu. Pseudopilorična je podložna daljnjim promjenama te može napredovati u intestinalnu metaplaziju epitela (*Slika 2*).[6,8] Potpuna intestinalna metaplazija epitela nalikuje epitelu tankog crijeva s vrčastim stanicama, Panetovim stanicama, eozinofilnim enterocitima i četkastom prevlakom, dok nepotpuna slični epitelu debelog crijeva s cilindričnim stanicama koje nalikuju žljezdanom epitelu želuca (*Slika 2*).[12]

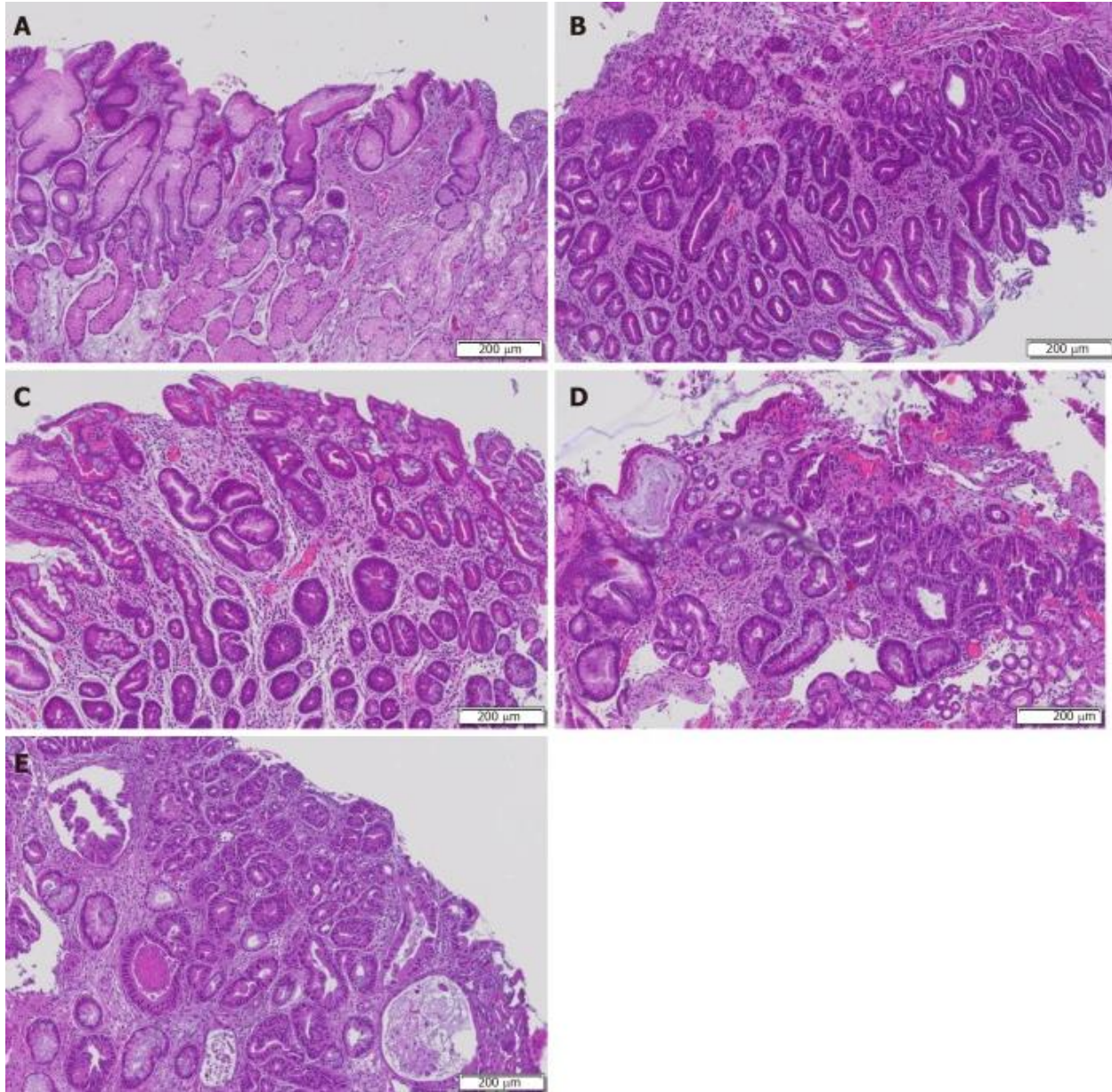
U normalnoj sluznici želuca histokemijski se boje samo neutralni mucini. Pojavom intestinalne metaplazije epitela zamjenjuju ih kiseli, sijalo- i sulfomucini. Prema histokemijskim obilježjima intestinalna metaplazija epitela se dalje dijeli u 3 tipa (*Tablica 3*).[16]

Tablica 3 Podjela intestinalne metaplazije epitela na temelju histokemijskih obilježja.

tip I	potpuna, tipa tankog crijeva (sijalomucini)
tip II	nepotpuna, tipa debelog crijeva (neutralni mucini, sijalomucini, sulfomucini)
tip III	nepotpuna, tipa debelog crijeva (sulfomucini)

Preuzeto iz Correa P, Blanca Piazuelo M, Wilson KT. Pathology of gastric intestinal metaplasia: Clinical implications. Am J Gastroenterol. 2010;105(3):493-498.[16]

Najmanji rizik za nastanak karcinoma predstavlja tip I, a napredovanjem intestinalne metaplazije epitela u tip II i III rizik postaje puno veći.[6]



Slika 2 Potpuni i nepotpuni tipovi intestinalne metaplazije epitela. A: kronični gastritis s atrofijom sluznice i limfocitnim infiltratom; B: nepotpuna intestinalna metaplazija nalik epitelu debelog crijeva s nepravilnim kapljicama mucina i odsutnom četkastim rubom stanice; C: kompletna intestinalna metaplazija nalik epitelu tankog crijeva s naizmjenice vrčastim stanicama i eozinofilnim enterocitima, četkastim rubom stanice i Panetovim stanicama; D: displazija niskog stupnja, karakteristično velika gustoća žlijezda i cilindričnih stanica, očuvana stanična polarnost i pseudostratificirane jezgre; E: displazija visokog stupnja s kuboidnim stanicama, mitotskom aktivnošću, izraženim jezgrama i visokim omjerom jezgra/citoplazma.

Preuzeto iz Koullis A, Buckle A, Boussioutas A. Premalignant lesions and gastric cancer: Current understanding. *World J Gastrointest Oncol.* 2019;11(9):665-78.[12]

Displazija ili intraepitelna neoplazija sluznice želuca definira se kao neoplastična lezija bez invazije strome. Lezije prikazuju različite kombinacije histoloških promjena ovisno o svom displastičnom fenotipu. Prema nuklearnoj atipiji, broju mitozama, citoplazmatskoj diferencijaciji i poremećaju arhitekture razlikujemo niski i visoki stupanj displazije, a stupanj displazije direktno

korelira s rizikom za nastanak karcinoma. Displazija najčešće nastaje u antrumu *de novo* ili na mjestu već postojećih benignih lezija kao što su adenomatozni polipi. Može biti intestinalnog i foveolarnog (gastičnog) tipa.

Displaziju niskog stupnja karakterizira minimalni poremećaj arhitekture, blaga do izražena mitotska aktivnost te blaga do izražena stanična atipija. Jezgre su hiperkromatske; izduljene kod intestinalnog tipa ili okrugle do ovalne kod foveolarnog tipa displazije. Karakteristična je relativna očuvanost arhitekture žlijezda (*Slika 2*).

Displazija visokog stupnja pokazuje izražen poremećaj arhitekture, mnogobrojne mitoze te visoki stupanj stanične atipije (uvećane jezgre s povećanim omjerom jezgra/citoplazma). Uočava se kompleksno izmijenjena žljezdana arhitektura koja je dominantni biljeg displazije želučane sluznice tako da čak i manja stanična atipija s izraženim poremećajem arhitekture žlijezdi predstavlja visoki stupanj displazije (*Slika 2*). Uz morfološke promjene displazija želučane sluznice može dijeliti i molekularne promjene koje se uočavaju u invazivnim karcinomima želuca (kromosomalna i mikrosatelitna nestabilnost te metilacija CpG otoka). Funkcionalni gubitak *TP53* ključan je u želučanoj karcinogenezi. Mutacije *TP53* i povećana ekspresija p53 mogu se naći u 40% slučajeva displazije visokog stupnja

U stupnjevanju displazije koristi se Padova klasifikacija kojom se lezije svrstavaju u 5 kategorija (*Tablica 4*). Nastala je suradnjom internacionalne grupe patologa iz Europe, Kanade, SAD-a i Japana.[11] Klasifikacija prikazuje histološke fenotipe vezane uz želučanu karcinogenezu. Napravljena je s ciljem globalnog usklađivanja kriterija, interpretacije i odluke o daljnjem tijeku liječenja ovisno o kategoriji lezije.[9]

Tablica 4 Padova klasifikacija.

kategorija 1	bez nalaza displazije
kategorija 2	neodređen nalaz displazije
kategorija 3	3.1. displazija niskog stupnja (neinvazivna neoplazija niskog stupnja) 3.2. displazija visokog stupnja (neinvazivna neoplazija visokog stupnja)
kategorija 4	sumnja na invazivni karcinom
kategorija 5	invazivni adenokarcinom

Preuzeto iz Nagtegaal ID, Odze RD, Klimistra D, Paradis V, Rugge M, Schirmacher P, i sur. WHO classification of tumours: Digestive system tumours. 5.izd. Geneva: World Health Organization; 2019[11]

4. KARCINOM ŽELUCA

Prema 8. izdanju TNM klasifikacije *Union for International Cancer Control* (UICC), tumori koji zahvaćaju gastroezofagealni spoj s epicentrom unutar 2 cm proksimalnog dijela želuca smatraju se ezofagealnim karcinomima i prema tome im se određuje stadij. Ukoliko epicentar zahvaća više od 2 cm proksimalnog dijela želuca smatraju se karcinomima želuca. Svi tumori koji ne zahvaćaju gastroezofagealni spoj spadaju u karcinome želuca.[11,17]

4.1. Epidemiologija

Karcinom želuca je peti najčešći tumor po učestalosti i treći najčešći uzrok smrti među tumorima u svijetu. Najveća incidencija je na području Istočne Azije (najviše Kine, Japana i Južne Koreje), Istočne Europe te Srednje i Južne Amerike. Dobno standardizirane stope incidencije dvostruko su veće za muškarce u odnosu na žene; 2012. godine stope incidencije za muškarce kretale su se od 3.3 u Zapadnoj Africi do 35.4 u Istočnoj Aziji. [12,18] Većina slučajeva (70%) se tako nalazi među zemljama u razvoju, a pritom polovica od njih na području Istočne Azije.[1,6] Stope mortaliteta prate trend incidencije. Najviše stope mortaliteta u 2012. godini zabilježene su u Istočnoj Aziji (14.0 za muškarce i 9.8 za žene), dok su najniže u Sjevernoj Americi (2.8 za muškarce i 1.5 za žene).[12]

Iako je zabilježeno smanjenje incidencije karcinoma želuca u zemljama s niskom incidencijom, u zemljama s visokom incidencijom ono je zanemarivo.[6] Zahvaljujući smanjenju prevalencije infekcije HP smanjena je sveukupna incidencija i mortalitet, međutim očekuje se povećanje globalnog opterećenja karcinomom želuca zbog demografskog efekta povećanja i starenja svjetske populacije.[1]

U 2018. godini zabilježeno je preko milijun novih slučajeva u svijetu. U 90% slučajeva pojavljuje se sporadično, dok je ostalih 10% vezano uz nasljeđe.[11] Preko 90% svih zloćudnih novotvorina želuca čini adenokarcinom.[19] Rijetko se nalazi kod mlađih od 30 godina, ali nakon toga incidencija raste s godinama života kao što je to karakteristično za većinu karcinoma. Nakon 50. godine bilježi se strmi porast incidencije u svim populacijama. Kod starijih od 50 godina incidencija među muškarcima je dvaput veća od one među ženama.[6] Dominantna pojavnost među muškarcima u populacijama s visokim i niskim stopama incidencije upućuje na bitnu ulogu hormonskih faktora u karcinogenezi.[1,6]

4.2. Etiologija i patogeneza

Karcinom želuca je multifaktorijalna bolest u čijoj etiologiji bitnu ulogu imaju okolišni čimbenici i stil života. Infekcija HP, bakterijom koja se svrstava u grupu 1 karcinogena prema *International Agency for Research on Cancer* (IARC), značajan je okolišni faktor koji povećava rizik za nastanak karcinoma za 2.8 do 6 puta.[2,6] Od oko 50% svjetske populacije za koju se smatra da je zahvaćena infekcijom, samo mali udio rezultira nastankom karcinoma želuca. Time je ustanovljeno da važnu ulogu u patogenezi karcinoma želuca ima multifaktorijalni upalni proces u kojemu je bakterija samo jedan od rizičnih čimbenika.[3]

Correa je 1975. godine opisao postupnu progresiju lezija koje rezultiraju karcinomom želuca. To je bilo prvo razmatranje uloge premalignih stanja u patogenezi karcinoma želuca, a tek kasnije je ustanovljeno da je njihov glavni inicijator HP.[18] Prvi prepoznatljivi korak Correa kaskade čini pojava atrofije žlijezdanog epitela. Na to se kronološki nastavlja intestinalna metaplazija epitela.[9] Zamijećeno je da je u nekim slučajevima moguća regresija nastalih promjena na sluznici želuca nakon eradikacijske terapije. To je utvrđeno u slučajevima atrofičnog gastritisa, osobito ako je zahvaćen korpus želuca. U slučajevima intestinalne metaplazije epitela eradikacija je bila samo djelomično uspješna zato što je smanjila rizik nastanka karcinoma, bez pojave regresije. Intestinalna metaplazija epitela se zato smatra mjestom s kojeg nema povratka na prethodno stanje zbog ireverzibilnog oštećenja genetskog materijala.[18] Kronična infekcija dovodi do DNA mutacija i epigenetskih promjena u epitelnim stanicama te sve vodi progresiji u displaziju i nastanak karcinoma.[11]

Najveći rizik predstavljaju CagA pozitivni sojevi. Nakon translokacije u citoplazmu epitelne stanice onkoprotein CagA može biti fosforiliran ili ostati nefosforiliran. Fosforilirani CagA vodi citoskeletnim promjenama, aktivaciji nuklearnog faktora κB (NF- κB) i ekspresiji proinflamatornih gena. CagA narušava homeostazu prijenosa signala među stanicama što rezultira perzistentnom upalom zbog indukcije sinteze IL-8, gubitkom stanične polarnosti, rezistencijom na apoptozu te kromosomnom nestabilnošću. Nefosforiliran oslabljuje čvrste međustanične veze.[3]

Čvrsti i adherentni međustanični spojevi ključne su komponente za održavanje cjelovitosti epitelne barijere koja čini prvu razinu obrane od patogena. Za strukturu zdravog epitela važan je integritet apikalno-bazalne polarnosti stanica, osobito organizirani aktinski citoskelet i međustanični spojevi koji zbog utjecaja na staničnu proliferaciju i diferencijaciju djeluju supresivno u nastanku tumora i patogenezi metastaza. Funkcionalnosti adherentnih spojeva doprinosi E-kadherin koji je preko β -katenina vezan za aktin.[1] Interakcija nefosforiliranog CagA s E-kadherinom utječe na β -kateninom posredovanu regulaciju gena s onkogenim potencijalom.[3]

Toksin VacA oštećuje aktinski citosleket i pridonosi reguliranju upalnog procesa kao što je regulacija apoptoze i autofagije, zbog čega pogoduje kolonizaciji i oksidativnom oštećenju sluznice. Smatra se da CagA i VacA mogu utjecati jedan na drugog *down*-regulacijom i tako izbjeci pretjerano oštećenje epitelnih stanica tijekom infekcije.[1]

Neprestano stvaranje reaktivnih spojeva kisika tijekom HP infekcije narušava međustanični signalizaciju i oštećuje DNA što naposljetku može voditi procesu karcinogeneze. Enzimi spermin oksidaza (SMOX) i NADPH oksidaza (NOX) su najbitniji u stvaranja reaktivnih spojeva kisika. Na animalnim modelima inficiranog tkiva nađena je subpopulacija stanica s ekspresijom SMOX i oksidativnim oštećenjem koje su bile rezistentne na apoptozu.[1] Imunofluorescencijom i konfokalnom mikroskopijom inficiranih bioptata pronađena je pojačana ekspresija homologa NOX1 u karcinomskim stanicama u odnosu na one okolnog tkiva, kroničnog atrofičnog gastritisa i adenoma. Prisutnost bakterije dovodi do pojačane ekspresije enzima inducibilne NO sintaze 2 (NOS2) koja proizvodi NO. Reaktivni dušikovi spojevi (npr. ONOO⁻) i sam NO smatraju se potentnim mutagenima. Gastritis uzrokovan HP veže se uz veći sadržaj 8-nitrogvanina u epitelnim stanicama. On nastaje kao produkt reakcije gvanina i ONOO⁻, a dovodi do najčešće mutacije tumor supresor gena *TP53*. [3,12]

U ostale okolišne rizične čimbenike ubrajamo Epstein-Barr infekciju, veliku konzumaciju soli i usoljene konzervirane hrane, dimljeno ili sušeno meso i ribu, ukiseljene namirnice, nizak unos svježeg voća i povrća, pušenje, izloženost zračenju, nisku razinu fizičke aktivnosti, pretilost i nizak socioekonomski status.[18] Osim toga, karcinom je češći u obiteljima u koje boluju od adenomatozne polipoze kolona, urođenog nepolipoznog kolorektalnog karcinoma i nekih sindroma u kojima se nalaze polipi želuca.[10]

4.3. Patologija

Prema definiciji, adenokarcinom želuca je maligna epitelna neoplazma žljezdanog epitela želučane sluznice. U geografskim područjima s visokom incidencijom oko 80% slučajeva adenokarcinoma nalazimo distalno, najčešće u antropiloričkoj regiji. U sjevernoj Europi i SAD-u je situacija potpuno drugačija; 50-60% adenokarcinoma smješteno je u području kardije i/ili fundusa.[11]

Adenokarcinome želuca makroskopski dijelimo u dvije skupine: rani i uznapredovali. Rani karcinom želuca je bilo koji invazivni karcinom ograničen na sluznicu i podsluznicu neovisno o prisutnosti metastaza u regionalnim limfnim čvorovima. Koncept definicije zasniva se na

moogućnosti kirurškog liječenja takvog karcinoma. Makroskopski razlikujemo 3 glavna tipa ranog karcinoma želuca (*Tablica 5*).[6]

Tablica 5 Subklasifikacija ranog karcinoma želuca prema Japanese Gastric Cancer Association (JGCA).

tip	podtip
0-I: uzdignuti - polipoidna lezija, protruzija > 3 mm	
0-II: površinski	0-IIa: površinski s elevacijom < 3 mm 0-IIb: površinski ravni 0-IIc: površinski s depresijom
0-III: udubljeni - lezija s dubokom depresijom	

Preuzeto iz Nagtegaal ID, Odze RD, Klimistra D, Paradis V, Rugge M, Schirmacher P, i sur. WHO classification of tumours: Digestive system tumours. 5.izd. Geneva: World Health Organization; 2019[11]

Kod pojave obilježja više tipova ranog karcinoma želuca treba zabilježiti svaki od uočenih tipova (npr. 0-IIc III).[11]

Uznapredovali karcinom želuca infiltrira u mišićni sloj ili dublje. Razlikuje se od ranog karcinoma želuca po prognozi i biološkim karakteristikama.[6] Uznapredovali karcinom želuca se makroskopski dijeli prema Borrmannovoj klasifikaciji u 4 tipa (*Tablica 6*).[11]

Tablica 6 Borrmannova makroskopska klasifikacija uznapredovalog karcinoma želuca prema Japanese Gastric Cancer Association (JGCA).

tip 1	polipoidni tumor, oštro ograničen od okolne sluznice
tip 2	ulcerirani tumor uzdignutih rubova, okružen zadebljanom stijenkom želuca s čistim rubovima
tip 3	ulcerirani tumor uzdignutih rubova, okružen stijenkom želuca bez čistih rubova
tip 4	tumor bez izrazitih ulceracija ili uzdignutih rubova; stijenka želuca je zadebljana i indurirana te bez čistih rubova

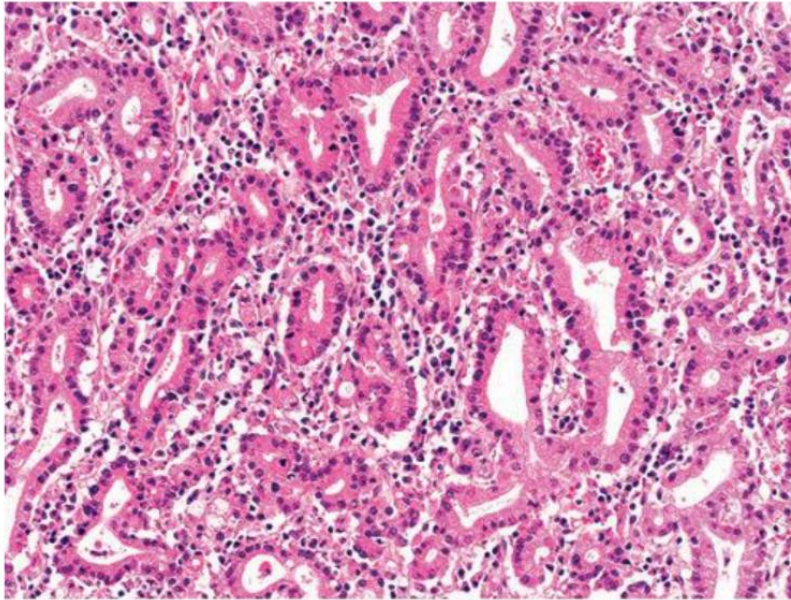
Preuzeto iz Nagtegaal ID, Odze RD, Klimistra D, Paradis V, Rugge M, Schirmacher P, i sur. WHO classification of tumours: Digestive system tumours. 5.izd. Geneva: World Health Organization; 2019[11]

Ukoliko postoji izrazita fibrozna reakcija strome sa zadebljanjem i i rigidnošću stijenke želuca, koristi se naziv *linitis plastica* ili scirozni karcinom.[11]

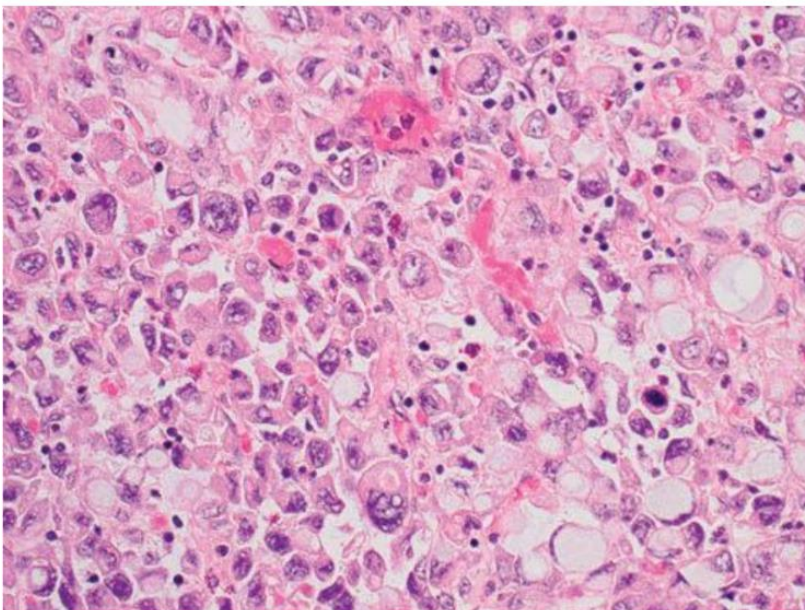
Prema Laurénovoj histopatološkoj klasifikaciji adenokarcinome želuca dijelimo na dva podtipa: intestinalni i difuzni. Za intestinalni podtip karakteristično je da tumorske stanice formiraju strukture slične žljezdanim, zbog čega se povezuje s intestinalnom metaplazijom. Difuzni sadrži pojedinačne ili grupe slabo diferenciranih ili nediferencirani tumorskih stanica koje infiltriraju stromu. Jezgre stanica difuznog karcinoma mogu biti potisnute u stranu nakupljenom unutarstaničnom sluzi, pa se nazivaju stanicama prstena pečatnjaka. Karcinom s karakteristikama oba podtipa naziva se mješovitim.[12] Intestinalni tip se povezuje upravo s okolišnim faktorima, među kojima je i HP infekcija. Obično ga nalazimo u geografskim područjima s visokom incidencijom karcinoma želuca.[19]

Prema klasifikaciji Svjetske zdravstvene organizacije (SZO) iz 2019. histološki se razlikuje pet glavnih histoloških podtipova adenokarcinoma želuca: tubularni, papilarni, slabo kohezivni, mucinozni i miješani. Tubularni je najčešći podtip, a učestalost varira od 45% u Europi do 64% u Japanu. Sastoji se od dilatiranih ili razgranatih tubula (*Slika 3*). Acinarne strukture mogu također biti prisutne. Papilarni karcinom je relativno rijedak (2.7-9.9%), egzofitičnog rasta, dobro diferenciran, ali često invazivan i infiltriran upalnim stanicama. Povezan je s većom učestalošću jetrenih metastaza i lošim preživljenjem. Slabo kohezivni čini 20-54% svih karcinoma želuca. Čine ga pojedinačne tumorske stanice ili njihove nakupine bez dobro formiranih žlijezda. Dijeli se na dva podtipa ovisno o prisutnosti stanica prstena pečatnjaka (*Slika 4*). Mucinozni čini 2.1-8.1% svih karcinoma, a odlikuju ga maligne epitelne i ekstracelularne nakupine mucina. Miješani se nalazi u 6-22% slučajeva, a sadrži dvije ili više histološki različitih komponenti. Ostali rijetki histološki podtipovi obuhvaćaju adenokarcinom s limfoidnom stromom, hepatoidni adenokarcinom i slične entitete, mikropapilarni adenokarcinom, adenokarcinom fundusnog tipa, mukoepidermoidni karcinom, karcinom Panethovih stanica i karcinom parijetalnih stanica.[11]

Preporučena SZO klasifikacija ne razlikuje intestinalni i difuzni tip kao Laurénova, ali za razliku od nje uključuje karcinom sa stanicama prsta pečatnjaka i slabo kohezivni karcinom. Stoga se Laurénova klasifikacija može dodatno koristiti uz SZO klasifikaciju.[17] Tubularni i papilarni podtip približno odgovaraju Laurénovu intestinalnom tipu, a slabo kohezivni Laurénovu difuznom tipu.[6,11]



*Slika 3 Tubularni adenokarcinom. Vidljivi tubuli nepravilna oblika obloženi cilindričnim stanicama nalik žljezdanom epitelu pilorusa.
Preuzeto iz Tan D, Lauwers YG, ur. *Advances in surgical pathology: Gastric cancer*. Philadelphia: Lippincott Williams & Wilkins; 2011[6]*



*Slika 4 Slabo kohezivni adenokarcinom sastavljen od stanica prstena pečatnjaka, stanica nalik histiocitima i nalik plazma stanicama.
Preuzeto iz Tan D, Lauwers YG, ur. *Advances in surgical pathology: Gastric cancer*. Philadelphia: Lippincott Williams & Wilkins; 2011[6]*

4.4. Proširenost bolesti, prognoza i liječenje

Klinička slika i dijagnoza

U ranijim stadijima bolesti karcinom želuca ne mora davati simptome. Oni se obično javlja kad je bolest uznapredovala, a uključuju disfagiju, asteniju, lošu probavu, povraćanje, gubitak na težini, smanjen apetit i anemiju.[11]

Endoskopski pregled i uzimanje odgovarajućeg endoskopskog bioptičkog uzorka želučane sluznice su zlatni standard u postavljanju dijagnoze karcinoma želuca. Endoskopska resekcija i disekcija koriste se u određivanju stadija bolesti i uklanjanje površinskih lezija. Osim toga, u određivanju stadija koriste se endoskopski ultrazvuk (EUS), kompjuterizirana tomografija (CT), pozitronska emisijska tomografija (PET/CT), 18-fluorodeoksiglukoza pozitronska emisijska tomografija (18-FDG-PET/CT) te laparoskopija. EUS je indiciran za određivanje dubine lokalne invazije tumora. CT se rutinski koristi za preoperativno određivanje stadija bolesti i u praćenju odgovora na terapiju.[19]

Proširenost i prognoza bolesti

TNM klasifikacija (*Tablica 7*) prema 8. izdanju *American Joint Committee on Cancer (AJCC)* je najznačajniji prognostički čimbenik daljnjeg tijeka bolesti.

Karcinom želuca se može širiti limfogeno, hematogeno, direktno na okolne organe i implantacijom na površinu tjelesnih šupljina.

Tubularni i papilarni karcinom najčešće daju hematogene jetrene metastaze, dok slabo kohezivni tumori znaju zahvaćati serozne površine. Bilateralno zahvaćanje jajnika, tzv. Krukenbergov tumor, može biti rezultat transperitonealnog ili hematogenog širenja.

Limfovaskularna invazija indikator je biološke agresivnosti tumora.[11] Takva pojava kod ranog karcinoma želuca predstavlja loš prognostički čimbenik. Perineuralno širenje također je nepovoljan prognostički čimbenik.[17]

Tablica 7 TNM klasifikacija tumora želuca prema American Joint Committee on Cancer (AJCC).

<p>T - primarni tumor</p>	<p>TX - primarni tumor se ne može odrediti</p> <p>T0 - nema tumora</p> <p>Tis - karcinom in situ: intraepitelni tumor bez invazije lamine proprije, displazija visokog stupnja</p> <p>T1 - tumor zahvaća laminu propriju, muskularis mukoze ili submukozu</p> <p> T1a - tumor zahvaća laminu propriju ili muskularis mukoze</p> <p> T1b - tumor zahvaća submukozu</p> <p>T2 - tumor zahvaća muskularis propriju</p> <p>T3 - tumor zahvaća subserozno vezivno tkivo bez invazije visceralnog peritoneuma ili susjednih struktura</p> <p>T4 - tumor zahvaća serozu (visceralni peritoneum) ili susjedne strukture</p> <p> T4a - tumor zahvaća serozu (visceralni peritoneum)</p> <p> T4b - tumor zahvaća susjedne strukture</p>
<p>N - regionalni limfni čvorovi</p>	<p>NX - ne može se procijeniti prisutnost metastaza u regionalnim limfnim čvorovima</p> <p>N0 - nema metastaza u regionalnim limfnim čvorovima</p> <p>N1 - metastaze u 1 ili 2 regionalna limfna čvora</p> <p>N2 - metastaze u 3 – 6 regionalnih limfnih čvorova</p> <p>N3 - metastaze u ≥ 7 regionalnih limfnih čvorova</p> <p> N3a - metastaze u 7 – 15 regionalnih limfnih čvorova</p> <p> N3b - metastaze u ≥ 16 regionalnih limfnih čvorova</p>
<p>M - udaljene metastaze</p>	<p>M0 - nema udaljenih metastaza</p> <p>M1 - prisutne su udaljene metastaze</p>

Preuzeto iz Nagtegaal ID, Odze RD, Klimistra D, Paradis V, Rugge M, Schirmacher P, i sur. WHO classification of tumours: Digestive system tumours. 5.izd. Geneva: World Health Organization; 2019[11]

Prema navedenoj TNM klasifikaciji određuju se patološki i klinički stadiji tumora želuca (Tablica 8, 9).[11]

Tablica 8 Patološki stadiji tumora želuca prema American Joint Committee on Cancer (AJCC).

stadij	T	N	M
stadij 0	Tis	N0	M0
stadij IA	T1	N0	M0
stadij IB	T1	N1	M0
	T2	N0	M0
stadij IIA	T1	N2	M0
	T2	N1	M0
	T3	N0	M0
stadij IIB	T1	N3a	M0
	T2	N2	M0
	T3	N1	M0
	T4a	N0	M0
stadij IIIA	T2	N3a	M0
	T3	N2	M0
	T4a	N1	M0
	Ta4b	N0	M0
stadij IIIB	T3,T4a	N3b	M0
	T4b	N3a,N3b	M0
stadij IV	bilo koji T	bilo koji N	M1

Preuzeto iz Nagtegaal ID, Odze RD, Klimistra D, Paradis V, Rugge M, Schirmacher P, i sur. WHO classification of tumours: Digestive system tumours. 5.izd. Geneva: World Health Organization; 2019[11]

Tablica 9 Klinički stadiji tumora želuca prema American Joint Committee on Cancer (AJCC).

stadij	T	N	M
stadij 0	Tis	N0	M0
stadij I	T1,T2	N0	M0
stadij IIA	T1,T2	N1,N2,N3	M0
stadij IIB	T3,T4a	N0	M0
stadij III	T3,T4a	N1,N2,N3	M0
stadij IVA	T4b	bilo koji N	M0
stadij IVB	bilo koji T	bilo koji N	M1

Preuzeto iz Nagtegaal ID, Odze RD, Klimistra D, Paradis V, Rugge M, Schirmacher P, i sur. WHO classification of tumours: Digestive system tumours. 5.izd. Geneva: World Health Organization; 2019[11]

Liječenje

Endoskopska resekcija tumora je prva opcija za rane stadije tumora (Tis i T1a). Kirurški resekcija tumora s disekcijom limfnih čvorova koristi se u liječenje resektabilnih tumora (T1b ili viši, bilo koji N). Veća djelotvornost zahvata postiže se primjenom perioperativne kemoterapije ili kombinacije kemoterapije i zračenja (T2 ili viši, bilo koji N). Postoperativna kemoterapija+zračenje koristi se za sve pacijente s rezidualnom bolesti nakon kirurške resekcije.

Inoperabilna ili metastaska bolest predstavlja kandidate za palijativnu terapiju, s ili bez dodatne sistemske terapije, ovisno o općem stanju bolesnika.

Doze zračenja iznose 45 do 50.4 Gy, a daju se u frakcijama od 1.8 Gy dnevno. Veće doze mogu se koristiti kao "boost" na rezidualnu tumorsku masu.[19]

Karcinomi želuca pokazuju ekspresiju različitih faktora rasta i njihovih receptora, među kojima se ističe protein *human epidermal growth factor receptor 2* (HER2), koji se ponaša kao onkogen. Mikrosatelitna nestabilnost prouzrokovana disfunkcijom sustava za popravak DNA, može se često naći u karcinomima antralnog područja, karcinomima intestinalnog tipa i HP pozitivnim karcinomima.[6] U slučaju metastatske bolesti ponekad se može naći HER2 pozitivne, *programmed death ligand 1* (PD-L1) pozitivne tumorske stanice i prisustvo mikrosatelitne nestabilnosti.

Stoga se imunohistokemijski (i po potrebi molekularnim metodama) određuje postoji li mutacija HER2 i mikrosatelitna nestabilnost te imunohistokemijska ekspresija PD-L1 u tumorskim stanicama, jer direktno utječu na terapijske smjernice, prvenstveno metastatskog karcinoma.

Trastuzumab uz kemoterapiju koristi se u prvoj liniji liječenja HER2 pozitivnog metastatskog karcinoma želuca. Pembrolizumab i ramucirumab su opcija za liječenje karcinoma s mikrosatelitnom nestabilnošću. Pembrolizumab se može koristiti i kod PD-L1 pozitivnih karcinoma.

Sustavno liječenje ovisi o kliničkom stadiju bolesti, te se dijeli na 1. i 2. liniju prema protokolu:

1. linija kemoterapije: fluorouracil/kapecitabin+oksaliplatina/cisplatin, FOLFOX, FOLFIRI, ECF, DCF
2. linija kemoterapije: ramucirumab±paklitaksel, pembrolizumab, docetaksel, paklitaksel, irinotekan, tfluridin, tipiracil.

Daljnje postupanje ovisi o odgovoru na inicijalnu terapiju, što se procjenjuje prema nalazu CT prsišta/abdomena/zdjelice s oralnim ili intravenskim kontrastom.

Praćenje bolesnika odvija se svakih 3-6 mjeseci prve dvije godine, svakih 6-12 mjeseci u 3.-5. godini, a kasnije jednom godišnje.[19]

5. ULOGA *HELICOBACTER PYLORI* U RAZVOJU PRIMARNOG LIMFOMA ŽELUCA

Sloj sluzi na površini epitela i sam epitel čine u probavnom sustavu prvu liniju obrane od patogena. Za specifičniji imunološki odgovor zaslužno je limfatičko tkivo sluznice (engl. *mucosa-associated lymphoid tissue*, MALT). Nalazi se u obliku agregata unutar epitela i lamine proprije duž cijelog probavnog sustav, a osobito je karakteristično u terminalnom ileumu gdje ga čine Peyerove ploče.[20] U želucu normalno nema tako organiziranog limfnog tkiva; mogu se povremeno naći mali primarni folikuli, ali sekundarni folikuli s germinativnim centrima nisu uobičajeni.[6] Jedna od karakteristika kroničnog gastritisa uzrokovanog HP je upravo pojava sekundarnih folikula.[9] Limfatičke stanice kronično su aktivirane u želučanom MALT tkivu koji je uzrokovan infekcijom HP, kako B-limfociti, tako i T-limfociti i makrofagi. Tijekom vremena, klonovi B-limfocita koji su još uvijek ovisni o antigenima za rast i preživljavanje razvit će nepoznate mutacije, te će proliferacija postati postati klonalna, ali ne i autonomna u smislu sposobnosti širenja klona izvan mjesta kronične upale.[21,22]

Takav slijed događaja smatra se klasičnim mehanizmom koji prethodi nastanku ekstranodalni B-stanični limfom marginalne zone želuca (eMZL).[23]

Epidemiološki želučani eMZL limfom je vrlo usko povezan s infekcijom HP.[23,24] Wotherspoon i sur. prvi su opisali da je gastritis povezan s HP i posljedični razvoj MALT-a češći u bolesnika s eMZL želuca.[25] Nadalje, Wotherspoon i sur. su pokazali da je eradikacija HP primjenom antibiotika rezultirala kompletnim remisijom (KR) u pet od šest slučajeva eMZL želuca. Ovi prijelomni rezultati su doveli do nove ere liječenja eMZL želuca u kojoj je eradikacija HP prva linija terapije.[26]

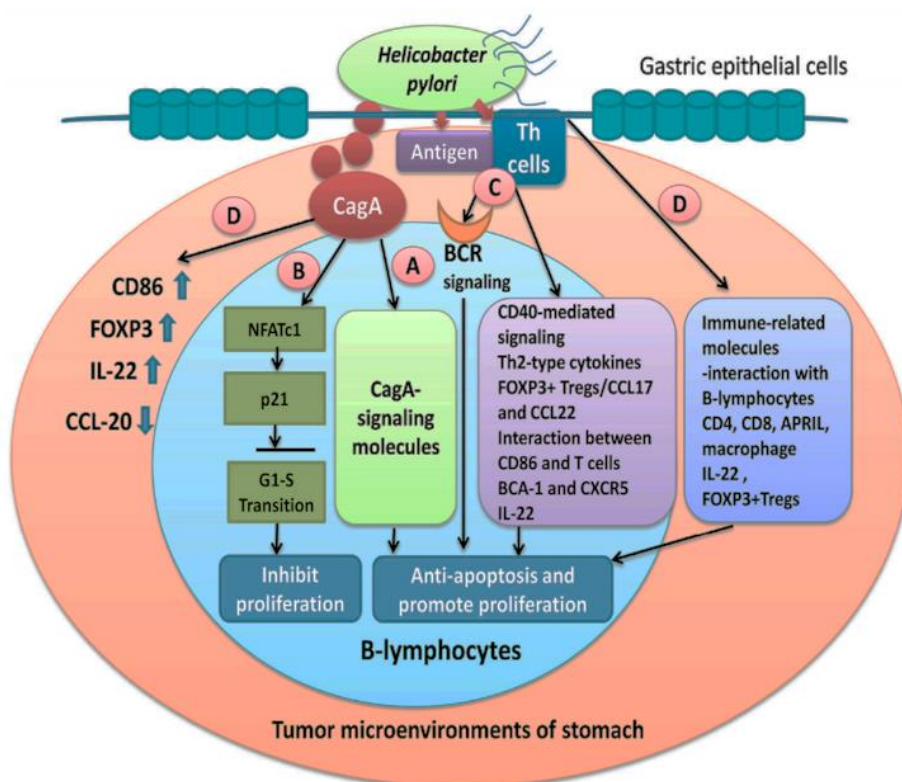
U širem smislu riječi DLBCL želuca također je povezan s infekcijom HP, bilo transformacijom ekstranodalnog B-staničnog non-Hodgkinova limfoma (B-NHL) niskog gradusa, eMZL u DLBCL, bilo kliničkim odgovorom DLBCL niskog kliničkog stadija na eradikacijsku terapiju u nekim slučajevima.[27]

Iako su dosadašnja istraživanja pokazala da transdukcija signala povezana s CagA direktno utječe na eMZL želuca ovisnog o HP infekciji (Kuo i suradnici), i drugi HP povezani signalni putevi kao što su tumor infiltrirajući T-limfociti (TIL), citokini, kemokini, *Forkhead box P3* (FOXP3)+ regulatorni T-limfociti (Tregs), komunikacija kostimulatornih molekula i B-staničnog receptora (BCR) koji aktivira HP antigenom, također su uključeni u razvoj eMZL želuca ovisnog o HP infekciji.

U studiji Kuo i sur. vidljivo je da CagA regulira signalne molekule povezane s CagA i faktor transkripcije NFAT u B-limfocitima.[28]

Na temelju tih rezultata Kuo i sur. predlažu najmanje četiri signalna puta (Slika 5) za razvoj eMZL želuca:

- translokacija CagA proteina u B-limfocite što utječa na antiapoptotički čimbenik B-limfocita
- povećana ekspresija p21 djelovanjem CagA, regulatora G1 faze staničnog ciklusa, aktivirajući T-stanični c1 signalni put (NFAT) i time blokirajući proliferaciju B-limfocita
- aktivacija T-staničnih signalnih puteva stimulacije T-limfocita kao što je CD40-signalni put, Th2-posredovani signalni put, FOXP3+ Tregs signalni put BCR-a što posreduju u interakciji između kostimulatornih molekula kao što su CD86 i CTLA4 T-limfocita
- međustanično djelovanje B-limfocita i imunoloških molekula u mikrookolišu tumora (T-limfociti, FOXP3+ Tregs, i Th17 pomoćnički limfociti) kao što su IL-22, kemokini i njihovi receptori i interakcija između makrofaga, što sve stimulira signale koji služe za opstanak B-limfocita.[28]



Slika 5 Utjecaj signala vođenih CagA, T-limfocitima i medijatorima mikrookoliša u limfomogenezi eMZL induciranoj *Helicobacterom pylori*.

Preuzeto od Kuo SH, Wu MS, Yeh KH, Lin CW, Hsu PN, Chen LT, i sur. Novel insights of lymphomagenesis of *Helicobacter pylori*-dependent gastric mucosa-associated lymphoid tissue lymphoma. *Cancers*(Basel). 2019;11(4).[28]

U većini eMZL želuca koji se vežu uz infekciju HP nalazimo specifične TIL te njihovu komunikaciju s B-limfocitima. Tumorske stanice nalaze se u marginalnoj zoni oko reaktivnog germinativnog centra. U ranoj fazi limfomogeneze reaktivni T-limfociti inducirani antigenima HP potiču rast i diferencijaciju B-limfocita posredovanjem CD40 i Th2 citokina (IL-4, IL-5 i IL-10). Bitnu ulogu u nastanku tumora ima uspješna komunikacija posredovana preko CD80 i CD86 neoplastičnih B-limfocita te CD28 reaktivnih T-limfocita. Ekspresija CD86 korelira s osjetljivošću na eradikacijsku terapiju.

Ustanovljeno je da postoji disfunkcija perforinom i Fas-Fas ligandom posredovane apoptoze među TIL, što posljedično doprinosi napredovanju tumora. Treg sudjeluju u stečenom imunološkom odgovoru na infekciju i u kolonizaciji HP. Treg su memorijske stanice, a njihov specifični marker i ujedno glavni regulatorni gen je *FOXR3*. Zamijećeno je da postoji veća razina *FOXR3* u HP pozitivnim eMZL želuca i njihov bolji odgovor na eradikacijsku terapiju u odnosu na ostale eMZL. U istraživanjima je ustanovljeno da CagA ima bitnu ulogu u diferencijaciji Treg.

Epidemiološkim istraživanjima dovelo se u vezu stvaranje limfnih folikula i limfoma s prisutnošću anti-CagA antitijela. CagA ima ulogu u limfomagenezi djelujući na unutarstanične signalne putove u B-limfocitima. Može djelovati preko SHP-2 signalnog puta ovisnog o fosforilaciji tirozina, pri čemu se slijedom događaja aktiviraju ostali članovi kaskade (ERK1/2, p38 MAPK, Bcl-2, Bcl-xL i ostali) koji kao krajnji rezultat imaju onemogućenu apoptozu B-limfocita. Međutim, CagA također sprječava apoptozu djelovanjem na *TP53* te suprimira proliferaciju inhibicijom JAK/STAT pomoću IL-3, sve preko signalnog puta neovisnog o fosforilaciji.[28]

Nekoliko kromosomskih translokacija je specifično za eMZL: t(11;18)(q21;q21), t(1;14)(p22;q32), t(14;18)(q32;q21) i t(3;14)(p14;q32). Translokacijama nastaje kimerički protein (BIRC3-MALT1) ili promjena transkripcije gena *BCL10*, *API2-MALT1*, *FOXP1* i *NF-kB*. Sve translokacije vode aktivaciji istog onkogenog signalnog puta povezanog s NF-kB, odgovornog za pojačanu proliferaciju B-limfocita. Često se može naći trisomija kromosoma 3 ili 18, ali ona nije specifična. *API2-MALT1*, *BCL10* i *NF-kB* predstavljaju "mikroRNA" – "molekule koje ne reagiraju na antibiotike", i rezultat su genetskih i citogenetičkih promjena koje doprinose HP-ovoj neovisnosti limfoma, uznapređovalim fazama tumora te progresiji eMZL.[11,29,30]

Zaključno, HP potiče razvoj limfoma želuca na dva osnovna načina - posredno preko T-limfocita i neposredno interakcijom s B-limfocitima.[28]

6. PRIMARNI LIMFOMI ŽELUCA

Primarni limfomi želuca (engl. *primary gastric lymphoma*, PGL) su najčešći ektranodalni nonHodgkin limfomi (NHL) i predstavljaju heterogenu skupinu bolesti, od indolentnih limfoma marginalne zone ili MALT-tip limfoma do agresivnog DLBCL. Primarni limfomi želuca su relativno rijetki tumori i vrlo često se ne prepoznaju zbog nespecifičnih kliničkih simptoma probavnog trakta.[24]

Gotovo svi primarni ektranodalni limfomi su NHL. Otprilike jedna četvrtina svih NHL se nalazi ektranodalno.[29] Primarni limfom probavnog sustava odnosi se na ektranodalni limfom sa specifičnim sijelom u probavnom sustavu kod kojeg glavna bolest zahvaća sijelo, s ili bez zahvaćanja regionalnih limfnih čvorova. Probavni sustav je najčešće sijelo ektranodalnih limfoma, a obuhvaća 30-40% svih ektranodalnih limfoma. Unutar probavnog sustava najčešće je zahvaćen želudac (50-60%), a slijede ga tanko (30%) i debelo crijevo (10%).[11]

Želudac može biti i sekundarno zahvaćen primarnim ektranodalnim limfomom. Primarni limfom želuca se definira kao limfom koji zahvaća samo želudac ili kod kojeg dio tumora koji zahvaća želudac čini više od 75% ukupnog volumena tumora.[6]

6.1. Epidemiologija

Incidencija limfoma je u porastu zadnjih 30 godina. Vidljiv je porast incidencije ektranodalnih limfoma.[31,13] Ektranodalni limfomi se odnose na NHL središnjeg živčanog sustava, zatim limfoma želuca, crijeva i kože.[33] Najčešći ektranodalni NHL je limfom želuca koji čini 30-40% svih ektranodalnih limfoma i 55-65% svih limfoma gastrointestinalnog sustava.[34] Iako je najčešći ektranodalni limfom, PGL je rijedak tumor, incidencije 4-20% svih NHL, oko 5% primarnih tumora želuca.[35]

Najčešće oboljevaju osobe starije od 50 godina, ali se PGL može pojaviti i u 20-im godinama starosti.[36,37] Muškarci oboljevaju 3 puta češće od žena.[38,39] Morfološki oko 90% PGL želuca su porijekla B-limfocita, a vrlo rijetko se radi o T-NHL ili Hodgkinovom limfomu.[40]

Od PGL 38% čine eMZL, a 59% DLBCL. Vrlo rijetko pojavljuju se drugi tipovi limfoma kao što je limfom plaštene zone (*Tablica 10*).[24]

Tablica 10 Distribucija glavnih histoloških tipova u njemačkoj prospektivnoj studiji gastrointestinalnog NHL.

Histological	Frequency (%)
Diffuse large B-cell lymphoma	59
With MALT component	14
Without MALT component	45
MALT lymphoma of the marginal zone	38
Mantle lymphoma	1
Follicular lymphoma	0.5
Peripheral T-cell lymphoma	1.5

Abbreviations: NHL, non-Hodgkin lymphoma; MALT, mucosa-associated lymphoid tissue.

Preuzeto iz Juárez-Salcedo LM, Sokol L, Chavez JC, Dalia S. Primary Gastric Lymphoma, *Epidemiology, Clinical Diagnosis, and Treatment. Cancer Control* 2018;25(1):1073274818778256.[24]

6.2. Etiologija i patogeneza

Brojne studije ukazuju na potencijalne rizične čimbenike u razvoju PGL kao što su infekcija HP, HIV, Epstein-Barr virus, hepatitis B virus, humani T-stanični limfotropni virus 1, te *Campylobacter jejuni*. [41] Patološka stanja kao što su celijakija, upalna bolest crijeva i imunosupresija također su povezana s razvojem PGL. [42]

Prisutnost HP može se naći u oko 90% slučajeva eMZL želuca. [6,11] U većini slučajeva eMZL nastaje u podlozi gastritisa kod kojeg je došlo do stvaranja limfatičkog tkiva sluznice zahvaljujući infekciji HP. Tom slijedu događaja osobito pogoduje perzistentna infekcija i kronična antigena stimulacija. [29] Također, antrum i distalni dio korpusa želuca uobičajena su područja kolonizacije HP kao i pojave stečenog MALT tkiva želuca, što je još jedna činjenica koja govori u prilog njihovoj povezanosti. [28] Proliferacija tumorskih stanica ovisi o prisutnosti T-limfocita aktiviranih antigenima HP. Važnost te stimulacije dokazana je *in vivo* indukcijom remisije eMZL nakon primjene antibiotske terapije. [11]

Međutim, moguća je i direktna interakcija između HP i B-limfocita neovisno o T-limfocitima. [28] Nastala klonalna populacija B-limfocita ranoj fazi za proliferaciju treba stimulaciju od strane HP i reaktivnih T-limfocita. U toj fazi limfom je lokaliziran i postoji mogućnost dobrog odgovora na antibiotsku terapiju. S vremenom se klon B-limfocita može promijeniti i započeti svoj autonomni rast zbog nakupljenih genetskih promjena. Tada više nema regresije na primjenu eradikacijske terapije. [29] Prema nedavnim istraživanjima incidencija eMZL se smanjuje i samo 32% slučajeva je povezano s HP, što se smatra rezultatom učinkovite terapije. [11]

Patogeneza eMZL želuca

U oko 75% HP pozitivnih eMZL limfoma postiže se kompletna remisija (KR) nakon eradikacijske antibiotske terapije HP, što potvrđuje povezanost infekcije HP i eMZL.[43,44]

Kad su imunološki kompetentne stanice MALT-a želuca kontinuirano stimulirane HP, može se razviti eMZL. Uz B-limfocite, T-limfociti i makrofagi imaju važnu ulogu u razvoju eMZL.[21,22] Tijekom vremena B-stanični klonovi koji su još uvijek ovisni o antigenoj stimulaciji u svrhu proliferacije dolazi do razvoja nepoznatih mutacija čime se stvara monoklonalna proliferacija stanica, no stanice nisu sposobne širiti se izvan područja kronične upale. Pojavom dodatnih mutacija, uključujući citogenetičkih promjena, tumor postaje neovisan o antigenoj stimulaciji i sposoban se širiti u okolinu, te sistemski.

U HP negativnom eMZL nekoliko mehanizama uzrokuje razvoj limfoma, uključujući odnos citogenetičke promjene t(11;18)(q21;q21) i drugih aktivacijskih puteva. Smatra se da eMZL potječe od postgerminativnih memorijskih B-limfocita koji imaju sposobnost diferencijacije u limfocite marginalne zone i plazma stanice.[45] U tumorskim stanicama eMZL nalaze se 4 primarne kromosomske translokacije: t(11;18)(q21;q21), t(14;18)(q32;q21), t(1;14)(p22;q32), i t(3;14)(p13;q32).

U normalnim B-limfocitima i T-limfocitima, vezivanje antigena na receptor uzrokuje vezivanje proteina *B-cell leukemia/lymphoma 10* (BCL10) s proteinom *MALT lymphoma-associated translocation protein* (MALT1). Posljedično dolazi do aktivacije NF-κB, transkripcijskog faktora proliferacije.[46-48] Translokacije t(11;18)(q21;q21) i t(1;14)(p22;q32) uzrokuju aktivaciju NF-κB preko Bcl-10/MALT1 signalnog puta i na taj način povećava mogućnost proliferacije limfomskih stanica.[49] Posebno pri t(11;18)(q21;q21) dolazi do spajanja gena inhibitora apoptoze 2 (*API2* ili *IAP2*) smještenog na 11. kromosomu s genom *MALT1* na kromosomu 18.[50,51]

Kod t(11;14)(q32;q21) dolazi do spajanja *MALT1* gena s *IGH* genom. Rijetka t(11;14)(q32;q21) dovodi do spajanja kodirajuće sekvence za BCL10 protein na kromosomu 1 i promotor regije *IGH* gena.[52] Sve navedene translokacije uzrokuju pojačanu ekspresiju BCL10 koji utječe na proliferaciju limfomskih stanica. Nuklearna ekspresija BCL10 ili NF-κB u eMZL želuca imunohistokemijski govori o rezistenciji eMZL na antibiotike, čak i tumora koji nemaju t(11;18)(q21;q21).[53]

U eMZL s translokacijom t(3;14)(p13;q32) dolazi do spajanja *FOXP1* gena (kromosom 3) i *IGH* gena što rezultira povećanom nuklearnom ekspresijom FOXP1 transkripcijskog faktora.[54] Funkcija FOXP1 nije u potpunosti poznata, ali je uočena češća transformacija eMZL s t(3;14)(p13;q32) u DLBCL nego u eMZL s t(11;18)(q21;q21).[55]

Patogeneza DLBCL želuca

DLBCL želuca je visoko agresivan limfom s nižom stopom KR i kraćeg preživljenja bolesnika u odnosu na eMZL želuca. Ono što nije do kraja jasno, radi li se o de novo DLBCL želuca ili o transformaciji eMZL u DLBCL.[56,57] Prisutnost onkogenog *BCL6* (kromosom 3q27) je vrlo česta u većini ektranodalnih limfoma visokog rizika. Pojačana ekspresija *BCL6* gena može biti razlog razvoja DLBCL kako u želucu, tako i u ostalim ektranodalnim sijelima. Translokacije, somatske hipermutacije ili nepravilne mutacije mogu utjecati na promotorsku regiju *BCL6* gena, utjecati na pojačanu ekspresiju gena koji je pozitivni čimbenik prognoze.[57] Visoka ekspresija *BCL6* proteina uočena je u DLBCL porijekla germinativnog centra (*engl. germinal center B-cell like, GCB*) neovisno o *BCL6* genetičkim aberacijama. U preostalim DLBCL ABC-fenotipa (*engl. activated B-cell, ABC; non-GCB*), mutacije *BCL6* gena su nužno povezane s visokom ekspresijom *BCL6*. No, nije utvrđena korelacija između stope preživljenja i ekspresije *BCL6* proteina u non-GCB DLBCL.

Suprotno *BCL6*, ekspresija *BCL2* onkogenog je značajno niža u limfomima visokog gradusa primarnog sijela želuca u odnosu na nodalne limfome, dok nuklearna ekspresija *TP53* ne pokazuje razliku između ove dvije skupine limfoma visokog gradusa.[59] U DLBCL želuca nema značajne povezanosti ekspresije *BCL2* ili p53 s prisutnom komponentom eMZL. U DLBCL s komponentom eMZL primijećena je smanjena ekspresija *BCL2* i povećana ekspresija p53 proteina neodređenog kliničkog značenja.[51]

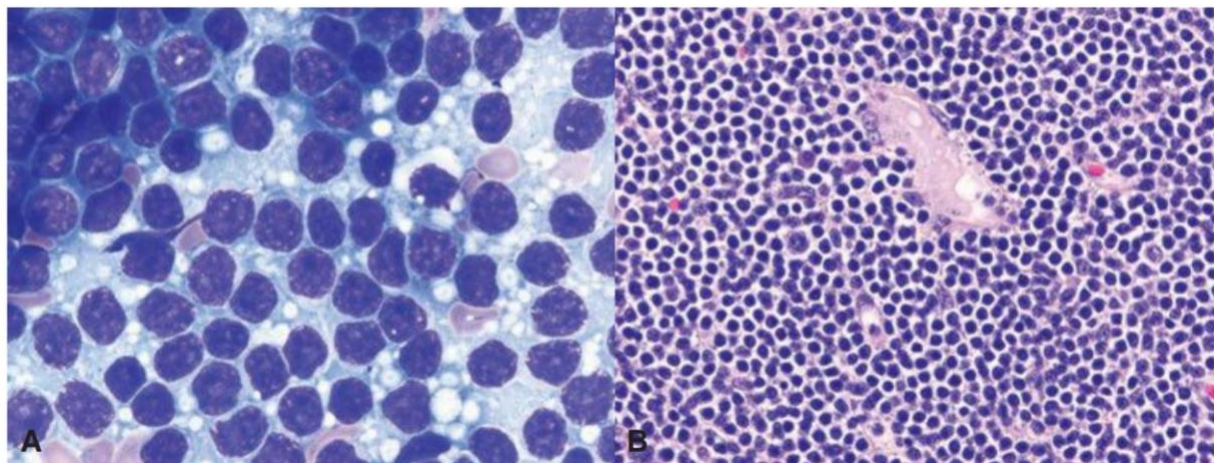
6.3. Morfologija

Morfološka i imunohistokemijska obilježja eMZL želuca

Karakteristični B-limfociti marginalne zone imaju malu do srednje veliku jezgru diskretno nepravilnih rubova s umjereno grudastim kromatinom i diskretnim nukleolima, nalikuju centrocitima, te su relativno obilne svijetle citoplazme. Stanice mogu izgledati kao mali limfociti, imati monocitoidnu i plazmastičnu diferencijaciju; posebno u eMZL želuca (30% eMZL) imaju monocitoidni izgled (*Slika 6*). Pojedinačne veće transformirane stanice ili manje nakupine izgleda centroblasta ili imunoblasta mogu biti prisutne u eMZL. Stanice limfoma infiltriraju oko B-staničnih folikula u marginalnoj zoni uz očuvanu plaštenu zonu germinativnog centra, šire se između folikula stvarajući konfluentna područja koja na kraju obliteriraju folikule u često vidljive ostatke germinativnih centara koji se bolje uočavaju imunohistokemijskim bojenjem *BCL2* koji nije eksprimiran u germinativnim centrima.[11,28] Stanice eMZL ponekad samo infiltriraju reaktivne germinativne centre, te stoga može nalikovati folikularnom limfomu. U eMZL vrlo često se nalazi

limfoepitelna lezija, agregati ≥ 3 limfocita marginalne zone s poremećajem ili destrukcijom epitela i često s eozinofilnom degradacijom epitelnih stanica.[11] Solidne nakupine ili proliferacijska područja transformiranih velikih limfatičnih stanica u eMZL smatraju se DLBCL.

Tumorski limfociti eMZL su CD20, CD75a pozitivni; CD5, CD10, CD23 negativni; CD4, CD11 +/-; rijetko mogu biti CD5 pozitivni; a vrlo rijetko CD10 pozitivni i BCL6 negativni. Najčešće su IgM pozitivni, rjeđe IgA i IgG.[11,29]



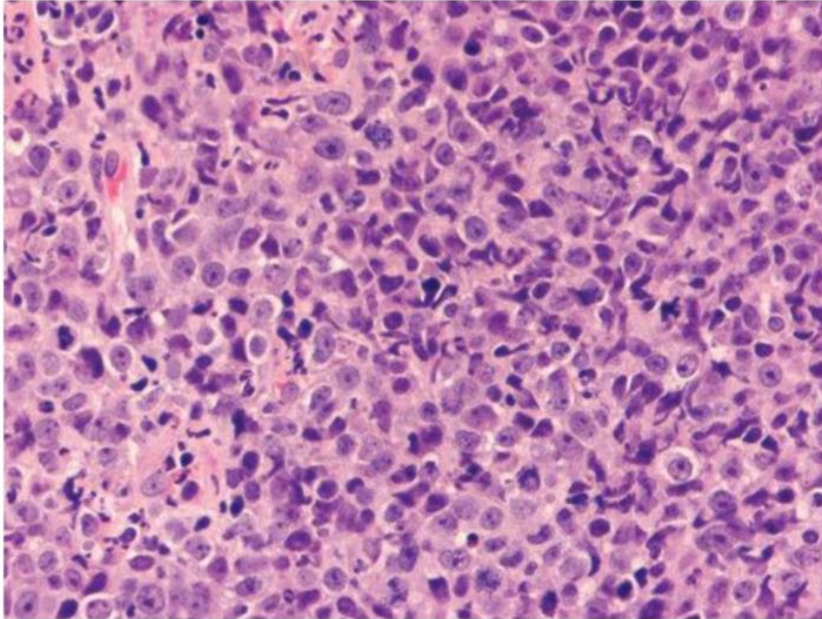
Slika 6 eMZL želuca. A: Stanice limfoma s malom količinom bazofilne citoplazme, okruglim ili povremeno segmentiranim jezgrama, grudastim kromatinom i neupadljivim jezgicama. Bez prisutnih mitozama. B: Jednolična populacija monocitoidnih limfatičnih stanica s relativno obilnijom citoplazmom pruža izgled praznog prostora između jezgara susjednih stanica limfoma.

Preuzeto iz Tan D, Lauwers YG, ur. *Advances in surgical pathology: Gastric cancer*. Philadelphia: Lippincott Williams & Wilkins; 2011[6]

Morfološka i imunohistokemijska obilježja DLBCL želuca

DLBCL ima solidne plaže velikih limfatičnih stanica jezgara dvostruko većih od malog limfocita. Stanice su srednje do velike, s ovalnom, okruglom ili diskretno nepravilnom jezgrom s rahlim kromatinom, izraženim nukleolima i odgovarajuće obilnom bazofilnom citoplazmom (Slika 7).

Tumor ima visoki proliferativni indeks koji je moguće vizualizirati imunohistokemijskim antitijelom Ki67. U najvećem broju slučajeva većina stanica je izgleda centroblasta ili imunoblasta, ali je moguće vidjeti i mješovitu populaciju stanica. Histološki tumor opsežno infiltrira laminu propriju sluznice. Imunohistokemijski vidljiva je razlika između de novo DLBCL i transformacije eMZL. Oba tipa DLBCL su BCL6 pozitivni, no DLBCL s GCB-fenotipom je često CD10 i BCL2 pozitivan, dok je DLBCL s eMZL transformacijom CD10 i BCL2 negativan.[32]



*Slika 7 DLBCL. Plaže velikih limfatičnih stanica morfologije imunoblasta.
Preuzeto iz Tan D, Lauwers YG, ur. Advances in surgical pathology: Gastric cancer. Philadelphia: Lippincott Williams & Wilkins; 2011[6]*

6.4. Proširenost bolesti, prognoza i liječenje

Klinička slika primarnih limfoma želuca

Većinom PGL ima nespecifične simptome, nalikuju simptomima gastritisa, ulkusne bolesti želuca, bolesti gušterače ili funkcionalnom poremećaju rada želuca pa se obično dijagnoza postavlja kasno, godinama nakon početka bolesti. Najčešći simptomi uključuju gubitak težina, mučnine, povraćanje, nadutost, težinu u želucu. Rjeđe se radi o slabosti, noćnim znojenjima, žutici, povišenoj temperaturi i disfagiji, a još rjeđe pojavljuje se opstrukcija i perforacija želuca, hepatosplenomegalija i limfadenopatija. U 20-30% slučajeva DLBCL želuca pacijenti imaju simptome hematemeze ili melene.[11]

Dijagnoza primarnih limfoma želuca

Zlatni standard dijagnoze PGL je biopsija suspektne sluznice želuca.[38] Ezofagoduodenoskopija (EGD) nije pretraga kojom se može postaviti definitivna dijagnoza PGL. Histološko određivanje HP je nužno u slučaju dijagnoze PGL, te dodatno ureja izdisajni test ili serološki testovi HP.[60]

Dijagnostika eMZL želuca

Dijagnostičke pretrage i metode koje se koriste u dijagnostici eMZL: fizikalni pregled, određivanje ECOG-a, KKS, LDH; endoskopska biopsija suspektne sluznice želuca s imunohistokemijskim biljezima (CD20, CD3, CD5, CD10, BCL2, kappa/lambda, CD21 ili CD23, Cyclin D1, BCL6), imunofenotipizacija stanica periferne krvi protočnom citometrijom (biljezi kappa/lambda, CD19, CD20, CD5, CD23, CD10); određivanje HP (Giemsa bojenje), ako je HP pozitivan onda određivanje t(11;18)(q21;q21) (PCR ili FISH metoda).

Potrebno je ispitati postoji li t(11;18)(q21;q21) translokacija jer takav eMZL neće odgovoriti na eradikacijsku terapiju. Ista translokacija predstavlja minimalni rizik za transformaciju eMZL u DLBCL. Potrebno je provesti testiranje HBV-a ako se planira liječenje rituksimabom, HCV testiranje, CT abdomena/prsišta s intravenskim kontrastom.[61]

Dijagnostika DLBCL želuca

Dijagnostičke pretrage i metode koje se koriste u dijagnostici DLBCL: fizikalni pregled, određivanje ECOG-a, prisutnost B-simptoma, KKS s DKS, LDH, urati, PET-CT ili CT abdomena/prsišta s intravenskim kontrastom, HBV test, ultrazvuk srca; endoskopska biopsija suspektne sluznice želuca s imunohistokemijskim biljezima određivanja GCB i ABC-fenotipa (CD20, CD3, CD5, CD10, CD45, BCL2, BCL6, Ki67, IRF4/MUM1, MYC), imunofenotipizacija stanica periferne krvi/biopsije (kappa/lambda, CD45, CD3, CD5, CD19, CD10, CD2), analiza MYC gena (citogenetičkom ili FISH metodom), određivanje postojanja eMZL komponente u biopsiji (*de novo* ili transformirani eMZL).[61]

Proširenost primarnih limfoma želuca

Suvremene tomografske slikovne radiološke i nuklearnomedicinske metode pregleda koriste se ne samo u dijagnostici (*staging* pregledi), već i u liječenju limfoma, procjeni učinkovitosti u tijeku liječenja (evaluacijski ili *interim* pregledi), procjeni učinkovitosti liječenja nakon završenog liječenja (reevaluacijski pregledi) te praćenju (*follow-up, surveillance* pregledi) s ciljem ranog otkrivanja recidiva ili progresije bolesti. Stadij proširenosti PGL određuje se CT metodom pregleda abdomena i prsišta s intravenskim kontrastom. S obzirom na različitu fiziološku aktivnost 18-FDG u želucu s različitim nakupljanjem kontrasta u različitim histološkim podtipovima tumora, 18-FDG-PET/CT se smatra adekvatnom dijagnostičkom metodom.[24]

Stadij bolesti svakog NHL određuje se prema Lugano klasifikaciji (*Tablica 11*) koja se bazira na prethodno korištenoj Ann Arbor klasifikaciji.[60] TNM klasifikacija se ne primjenjuje jer je sijelo tumora često nejasno i teško je odrediti razliku između kategorija T, N i M.[62]

Tablica 11 Određivanje stadija eMZL: usporedba različitih klasifikacija.

Lugano klasifikacija gastrointestinalnih limfoma	Lugano modifikacija Ann Arbor klasifikacije	TNM klasifikacija primijenjena na limfome želuca	Zahvaćenost tumorom	
stadij I	ograničen na gastrointestinalni sustav			
	I ₁ = mukoza i submukoza	I _E	T1 N0 M0	mukoza, submukoza
	I ₂ = muskularis proprija i seroza	I _E	T2 N0 M0	muskularis proprija
		I _E	T3 N0 M0	seroza
stadij II	širenje u abdomen			
	II ₁ = zahvaćeni lokalni limfni čvorovi	II _E	T1-3 N1 M0	perigastrični limfni čvorovi
	II ₂ = zahvaćeni udaljeni limfni čvorovi	II _E	T1-3 N2 M0	distalniji regionalni limfni čvorovi
stadij IIE	penetracija u serozu sa zahvaćanjem priležećih organa ili tkiva	II _E	T4 N0 M0	invazija priležećih struktura
stadij IV	diseminirana bolest sa zahvaćanjem ektranodalnih sijela ili primarna gastrointestinalna bolest sa zahvaćanjem supradijafragmatskih limfnih čvorova		T1-4 N3 M0	limfni čvorovi s obje strane dijafragme/distalne metastaze (npr. koštana srž ili dodatna ektranodalna sijela)
		IV	T1-4 N 0-3 M1	

Preuzeto iz Zucca E, Bertoni F, Yahalom J, Isaacson P. Extranodal Marginal Zone B-cell Lymphoma of Mucosa-Associated Lymphoid Tissue (MALT lymphoma) in Armitage et al eds. *Non-Hodgkin's Lymphomas*. Philadelphia: Lippincott, 2010:242.[63]

Prognoza primarnih limfoma želuca

Prognoza eMZL ovisi o tipu limfoma i proširenosti bolesti, dobi i ECOG (*Eastern Cooperative Oncology Group*) statusu bolesnika (*Tablica 11*).

Prognoza eMZL

eMZL su limfomi indolentnog kliničkog tijeka i sporo diseminiraju. Čak i zahvaćanje multiplih ekстранodalnih sijela i koštane srži ne pogoršava prognozu.[6,11] U odnosu na druga sijela kod eMZL želuca rjeđe dolazi do takvog širenja bolesti.[30] U ranom stadiju bolesti eradikacija HP može dovesti do regresije eMZL želuca u 60-100% slučajeva. Upravo zato je potrebno pri svakoj dijagnozi utvrditi postoji li infekcija.

Dulje vrijeme remisije može se postići u HP-povezanih eMZL. Status HP infekcije potrebno je odrediti u eMZL i DLBCL želuca s obzirom na pojedini DLBCL želuca također pokazuju remisiju nakon antibiotske terapije.

eMZL st(11;18)(q21;q21) translokacijom neće odgovoriti na eradikacijsku terapiju. Ista translokacija ima i mali rizik za transformaciju u difuzni B-velikostanični limfom. Translokacija t(3;14)(p14;q32), koja se međutim rijetko nalazi, povezana je s velikim rizikom za takvu transformaciju. Višak kopija *MALT1* gena vezan je uz progresiju limfoma i predstavlja nepovoljan prognostički čimbenik.[11]

Na povoljniji ishod utječu neke od karakteristika pacijenata: dob manja od 60 godina, lokalizirana bolest (stadij I i II), zahvaćenost maksimalno jednog ekстранodalnog sijela, normalan serumski LDH i dobro opće stanje pacijenta. Prisutnost B-simptoma (vrućica >38°C, noćno znojenje i neobjašnjivi gubitak na težini >10% unutar 6 mjeseci) se podudara s proširenošću bolesti. Histološki tip tumora, stadij i međunarodni prognostički indeks (*International Prognostic Index*, IPI) (*Tablica 12*) su glavni čimbenici za određivanje terapije u odraslih.[62,64]

Tablica 12 Međunarodni prognostički indeks (International Prognostic Index, IPI).

Standardni IPI /Standard IPPI		IPI prilagođen dobi (aaIPI) /Age-adjusted IPI (aaIPI)	
Dob > 60 godina /Age > 60 years		Opće stanje (ECOG) > 1 /General status (ECOG) > 1	
Opće stanje (ECOG) > 1 /General status (ECOG) > 1		Stadij > 2 / Stage > 2	
Stadij > 2 / Stage > 2		LDH > gornje granice normale LSH > upper normal limit	
Broj zahvaćenih ekstralimfatičkih organa > 1 /Number of involved extra lymphatic organs > 1			
LDH > gornje granice normale / LDH > upper normal limit			
Svaki navedeni parametar vrijedi 1 bod/Each listed parameter adds 1 point			
niski rizik /low risk	0, 1	niski rizik /low risk	0
srednje niski rizik /low intermediate risk	2	srednji rizik /intermediate risk	1
srednje visoki rizik /high intermediate risk	3	visoki rizik high risk	2, 3
visoki rizik /high risk	4, 5		
Opće stanje (ECOG-skala) / General status (ECOG scale):			
0 – normalno obavlja sve poslove/normally carries out all work activities			
1 – obavlja sve poslove uz dodatni napor /carries out all work activities with additional effort			
2 – manje od pola vremena, dok je budan, provodi ležeći /spends in bed less than half of waking hours			
3 – više od pola vremena, dok je budan, provodi ležeći /spends in bed more than half of waking hours			
4 – vezan za krevet / confined to bed			

Napomena: ECOG = Eastern Cooperative Oncology Group, jedna od velikih američkih istraživačkih kooperativnih skupina.
Note: ECOG = Eastern Cooperative Oncology Group, one of big American research cooperative groups

Preuzeto iz Aurer I, Gašparov S, Kralik M, Balenović A, Huić D, Šantek F i sur. Dijagnostika i liječenje limfoma – drugi hrvatski konzensus. *Liječ Vjesn* 2013;135:63-76.[64]

Prognoza DLBCL želuca

Prognoza ovisi o kliničkim obilježjima tumora, bolesnika; morfologiji, imunofenotipu i genetičkim promjenama u tumorskim stanicama, mikrookolišnim čimbenicima te vrsti terapije.

U R-CHOP razdoblju liječenja DLBCL-a, prosječno preživljenje je 60-65%. Klinički stadij bolesti i dob bolesnika značajno utječu na preživljenje.

Veličina tumorske mase (≥ 10 cm), muški spol, niski BMI, povišeni serumski slobodni laki lanci imunoglobulina, monoklonalni IgM, limfopenija/monocitopenija i zahvaćenost koštane srži su loši prognostički čimbenici. Infiltracija koštane srži tumorskim stanicama je negativni prediktivni čimbenik većeg rizika relapsa bolesti u CNS.

Imunoblastični morfološki tip DLBCL povezan je s većom učestalošću translokacije MYC gena i kraćim preživljenjem.

De novo CD5+ DLBCL obično ima klinička obilježja limfoma visokog rizika, obično je ABC-fenotipa. Koekspresija MYC i BCL2 proteina javlja se u 30% DLBCL koji imaju kraće preživljenje i veći rizik relapsa u CNS. DLBCL CD30+ imaju mogućnost liječenja anti-CD30 imunoterapijom. Citogenetičke promjene DLBCL su prognostički čimbenici. Translokacija BCL2 gena u GCB-fenotipu je loš prognostički čimbenik pri liječenju R-CHOP. Veći broj kopije BCL2 gena u ABC-fenotipu je loš prognostički čimbenik. Translokacija MYC gena je loš prognostički čimbenik preživljenja. DLBCL s dvostrukim hitcem MYC i BCL2 češće su GCB-fenotipa i imaju kraće preživljenje. Delecija i/ili mutacija TP53, te trisomija 3 utječu na kraće preživljenje DLBCL, trisomija 3 posebno u ABC-fenotipu.

Gubitak MCH klase II molekule na tumorskim stanicama povezan je s manjim brojem TIL CD8+ T-limfocita kao lošeg prognostičkog čimbenika. Pojačana ekspresija PDL1 u DLBCL povezana je s kraćim preživljenjem, te predstavlja ciljne molekule imunoterapije.

U DLBCL visokog stadija bolesti kemoterapija R-CHOP je prvi izbor liječenja. Iako postoje i druge vrste kemoterapije, R-CHOP utječe na dulje preživljenje bolesnika.[11,61]

Liječenje primarnih limfoma želuca

Liječenje eMZL želuca

Prva linija liječenja eMZL želuca je terapija za eradikaciju HP, bez obzira na to je li bakterija dokazana u biopsiji ili nije prema predloženom terapijskom protokolu.

Procjena odgovora provodi se gastrokopijom i višestrukim biopsijama sluznice želuca otprilike 3 mjeseca nakon početka liječenja. Ako je tumor malen ili u regresiji, može se nastaviti s opservacijom još 3 mjeseca. Ako je tumor velik ili nije regredirao, treba provesti imunoterapiju po shemi R-CHOP ovisno o kliničkom stadiju bolesti i/ili zračenje želuca prema smjernicama.[62,63] Ako je prisutna translokacija t(11;18)(q21;q21) eradikacijskoj terapiji dodaje se radioterapija ili se daje rituksimab ako je radioterapija kontraindicirana. Ako je tumor negativan na HP, primjenjuje se radioterapija ili rituksimab.

Ciljni volumen radioterapije obuhvaća cijeli želudac i preigastrične limfne čvorove (+/- celijačne limfne čvorove) uz dodatnu marginu od 2 cm u svim smjerovima zbog respiratornog pomicanja organa. Aplikira se doza zračenja od 20 do 30 Gy u 10-20 frakcija (1,5 Gy na dan) uz eventualno boost zračenje do 6 Gy na rezidualnu bolest.[61]

Kirurškom resekcijom se ostvaruje gotovo isti rezultat kao i kod radioterapije, ali uz povećanje morbiditeta. Stoga se ona inače ne koristi, osim u iznimnim situacijama. One uključuju perforacije i krvarenja koja se ne mogu endoskopski sanirati.[6,20]

Sustavno liječenje eMZL želuca kemoterapijom ovisi o kliničkom stadiju bolesti (stadij II2, IIE i IV), te se dijeli na 1. i 2. liniju liječenja prema protokolu:

3. linija kemoterapije eMZL: klorambucil+R, R-CHOP/RCV/BR, ibritumomab tiuksetan, rituksimab
4. linija kemoterapije eMZL: bendamustin+obinutuzumab, copanisilib, duvelisib, ibritumomab, tiuxetan, ibrutinib, idealisib, lenalidomid+R.

U slučaju nalaza transformacije u DLBCL koriste se smjernice terapije DLBCL.[61]

Liječenje DLBCL želuca

Sustavno liječenje DLBCL želuca kemoterapijom±zračenje provodi se na temelju inicijalnog određivanja proširenosti i završne evaluacije PET-CT-om, ovisno o kliničkom stadiju, te se dijeli na 1. i 2. liniju liječenja prema protokolu:

1. linija terapije: CHOP+R s RT, CHOP+R, DD-CHOP14+R, DA-EPOCH, CDOP+R, RCEEP/RCDOP/RCEOP/RGCVP
2. linija terapije: bendamustin±R, bendamustin+R+polatuzumab vedotin-piiq, brentuximab vedotin, CAR T-stanična terapija, DHAX±R, GDP±R, ICE±R, ESHAP±R, GemOx±R, MINE±R, lenalidomid±R.

U prvoj liniji liječenja indikacije za zračenje jesu lokalizirana bolest, inicijalno velika tumorska masa ("*bulky*") i PR s lokaliziranom aktivnosti bolesti. Uobičajena doza zračenja za B-stanične limfome je 30 Gy, eventualno uz "*boost*" od 6 Gy na rezidualnu tumorsku masu. S obzirom na lošu prognozu bolesnika s recidivom agresivnog limfoma, indikacije za liječenje su šire, a doze više. Nakon provedenog sustavnog liječenja mogu se ozračiti i područja koja su u KR-u i ako je rizik od recidiva u tom području visok. Doze zračenja su od 30 Gy za područja u KR-u do maksimalno podnošljivih za lokaliziranu refraktornu bolest.[61]

7. RASPRAVA

HP je bakterija koja spada među najčešće humane patogene. Infekcija HP glavni je etiološki čimbenik za nastanak kroničnog gastritisa te duodenalnog i želučanog ulkusa. Rano uočavanje infekcije čini ključni trenutak za djelovanje, jer se tako iskorjenjuje infekcija koja predstavlja rizični čimbenik za nastanak maligne bolesti. Zbog navedenog se HP svrstava među karcinogene prvog reda prema IARC-u. Infekcija je obično asimptomatska, što čini prepreku u njezinom ranom prepoznavanju i liječenju.

Prevalencija HP infekcije razlikuje se diljem svijeta ovisno o etičkoj pripadnosti, dobi i socioekonomskim čimbenicima, te je najviša u zemljama u razvoju.

HP sintetizira ureazu, enzim koja katalizira proizvodnju amonijaka i ugljikova dioksida iz uree, te tako neutralizira želučani pH. To je jedan od ključnih čimbenika koji ovoj bakteriji omogućuje opstanak u kiselj sredini želuca. Osobit značaj u nastanku bolesti ima bakterijski onkoprotein CagA, koji u epitelnim stanicama želuca može prouzrokovati citoskeletne promjene, ekspresiju proinflamatornih gena, poremećaj prijenosa signala među stanicama i slabljenje međustaničnih veza. Na ishod infekcije, uz bakterijske faktore virulencije, utječu i okolišni čimbenici te svojstva domaćina.

U dijagnostici HP infekcije koriste se neinvazivne (urea izdisajni test, test antigena HP u stolici i serološki testovi) i invazivne (brzi test ureaze, histološka identifikacija HP, kultura HP i molekularne metode) metode.

Prvu liniju eradikacijske terapije čini standardna trojna terapija koja se sastoji od inhibitora protonske pumpe i kombinacije dvaju antibiotika (klaritromicin, amoksisilin, metronidazol/tinidazol). Zbog porasta rezistencije na klaritromicin, u pojedinim se područjima bilježi pad njezine djelotvornosti.

Kolonizaciju HP prati upalna reakcija koja najčešće zahvaća antralnu sluznicu želuca. Akutnu infekciju histološki karakterizira pojava polimorfonukleara unutar lamine proprije, a pojavom mononukleara ona prelazi u kroničnu. Prvo se pojavljuje neatrofična forma kroničnog gastritisa s očuvanim žlijezdanim epitelom, koja može kao takva perzistirati ili napredovanjem upale i gubitkom želučanih žlijezda prijeći u kronični atrofični gastritis.

Karcinomu želuca koji nastaje u podlozi upale prethodi Correa kaskada, čiji prvi korak čini pojava atrofije žlijezdanog epitela odnosno multifokalnog atrofičnog gastritisa. Razvojno se kronološki na atrofiju žlijezdanog epitela nastavlja intestinalna metaplazija epitela. Primjenom eradikacijske terapije u slučajevima atrofičnog gastritisa moguća je regresija nastalih promjena na sluznici želuca, dok je kod intestinalne metaplazije odgovor na terapiju djelomičan i nema regresije.

Daljnjom progresijom infekcije nastaju DNA mutacije i epigenetske promjene te se razvija displazija epitela. Ona može biti visokog i niskog stupnja, ovisno o poremećaju stanične arhitekture, mitotskoj aktivnosti i izraženosti stanične atipije. U prilog povezanosti s karcinomom želuca ide činjenica da displazija epitela može dijeliti morfološke i molekularne promjene koje se uočavaju u invazivnim karcinomima želuca.

Karcinom želuca peti najčešći tumor po učestalosti te treći najčešći uzrok smrti među tumorima u svijetu. U preko 90% slučajeva riječ je o adenokarcinomu. U područjima s visokom incidencijom oko 80% adenokarcinoma se može naći distalno, najčešće u antropiloričkoj regiji. Makroskopski adenokarcinome dijelimo na rane i uznapredovale. Rani adenokarcinom želuca ograničen je na sluznicu i podsluznicu, neovisno o prisutnosti metastaza u lokalnim limfnim čvorovima. Uznapredovali karcinom želuca infiltrira u mišićni sloj ili dublje. Histopatološki se adenokarcinomi najčešće razvrstavaju prema Laurénovoj i SZO klasifikaciji. Najznačajniji prognostički čimbenik daljnjeg tijeka bolesti predstavlja određivanje kliničkog i patološkog stadija prema TNM klasifikaciji 8. izdanja AJCC-a. U liječenju ranih stadija bolesti koristi se endoskopska i kirurška resekcija, a u slučaju inoperabilne i metastatske bolesti palijativna terapija, s ili bez sistemne terapije.

Karakteristika kronične HP infekcije je i pojava MALT-a, organiziranog limfatičkog tkiva kojeg inače ne nalazimo u želucu. U nastalom želučanom MALT-u limfatičke stanice bivaju kronično aktivirane HP antigenima, kako B-limfociti, tako i T-limfociti i makrofagi. U početku dolazi do razvoja nepoznatih mutacija te se pojavljuju klonovi B-limfocita ovisni o HP antigenima. Tijekom vremena, zbog nakupljenih dodatnih mutacija klon B-limfocita može započeti autonomnu proliferaciju i proširiti se izvan mjesta kronične upale. HP potiče nastanak limfoma direktnom interakcijom s B-limfocitima, i posredno putem T-limfocita. Transdukcija signala direktno povezana s CagA te brojni drugi signalni putevi unutar B-limfocita uključeni su u razvoj limfoma želuca.

Primarni limfomi želuca najčešći su ekstranodalni NHL. Relativno su rijetki tumori, a predstavljaju heterogenu skupinu bolesti, od indolentnih eMZL do agresivnih DLBCL. Stadij proširenosti bolesti utvrđuje se prema Lugano klasifikaciji. U 90% slučajeva eMZL može se naći prisutnost HP. U ranom stadiju bolesti eradikacija HP može dovesti do potpune regresije eMZL želuca, pa je stoga potrebno ustanoviti postoji li HP infekcija. U eMZL nalazimo nekoliko specifičnih translokacija: t(11;18)(q21;q21), t(1;14)(p22;q32), t(14;18)(q32;q21) i t(3;14)(p14;q32). Sve translokacije vode do aktivacije onkogenog puta povezanog s NF- κ B, odgovornog za pojačanu proliferaciju B-limfocita. eMZL s t(11;18)(q21;q21) translokacijom neće odgovoriti na eradikacijsku terapiju. Kako je zabilježena transformacija eMZL u DLBCL te odgovor DLBCL niskog kliničkog stadija na eradikacijsku terapiju, DLBCL se u širem smislu riječi također povezuje s infekcijom HP. Prva

Eradikacijska terapija stoga čini prvu liniju terapije u liječenju eMZL ako je dokazan HP. Ostali modaliteti obuhvaćaju kemoterapiju i/ili primjenu zračenja. U liječenju DLBCL primjenjuje se kemoterapija i/ili zračenje.

Većina malignih neoplazmi želuca kasno daje simptome, često nespecifične, pa se dijagnoza posljedično kasno postavlja. Time specifična polivalentna patogena uloga i utjecaj HP u razvoju malignih epitelnih tumora te limfoma želuca ukazuje na važnost ranog prepoznavanja i liječenja HP infekcije kao primarne prevencije u razvoju malignih tumora želuca.

8. ZAKLJUČAK

HP je glavni uzročnik kroničnog gastritisa i peptičkih ulceracija. Međutim, dugotrajnom upalom sluznice želuca, uz djelovanje drugih faktora, može krenuti u smjeru maligne transformacije. Osobiti rizik predstavljaju CagA pozitivni sojevi HP.

Slijed progresivnih promjena na sluznici želuca od kroničnog atrofičnog gastritisa, preko intestinalne metaplazije epitela i displazije epitela vodi nastanku karcinoma želuca. Intestinalna metaplazija epitela predstavlja stanje kad nema regresije na primjenu eradikacijske terapije.

Perzistentna infekcija potiče rast i diferencijaciju B-limfocita. Nastaje klonalna populacija B-limfocita koja za svoj rast treba antigenu stimulaciju od strane HP i reaktivnih T-limfocita. Tada se radi o lokaliziranom limfomu i postoji mogućnost dobrog odgovora na terapiju. Klon B-limfocita se s vremenom zbog nakupljenih dodatnih genetskih promjena može započeti svoj autonomni rast, što znači da više nema odgovora na eradikacijsku terapiju.

Iz navedenog proizlazi da je potrebno rano uočiti i liječiti HP infekciju. S obzirom na simptome, rizične čimbenike i epidemiološku pojavnost bolesnike treba uputiti na daljnje dijagnostičke pretrage u slučaju sumnje na malignu bolest.

Zlatni standard u otkrivanju neoplazmi želuca čini endoskopskog pregleda s uzimanjem uzoraka svake suspektne promjene na sluznici, uz kasnije određivanje patohistološke dijagnoze. Sve bolesnike s utvrđenim premalignim promjenama potrebno je redovito pratiti, kako bi se moglo rano intervenirati u slučaju daljnje progresije. Pravovremeni poduzimanjem odgovarajućih mjera tako umanjujemo mogućnost otkrivanja uznapredovalih malignih bolesti.

9. ZAHVALA

Zahvaljujem mentorici doc. dr. sc. Aniti Škrtić, dr. med. na pomoći u izradi diplomskog rada, strpljenju i ustupljenoj literaturi.

Osobito zahvaljujem svojoj obitelji, prijateljima i kolegama na podršci tijekom cijelog studija.

10. LITERATURA

1. Tegtmeyer N, Backert S, ur. Molecular pathogenesis and signal transduction by *Helicobacter pylori*. Cham: Springer International Publishing; 2017
2. Konturek PC, Konturek SJ, Brzozowski T. Gastric cancer and *Helicobacter pylori* infection. *J Physiol Pharmacol* 2006;57(Supp 3):51-65.
3. Yamamoto Y, Friedman H, Hoffman PS, ur. *Helicobacter pylori* infection and immunity. New York: Springer Science+Business Media; 2002
4. Babuš V, Presečki V, Katačić M i sur. Rasprostranjenost infekcije *Helicobacterom pylori* u odrasloj populaciji Hrvatske. *Liječ Vjesn.* 1997;119:139-142.
5. Katičić M, Duvnjak M, Kanižaj FT, Krznarić Ž, Marušić M, Mihaljević S, i sur. Hrvatski postupnik za dijagnostiku i terapiju infekcije *Helicobacterom pylori* [Croatian guidelines for diagnostics and treatments of *Helicobacter pylori* infection]. *Liječ Vjesn.* 2014;136:1-17.
6. Tan D, Lauwers YG, ur. *Advances in surgical pathology: Gastric cancer*. Philadelphia: Lippincott Williams & Wilkins; 2011
7. Guyton AC, Hall JE. *Textbook of medical physiology*. 12.izd. Philadelphia: Elsevier Saunders; 2011
8. IARC Working Group of the Evaluation of Carcinogenic Risks to Humans. Schistosomes, liver flukes and *Helicobacter pylori*. IARC Working Group of the Evaluation of Carcinogenic Risks to Humans Lyon, 7-14 June 1994. *IARC Monogr Eval Carcinog Risks Hum* 1994;61:1-241.
9. Correa P, Piazuelo MB. The gastric precancerous cascade. *J Dig Dis.* 2012;13(1):2-9. doi:10.1111/j.1751-2980.2011.00550.x.
10. Damjanov I, Jukić S, Nola M, ur. *Patologija*. 3.izd. Zagreb: Medicinska naklada; 2011
11. Nagtegaal ID, Odze RD, Klimistra D, Paradis V, Rugge M, Schirmacher P, i sur. WHO classification of tumours: Digestive system tumours. 5.izd. Geneva: World Health Organization; 2019
12. Koulis A, Buckle A, Boussioutas A. Premalignant lesions and gastric cancer: Current understanding. *World J Gastrointest Oncol.* 2019;11(9):665-78.
13. Rugge M, Correa P, Di Mario F, et al. OLGA staging for gastritis: a tutorial. *Dig Liver Dis.* 2008;40(8):650-658. doi:10.1016/j.dld.2008.02.030.
14. Dixon MF, Genta RM, Yardley JH, Correa P. Classification and grading of gastritis. The updated Sydney System. International Workshop on the Histopathology of Gastritis, Houston 1994. *Am J Surg Pathol.* 1996;20(10): 1161–81.

15. Rugge M, Fassan M, Pizzi M, et al. Operative link for gastritis assessment vs operative link on intestinal metaplasia assessment. *World J Gastroenterol*. 2011;17(41):4596-4601.
16. Correa P, Blanca Piazuolo M, Wilson KT. Pathology of gastric intestinal metaplasia: Clinical implications. *Am J Gastroenterol*. 2010;105(3):493-498.
17. College of American Pathologists. Protocol for the examination of specimens from patients with carcinoma of the stomach; [pristupljeno 31.3.2020] dostupno na: <https://documents.cap.org/protocols/cp-giupper-stomach-20-4100.pdf>
18. Rodrigues MF, Guerra MR, Alvarenga AVR, Souza DZO, Costa RAVS, Cupolilo SMN. *Helicobacter pylori* infection and gastric cancer precursor lesions: prevalence and associated factors in a reference laboratory in Southeastern Brazil. *Arq Gastroenterol*. 2019;56(4):419-24.
19. National Comprehensive Cancer Network. NCCN Clinical practice guidelines in oncology: gastric cancer; [pristupljeno 31.3.2020.] dostupno na: https://www.nccn.org/professionals/physician_gls/pdf/gastric.pdf
20. Schirwaikar Thomas A, Schwartz M, Quigley E. Gastrointestinal lymphoma: the new mimic. *BJM Open Gastro*. 2019;6:e000320. doi:10.1136/bjmgast-2019-000320
21. Greiner A, Knörr C, Qin Y, Sebald W, et al. Low-grade B cell lymphomas of mucosa-associated lymphoid tissue (MALT-type) require CD40-mediated signaling and Th2-type cytokines for in vitro growth and differentiation. *Am J Pathol*. 1997;150(5):1583-1593.
22. Craig VJ, Arnold I, Gerke C, et al. Gastric MALT lymphoma B cells express polyreactive, somatically mutated immunoglobulins. *Blood*. 2010;115(3):581-591.
23. Doglioni C, Ponzoni M, Ferreri AJ, Savio A. Gruppo Italiano Patologi Apparato Digerente (GIPAD); Società Italiana di Anatomia Patologica e Citopatologia Diagnostica/International Academy of Pathology, Italian division (SIAPEC/IAP). Gastric lymphoma: The histology report. *Dig Liver Dis*. 2011;43 (Supp 4): S310–S318.
24. Juárez-Salcedo LM, Sokol L, Chavez JC, Dalia S. Primary Gastric Lymphoma, Epidemiology, Clinical Diagnosis, and Treatment. *Cancer Control* 2018;25(1):1073274818778256.
25. Wotherspoon AC, Ortiz-Hidalgo C, Falzon MR, Isaacson PG. *Helicobacter pylori* associated gastritis and primary B-cell gastric lymphoma. *Lancet* 1991;338(8776):1175-6.
26. Wotherspoon AC, Doglioni C, Diss TC, Pan L, Moschini A, de Boni M, Isaacson PG. Regression of primary low-grade B-cell gastric lymphoma of mucosa-associated lymphoid tissue after eradication of *Helicobacter pylori*. *Lancet* 1993;342(8871):575-7.

27. Li X, Xia B, Guo S, et al. A retrospective analysis of primary gastric diffuse large B-cell lymphoma with or without concomitant mucosa-associated lymphoid tissue (MALT) lymphoma components. *Ann Hematol.* 2013;92(6):807-815.
28. Kuo SH, Wu MS, Yeh KH, Lin CW, Hsu PN, Chen LT, et al. Novel insights of lymphomagenesis of *Helicobacter pylori*-dependent gastric mucosa-associated lymphoid tissue lymphoma. *Cancers(Basel).* 2019;11(4).
29. Ferry JA. *Extranodal lymphomas.* Philadelphia: Elsevier Saunders; 2011
30. Swerdlow S, Campo E, Harris NL, Jaffe ES, Pileri SA, Stein H, et al. *WHO classification of tumours of haematopoietic and lymphoid tissue.* 4.izd. Geneva: World Health Organization; 2017
31. Groves F, Linet M, Travis L, Devesa S. Cancer surveillance series: non-Hodgkin's lymphoma incidence by histologic subtype in the United States from 1978 through 1995. *J Natl Cancer Inst.* 2000;92(15):1240-1251.
32. Chiu B, Weisenberger D. An update of the epidemiology on non-Hodgkin's lymphoma. *Clin Lymphoma.* 2003;4(3):161-168.
33. Devesa S, Fears T. Non-Hodgkin's lymphoma time trends: United States and international data. *Cancer Res.* 1992;52(Suppl 19):5432s-5440s.
34. Ghimire P, Wu GY, Zhu L. Primary gastrointestinal lymphoma. *World J Gastroenterol.* 2011;17(6):697-707.
35. Al-Akwaa AM, Siddiqui N, Al-Mofleh IA. Primary gastric lymphoma. *World J Gastroenterol.* 2004;10(1):5-11.
36. Kyriacou C, Loewen RD, Gibbon K, et al. Pathology and clinical features of gastrointestinal lymphoma in Saudi Arabia. *Scott Med J.* 1991;36(3):68-74.
37. Kitamura K, Yamaguchi T, Okamoto K, et al. Early gastric lymphoma: a clinicopathologic study of ten patients, literature review, and comparison with early gastric adenocarcinoma. *Cancer.* 1996;77(5):850-857.
38. Shimm DS, Dosoretz DE, Anderson T, Linggood RM, Harris NL, Wang CC. Primary gastric lymphoma. An analysis with emphasis on prognostic factors and radiation therapy. *Cancer.* 1983;52(11):2044-2048.
39. Cogliatti S, Schmid U, Schumacher U, et al. Primary B-cell gastric lymphoma: a clinicopathological study of 145 patients. *Gastroenterology.* 1991;101(5):1159-1170.
40. Herrmann R, Panahon AM, Barcos MP, et al. Gastrointestinal involvement in non-Hodgkin's lymphoma. *Cancer.* 1980;46(1):215-222.

41. Lecuit M, Abachin E, Martin A, et al. Immunoproliferative small intestinal disease associated with *Campylobacter jejuni*. *N Engl J Med*. 2004;350(3):239-248.
42. Engels EA. Infectious agents as causes of non-Hodgkin lymphoma. *Cancer Epidemiol Biomarkers Prev*. 2007;16(3):401-404.
43. Nakamura S, Sugiyama T, Matsumoto T, et al.; JAPAN GAST Study Group. Long-term clinical outcome of gastric MALT lymphoma after eradication of *Helicobacter pylori*: a multicentre cohort follow-up study of 420 patients in Japan. *Gut*. 2012;61(4):507-513.
44. Zullo A, Hassan C, Ridola L, Repici A, Manta R, Andriani A. Gastric MALT lymphoma: old and new insights. *Ann Gastroenterol*. 2014;27(1):27-33.
45. Novak U, Basso K, Pasqualucci L, Dalla-Favera R, Bhagat G. Genomic analysis of non-splenic marginal zone lymphomas (MZL) indicates similarities between nodal and extranodal MZL and supports their derivation from memory B-cells. *Br J Haematol*. 2011;155(3):362-365.
46. Ruland J, Duncan GS, Elia A, et al. Bcl10 is a positive regulator of antigen receptor-induced activation of NF-kappaB and neural tube closure. *Cell*. 2001;104(1):33-42.
47. Ruefli-Brasse AA, French DM, Dixit VM. Regulation of NF-kappaB-dependent lymphocyte activation and development by paracaspase. *Science*. 2003;302(5650):1581.
48. Bertoni F, Zucca E. Delving deeper into MALT lymphoma biology. *J Clin Invest*. 2006;116(1):22-26.
49. Sagaert X, De Wolf-Peeters C, Noels H, Baens M. The pathogenesis of MALT lymphomas: where do we stand? *Leukemia* 2007;21(3):389-396.
50. Dierlamm J, Baens M, Wlodarska I, et al. The apoptosis inhibitor gene API2 and a novel 18q gene, MLT, are recurrently rearranged in the t(11;18)(q21;q21) associated with mucosa-associated lymphoid tissue lymphomas. *Blood*. 1999;93(11):3601-3609.
51. Yonezumi M, Suzuki R, Suzuki H, et al. Detection of AP12-MALT1 chimaeric gene in extranodal and nodal marginal zone B-cell lymphoma by reverse transcription polymerase chain reaction (PCR) and genomic long and accurate PCR analyses. *Br J Haematol*. 2001;115(3):588-594.
52. Zhang Q, Siebert R, Yan M, et al. Inactivating mutations and overexpression of BCL10, a caspase recruitment domain-containing gene, in MALT lymphoma with t(1;14)(p22;q32). *Nat Genet*. 1999;22(1):63-68.
53. Yeh KH, Kuo SH, Chen LT, et al. Nuclear expression of BCL10 or nuclear factor kappa B helps predict *Helicobacter pylori*-independent status of low-grade gastric mucosa-associated

- lymphoid tissue lymphomas with or without t(11;18)(q21;q21). *Blood*. 2005;106(3):1037-1041.
54. Wlodarska I, Veyt E, De Paepe P, et al. FOXP1, a gene highly expressed in a subset of diffuse large B-cell lymphoma, is recurrently targeted by genomic aberrations. *Leukemia*. 2005;19(8):1299-305.
 55. Sagaert X, de Paepe P, Libbrecht L, et al. Forkhead box protein P1 expression in mucosa-associated lymphoid tissue lymphomas predicts poor prognosis and transformation to diffuse large B-cell lymphoma. *J Clin Oncol*. 2006;24(16):2490-2497.
 56. Raderer M, Kiesewetter B, Ferreri A. Clinicopathologic characteristics and treatment of marginal zone lymphoma of mucosa-associated lymphoid tissue (MALT lymphoma). *CA Cancer J Clin*. 2016;66(2):153-171.
 57. Foster LH, Portell CA. The role of infectious agents, antibiotics, and antiviral therapy in the treatment of extranodal marginal zone lymphoma and other low-grade lymphomas. *Curr Treat Options Oncol*. 2015;16(6):28.
 58. Offit K, Lococo F, Louie DC, et al. Rearrangement of the bcl-6 gene as prognostic marker in diffuse large cell lymphoma. *N Engl J Med*. 1994;331(2):74-80.
 59. Cogliatti SB, Griesser H, Peng H, et al. Significantly different BCL-2 expression profiles in gastric and nongastric primary extranodal high-grade B-cell Lymphomas. *J Pathol*. 2000;192(4):470-478.
 60. Taal BG, Burgers JM. Primary non-Hodgkin's lymphoma of the stomach: endoscopic diagnosis and the role of surgery. *Scand J Gastroenterol Suppl*. 1991;188:33-37.
 61. National Comprehensive Cancer Network. NCCN Clinical practice guidelines in oncology: B-cell lymphomas; [pristupljeno 23.1.2020.] dostupno na: https://www.nccn.org/professionals/physician_gls/pdf/b-cell.pdf
 62. College of American Pathologists. Protocol for the examination of specimens from patients with non-Hodgkin lymphoma/lymphoid neoplasms; [pristupljeno 5.1.2020.] dostupno na: <https://documents.cap.org/protocols/cp-nonhodgkinlymph-13protocol-3201.pdf>
 63. Zucca E, Bertoni F, Yahalom J, Isaacson P. Extranodal Marginal Zone B-cell Lymphoma of Mucosa-Associated Lymphoid Tissue (MALT lymphoma) in Armitage et al eds. *Non-Hodgkin's Lymphomas*. Philadelphia: Lippincott, 2010:242.
 64. Aurer I, Gašparov S, Kralik M, Balenović A, Huić D, Šantek F i sur. Dijagnostika i liječenje limfoma – drugi hrvatski konzensus. *Liječ Vjesn* 2013;135:63-76.