

Neinfektivni keratitis

Perić, Frano

Master's thesis / Diplomski rad

2020

Degree Grantor / Ustanova koja je dodijelila akademski / stručni stupanj: **University of Zagreb, School of Medicine / Sveučilište u Zagrebu, Medicinski fakultet**

Permanent link / Trajna poveznica: <https://um.nsk.hr/um:nbn:hr:105:704103>

Rights / Prava: [In copyright](#)/[Zaštićeno autorskim pravom.](#)

Download date / Datum preuzimanja: **2024-07-22**



Repository / Repozitorij:

[Dr Med - University of Zagreb School of Medicine Digital Repository](#)



SVEUČILIŠTEU ZAGREBU

MEDICINSKI FAKULTET

Frano Perić

Neinfektivni keratitisi

DIPLOMSKI RAD



Zagreb, 2020.

**SVEUČILIŠTEU ZAGREBU
MEDICINSKI FAKULTET**

Frano Perić

Neinfektivni keratitisi

DIPLOMSKI RAD



Zagreb, 2020.

Ovaj diplomski rad izrađen je na Katedri za oftalmologiju i optometriju Medicinskog fakulteta u Zagrebu pod vodstvom doc. dr. sc. Mire Kalauza i predan je na ocjenu u akademskoj godini 2019./2020.

POPIS KRATICA

PEE	punctate epithelial erosions
PEK	punctate epithelial keratitis
CCT	central corneal thickness
ASOCT	anterior segment optical coherence tomography
PUK	Peripheral ulcerative keratitis
RA	Rheumatoid arthritis
SLE	Systemic lupus erythematosus
TNF α	Tumor necrosis factor alpha
IgE	Immunoglobulin E
IGF 1	Insulin-like growth factor 1
EGF	Epidermal growth factor
VKC	Vernal keratconjunctivitis
NSAID	Nonsteroidal anti-inflammatory drugs
LASIK	laser in-situ keratomileusis
PRK	photorefractive keratectomy
TBUT	tear breakup time

SAŽETAK

Naslov: Neinfektivni keratitisi

Autor: Frano Perić

Rožnica je prozirni prednji dio očne jabučice. Ne sadrži krvne žile i pripada vanjskoj očnoj ovojnici. Ona predstavlja prvu prepreku na kojoj se svjetlosne zrake lome i fokusiraju. Građena je od 5 slojeva od kojih svaki ima svoju ulogu u održavanju njezine prozirnosti.

Upala rožnice naziva se keratitis. Simptomi koji ukazuju na keratitis su crvenilo, bol, nelagoda, svrbež, epifora, fotofobija i zamućenje vida. Keratitisi mogu biti infektivne i neinfektivne etiologije. Infektivni uzročnici su bakterije, virusi, gljive i praživotinje. Neinfektivni keratitisi su rjeđi, a neki od poznatijih su PUK, VKC i fliktenuloza. Treba ih razlikovati od infektivnih, a u tome nam može pomoći dobra anamneza kojom možemo saznati okolnosti pod kojima se bolest pojavila. Osim anamneze bitan je i klinički pregled. Prvo se ispituje vidna oštrina kojom možemo odrediti očuvanost vidne funkcije. Nakon toga treba oko pogledati biomikroskopom kojim se mogu uočiti razne patološke promjene rožnice. Keratitisi se mogu dijagnosticirati na temelju kliničke slike, ali za razlikovanje određenih vrsta trebaju se primijeniti laboratorijske i druge dijagnostičke metode. Terapija ovisi o uzroku keratitisa i temelji se na prevenciji, zaustavljanju progresije i liječenju komplikacija. Za većinu neinfektivnih keratitisa terapija je topička. Teži oblici keratitisa zahtijevaju sistemsku primjenu lijekova, a neki oblici i kirurški zahvat.

Uz pravovremeno liječenje neinfektivni keratitisi se mogu izliječiti i time spriječiti ozbiljne komplikacije oštećenja vida pa čak i sljepoće.

Ključne riječi: rožnica, neinfektivni keratitis, vidna oštrina, biomikroskop, terapija

SUMMARY

Title: Noninfective keratitis

Author: Frano Perić

The cornea is the transparent front part of the eyeball. It doesn't contain blood vessels and belongs to the outer fibrous tunic. It represents the first obstacle on which light rays are refracted and focused. It is built of 5 layers, each of which has its own role in maintaining the transparency.

Inflammation of the cornea is called keratitis. Symptoms that indicate keratitis are redness, pain, discomfort, itching, epiphora, photophobia, and blurred vision. Keratitis can be of infective and noninfective etiology. Infective causes are bacteria, viruses, fungi and protozoa. Noninfective keratitis is less common, and some of the better known are PUK, VCK, and flictenulosis. They should be distinguished from infective ones, and a good anamnesis can help us to find out the circumstances under which the disease appeared. In addition to the anamnesis, a clinical examination is also important. First, visual acuity is examined, which can be used to determine the preservation of visual function. After that, the eye should be examined with a biomicroscope, which can detect various pathological changes in the cornea. Keratitis can be diagnosed based on the clinical picture, but laboratory and other diagnostic methods should be used to differentiate certain types. Therapy depends on the cause of keratitis and is based on the prevention, stopping of progression and treatment of complications. For most noninfective keratitis the therapy is topical. Severe forms of keratitis require systemic administration of drugs, and some forms require surgical treatment.

With timely treatment, noninfective keratitis can be cured and thus prevent serious complications of visual impairment and even blindness.

Key words: cornea, noninfective keratitis, visual acuity, biomicroscope, treatment

SADRŽAJ

UVOD.....	1
1.1. OKO.....	2
1.2. ROŽNICA.....	4
1.2.1. Histološka građa rožnice.....	4
1.2.2. Znakovi patologije rožnice.....	6
1.3. ANAMNEZA I KLINIČKI PREGLED.....	8
1.3.1. Anamneza.....	8
1.3.2. Klinički pregled.....	8
1.4. DIJAGNOSTIČKE METODE.....	10
1.5. LABORATORIJSKA DIJAGNOSTIKA.....	11
1.6. OSNOVNI PRINCIPI LIJEČENJA.....	12
1.6.1. Kontrola i suzbijanje upale.....	12
1.6.2. Poticanje epitelizacije.....	12
1.7. NEINFEKTIVNI KERATITISI.....	13
1.7.1. Marginalni keratitis.....	14
1.7.2. Fliktenuloza.....	15
1.7.3. Periferni ulcerozni keratitis (PUK).....	16
1.7.4. Moorenov ulkus.....	18
1.7.5. Neurotrofični keratitis.....	20
1.7.6. Vernalni keratokonjunktivitis (VKC).....	23
1.7.7. Ekspozicijski keratitis.....	25
1.7.8. Keratokonjunktivitis sicca.....	27
LITERATURA.....	29
ZAHVALA.....	31
ŽIVOTOPIS.....	32

UVOD

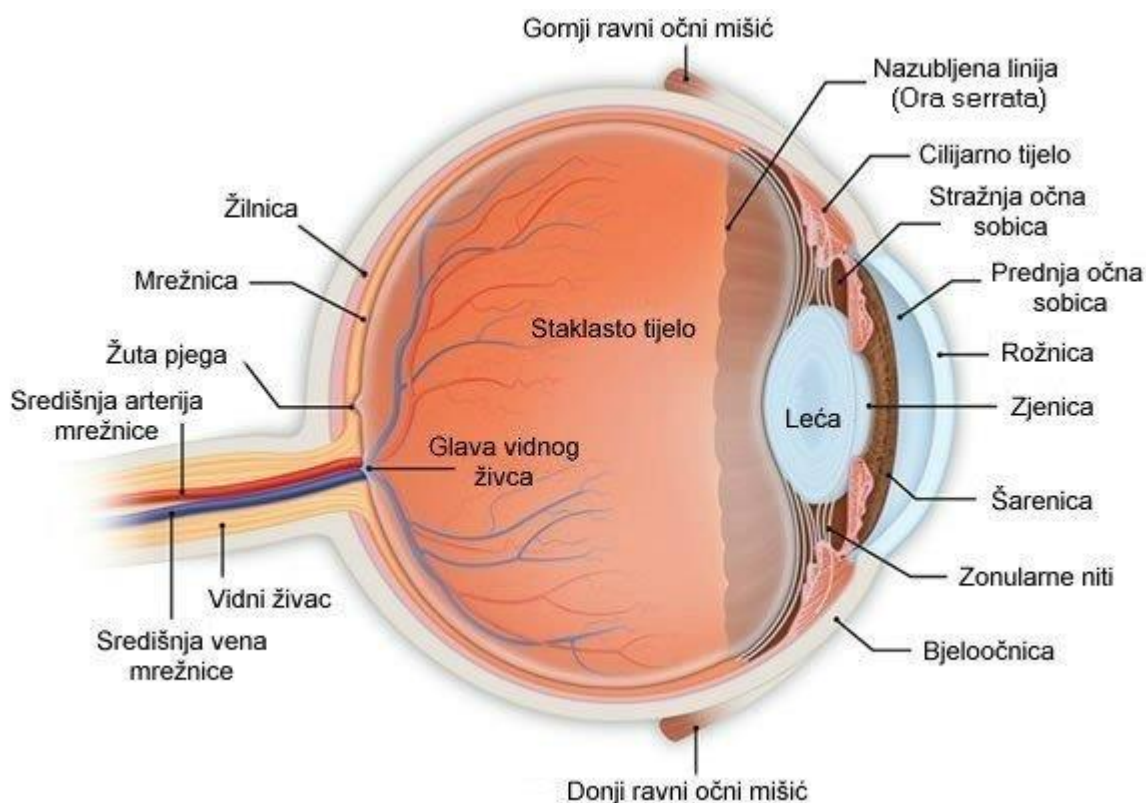
Rožnica je avaskularna prozirna struktura prednje očne ovojnice koja ima najjaču lomnu jakost refrakcijskog sustava oka. Građena je od 5 slojeva od kojih svaki ima bitnu ulogu u održavanju njezine prozirnosti. Oštećenja rožnice mogu biti blaga i cijeliti bez ožiljka, a u određenim slučajevima dolazi do cikatrizacije, zamućenja rožnice i oslabljenog vida.

Jedan od uzroka oštećenja rožnice je upala koja može biti infektivne i neinfektivne etiologije. Upalu rožnice nazivamo keratitis, a kad je praćena upalom spojnice nazivamo je keratokonjunktivitis. Neinfektivni keratitisi mogu biti izolirana pojava ili povezani se nekom sistemskom bolesti. Neinfektivni keratitisi se dijagnosticiraju negativnim nalazom kulture uz specifičnu kliničku prezentaciju i popratne bolesti. Liječenje ovisi o težini bolesti i počinje u najblažim oblicima samo umjetnim suzama i topičkim kortikosteroidima, dok je u teškim oblicima potrebna sistemska primjena lijekova i kirurški zahvat. Nekad neinfektivni keratitis može biti prvi znak neke podležće sistemske bolesti.

Bitno je na vrijeme dijagnosticirati i početi s liječenjem keratitisa, da se ne bi razvile komplikacije vezane uz oštećenje vida.

1.1. OKO

Oči su parni organi ljudskog sustava, oblika kugle koji se nalaze u orbitama. Svako od njih pokreću šest vanjskih očnih mišića u različitim smjerovima. Oko možemo podijeliti na tri očne ovojnice, a to su vanjska, srednja i unutrašnja.



Slika 1. Anatomija oka

Izvor:http://cdn.simplesite.com/i/8a/6f/283163834984853386/i283163839598270407._szw1280h1280_.jpg

Vanjska očna ovojnica ili fibrozni sloj (lat. tunica fibrosa bulbi) građen je od vezivnog tkiva i daje potporu i oblik oku. Sastoji se od dva dijela, prednjeg prozirnog, manjeg dijela koji nazivamo rožnica (lat. cornea) i većeg, bijelog, neprozirnog dijela, bjeloočnice (lat. sclera) koja je pokrivena prozирnom očnom spojnicom ili konjunktivom.

Srednja očna ovojnica ili vaskularni sloj (lat. tunica vasculosa bulbi ili uvea) sastoji se od tri dijela, od anteriorno prema posteriorno prva je šarenica (lat. iris) koja kontrolira količinu svjetlosti propuštene kroz zjenicu (lat. pupilla) i zaslužna je za boju očiju. Slijedi cilijarno tijelo ili zrakasto tijelo (lat. corpus ciliare) koje proizvodi očnu vodicu i pomoću cilijarnog mišića (lat. musculus ciliaris) kontrolira oblik leće (lat. lens). Zadnja je žilnica (lat. chorioidea) građena od spleta krvnih žila koje opskrbljuju vanjski dio mrežnice (lat. retina).

Unutrašnja ovojnica ili živčani sloj (lat. tunica nervosa bulbi) sadrži mrežnicu (lat. retina) gdje se svjetlosni podražaj uz pomoć dviju vrsta fotoreceptora, štapića i čunjića, pretvara u živčani impuls koji se dalje prenosi vidnim živcem (lat. nervus opticus). (Remington AL, 2012)

Na mrežnici se nalaze dvije strukture, optički disk i žuta pjega. Optički disk je mjesto gdje se živčana vlakna retine spajaju u početak vidnog živca. Tu nema ni štapića, ni čunjića i sukladno tome u vidnom polju se javlja slijepa pjega. Lateralno od njega se nalazi žuta pjega (lat. macula lutea), mjesto najveće koncentracije fotoreceptora. U središtu žute pjege se nalazi fovea centralis, mjesto najveće vidne oštine koje sadrži samo čunjiće, specijalizirane za percepciju boja i detalja. Ostatak mrežnice sadrži uglavnom štapiće, specijalizirane za detekciju pokreta i noćni vid. (Gartner PL, 2017)

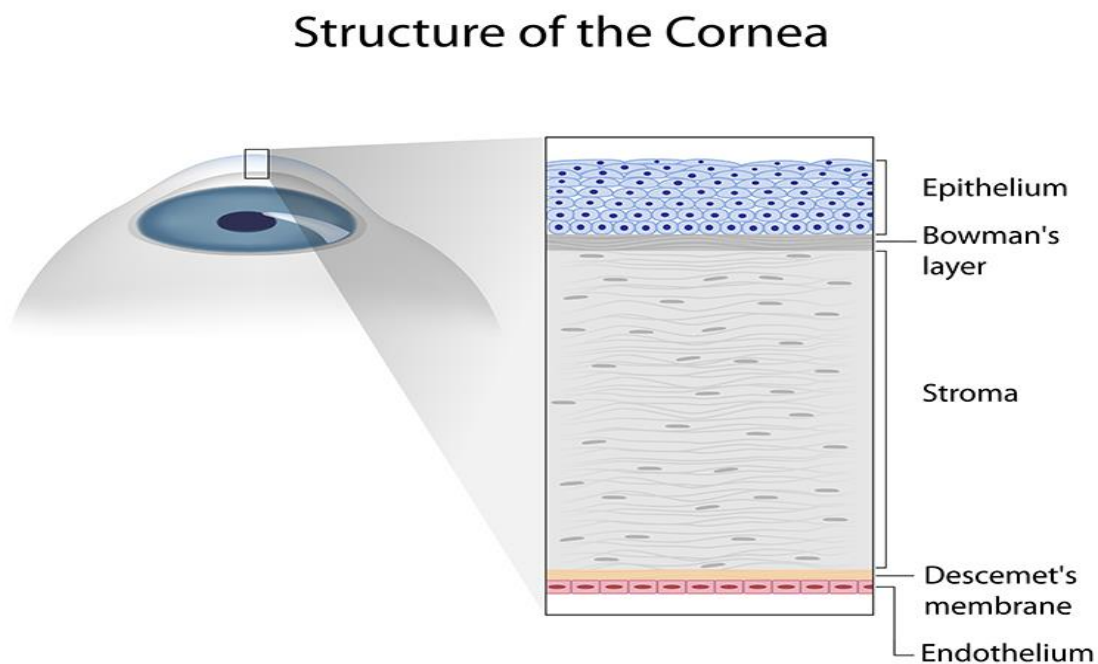
Unutrašnjost oka se može podijeliti u tri prostora gledano od anteriorno prema posteriorno. Prva je prednja očna sobica (lat. camera bulbi anterior) koja je omeđena sprijeda rožnicom, a straga šarenicom i lećom. Iduća je stražnja očna sobica (lat. camera bulbi posterior), omeđena šarenicom sprijeda, a straga lećom i cilijarnim tijelom. Obje očne sobice su ispunjene očnom vodicom (lat. humor aqueus) koja prehranjuje rožnicu i leću, te zajedno sa staklovinom tvore optički sustav oka. Stražnji prostor je ispunjen staklovinom ili staklastim tijelom (lat. corpus vitreum) i zauzima najveći dio unutrašnjosti oka. (Remington AL, 2012)

1.2. ROŽNICA

Rožnica je prozirni prednji dio vanjske očne ovojnice. Avaskularna je i prehranu dobiva od očne vodice koju proizvodi cilijarno tijelo. Sadrži veliki broj nemijeliniziranih osjetnih živčanih vlakana. Podražajem tih živčanih završetaka javlja se jaka bol i obrambeni kornealni refleks. Dioptrijska jakost rožnice je 43 dioptra, čime čini najveći udio u refrakcijskom sustavu oka. Od bjeloočnice ju odvaja prijelazna zona ili limbus. Njezinim oštećenjem dolazi do nemogućnosti regeneracije, zamućenja rožnice te u konačnici slabljenja vidne oštrine.

1.2.1. Histološka građa rožnice

Kad bi tkivo rožnice prerezali poprečno i stavili pod mikroskop mogli bi vidjeti pet slojeva od kojih se ona sastoji od površine prema unutrašnjosti - epitel, Bowmanova membrana, stroma, Descemetova membrana i endotel. (Cerovski B i sur. 2015.)



Slika 2. Histološka građa rožnice

Izvor : <https://www.wilmingtoneye.com/specialties/cornea/structure-of-the-cornea/>

Epitel rožnice građen je od nekeratiniziranih, stratificiranih, pločastih stanica. Sastoji se od četiri do šest slojeva stanica. Stanice prolaze ciklus involucije, apoptoze i deskvamacije. Taj ciklus traje od sedam do deset dana. Najdonji sloj je bazalni sloj. Samo stanice tog sloja epitela imaju sposobnost mitoze. Površinski sloj stanica epitela sadrži mikrovile i mikroplike. Prekriven je suznim filmom koji je optički bitan jer maskira mikroiregularnosti površinskog sloja stanica, mikrovile i mikroplike. Time održava glatku površinu rožnice. Osim toga suzni film ima nutritivnu i zaštitnu ulogu te štiti epitel rožnice od mikroorganizama, stranih tijela, toksina i dehidracije. (Yanoff M i sur. 2018). Suzni film sastoji se od 3 sloja. Na površini se nalazi lipidni sloj koji proizvode Meibomove žlijezde. Uloga mu je da uspori isparavanje vodenog sloja. Ispod njega se nalazi vodeni sloj koji proizvodi suzna žlijezda. Najdublji, priljubljen uz epitel rožnice, je mucinski sloj koji proizvode stanice spojnice koje imaju oblik pehara (goblet cells). Treptanjem se suzni film disperzira po površini oka. (American academy of Opth. 2015.)

Bowmanova membrana je sloj bez stanica, debljine 12 μm sastavljen uglavnom od kolagenih vlakana i proteoglikana. Njezinim oštećenjem ne dolazi do regeneracije.

Stroma je najveći dio rožnice. Glavne karakteristike rožnice, čvrstoća, stabilan oblik te prozirnost mogu se pripisati upravo stromi. (Krachmer HJ i sur. 2011) Ona se sastoji od kolagenih vlakana koja tvore lamele između kojih se nalaze keratinociti, proteoglikani i nemijelinizirana živčana vlakna. Narušavanjem lamelarne strukture strome zbog razloga kao što su edem ili fibroza smanjuje se prozirnost rožnice. Kako organizam stari, na periferiji strome se talože kapljice masti, što vidimo uz rub rožnice kao gerontoxon ili arcus senilis.

Descemetova membrana, slično Bowmanovoj, debljine je 10 μm , građena od kolagenih vlakana i ne regenerira se u slučaju oštećenja.

Endotel je građen od jednog sloja šesterokutnih stanica koje gube sposobnost proliferacije nakon rođenja. Gustoća endotelnih stanica se smanjuje tijekom života, a taj gubitak stanica nadomješta se migracijom i uvećanjem preostalih stanica. On služi kao prepreka ulasku viška vode u rožnicu i time održava njenu prozirnost. Ako dođe do njegova oštećenja, razvija se edem i zamućenje rožnice koje može biti i trajno.

Zahvaljujući nemijeliniziranim živčanim vlaknima, maloj količini vode, paralelnosti lamela, te odsutnosti krvnih žila, rožnica je prozirna. Uz zakrivljenost to je najvažniji čimbenik koji uvjetuje optička svojstva rožnice. (Cerovski B i sur. 2015.)

1.2.2. Znakovi patologije rožnice

- **Defekt** površine rožnice nazivamo odsutnost jednog dijela tkiva rožnice. Kronološki ga možemo podijeliti na akutni koji se brzo pojavi i brzo cijeli, rekurentni koji se nakon cijeljenja ponovno pojavljuje, te kronični koji nakon cijeljenja zaostaje.
- **Fibroza i vaskularizacija** stvaraju **panus** i spadaju u normalan proces cijeljenja, dok ih u rožnici smatramo patološkim. Zbog toga što rožnica ne sadrži krvne žile, nastankom fibroze i vaskularizacije dolazi do poremećaja strukture rožnice, pojave opaciteta i narušavanja vidne oštrine.
- **Edem rožnice** može biti fokalni ili difuzan i također remeti strukturu rožnice i dovodi do njenog zamućenja. Cista rožnice je šupljina koja nije omeđena epitelnim stanicama.
- **Upala rožnice ili keratitis** nastaje zbog egzogenog razloga poput infekcije ili endogenog razloga poput autoimunosti. Rožnica imunološki reagira na patološki podražaj i potom cijeli. U nekim slučajevima taj proces može dodatno oštetiti rožnicu.

- **Depoziti** označavaju prekomjerno taloženje tvari. Wilsonova bolest je stanje kod kojeg dolazi do prekomjernog taloženja bakra u Descemetovu membranu. Osim bakra mogu se taložiti i druge tvari, poput glikozaminoglikana u makularnoj distrofiji, depoziti željeza i drugi.
- **Konjunktivizacija rožnice** se događa u odsutnosti matičnih stanica prijelazne zone iz kojih se proliferacijom rožnica regenerira. Stanice rožnice mogu i abnormalno proliferirati pa nastaje intraepitelna neoplazija ili migriraju ektopično pa nastane urastanje epitela. (Krachmer HJ i sur. 2011.)
- **Točkaste epitelne erozije (PEE)** su defekti epitela rožnice koji se ispune fluoresceinom. Ovisno o lokalizaciji mogu ukazati na etiologiju.
- **Točkasti epitelni keratitis (PEK)** je opalescentna, natečena, zrnata promjena na epitelu rožnice. Prisutni su žarišni, intraepitelni, upalni infiltrati i vide se bez bojanja, ali se dobro boje metodom Bengal rose bojanja i djelomično fluoresceinom. Uzroci mogu biti infektivni poput adenovirusa i neinfektivni poput Thygeson površinskog točkastog keratitisa.
- **Filamenti** su niti građene od sluzi i epitelnih stanica. Jednom stranom su vezane za površinu rožnice i tu na mjestu insercije mogu biti prisutni opaciteti, dok je drugi kraj pomičan. Dobro se vide tehnikom bojanja Bengal Rose. Etiologija je najčešće sindrom suhog oka.
- **Subepitelni infiltrati** su male žarišne nakupine upalnih stanica koje se ne boje metodama bojanja kao što su fluorescein i Bengal rose.
- **Edem epitela** se manifestira najčešće malim vezikulama, rjeđe se može vidjeti odsutnost uobičajenog sjaja rožnice kod manje izraženog edema. U teškim slučajevima se mogu vidjeti i bule. Posljedica je disfunkcije endotela ili povišenog intraokularnog tlaka.

- **Površinska neovaskularizacija** posljedica je konstantne iritacije i nastaje najčešće zbog nošenja kontaktnih leća.
- **Infiltrati strome** su žarišne nakupine upalnih stanica i detritusa u stromi. Uzrok može biti infektivni poput bakterija, virusa, gljiva i neinfektivni poput marginalnog keratitisa i nošenja kontaktnih leća.
- **Ulkus** ili čir je defekt epitela i dubljih slojeva rožnice. Popraćeno je upalnom infiltracijom i nekrozom.
- **Nabori Descemetove membrane** nastaju zbog kirurške traume, hipotonije i edema rožnice.
- **Ruptura Descemetove membrane** nastaje zbog traume tijekom poroda, infantilnog glaukoma i kod ektazija poput keratokonusa. (Kanski JJ, 2019.)

1.3. ANAMNEZA I KLINIČKI PREGLED

1.3.1. Anamneza

Dobra anamneza može ukazati na podlogu patologije rožnice. Pacijenta se pita za prisutnost boli, fotofobije, epifore i svrbeža. Ovisno o tome kakvim se poslom pacijent bavi, kakvo mu je svakodnevno okruženje i koje lijekove uzima, možemo naslutiti uzrok patološkog stanja rožnice. Nepravilna i prekomjerna uporaba kortikosteroida, izloženost zračenju i sistemske bolesti dovode do oštećenja rožnice. Obiteljska anamneza je važna zbog postojanja mnogih bolesti rožnice koje se nasljeđuju. (Cerovski B i sur. 2015.)

1.3.2. Klinički pregled

Klinički pregled započinje ispitivanjem vidne oštine bez obzira na simptome. Ispituje se na jednom po jednom oku na daljinu i na blizinu. Drugo se oko preklapa bez vršenja pritiska. Ako pacijent nosi naočale ili kontaktne leće pregled se treba raditi bez njih i onda s njima,

odnosno bez i s korekcijom. Bilo kakvo smanjenje vidne oštine uz popratne simptome i kliničku sliku može ukazati na bolest rožnice. (Langston DP i sur. 2002.)

Biomikroskop ili procjepna svjetiljka, osnovni je instrument za pretragu prednjeg oćnog segmenta. Sastavnice su mu izvor svjetlosti koji je pokretan i binokularni mikroskop. Iako služi za promatranje prednjeg segmenta oka, prilagodbom uz korištenje razlićitih lupaa se može pregledati kut oćne sobice i stražnji oćni segment. Postoje ćetiri metode pregleda na biomikroskopu, izravno osvjetljenje, neizravno osvjetljenje, spekularna refleksija i skleralni rasap svjetla. (Cerovski B i sur. 2015.)

Izravno osvjetljenje ili direktna iluminacija, koristi se za otkrivanje grubih nepravilnosti rožnice. Uskim, koso usmjerenim snopom svjetlosti vizualizira se poprećni presjek rožnice. Daljnjim sužavanjem snopa i osvjetljivanjem dijela rožnice može se odrediti dubina lezije.

Neizravno osvjetljenje ili retroiluminacija je metoda kod koje se rožnicu osvjetljuje snopom svjetlosti koji se reflektira sa šarenice. U slućaju da je pupila dilatirana, svjetlost se reflektira s fundusa oka.

Spekularna refleksija je korisna za pregled endotela rožnice i njome se mogu vizualizirati abnormalnosti endotela poput smanjene gustoće endotelnih stanica u Fuchsovoj endotelnoj distrofiji.

Skleralni rasap se temelji na osvjetljivanju rožnice s boćne strane, tako da svjetlosne zrake padaju na limbus rožnice. Svjetlosne zrake se u potpunosti reflektiraju unutar rožnice. Mikroskop je fokusiran u središte rožnice. Ako postoji lezija rožnice, ona će biti osvjetljena i mijenjat će refleksiju svjetlosnih zraka unutar rožnice. Osobito je korisna kod stromalnih opaciteta. (Kanski JJ, 2019.)

1.4. DIJAGNOSTIČKE METODE

Bojanje površine rožnice vodotopivim bojama je jednostavna i korisna dijagnostička metoda.

U fiziološkom stanju površina rožnice je glatka zbog međusobnog anatomskeg i fiziološkog djelovanja suznog filma i površinskog sloja epitelnih stanica. Instilacijom vodotopive boje neće doći do apsorpcije u epitelne stanice i njihovog bojanja. Oštećenjem stanične membrane površinskih epitelnih stanica ili poremećajem mucinskog sloja suznog filma dolazi do apsorpcije boje u epitelne stanice. Prema tome bojanje površine rožnice je znak oštećenja površinskog sloja. Najčešće tehnike bojanja su fluorescein i rose Bengal. Obje tehnike boje žive stanice, ali rose Bengal je učinkovitija metoda i toksična. Očuvani fiziološki suzni film sprječava apsorpciju rose Bengal i zato je ta tehnika bojanja korisna u dijagnostici keratokonjunktivitisa sicca, gdje nije očuvan integritet suznog filma. (Krachmer HJ i sur. 2011.)

Keratometrija je metoda koja se uglavnom koristi za mjerenje astigmatizma rožnice u dva glavna meridijana. Keratometar je najkorisniji u određivanju korekcijskih leća, ali je koristan i u dijagnostici ranog stadija keratokonusa i iregularnog astigmatizma. Uzastopna keratometrija je važna zbog praćenja progresije bolesti rožnice.

Keratskopija je metoda koja se izvodi Kleinovim keratoskopom ili Placidovim diskom. Koristi se u dijagnozi iregularnog astigmatizma i kvalitativnom određivanju regularnosti rožničkog refleksa. Normalni prikaz na keratoskopu su koncentrične kružnice. U slučaju patologije i ožiljkavanja, kružnice će biti asimetrične i nepravilne.

Spekularna fotomikroskopija je metoda koja omogućuje vizualizaciju i fotografiranje rožničkog endotela. Time se može odrediti gustoća stanica koja normalno iznosi 2400 stanica po mm². Broj stanica se starenjem smanjuje. Stanice su obično oblika šesterokuta, te se spekularnom fotomikroskopijom mogu otkriti promjene u obliku i veličini stanica, što može

pridonijeti disfunkciji endotela i posljedično razvoju edema rožnice. (Langston DP i sur. 2002.)

Optička pahimetrija je metoda mjerenja debljine rožnice. U refraktivnoj kirurgiji se koristi središnja rožnička debljina (CCT) za planiranje operativnog zahvata jer je prikladna debljina rožnice važna u prevenciji postoperativne ektazije. Najtanji dio rožnice se nalazi 1.5 mm lateralno od središta rožnice. Središte rožnice ima debljinu od 522 μm , a prema periferiji se debljina povećava do 673 μm . Prema tome rožnica kojoj je CCT jednak ili manji od debljine rožnice prema periferiji ukazuje na zadebljanje rožnice centralno ili stanjenje rožnice periferno. Abnormalnosti u pahimetriji rožnice mogu biti stanjenje rožnice poput keratokonusa, ali i zadebljanje rožnice poput Fuchsove endotelne distrofije. Za mjerenje CCT osim optičke pahimetrije možemo koristiti i ultrazvučnu pahimetriju, ultrazvučni biomikroskop, OCT i druge metode. (Krachmer HJ i sur. 2011.)

Optička koherentna tomografija prednjeg segmenta oka (ASOCT) je beskontaktna, neinvazivna slikovna pretraga koja omogućuje prikaz poprečnog presjeka anatomskih struktura oka. Ima mnoge kliničke primjene poput evaluacije suznog filma, nadziranje komplikacija poslije refraktivne kirurgije, određivanje dubine invazije očnih površinskih tumora i druge primjene. Keratitis se može klinički dijagnosticirati, ali uz pomoć OCT-a se može bolje procijeniti, posebno u slučaju rožničkih opaciteta. OCT-om se može kvantitativno odrediti debljina rožnice i dodatno pripomoći u lokalizaciji i terapiji keratitisa i rožničkih ulkusa. (Yanoff M i sur. 2018.)

1.5. LABORATORIJSKA DIJAGNOSTIKA

Mikrobiološki uzorak se uzima kad postoji sumnja na infekciju. Uzorak se uzima sterilnim instrumentima kao što su špatula, pinceta ili štapić s vatom na vrhu. Dio uzorka će se koristiti za citološku pretragu, a dio će se nasaditi na hranjivu podlogu za razvoj kulture. Pomoć u dijagnostici mogu biti kulture uzorka uzetog s kontaktne leće i konjunktivalnog brisa u

slučaju da je rožnica tretirana antibioticima prije uzimanja uzorka. I negativni nalaz je od koristi jer može ukazati na neinfektivnu etiologiju.

Biopsija rožnice je indicirana u slučaju negativne kulture, perzistencije promjene, preduboke promjene kada uzimanje brisa nije dostatno za dijagnozu i drugih patoloških promjena radi diferencijalne dijagnoze. (Krachmer HJ i sur. 2011.)

1.6. OSNOVNI PRINCIPI LIJEČENJA

Dva su glavna principa liječenja keratitisa, kontrola i suzbijanje upale i infekcije, te potaknuti cijeljenje epitela.

1.6.1. Kontrola i suzbijanje upale

Antimikrobna terapija je temelj suzbijanja i kontrole infekcije i upale. Prije dolaska rezultata laboratorijske pretrage, terapija se započinje tako da pokriva najčešće uzročnike ili uzročnike na koje sumnjamo s obzirom na okolnosti i kliničke znakove. Nakon potvrde uzročnika, antimikrobna terapija se ciljano prilagođava.

Kortikosteroidi su neophodni u suzbijanju jake upalne reakcije koja može značajno oštetiti vidnu oštrinu, ali treba ih koristiti s oprezom jer mogu potaknuti razmnožavanje nekih mikroorganizama.

Sistemske imunosupresivi su korisni ako je uzrok upale autoimuna bolest.

1.6.2. Poticanje epitelizacije

Lubrikacija umjetnim suzama i mastima se koristi da se smanji isušivanje i zaljepljuju se vjeđe kao dodatna mjera zaštite.

Antibiotske masti se koriste u profilaktičke svrhe da se spriječi infekcija jer bi onemogućila cijeljenje oštećenja.

Meke terapijske kontaktne leće služe kao zaštita oštećenom oku od nadražaja pomicanja kapaka i omogućuju pacijentu da gleda za razliku od drugih metoda kao što je lijepljenje kapaka. Osim toga indicirane su u zatvaranju malih perforacija i da olakšaju neugodnost kod velikih abrazija rožnice.

Kirurško zatvaranje kapaka je indicirano u neurotrofičnom keratitisu ili keratopatiji gdje je izgubljena osjetna inervacija rožnice i time zaštitnog rožničkog refleksa, zatvaranja kapaka. Postoje dvije metode, privremena ptoza injiciranjem botulinum toksina, te tarzorafija koja može biti privremena ili trajna.

Gundersonov konjunktivalni režanj je alternativa koja će zaštititi i potpomoći cijeljenje rožnice. Koristan je u kroničnim unilateralnim ulceracijama gdje je mogućnost oporavka dobrog vida mala.

Cijanoakrilat ljepilo je adhezivno sredstvo koje se koristi za zatvaranje defekta i perforacije. Nakon nanošenja se stavlja meka kontaktna leća radi komfora i radi dodatnog učvršćivanja.

Transplantacija limbalnih matičnih stanica indicirana je u nedostatku matičnih stanica limbusa. (Kanski JJ, 2019.)

1.7. NEINFEKTIVNI KERATITISI

Keratitis je upala rožnice. Prema etiologiji može biti infektivni i neinfektivni. Infektivni keratitisi su uzrokovani bakterijama, virusima, gljivama ili praživotinjama, dok neinfektivni keratitisi imaju razne uzroke. Infektivni i neinfektivni keratitis se mogu međusobno preklapati. Od prije prisutni neinfektivni keratitis može se inficirati i prijeći u infektivni keratitis. Keratitisi neinfektivne etiologije imaju promjenjivu prezentaciju, ali često imaju sličnu lokalizaciju i progresiju. Većina neinfektivnih keratitisa se javlja na periferiji rožnice kraj limbusa uz okolnu injekciju konjunktive. Upravo takva lokalizacija uz negativnu kulturu

brisa će nas navesti da posumnjamo na neinfektivnu etiologiju. Neki od poznatijih entiteta neinfektivnog keratitisa su vernalni keratokonjunktivitis (VKC), stafilokokni marginalni keratitis, fliktenularni keratitis, periferni ulcerozni keratitis (PUK), Moorenov ulkus, ekspozicijski keratitis i keratokonjunktivitis sicca. (Srinivasan M i sur. 2008.)

1.7.1. Marginalni keratitis

Marginalni keratitis je neinfektivna upala rožnice kojoj je uzrok reakcija preosjetljivosti posredovana staničnom imunošću na antigen stafilokoka s vjeđa. Kompleks antigen i antitijelo se taloži na periferiji rožnice i sekundarno infiltrira limfni sustav. Kultura brisa lezija je obično negativna, ali se na vjeđama može naći stafilokok. Često se prezentira bilateralno. (Hoffman i Hassan , 2015.)

● **Klinički znakovi i simptomi**

- Simptomi su nespecifični, blaga neugoda, epifora i crvenilo.
- Najčešće je popraćeno kroničnim stafilokoknim blefaritisom.
- Prisutni su subepitelni upalni infiltrati na periferiji, koji su od limbusa odvojeni čistim prostorom bez infiltracije.
- Područja infiltracije se boje fluoresceinom.
- Infiltrate obično okružuje konjunktivalna injekcija.
- Promjene konfluiraju i šire se cirkumferencijalno.
- Zahvaćenost prednjeg očnog segmenta je odsutna ili blaga.

● **Prognoza**

Bez terapije i ovisno o težini bolesti, izlječenje nastupi od 1 do 4 tjedna. U nekim slučajevima može biti blago stanjenje, cikatrizacija ili pojava panusa. (Kanski JJ 2019.) Ako se marginalni

keratitis ne liječi, rijetko se može razviti značajna intraokularna upala i posljedično hypopion. (Hoffman i Hassan , 2015.)

• **Terapija**

- Topička terapija kortikosteroidima, 0.5 % otopina prednizolona se ukapava 4 puta dnevno, 1 do 2 tjedna. Suzbija se upala i smanjuje iritacija.
- Nekad se dodaje u kombinaciji topički antibiotik.
- U rekurentnoj bolesti se primjenjuju tetraciklini oralno, osim kod djece, trudnica i dojilja, gdje se daje eritromicin zbog teratogenog djelovanja tetraciklina.
- Treba se liječiti i popratni blefaritis, jer je izvor antigena za reakciju preosjetljivosti posredovanu staničnom imunosti. (Kanski JJ, 2019.)

1.7.2. Fliktenuloza

Fliktenuloza ili fliktenularni keratitis je odgođena reakcija preosjetljivosti rožnice na antigene od bakterija poput *Staphylococcus aureus*, *Mycobacterium tuberculosis*, *Propionibacterium acnes*, koje se nalaze na vjeđama i u Meibomovim žlijezdama lojnicama. Najčešće je popraćen blefaritisom i upalom Meibomovih žlijezda. (Suzuki T i sur. 2016.)

• **Klinički znakovi i simptomi**

- Fotofobija, epifora i blefarospazam često su prisutni u djece i mladih odraslih.
- Mali čvorić (flikten) lokaliziran na limbusu ili na konjunktivi.
- Čvorić na limbusu se kasnije može širiti na nezahvaćeni dio rožnice.
- Izrazita lokalna konjunktivalna injekcija.
- Rjeđe se može prezentirati multiplim ili jako velikim nekrotičnim promjenama.

(Kanski JJ, 2019)

Kao i marginalni keratitis često je praćen blefaritisom ali im se prezentacija razlikuje. Marginalni keratitis mogu biti multiple lezije koje se šire cirkumferencijalno na periferiji rožnice, dok se fliktenularni keratitis prezentira obično samo jednim čvorićem na limbusu rožnice koji može imati neovaskularizaciju i širiti se na nezahvaćeni dio rožnice. (Boto-de-Los-Bueis A i sur. 2015.)

- **Prognoza**

Spontano izlječenje nastupi za 2 do 3 tjedna. Cijeli bez ožiljka ili s malim ožiljkom zbog površinske neovaskularizacije i stanjena rožničkog epitela.

- **Terapija**

Mala doza topičkog kortikosteroida, zajedno s topičkim antibiotikom, ubrzava cijeljenje. Rekurentna bolest zahtjeva primjenu oralnog tetraciklina osim u djece, trudnica i dojilja. Treba liječiti i popratni blefaritis i upalu Meibomovih žlijezda. (Kanski JJ, 2019.)

1.7.3. Periferni ulcerozni keratitis (PUK)

Periferni ulcerozni keratitis je oblik keratitisa koji se prezentira unilateralno infiltracijom strome i površinskog sloja rožnice uz limbus. Polumjesečastog je oblika i uzrokuje stanjenje zahvaćenog područja. Uvijek je prisutan progresivni gubitak strome i defekt epitela iznad. Centralni dio rožnice je avaskularan i prehranjuje ga očna vodica, dok periferni dio rožnice uz limbus prima dio opskrbe od krvnih žila. Upravo zbog te činjenice limbus je podložan taloženju imunokompleksa, kemotaksiji upalnih stanica i posljedično razgradnji kolagena i razvijanju upale. U polovini slučajeva PUK je uzrokovan podležećim bolestima vezivnog

tkiva. Najčešće je riječ o reumatoidnom artritisu (RA), a osim njega uzroci mogu biti i Wegenerova granulomatoza, sistemski eritematozni lupus (SLE), nodozni poliarteritis i drugi.

● **Klinički znakovi i simptomi**

- Glavni simptomi su crvenilo, bol, epifora, fotofobija, smanjenje vidne oštine u slučaju razvijanja astigmatizma.
- Keratokonjunktivitis sicca je najčešća očna manifestacija u oboljelih od RA i karakterizirana je insuficijencijom suznog filma.
- Pregledom biomikroskopom možemo vidjeti opacitete u rožnici zbog infiltracije strome uz limbus.
- Na površini rožnice se pojavljuju ulkusi u obliku polumjeseca.
- Može biti pristuna vaskularizacija i stanjenje rožnice zbog oštećenja strome.
- Stanjenje ovisi o težini bolesti, te u nekim slučajevima može doći do perforacije.
- Česta je okolna upala konjunktive i bjeloočnice, posebno ako je u podlozi Wegenerova granulomatoza.
- Uzimanje brisa je nužno za isključenje infektivne etiologije.

● **Prognoza**

Za razliku od marginalnog i fliktenularnog keratitisa, PUK nije samolimitirajuća bolest. Prognoza osim o težini PUK-a ovisi i o kontroli i težini same podležće bolesti. Čak i kad se razriješi PUK, bez odgovarajuće terapije sistemske bolesti doći će do njegovog povratka. U težim slučajevima gdje je prisutna i upala bjeloočnice može doći do nekroze i perforacije rožnice, te u konačnici gubitka vida. (Yagci A, 2012.)

• Terapija

- Sistemska kortikosteroidna terapija se koristi najčešće u akutnoj fazi bolesti.
- U terapiji održavanja se koristi imunosupresivna terapija poput metotreksata, azatioprina, mikofenolat mofetila i drugih.
- U slučaju neodgovaranja na početnu terapiju, uvode se biološki lijekovi poput infliksimaba i etanercepta koji su blokatori TNF α .
- Lubrikacija umjetnim suzama se koristi radi zaštite od isušivanja.
- Topički antibiotici u slučaju epitelnog defekta i ulceracije kao profilaksa od sekundarne infekcije.
- Topičke kortikosteroide treba izbjegavati jer mogu pogoršati stanjenje rožnice.
- Kirurškom zahvatu se pristupa, ako ne dođe do poboljšanja nakon primjene medikamentozne terapije. Ekscizijom perilimbalne konjunktive stvara se biološka barijera kojom se obustavlja taloženje imunokompleksa i posljedično smanjuje upalna infiltracija i razgradnja kolagena. (Kanski JJ, 2019)

1.7.4. Moorenov ulkus

Moorenov ulkus je rijetka, autoimuna bolest koja se prezentira perifernom upalnom infiltracijom strome. Pojavljuju se ulceracije koje se prvo šire cirkumferencijalno, a kasnije prema središtu rožnice. Postoje dva oblika bolesti. Prvi koji je obično unilateralan, pogađa starije osobe i odgovara dobro na medikamentoznu terapiju i drugi koji je uglavnom bilateralan, ima lošiju prognozu, popraćen jakim boli, zahtjeva sistemske imunosupresive, te zahvaća mlađe osobe i muškarce, uglavnom Indijce. Treba uvijek isključiti infekciju ili podležecu sistemska bolest kao uzrok.

● Klinički znakovi i simptomi

- Glavni simptomi su izrazita bol, zamućenje vida i fotofobija.
- Periferna ulceracija koja se širi cirkumferencijalno ili prema središtu rožnice.
- Okolna injekcija konjunktive.
- Odsutna je upala bjeloočnice, što mu je glavna razlika diferencijalno dijagnostički u odnosu na PUK.
- Stanjenje rožnice na zahvaćenim mjestima.
- Neovaskularizacija i ožiljkavanje u fazi cijeljenja. (Kanski JJ, 2019.)

Srinivasan je s obzirom na kliničku prezentaciju podijelio Moorenov ulkus na kompletni, te parcijalni i totalni periferni ulkus. U slučaju parcijalnog postoji ulceracija koja se proteže do bjeloočnice, ali ne zahvaća bjeloočnicu. Popraćena je okolnom konjunktivalnom injekcijom. Totalni zahvaća cijelu periferiju rožnice, a u središtu je došlo do opacifikacije rožnice. Kompletni Moorenov ulkus zahvaća cijelu rožnicu, a tkivo strome u potpunosti je zamijenjeno fibrovaskularnim tkivom, te osoba ne vidi na zahvaćeno oko. (Srinivasan M i sur. 2007.)

● Prognoza

Mogu se razviti komplikacije poput astigmatizma, glaukoma i perforacije nakon male traume, ali u rijetkim slučajevima i spontano. Neliječeni Moorenov ulkus u konačnici završava potpunim uništenjem strome i zamjenom sa fibrovaskularnim tkivom i gubitkom vida. U rijetkim blažim slučajevima može biti samolimitirajuće i rekurentno. (Watson PG, 1997.) Infekcije i perforacije rožnice su važan rizični čimbenik za rekurentni tijek bolesti. (Yang L i sur. 2017.)

• Terapija

- Topički kortikosteroidi u kombinaciji sa topičkim antibiotikom kao profilaksa od sekundarne infekcije. Ako postoji odgovor na terapiju prilagođava se doza.
- Topički immunosupresivni lijek ciklosporin A do 2 % može biti djelotvoran, ali mu se djelovanje očituje tek nakon određenog vremena primjene lijeka.
- Masti takrolimusa do 0.1 % su korisne u kontroli slučajeva koji ne odgovaraju na drugu terapiju.
- Inhibitor kolagenaze poput N-acetilcisteina u 10-20 % otopini, koristan je u kombinaciji sa umjetnim suzama i primjenjuje se topički.
- Resekcija konjunktive je izbor u slučaju refraktornog ulkusa koji ne reagira na medikamentozno liječenje. Uz eksciziju konjunktive i nekrotičnog tkiva može se napraviti i keratoepitelioplastika čime se stvori barijera koja fizički priječi zarastanje konjunktive.
- Sistemski immunosupresivi, posebno biološki lijekovi koji blokiraju TNF α , rezervirani su za bilateralne i uznapredovale oblike bolesti. (Kanski JJ, 2019.)

1.7.5. Neurotrofični keratitis

Neurotrofični keratitis ili *keratitis neuroparalytica* je rijetka bolest koja je posljedica kljenuti trigeminalnog živca koji osjetno inervira rožnicu. Zbog kljenuti osjetljivost rožnice može biti smanjena (hipoestezija) ili u potpunosti odsutna (anestezija). Najčešći uzroci kljenuti su upale, traume, tumorske tvorbe, kemijske opekline i operativni zahvati prednjeg očnog segmenta. Osim toga uzrok može biti i sistemski, poput dijabetesa melitusa i multiple skleroze, gdje dođe do smanjene osjetljivosti živaca ili do oštećenja živčanih vlakana, te posljedično anestezije rožnice. Prvi znakovi kljenuti su prisutni na rožničkom epitelu u obliku defekata koji imaju oslabljenju sposobnost spontanog cijeljenja. (Bonini S i sur. 2003.) Živčana vlakna koja inerviraju rožnicu osim uloge u zaštitnom refleksu zatvaranja vjeđa, luče

trofičke tvari koje su bitne za rast, regulaciju i cijeljenje epitela rožnice. Tvar P je neuropeptid i primjer trofičke tvari koja pomaže pri cijeljenju, a svoje učinke postiže djelomično potičući proliferaciju samostalno, a djelomično sinergističkim djelovanjem s čimbenikom rasta sličnom inzulinu (IGF-1) i epidermalnim čimbenikom rasta (EGF). (Müller LJ i sur. 2003.)

● **Klinički znakovi i simptomi**

- Rijetko su prisutni simptomi neugode ili boli jer je rožnica anestetizirana.
- Zamućenje vida može biti prisutno zbog epitelnih defekata, ulceracija i edema.
- Može se prezentirati točkastim defektima, većim epitelnim defektima i rožničkim ulkusom, prema čemu se klasificira u određene stadije.
- Promjene se dobro vide tehnikom bojanja fluoresceinom.
- Ovisno o stadiju keratitisa može biti prisutan edem strome i stanjenje rožnice. (Kanski JJ, 2019.)

● **Klasifikacija**

Neurotrofični keratitis se može klasificirati u 3 stadija. U **prvom stadiju** je prisutan točkasti epitelni keratitis koji se dobro vidi bojanjem fluoresceinom, epitelna hiperplazija, ožiljkavanje strome, neovaskularizacija rožnice i smanjeni TBUT (tear breakup time). U **drugom stadiju** prisutan je perzistentni epitelni defekt, obično paracentralno, okružen edematoznim epitelom koji se može spontano odljuštiti. Epitelni defekt nastaje zbog smanjene lubrikacije i samog abnormalnog epitela koji je izgubio svoju inervaciju. **Treći stadij** je karakteriziran rožničkim ulkusom, zahvaćanjem strome, stanjenjem rožnice i u najgorem slučaju perforacijom. (Semeraro F i sur. 2014.)

• Prognoza

Prognoza bolesti ovisi o opsegu kljenuti trigeminalnog živca, te prisutnosti površinskih očnih bolesti poput sindroma suhog oka. Prognoza osim toga ovisi i o stadiju u kojem se keratitis nalazi. Što je veće oštećenje živca, veća je vjerojatnost progresije neurotrofičnog keratitisa. Važno je rano otkrivanje i zbrinjavanje keratitisa i kljenuti iz razloga što su oboljeli često asimptomatski, te se nerijetko mogu javiti liječniku prvi put s uznapredovalim oblikom bolesti.

• Terapija

- Osnovna terapija je konzervativna.
- Obustavljanje bilo kakve dotadašnje topičke terapije i rješavanje bilo kakve popratne bolesti očne površine koja bi mogla pogoršati prognozu.
- Primjena umjetnih suza poboljšava cijeljenje i pruža zaštitu.
- Topički kortikosteroidi mogu biti korisni u slučaju izrazite upale, ali ih treba primijeniti s oprezom zbog toga što mogu pogoršati stanjenje rožnice, a time i povećati rizik od perforacije.
- Blokatori kolagenaze poput N-acetilcisteina koji se primjenjuje topički i tetraciklina koji se primjenjuju sistemski, korisni su u zaustavljanju razgradnje strome.
- Meke terapijske kontaktne leće mogu pomoći u zaštiti oka, ali povećavaju rizik razvoja sekundarne infekcije.
- Lijepljenje vjeđa i privremena ptoza injiciranjem botulinum toksina su alternativne metode koje mogu pomoći zaštitom površine oka.
- Kirurški zahvat je izbor terapije za one kod kojih nijedna od gore navedenih metoda nije polučila uspjeh. Najčešće se koristi konjunktivalni režanj i tarzorafija. Obje metode imaju dobre rezultate, ali na račun vida i estetskog izgleda.

- Manje perforacije se zbrinjavaju cijanoakrilatom, dok se veće zbrinjavaju lamelarnom keratoplastikom ili konjunktivalnim režnjem.
- Transplantacija rožnice je kontraindicirana zbog manjka trofičkih faktora, slabog cijeljenja i velikog rizika povratka bolesti. (Sacchetti M i Lambiase A, 2014.)

1.7.6. Vernalni keratokonjunktivitis (VKC)

Vernalni keratokonjunktivitis je rijetka, kronična, bilateralna, alergijska bolest oka koja može uzrokovati ozbiljne komplikacije i oštećenje funkcije vida. Rijetko se javlja izolirani keratitis, uglavnom je popraćen upalom spojnice. Alergijska reakcija je posredovana T-staničnom imunošću i humoralnim protutijelima tipa IgE, a uzročni alergeni nisu specifični. (Leonardi A, 2013.)

Većinom se javlja u djece i mladih odraslih, češće u dječaka. Kroničnog i rekurentnog je tijeka sa sezonskom pojavom. Češće se javlja u toplijim i vjetrovitim klimatskim uvjetima poput Južne Amerike, Mediterana i središnje Afrike. (Bremond-Gignac D i sur. 2008.)

● Klinička znakovi i simptomi

VKC se može klasificirati u tri oblika, palpebralni, bulbarni i miješani. Ovisno o kojem tipu se radi, VKC će imati drukčiju kliničku prezentaciju. Glavni simptomi su epifora, svrbež, fotofobija, mukozni nitasti sekret i povećano treptanje.

● Klinička prezentacija na spojnici

- Palpebralni ili vjeđni oblik je karakteriziran pojavom papila na unutarnjoj strani vjeđe, odnosno na spojnici vjeđe uz konjunktivalnu injekciju i mukoznu sekreciju. Zahvaćanje rožnice je češće u ovom obliku.

- Bulbarni oblik je karakteriziran papilama na bulbarnoj spojnici uz limbus uz pojavu bijelih nakupina eozinofila i epitelnih stanica u papilama koje se zovu Horner - Trantas točke.
- Miješani oblik, kao što mu samo ime govori ima obilježja bulbarnog i palpebralnog.

● Klinička prezentacija na rožnici

- Mogu se vidjeti točkaste erozije epitela zbog upalne reakcije.
- Erozije mogu biti i veće u slučaju direktnog mehaničkog trenja papila o površinu rožnice.
- Ulkusi ovalnog oblika (Shield ulcers) i plakovi se pojavljuju u palpebralnom ili miješanom obliku VKC-a. Predstavljaju veliki rizik za razvoj sekundarne infekcije.
- Nakon cijeljenja mogu zaostati sivi ožiljci ispod epitela koji smanjuju vidnu oštrinu.
- Pseudogerontoxon je ožiljkavanje uz limbus u rekurentnom bulbarnom VKC koji nalikuje na gerontoxon izgledom.
- Neovaskularizacija je rijetko prisutna, dok su ektazije rožnice poput keratokonusa češće nego u općoj populaciji. (Kanski JJ, 2019.)

● Prognoza

Prognoza je uglavnom dobra. Većina slučajeva završava spontanim povlačenjem bolesti nakon puberteta bez ikakvih komplikacija. Rijetko bolest traje i nakon puberteta, te se rijetko pojavi ulkus koji može uzrokovati trajno oštećenje vidne oštrine. Negativni prognostički znak je veličina papila koja je u korelaciji sa perzistencijom ili progresijom simptoma. Osim toga palpebralni oblici imaju bolju prognozu od bulbarnih oblika. (Bonini S i sur. 2004.)

• Terapija

- Pri prvoj pojavi simptoma treba početi terapiju topičkim stabilizatorima mastocita poput lodoksamida koji ima protueozinofilno djelovanje.
- Ako simptomi perzistiraju, trebaju se dodati u kombinaciji i antagonisti H1, histaminskih receptora, poput levokabastin hidroklorida i edemastin difumarata.
- Topički kortikosteroidi su korisni za smirivanje upale u težim slučajevima jer je upala izričito imunosno posredovana.
- Alternativa kortikosteroidima su nesteroidni protuupalni lijekovi (NSAID) poput diklofenaka i ketorolaka. Imaju slabiji učinak od kortikosteroida ali i manje popratnih nuspojava.
- Ciklosporin A u 1-2 % otopini je još jedna alternativa kortikosteroidima bez popratnih nuspojava. U mladih odraslih ima bolji učinak na regresiju simptoma nego druge terapije.
- U slučaju da nema reakcije ni na ciklosporin A, može se još probati primjena takrolimusa.
- Refraktorni oblici koji ne reagiraju na gore navedenu topičku terapiju trebaju se liječiti sistemskom primjenom lijekova poput kortikosteroida, anihistaminika, a u novije vrijeme koristiti se Omalizumab, rekombinantno monoklonalno humanizirano protutijelo protiv IgE.
- Kirurški tretmani su rezervirani za rješavanje komplikacija i ublažavanje simptoma kod refraktornih oblika. (Leonardi A, 2013.)

1.7.7. Ekspozicijski keratitis

Ekspozicijski keratitis ili ekspozicijska keratopatija je stanje koje karakterizira oštećenje rožnice zbog nemogućnosti potpunog zatvaranja vjeđa (lagofthalmus). Posljedica toga je produžena izloženost površine, poremećena disperzija suznog filma i isušivanje rožnice.

Uglavnom je blaga bolest koja se lako liječi, ali u nekim slučajevima može ostaviti trajne posljedice po vid. (Mathenge W, 2018.). Uzroci lagoftalmusa su najčešće kljenut ličnog živca, hipotonus kao u Parkinsonovoj bolesti, cikatrizacija vjeđe, ektropij i proptoza. (Kanski JJ, 2019.)

● Klinički znakovi i simptomi

- Glavni simptomi su suhoća i crvenilo oka, fotofobija, bol, iritacija, osjećaj stranog tijela i zamućenje vida. Njihova manifestacija ovisi o težini bolesti. (Mathenge W, 2018.)
- Karakteristična je pojava mikroepitelnih erozija na donjoj trećini rožnice koje se dobro vide tehnikom bojanja fluoresceinom, ali i drugim metodama bojanja poput rose Bengal.
- Erozijske mogu međusobno konfluirati i tvoriti veće defekte epitela.
- Oštećenje epitela dovodi do izloženosti strome i povećanog rizika od sekundarne infekcije.
- Rožnica je stanjena i mogu biti prisutne ulceracije, a u najgorim slučajevima moguća je perforacija. (Grixti A i sur. 2012.)

● Prognoza

Prognoza bolesti je uglavnom dobra, ali postoje iznimke u kojima bez pravovremenog liječenja nastaju ozbiljne komplikacije poput perforacije i trajnog oštećenog vida pa i sljepoće. (Mathenge W, 2018.)

● Terapija

- Terapija ovisi o težini bolesti i reverzibilnosti uzroka.
- Najbitnija je prevencija. U slučaju nastanka lagoftalmusa treba primijeniti umjetne suze, a tijekom noći masti i zaštititi površinu oka lijepljenjem vjeđa.

- Alternativa tome je primjena mekih terapijskih kontaktnih leća kao zaštita uz umjetne suze.
- Navedene mjere su samo preventiva razvoja ekspozicijskog keratitisa, dok se ne razriješi uzrok lagofthalmusa.
- Ako je uzrok ireverzibilan pristupa se konjunktivalnom režnju ili tarzorafiji i trajnom zatvaranju vjeđa.
- Kod trajne pareze ličnog živca dolazi u obzir ugradnja utega zlata u gornju vjeđu.
- Ako se pak razvije ekspozicijski keratitis, treba spriječiti nastajanje komplikacija ili riješiti već nastale. (Kanski JJ, 2019.)

1.7.8. Keratokonjunktivitis sicca

Keratokonjunktivitis sicca, poznat još kao sindrom suhog oka, je česta multifaktorska bolest koja je karakterizirana insuficijencijom suznog filma. Insuficijencija suznog filma nastaje zbog smanjenog stvaranja suza ili povećanog isparavanja. Zbog toga dolazi do isušivanja površine oka i razvoja upale. Sukladno tome bolest se može podijeliti na dva oblika ovisno o tome je li uzrok smanjena produkcija suza ili povećano isparavanje. Među najčešćim uzrocima smanjenja produkcije je Sjögrenov sindrom.(Javadi MA, 2011.). Bolest češće zahvaća ljude starije dobi i ženskog spola. Rizični čimbenici osim ženskog spola i starije dobi su postmenopauza, pušenje, dugogodišnja uporaba kontaktnih leća, neki sistemski lijekovi koji isušuju površinu oka poput antihistaminika i antidepresiva, te primjena refraktivne kirurgije poput LASIK i PRK. (Glayton JL, 2009.)

● Klinički znakovi i simptomi

- Simptomi obuhvaćaju crvenilo, svrbež, osjećaj stranog tijela, žarenja, peckanja, boli, fotofobiju i zamućenje vida.
- Schirmerov test pokazuje smanjenu proizvodnju suza.

- Na površini rožnice mogu biti prisutne točkaste erozije, ali i veći defekti epitela koji se dobro vide tehnikom bojana fluoresceinom.
- Primjena TBUT testa daje rezultate za manje od 3 sekunde (normalno iznad 10 sekundi).

(Javadi MA, 2011.)

● Terapija

- Terapija je uglavnom simptomatska, uz liječenje popratnog keratitisa, konjunktivitisa i upale Meibomovih žlijezda ako su prisutni.
- Važno je izbjegavati precipitirajuće čimbenike poput dima, toplog suhog zraka, klima uređaja i drugih.
- Terapija se počinje umjetnim suzama. One predstavljaju osnovu terapije sindroma suhog oka.
- Topički kortikosteroidi se koriste u suzbijanju upale i pokazuju dobre rezultate unatoč mogućim nuspojavama katarakte i povišenog očnog tlaka kod dugotrajne primjene.
- Alternativa kortikosteroidima je topička primjena ciklosporina A.
- Koriste se antibiotici poput tetraciklina i makrolida, koji osim profilaktičkog djelovanja protiv sekundarne bakterijske infekcije pokazuju i protuupalno djelovanje.

(Messmer EM, 2019.)

LITERATURA

1. Gartner LP. Textbook of histology, 4 izdanje. Canada: an imprint of Elsevier, c2017.
2. Lee Ann Remington, Denise Goodwin. Clinical anatomy and physiology of the visual system, 3. izdanje. St. Louis : Butterworth - Heinemann, 2012.
3. Cerovski B, Jukić T, Juratovac Z, Kutija Barišić M, Juri J, Kalauz M, i sur. Oftalmologija i optometrija - sveučilišni udžbenik. Zagreb: Stega tisak d.o.o. 2015.
4. Yanoff M, Duker SJ, Ausgburger JJ, Goldstein MH, Sadun AA, Azar DT, Rao NA i sur. Ophthalmology, 5. izdanje. China : an imprint of Elsevier 2018.
5. American Academy of Ophthalmology, Practical Ophthalmology: A Manual for Begining residents. Blomquist PH. 7. izd. San Francisco: American Academy of Ophthalmology, c2015.
6. Krachmer HJ, Mannis MJ, Holland EJ. Cornea: Fundamentals, diagnosis and Management, Vol 1, 3. izdanje . China: an imprint of Elsevier, c2011.
7. Kanski JJ, Salmon FJ. Clinical Ophthalmology :A systematic approach , 9. izdanje . China: an imprint of Elsevier, c2019.
8. Langston DP, Azar DT, Azar N, Boger WP, Grosskreutz CL, Sparks SM i sur. Manual of Ocular Diagnosis and Therapy. 5. izdanje. Philadelphia : Lippincott Williams & Wilkins. 2002.
9. Srinivasan M, Mascarenhas J, Prashanth CN. (2008). Distinguishing infective versus noninfective keratitis. Indian Journal of Ophthalmology, Vol56(3), p203-207
10. Hoffman J, Hassan A. Severe staphylococcal marginal keratitis presenting with hypopyon. British medical journal case reports. 2015 Aug 18. doi: 10.1136/bcr-2015-211979.
11. Suzuki T, Morishige N, Arita R, Koh S, Sakimoto T, Shirakawa R i sur. (2016). Morphological changes in the meibomian glands of patients with phlyctenular keratitis: a multicenter cross-sectional study. BMC Ophthalmology, Vol 16 , p 178
12. Boto-de-Los-Bueis A, Del Hierro Zarzuelo A, García Perea A, De Pablos M, Pastora N, Noval S. (2015). Staphylococcus aureus Blepharitis Associated with Multiple Corneal Stromal Microabscess, Stromal Edema, and Uveitis. Ocular Immunology and Inflammation, Vol 23(2), p 180-183
13. Yagci A. (2012). Update on peripheral ulcerative keartitis. Clinical Ophthalmology. Vol 6, p 747-754

14. Srinivasan M, Zegans ME, Zelefsky JR, Kundu A, Lietman T, Witcher JP. (2007) Clinical characteristics of Mooren's ulcer in South India. *British Journal of Ophthalmology*, Vol 91(5), p 570-575
15. Watson PG. (1997). Management of Mooren's ulceration. *Eye*, Vol 11(3), p 349-356
16. Yang L, Xiao J, Wang J, Zhang H. Clinical Characteristics and Risk Factors of Recurrent Mooren's Ulcer. *Journal of Ophthalmology*. 2017 Jun 27. doi: 10.1155/2017/8978527
17. Bonini S, Rama P, Olzi D, Lambiase A. (2003). Neurotrophic keratitis. *Eye*, Vol 17(8), p 989-995
18. Müller LJ, Marfurt CF, Kruse F, Tervo TM. (2003). Corneal nerves: structure, contents and function. *Experimental Eye Research*, Vol 76(5), p 521-542
19. Semeraro F, Forbice E, Romano V, Angi M, Romano MR, Filippelli ME i sur. (2014) Neurotrophic keratitis. *Ophthalmologica*, Vol 231(4), p 191-197
20. Sacchetti M, Lambiase A. (2014). Diagnosis and management of neurotrophic keratitis. *Clinical Ophthalmology*, Vol 8, p 571-579
21. Leonardi A. (2013). Management of Vernal Keratoconjunctivitis. *Ophthalmology and Therapy*, Vol 2(2), p 73-88
22. Bremond-Gignac D, Donadieu J, Leonardi A, Pouliquen P, Montan P, Chiambarretta F i sur. (2008). Prevalence of vernal keratoconjunctivitis: A rare disease? *The British journal of ophthalmology*, Vol 92(8), p 1097-1102
23. Bonini S, Coassin M, Aronni S, Lambiase A. (2004). Vernal keratoconjunctivitis. *Eye*, Vol 18, p345-351
24. Mathenge W. (2018). Emergency management: exposure keratopathy. *Community Eye Health*, Vol 31(103), p 69
25. Grixti A, Sadri M, Edgar J, Datta AV. (2012). Common ocular surface disorders in patients in intensive care units. *The Ocular Surface*, Vol 10(1), p 26-42
26. Javadi MA, Feizi S. (2011). Dry Eye Syndrome. *Journal of Ophthalmic and Vision Research*, Vol 6(3), p 192-198
27. Glayton JL. (2009). Etiology, prevalence, and treatment of dry eye disease. *Clinical Ophthalmology*, Vol 3, p 405-412
28. Messmer EM. (2015). The Pathophysiology, Diagnosis, and Treatment of Dry Eye Disease. *Deutsches Ärzteblatt International*, Vol 112(5), p 71-82

ZAHVALA

Zahvaljujem svojem mentoru, doc. dr. sc. Miri Kalauzu, što mi je pomogao u izradi ovog diplomskog rada. Zahvaljujem svojoj majci i ocu, Dijani i Mariu što su mi bili oslonac i podrška kroz ovih 6 godina studiranja, bratu Filipu i sestri Rafaeli za nesebičnu pomoć. Zahvaljujem Tini Marčac, što mi je bila svakodnevni izvor sreće i motivacije te svojim prijateljima koji su mi svaki dan na faksu činili nezaboravnim.

ŽIVOTOPIS

Frano Perić rođen je 08.10.1994. godine u Örebro Karlaskoga u Švedskoj. Roditelji su mu Mario Perić trgovački putnik i Dijana Perić knjižničarka. Ima brata Filipa i sestru Rafaelu. Onsonvu školu je pohađao u Župi dubrovačkoj gdje i živi. Srednjoškolsko obrazovanje je završio 2013. godine u Biskupijskoj klasičnoj gimnaziji Ruđera Boškovića sa pravom javnosti u Dubrovniku. Medicinski fakultet u Zagrebu upisuje u 2014. godini. Tijekom studiranja zastupao je fakultet u sportskim natjecanjima i sudjelovao u CroMSIC istraživačkoj razmjeni u Portugalu. Uz izvorni hrvatski govori njemački i engleski jezik.