

Difuzijsko oslikavanje limfnih čvorova vrata magnetskom rezonancijom u bolesnika s karcinomom glave i vrata

Jović, Andrijana

Doctoral thesis / Disertacija

2021

Degree Grantor / Ustanova koja je dodijelila akademski / stručni stupanj: **University of Zagreb, School of Medicine / Sveučilište u Zagrebu, Medicinski fakultet**

Permanent link / Trajna poveznica: <https://um.nsk.hr/um:nbn:hr:105:478539>

Rights / Prava: [In copyright](#)/[Zaštićeno autorskim pravom.](#)

Download date / Datum preuzimanja: **2025-03-10**



Repository / Repozitorij:

[Dr Med - University of Zagreb School of Medicine Digital Repository](#)



**SVEUČILIŠTE U ZAGREBU
MEDICINSKI FAKULTET**

Andrijana Jović

**Difuzijsko oslikavanje limfnih čvorova
vrata magnetskom rezonancijom u
bolesnika s karcinomom glave i vrata**

DISERTACIJA



Zagreb, 2021.

**SVEUČILIŠTE U ZAGREBU
MEDICINSKI FAKULTET**

Andrijana Jović

**Difuzijsko oslikavanje limfnih čvorova
vrata magnetskom rezonancijom u
bolesnika s karcinomom glave i vrata**

DISERTACIJA

Zagreb, 2021.

Disertacija je izrađena u Klinici za tumore KBC Sestre milosrdnice u Zagrebu i Medicinskom fakultetu Sveučilišta u Zagrebu

Voditelji rada: doc. dr. sc. David Ozretić i prof. dr. sc. Mirko Ivkić

Zahvaljujem mentoru doc. dr. sc. Davidu Ozretiću na mentorstvu, poučavanju, savjetima, pomoći i strpljenju kod izrade i pisanja ovog rada.

Prof. dr. sc. Mirku Ivkiću, komentoru ovog rada, zahvaljujem na mentorstvu, strpljenju i odličnim idejama.

Kolegicama: Karolini, Mirti i Jani, hvala na svemu!

Radiološkim tehničarima Miro, Dinko, Kiki, Tajči, Nina i Maja što ste uvijek našli termin za pacijente i uvijek bili spremni za moje ideje.

Mojim roditeljima, hvala vam na bezuvjetnoj podršci.

Mojim kćerkicama, Bruni i Karli, koje su me stalno pitale zašto toliko pišem i čitam te predlagale da se opustim igrajući. Nadam se da vam nisam ukrala previše vremena.

Sinu Juri koji je bio dobra beba, većinom spavao i dao mi vremena za dovršetak disertacije.

Anti, ti si moj oslonac koji učini sve mogućim.

SADRŽAJ

POPIS OZNAKA I KRATICA

1. UVOD	1
1.1. PLANOCELULARNI KARCINOM GLAVE I VRATA	1
1.2. PLANOCELULARNI KARCINOM USNE ŠUPLJINE	1
1.2.1. Dijagnostika planocelularnog karcinoma usne šupljine	2
1.3. PLANOCELULARNI KARCINOM OROFARINKSA	4
1.3.1. Dijagnostika planocelularnog karcinoma orofarinksa	4
1.4. PLANOCELULARNI KARCINOM LARINKSA	6
1.4.1. Dijagnostika planocelularnog karcinoma larinksa.....	6
1.5. PLANOCELULARNI KARCINOM HIPOFARINKSA	8
1.5.1. Dijagnostika karcinoma hipofarinksa	8
1.6. REGIJE LIMFNIH ČVOROVA GLAVE I VRATA	9
1.6.1. Regija I.....	10
1.6.2. Regija II	11
1.6.3. Regija III	12
1.6.4. Regija IV	13
1.6.5. Regija V	14
1.6.6. Regija VI.....	14
1.7. DIJAGNOSTIKA LIMFNIH ČVOROVA VRATA.....	15
1.7.1. Ultrazvučno oslikavanje limfnih čvorova glave i vrata	15
1.7.2. MR i CT obilježja metastatskih limfnih čvorova glave i vrata.....	16
1.7.3. Difuzijski mjereno oslikavanje	18
1.7.4. Pregled dosadašnjih istraživanja	22
1.7.5. Svrha rada	23
2. HIPOTEZA	24
3. CILJEVI ISTRAŽIVANJA	25
4. ISPITANICI I METODE ISTRAŽIVANJA	26
4.1. ISPITANICI	26
4.2. METODE ISTRAŽIVANJA	26
4.2.1. Radiološko-patohistološka korelacija	28
4.2.2. Slikovni prikaz mjerenja vrijednosti ADC-a	29
4.2.3. Statistička obrada	32

5.	REZULTATI	33
5.1.	OBILJEŽJA LIJEČENIH BOLESNIKA I LIMFNIH ČVOROVA.....	33
5.2.	UTVRĐIVANJE GRANIČNIH (CUT-OFF) VRIJEDNOSTI.....	37
5.3.	UTVRĐIVANJE VRIJEDNOSTI ADC-a LIMFNIH ČVOROVA OVISNO O PRIMARNOM SIJELU TUMORA.....	43
5.4.	USPOREDBA VRIJEDNOSTI ADC-a PRIMARNOG TUMORA I METASTATSKIH LIMFNIH ČVOROVA.....	45
5.5.	USPOREDBA VRIJEDNOSTI ADC-a METASTATSKIH LIMFNIH ČVOROVA PREMA REGIJAMA VRATA.....	47
5.6.	POZITIVAN PATHISTOLOŠKI NALAZ LIMFNOG ČVORA U ODNOSU NA REGIJU VRATA I LOKALIZACIJU PRIMARNOG TUMORA.....	49
5.7.	UTJECAJ VELIČINE MJERNOG PODRUČJA NA VRIJEDNOST ADC-a.....	52
5.8.	KORELACIJA GRADUSA TUMORA I VRIJEDNOSTI ADC-a.....	54
6.	RASPRAVA	56
7.	ZAKLJUČCI	65
8.	SAŽETAK	66
9.	SUMMARY	67
10.	LITERATURA	68
11.	ŽIVOTOPIS	78

POPIS OZNAKA I KRATICA

ADC	–	pojavni difuzijski koeficijent (engl. <i>apparent diffusion coefficient</i>)
DWI	–	difuzijski mjereno oslikavanje magnetskom rezonancijom (engl. <i>diffusion weighted imaging</i>)
ET	–	vrijeme odjeka (engl. <i>echo time</i>)
FoV	–	polje snimanja (engl. <i>field of view</i>)
HPV	–	humani papiloma virus
IMAR	–	softver za redukciju artefakata metala (engl. <i>iterative metal artifact reduction</i>)
mm	–	milimetar
MR	–	magnetska rezonancija
MSCT	–	višeslojna kompjutorizana tomografija (engl. <i>multislice computer tomography</i>)
NPV	–	negativna prediktivna vrijednost
PPV	–	pozitivna prediktivna vrijednost
PET/CT	–	pozitronska emisijska tomografija / kompjutorizirana tomografija
ROI	–	područje interesa (engl. <i>region of interest</i>)
s	–	sekunda
TNM	–	tumor čvor metastaza (engl. <i>tumor node metastasis</i>)
T	–	Tesla
TR	–	vrijeme ponavljanja (engl. <i>repetition time</i>)

1. UVOD

1.1. PLANOCELULARNI KARCINOM GLAVE I VRATA

Prema Međunarodnoj klasifikaciji bolesti, tumore glave i vrata čini heterogena skupina tumora koji zahvaćaju kožu glave i vrata, usnu šupljinu, ždrijelo, grkljan, žlijezde slinovnice, paranazalne sinuse, štitnjaču i paratireoidne žlijezde. Najčešći je planocelularni karcinom koji se razvija iz višeslojnog pločastog epitela sluznice usne šupljine, ždrijela i grkljana i čini 90 % karcinoma glave i vrata. (1)

Godišnja incidencija karcinoma glave i vrata u svijetu je oko 600 000, dok je godišnji mortalitet oko 300 000. (2) Muškarci su zahvaćeni češće nego žene. (2) Najčešća primarna sijela kod muškaraca su larinks, orofarinks i hipofarinks, a kod žena usna šupljina i orofarinks. (3)

Posljednjeg desetljeća utvrđen je porast incidencije planocelularnog karcinoma usne šupljine i orofarinksa kod mlađih odraslih osoba zbog porasta incidencije infekcije visoko rizičnim sojevima HPV-a. (4,5)

Prema biltenu hrvatskog Registra za rak, u Republici Hrvatskoj incidencija planocelularnog karcinoma usne šupljine, ždrijela i grla je 7 % u muškaraca i 1 % u žena. (6) Primarna sijela planocelularnog karcinoma glave i vrata razlikuju se po anatomskim i funkcionalnim obilježjima, limfnoj i vaskularnoj drenaži, te etiologiji. Obilježja planocelularnog karcinoma su lokalno invazivan rast i rano metastaziranje u regionalne limfne čvorove. Stadij bolesti utvrđuje se dijagnostičkim metodama – kompjutoriziranom tomografijom (CT) i magnetskom rezonancijom (MR) prema TNM (engl. *tumor node metastasis*) klasifikaciji, ovisno o primarnom sijelu tumora. Terapijski pristup određen je stadijem bolesti i stanjem bolesnika, a uključuje kirurški zahvat, radioterapiju i kemoterapiju.

1.2. PLANOCELULARNI KARCINOM USNE ŠUPLJINE

Usna šupljina je najventralniji i najproksimalniji dio aerodigestivnog trakta. Moguće lokalizacije primarnog tumora unutar usne šupljine su sluznica obraza, gornji i donji alveolarni greben (desni), dno usne šupljine, retromolarni trokut, tvrdo nepce i prednje 2/3 jezika. (7) Najčešća primarna sijela su jezik i dno usne šupljine. Tumor se češće javlja kod muškaraca,

iako je primijećen porast pojavnosti tumora pojedinih lokalizacija kod žena. Epidemiološke studije su pokazale sve češću pojavu karcinoma jezika kod žena bijele rase, mlađih od 45 godina, bez uobičajenih faktora rizika kao što su alkohol i pušenje. (4) Karcinom usne šupljine može nastati *de novo* ili iz premaligne displastične lezije koja se klinički prezentira kao leukoplakija ili eritroplakija. (8)

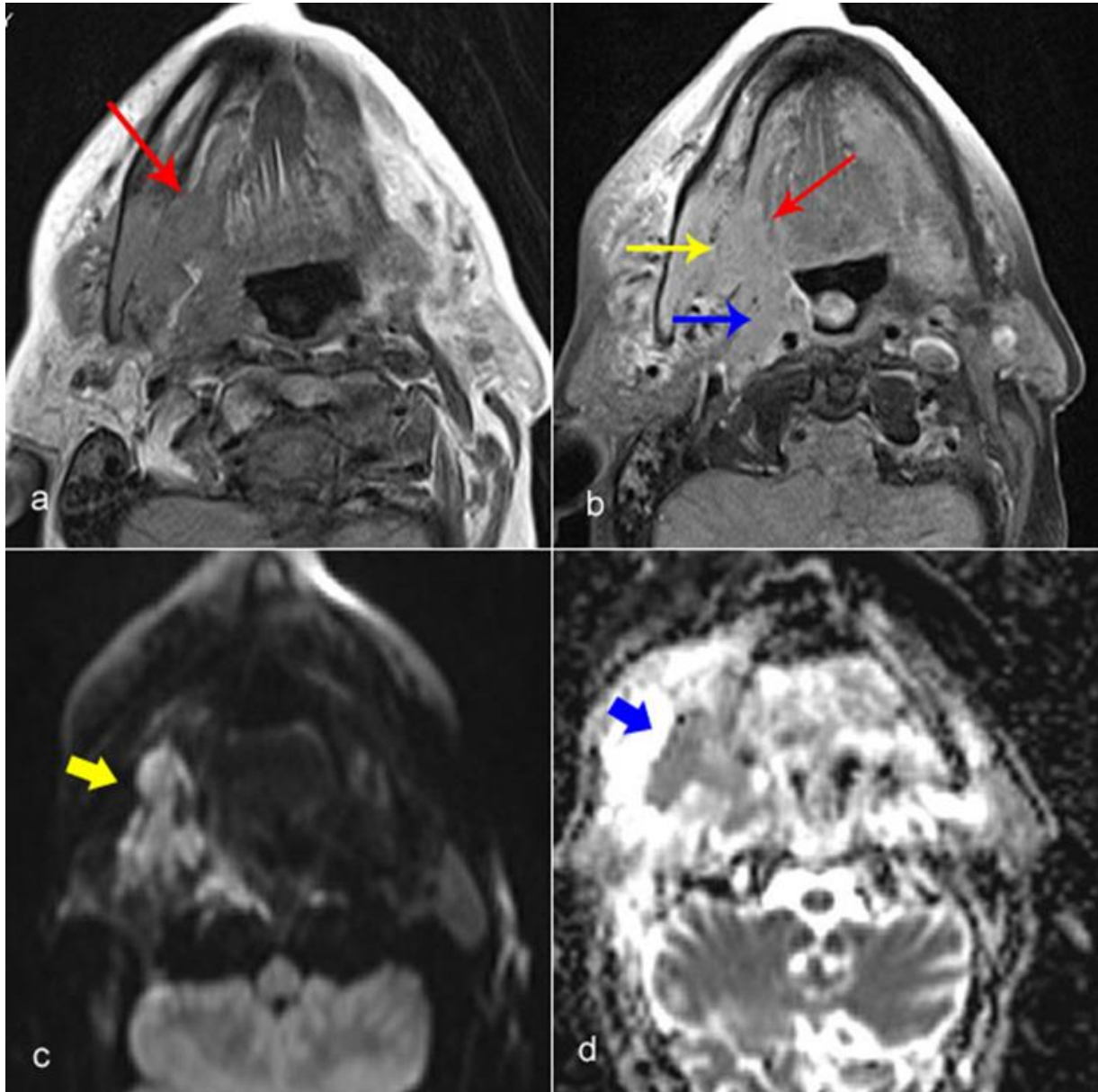
Klinička prezentacija karcinoma usne šupljine je ranica u ustima koja ne zacjeljuje, te zadebljanje sluznice. Zbog anatomskih specifičnosti, planocelularni karcinom usne šupljine brzo infiltrira dublje strukture, te je sklon ranom metastaziranju u regionalne limfne čvorove. Utvrđeno je kako kod karcinoma jezika veličina primarnog tumora korelira s razvojem metastaza. Što je veći primarni tumor, veća je vjerojatnost metastaziranja u regionalne limfne čvorove. (9)

Tumori dna usne šupljine, bukalne mukoze i retromolarnog trokuta neovisno o veličini rano metastaziraju. (10) Tumori usne šupljine obično metastaziraju u limfne čvorove regija I i II. Stadij tumora utvrđuje se prema TNM klasifikaciji. (11) Prosječno 5-godišnje preživljenje je 63 %. (12)

1.2.1. Dijagnostika planocelularnog karcinoma usne šupljine

Obrada pacijenata započinje kliničkim pregledom i nastavlja se slikovnom dijagnostičkom obradom. CT i MR uz aplikaciju intravenskog kontrastnog sredstva komplementarne su dijagnostičke metode za oslikavanje patologije usne šupljine. Prednosti CT-a uključuju lakšu dostupnost te kratko vrijeme pretrage. Zbog blizine koštanih struktura, karcinomi usne šupljine pokazuju visoku incidenciju infiltracije kosti, u rasponu od 12 do 56 %. (13) CT je pokazao veću točnost u odnosu na MR u procjeni infiltracije kortikalisa. (14,15) Tehnika napuhanih obraza pomaže kod CT dijagnostike tumora bukalne sluznice. Prednosti MR-a uključuju točniju procjenu lokalne proširenosti tumora, utvrđivanje infiltracije koštane srži, te utvrđivanje perineuralne infiltracije (Slika 1.). (16) Vrlo je često dijagnostika patologije usne šupljine limitirana artefaktima dentalnih ispuna. MR je pokazao veću senzitivnost u detekciji primarnih tumora u odnosu na CT u takvim slučajevima. (17) *Dual energy* CT reducira metalne artefakte, kao i primjena novijih softverskih algoritama, poput *engl. Iterative Metal Artifact Reduction* (IMAR). (18) Prema nekim smjernicama, pozitronska emisijska tomografija/kompjutorizirana tomografija (PET/CT) može biti dodatno primijenjena kod uznapredovalih stadija tumora. (19)

Odluka o dijagnostičkoj metodi trebala bi biti individualna, ovisna o kliničkoj prezentaciji bolesti, prisutnosti dentalnih ispuna, kliničkom stanju pacijenta, te o dostupnosti.



Slika 1. Tumor usne šupljine i orofarinksa s desne strane. a) T1 mjerena slika sa saturacijom masti pokazuje infiltraciju dna usne šupljine (crvena strelica), b) Postkontrastna T1 mjerena snimka sa saturacijom masti pokazuje infiltraciju mandibule (žuta strelica), infiltraciju lateralnog desnog i stražnjeg zida orofarinksa (plava strelica) te infiltraciju dna usne šupljine (crvena strelica), c) DWI snimka pokazuje izointenzivan i visok intenzitet signala tumora (žuta strelica), d) ADC mapa pokazuje nizak intenzitet signala tumora tj. restrikciju difuzije (plava strelica).

1.3. PLANOCELULARNI KARCINOM OROFARINKSA

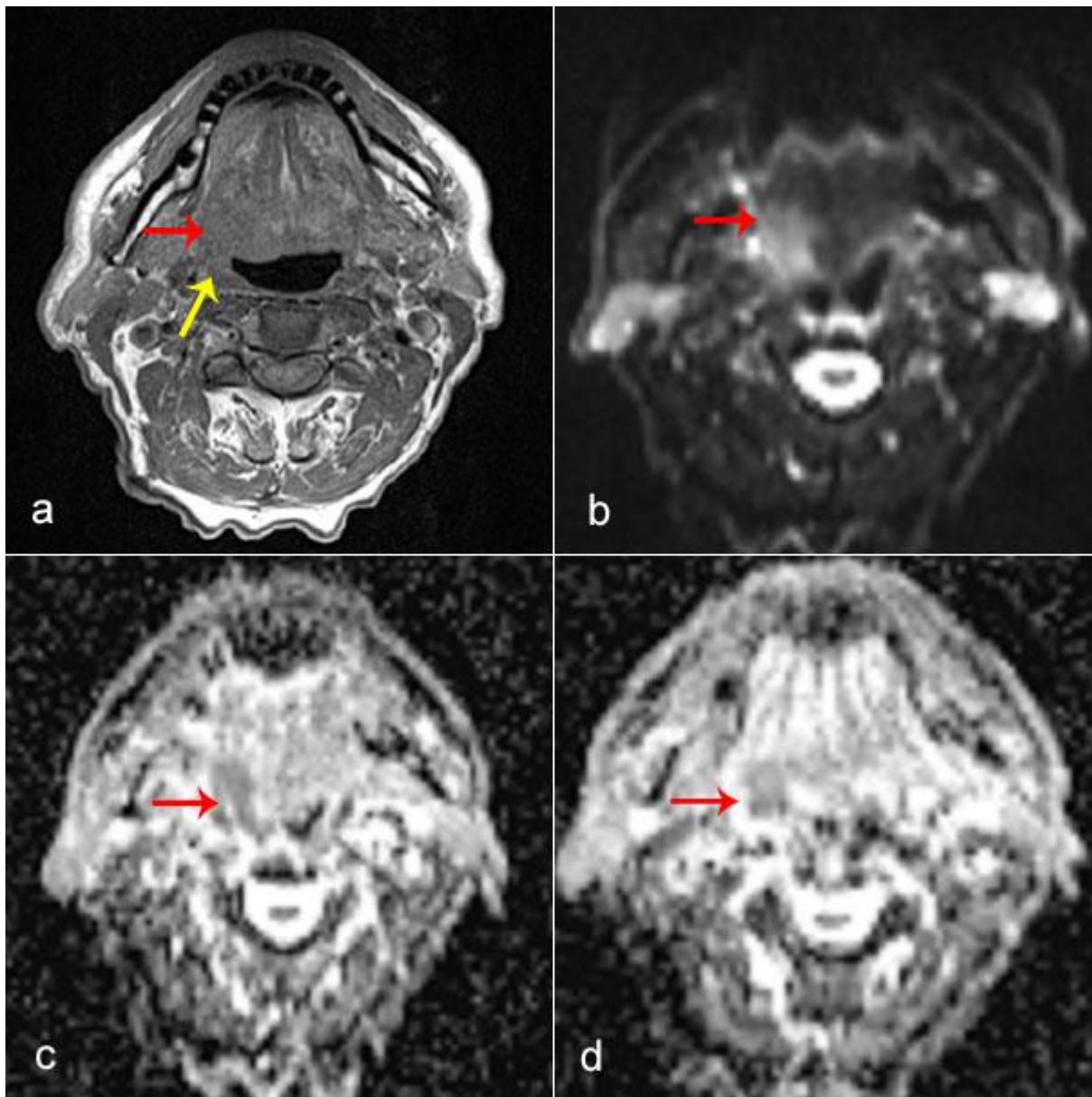
Orofarinks je dio ždrijela dorzalno od usne šupljine, između nazofarinksa i hipofarinksa. Prednju granicu orofarinksa čini spoj tvrdog i mekog nepca, a donja granica je donji rub baze jezika, odnosno razina jezične kosti. Tako orofarinksu pripada meko nepce s nepčanim lukovima, tonzilama i uvulom, baza jezika, lateralne i stražnja stijenka ždrijela. Posljednja dva desetljeća zabilježen je porast incidencije karcinoma orofarinksa u razvijenim zemljama kod mlađih odraslih osoba oba spola, a koji ne puše i ne piju alkohol. Ova pojava se povezuje sa povećanom incidencijom infekcije visokorizičnim sojevima HPV-a. (20,21,22) Najčešća sjela tumora u ovoj skupini su tonzile i baza jezika. U početku bolesti simptomi su blagi i nespecifični. Razvojem bolesti pojavljuje se otežano i bolno gutanje, čvor na vratu te često i promjene glasa. (23) Karcinomi orofarinksa najčešće metastaziraju u ipsilateralne limfne čvorove razina II i III, te u retrofaringealne limfne čvorove. (24) Širenje tumora preko središnje linije povećava rizik pojave obostranog ili kontralateralnog limfogenog metastaziranja. Stadij tumora utvrđuje se po TNM klasifikaciji. (25) Prognoza ovisi o stadiju bolesti te HPV statusu. Prosječno trogodišnje preživljenje je 82.4 % za oboljele od HPV pozitivnih orofaringealnih karcinoma, dok kod HPV negativnih karcinoma prosječno petogodišnje preživljenje je 57.1 %. (26)

1.3.1. Dijagnostika planocelularnog karcinoma orofarinksa

Nakon temeljite anamneze, osnovni dijagnostički postupak je orofaringoskopija. Pregled se u pravilu nadopunjuje endoskopskom obradom, a konačna dijagnoza potvrđuje se biopsijom. Za procjenu lokalne proširenosti bolesti i mogućeg limfogenog metastaziranja u limfne čvorove vrata, odnosno za utvrđivanje stadija bolesti, primjenjuje se MR i CT uz aplikaciju intravenskog kontrastnog sredstva. MR pokazuje veću točnost u odnosu na CT u utvrđivanju lokalne proširenosti bolesti i perineuralne infiltracije zbog bolje mekotkivne rezolucije (Slika 2.). (27)

Dijagnostika tumora baze jezika može biti zahtjevna zbog hipertrofičnih jezičnih tonzila pa se preporuča učiniti MR u korelaciji s inspekcijskim nalazom. Primjena CT-a se preporuča za procjenu infiltracije donje čeljusti ili baze lubanje kod tumora tonzilarnih loža, kao i kod utvrđivanja infiltracije kralježnice tumorima stražnjeg zida orofarinksa. (23)

Dijagnostički PET/CT može biti primijenjen u višim T stadijima bolesti. (19)



Slika 2. Tumor orofarinksa. a) T1 mjerena snimka prikazuje tumor baze jezika (crvena strelica), te desne lateralne stijenke orofarinksa (žuta strelica), b) DWI snimka pokazuje visok intenzitet signala tumora (strelica), c) i d) ADC mape prikazuju nizak intenzitet signala tumora tj. restrikciju difuzije.

1.4. PLANOCELULARNI KARCINOM LARINKSA

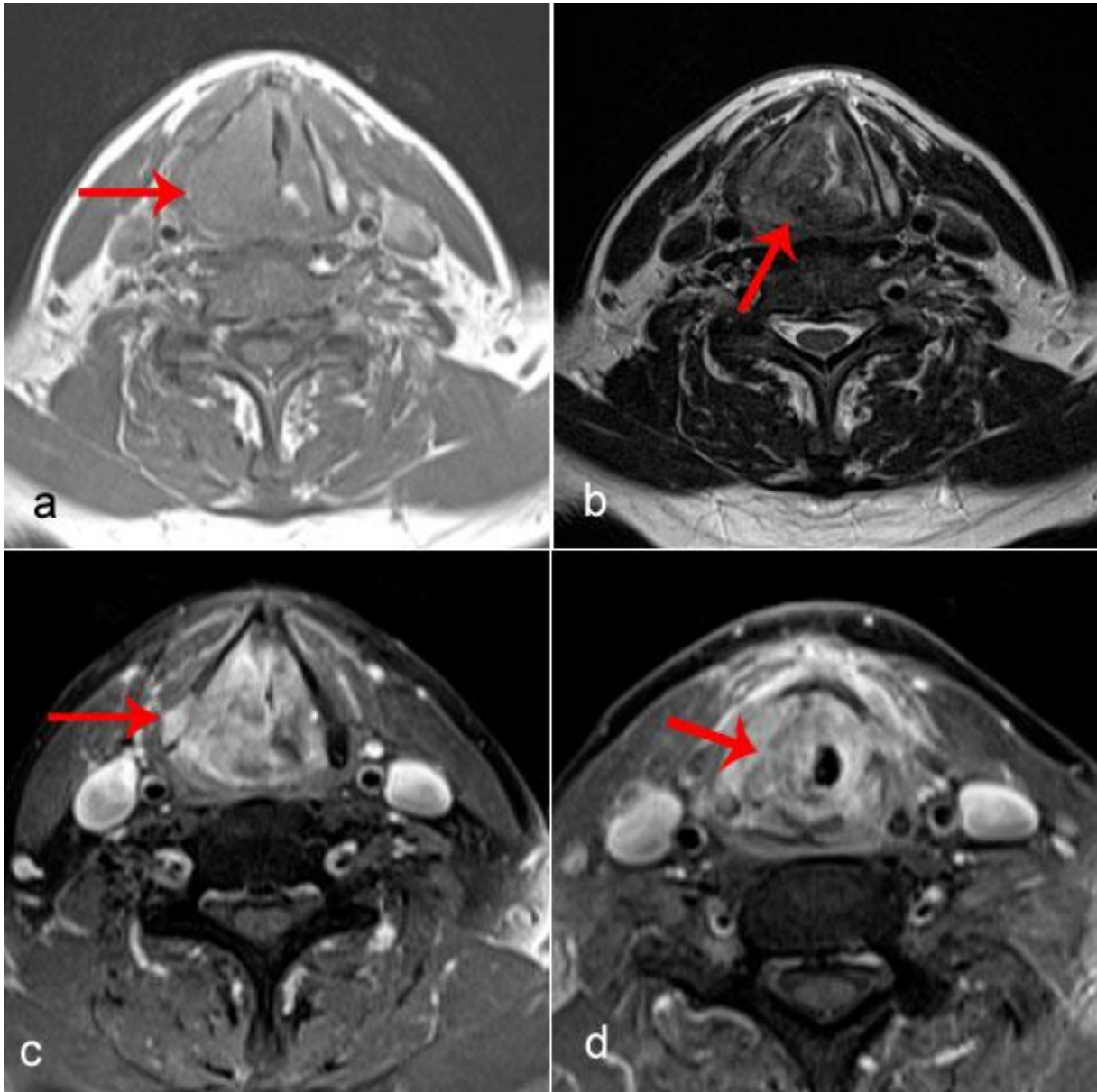
Larinks je složeni organ, a dio je križanja funkcije disanja, gutanja i govora. Funkcionalno i anatomski podijeljen je na tri segmenta: supraglotis, glotis i subglotis. Supraglotis se proteže od vrha epiglotisa do razine laringealnog ventrikla. Glotis se pruža jedan centimetar kaudalno od laringealnog ventrikla, a uključuje prednju komisuru, stražnju komisuru i prave glasiljke. Subglotis se pruža od donjeg ruba glotisa do razine donjeg ruba krikoidne hrskavice. Pušenje i alkohol su glavni čimbenici rizika za nastanak karcinoma larinksa, dok po dosadašnjim istraživanjima infekcija HPV-om ima manji utjecaj na pojavnost karcinoma ovog sijela. Od svih podsijela karcinoma larinksa, karcinomi glotisa su najčešći. Rjeđe se javljaju karcinomi supraglotisa, dok su karcinomi subglotisa vrlo rijetki. (10) Karcinomi ove tri primarne lokalizacije, iako se nalaze u istom organu, razlikuju se po kliničkim manifestacijama i po terapijskim pristupima. Simptomi karcinoma supraglotisa javljaju se obično kada bolest uznapreduje, a vodeći simptomi su otežano i bolno gutanje, rjeđe promuklost. Za karcinome glotisa karakteristična je pojava promuklosti već u ranoj fazi bolesti. Subglotički karcinomi larinksa daju vrlo kasno simptome. Obično se prezentiraju kao tegobe s disanjem, promjenom glasa i karakterističnim promuklim kašljem.

Karcinomi larinksa razlikuju se i po pojavi regionalnih metastaza. Osim u uznapredovanim stadijima, pojava metastaza kod karcinoma glotisa je vrlo rijetka. Skoro 50 % pacijenata sa supraglotičkim karcinomima larinksa u trenutku prezentacije ima pozitivne limfne čvorove vrata, a slično je i kod subglotičkih karcinoma. Karcinomi larinksa najčešće metastaziraju u jugularne limfne čvorove, razine II – IV. (28) Učestalost i pojava metastaza raste s T stadijem tumora, ali se s T stadijem povećava i rizik od okultnih metastaza, osobito kod supraglotično smještenih tumora. Stadij bolesti utvrđuje se po TNM klasifikaciji. Naravno da i prognoza ovisi o stadiju bolesti i primarnom sijelu. Petogodišnje preživljenje varira značajno, najveće je kod glotičkih karcinoma (oko 90 % za I i II stadij), dok pacijenti sa lokalno uznapredovalom bolesti i/ili regionalnim metastazama imaju prosječno petogodišnje preživljenje manje od 60 %. (29-33)

1.4.1. Dijagnostika planocelularnog karcinoma larinksa

Stadij tumora se utvrđuje kliničkim pregledom, fiberendoskopski, te dijagnostičkim metodama CT-om i MR-om uz aplikaciju intravenskog kontrastnog sredstva. MR ima visoku senzitivnost i točnost u utvrđivanju T stadija tumora, pogotovo ako je pitanje infiltracije prednje komisure i tireoidne hrskavice (Slika 3.). (34,35) Nedostatak MR-a u procjeni infiltracije

hrskavice je relativno niska specifičnost zbog edema, upale i fibroze u blizini tumora, koji dovode do promjene signala hrskavice, sličnih kao kod infiltracije tumorom. Također je nedostatak MR-a osjetljivost na artefakte gutanja. CT je brz, lakše dostupan te manje osjetljiv na artefakte gutanja i disanja, pa se češće primjenjuje u kliničkoj praksi za oslikavanje karcinoma larinksa. Primjena *dual-energy* CT-a je pokazala potencijal u točnijoj procjeni infiltracije tireoidne hrskavice u odnosu na CT i MR pregled. (36)



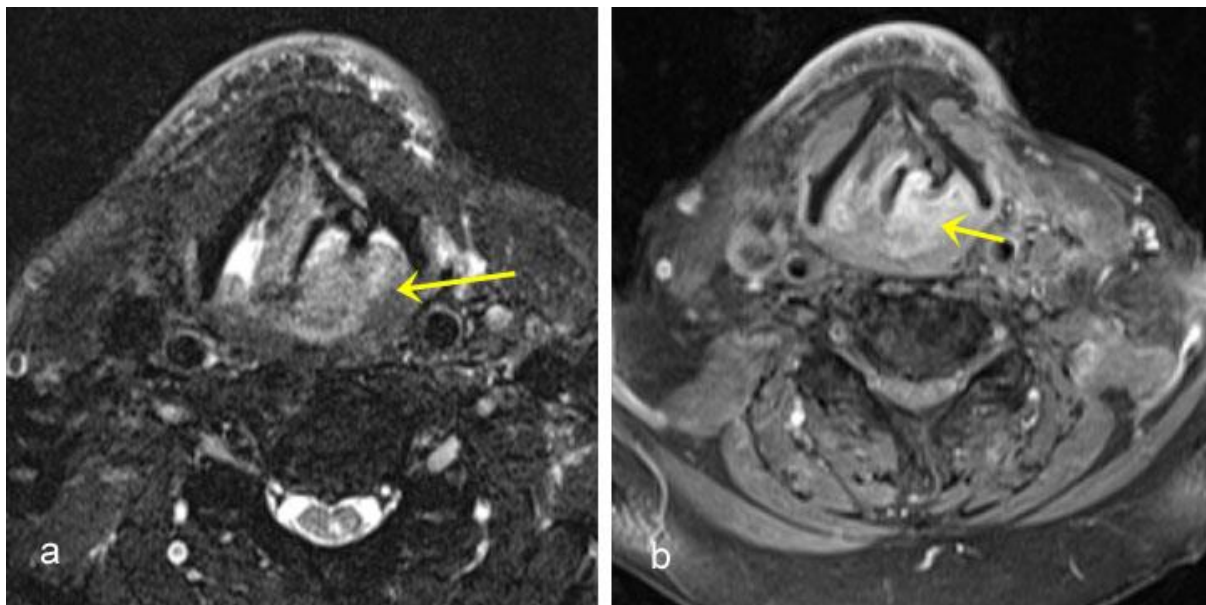
Slika 3. Tumor larinksa. a) T1 mjerena snimka pokazuje tumor desne glasnice, b) T2 mjerena snimka pokazuje dorzalno širenje tumora, infiltraciju stražnje komisure i aritenoidne hrskavice, c) T1 mjerene snimke sa saturacijom masti i nakon aplikacije kontrastnog sredstva pokazuju heterogenu imbibiciju tumora te infiltraciju lamine tireoidne hrskavice s desne strane (strelica), d) T1 mjerene snimke sa saturacijom masti i nakon aplikacije kontrastnog sredstva nešto kaudalnije pokazuju subglotično širenje tumora (strelica).

1.5. PLANOCELULARNI KARCINOM HIPOFARINKSA

Hipofarinks je podijeljen na piriformne sinuse, stražnju stijenku hipofarinksa i postkrikoidno područje. Hipofaringealni karcinom se nešto rjeđe javlja u razvijenim zemljama. Uglavnom se javlja kod muškaraca koji puše duhan i konzumiraju pretjerane količine alkohola, dok je rijedak kod žena. (37) Oko 80 % slučajeva karcinoma hipofarinksa manifestira se uznapredovalom bolesti. Najčešće kliničke manifestacije karcinoma hipofarinksa su grlobolja, otežano gutanje i otalgija. Nerijetko je prvi simptom bolesti pojava čvora na vratu. (38) Najčešće podsijelo karcinoma hipofarinksa su piriformni sinusi, čak 65 – 85 % (Slika 4.). U 10 – 20 % slučajeva karcinom hipofarinksa nastaje na stražnjoj stijenci, dok 5 – 15 % karcinoma nastaje na postkrikoidnom području. (39) Od svih karcinoma glave i vrata, najčešće se kod karcinoma hipofarinksa u trenutku prezentacije otkriju nodalne i distalne metastaze. (40) Karcinomi piriformnih sinusa imaju tendenciju rasta prema naprijed u laringealno paraglotično područje što obično rezultira infiltracijom tireoidne hrskavice. Karcinom stražnje stijenke hipofarinksa prezentira se obično kao egzofitična masa s retrofaringealnim metastatskim limfnim čvorovima. Važno je naglasiti kako karcinomi hipofarinksa u ranoj fazi često rastu submukozno pa ih je endoskopski teško otkriti. (38) Ukupno prosječno petogodišnje preživljenje kod oboljelih od karcinoma hipofarinksa je 30 %, iako je kod T1 i T2 stadija bolesti znatno bolje, čak do 60 %. Jasno je kako je ova razlika vezana za kasno otkrivanje, odnosno naglašava značaj ranog otkrivanja bolesti. (40)

1.5.1. Dijagnostika karcinoma hipofarinksa

Detaljna anamneza, cjelovit klinički i endoskopski pregled potreban je radi postavljanja dijagnoze, utvrđivanja lokalizacije i veličine tumora. U dijagnostici karcinoma hipofarinksa primjenjuju se CT i MR. Radi artefakata gutanja, CT ima prednost pred MR-om kod karcinoma hipofarinksa. (40) Karcinomi piriformnih sinusa mogu biti vrlo diskretne lezije, pa je korisno učiniti modificirani Valsalvin manevar prilikom dijagnostičkog snimanja (pacijent napuhuje prema zatvorenim ustima). MR zbog bolje mekotkivne rezolucije ima prednost prilikom utvrđivanja infiltracije struktura larinksa i cervikalnog dijela jednjaka. (41) Prilikom oslikavanja karcinoma stražnje stijenke hipofarinksa važno je utvrditi granicu prema prevertebralnoj muskulaturi. Prekontrastne T1 mjerene snimke su pokazale visoku negativnu prediktivnu vrijednost u utvrđivanju infiltracije prevertebralne fascije, čime se postiže značajnija točnost u utvrđivanju T stadija tumora. (42)



Slika 4. Tumor hipofarinksa. a) MR snimke u aksijalnoj ravnini u T2 sekvenci sa saturacijom masti pokazuju tumor piriformnog sinusa lijevo (žuta strelica). b) T1 mjerene snimke sa saturacijom masti nakon aplikacije paramagnetskog kontrastnog sredstva pokazuju intenzivnu imbibiciju tumora (žuta strelica).

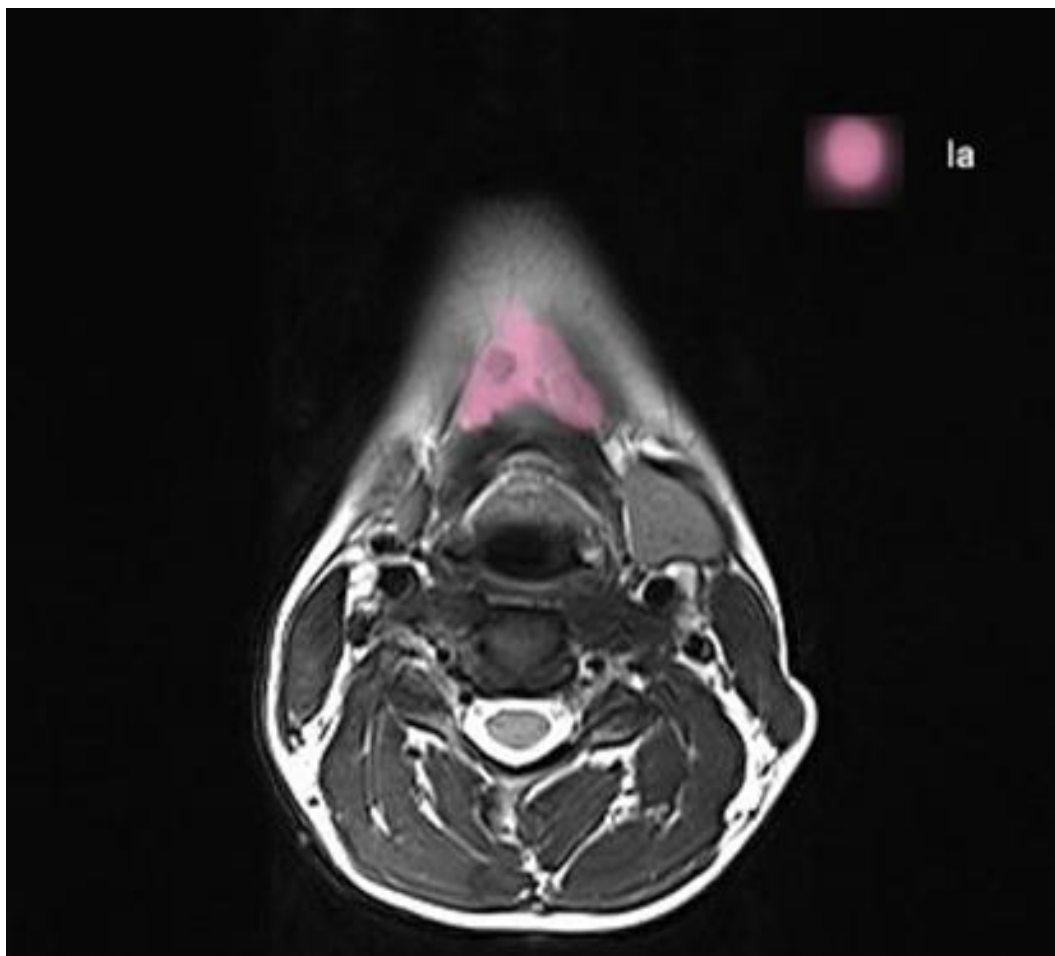
1.6. REGIJE LIMFNIH ČVOROVA GLAVE I VRATA

Osim lokalno invazivnog rasta, glavna osobina planocelularnog karcinoma glave i vrata je metastaziranje u regionalne limfne čvorove vrata. Odavno je opažena sklonost metastaziranja u određene skupine limfnih čvorova. Kako je ranije postojala velika šarolikost u označavanju tih skupina, prije skoro tri desetljeća iz Memorial Sloan Kettering Cancer Centra u New Yorku, predložena je podjela limfnih čvorova vrata u regije od I – VI.

Podjelu je 1991. godina objavio The Committee for Head and Neck Surgery and Oncology of the American Academy of Otolaryngology – Head and Neck Surgery (43) i ona je danas široko prihvaćena u svijetu. Kod označavanja granica regija limfnih čvorova u pojedinim specijalnostima i dalje postoje male, ali prihvatljive razlike. U nastavku se navodi radio-loški prilagođeno označavanje granica pojedinih regija.

1.6.1. Regija I

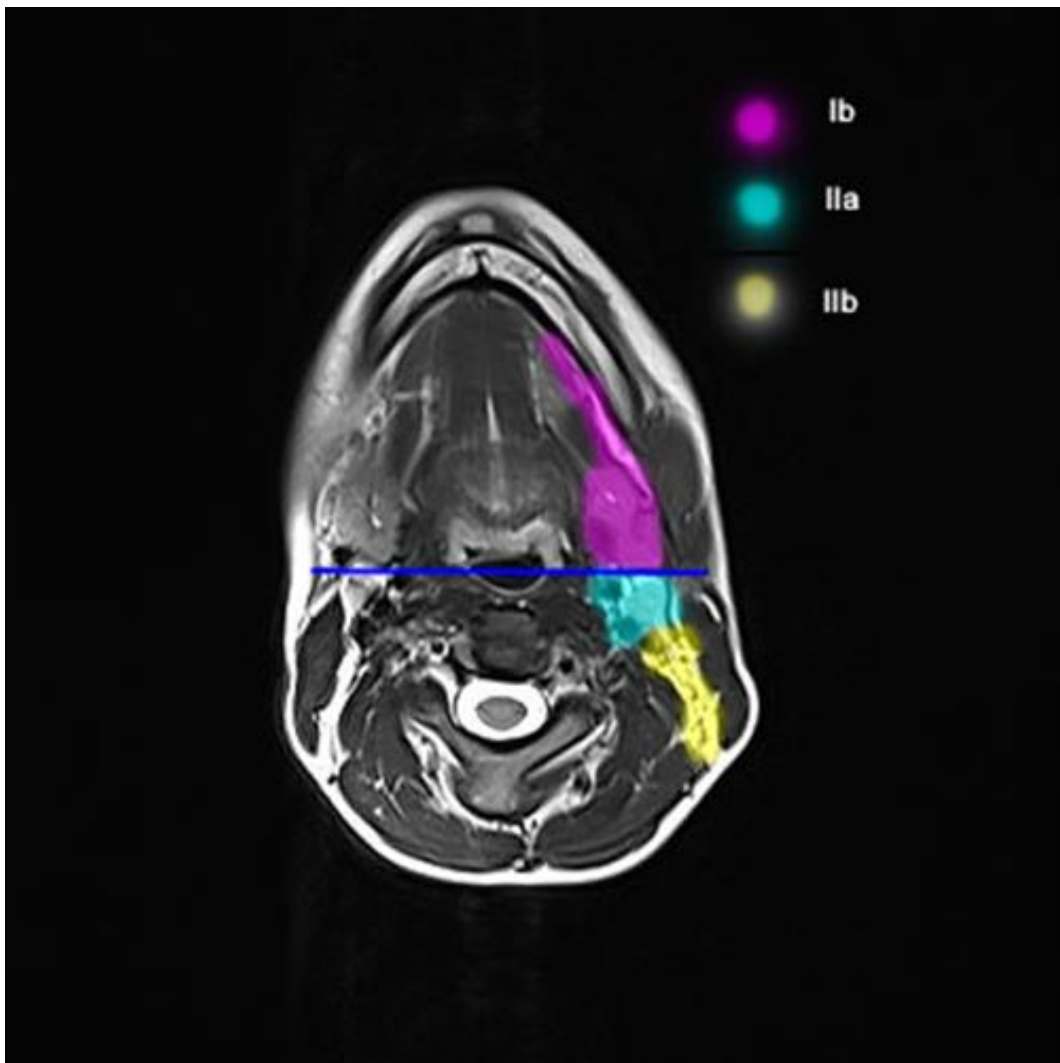
Regija I (submentalni i submandibularni limfni čvorovi) seže od donjeg ruba milohoidnog mišića do donjeg ruba tijela hioidne kosti (Slika 5.). Dorzalna granica je linija koja spaja dorzalne rubove submandibularnih žlijezda na aksijalnim slojevima CT ili MR snimki. Regija I se dijeli na podregije Ia i Ib, koje odjeljuje medijalni rub prednjeg trbuha digastrikusa.



Slika 5. Bojom označena regija Ia

1.6.2. Regija II

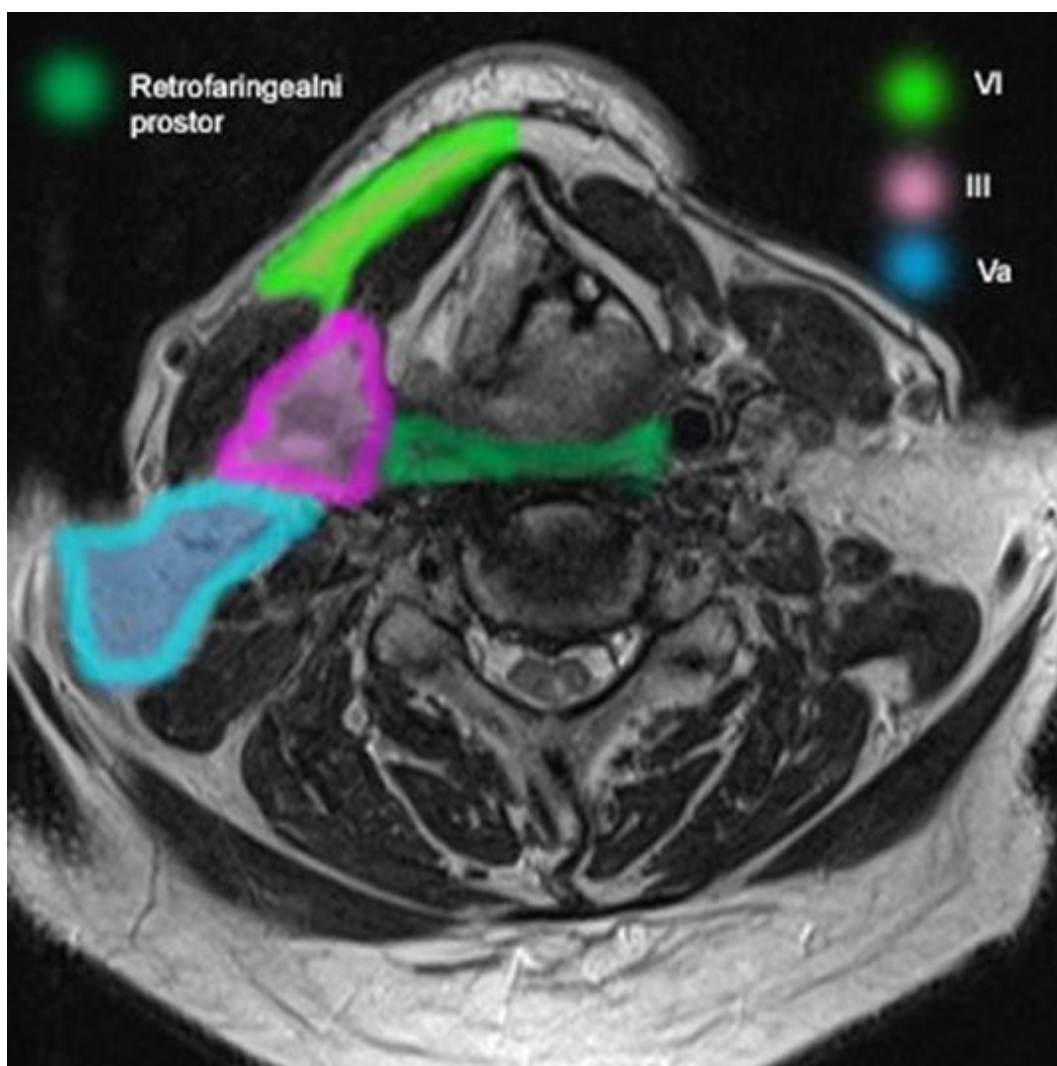
Regija II obuhvaća skupinu gornjih jugularnih limfnih čvorova. Kranijalno seže do baze lubanje, a kaudalno do visine donjeg ruba hioidne kosti. Sprijeda je ograničena linijom koja spaja stražnje rubove submandbularnih žlijezda (Slika 6.), straga linijom koja spaja stražnje rubove sternokleidomastoidnih mišića, a medijalno medijalnim rubom karotidne arterije. Regija se još dijeli na podregije IIa i IIb, a granica im je stražnji rub jugularne vene.



Slika 6. Bojom označene razine Ib, IIa i IIb.

1.6.3. Regija III

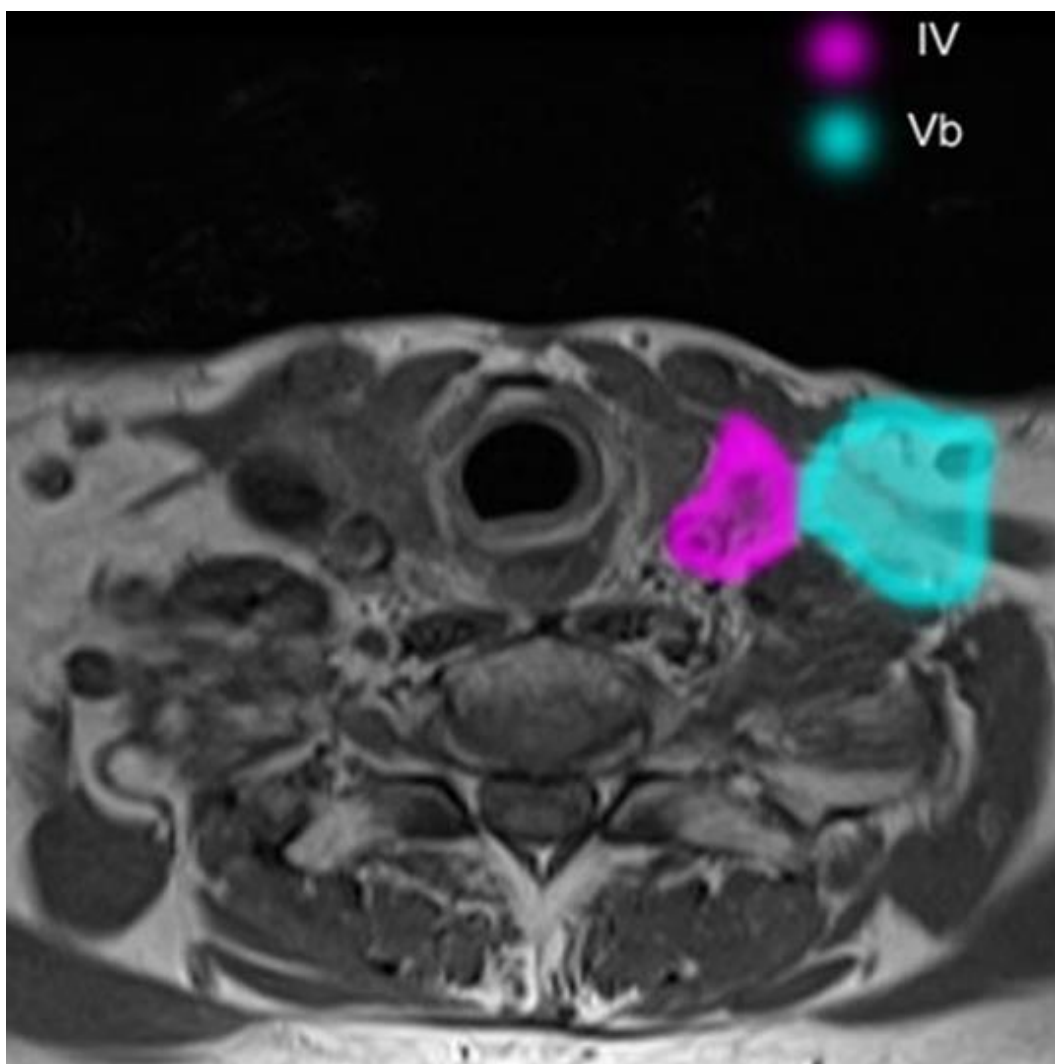
Regija III obuhvaća srednju jugularnu skupinu koja je kaudalni nastavak regije II. Kraniokaudalne granice su visina donjeg ruba tijela jezične kosti i visina donjeg ruba krikoidne hrskavice. Dorzalna granica je transverzalna linija koja spaja stražnje rubove sternokleidomastoidnih mišića, a medijalna granica je medijalni rub zajedničke ili unutarnje karotidne arterije (Slika 7.).



Slika 7. Bojom označene razine III, Va i VI.

1.6.4. Regija IV

Kranijalna granica regije IV (donja jugularna skupina) u horizontalnoj ravnini počinje od donjeg ruba krikoidne kosti, kaudalna granica je klavikula, medijalna granica je medijalni rub zajedničke karotidne arterije, a lateralna granica je stražnji rub sternokleidomastoidnog mišića (Slika 8.).



Slika 8. Bojom označene regije IV i Vb.

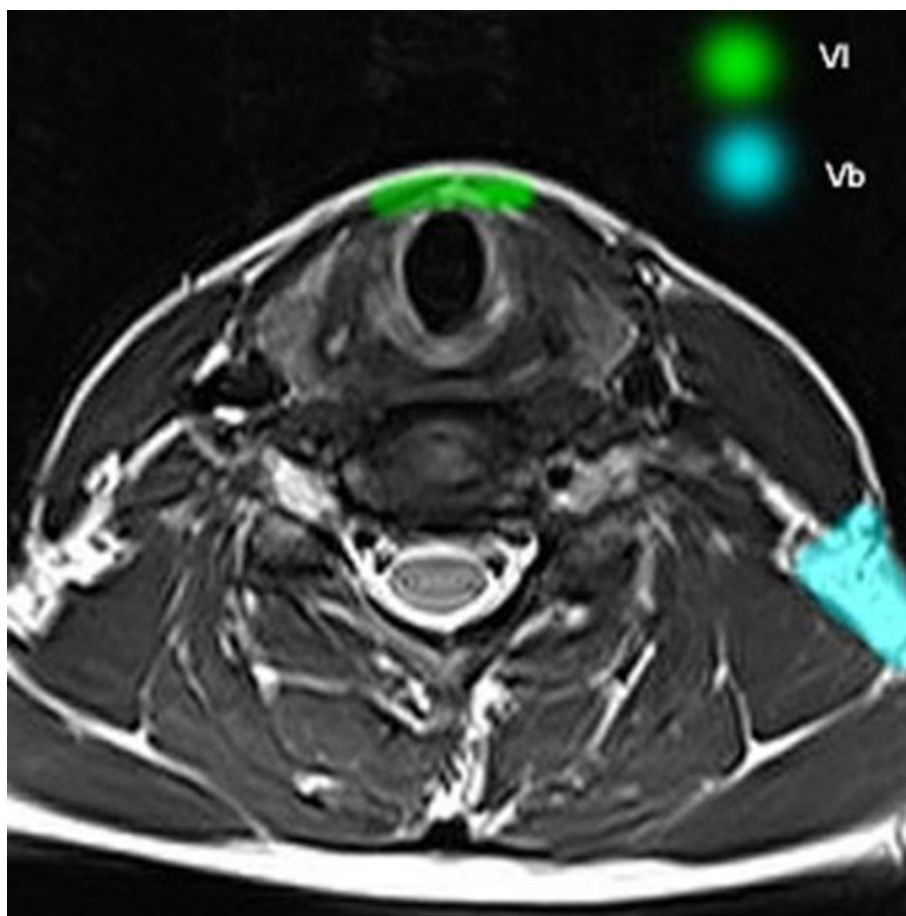
1.6.5. Regija V

Regija V predstavlja anatomske regije stražnjeg trokuta vrata. Gornja granica je konvergencija između sternokleidomastoidnog mišića i trapeziusa, donja granica je gornji rub klavikule, prednja/medijalna granica je stražnji rub sternokleidomastoidnog mišića, a stražnja/lateralna granica je prednji rub trapeziusa.

Horizontalna ravnina koja prolazi po donjem rubu krikodine hrskavice dijeli je na kranijalnu podregiju Va i kaudalnu podregiju Vb (Slike 7, 8 i 9).

1.6.6. Regija VI

Ova regija obuhvaća limfne čvorove omeđene odozgo hioidnom kosti, donja granica je gornji rub sternuma, a lateralne granice čine medijani rubovi zajedničkih karotidnih arterija (Slika 9.).



Slika 9. Bojom označene razine Vb i VI.

1.7. DIJAGNOSTIKA LIMFNIH ČVOROVA VRATA

Obilježje planocelularnog karcinoma glave i vrata, osim lokalno invazivnog rasta, je rano metastaziranje u limfne čvorove vrata. Postojanje metastatske bolesti na vratu reducira očekivano preživljenje za gotovo 50 %. Prisutnost regionalnih metastatskih limfnih čvorova u trenutku prezentacije bolesti najvažniji je prognostički faktor, prediktor recidiva i/ili nastajanja udaljenih metastaza. Stoga je rano utvrđivanje metastatskih limfnih čvorova na vratu esencijalno za utvrđivanje stadija bolesti i planiranje terapijskog pristupa. (44)

Metastaze na vratu mogu biti detektirane palpacijski i primjenom dijagnostičkih metoda poput ultrazvuka, CT-a, MR-a ili PET/CT-a.

Palpacija u sklopu kliničkog pregleda prva je metoda koja se primjenjuje u procjeni statusa vrata sa senzitivnošću koja varira od 60 – 86 % (45,46). Kliničkim pregledom vrata utvrđuje se veličina limfnih čvorova, mobilnost u odnosu na okolinu te konzistencija. Dijagnostičke slikovne metode poput ultrazvuka, CT-a, MR-a i PET/CT-a pomažu nam da potvrdimo je li vrat uistinu negativan ili detektiramo okultne metastaze.

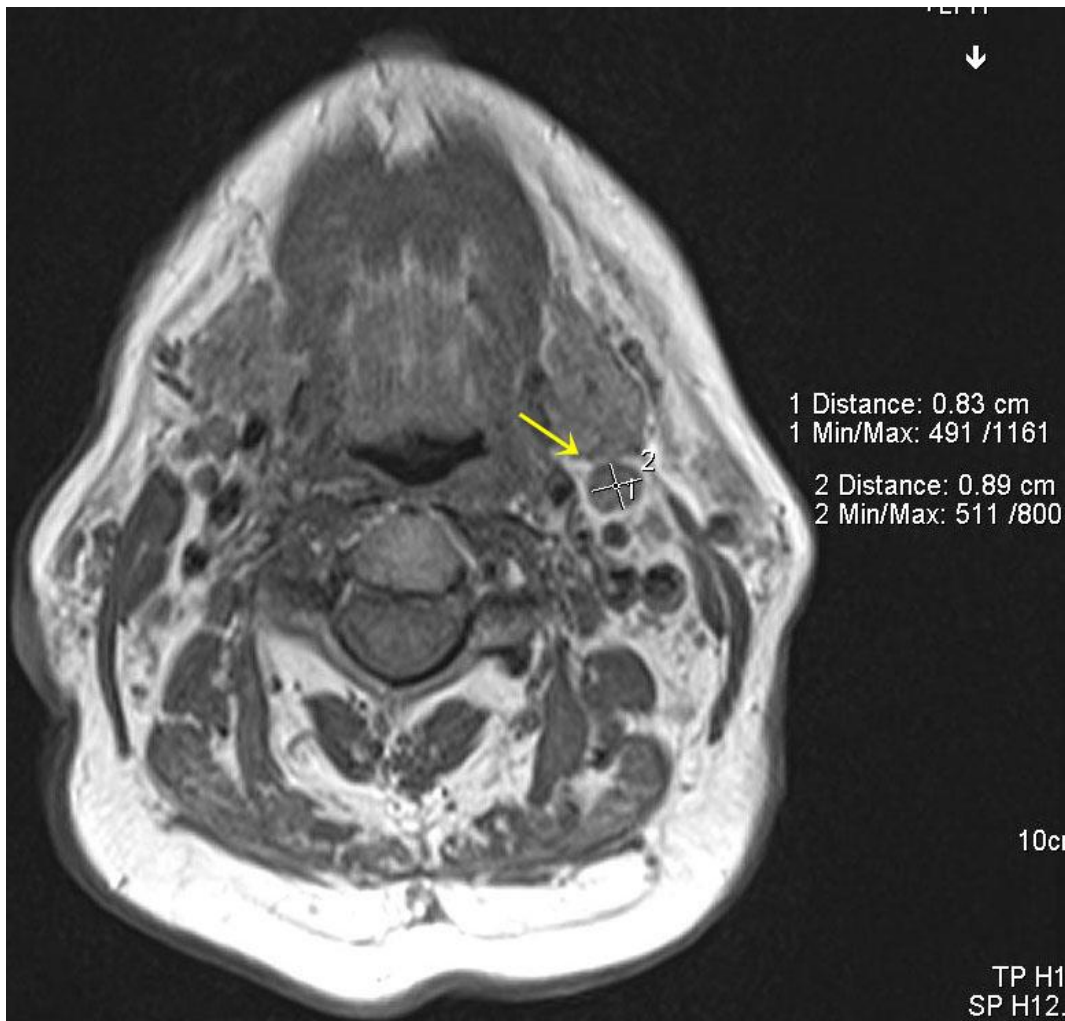1.7.1. Ultrazvučno oslikavanje limfnih čvorova glave i vrata

Zbog lake dostupnosti i neinvazivnosti, ultrazvuk je vrlo često prva slikovna metoda za procjenu statusa vrata. Visoka prostorna rezolucija kombinirana s doplerskom analizom i citološkom punkcijom pokazala je visoku točnost u utvrđivanju metastatskih limfnih čvorova vrata. (47,48) Utvrđivanje statusa limfnih čvorova ultrazvukom temelji se na veličini, obliku, ehogenom hilusu te vaskularizaciji. Kriterij veličine je pokazao nedovoljnu senzitivnost u utvrđivanju statusa limfnih čvorova kod klinički negativnih vratova. (49) Oblik je obično definiran omjerom maksimalnog longitudinalnog i transverzalnog promjera (L/T omjer). Normalni limfni čvorovi su obično ovalni s L/T omjerom > 2 dok su metastatski limfni čvorovi obično okrugli. (47) Međutim reaktivni limfni čvorovi, tuberkuloza i limfomi također se prezentiraju okruglim limfnim čvorovima. (50) Ehogeni hilus je obilježje benignih limfnih čvorova dok je gubitak ehogenog hilusa obilježje metastatskih limfnih čvorova. Međutim, ehogeni hilus se ne prikazuje i kod 44 % benignih limfnih čvorova. (51) Normalni i reaktivni limfni čvorovi kraćeg promjera većeg od 5 mm, primjenom *power* doplera pokazuju hilarnu vaskularizaciju ili izgledaju avaskularno, dok metastatski limfni čvorovi pokazuju perifernu ili miješanu (perifernu i hilarnu) vaskularizaciju. (52). Postojanje nekroze u limfnom čvoru je

znak malignosti pri čemu ultrazvuk ima nižu osjetljivost u odnosu na CT i MR. Prikaz ekstrakapsularnog širenja i obrazac patološke vaskularizacije limfnih čvorova su pokazali visoku osjetljivost i specifičnost kod uvećanih limfnih čvorova, no nedovoljne kod subcentimetarskih limfnih čvorova. (47) Ultrazvuk uz ultrazvukom vođenu citopunkciju ima visoku senzitivnost i specifičnost u utvrđivanju okultnih metastaza. (53) Nedostaci ultrazvuka su ovisnost o iskustvu operatera te nemogućnost adekvatnog prikaza duboko smještenih limfnih čvorova vrata, kao i nemogućnost prikaza primarnog tumora.

1.7.2. MR i CT obilježja metastatskih limfnih čvorova glave i vrata

Smjernice *The National Comprehensive Cancer Network (NCCN)* preporučuju primjenu MR-a i CT-a uz aplikaciju intravenskog kontrastnog sredstva za inicijalnu dijagnostičku obradu pacijenata s planocelularnim karcinomom glave i vrata, pri čemu se postiže istodobni prikaz primarnog tumora i limfnih čvorova. (54) Oslikavanje limfnih čvorova primjenom CT-a i MR-a temelji se na morfološkim obilježjima limfnih čvorova poput veličine, oblika, ekstranodalnog širenja, arhitektonike, nekroze, pravilnog ili asimetričnog zadebljanja korteksa, te imbibicije. Kao što je navedeno, uvećanje, okrugli oblik, prisutnost nekroze i ekstrakapsularnog širenja znakovi su malignih promjena limfnih čvorova. Manja područja nekroze unutar subcentimetarskih čvorova teško su vidljiva na CT i MR snimkama. Kraći promjer veći od 1 cm na aksijalnim presjecima MR-a i CT-a generalno je prihvaćena granična veličina koja odjeljuje benigne od metastatskih limfnih čvorova, no ovisno o smještaju limfnih čvorova ta vrijednost varira od 8 – 15 mm. (55) Međutim, sitni metastatski depoziti u limfnom čvoru ne dovode nužno do povećanja limfnog čvora (Slika 10.). Limfni čvorovi mogu biti uvećani i nekrotični uslijed različitih upalnih zbivanja, zbog čega je kriterij veličine nespecifičan i neprecizan.



Slika 10. Limfni čvor. T1 mjerena snimka u aksijalnoj ravnini pokazuje u razini IIa limfni čvor kraćeg promjera 8 mm. Čvor je okruglog oblika te suspektan na metastatsku infiltraciju, iako je veličinom manji od 1 cm (žuta strelica).

CT, MR, PET/CT i ultrazvuk pokazuju podjednaku osjetljivost u utvrđivanju okultnih metastaza kod klinički negativnih vratova, koja je manja od 66 %. (56)(57).


Posljednjih desetljeća u porastu je primjena PET/CT-a koji prikaz temelji na pojačanom metabolizmu glukoze malignih stanica u odnosu na benigne stanice, te je pokazao visoku učinkovitost u utvrđivanju metastaza kod klinički pozitivnih vratova.

No, studije koje su utvrđivale vrijednost PET/CT-a u otkrivanju okultnih metastaza pokazuju kontradiktorne rezultate. (53,58) Zbog teže dostupnosti te više cijene, PET/CT u Republici Hrvatskoj nije u rutinskoj primjeni u preoperativnoj obradi pacijenata s planocelularnim karcinomom glave i vrata. Posljednjeg desetljeća MR uz primjenu difuzijski mjenog oslikavanja pokazuje obećavajuće rezultate u utvrđivanju statusa limfnih čvorova glave i vrata.

Postupak liječenja pacijenata s planocelularnim karcinomom glave i vrata kod kojih su klinički potvrđene metastaze na vratu, relativno je jasan. Međutim, ponekad postoje dvojbe o terapijskom postupku kod pacijenata s klinički neutvrđenim i neotkrivenim metastazama. Postoje preporuke po kojima treba primijeniti elektivni postupak (elektivna disekcija vrata ili elektivna radioterapija) ako je rizik od okultnih metastaza veći od 15-20 %. To je često nepotrebno, stoga ne čudi rastući trend izbjegavanja elektivnih disekcija vrata. (59)

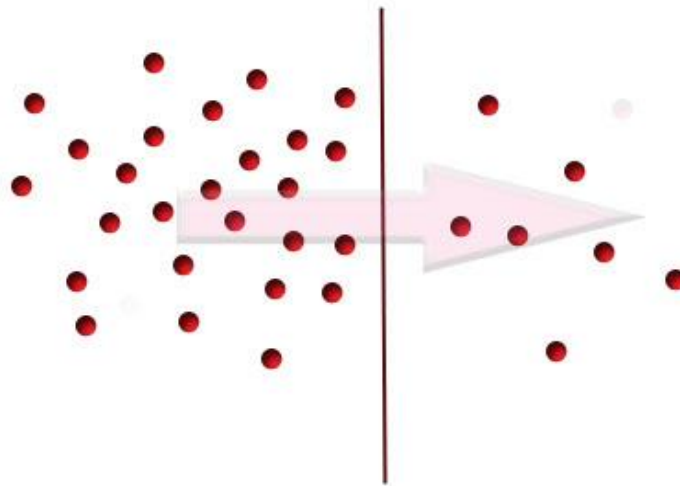
1.7.3. Difuzijski mjereno oslikavanje

Difuzijsko mjereno oslikavanje je MR tehnika kojom se evaluira i kvantificira difuzija molekula vode u vokselu promatranog tkiva, te je prikazana pikselima sive skale na difuzijski mjerenim (*eng. diffusion weighted*) snimkama. Difuzija molekula vode je fizikalni pojam kojim se opisuje nasumično gibanje molekula vode u tkivima ili tekućinama – Brownovo gibanje (Slika 11.).



Slika 11. Shematski prikaz nasumičnog gibanja molekula – Brownovo gibanje.

Nasumično gibanje molekula rezultira neto pomakom tvari. Naime, ovisno o gradijentu koncentracije dolazi do makroskopskog pomaka molekula iz područja veće koncentracije u područje manje koncentracije (Slika 12.). Neto pomak je proporcionalan gradijentu koncentracije, prema Fickovom zakonu difuzije, a konstanta proporcionalnosti je difuzijski koeficijent. (60,61)



Slika 12. Shematski prikaz neto pomaka molekula iz područja veće koncentracije u područje manje koncentracije.

Na difuziju molekula vode u živim tkivima utječu stanične membrane, gustoća i broj stanica, temperatura, viskoznost i perfuzija. U određenim patološkim stanjima dolazi do promjena difuzije, primjerice ona pada u hipercelularnim tkivima, a raste u cističnim i nekrotičnim područjima. Osjetljivost tkiva na difuziju postiže se pojačavanjem postojećih inhomogenosti magnetskog polja primjenom difuzijskih gradijentnih pulseva superponiranih na osnovno magnetsko polje (60). Mjera osjetljivosti tkiva na difuziju koja određuje snagu i trajanje difuzijskih gradijenata je faktor b te je određen jednadžbom:

$$b = \gamma^2 G^2 \delta^2 (\Delta - \delta/3)$$

- γ – žiromagnetni indeks
- G – amplituda
- δ – trajanje pulseva
- Δ – vrijeme između dva pulsa

S povećanjem vrijednosti faktora b raste kontrast između tkiva različitih difuzijskih obilježja. Iz DWI snimki različitih vrijednosti faktora b , softver MR uređaja mjeri piksel po piksel vrijednosti pojavnog difuzijskog koeficijenta (engl. *apparent diffusion coefficient* – ADC) te formira parametrijsku ADC mapu koja reflektira stupanj difuzije molekula vode unutar različitih tkiva. Za formiranje ADC mape dovoljne su dvije vrijednosti faktora b , no odabirom najmanje tri vrijednosti (0, 500 i 1000) dobiju se točnije vrijednosti ADC-a.

Intenzitet signala na difuzijski mjerenoj snimci izražen je Stejskal-Tannerovom jednačbom:

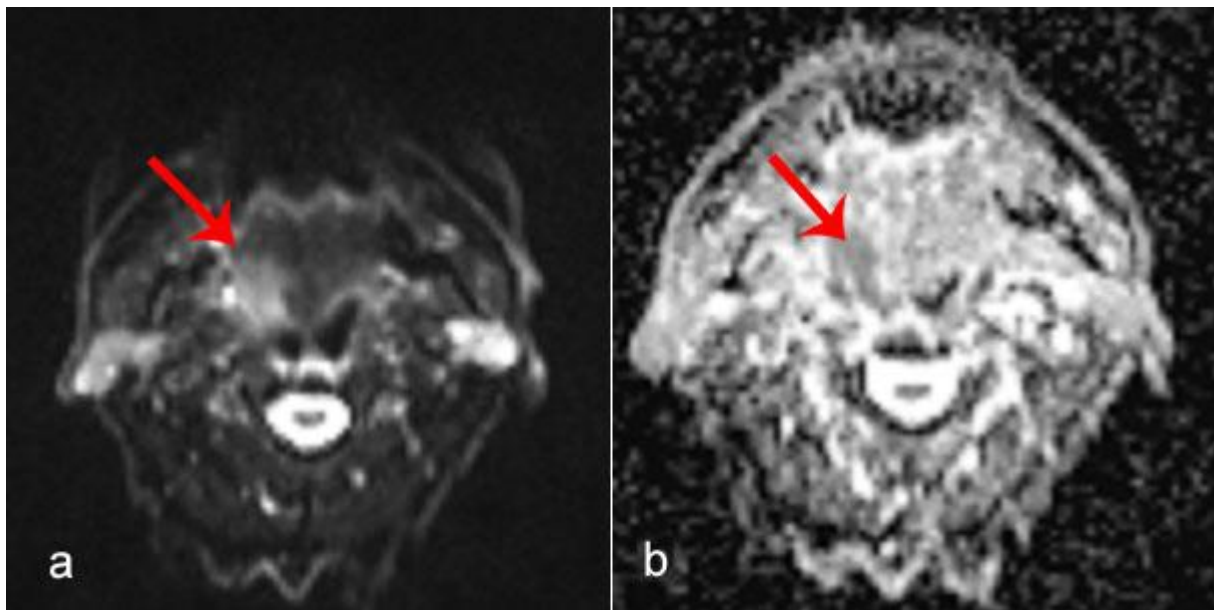
$$S = S_0 e^{-b \text{ADC}}$$

S – intenzitet signala na difuzijski mjerenoj snimci

S_0 – intenzitet signala bez osjetljivosti na difuziju

ADC – (engl. *apparent diffusion coefficient*) – pojavni difuzijski koeficijent

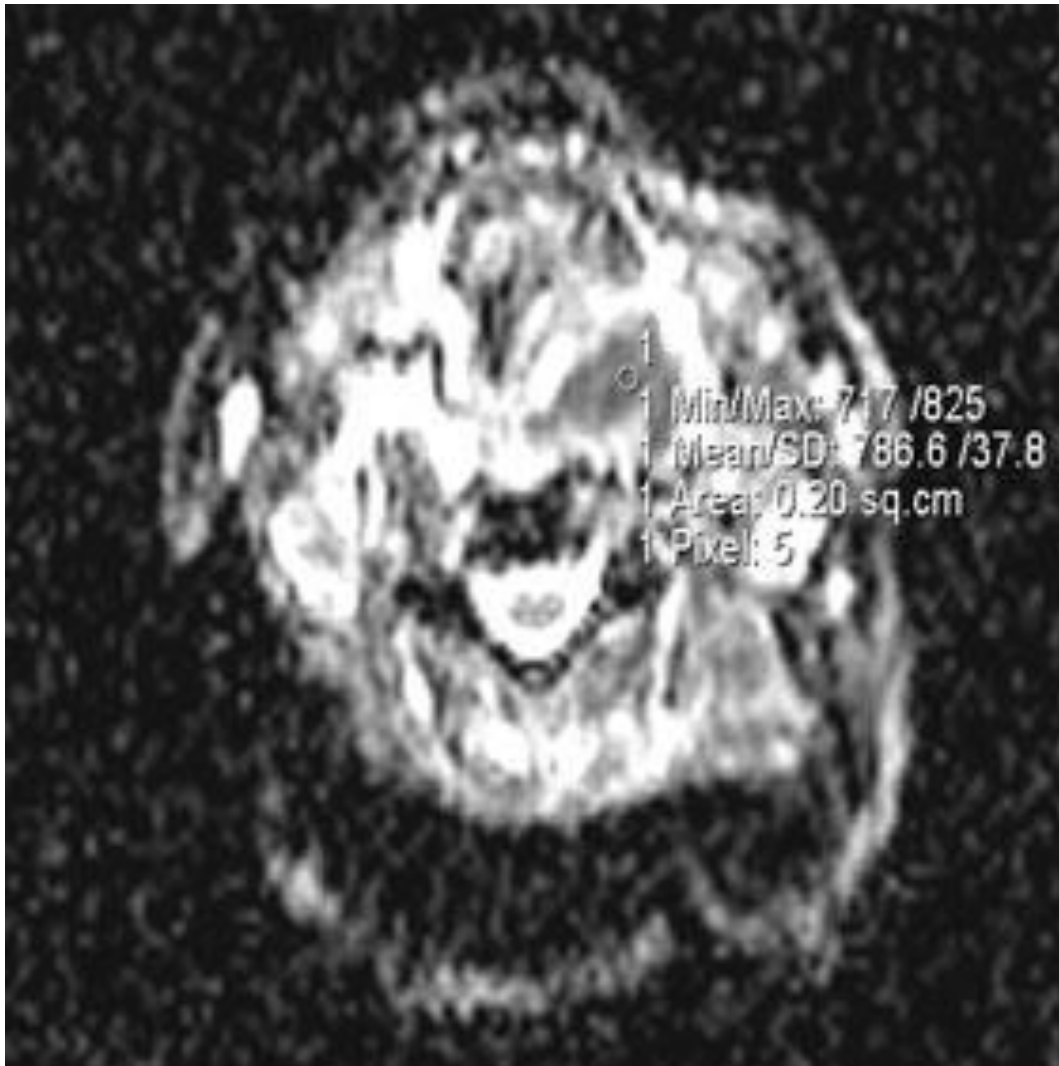
Kada kažemo da tkivo na pregledu magnetnom rezonancijom pokazuje restrikciju difuzije, to se odnosi na ADC mapu na kojoj je takvo tkivo nižih intenziteta signala (hipointenzivno, tamno). Na DWI presjecima područja s restrikcijom difuzije viših su intenziteta signala (hiperintenzivna, svijetla) (Slika 13).



Slika 13. Tumor baze jezika desno. a) DWI snimka pokazuje visok signal tumorskog procesa (strelica). b) ADC mapa pokazuje nizak intenzitet signala (tamno) tj. restrikciju difuzije tumorskog procesa (strelica).

U normalnom tkivu nema ograničenja gibanja molekula vode osim ograničenja staničnim membranama, stoga nema ni restrikcije difuzije. U karcinomu, uslijed smanjenog ekstracelularnog volumena koji nastaje zbog povećanog broja ili volumena stanica, dolazi do restrikcije difuzije. (61)

Difuzija se može mjeriti na radnoj stanici MR uređaja postavljanjem mjernog područja (engl. *region of interest* – ROI) u ispitivanu strukturu na ADC mapi pri čemu se dobiju vrijednosti ADC-a (Slika 14.). (62) Areali nižeg ADC-a unutar tumora (tamnija područja) koreliraju s arealima veće stanične gustoće. (63)



Slika 14. Mjerenje vrijednosti ADC-a. ADC mapa pokazuje mjerenje vrijednosti ADC-a postavljenjem mjernog područja u središnji dio tumora.

Difuzijski mjereno oslikavanje nudi dodatnu informaciju prilikom oslikavanja tumora glave i vrata kao potencijalni marker tumorske celularnosti. Općenito, maligni tumori glave i vrata su hiper celularni s manjom količinom ekstracelularne tekućine te imaju nižu vrijednost ADC-a u odnosu na benigne tumore. Međutim neki maligni tumori također pokazuju visoke vrijednosti ADC-a. Stoga, vrijednosti ADC-a treba interpretirati zajedno s konvencionalnim MR snimkama.

1.7.4. Pregled dosadašnjih istraživanja

Wang i suradnici prvi su primijenili difuzijski mjereno oslikavanje u dijagnostici karcinoma glave i vrata pokazavši potencijal u razlikovanju solidnih od cističnih, te benignih od malignih lezija. (62) Tri su studije utvrđivale dijagnostičku točnost difuzijski mjenog oslikavanja u detekciji primarnog karcinoma glave i vrata i sve su utvrdile višu vrijednost ADC-a kod benignih lezija u odnosu na maligne lezije. (64,65,66)

Studija Kinga i suradnika utvrdila je kako difuzijski mjereno oslikavanje pokazuje značajne razlike u vrijednostima ADC-a između metastatski promijenjenih limfnih čvorova planocelularnog karcinoma, limfoma i nediferenciranog nazofaringealnog karcinoma. (67) Pekçevik i suradnici pokazali su da postoji značajna razlika ADC-a mjerenih u limfnim čvorovima u oboljelih od nazofaringealnog karcinoma i karcinoma larinksa ($P = 0.002$). (68) Navedene studije upućuju da se različiti tumori razlikuju i u vrijednostima ADC-a u limfnim čvorovima zahvaćenim metastazama.

Meta analizom Wu i suradnika iz 2012. godine utvrđeno je da se primjenom difuzijski mjenog oslikavanja može razlikovati benigna od maligne limfadenopatije, te da MR uz primjenu difuzijski mjenog oslikavanja ima veću senzitivnost i specifičnost u otkrivanju maligne limfadenopatije u odnosu na konvencionalni MR pregled. (69) Studijama (53,70,71) su utvrđene niže vrijednosti ADC-a maligno promijenjenih limfnih čvorova ($0.59 - 1.09 \times 10^{-3} \text{ mm}^2/\text{s}$), u odnosu na benigne limfne čvorove ($1.21 - 1.64 \times 10^{-3} \text{ mm}^2/\text{s}$).

Nekolicina radova je analizirala limfne čvorove kraćeg promjera manjeg od 1 cm. Studija Lim i suradnika nije utvrdila statistički značajnu razliku u vrijednostima ADC-a benignih u odnosu na metastatske limfne čvorove promjera kraćeg od 11 mm uz velika ograničenja studije – studija je retrospektivna, nije pouzdano da limfni čvorovi iz disektata vrata poslani na patohistološku obradu odgovaraju limfnim čvorovima analiziranim na MR snimkama, te su korišteni MR uređaji različitih jakosti magnetskog polja od 1.5 i 3 T. (72) Studija Vandecaveye i suradnika pokazala je da su vrijednosti ADC-a niže u metastatski promijenjenih subcentimetarskih limfnih čvorova u odnosu na benigne limfne čvorove kod pacijenata s različitim kliničkim N stadijem bolesti. (73) Studija Dirixa i suradnika utvrdila je da difuzijski mjereno oslikavanje može točnije odrediti N stadij tumora zbog nižih vrijednosti ADC-a subcentimetarskih metastatskih u odnosu na benigne limfne čvorove također kod pacijenta s različitim kliničkim N stadijima bolesti. (74) Dosadašnje studije su rađene neovisno o kliničkom stadiju vrata te su rezultati nekonzistentni.

Nisu dostupne ranije studije o utjecaju veličine mjernog područja na vrijednosti ADC-a subcentimetaskih metastatskih limfnih čvorova i primarnih tumora, korelacije vrijednosti ADC-a limfnih čvorova i primarnog tumora, te vrijednosti ADC-a metastatskih limfnih čvorova ovisno o regiji vrata. Dosadašnja istraživanja pokazuju da ultrazvuk, CT, MR i PET/CT imaju nedovoljnu osjetljivost u utvrđivanju statusa limfnih čvorova kod klinički negativnih vratova. Kontradiktorni su i zaključci publiciranih studija o vrijednosti difuzijski mjenog oslikavanja u utvrđivanju statusa subcentimetarskih limfnih čvorova vrata.

1.7.5. Svrha rada

Svrha ovog rada bila je utvrditi dijagnostičke mogućnosti difuzijski mjenog oslikavanja subcentimetarskih limfnih čvorova oboljelih od planocelularnog karcinoma glave i vrata s klinički negativnim vratovima.

Doprinos ovog rada je točnija procjena preoperativnog statusa limfnih čvorova vrata čime se poboljšava odabir terapijskog postupka, prognoza bolesti i kvaliteta života bolesnika s planocelularim karcinomom glave i vrata.

2. HIPOTEZA

Temeljem difuzijskih svojstava na snimkama magnetske rezonancije možemo razlikovati metastatski promijenjene od nezahvaćenih limfnih čvorova promjera manjeg od jednog centimetra kod pacijenata s planocelularnim karcinomom glave i vrata.

3. CILJEVI ISTRAŽIVANJA

Opći cilj:

Prospektivnom studijom ocijeniti dijagnostičku vrijednost difuzijski mjerenih snimaka magnetske rezonancije i pojava difuzijskog koeficijenta u otkrivanju metastatskih limfnih čvorova kod karcinoma glave i vrata.

Specifični ciljevi:

- Utvrditi koje su granične (*cut-off*) vrijednosti pojava difuzijskog koeficijenta s visokom PPV i NPV koje razlikuju nezahvaćene i metastatske limfne čvorove glave i vrata promjera manjeg od jednog centimetra.
- Utvrditi mogu li se temeljem pojava difuzijskog koeficijenta razlikovati metastatski limfni čvorovi ovisno o primarnom sijelu tumora.
- Usporediti vrijednosti pojava difuzijskog koeficijenta primarnog tumora i metastatskih limfnih čvorova
- Usporediti vrijednosti pojava difuzijskog koeficijenta metastatskih limfnih čvorova po vratnim regijama
- Utvrditi utjecaj veličine mjernog područja na vrijednost pojava difuzijskog koeficijenta

4. ISPITANICI I METODE ISTRAŽIVANJA

4.1. ISPITANICI

U prospektivno istraživanje uključen je 51 bolesnik (n=51) oba spola, svih dobnih skupina, s dijagnosticiranim karcinomom glave i vrata. Svi su hospitalizirani i operirani u Klinici za tumore KBC Sestre Milosrdnice, u razdoblju od ožujka 2017. do siječnja 2019. godine.

Svi bolesnici uključeni u istraživanje su:

- imali novootkriveni planocelularni karcinom glave i vrata koji je dokazan biopsijom i patohistološkom analizom
- imali klinički negativni vrat
- bili upućeni na operacijsko liječenje koje uključuje i disekciju vrata

Bolesnici isključeni iz istraživanja imali su:

- negativan patohistološki nalaz tumora
- klinički pozitivan vrat
- prethodno zračeno područje glave, vrata ili toraksa
- diseminiranu bolest
- tumor drugog primarnog sijela
- limfne čvorove promjera većeg od 9 mm i promjera manjeg od 4 mm
- limfne čvorove s područjima nekroze vidljive na snimkama MR-a
- limfne čvorove za koje se nije mogla utvrditi podudarnost na snimkama MR-a i patohistološkoj analizi

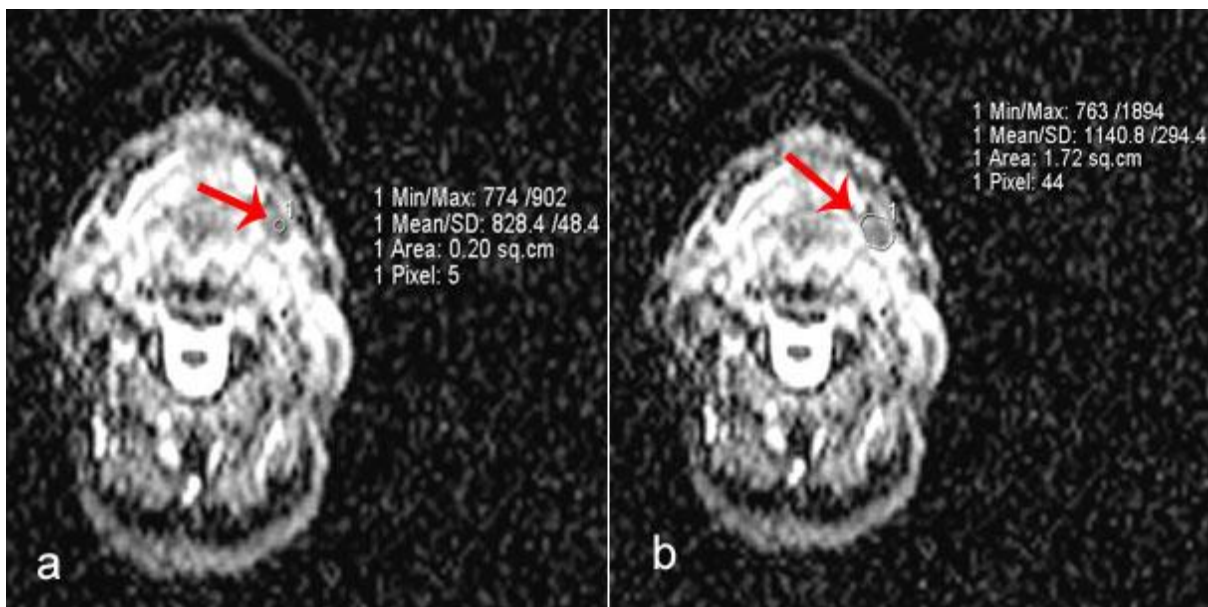
Na temelju pilot studije i analize potrebne veličine uzorka i snage istraživanja (power analiza) za razinu značajnosti $\alpha=0.05$ te snagu testa od 95 %, predviđen najmanji broj bolesnika je 47.

4.2. METODE ISTRAŽIVANJA

Snimanje se provelo u skladu s etičkim načelima, nakon odobrenja etičkih povjerenstava Kliničkog bolničkog centra Sestre milosrdnice Zagreb i Medicinskog fakulteta Sveučilišta u Zagrebu. Svi sudionici ispitivanja potpisali su obaviješteni pristanak nakon što su im objašnjene metode, ciljevi i očekivane koristi istraživanja.

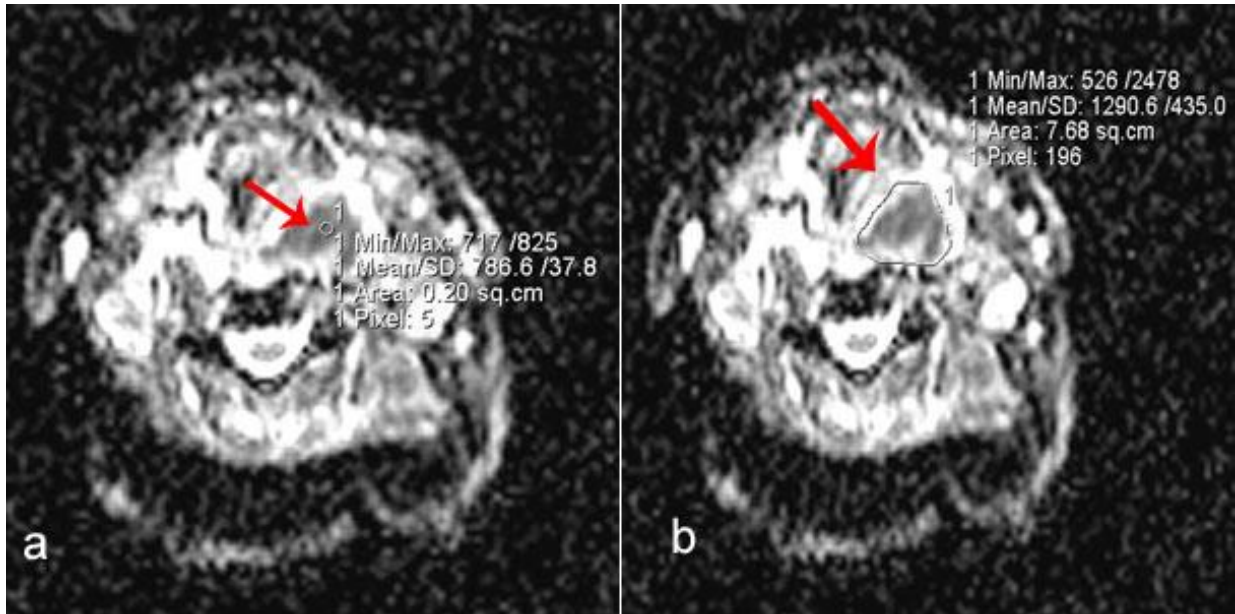
Prilikom MR snimanja bolesnika s planocelularnim karcinomom glave i vrata u sklopu klinički indicirane obrade, u istom aktu, standardnom protokolu snimanja dodana je difuzijski mjerena sekvenca s automatskim prikazom ADC mapa. Difuzijski mjereno oslikavanje MR-om se učinilo svim pacijentima od baze lubanje do torakalne aparature na uređaju Siemens, Espree 1.5 T slijedećim protokolom; eho planarna (engl. *echo planar imaging – EPI*) sekvenca, vrijeme ponavljanja (engl. *repetition time -TR*): 7600 ms, vrijeme odjeka (engl. *echo time – TE*): 90 ms, vrijednosti faktora *b*: (0, 500 i 1000 s/mm²), područje snimanja (engl. *field of view – FoV*): 380 mm, veličina matrice: 128 × 128, debljina sloja: 4.0 mm, vokal: 2.0 × 2.0 × 4.0 mm. ADC mape su automatski generirane iz difuzijski mjerenih snimki.

Za mjerenje vrijednosti pojavnog difuzijskog koeficijenta (ADC-a) odabrane su regije vrata ovisno o lokalizaciji primarnog sijela, očekivanom području drenaže te očekivanoj regiji disekcije vrata. Iz difuzijski mjerenih snimki odabrani su slojevi s prikazom najvećeg dijametra limfnog čvora. Mjerenje vrijednosti ADC-a učinilo se tako da se unutar limfnih čvorova postavilo mjerno područje. Primijenjene su dvije veličine mjernog područja; 0.2 cm² u središte limfnog čvora te mjerno područje manualno ocrtanog cijelog limfnog čvora (Slika 15.).



Slika 15. Mjerenje vrijednosti ADC-a limfnog čvora. ADC mape prikazuju mjerenje vrijednosti ADC-a postavljanjem mjernog područja u središte limfnog čvora (a) i ručnim ocrtavanjem cijelog čvora (b).

Za mjerenje vrijednosti ADC-a primarnog tumora odabran je sloj s najvećim promjerom tumora. Primijenjene su dvije veličine mjernog područja; 0.2 cm² u središtu tumora koji nije nekrotičan te mjerno područje manualno ocrtanog cijelog tumora (Slika 16.).



Slika 16. Mjerenje vrijednosti ADC-a primarnog tumora Strelicom označeno mjerenje vrijednosti ADC-a postavljanjem mjernog područja u središte tumora (a) i ručnim ocrtavanjem cijelog tumora (b).

Za svaki ROI korištene su srednje vrijednosti (ADC_{mean}). Vrijednosti ADC-a izražene su kao $N \times 10^{-3} \text{ mm}^2/\text{s}$. Demografske osobine ispitanika, obilježja limfnih čvorova na MR snimkama kao i nalazi patohistološke obrade primarnog tumora i limfnih čvorova uneseni su u Excel tablicu.

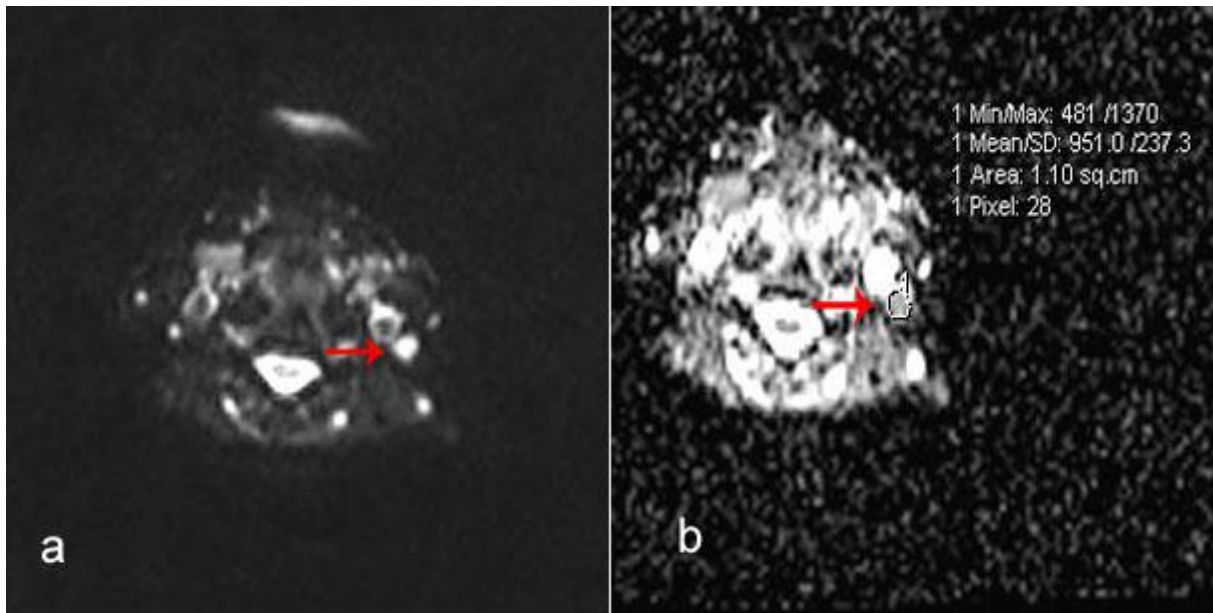
4.2.1. Radiološko-patohistološka korelacija

Kako bi se postigla podudarnost limfnih čvorova na MR snimkama i patohistološkom preparatu, svaka regija limfnih čvorova se zasebno mapirala na stiroporu da se simulira anatomska konfiguracija vrata. Svi limfni čvorovi su kategorizirani u odnosu na anatomske pozicije. Takvi preparati su poslani patologu na patohistološku analizu.

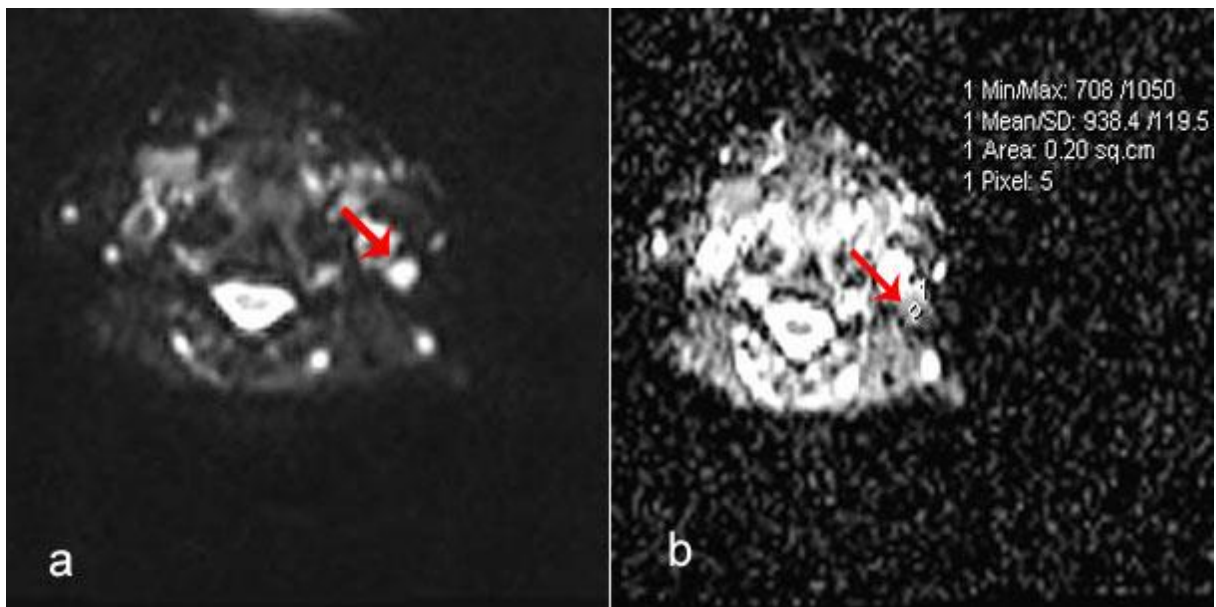
Patohistološki nalaz je označen kao pozitivan ili negativan na postojanje metastaza.

Parametri veličine i odnosa limfnih čvorova prema okolnim strukturama su primjenjivani prilikom radiološko-patohistološke korelacije.

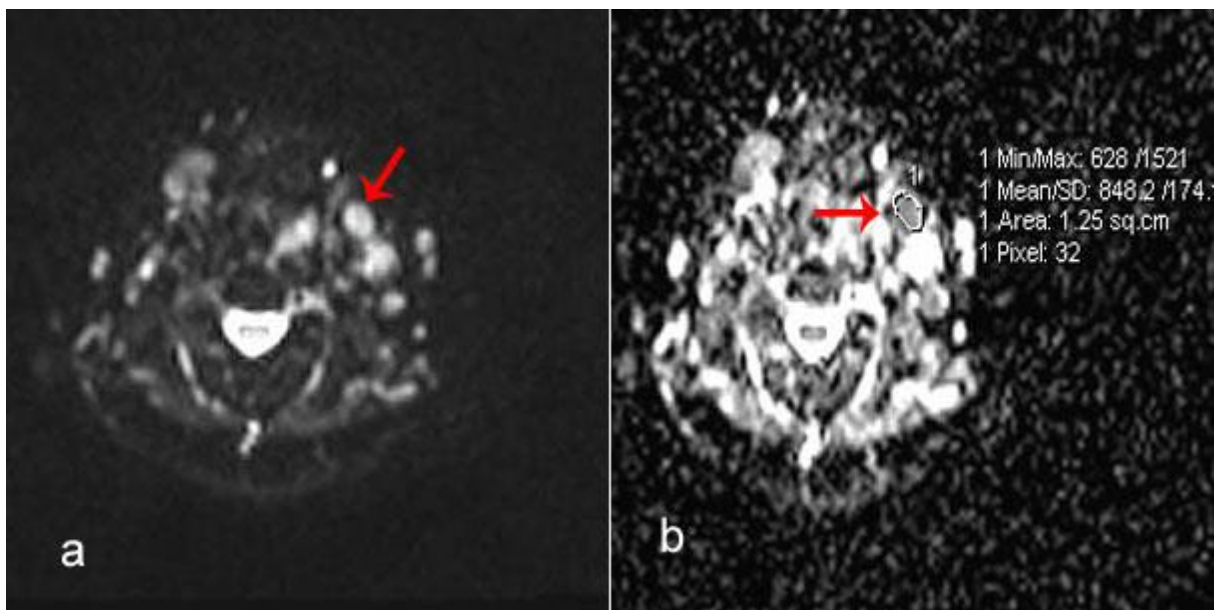
4.2.2. Slikovni prikaz mjerenja vrijednosti ADC-a



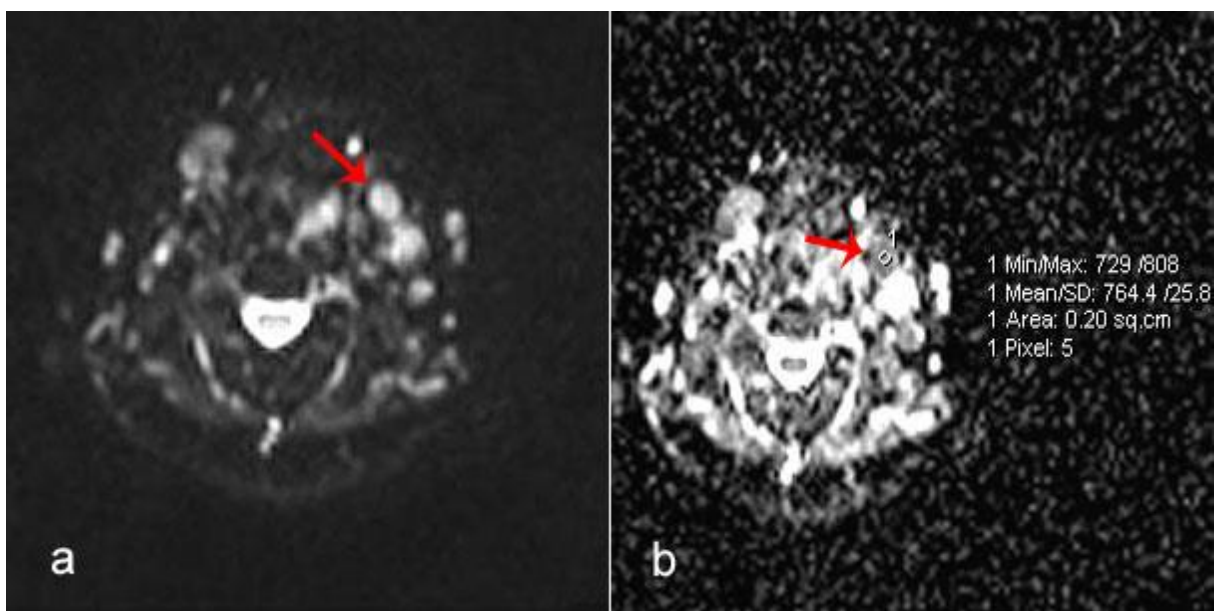
Slika 17. Difuzijsko oslikavanje magnetskom rezonancijom limfnih čvorova vrata. a) DWI snimka pokazuje visok intenzitet signala limfnog čvora regije IIb lijevo (crvena strelica). b) ADC mapa pokazuje ručno ocrtano mjerno područje oko istog limfnog čvora (crvena strelica). Izmjereni vrijednost ADC-a je $0.951 \times 10^{-3} \text{ mm}^2/\text{s}$. Patohistološki nalaz – metastatski limfni čvorovi.



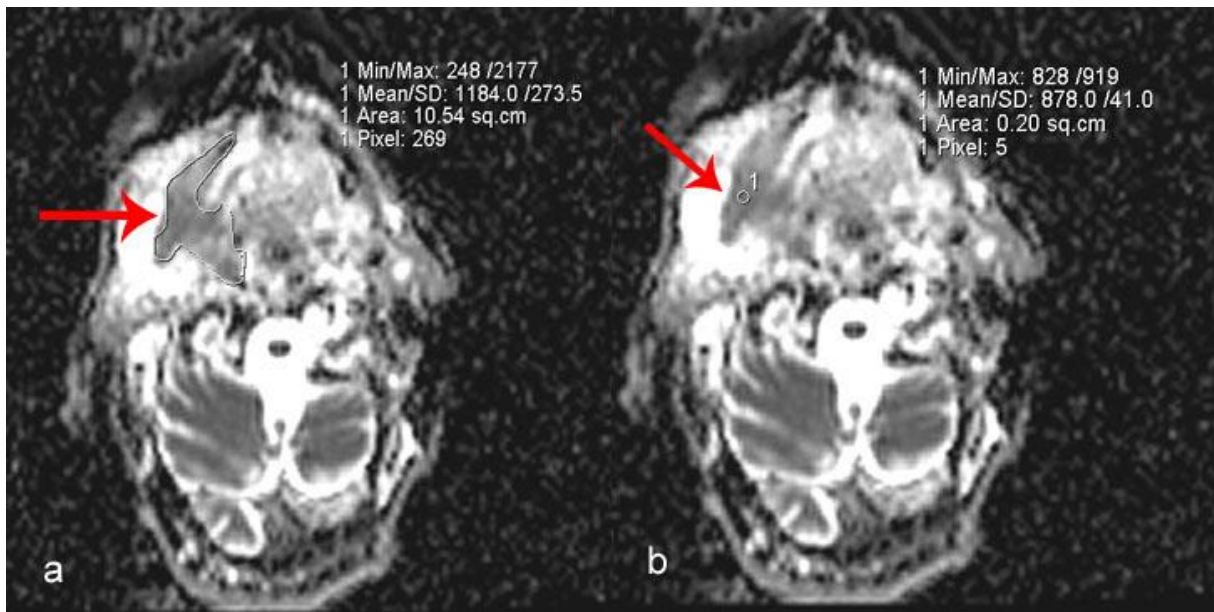
Slika 18. Difuzijsko oslikavanje magnetskom rezonancijom limfnih čvorova vrata. a) DWI snimka istog pacijenta pokazuje visok intenzitet signala limfnog čvora regije IIb lijevo (crvena strelica). b) ADC mapa pokazuje malo mjerno područje postavljeno u središte limfnog čvora (crvena strelica). Izmjereni vrijednost ADC-a je $0.938 \times 10^{-3} \text{ mm}^2/\text{s}$.



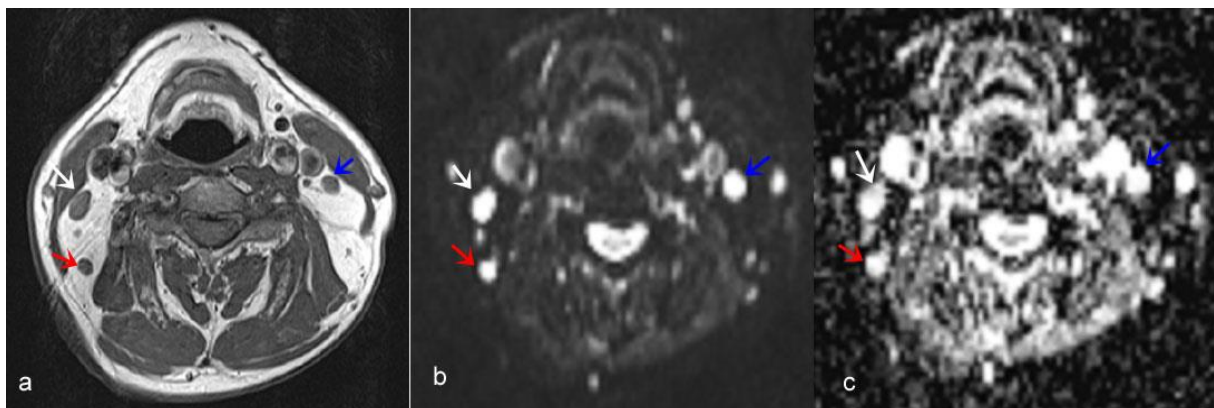
Slika 19. Difuzijsko oslikavanje magnetskom rezonancijom limfnih čvorova vrata. a) DWI snimka pokazuje visok intenzitet signala limfnog čvora regije IIa lijevo (crvena strelica). b) ADC mapa pokazuje ručno ocrtano mjerno područje oko istog limfnog čvora (crvena strelica). Izmjerena vrijednost ADC-a je $0.848 \times 10^{-3} \text{ mm}^2/\text{s}$. Patohistološki nalaz – metastatski limfni čvorovi.



Slika 20. Difuzijsko oslikavanje magnetskom rezonancijom limfnih čvorova vrata. a) DWI snimka istog pacijenta pokazuje visok intenzitet signala limfnog čvora regije IIa lijevo (crvena strelica). b) ADC mapa pokazuje malo mjerno područje postavljeno u središte limfnog čvora (crvena strelica). Izmjerena vrijednost ADC-a je $0.764 \times 10^{-3} \text{ mm}^2/\text{s}$. Patohistološki nalaz – metastatski limfni čvorovi.



Slika 21. Difuzijsko oslikavanje magnetskom rezonancijom tumora usne šupljine i orofarinksa. ADC mape istog tumora pokazuju razlike u vrijednostima ADC-a primjenom različitih mjernih područja. Strelicom označeno područje ručno ocrtanog cijelog tumora ima višu vrijednost ADC-a (a) u odnosu na malo mjereno područje (b).



Slika 22. Oslikavanje limfnih čvorova vrata magnetskom rezonancijom. a) T1 mjerena snimka u aksijalnoj ravnini pokazuje limfne čvorove regija IIb lijevo (plava strelica) te IIb desno (bijela i crvena strelica). b) DWI snimka pokazuje visok intenzitet signala istih limfnih čvorova (strelice) c) ADC mapa pokazuje visok intenzitet signala limfnih čvorova (strelice). Limfni čvorovi ne pokazuju restrikciju difuzije te su patohistološki negativni na metastaze.

4.2.3. Statistička obrada

Dobiveni podatci su prikazani tablično i grafički. U statističkoj obradi je Kolmogorov-Smirnovljev testom analizirana raspodjela kontinuiranih numeričkih vrijednosti te su se shodno dobivenim podacima primijenili odgovarajući neparametrijski testovi. Kategorijske i nominalne vrijednosti su prikazane kroz odgovarajuće frekvencije i udjele. Kontinuirane vrijednosti prikazane su kroz medijane i interkvartilne raspone (s obzirom na neparametrijsku raspodjelu i veličinu uzorka).

Razlike u kontinuiranim vrijednostima analizirane su Kruskal-Wallisovim testom uz dodatne post-hoc analize Mann-Whitney U testom. Razlike u zavisnim mjerenjima analizirane su Wilcoxonovim testom i prikazane Box i Whiskerovim plotom.

Razlike u kategorijskim varijablama analizirane su Fisherovim egzaktnim testom za tablice veličine 2×2 , odnosno Fisher-Freeman-Halton egzaktnim testom u slučaju većeg broja kombinacija.

Kako bi se ustanovila dijagnostička vrijednost ADC-a u odnosu na pozitivan patohistološki nalaz limfnog čvora načinjena je ROC analiza (engl. *Receiver Operating Characteristic Curve*). Kao granične (*cut-off*) vrijednosti uzete su one s najboljim međudnosom osjetljivosti i specifičnosti prema Youdenovom indeksu, odnosno one kod kojih su negativna prediktivna vrijednost (NPV) i pozitivna prediktivna vrijednost (PPV) bile najveće.

Binarnom logističkom regresijom određene su dijagnostičke vrijednosti omjera vjerojatnosti (engl. *odds ratio* ili OR) prema *cut-off* vrijednostima dobivenima ROC analizom u predikciji pripadnosti skupini koja je imala pozitivne limfne čvorove, odnosno metastaze. Izračunati su Spearmanovi koeficijenti korelacije između gradusa tumora i vrijednosti ADC-a. Sve P vrijednosti manje od 0.05 su smatrane značajnima.

Za statističku obradu podataka koristio se program IBM SPSS Statistics, verzija 25.0 (www.spss.com), dok se za ROC analizu koristio program MedCalc verzija 18.11.3 (MedCalc Software bvba, Ostend, Belgium; 2019)

5. REZULTATI

5.1. OBILJEŽJA LIJEČENIH BOLESNIKA I LIMFNIH ČVOROVA

U istraživanju je sudjelovao 51 bolesnik. Ženskog spola je 13 (25.5 %) bolesnica, a muškog 38 (74.5 %) bolesnika. Većina bolesnika je srednje stručne spreme 37 (72.5 %). Negativne obiteljske anamneze bilo je 26 (51 %) bolesnika, dok je bez komorbiditeta bilo 35 (68.6 %) bolesnika. Veći broj bolesnika je pušilo 35 (68.6 %), te je svakodnevno konzumiralo alkohol 33 (64.7 %) bolesnika.

Najčešće primarno sijelo je bila je usna šupljina 25 (49 %). Lijeva strana vrata bila je zahvaćena u 29 (56.9 %) bolesnika, desna u 20 (39.2 %) bolesnika. Metastaze na obje strane vrata imala su 2 bolesnika (3.9 %) (Tablica 1.).

Medijan (interkvartilni raspon ili IQR) dobi svih uključenih ispitanika iznosio je 62.0 godine (raspon 56.0 – 69.0). Medijan promjera tumora iznosio je 23.0 mm (raspon 15.00 – 30.0). Medijan (interkvartilni raspon ili IQR) vrijednosti ADC-a primarnih tumora za ROI 0.2 iznosilo je $0.84 \times 10^{-3} \text{ mm}^2/\text{s}$ (raspon $0.75 - 0.94 \times 10^{-3} \text{ mm}^2/\text{s}$), dok je vrijednost ADC-a za cijeli tumor iznosila $0.95 \times 10^{-3} \text{ mm}^2/\text{s}$ (raspon $0.85 - 1.01 \times 10^{-3} \text{ mm}^2/\text{s}$) (Tablica 2.).

U istraživanje je uključeno 187 limfnih čvorova. Medijan veličine limfnih čvorova u mm iznosio je 6.00 (raspon od 5.00 – 8.00). Medijan (interkvartilni raspon ili IQR) vrijednosti ADC-a limfnih čvorova za ROI 0.2 iznosilo je $0.95 \times 10^{-3} \text{ mm}^2/\text{s}$ (raspon $0.82 - 1.1 \times 10^{-3} \text{ mm}^2/\text{s}$), dok je vrijednost ADC-a za cijeli limfni čvor iznosila $0.98 \times 10^{-3} \text{ mm}^2/\text{s}$ (raspon $0.86 - 1.11 \times 10^{-3} \text{ mm}^2/\text{s}$) (Tablica 3.).

U 77 limfnih čvorova (41.18 %) utvrđene su metastaze (Slika 23.). Najveći broj 60 (32.1 %) analiziranih limfnih čvorova pripadao je regiji II, dok je u regiji IV analiziran najmanji broj limfnih čvorova 8 (4.3 %). (Tablica 4.), (Slika 24.).

Tablica 1. Socio-demografska i klinička obilježja uključenih ispitanika prikazana kroz kategorijske vrijednosti.

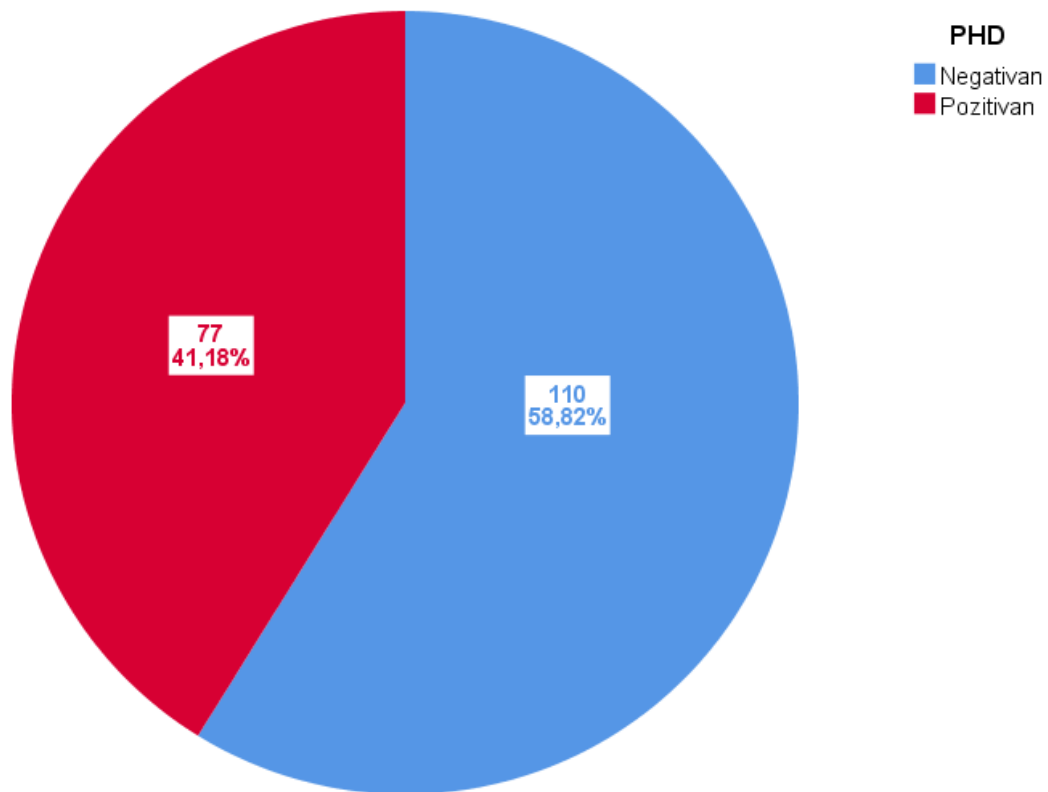
		N	%
Spol	Muški	38	74.50 %
	Ženski	13	25.50 %
Stupanj obrazovanja	OŠ	7	13.70 %
	SSS	37	72.50 %
	VŠS i VSS	7	13.70 %
Obiteljska anamneza	Negativna	26	51.00 %
	pozitivna	25	49.00 %
Komorbiditeti	Ne	35	68.60 %
	Da	16	31.40 %
Pušenje	Ne	16	31.40 %
	Da	35	68.60 %
Alkohol	Ne	18	35.30 %
	Da	33	64.70 %
Primarni tumor	Hipofarinks	5	9.80 %
	Larinks	10	19.60 %
	Orofarinks	10	19.60 %
	Parotida	1	2.00 %
	Usna šupljina	25	49.00 %
Strana vrata	Desno	20	39.20 %
	Lijevo	29	56.90 %
	Obostrano	2	3.90 %

Tablica 2. Socio-demografska obilježja ispitanika te obilježja primarnih tumora.

	N	Aritmetička sredina	SD	Min	Max	Centile		
						25.	Medijan	75.
DOB (GODINE)	51	62.06	10.62	35.00	84.00	56.00	62.00	69.00
Najveći promjer tumora	51	24.8	11.8	10.00	60.00	15.00	23.00	30.00
ADC tumora (ROI 0.2 cm²)	34	0.84	0.11	0.68	0.99	0.75	0.84	0.94
ADC (ROI cijelog tumora)	34	0.96	0.19	1.13	1.21	0.85	0.95	1.01

Tablica 3. Obilježja limfnih čvorova.

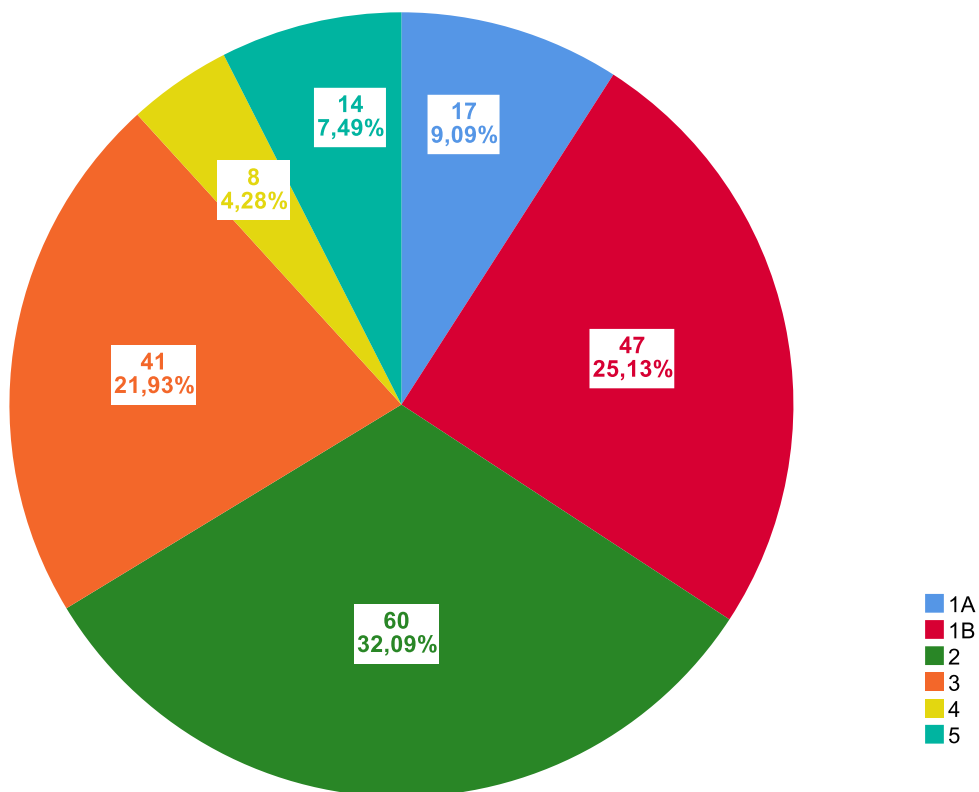
	N	Aritmetička sredina	SD	Min	Max	Centile		
						25.	Medijan	75.
Veličina čvora (mm)	187	6.32	1.85	4.00	9.00	5.00	6.00	8.00
ADC čvora ROI 0.2 cm² ($\times 10^{-3}$ mm²/s)	184	0.97	0.20	0.59	1.80	0.82	0.95	1.10
ADC (ROI cijeli čvor) ($\times 10^{-3}$ mm²/s)	184	0.99	0.20	0.11	1.81	0.86	0.98	1.12



Slika 23. Raspodjela patohistoloških nalaza.

Tablica 4. Podskupine prema regiji i patohistološkom nalazu limfnih čvorova.

		N	%
REGIJE VRATA	Ia	17	9.1 %
	Ib	47	25.1 %
	II	60	32.1 %
	III	41	21.9 %
	IV	8	4.3 %
	V	14	7.5 %
PATOHIŠTOLOŠKI NALAZ	Negativan	110	58.8 %
	Pozitivan	77	41.2 %



Slika 24. Raspodjela analiziranih limfnih čvorova po regijama vrata.

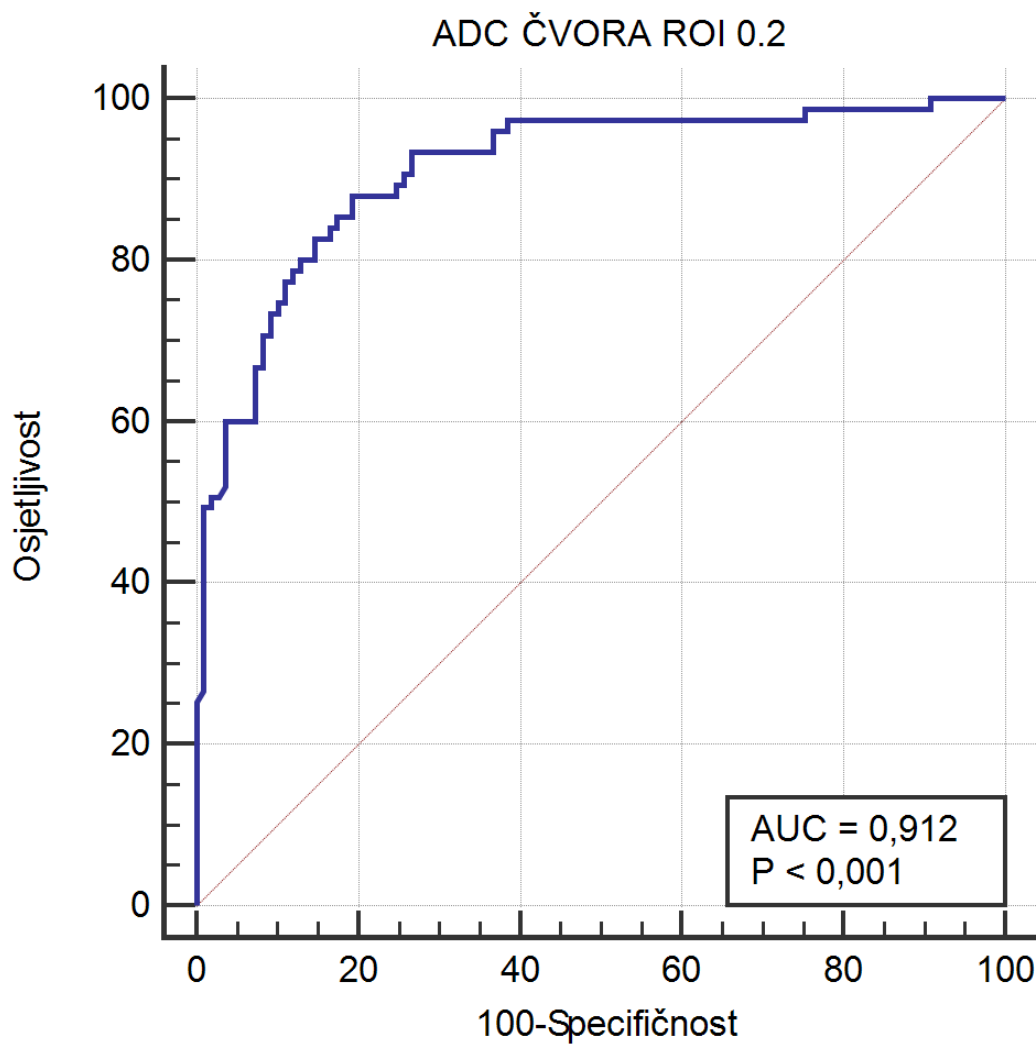
5.2. UTVRĐIVANJE GRANIČNIH (CUT-OFF) VRIJEDNOSTI

Prema učinjenoj ROC analizi za ROI 0.2 cm², vrijednost ADC-a koja najbolje odjeljuje metastatske od benignih limfnih čvorova iznosila je $\leq 0.927 \times 10^{-3}$ mm²/s (osjetljivost od 88.0 % i specifičnost od 80.7 %, NPV 90.7 %, PPV 75.9 %) (Tablica 5.). Površina ispod ROC krivulje (AUC) iznosi 91.2 % te je izrazito statistički značajna na razini P<0.001 (Slika 25.).

Prema učinjenoj ROC analizi za ROI cijelog čvora, vrijednost ADC-a koja najbolje odjeljuje metastatske od benignih limfnih čvorova iznosila je $\leq 0.964 \times 10^{-3}$ mm²/s (osjetljivost od 80.0 % i specifičnost od 77.9 %, NPV 85 %, PPV 71.4 %) (Tablica 6.). Površina ispod ROC krivulje (AUC) iznosi 81.9 % te je izrazito statistički značajna na razini P<0.001 (Slika 26.)

Tablica 5. Statistička raščlamba ROC analize (vrijednosti ADC-a limfnog čvora za ROI 0.2 cm²) u odnosu na pozitivan patohistološki nalaz limfnog čvora.

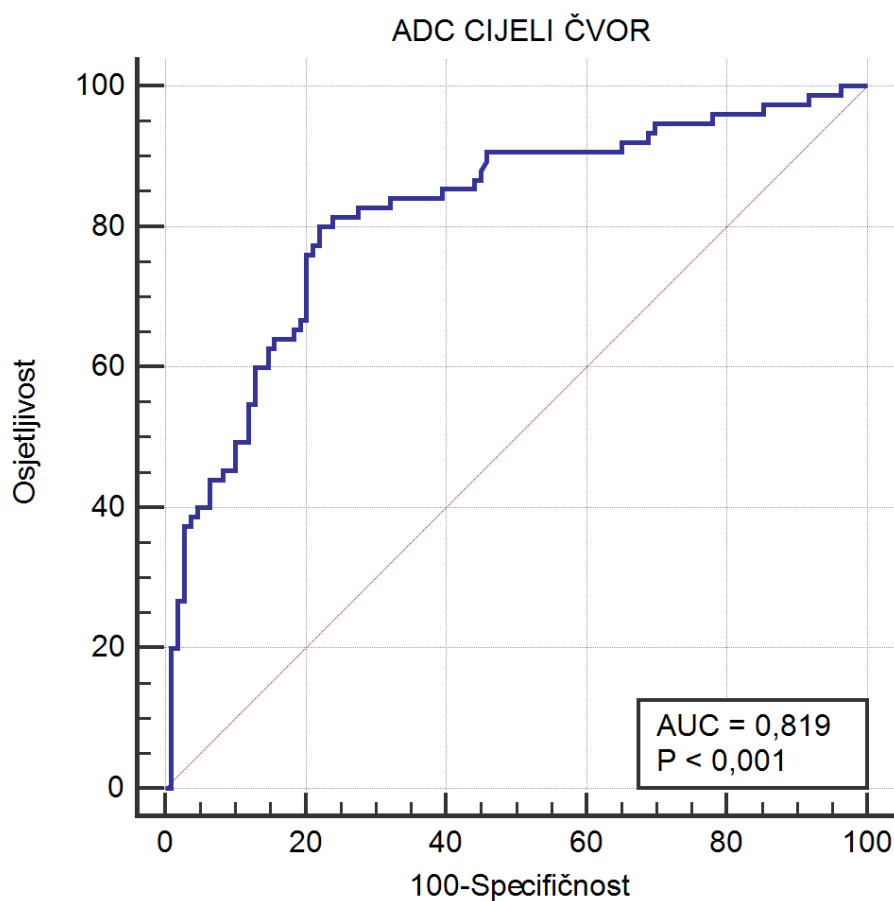
Površina ispod krivulje (AUC)	0.912
Standardna greška	0.0221
95 % CI	0.861 to 0.948
z statistika	18.652
Razina značajnosti P	<0.0001
Youdenov indeks J	0.6873
Odabrani kriterij	≤0.927
Osjetljivost	88.00
95 % CI	78.4–94.4
Specifičnost	80.73
95 % CI	72.1–87.7
Negativna prediktivna vrijednost	90.7
95 % CI	84.0–94.8
Pozitivna prediktivna vrijednost	75.9
95 % CI	68.0–82.3



Slika 25. ROC analiza vrijednosti ADC-a limfnog čvora (ROI 0.2 cm²) u odnosu na pozitivan patohistološki nalaz limfnog čvora.

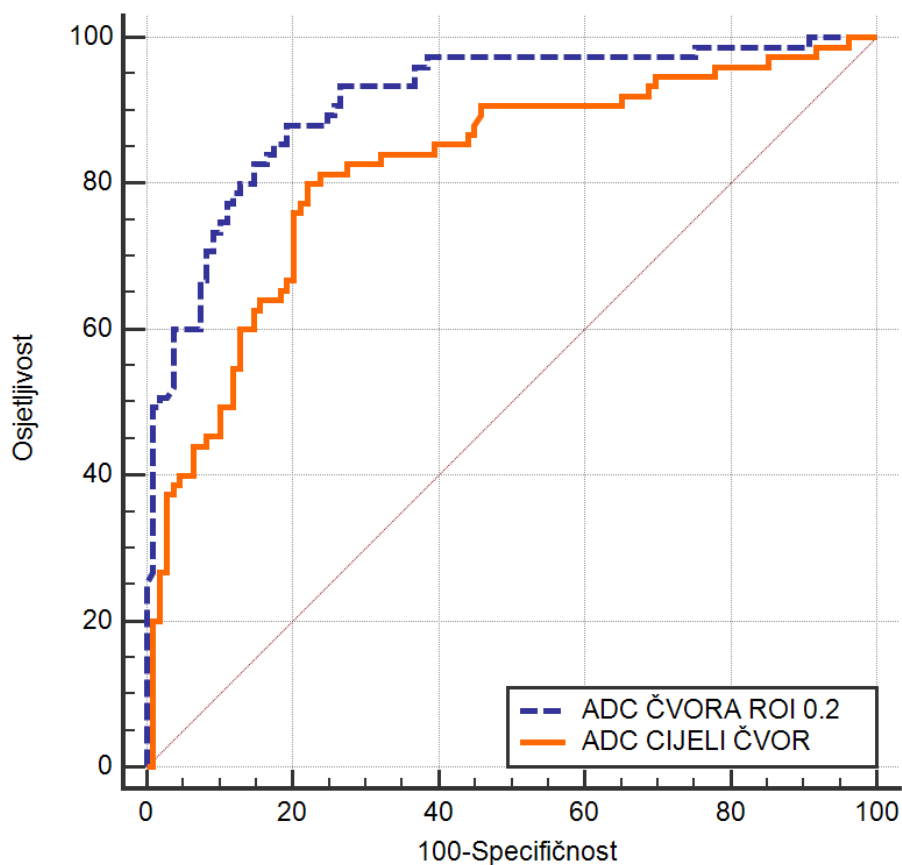
Tablica 6. Statistička raščlamba ROC analize vrijednosti ADC-a cijelog limfnog čvora u odnosu na pozitivan patohistološki nalaz limfnog čvora.

Površina ispod krivulje (AUC)	0.819
Standardna greška	0.0328
95 % CI	0.756 to 0.872
z statistika	9.73
Razina značajnosti P	<0.0001
Youdenov indeks J	0.5798
Odabrani kriterij	≤0.964
Osjetljivost	80.00
95 % CI	69.2–88.4
Specifičnost	77.98
95 % CI	69.0-85.4
Negativna prediktivna vrijednost	85
95 % CI	78.1-90.0
Pozitivna prediktivna vrijednost	71.4
95 % CI	63.3-78.4



Slika 26. ROC analiza vrijednosti ADC-a cijelog limfnog čvora u odnosu na pozitivan patohistološki nalaz limfnog čvora.

Razlika između ROC krivulja za ADC ROI 0.2 cm² i ADC cijelog limfnog čvora u odnosu na pozitivan patohistološki nalaz prikazana je na Slici 27. ROC krivulja za ADC ROI 0.2 cm² ima značajno veće vrijednosti (za 9.25 %) u odnosu na ADC cijelog limfnog čvora, P<0.001 (Tablica 7.).



Slika 27. Razlika između ROC krivulja za ADC ROI 0.2 cm² i za ADC cijelog limfnog čvora u odnosu na pozitivan patohistološki nalaz.

Tablica 7. Razlika između ROC krivulja za ADC ROI 0.2 cm² i za ADC cijelog limfnog čvora u odnosu na pozitivan patohistološki nalaz.

Varijabla	AUC	SE	95 % CI	Razlika	P
ADC čvor (ROI 0.2 cm ²)	0.912	0.0221	0.861–0.948	0.0925	<0.001
ADC (ROI cijeli čvor)	0.819	0.0328	0.756–0.872		

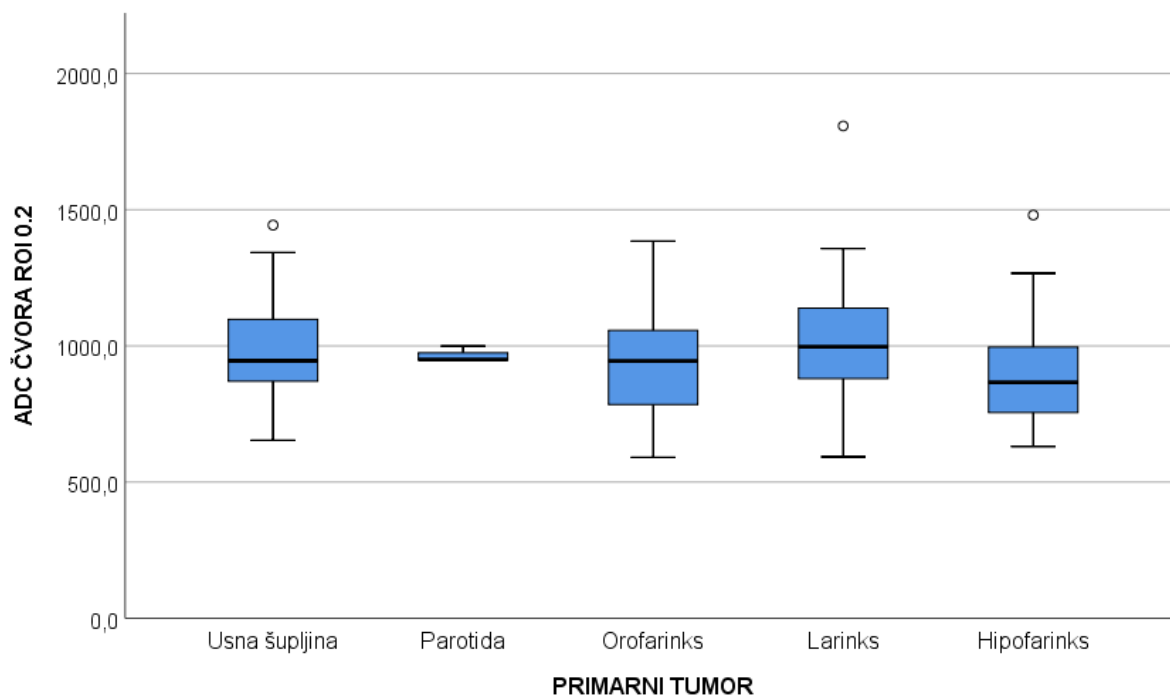
5.3. UTVRĐIVANJE VRIJEDNOSTI ADC-a LIMFNIH ČVOROVA OVISNO O PRIMARNOM SIJELU TUMORA

Utvrđivanjem vrijednosti ADC-a (ROI 0.2 cm² i cijelog čvora) obzirom na lokalizaciju primarnog tumora primjenom Kruskal-Wallisovog testa nije utvrđena statistički značajna razlika (Tablica 8., Slika 28., Slika 29.).

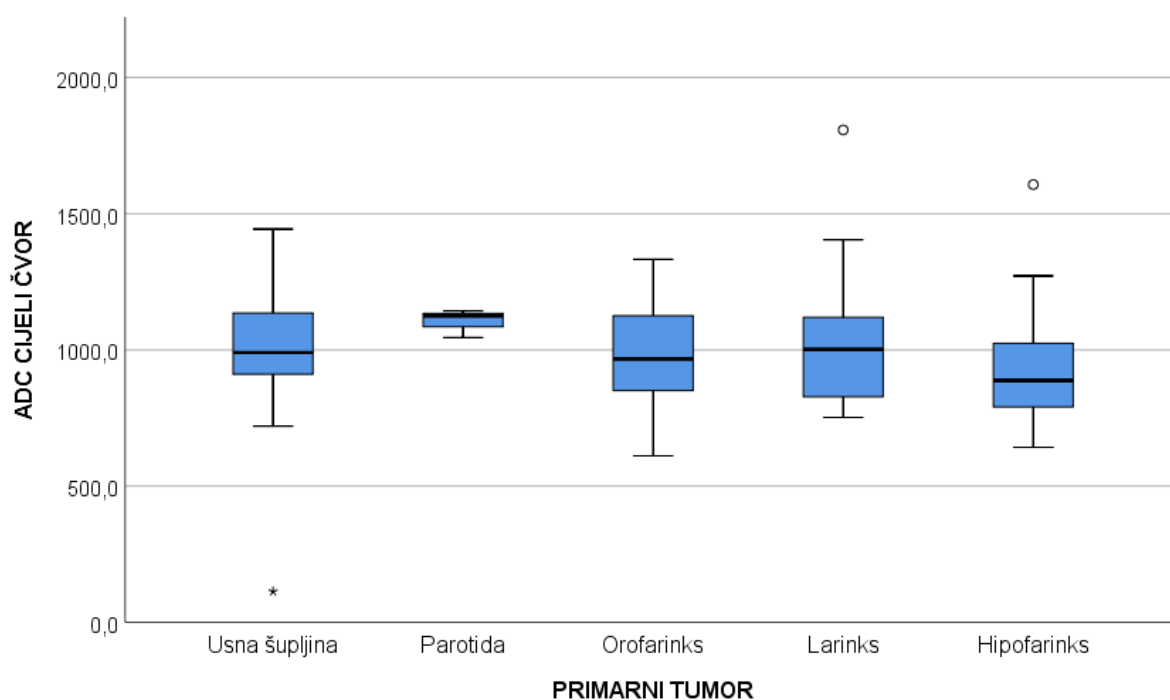
Tablica 8. Vrijednosti ADC-a limfnih čvorova ovisno o primarnom sijelu tumora: Kruskal-Wallisov test.

PRIMARNI TUMOR		N	Aritmetička sredina	SD	Min	Max	Centile		
							25.	Medijan	75.
ADC čvora (ROI 0.2 cm ²)	Usna šupljina	88	0,988	0,182	0,653	1,444	0,868	0,945	1,099
	Parotida	3	0,965	0,029	0,946	0,999	0,947	0,949	0,999
	Orofarinks	33	0,928	0,195	0,591	1,384	0,784	0,944	1,076
	Larinks	29	1,021	0,240	0,593	1,807	0,857	0,996	1,149
	Hipofarinks	31	0,905	0,200	0,631	1,480	0,739	0,866	1,043
ADC (ROI cijeli čvor)	Usna šupljina	88	1,020	0,194	0,113	1,443	0,910	0,990	1,137
	Parotida	3	1,104	0,051	1,045	1,143	1,045	1,124	1,143
	Orofarinks	33	0,972	0,189	0,610	1,332	0,845	0,966	1,128
	Larinks	29	1,027	0,229	0,752	1,807	0,823	1,002	1,126
	Hipofarinks	31	0,921	0,198	0,642	1,607	0,780	0,888	1,038

	Kruskal-Wallis H	df	P
ADC čvora ROI 0.2 cm ²	3.009	3	0.390
ADC cijeli čvor	3.098	3	0.377



Slika 28. Vrijednosti ADC-a za ROI 0.2 cm² s obzirom na lokalizaciju primarnog tumora.



Slika 29. Vrijednosti ADC-a za cijeli čvor s obzirom na lokalizaciju primarnog tumora.

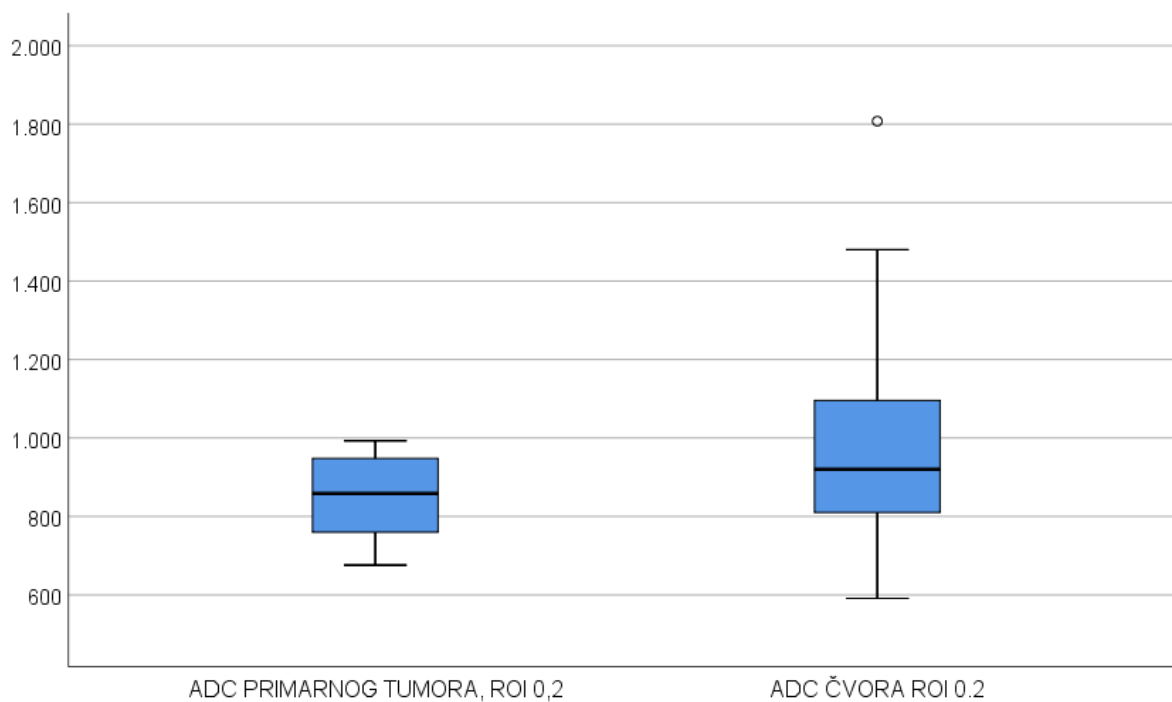
5.4. USPOREDBA VRIJEDNOSTI ADC-a PRIMARNOG TUMORA I METASTATSKIH LIMFNIH ČVOROVA

Uspoređivanjem vrijednosti ADC-a primarnog tumora i metastatskih limfnih čvorova utvrđene su više vrijednosti ADC-a u metastatskim limfnim čvorovima u odnosu na tumore bez obzira na veličinu promatranog polja (Tablica 9., Slika 30., Slika 31.).

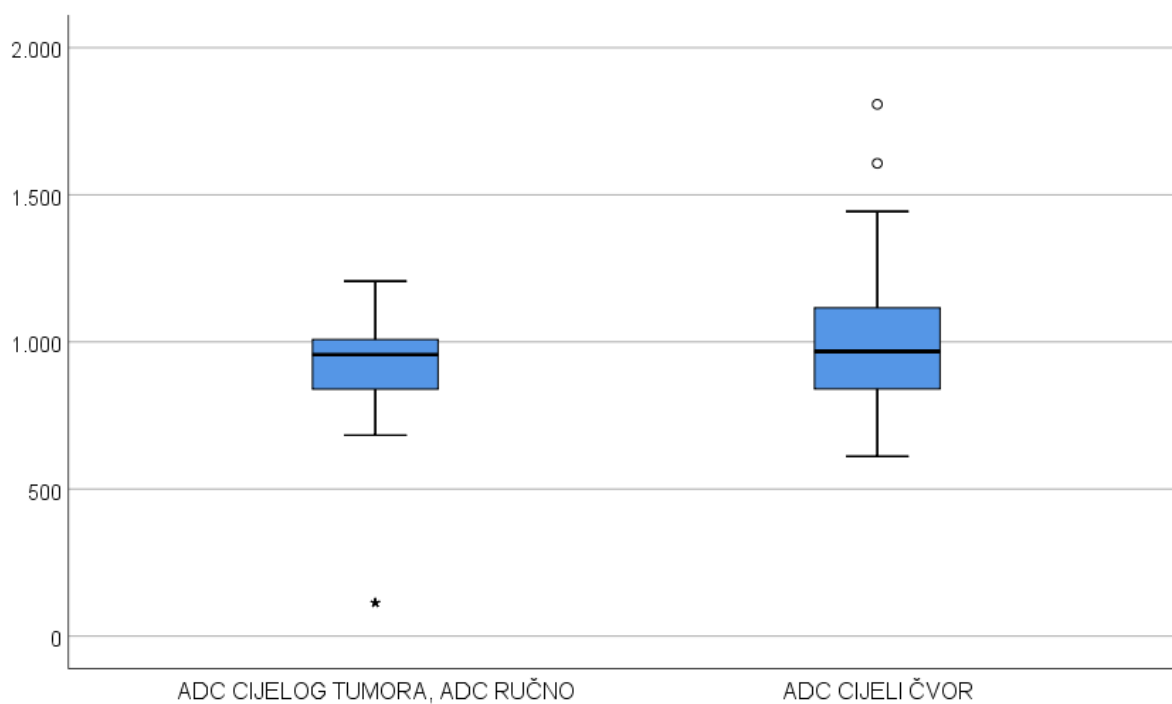
Tablica 9. Razlika vrijednosti ADC-a primarnog tumora i metastatskih limfnih čvorova: Wilcoxonov test.

	N	Aritmetička sredina	SD	Min	Max	Centile		
						25.	Medijan	75.
ADC primarnog tumora, (ROI 0.2 cm ²)	136	0.850	0.101	0.676	0.993	0.760	0.858	0.948
ADC čvora (ROI 0.2 cm ²)	184	0.968	0.199	0.591	1.807	0.818	0.943	1.099
ADC primarnog tumora (ROI cijeli tumor)	136	0.919	0.202	0.113	1.206	0.839	0.956	1.013
ADC čvora (ROI cijeli čvor)	184	0.997	0.200	0.113	1.807	0.859	0.979	1.124

	Z	P
ADC čvora (ROI 0.2 cm ²) ADC primarnog tumora (ROI 0.2 cm ²)	-5.1	<0.001
ADC (ROI cijeli čvor), ADC primarnog tumora (ROI cijeli tumor)	-2.2	0.028



Slika 30. Razlika vrijednosti ADC-a primarnog tumora i metastatskih limfnih čvorova za ROI 0.2 cm².



Slika 31. Razlika vrijednosti ADC-a primarnog tumora i metastatskih limfnih čvorova za ručno ocrteni ROI oko cijelog čvora, odnosno tumora.

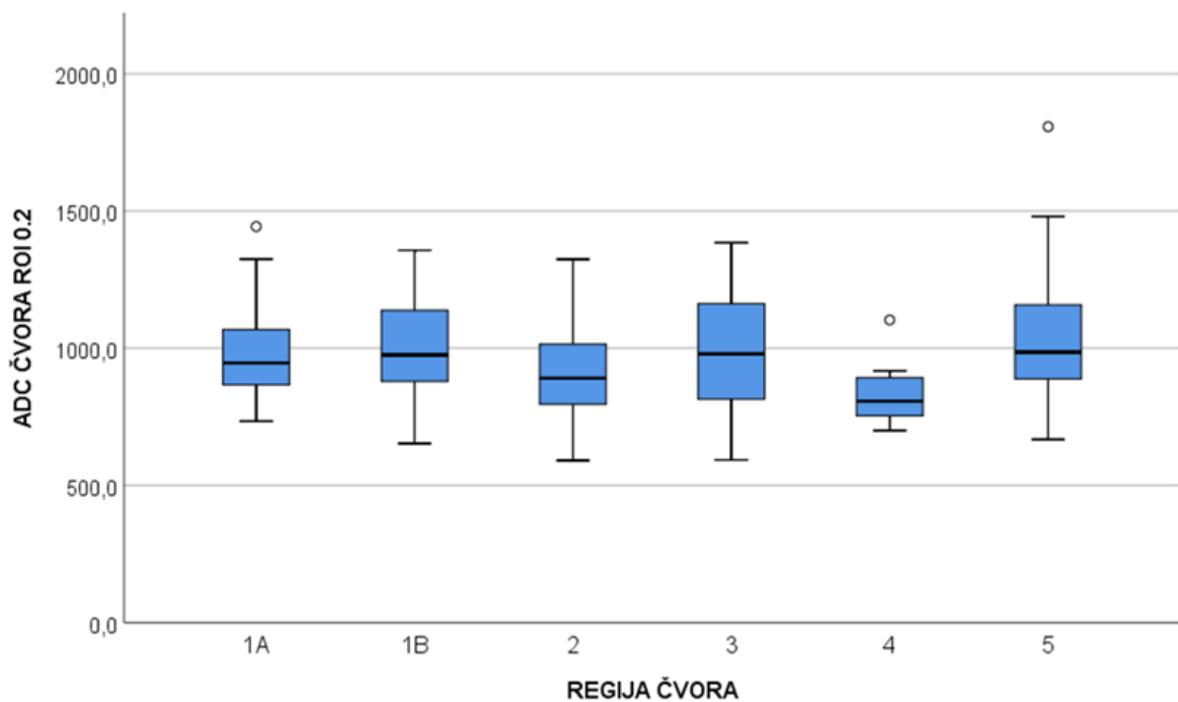
5.5. USPOREDBA VRIJEDNOSTI ADC-a METASTATSKIH LIMFNIH ČVOROVA PREMA REGIJAMA VRATA

Usporedbom vrijednosti ADC -a metastatskih limfnih čvorova prema regijama vrata utvrđene su značajne razlike u vrijednostima ADC-a pri ROI 0.2 cm² (P=0.031). Dodatnom post-hoc analizom s Mann-Whitney U testom, ustanovljene su značajne razlike na razini P<0.05 između regije Ib u odnosu na regije II i IV, te regije IV u odnosu na regije Ib, III i V (Tablica 10., Slika 32., Slika 33.).

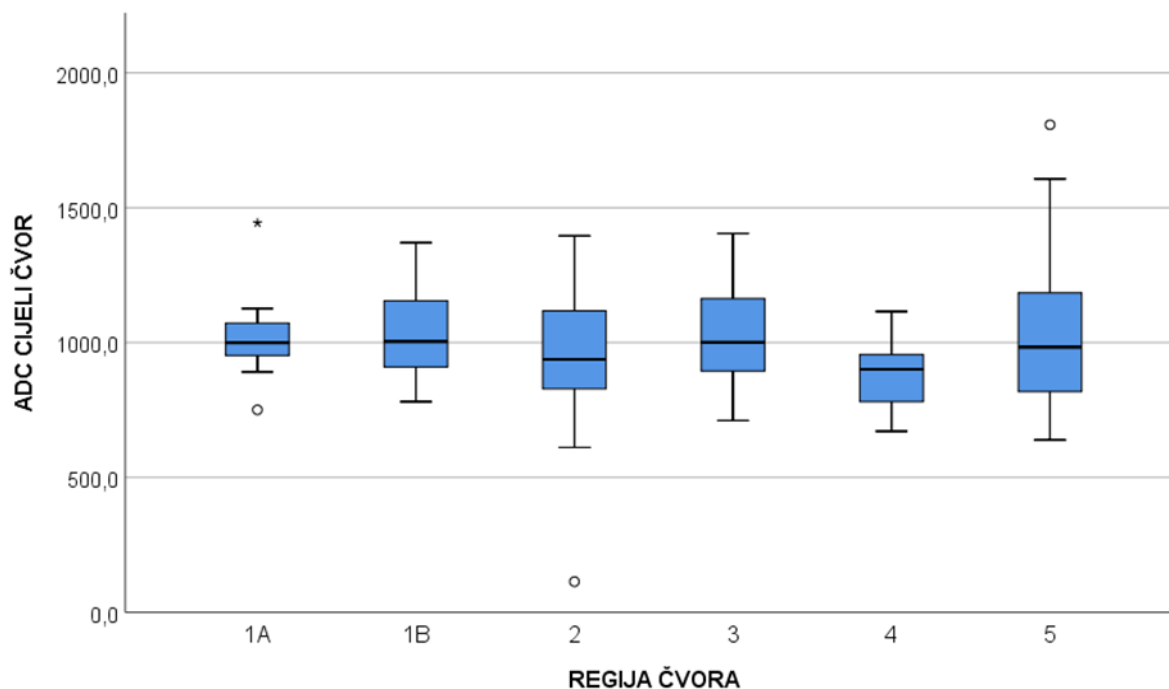
Tablica 10. Razlika vrijednosti ADC-a metastatskih limfnih čvorova prema regijama vrata: Kruskal-Wallisov test.

REGIJA ČVORA		N	Aritmetička sredina	SD	Min	Max	Centile		
							25.	Medijan	75.
ADC čvora (ROI 0.2 cm ²)	Ia	17	0.982	0.189	0.734	1.443	0.854	0.947	1.060
	Ib	46	1.005	0.185	0.653	1.357	0.878	0.976	1.142
	II	59	0.917	0.173	0.591	1.324	0.792	0.891	1.024
	III	40	0.986	0.205	0.593	1.385	0.813	0.979	1.165
	IV	8	0.839	0.127	0.699	1.103	0.747	0.807	0.905
	V	14	1.065	0.293	0.668	1.807	0.885	0.986	1.185
ADC (ROI cijeli čvor)	Ia	17	1.018	0.144	0.750	1.443	0.932	0.999	1.079
	Ib	46	1.026	0.158	0.780	1.370	0.905	1.004	1.155
	II	59	0.950	0.211	0.113	1.396	0.817	0.938	1.119
	III	40	0.103	0.190	0.711	1.404	0.898	1.001	1.164
	IV	8	0.883	0.138	0.671	1.115	0.766	0.901	0.958
	V	14	1.053	0.332	0.639	1.807	0.811	0.983	1.206

	Kruskal-Wallis H	df	P
ADC čvora (ROI 0.2 cm ²)	12.262	5	0.031
ADC čvora (ROI cijeli čvor)	8.545	5	0.129
ADC ROI 0.2 cm ²	Značajno različita na razini P < 0,05 u odnosu na regiju		
Ia			
Ib	(II)(IV)		
II	Ib		
III	IV		
IV	(Ib)(III)(V)		
V	IV		



Slika 32. Usporedba vrijednosti ADC-a za ROI 0.2 cm² metastatskih limfnih čvorova prema regijama vrata.



Slika 33. Usporedba vrijednosti ADC-a (ROI cijeli čvor) prema regijama vrata.

5.6. POZITIVAN PATHISTOLOŠKI NALAZ LIMFNOG ČVORA U ODNOSU NA REGIJU VRATA I LOKALIZACIJU PRIMARNOG TUMORA

Pozitivni limfni čvorovi najčešće su bili u regijama IV ($P=0.047$) i II ($P=0.003$), dok su se značajno rjeđe pojavljivali u regiji Ib ($P=0.012$). S obzirom na lokalizaciju primarnog tumora, metastatski limfni čvorovi najzastupljeniji su bili kod karcinoma hipofarinksa ($P<0.001$) (Tablica 11.). Patohistološki pozitivni limfni čvorovi bili su značajno veći ($P<0.001$), te su imali manje vrijednosti ADC-a (Tablica 12.).

Tablica 11. Pozitivan patohistološki nalaz limfnog čvora u odnosu na regiju vrata i lokalizaciju primarnog tumora: Fisher-Freeman-Haltonov egzakti test.

		PHD				P total	P samo značajne razlike
		Negativan		Pozitivan			
		N	%	N	%		
Regija	IA	13	76.5 %	4	23.5 %	0.003	
	I B	35	74.5 %	12	25.5 %		0.012
	II	26	43.3 %	34	56.7 %		0.003
	III	24	58.5 %	17	41.5 %		
	IV	2	25.0 %	6	75.0 %		0.047
	V	10	71.4 %	4	28.6 %		
PRIMARNI TUMOR	Usna šupljina	66	72.5 %	25	27.5 %	<0.001	<0.001
	Parotida	0	0.0 %	3	100.0 %		
	Orofarinks	14	42.4 %	19	57.6 %		
	Larinks	21	72.4 %	8	27.6 %		<0.001
	Hipofarinks	9	29.0 %	22	71.0 %		<0.001

Tablica 12. Veličina tumora, veličina limfnih čvorova i vrijednosti ADC-a u odnosu na patohistološki nalaz limfnog čvora: Mann-Whitney U test.

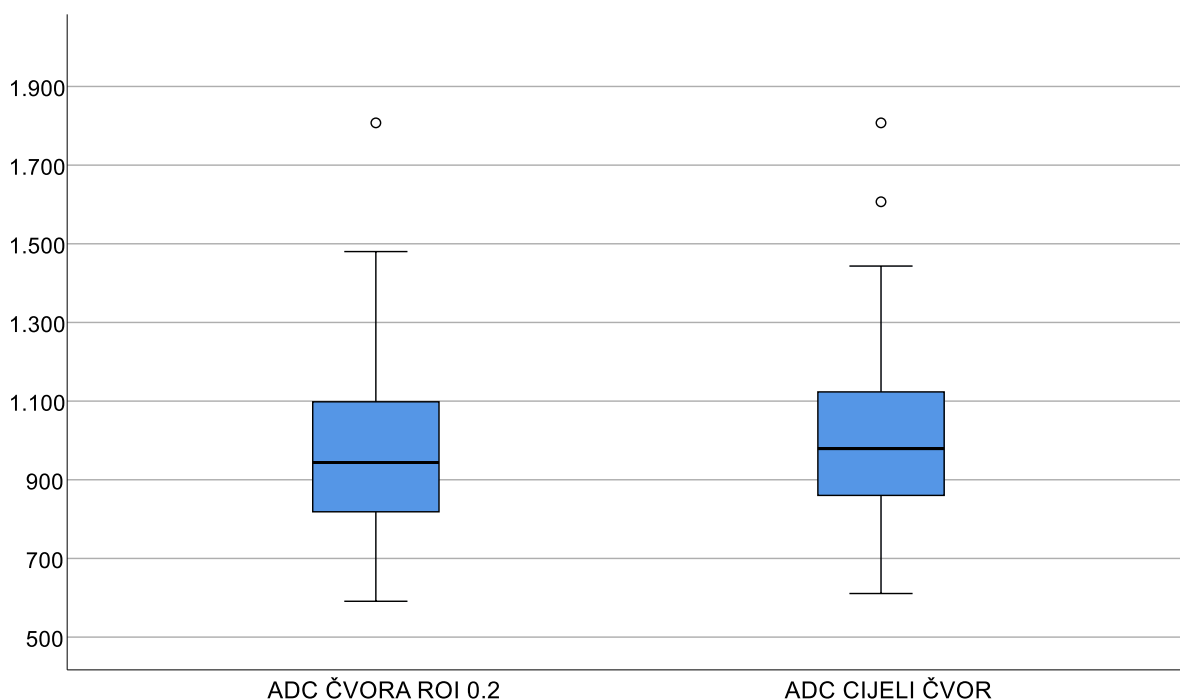
PHD		N	Arit. sred.	SD	Min	Max	Centile			P
							25.	Medijan	75.	
Najveći promjer tumora	Negat.	110	24.53	11.62	10.00	60.00	14.75	23.00	30.00	0.261
	Pozit.	77	25.96	10.59	10.00	44.00	16.00	30.00	35.00	
Veličina čvora	Negat.	110	5.49	1.14	3.00	9.00	5.00	5.00	6.00	<0.001
	Pozit.	77	7.51	2.02	4.00	9.00	6.00	8.00	10.00	
ADC tumora, (ROI 0.2 cm ²)	Negat.	74	0.863	0.095	0.699	0.993	0.801	0.866	0.948	0.155
	Pozit.	62	0.835	0.106	0.676	0.979	0.721	0.829	0.962	
ADC tumora (ROI cijelog tumora)	Negat.	74	0.933	0.149	0.113	1.206	0.839	0.962	1.008	0.588
	Pozit.	62	0.903	0.252	0.113	1.182	0.811	0.957	1.056	
ADC čvora (ROI 0.2 cm ²)	Negat.	109	1.073	0.172	0.734	1.807	0.945	1.045	1.167	<0.001
	Pozit.	75	0.815	0.119	0.910	1.304	0.729	0.810	0.882	
ADC čvora (ROI cijeli čvor)	Negat.	109	1.074	0.196	0.113	1.807	0.968	1.066	1.169	<0.001
	Pozit.	75	0.886	0.150	0.611	1.396	0.780	0.879	0.951	

5.7. UTJECAJ VELIČINE MJERNOG PODRUČJA NA VRIJEDNOST ADC-a

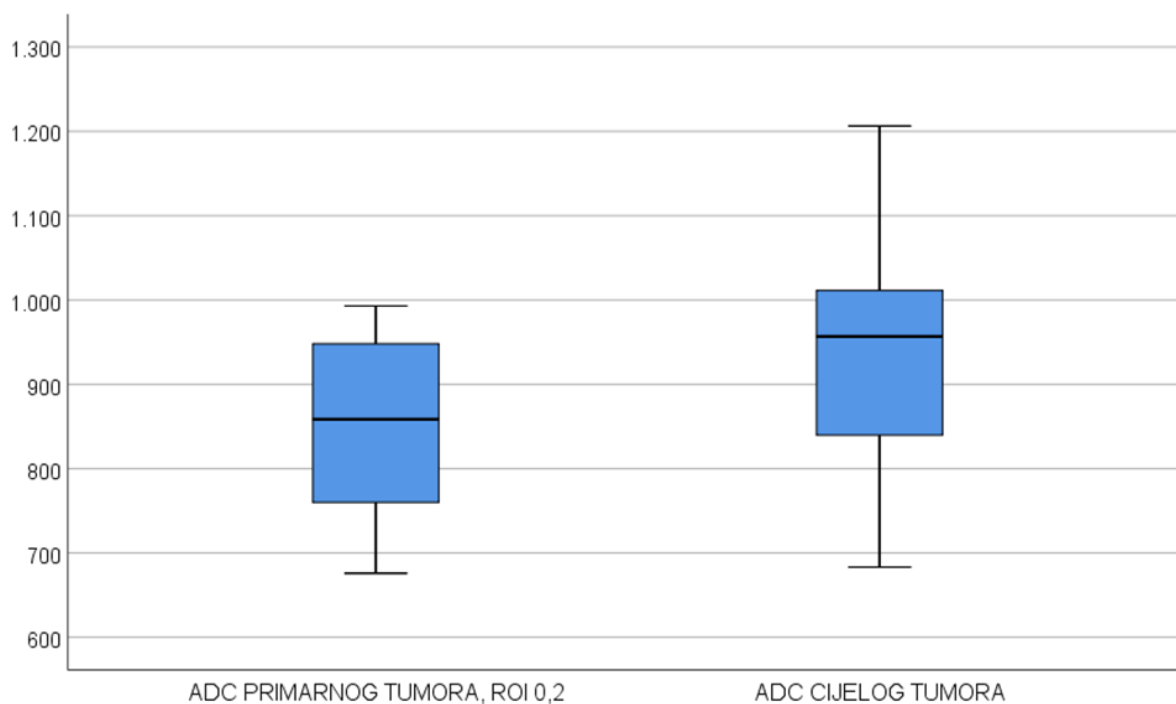
Usporedbom vrijednosti ADC-a metastatskih limfnih čvorova ovisno o veličini mjernog područja, značajno veće vrijednosti ADC-a ($P < 0.001$) utvrđene su kod većeg mjernog područja (ROI cijeli čvor) (Slika 34.).

Usporedbom vrijednosti ADC-a primarnih tumora ovisno o veličini mjernog područja, značajno više vrijednosti ADC-a ($P < 0.001$) utvrđene su kod većeg mjernog područja (ROI cijeli tumor) (Slika 35.).

Vrijednosti ADC-a u mjernom području ROI 0.2 cm² podijeljen prema kriterijima dobivenim ROC analizom (≤ 927.3) ima dijagnostički omjer vjerojatnosti u detekciji metastaza: OR = 30.73 (95 % CI = 13.22 – 71.44), što je više nego dvostruko veće od dijagnostičkog OR za mjerno područje cijelog limfnog čvora koji iznosi OR = 14.96 (95 % CI = 7.21 – 31.01) (Tablica 13.).



Slika 34. Utjecaj veličine mjernog područja na vrijednost ADC-a u limfnim čvorovima: Wilcoxonov test, $P < 0.001$.



Slika 35. Utjecaj veličine mjernog područja na vrijednost ADC-a tumora: Wilcoxonov test, $P < 0.001$.

Tablica 13. Dijagnostički omjer vjerojatnosti (odds ratio ili OR) vrijednosti ADC-a obzirom na veličinu mjernog područja i predikciju skupini s pozitivnim patohistološkim nalazom: binarna logistička regresija.

	OR	95 % CI		P
		Donji	Gornji	
ADC čvora (ROI 0.2 cm ²) cut-off	30.730	13.219	71.437	<0.001
ADC (ROI cijelog čvora) cut-off	14.957	7.213	31.013	<0.001

5.8. KORELACIJA GRADUSA TUMORA I VRIJEDNOSTI ADC-a

Tumori gradusa 3 utvrđeni su u 25 (49 %) bolesnika, gradusa 2 u 21 (41.2 %) bolesnika, dok je 5 (9 %) bolesnika imalo tumore gradusa 1 (Tablica 14.). Utvrđivanjem korelacija vrijednosti ADC-a i gradusa tumora, pronađena je statistički značajna negativna korelacija između višeg gradusa tumora i vrijednosti ADC-a limfnog čvora pri ROI 0.2 cm² koja iznosi $\rho = -0.425$; $P = 0.002$, kao i s vrijednostima ADC-a cijelog limfnog čvora $\rho = -0.298$; $P = 0.038$. Odnosno, što je viša vrijednost ADC-a limfnog čvora to je niži gradus primarnog tumora.

Značajnih korelacija između gradusa i vrijednosti ADC-a primarnog tumora nije bilo (Tablica 15.).

Tablica 14. Gradus tumora.

Gradus tumora	1	5	9.8 %
	2	21	41.2 %
	3	25	49.0 %

Tablica 15. Korelacijski koeficijenti između gradusa primarnog tumora i vrijednosti ADC-a obzirom na veličinu mjernog područja kod limfnih čvorova i primarnog tumora.

		Gradus tumora
ADC čvora (ROI 0.2 cm ²)	Korelacijski koeficijent	-0.425
	P	0.002
	N	49
ADC (ROI cijeli čvor)	Korelacijski koeficijent	-0.298
	P	0.038
	N	49
ADC primarnog tumora, (ROI 0.2 cm ²)	Korelacijski koeficijent	-0.111
	P	0.533
	N	34
ADC (ROI cijelog tumora)	Korelacijski koeficijent	-0.213
	P	0.227
	N	34

6. RASPRAVA

Regionalne i udaljene metastaze utječu na morbiditet i mortalitet kod planocelularnog karcinoma glave i vrata. Zahvaćenost limfnih čvorova najvažniji je prognostički čimbenik. (75) Na glavi i vratu nalazi se oko 400 limfnih čvorova, no samo jedan metastatski promijenjen limfni čvor reducira preživljenje za 50 %. (47) Točnost stadija bolesti ovisi o statusu limfnih čvorova, te je on važan za planiranje terapijskog postupka. Palpacija je zbog niske senzitivnosti nesigurna metoda za utvrđivanje patološki promijenjenih limfnih čvorova, osobito u određivanju mikrometastaza u klinički negativnim vratu. (76) Rizik od postojanja mikrometastaza u limfnim čvorovima vrata je oko 10 % kod glotičkih karcinoma i od 20 do 50 % kod tumora usne šupljine i orofarinksa. (77) Rizični čimbenici koji su povezani s pojavom metastaza na vratu su lokalizacija primarnog sjela tumora, T stadij, veličina, dubina invazije, limfovaskularna i perineuralna invazija, i agresivniji histološki tip primarnog tumora. (78) Terapijski pristup klinički negativnom vratu uključuje strategiju *wait and see*, profilaktičku (selektivnu) disekciju vrata ili elektivnu iradijaciju vrata. Smjernice predlažu elektivnu disekciju vrata ako rizik od postojanja metastaza prelazi 15-20 %. (77-80)

Rizik od okultnih metastaza kod karcinoma usne šupljine prema studiji Hori i suradnika je 20 – 40 %. (81) Poznato je da kod karcinoma usne šupljine rizik od metastaza korelira s veličinom tumora, stupnjem diferencijacije te dubinom invazije. (9) Tumori dna usne šupljine, bukalne sluznice i retromolarnog trokuta, neovisno o veličini, rano metastaziraju. (10) U ovom istraživanju 27 % pacijenata s primarnim sjelom planocelularnog karcinoma u usnoj šupljini imalo je patohistološki utvrđene metastaze.

Karcinomi orofarinksa zbog bogate limfne drenaže imaju sklonost ranom metastaziranju, pa obično u trenutku prezentacije imaju metastaze u limfnim čvorovima vrata. (82,83) Približno 65 % pacijenata s karcinomom orofarinksa prezentira se limfadenopatijom zbog metastaza u limfne čvorove vrata. (23) Prema studiji Mehanna i suradnika, 10-31 % pacijenata s planocelularnim karcinomom orofarinksa koji su klinički T1N0, u trenutku dijagnoze imaju okultne metastaze. (23) U ovom istraživanju veći je udio pacijenta s okultnim metastazama (50 %), što se može pripisati većem T stadiju tumora naših pacijenata u trenutku dijagnoze.

Planocelularni karcinom orofarinksa je trenutno u fokusu onkologije zbog rastućeg udjela HPV pozitivnih karcinoma. (84) Dokazano je da HPV pozitivni karcinomi orofarinksa imaju bolju prognozu u odnosu na HPV negativne. (85) U ovom istraživanju nismo utvrđivali

udio HPV pozitivnih planocelularnih karcinoma orofarinksa jer utvrđivanje HPV statusa nije bilo u rutinskoj obradi pacijenata s karcinomom glave i vrata.

Terapijski pristup kod planocelularnog karcinoma larinksa uvelike ovisi u lokalizaciji primarnog tumora. U studiji Birklanda i suradnika u 17 % klinički negativnih vratova kod karcinoma larinksa utvrđene su okultne metastaze. Rizik je veći što je veći T stadij tumora, a kod supraglotično smještenih tumora osobito je visok. (79) T1 i T2 stadiji planocelularnog karcinoma glotisa obično nisu povezani s okultnim metastazama. U studiji Shi i suradnika, incidencija okultnih metastaza kod karcinoma larinksa je 15 %, no kod supraglotično smještenih tumora incidencija je 20 %. (86) U ovom istraživanju okultne metastaze su utvrđene kod 6 (60 %) pacijenata s karcinomom larinksa. Veći udio okultnih metastaza našeg istraživanja možemo pripisati velikom udjelu supraglotično smještenih tumora, te većem udjelu tumora u T3 i T4 stadiju. Bolesnici s tumorima T1 i T2 stadija kojima nije učinjena disekcija vrata isključeni su iz ovog istraživanja.

Od svih karcinoma glave i vrata, najčešće karcinomi hipofarinksa u trenutku prezentacije imaju nodalne i distalne metastaze. (40) Zbog skrivene anatomske lokalizacije, ekstenzivnog submukoznog širenja i rane limfatičke diseminacije, karcinomi hipofarinksa se obično prezentiraju kao uznapredovala bolest agresivnog tijeka i loše prognoze. (87) Podatci pokazuju veliki udio okultnih metastaza kod karcinoma hipofarinksa u rasponu od 31 do 57 %. (87) U ovom istraživanju pacijenti oboljeli od karcinoma hipofarinksa imali su najveći udio pozitivnih limfnih čvorova, što je u skladu s rezultatima dosadašnjih studija.

Veliki udio pozitivnih limfnih čvorova u ovom istraživanju može biti posljedica i samog odabira pacijenta. Naime, iz istraživanja su isključeni pacijenti kod kojih zbog ranog T stadija nije bila indicirana elektivna disekcija vrata. Pacijenti uključeni u ovo istraživanje imali su obilježja primarnog sijela i T stadija tumora koji je zahtijevao profilaktičku disekciju vrata, što znači da su veličina primarnog tumora, histološki gradus i limfovaskularna infiltracija ukazivali na veću vjerojatnost postojanja okultnih metastaza. Kliničaru koji zbrinjava bolesnike s planocelularnim karcinomima glave i vrata važan je status limfnih čvorova za određivanje terapijskog postupka, kao i za određivanje potrebe i vrste disekcije vrata. Terapijski pristup *wait and see* nosi rizik od kasnije pojave metastaza i naknadne radikalne disekcije vrata, dok i disekcije vrata i radioterapija same značajno utječu na morbiditet i kvalitetu života.

Kao što je spomenuto ranije, cilj dijagnostičkih metoda je što preciznije utvrditi stanje limfnih čvorova, odnosno postojanje metastatskih čvorova na vratu.

Primjenom ultrazvuka, CT-a, MR-a i PET/CT-a postiže se približno jednaka točnost za detekciju okultnih metastaza čime optimalna dijagnostička metoda ostaje predmet nedoumica i rasprava. (56)

Difuzijski mjereno oslikavanje magnetskom rezonancijom pokazalo je obećavajuće rezultate u utvrđivanju statusa limfnih čvorova glave i vrata. Dosadašnje studije utvrdile su da je moguće difuzijski mjerenim oslikavanjem razlikovati metastatske od benignih limfnih čvorova kod karcinoma glave i vrata. (70,73,88,89,90)

Također, studije su utvrdile višu vrijednost ADC-a kod benignih lezija u odnosu na maligne lezije. (64,65,70,73) Niža vrijednost ADC-a posljedica je hipercelularnosti tumora, staničnog polimorfizma i povećanog broja mitozu u odnosu na benigne lezije.

Metaanaliza Suh i Choi iz 2018. pokazala je da su vrijednosti ADC-a značajno niže kod metastatskih u odnosu na benigne limfne čvorove, te da optimalna *cut-off* vrijednost varira od $0.851 \times 10^{-3} \text{ mm}^2/\text{s}$ do $1.038 \times 10^{-3} \text{ mm}^2/\text{s}$. (91)

Varijacije graničnih vrijednosti ADC-a koje odjeljuju metastatske od benignih limfnih čvorova između studija mogu biti uzrokovane nizom čimbenika. Ne postoje standardizirane vrijednosti faktora *b* kod difuzijski mjenog oslikavanja glave i vrata, te su u dosadašnjim studijama primjenjivane različite vrijednosti. Također na vrijednost ADC-a utječe broj apliciranih vrijednosti faktora *b* koji u dosadašnjim studijama varira od 2 do 6. Osim faktora *b*, dokazano je da su vrijednosti ADC-a istih tkiva različite kod primjene različitih MR uređaja. (92) Stoga bi budućim studijama trebalo standardizirati vrijednosti ADC-a za pojedine uređaje, kao i broj i veličinu primijenjenih vrijednosti faktora *b*.

Naše istraživanje potvrđuje korist difuzijski mjenog oslikavanja u razlikovanju metastatskih od benignih limfnih čvorova vrata, što su pokazale i dosadašnje studije.

U ovom istraživanju išli smo korak dalje i utvrđivali smo korist difuzijski mjenog oslikavanja u razlikovanju metastatskih od benignih subcentimetarskih limfnih čvorova kod pacijenata klinički negativnog vrata, što do sada nije često istraživano.

Nekoliko studija je utvrđivalo vrijednosti difuzijski mjenog oslikavanja kod subcentimetarskih limfnih čvorova neovisno o kliničkom statusu vrata. Studija Lim i suradnika nije utvrdila statistički značajnu razliku vrijednosti ADC-a benignih od metastatskih limfnih čvorova promjera kraćeg od 11 mm, uz velika ograničenja studije – studija je retrospektivna i korišteni su MR uređaji različitih jakosti magnetskog polja od 1.5 i 3 T. (72) Kako bi se izbjegla takva

ograničenja, u našem istraživanju svi su pacijenti obrađeni na istom uređaju te je istraživanje prospektivno s posebnim pažnjom usmjerenom na podudarnost limfnog čvora na ADC mapi i patohistološkom preparatu. Studija Vandecaveye i suradnika pokazala je da su vrijednosti ADC-a niže u metastatski promijenjenih subcentimetarskih limfnih čvorova u odnosu na benigne limfne čvorove kod pacijenata s planocelularnim karcinomom glave i vrata neovisno o kliničkom statusu vrata. (73) Studija Dirixa i suradnika utvrdila je da difuzijski mjereno oslikavanje može točnije odrediti N stadij bolesti zbog nižih vrijednosti ADC-a subcentimetarskih metastatskih u odnosu na benigne limfne čvorove, što je bitno prilikom planiranja operacije i zračenja pacijenata oboljelih od planocelularnog karcinoma glave i vrata kod različitih kliničkih N stadija vrata. (74)

Rezultati našeg istraživanja pokazuju da se temeljem difuzijskih svojstava na snimkama MR-a, mogu razlikovati metastatski od benignih limfnih čvorova promjera manjeg od jednog centimetra, kod pacijenata s planocelularnim karcinomom glave i vrata bez klinički dokazanih limfogenih metastaza. Prema ROC analizi, granična vrijednost $ADC \leq 927.3 \times 10^{-3} \text{ mm}^2/\text{s}$ (za ROI 0.2 cm^2) pokazuje najbolju osjetljivost i specifičnost, negativnu i pozitivnu prediktivnu vrijednost u detekciji metastaza, odnosno $ADC \leq 0.963 \times 10^{-3} \text{ mm}^2/\text{s}$ za ROI cijelog čvora.

Poznato je kako se kod 2 do 3 % slučajeva planocelularnog karcinoma glave i vrata mogu naći samo metastatski limfni čvorovi bez poznatog primarnog sijela. (93) Našim istraživanjem htjeli smo utvrditi mogu li se temeljem vrijednosti ADC-a razlikovati metastatski limfni čvorovi ovisno o primarnom sijelu tumora što bi znatno pomoglo u terapijskom pristupu kod pacijenata s metastazama planocelularnog karcinoma na vratu nepoznatog primarnog sijela.

Dosadašnje studije su utvrđivale razlike u vrijednostima ADC-a metastatskih limfnih čvorova nazofaringealnog karcinoma, limfoma i planocelularnog karcinoma. (67,94) Studija od Pekcevik i suradnika utvrdila je značajnu razliku između vrijednosti ADC-a metastatskih limfnih čvorova planocelularnog karcinoma i nazofaringealnog karcinoma, dok nisu utvrđene statistički značajne razlike kod metastatskih čvorova planocelularnog karcinoma orofarinksa, hipofarinksa i larinksa. (68)

Studija Meada i suradnika utvrdila je razliku u vrijednostima ADC-a planocelularnog karcinoma i limfoma. (94) Takvi rezultati mogu se objasniti patohistološkim razlikama nazofaringealnog karcinoma, limfoma i planocelularnog karcinoma drugih sijela. Agregati gusto smještenih stanica s oskudnom citoplazmom i malo izvanstanične tekućine obilježja su limfoma. (94) Gusto smještene stanice s malo izvanstanične tekućine rezultiraju restrikcijom

difuzije i nižim vrijednostima ADC-a. (68) Nekroza je čimbenik koji povisuje vrijednost ADC-a te je uobičajena kod planocelularnog karcinoma, a rjeđa je kod limfoma i nazofaringealnog karcinoma. Keratinizacija također utječe na vrijednost ADC-a. Keratinizacija je tipična za planocelularne karcinome, dok je rjeđa kod nazofaringealnih karcinoma. Uslijed navedenih obilježja, vrijednosti ADC-a nazofaringealnog karcinoma i limfoma očekivano su niže u odnosu na vrijednosti planocelularnih karcinoma ostalih sijela.

Dosadašnjim studijama nisu utvrđene razlike u vrijednostima ADC-a planocelularnog karcinoma glave i vrata različitih primarnih sijela, kao niti našim istraživanjem. Naše su pretpostavke da je patohistološka sličnost planocelularnog karcinoma usne šupljine, orofarinksa, larinksa i hipofarinksa uzrok sličnih vrijednosti ADC-a. Također, dosadašnjim studijama utvrđeno je da HPV status primarnog tumora utječe na vrijednosti ADC-a te da je ADC niži kod HPV pozitivnih tumora u odnosu na HPV negativne (95). Budući da ovim istraživanjem nismo obrađivali HPV status, ne možemo potvrditi niti isključiti njegov utjecaj na vrijednost ADC-a.

Jedan od ciljeva ovog istraživanja bio je usporediti vrijednosti ADC-a primarnog tumora i metastatskih limfnih čvorova. Dosadašnje studije nisu uspoređivale vrijednosti ADC-a primarnih tumora i metastatskih limfnih čvorova. Rezultati ovog istraživanja pokazuju da postoji statistički značajna razlika u vrijednostima ADC-a metastatskih limfnih čvorova u odnosu na primarne tumore, odnosno da primarni tumori imaju znatno niže vrijednosti ADC-a u odnosu na metastatske limfne čvorove. Zbog nedostatka dostupnih studija o navedenom, naše su pretpostavke da objašnjenje takvog rezultata može biti u patohistološkim obilježjima primarnog tumora i metastatskih limfnih čvorova. Obilježja planocelularnog karcinoma su keratinizacija, polimorfizam, pojačan broj mitozna, područja nekroze te smanjena količina ekstracelularne tekućine. Većina nabrojenih obilježja limitira slobodnu difuziju molekula vode, dolazi do restrikcije difuzije što je osnova nižeg ADC signala na MR snimkama i niže vrijednosti ADC-a. Prilikom mjerenja vrijednosti ADC-a primarnog tumora, mjernim područjem smo obuhvatili primarni tumor koji u većini slučajeva pokazuje nizak signal na ADC mapi i koji predstavlja gusto smještene tumorske stanice. S druge strane, prilikom mjerenja ADC-a limfnih čvorova, dio limfnog tkiva i limfne tekućine unutar limfnog čvora nalazi se unutar mjernog područja što može rezultirati višom vrijednosti ADC-a. No, ovo su samo pretpostavke te su potrebne daljnje studije na većem broju ispitanika.

Sljedeći cilj našeg istraživanja bio je utvrditi razliku u vrijednostima ADC-a metastatskih limfnih čvorova različitih regija vrata. Koliko smo uspjeli pronaći, dosadašnje studije nisu utvrđivale razliku u vrijednostima ADC-a metastatskih limfnih čvorova različitih regija vrata.

Našim istraživanjem utvrdili smo značajne razlike u vrijednostima ADC-a primjenom manjeg mjernog područja ROI 0.2 mm² (P = 0.031), dok mjerenjem vrijednosti ADC-a cijelog čvora nije utvrđena statistički značajna razlika. Dodatnom post-hoc analizom Mann-Whitney U testom ustanovili smo značajne razlike na razini P < 0.05 između regije Ib u odnosu na regije II i IV, te regije IV u odnosu na skupine Ib, III i V. Više su vrijednosti ADC-a u limfnim čvorovima regije Ib i V u odnosu na ostale regije. Nismo mogli utvrditi razloge opisanih rezultata niti pronaći objašnjenje u dostupnoj literaturi. Potrebne su daljnje studije na većem broju pacijenata i analizom dodatnih parametara za donošenje zaključka, poput utjecaja HPV-a, proliferacijskih indeksa i pojedinih genetskih mutacija.

Za utvrđivanje vrijednosti ADC-a limfnog čvora potrebno je odrediti mjerno područje, tj. postaviti mjerno područje u određeni dio limfnog čvora ili obuhvatiti cijeli limfni čvor mjernim područjem. Nekolicina studija je utvrdila da različita veličina mjernog područja utječe na vrijednost ADC-a. Studija Bilgil i suradnika utvrdila je kako veličina mjernog područja utječe na izmjerene vrijednosti ADC-a kod lezija mozga. (96)

Studija Zhanga i suradnika je utvrdila da veličina mjernog područja utječe na vrijednost ADC-a kod lezija dojke. (41) Herneth i suradnici su ukazali na činjenicu da malo mjerno područje može producirati nepouzdana vrijednosti ADC-a, naročito ako su mjerna područja manja od mjernog voksla. (97) Studija Sun-a i suradnika odbacuje efekt mjernog područja na vrijednosti ADC-a kod lezija parotidnih žlijezda. (98)

Studija Park i suradnika sugerira da masni hilus ima utjecaj na vrijednost ADC-a, te da ako se uključi hilus u mjerno područje, normalni će limfni čvorovi imati višu vrijednost ADC-a. (99) Stoga je pretpostavka našeg istraživanja da maligna infiltracija hilusa limfnog čvora rezultira nižim vrijednostima ADC-a ako se mjerno područje postavi unutar hilusa, u odnosu na mjerno područje kojim je obuhvaćen cijeli limfni čvor. Osim toga, naše istraživanje pokazalo je da su metastatski limfni čvorovi veći u odnosu na benigne, što znači da maligna infiltracija limfnih čvorova rezultira postupnim uvećavanjem limfnih čvorova. Naša je pretpostavka da s uvećanjem limfnih čvorova raste vjerojatnost pojave nekroze i mikronekroze u limfnim čvorovima. Sukladno tome, što je veće područje metastaskog limfnog čvora obuhvaćeno mjernim područjem, viša bi trebala biti i vrijednost ADC-a.

Slična je pretpostavka bila i za primarne tumore – što je veći primarni tumor učestalija je pojava nekroze, te će sukladno tome i vrijednost ADC-a cijelog tumora biti viša u odnosu na mali solidni dio tumora. Zato smo primijenili dva mjerna područja i za limfne čvorove i za

primarne tumore: malo mjerno područje veličine 0.2 cm² u središtu limfnog čvora, te ručno ocrtani cijeli limfni čvor. Slično smo primijenili i kod primarnih tumora, malo mjerno područje 0.2 cm² u solidni dio tumora i ručno ocrtano mjerno područje oko tumora. Rezultatima ovog istraživanja utvrdili smo značajnu razliku između ROC krivulja vrijednosti ADC-a cijelog limfnog čvora u odnosu na vrijednosti ADC-a mjerene u 0.2 cm.² Veća je senzitivnost, specifičnost, NPV i PPV mjerenja ADC-a u 0.2 cm² (osjetljivost 88.0 %, specifičnost 80.7 %, NPV 91 % i PPV 76 %) u odnosu na mjerenje ADC-a cijelog čvora (osjetljivost od 80,0 %, specifičnost 77.9 %, NPV 71 % i PPV 95 %). Također, utvrđene su niže vrijednosti ADC-a primjenom manjeg mjernog područja postavljenim u solidni dio tumora u odnosu na vrijednosti ADC-a cijelog tumora. Rezultatima ovog istraživanja potvrdili smo pretpostavke o utjecaju veličine mjernog područja na vrijednosti ADC-a, što je značajan doprinos u difuzijski mjerenom oslikavanju glave i vrata.

Važno obilježje planocelularnog karcinoma je patohistološki gradus, odnosno stupanj diferencijacije malignih stanica. Više od sto godina stara Brothers-ova klasifikacija dijeli ih na dobro diferencirane (Gradus 1), srednje diferencirane (Gradus 2) i slabo diferencirane (Gradus 3). Klasifikacija je temeljena na određivanju stupnja keratinizacije, pleomorfizmu, obrascu invazije, broju mitozata te imunološkoj reakciji okolnog tkiva. (100)

Slabije diferencirani planocelularni karcinomi su skloniji ranijem metastaziranju i lošijoj prognozi što je bitan čimbenik prilikom planiranja terapijskog pristupa. (101) Nekolicina studija analizirala je utjecaj patohistološkog gradusa planocelularnog karcinoma na vrijednosti ADC-a, no zaključci su bili kontradiktorni. Studija Meada i suradnika, nije utvrdila statistički značajnije razlike između vrijednosti ADC-a različitih patohistoloških gradusa primarnih tumora. (94) Studija Sumi i suradnika pokazala je da su vrijednosti ADC-a niže kod slabo diferenciranih planocelularnih karcinoma u odnosu na dobro i srednje diferencirane. (102) Keratinizacija je obilnija kod dobro i srednje dobro diferenciranih planocelularnih karcinoma, dok nedostaje kod slabo diferenciranih, a što može biti uzrokom niže vrijednosti ADC-a kod slabo diferenciranih planocelularnih karcinoma. No, s druge strane, pojava nekroze je češća kod slabo diferenciranih planocelularnih karcinoma što povisuje vrijednost ADC-a. Očito predominacijom nekih od gore navedenih parametara, vrijednost ADC-a varira, te se ne može isključivo povezati s stupnjem diferencijacije, nego treba uzeti u obzir brojne parametre koji određuju stupanj diferencijacije.

Ovim istraživanjem se nije ustanovila značajna razlika u vrijednostima ADC-a primarnih tumora različitih patohistoloških gradusa, no pokušali smo utvrditi i razliku u vrijednostima ADC-a metastatskih limfnih čvorova ovisno o gradusu primarnog tumora.

Rezultati su pokazali da metastaze slabo diferenciranih planocelularnih karcinoma imaju nižu vrijednosti ADC-a u odnosu na srednje dobro i dobro diferencirane. Kako ne postoje slična istraživanja, na temelju naših rezultata može se pretpostaviti da objašnjenje leži u imunološkoj reakciji domaćina. Naime, regionalni limfni čvorovi nisu samo anatomska barijera sistemskog širenja tumorskih stanica, nego i svojevrsna imunološka nadzorna stanica. Studija Chandavarkar i suradnika utvrdila je da postoje razlike reaktivnog obrasca limfnih čvorova na tumorske stanice ovisno o patohistološkom gradusu primarnog tumora. (103) Utvrđeno je učestalije formiranje germinativnih centara limfnih čvorova kod metastaza dobro i srednje diferenciranih planocelularnih karcinoma usne šupljine u odnosu na slabo diferencirane, a veći je i stupanj infiltracije limfnih čvorova kod slabo diferenciranih u odnosu na srednje i dobro diferencirane. Također, stanice dobro i srednje diferenciranih karcinoma češće infiltriraju limfne čvorove u formi otočića, dok slabo diferencirani tumori najčešće infiltriraju limfni čvor u formi trakica. Može se pretpostaviti da navedene razlike u infiltraciji i reakciji limfnih čvorova na tumorsku infiltraciju uzrokuju razlike u vrijednostima ADC-a. Daljnje studije na većem broju ispitanika su potrebne da se utvrdi koje od navedenih obilježja ima najveći utjecaj na vrijednosti ADC-a.

Promatrana demografska obilježja potvrdila su da je planocelularni karcinom češći u muškaraca koji puše te redovno konzumiraju veće količine alkohola, što je u skladu s dosadašnjim saznanjima o predisponirajućim čimbenicima za razvoj planocelularnog karcinoma glave i vrata. Novija saznanja o utjecaju HPV-a na pojavnost planocelularnog karcinoma i na prognozu svakako su od kliničkog značaja, stoga bi ih trebalo uzeti u obzir u budućim studijama kao utjecaj na vrijednosti ADC-a.

Ograničenje ovog istraživanja je mali broj pacijenata. Opravdanje leži u činjenici da se planocelularni karcinom glave i vrata najčešće prezentira čvorom na vratu, što je predstavlja manifestnu metastatsku bolest (klinički pozitivan vrat), a što je bio isključujući kriterij u ovom istraživanju. S druge strane, kod ranih planocelularnih karcinoma glasnica i nekih podsijela usne šupljine, nije indicirana elektivna disekcija vrata. Dakle, ostao je manji broj pacijenata kod kojih je zbog primarnog sijela, a negativnog vrata učinjena elektivna disekcija vrata.

Ograničenje istraživanja je i manji broj limfnih čvorova po pacijentu. Naime, zbog malog promjera limfnih čvorova, teško je bilo postići podudarnost limfnih čvorova na MR snimkama i na patohistološkom preparatu. Stoga, iz istraživanja su isključeni limfni čvorovi za koje nismo bili sigurni u podudarnost. Rezultat je bio 2-3 limfna čvora po pacijentu.

Usljed malih dimenzija, nekolicini primarnih tumora nije bilo moguće odrediti ADC vrijednost. Naposljetku, ADC vrijednosti primarnih tumora utvrđene su u 34 ispitanika.

Regije IIa i IIb su spojene u regiju II dok su regije Va i Vb spojene u regiju V zbog malog broja limfnih čvorova.

7. ZAKLJUČCI

Difuzijski mjereno oslikavanje je vrijedna dijagnostička metoda za oslikavanje planocelularnog karcinoma glave i vrata. Naše istraživanje potvrdilo je hipotezu da se na temelju difuzijskih svojstava mogu razlikovati metastatski od nezahvaćenih limfnih čvorova glave i vrata promjera manjeg od jednog centimetra. Prema ROC analizi, za mjerno područje 0.2 cm^2 vrijednost $\text{ADC} \leq 0.927 \times 10^{-3} \text{ mm}^2/\text{s}$ ima najbolju osjetljivost i specifičnost, odnosno najveću negativnu i pozitivnu vrijednost u detekciji metastaza, dok je za mjerno područje cijelog čvora ta vrijednost $\text{ADC} \leq 0.964 \times 10^{-3} \text{ mm}^2/\text{s}$.

Utvdili smo kako se temeljem vrijednosti ADC-a ne mogu razlikovati metastatski limfni čvorovi glave i vrata ovisno o primarnom sjelju tumora.

Ustanovili smo da primarni tumori imaju niže vrijednosti ADC-a u odnosu na metastatske limfne čvorove, te da se vrijednosti ADC-a razlikuju između pojedinih vratnih regija.

Osim toga ustanovili smo da je veličina mjernog područja bitna prilikom određivanja vrijednosti ADC-a, jer manja mjerna područja pokazuju veću točnost u utvrđivanju metastaza u odnosu na veća mjerna područja.

Našim istraživanjem nismo ustanovili značajnu razliku u vrijednostima ADC-a primarnih tumora različitih patohistoloških gradusa, no ustanovili smo obrnutu korelaciju gradusa tumora i vrijednosti ADC-a metastatskih limfnih čvorova, odnosno što je viši gradus primarnog tumora to je niža vrijednost ADC-a metastatskih limfnih čvorova.

8. SAŽETAK

Ključne riječi: difuzijski mjereno oslikavanje, planocelularni karcinom glave i vrata, limfni čvor

Uvod: Dosadašnja istraživanja ukazuju na ograničene mogućnosti konvencionalnog pregleda magnetskom rezonancijom (MR) u procjeni statusa subcentimetarskih limfnih čvorova. Cilj naše studije bio je utvrditi vrijednost MR uz primjenu difuzijski mjenog oslikavanja (DWI) u procjeni statusa subcentimetarskih limfnih čvorova kod karcinoma glave i vrata.

Ispitanici i metode: Ispitanici naše studije bili su bolesnici s karcinomima glave i vrata klinički negativnog vrata, upućeni na prijeoperativni dijagnostički pregled MR-om uz primjenu DWI. Iz DWI snimki izračunali smo pojavni difuzijski koeficijent (*eng. apparent diffusion coefficient, ADC*). Pacijenti su operirani, a osim resekcije primarnoga tumora, učinjena je i disekcija vrata. Tijekom operativnog zahvata disecirani limfni čvorovi mapirani su na stiroporu i označeni po anatomskim vratnim regijama. Disekat vrata je poslan na patohistološku obradu.

Rezultati: Granična vrijednost ADC-a koja najbolje odjeljuje metastaske od benignih limfnih čvorova je $ADC \leq 0.927 \times 10^{-3} \text{ mm}^2 / \text{s}$ za ROI 0.2 cm^2 , odnosno $ADC \leq 0.964 \times 10^{-3} \text{ mm}^2 / \text{s}$ za ROI cijelog čvora. Veličina mjernog područja je važna kod utvrđivanja vrijednosti ADC-a. Ustanovili smo obrnutu korelaciju gradusa primarnog tumora i vrijednosti ADC-a metastatskih limfnih čvorova.

Zaključak: Temeljem difuzijskih svojstava mogu se razlikovati metastatski od benignih subcentimetarskih limfnih čvorova vrata.

9. SUMMARY

TITLE: Diffusion weighted magnetic resonance imaging of the neck lymph nodes in patients with head and neck carcinoma

AUTHOR: Andrijana Jović (2020)

Keywords: Diffusion weighted MRI, head and neck squamous cell carcinoma, lymph node

Introduction: The most important prognostic factor in head and neck squamous cell carcinoma (HNSCC) is the status of the neck lymph nodes. Previous studies had shown limited possibilities of conventional magnetic resonance imaging (MRI) in assessing the status of lymph nodes with shorter diameter less than one centimeter. The aim of our study was to determine the value of MRI using diffusion weighted imaging (DWI) in assessing the status of subcentimeter lymph nodes in HNSCC.

Methods: The study included patients with histopathology proven HNSCC and clinically negative necks referred for preoperative MRI of the neck with the use of DWI. From the DWI images we calculated the apparent diffusion coefficient (ADC). Intraoperatively, lymph nodes were dissected by levels, marked by the surgeon and sent to the pathologist.

Results: The best cut-off ADC value in the detection of metastatic lymph nodes was $ADC \leq 0.927 \times 10^{-3} \text{ mm}^2/\text{s}$ for ROI 0.2 cm^2 and $ADC \leq 0.963 \times 10^{-3} \text{ mm}^2$ for ROI of the whole node. Size of ROI affects ADC value. The histopathological grade of the primary tumor is inversely correlated with the ADC value of the lymph nodes.

Conclusion: DWI can differentiate between metastatic and benign subcentimeter lymph nodes.

10. LITERATURA

1. World Health Organisation. ICD-10 International Statistical Classification of Diseases and Related Health Problems. © World Health Organization 2011. 2011.
2. Parkin DM, Bray F, Ferlay J, Pisani P. Global Cancer Statistics, 2002. *CA Cancer J Clin.* 2005;55(2):74–108.
3. Guntinas-Lichius O, Wendt T, Buentzel J, Esser D, Lochner P, Mueller A et al. Head and neck cancer in Germany: a site-specific analysis of survival of the Thuringian cancer registration database. *J Cancer Res Clin Oncol.* 2010;136(1):55–63.
4. Jou A, Hess J. Epidemiology and Molecular Biology of Head and Neck Cancer. *Oncol Res Treat.* 2017;40(6):328–32.
5. Zafereo ME, Xu L, Dahlstrom KR, Viamonte CA, El-Naggar AK, Wei Q et al. Squamous cell carcinoma of the oral cavity often overexpresses p16 but is rarely driven by human papillomavirus. *Oral Oncol.* 2016;56:47–53.
6. Registar za rak. Incidencija raka u Hrvatskoj. Hrvatski zavod za javno zdravstvo. Bilten br. 37, Zagreb, 2014;(37).
7. Pastorcic-Grgic M, Sarcevic B, Dosen D, Juretic A, Spagnoli GC, Grgic M. Prognostic value of MAGE-A and NY-ESO-1 expression in pharyngeal cancer. *Head Neck.* 2010;32(9):1178–84.
8. Kerawala C, Roques T, Jeannon J-P, Bisase B. Oral cavity and lip cancer: United Kingdom National Multidisciplinary Guidelines. *Journal Laryngol Otol.* 2016;130(S2):S83–9.
9. Haksever M, Inançl HM, Tunçel Ü, Kürkçüoğlu ŞS, Uyar M, Genç Ö et al. The effects of tumor size, degree of differentiation, and depth of invasion on the risk of neck node metastasis in squamous cell carcinoma of the oral cavity. *Ear, Nose Throat J.* 2012;91(3):130–5.
10. Burusapat C, Jarungroongruangchai W, Charoenpitakchai M. Prognostic factors of cervical node status in head and neck squamous cell carcinoma. *World J of Surg Oncol.* 2015;13(1):51.
11. Huang SH, O’Sullivan B. Overview of the 8th Edition TNM Classification for Head and Neck Cancer. *Curr Treat Options Oncol.* 2017;18(7):40.
12. Montero PH, Patel SG. Cancer of the Oral Cavity. *Surg Oncol Clin N Am.* 2015;24(3):491–508.

13. Handschel J, Naujoks C, Depprich RA, Kübler NR, Kröpil P, Kuhlemann J et al. CT-scan is a valuable tool to detect mandibular involvement in oral cancer patients. *Oral Oncol.* 2012;48(4):361–6.
14. Stambuk HE, Karimi S, Lee N, Patel SG. Oral Cavity and Oropharynx Tumors. *Radiol Clin N Am.* 2007;45(1):1–20.
15. Meesa IR, Srinivasan A. Imaging of the Oral Cavity. *Radiol Clin North Am.* 2015;53(1):99–114.
16. Law CP, Chandra R V., Hoang JK, Phal PM. Imaging the oral cavity: key concepts for the radiologist. *Br J Radiol.* 2011;84(1006):944–57.
17. Sarrión Pérez MG, Bagán J V., Jiménez Y, Margaix M, Marzal C. Utility of imaging techniques in the diagnosis of oral cancer. *J Cranio-Maxillofacial Surg.* 2015;43(9):1880–94.
18. Seeburg DP, Baer AH, Aygun N. Imaging of Patients with Head and Neck Cancer. *Oral Maxillofac Surg Clin North Am.* 2018;30(4):421–33.
19. Adelstein D, Gillison ML, Pfister DG, Spencer S, Adkins D, Brizel DM et al. NCCN Guidelines Insights: Head and Neck Cancers, Version 2.2017. *J Natl Compr Cancer Netw.* 2017;15(6):761–70.
20. Melchers LJ, Mastik MF, Samaniego Cameron B, Van Dijk BAC, De Bock GH, Van Der Laan BFAM et al. Detection of HPV-associated oropharyngeal tumours in a 16-year cohort: More than meets the eye. *Br J Cancer.* 2015;112(8):1349-57.
21. Näsman A, Attner P, Hammarstedt L, Du J, Eriksson M, Giraud G et al. Incidence of human papillomavirus (HPV) positive tonsillar carcinoma in Stockholm, Sweden: An epidemic of viral-induced carcinoma? *Int J Cancer.* 2009;125(2):362–6.
22. Mehanna H, Beech T, Nicholson T, El-Hariry I, McConkey C, Paleri V et al. Prevalence of human papillomavirus in oropharyngeal and nonoropharyngeal head and neck cancer-systematic review and meta-analysis of trends by time and region. *Eisele DW. Head Neck.* 2013;35(5):747–55.
23. Mehanna H, Evans M, Beasley M, Chatterjee S, Dilkes M, Homer J et al. Oropharyngeal cancer: United Kingdom National Multidisciplinary Guidelines. *J Laryngol Otol.* 2016;130(S2):S90–6.
24. Trotta BM, Pease CS, Rasamny JJ, Raghavan P, Mukherjee S. Oral cavity and oropharyngeal squamous cell cancer: Key imaging findings for staging and treatment planning. *Radiographics.* 2011;31(2):339-54.

25. Lydiatt WM, Patel SG, O'Sullivan B, Brandwein MS, Ridge JA, Migliacci JC et al. Head and neck cancers-major changes in the American Joint Committee on cancer eighth edition cancer staging manual. *CA: A Cancer J Clin.* 2017;67(2):122–37.
26. Ang KK, Harris J, Wheeler R, Weber R, Rosenthal DI, Nguyen-Tân PF et al. Human Papillomavirus and Survival of Patients with Oropharyngeal Cancer. *N Engl J Med.* 2010;363(1):24–35.
27. Gregoire V, Lefebvre JL, Licitra L, Felip E. Squamous cell carcinoma of the head and neck: EHNS-ESMO-ESTRO Clinical Practice Guidelines for diagnosis, treatment and follow-up. *Ann Oncol.* 2010;21(Supplement 5):v184–6.
28. Almadori G, Bussu F, Paludetti G. Predictive factors of neck metastases in laryngeal squamous cell carcinoma. Towards an integrated clinico-molecular classification. *Acta otorhinolaryngologica Italica : organo ufficiale della Società italiana di otorinolaringologia e chirurgia cervico-facciale.* 2006.
29. Ferlito A, Haigentz M, Bradley PJ, Suárez C, Stojan P, Wolf GT et al. Causes of death of patients with laryngeal cancer. *Eur Arc Oto-Rhino-Laryngology.* 2014;271(3):425–34.
30. Hinerman RW, Mendenhall WM, Amdur RJ, Stringer SP, Villaret DB, Robbins KT. Carcinoma of the supraglottic larynx: Treatment results with radiotherapy alone or with planned neck dissection. *Head Neck.* 2002;24(5):456-67.
31. Racht B, Quinn MJ, Cooper N, Coleman MP. Survival from cancer of the larynx in england and wales up to 2001. *Br J Cancer.* 2008;99(Suppl 1):S35-S37.
32. Hartl DM, Ferlito A, Brasnu DF, Langendijk JA, Rinaldo A, Silver CE et al. Evidence-based review of treatment options for patients with glottic cancer. *Head Neck.* 2011; 33(11):1638-48.
33. Forastiere AA, Zhang Q, Weber RS, Maor MH, Goepfert H, Pajak TF et al. Long-term results of RTOG 91-11: A comparison of three nonsurgical treatment strategies to preserve the larynx in patients with locally advanced larynx cancer. *J Clin Oncol.* 2013;31(7):845-52.
34. Wu J, Zhao J, Li Z, Yang W, Liu Q, Yang Z, i ostali. Comparison of CT and MRI in Diagnosis of Laryngeal Carcinoma with Anterior Vocal Commissure Involvement. *Sci Rep.* 2016;6(1):303-53.
35. Banko B, Crossed D, Signukić V, Milovanović J, Kovač JD, Artiko V, Maksimović R. Diagnostic significance of magnetic resonance imaging in preoperative evaluation of patients with laryngeal tumors. *Eur Arc Oto-Rhino-Laryngology.* 2011;268(11):1617–23.

36. Kuno H, Onaya H, Iwata R, Kobayashi T, Fujii S, Hayashi R et al. Evaluation of Cartilage Invasion by Laryngeal and Hypopharyngeal Squamous Cell Carcinoma with Dual-Energy CT. *Radiology*. 2012;265(2):488–96.
37. Bradley PJ. Epidemiology of Hypopharyngeal Cancer. *Adv Oto-Rhino-Laryngol*. 2019;83:1-14.
38. Hermans R. Imaging of hypopharyngeal and cervical oesophageal cancer. *Cancer Imaging*. 2003;4(1):7–9.
39. Pignon J, Bourhis J, Domenge C, Designe L. Chemotherapy added to locoregional treatment for head and neck squamous-cell carcinoma: three meta-analyses of updated individual data. MACH-NC Collaborative Group. Meta analysis of chemotherapy on head and neck cancer. *Cancer/Radiothérapie*. 2001;5(2):201–2.
40. Pracy P, Loughran S, Good J, Parmar S, Goranova R. Hypopharyngeal cancer: United Kingdom National Multidisciplinary Guidelines. *J Laryngol Otol*. 2016;130(S2):S104–10.
41. Zhang S, Zhou S, Shang D, Bao Y, Ruan L, Wu T. The diagnostic role of diffusion-weighted magnetic resonance imaging in hypopharyngeal carcinoma. *Oncol Lett*. 2018;15(4):5533–44.
42. Hsu WC, Loevner LA, Karpati R, Ahmed T, Mong A, Battineni ML et al. Accuracy of magnetic resonance imaging in predicting absence of fixation of head and neck cancer to the prevertebral space. *Head Neck*. 2005;27(2):95–100.
43. Robbins KT, Medina JE, Wolfe GT, Levine PA, Sessions RB, Pruet CW. Standardizing Neck Dissection Terminology: Official Report of the Academy’s Committee for Head and Neck Surgery and Oncology. *Arch Otolaryngol - Head Neck Surg*. 1991;117(6):601–5.
44. Kelly HR, Curtin HD. Chapter 2 Squamous Cell Carcinoma of the Head and Neck—Imaging Evaluation of Regional Lymph Nodes and Implications for Management. *Semin Ultrasound, CT MRI*. 2017;38(5):466–78.
45. John DG, Rhys Williams S, Ahuja A, Evans R, To KF, King WWK et al. Palpation compared with ultrasound in the assessment of malignant cervical lymph nodes. *J Laryngol Otol*. 1993;107(9):821–3.
46. Kallalli B, Rawson K, Kumari V, Patil S, Singh A, Sulaga S. Comparison between clinical examination, ultrasonography, and computed tomography in assessment of cervical lymph node metastasis in oral squamous cell carcinoma. *J Indian Acad Oral Med Radiol*. 2016;28(4):364-369.

47. Richards PS. The role of ultrasound in the detection of cervical lymph node metastases in clinically N0 squamous cell carcinoma of the head and neck. *Cancer Imaging*. 2007;7(1):167–78.
48. Brnić Z, Hebrang A. Usefulness of Doppler waveform analysis in differential diagnosis of cervical lymphadenopathy. *Eur Radiol*. 2003;13(1):175-80.
49. Van Den Brekel MWM, Reitsma LC, Quak JJ, Smeele LE, Van Der Linden JC, Snow GB et al. Sonographically guided aspiration cytology of neck nodes for selection of treatment and follow-up in patients with N0 head and neck cancer. *Am J Neuroradiol*. 1999;20(9):1727-1731.
50. Ahuja A, Ying M. An Overview of Neck Node Sonography. *Invest Radiol*. 2002;37(6):333–42.
51. Yuasa K, Kawazu T, Nagata T, Kanda S, Ohishi M, Shirasuna K. Computed tomography and ultrasonography of metastatic cervical lymph nodes in oral squamous cell carcinoma. *Dentomaxillofacial Radiol*. 2000;29(4):238-44.
52. Ahuja AT. Ultrasound of malignant cervical lymph nodes. *Cancer Imaging*. 2008;8(1):48–56.
53. de Bondt RBJ, Nelemans PJ, Hofman PAM, Casselman JW, Kremer B, van Engelshoven JMA et al. Detection of lymph node metastases in head and neck cancer: A meta-analysis comparing US, USgFNAC, CT and MR imaging. *Eur J Radiol*. 2007;64(2):266–72.
54. Adelstein D, Gillison ML, Pfister DG, Spencer S, Adkins D, Brizel DM et al. NCCN Guidelines Insights: Head and Neck Cancers, Version 2.2017. *J Natl Compr Cancer Netw*. 2017;15(6):761–70.
55. de Bondt RBJ, Nelemans PJ, Bakers F, Casselman JW, Peutz-Kootstra C, Kremer B et al. Morphological MRI criteria improve the detection of lymph node metastases in head and neck squamous cell carcinoma: multivariate logistic regression analysis of MRI features of cervical lymph nodes. *Eur Radiol*. 2009;19(3):626–33.
56. Liao LJ, Lo WC, Hsu WL, Wang C Te, Lai MS. Detection of cervical lymph node metastasis in head and neck cancer patients with clinically N0 neck-a meta-analysis comparing different imaging modalities. *BMC Cancer*. 2012;12:236.
57. Ozer E, Naiboğlu B, Meacham R, Ryoo C, Agrawal A, Schuller DE. The value of PET/CT to assess clinically negative necks. *Eur Arch Oto-Rhino-Laryngology*. 2012;269(11):2411–4.

58. Hegab AF. Management of the Clinically Negative Neck in Oral Squamous Cell Carcinoma: A Systematic Review. *J Cancer Res Ther Oncol*. 2019;1(1):1–5.
59. Wei WI, Ferlito A, Rinaldo A, Gourin CG, Lowry J, Ho WK et al. Management of the N0 neck—reference or preference. *Oral Oncol*. 2006;42(2):115–22.
60. Pavlisa G, Rados M, Pavlisa G, Pavic L, Potocki K, Mayer D. The differences of water diffusion between brain tissue infiltrated by tumor and peritumoral vasogenic edema. *Clin Imaging*. 2009;33(2):96–101.
61. Chawla S, Kim S, Wang S, Poptani H. Diffusion-weighted imaging in head and neck cancers. *Futur Oncol*. 2009;5(7):959–75.
62. Wang J, Takashima S, Takayama F, Kawakami S, Saito A, Matsushita T et al. Head and neck lesions: characterization with diffusion-weighted echo-planar MR imaging. *Radiology*. 2001;220(3):621–30.
63. Martínez Barbero J, Rodríguez Jiménez I, Martín Noguero T, Luna Alcalá A. Utility of MRI Diffusion Techniques in the Evaluation of Tumors of the Head and Neck. *Cancers (Basel)*. 2013;5(4):875–89.
64. Sakamoto J, Yoshino N, Okochi K, Imaizumi A, Tetsumura A, Kurohara K et al. Tissue characterization of head and neck lesions using diffusion-weighted MR imaging with SPLICE. *Eur J Radiol*. 2009;69(2):260–8.
65. Srinivasan A, Dvorak R, Perni K, Rohrer S, Mukherji SK. Differentiation of benign and malignant pathology in the head and neck using 3T apparent diffusion coefficient values: Early experience. *Am J Neuroradiol*. 2008;29(1):40–4.
66. Vandecaveye V, De Keyzer F, Dirix P, Lambrecht M, Nuyts S, Hermans R. Applications of diffusion-weighted magnetic resonance imaging in head and neck squamous cell carcinoma. *Neuroradiology*. 2010;52(9):773–84.
67. King AD, Mo FKF, Yu KH, Yeung DKW, Zhou H, Bhatia KS et al. Squamous cell carcinoma of the head and neck: Diffusion-weighted MR imaging for prediction and monitoring of treatment response. *Eur Radiol*. 2010;20(9):2213–20.
68. Pekçevik Y, Çukurova İ, Arslan İB. Apparent diffusion coefficient for discriminating metastatic lymph nodes in patients with squamous cell carcinoma of the head and neck. *Diagnostic Interv Radiol*. 2015;21(5):397–402.
69. Wu LM, Xu JR, Liu MJ, Zhang XF, Hua J, Zheng J et al. Value of Magnetic Resonance Imaging for Nodal Staging in Patients with Head and Neck Squamous Cell Carcinoma: A Meta-analysis. *Acad Radiol*. 2012;19(3):331–40.

70. Abdel Razek AAK, Soliman NY, Elkhamary S, Alsharaway MK, Tawfik A. Role of diffusion-weighted MR imaging in cervical lymphadenopathy. *Eur Radiol.* 2006;16(7):1468–77.
71. Holzapfel K, Duetsch S, Fauser C, Eiber M, Rummeny EJ, Gaa J. Value of diffusion-weighted MR imaging in the differentiation between benign and malignant cervical lymph nodes. *Eur J Radiol.* 2009;72(3):381–7.
72. Lim HK, Lee JH, Baek HJ, Kim N, Lee H, Park JW et al. Is Diffusion-Weighted MRI Useful for Differentiation of Small Non-Necrotic Cervical Lymph Nodes in Patients with Head and Neck Malignancies? *Korean J Radiol.* 2014;15(6):810.
73. Vandecaveye V, De Keyzer F, Vander Poorten V, Dirix P, Verbeken E, Nuyts S et al. Head and Neck Squamous Cell Carcinoma: Value of Diffusion-weighted MR Imaging for Nodal Staging. *Radiology.* 2009;251(1):134–46.
74. Dirix P, Vandecaveye V, De Keyzer F, Op de beeck K, Poorten V Vander, Delaere P et al. Diffusion-Weighted MRI for Nodal Staging of Head and Neck Squamous Cell Carcinoma: Impact on Radiotherapy Planning. *Int J Radiat Oncol.* 2010;76(3):761–6.
75. Woolgar JA, Rogers SN, Lowe D, Brown JS, Vaughan ED. Cervical lymph node metastasis in oral cancer: The importance of even microscopic extracapsular spread. *Oral Oncol.* 2003;39(2):130-7.
76. Layland MK, Sessions DG, Lenox J. The Influence of Lymph Node Metastasis in the Treatment of Squamous Cell Carcinoma of the Oral Cavity, Oropharynx, Larynx, and Hypopharynx: N0 Versus N+. *Laryngoscope.* 2005;115(4):629–39.
77. Castelijns JA, van den Breckel MWM. Imaging of lymphadenopathy in the neck. *Eur Radiol.* 2002;12(4):727–38.
78. Mizrachi A, Migliacci JC, Montero PH, McBride S, Shah JP, Patel SG et al. Neck recurrence in clinically node-negative oral cancer: 27-year experience at a single institution. *Oral Oncol.* 2018.;78:94–101.
79. Birkeland AC, Rosko AJ, Issa MR, Shuman AG, Prince ME, Wolf GT et al. Occult Nodal Disease Prevalence and Distribution in Recurrent Laryngeal Cancer Requiring Salvage Laryngectomy. *Otolaryngol Neck Surg.* 2016;154(3):473–9.
80. Weiss MH, Harrison LB, Isaacs RS. Use of Decision Analysis in Planning a Management Strategy for the Stage NO Neck. *Arc Otolaryngol - Head Neck Surg.* 1994;120(7):699–702.

81. Hori Y, Kubota A, Yokose T, Furukawa M, Matsushita T, Takita M et al. Predictive Significance of Tumor Depth and Budding for Late Lymph Node Metastases in Patients with Clinical N0 Early Oral Tongue Carcinoma. *Head Neck Pathol.* 2017;11(4):477–86.
82. Jouhi L, Atula T, Mäkitie A, Keski-Säntti H. Management of clinically N0 neck in oropharyngeal carcinoma. *Eur Arch Oto-Rhino-Laryngology.* 2019;276(4):1205–10.
83. Carpén T, Sjöblom A, Lundberg M, Haglund C, Markkola A, Syrjänen S et al. Presenting symptoms and clinical findings in HPV-positive and HPV-negative oropharyngeal cancer patients. *Acta Otolaryngol.* 2018;138(5):513–8.
84. Mirghani H, Amen F, Blanchard P, Moreau F, Guigay J, Hartl DM et al. Treatment de-escalation in HPV-positive oropharyngeal carcinoma: Ongoing trials, critical issues and perspectives. *Int J Cancer.* 2015;136(7):1494–503.
85. O’Rorke MA, Ellison M V., Murray LJ, Moran M, James J, Anderson LA. Human papillomavirus related head and neck cancer survival: A systematic review and meta-analysis. *Oral Oncology.* 2012;48(12):1191-1201.
86. Shi Y, Zhou L, Tao L, Zhang M, Chen XL, Li C et al. Management of the N0 neck in patients with laryngeal squamous cell carcinoma. *Acta Otolaryngol.* 2019;139(10):908–12.
87. Ye LL, Rao J, Fan XW, Kong FF, Hu CS, Ying HM. The prognostic value of tumor depth for cervical lymph node metastasis in hypopharyngeal and supraglottic carcinomas. *Head Neck.* 2019;41(7):2116–22.
88. Hwang I, Choi SH, Kim Y-J, Kim KG, Lee AL, Yun TJ et al. Differentiation of Recurrent Tumor and Posttreatment Changes in Head and Neck Squamous Cell Carcinoma: Application of High b-Value Diffusion-Weighted Imaging. *Am J Neuroradiol.* 2013;34(12):2343–8.
89. de Bondt RBJ, Hoeberigs MC, Nelemans PJ, Deserno WMLLG, Peutz-Kootstra C, Kremer B et al. Diagnostic accuracy and additional value of diffusion-weighted imaging for discrimination of malignant cervical lymph nodes in head and neck squamous cell carcinoma. *Neuroradiology.* 2009;51(3):183–92.
90. Perrone A, Guerrisi P, Izzo L, D’Angeli I, Sassi S, Mele L Lo et al. Diffusion-weighted MRI in cervical lymph nodes: Differentiation between benign and malignant lesions. *Eur J Radiol.* 2011;77(2):281-6.
91. Suh CH, Choi YJ, Baek JH, Lee JH. The diagnostic value of diffusion-weighted imaging in differentiating metastatic lymph nodes of head and neck squamous cell carcinoma: A systematic review and meta-analysis. *Am J Neuroradiol.* 2018;39(10):1889–95.

92. Kolff-Gart AS, Pouwels PJW, Noij DP, Ljumanovic R, Vandecaveye V, De Keyzer F et al. Diffusion-weighted imaging of the head and neck in healthy subjects: Reproducibility of ADC values in different MRI systems and repeat sessions. *Am J Neuroradiol.* 2015;36(2):384-390.
93. Cianchetti M, Mancuso AA, Amdur RJ, Werning JW, Kirwan J, Morris CG et al. Diagnostic evaluation of squamous cell carcinoma metastatic to cervical lymph nodes from an unknown head and neck primary site. *Laryngoscope.* 2009;119(12):2348–54.
94. Maeda M, Kato H, Sakuma H, Maier SE, Takeda K. Usefulness of the apparent diffusion coefficient in line scan diffusion-weighted imaging for distinguishing between squamous cell carcinomas and malignant lymphomas of the head and neck. *Am J Neuroradiol.* 2005;26(5):1186–92.
95. Payabvash S, Chan A, Jabehtar Maralani P, Malhotra A. Quantitative diffusion magnetic resonance imaging for prediction of human papillomavirus status in head and neck squamous-cell carcinoma: A systematic review and meta-analysis. *Neuroradiol J.* 2019;32(4):232–40.
96. Bilgili Y, Unal B. Effect of region of interest on interobserver variance in apparent diffusion coefficient measures. *Am J Neuroradiol.* 2004;25(1):108–11.
97. Herneth AM, Mayerhoefer M, Scherthaner R, Ba-Ssalamah A, Czerny C, Fruehwald-Pallamar J. Diffusion weighted imaging: Lymph nodes. *Eur J Radiol.* 2010;76:398-406.
98. Sun Q, Ma C, Dong M, Jiang M, Tao X. Effects of region of interest sizes on apparent diffusion coefficient measurements of pleomorphic adenoma, Warthin tumor, and normal parotid parenchyma. *Quant Imaging Med Surg.* 2019;9(4):681–90.
99. Park JK, Kim S-E, Trieman GS, Parker D, Jeong E-K. High-Resolution Diffusion-Weighted Imaging of Neck Lymph Nodes Using 2D-Single-Shot Interleaved Multiple Inner Volume Imaging Diffusion-Weighted Echo-Planar Imaging at 3T. *Am J Neuroradiol.* 2011;32(7):1173–7.
100. Padma R, Kalaivani A, Sundaresan S, Sathish P. The relationship between histological differentiation and disease recurrence of primary oral squamous cell carcinoma. *J Oral Maxillofac Pathol.* 2017;21(3):461.
101. Yun TJ, Kim J, Kim KH, Sohn C-H, Park S-W. Head and neck squamous cell carcinoma: Differentiation of histologic grade with standard- and high-b-value diffusion-weighted MRI. *Head Neck.* 2013;35(5):626–31.

102. Sumi M, Sakihama N, Sumi T, Morikawa M, Uetani M, Kabasawa H et al. Discrimination of metastatic cervical lymph nodes with diffusion-weighted MR imaging in patients with head and neck cancer. *Am J Neuroradiol.* 2003;24(8):1627–34.
103. Chandavarkar V, Uma K, Sangeetha R, Mishra M. Immunomorphological patterns of cervical lymph nodes in oral squamous cell carcinoma. *J Oral Maxillofacial Pathol.* 2014;18(3):349-355.

11. ŽIVOTOPIS

Andrijana Jović rođena je u Splitu. Osnovnu školu završila je u Runovićima kod Imotskog. Srednju farmaceutsku školu završila je u Splitu, a studij medicine u Rijeci.

Specijalizaciju iz radiologije je odradila u KBC Sestre milosrdnice. Nakon položenog specijalističkog ispita radi u KBC Zagreb na Kliničkom zavodu za dijagnostičku i intervencijsku radiologiju, a potom na Kliničkom zavodu za dijagnostičku i intervencijsku neuroradiologiju gdje odrađuje užu specijalizaciju iz neuroradiologije.

U razdoblju od 2017. do 2021. godine pohađa brojne tečajeve u organizaciji Europskog radiološkog društva glave i vrata te u ožujku 2021. godine polaže Europski ispit iz radiologije glave i vrata.

Članica je hrvatskih te europskih vodećih radioloških i neuroradioloških udruga te je članica europskog društva za radiologiju glave i vrata.

Polazi brojne tečajeve u organizaciji gore navedenih udruga te aktivno sudjeluje na kongresima.

Autorica je brojnih kongresnih sažetaka te znanstvenih članaka.