

Obrazac ekspresije proteina CELF1 tijekom fetalnog razvoja čeonog režnja mozga čovjeka

Junaković, Alisa

Master's thesis / Diplomski rad

2020

Degree Grantor / Ustanova koja je dodijelila akademski / stručni stupanj: **University of Zagreb, School of Medicine / Sveučilište u Zagrebu, Medicinski fakultet**

Permanent link / Trajna poveznica: <https://um.nsk.hr/um:nbn:hr:105:802027>

Rights / Prava: [In copyright](#)/[Zaštićeno autorskim pravom.](#)

Download date / Datum preuzimanja: **2024-07-25**



Repository / Repozitorij:

[Dr Med - University of Zagreb School of Medicine Digital Repository](#)



**SVEUČILIŠTE U ZAGREBU
MEDICINSKI FAKULTET**

Alisa Junaković

**Obrazac ekspresije proteina CELF1 tijekom
fetalnog razvoja čeonog režnja mozga čovjeka**

Diplomski rad



Zagreb, 2020.

Ovaj diplomski rad izrađen je na Zavodu za Neuroznanost na Hrvatskom institutu za istraživanje mozga Medicinskog fakulteta Sveučilišta u Zagrebu pod vodstvom izv. prof. dr. sc. Željke Krsnik i predan je na ocjenu u akademskoj godini 2019/2020.

Mentor diplomskog rada: izv. prof. dr. sc. Željka Krsnik

Popis kratica:

BA: *Brodmann area*

CUGBP1: CUG-binding protein 1 (CELF1)

DMPK: DM protein kinaza gen

GABA: gama-aminomaslačna kiselina

IZ: intermedijalna zona

KP: kortikalna ploča

MBNL1: Muscleblind-like protein 1

MD1: miotonična distrofija tip I

MR: magnetska rezonancija

mRNA: messenger (glasnička) RNA (ribonukleinska kiselina)

MZ: marginalna zona

PFK: prefrontalni korteks

PKC: protein kinaza C

PŽS: periferni živčani sustav

SCA8: spinocerebelarna ataksija tip 8

SP: subplate zona

SVZ: subventrikularna zona

SŽS: središnji živčani sustav

TNZ: tjedan nakon začeca

VZ: ventrikularna zona

Sažetak

Obrazac ekspresije proteina CELF1 tijekom fetalnog razvoja čeonog režnja mozga čovjeka

Alisa Junaković

Razvoj mozga čovjeka je složen proces koji započinje tijekom ranog embrionalnog razdoblja. Moždana kora fetusa građena je od privremenih fetalnih zona koje ne postoje u moždanoj kori odraslog čovjeka. Proučavajući moždano tkivo, od ventrikularne površine (uz moždane komore) prema pijalnoj površini mogu se razaznati ventrikularna zona, subventrikularna zona, intermedijalna zona, subplate zona, kortikalna ploča i marginalna zona. Ventrikularna i subventrikularna zona jesu proliferativne zone u kojima se rađaju novi neuroni, a zatim slijedi proces radijalne migracije kroz intermedijalnu zonu, koji potpomaže radijalna glija, vrsta fetalnih astrocita. Između 12. i 15. tjedna gestacije javlja se subplate zona kao jedna od ključnih privremenih fetalnih zona za razvoj moždane kore. Subplate zona ima niz razvojnih funkcija, između ostalog, služi kao čekaonica za talamokortikalne aksone koji urastaju u kortikalnu ploču, te je mjesto intenzivne rane sinaptogeneze. U 8. tjednu embrionalnog razvoja nastaje kortikalna ploča koja obilježava prijelaz iz embrionalnog u fetalno razdoblje. Najpovršniji sloj fetalne moždane kore naziva se marginalna zona. Subplate, kortikalna ploča i marginalna zona zajedno čine razvojnu osnovu kore velikog mozga. Poznata je uloga RNA-vezujućeg proteina iz CELF obitelji, CELF1, tijekom normalnog razvoja mozga te u patogenezi miotonične distrofije. CELF1 ima niz uloga u metabolizmu RNA molekule, poput translacije, prekrajanja i regulacije stabilnosti RNA molekule. Nedavno je pokazano da je *Celf1* regulator razvoja glutamatergičkih neurona putem translacijske represije *Elavl4*. Unatoč tome, ekspresijski obrazac CELF1 u moždanoj kori čovjeka nije poznat. Cilj diplomskog rada bio je istražiti obrazac ekspresije CELF1 u moždanoj kori čeonog režnja čovjeka tijekom srednje fetalnog razdoblja, od 12.5 do 21. tjedna nakon začeća (TNZ). Metodom po Nisslu vizualizirali smo granice privremenih fetalnih zona, dok smo imunohistokemijskom i imunofluorescencijskom metodom vizualizirali CELF1, te pratili obrazac njegove ekspresije u moždanoj kori čeonog režnja čovjeka. Rezultati su pokazali kako je tijekom srednjeg fetalnog razdoblja CELF1 intenzivno ekspimiran u proliferativnim zonama moždane kore, te u kortikalnoj ploči odnosno subplate zoni.

Ključne riječi: fetalni razvoj, moždana kora, subplate, kortikalna ploča, CELF1

Summary

Expression pattern of the CELF1 protein in the frontal lobe during human fetal brain development

Alisa Junaković

Human brain development is a very complex process that begins during the early embryonic period. The fetal cerebral cortex is composed of the transient fetal compartments which do not exist in an adult brain. From the ventricular to the pial surface of the cerebral wall, there is the ventricular zone, subventricular zone, intermediate zone, subplate zone, cortical plate and close to the pial surface - marginal zone. Ventricular and subventricular zone are proliferative compartments where neurons are born and then migrate to their final destination through the intermediate zone. Radial glia, type of fetal astrocytes, help newly born neurons in the process of migration. The subplate zone is formed between the 12th and 15th postconceptional weeks (PCW), as one of the crucial compartments in cortical development. Subplate zone is a „waiting“ compartment for thalamocortical axons that are waiting to grow in the cortical plate and the site of intensive early synaptogenesis. In the 8th gestational week, the cortical plate is formed, which marks the transition from embryonic to fetal period. Cortical plate and subplate zone, together with the most superficial layer, so called the marginal zone, form the neocortical anlage. The aim of the study was to reveal the expression pattern of the RNA binding protein from the CELF family, called CELF1, during midfetal period. CELF1 plays an important role in RNA metabolism, such as translation, splicing, and regulation of the stability of the RNA molecule. Furthermore, CELF1 is involved in glutamatergic neuron identity during normal cortical development and in the pathogenesis of myotonic dystrophy. However, CELF1 expression pattern in human cerebral cortex is still unknown. In order to visualize the CELF1 expression pattern in the transient fetal cortical zones throughout midfetal period we used immunohistochemistry, immunofluorescence and histological Nissl staining as a cytoarchitectonic marker to delineate transient cortical compartments. Our results showed that during midfetal cortical development, CELF1 expression is enriched in the proliferative zone, followed by expression in the cortical plate and subplate zone.

Keywords: fetal brain development, cerebral cortex, subplate, cortical plate, CELF1

1.	UVOD	1
1.1.	Građa središnjeg živčanog sustava (SŽS)	1
1.2.	Prenatalni razvoj moždane kore čovjeka	3
1.3.	Privremene fetalne zone moždane kore čovjeka	7
1.4.	Građa i funkcije čeonog režnja mozga čovjeka	11
1.5.	Uloga <i>CELF1</i> u razvoju moždane kore	14
1.6.	Uloga <i>CELF1</i> u patologiji	15
2.	CILJ ISTRAŽIVANJA	17
3.	MATERIJALI I METODE	18
3.1.	Materijali	18
3.2.	Metode istraživanja.....	19
3.2.1.	Histološka metoda bojenja tkiva po Nisslu	19
3.2.2.	Imunohistokemijsko bojanje (IHC) na moždanom tkivu	20
3.2.3.	Imunofluorescencijsko bojanje (IF) na moždanom tkivu	22
3.2.4.	Metoda dvostrukog imunofluorescencijskog bojanja na moždanom tkivu.....	23
4.	REZULTATI.....	25
4.1.	Analiza preparata bojanih histološkom metodom po Nisslu	25
4.2.	Analiza imunohistokemijskog bojanja <i>CELF1</i> u moždanoj kori čeonog režnja čovjeka 26	
4.3.	Imunofluorescencijska analiza <i>CELF1</i> i staničnih markera u moždanoj kori čeonog režnja čovjeka.....	31
5.	RASPRAVA.....	39
6.	ZAKLJUČAK	42
7.	ZAHVALE	43
8.	LITERATURA.....	44
9.	ŽIVOTOPIS	47

1. UVOD

1.1. Građa središnjeg živčanog sustava (SŽS)

Kao jedan od najkompleksnijih organskih sustava, živčani sustav može se anatomski podijeliti na središnji (SŽS) i periferni (PŽS). Periferni živčani sustav građen je od perifernih živaca i nakupina neurona, ganglija. Središnji (centralni) živčani sustav građen je od mozga (*encephalon*) i kralježnične moždine (*medulla spinalis*). (1)

Mozak se dijeli na tri temeljne komponente: veliki mozak (*cerebrum*), mali mozak (*cerebellum*) i moždano deblo (*truncus encephalicus*). Moždano deblo sastoji se od tri dijela: srednji mozak (*mesencephalon*), most (*pons*) i produljena moždina (*medulla oblongata*). Živčani sustav građen je od sive (*substantia grisea*) i bijele tvari (*substantia alba*). Siva tvar građena je od tijela neurona, dendrita i glija stanica te čini koru (*cortex*) velikog i malog mozga, dok je bijela tvar građena od mijeliniziranih aksona, a nalazi se u dubini mozga. U dubini bijele tvari nalaze se „otočići“ sive tvari, subkortikalne jezgre. U moždanom deblu ne postoji pravilan raspored sive i bijele tvari. Tijela neurona i mijelinizirani aksoni se nalaze i u središtu i na periferiji moždanog debla. U kralježničnoj moždini, raspored sive i bijele tvari je obrnut, što znači da je siva tvar smještena u dubini, dok se bijela tvar nalazi na površini. Siva tvar u središtu medulle spinalis poprima oblik slova H ili oblik leptira te tvori ventralne i dorzalne rogove, gdje ventralni (prednji) rogovi sadržavaju motoričke neurone, a dorzalni (stražnji) rogovi primaju osjetna vlakna. (1)

Površina velikog i malog mozga neravna je i naborana zbog brojnih vijuga (*gyri cerebri*) i žljebova (*sulci cerebri*). Pomoću girusa i sulkusa, površina velikog mozga znatno je povećana. Veliki mozak dijeli se na četiri glavna režnja (*lobi cerebri*), a to su: frontalni (čeonni), parijetalni (tjemeni), temporalni (sljepoočni) i okcipitalni (zatiljni) režanj te dva dodatna režnja, limbički režanj (*lobus limbicus*) i inzularni režanj. Inzula se nalazi u dubini lateralnog sulkusa te ju možemo vizualizirati kada odstranimo *operculum* (dio temporalnog, parijetalnog i frontalnog režnja „poput poklopca“). (2)

U mozgu postoji i sustav moždanih komora (*ventriculi cerebri*) kojima cirkulira cerebrospinalni likvor, a njega stvara splet krvnih žilica, plexus choroideus. Lateralne moždane komore nalaze se u dubini lijeve i desne moždane hemisfere, a pomoću interventrikularnih otvora (*foramina Monroi*) povezane su s trećom moždanom komorom koja je dio diencephalona, odnosno razdvaja lijevi i desni talamus. Četvrta moždana komora nalazi se između moždanog debla i

malog mozga, a *aquaeductus mesencephali Sylvii* povezuje i omogućava cirkulaciju likvora iz treće u četvrtu moždanu komoru. Iz četvrte komore likvor otječe u subarahnoidalni prostor kroz lateralne otvore (*aperturae laterales Luschkae*) i medijani otvor (*apertura mediana Magendie*). (2), (1) Sam mozak zaštićen je od vanjskih utjecaja lubanjom, a obavijen je moždanim ovojnica (meningama). Pachymeninx vanjska je, tvrda moždana ovojnica (*dura mater*) koja se sastoji od gustog veziva. S unutarnje strane nalazi se leptomeninx, odnosno meka moždana ovojnica koja se može podijeliti na paučinastu meku opnu (*arachnoidea*) te meku ovojnicu (*pia mater*). Arachnoidea je građena od rahlog veziva bez krvnih žila, a pia mater slijedi giruse i sulkuse mozga te sadržava krvne žile koje vaskulariziraju moždano tkivo. (2), (3)

Na staničnoj razini SŽS sastoji se od živčanih stanica (neurona) i glija stanica. Neuron je osnovna strukturna i funkcionalna jedinica živčanog sustava te služi za primanje i daljnji prijenos signala, odnosno akcijskog potencijala na ostale neurone ili pak druge vrste stanica (mišićne ili žljezdane stanice). (1), (4) Glavni dijelovi živčane stanice jesu soma (tijelo) neurona, stanični nastavci (dendriti i akson) te presinaptički aksonski završetak. Prema broju staničnih nastavaka, neuroni se dijele na unipolarne (imaju samo jedan stanični nastavak), bipolarne (imaju dva stanična nastavka), pseudounipolarne (imaju jedan nastavak koji se vrlo brzo razgrana na centralni i periferni krak), te multipolarne neurone. Najčešća vrsta živčanih stanica jesu multipolarni neuroni koji imaju više dendrita i samo jedan akson. (1)

Neuroni kore velikog mozga mogu se podijeliti na piramidne i nepiramidne neurone. Dugi aksoni piramidnih (glavnih) neurona kore velikog mozga ulaze u bijelu tvar kao projekcijski, asocijacijski ili komisurni neuroni. Projekcijski neuroni imaju duge aksone koji završavaju u nekom udaljenom području sive tvari, odnosno oni se „projiciraju“ u neko udaljeno moždano područje. Kada akson piramidnog neurona povezuje dva područja mozga unutar iste moždane hemisfere, nazivamo ga asocijacijskim neuronom, a ako akson povezuje dva područja mozga u različitim hemisferama (u lijevoj i desnoj hemisferi), nazivamo ga komisurnim neuronom. Corpus callosum primjer je nakupine komisurnih aksona koji povezuje područja lijeve i desne hemisfere velikog mozga. Za razliku od dugih aksona projekcijskih neurona, interneuroni (nepiramidni neuroni) imaju kratke aksone te stvaraju lokalne neuronske krugove, odnosno ne odašilju informacije u udaljena područja mozga. (1)

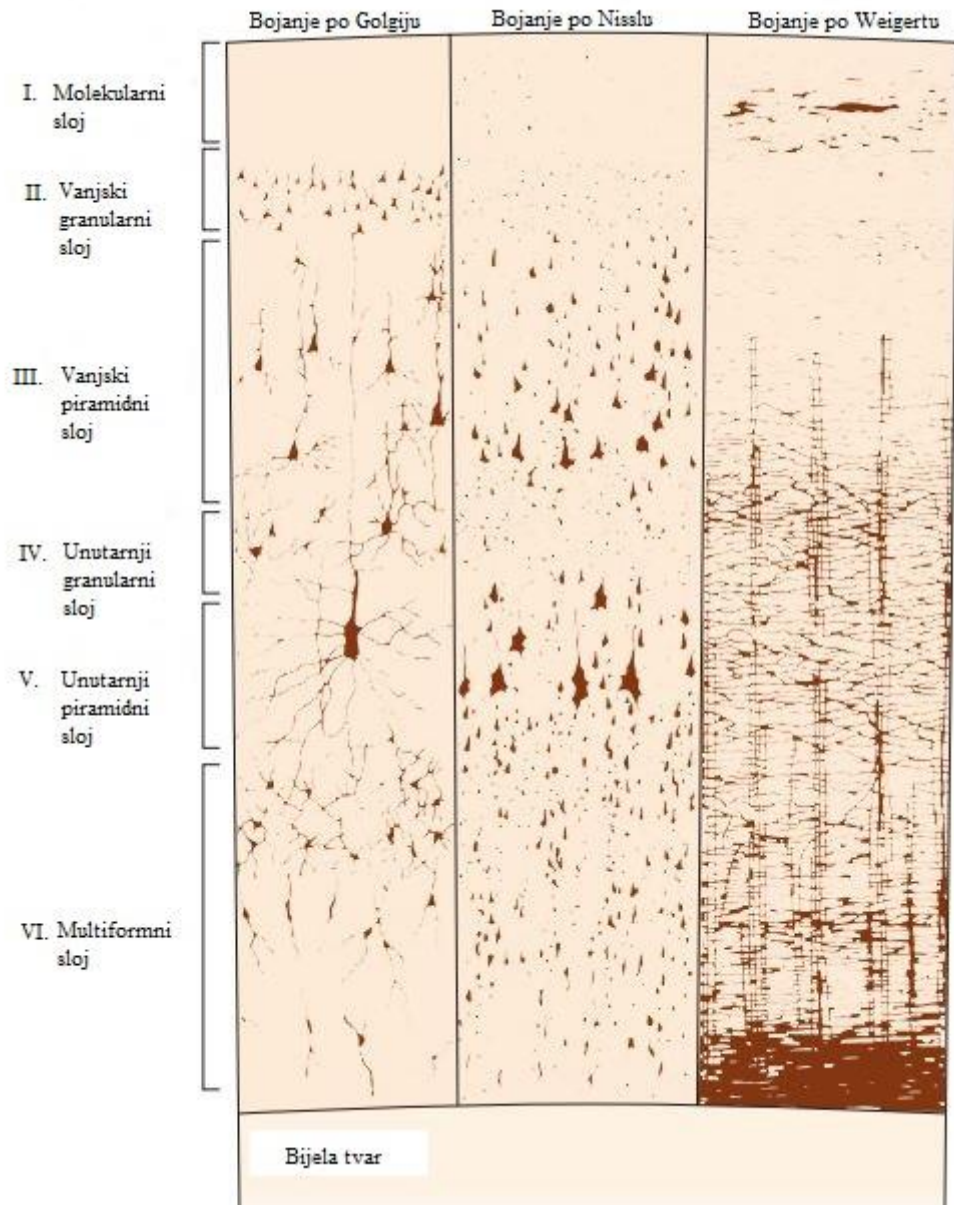
Glija stanice potporne su stanice SŽS-a, a dijele se na makrogliju i mikrogliju. Mikroglija stanice vrsta su mononuklearnih makrofaga / fagocita koji sudjeluju u upalnim i degenerativnim procesima u mozgu vršeći proces fagocitoze staničnog debrisa, a važnu ulogu imaju i u prezentaciji antigena limfocitima i stvaranju citokina u upalnim procesima. Prije započinjanja

procesa fagocitoze, mikroglia stanice moraju se aktivirati i pretvoriti u ameboidni aktivirani oblik. (4) Astrociti i oligodendrociti svrstavaju se u makrogliju, stanice ektodermalnog porijekla kao što su i same živčane stanice, dok mikroglia nastaje iz mezoderma. Oligodendrociti su stanice koje stvaraju mijelin u SŽS-u, a lipidna mijelinska ovojnica aksonu omogućava brže provođenje impulsa. U PŽS-u ulogu stvaranja mijelinske ovojnice imaju Schwannove stanice. Astrociti su glija stanice zvjezdolikog oblika s vrlo raznolikim funkcijama. Riječ je o stanicama koje služe za prehranu neurona, važne su za formiranje sinapsi, reguliraju koncentraciju neurotransmitora i iona u izvanstaničnom prostoru, a pomoću enzima glutation peroksidaze štite ostale stanice od oksidativnog stresa. Astrociti su stanice koje sudjeluju u stvaranju krvno-moždane barijere. (4), (5) Također, astrociti su jedine stanice središnjeg živčanog sustava koje imaju očuvanu sposobnost glikolize jer sadržavaju pohranjenu glukozu u obliku glikogena. Glija stanice se, za razliku od neurona, mogu dijeliti diobama cijeloga života, nemaju naponskih natrijevih kanala te ne stvaraju akcijske potencijale, ali imaju kanale za regulaciju protoka kalijevih iona. (1)

1.2. Prenatalni razvoj moždane kore čovjeka

Citoarhitektonika moždane kore glavna je metoda kojom se analizira debljina korteksa, slojevi i stanice u pojedinim slojevima kore. Kortikalni neuroni raspoređeni su u slojeve (*laminae*) i stupiće (*columnae*), pa tako govorimo o laminarnoj i kolumnarnoj građi moždane kore. Kora velikog mozga (*cortex*) dijeli se na isocortex i allocortex. Šestoslojnu koru velikog mozga Brodmann je opisao kao temeljni šestoslojni ontogenetski tip moždane kore. Isocortex (izogenetski korteks) svaki je dio kore koji se razvio iz iste osnove, odnosno od temeljnog šestoslojnog tipa. Neocortex drugi je naziv za isocortex, a označava da je taj dio kore filogenetski mlađi. Allocortex (alogenetski korteks) dio je kore velikog mozga koji se razvio od drugačije osnove, odnosno, nije prošao stadij temeljnog šestoslojnog tipa korteksa po Brodmannu. Najveći dio ljudskog neocortexa je homotipni isocortex, što znači da je to kora istoga tipa kao i temeljni šestoslojni tip. Ako se neki dijelovi kore sekundarno kasnije promijene, a razvojno porijeklo je još uvijek iz Brodmannove šestoslojne kore, tada takvu koru nazivamo heterotipni isocortex. (1)

Izokorteks (neokorteks) odraslog mozga čini skoro 90% kore velikog mozga (1) i građen je od 6 slojeva raspoređenih od pijalne površine prema bijeloj tvari: molekularni sloj (I), vanjski granularni sloj (II), vanjski piramidni sloj (III), unutarnji granularni sloj (IV), unutarnji piramidni sloj (V) i multiformni sloj (VI) (Slika 1.).



Slika 1. Prikaz neurona raspoređenih u 6 slojeva moždane kore (neocortex) čovjeka različitim tipovima histološkog bojenja. Lijevi stupac prikazuje Golgijevu metodu koja pokazuje stvarni izgled neurona. Stupac u sredini prikazuje metodu po Nisslu koja omogućava prikaz tijela neurona te početnih dijelova staničnih nastavaka (citoarhitektonika). Desni stupac prikazuje bojenje po Weigertu, a tom metodom vizualizira se mijeloarhitektonika. Preuzeto i prilagođeno iz: Kandel ER, Schwartz JH, Jessell TM, Siegelbaum SA, Hudspeth AJ. Principles of Neural Science. 5th ed. McGraw-Hill Companies; 2013. 345 p.

Prvi sloj moždane kore ima vrlo malo stanica te se zato naziva molekularni sloj, a šesti sloj ima puno morfološki različitih vrsta stanica te je stoga dobio naziv *lamina multiformis*. Primarna osjetna kortikalna područja su hipergranularna, dok je primarni motorički korteks primjer

agranularne moždane gore. Agranularna i hipergranularna kora spadaju u heterotipni izokortex zato što je došlo do sekundarne promjene granularnih (zrnatih) slojeva. (4)

Alokorteks se dijeli u dvoslojnu drevnu moždanu koru (*palaeocortex*), troslojnu staru moždanu koru (*archicortex*) i petoslojnu prijelaznu moždanu koru (*mesocortex*). *Palaeocortex* i *archicortex* nigdje ne dolaze u izravan kontakt s *isocortexom*, već se između njih uvijek umeće *mesocortex*. Alokortikalne strukture ubrajaju se u limbička i paralimbička kortikalna polja. (1) Za razliku od pravilne šestoslojne građe neokorteksa, kod alokorteksa nailazi se na brojne regionalne razlike u građi same kore, od jednoslojnog tipa do vrlo složenog tipa kore koji ima čak više od 10 slojeva. (6)

Razvoj mozga i moždane kore vrlo je kompleksan proces koji započinje još u rano embrionalno doba, a sam proces se nastavlja i postnatalno, te traje skoro tri desetljeća dok se sve regije mozga u potpunosti ne razviju. (7) SŽS ektodermalnog je porijekla, a svoj razvoj započinje početkom 3. tjedna embrionalnog razvitka kao ektodermalno zadebljanje, neuralna ploča. Vanjski rubovi neuralne ploče ubrzo formiraju neuralne nabore koji se daljnjim rastom spoje u medijanoj liniji i formiraju neuralnu cijev. Neuralna cijev nastaje u 3. i 4. tjednu embrionalnog razvoja, a građena je od neuroepitelnih stanica koje su osnova razvoja za neurone i makrogliju. Neuroepitalne stanice čine pseudostratificirani stupićasti epitel što znači da su sve stanice stijenke neuralne cijevi poredane u jednom sloju, ali tako da su jezgre stanica poredane u više redova. Intenzivnim povećavanjem i pregibanjem neuralne cijevi formiraju se proširenja na njezinom rostralnom kraju. Navedena proširenja su primarni moždani mjehurići, osnova za daljnji razvoj mozga: *prosencephalon* (prednji mozak), *mesencephalon* (srednji mozak) i *rombencephalon* (stražnji mozak). Daljnjim razvojem, u 5. embrionalnom tjednu, iz primarnih nastaju sekundarni moždani mjehurići. *Prosencephalon* se tada dijeli na *diencephalon* (međumozak) i *telencephalon* (krajnji mozak). *Telencephalon* je osnova razvoja moždanih hemisfera uz koru velikog mozga, bijelu tvar i bazalne ganglije. Iz *diencephalona* se razvijaju *thalamus*, *hypothalamus*, *subthalamus* i *epithalamus*. *Mesencephalon* kao primarni moždani mjehurić ostaje nepodijeljen. *Rombencephalon* se dijeli na *metencephalon* i *myelencephalon*. Iz *metencephalona* nastaju *pons* i *cerebellum*, a iz *myelencephalona* kao kaudalnog kraja stražnjeg moždanog mjehurića nastaje *medulla oblongata*. *Medulla spinalis* razvija se iz kaudalnog kraja neuralne cijevi. (8), (1)

Mozak embrija i fetusa građen je od privremenih embrionalnih, odnosno fetalnih zona koje ne postoje u mozgu odraslog čovjeka. Univerzalne embrionalne zone su one zone koje postoje u svim dijelovima neuralne cijevi, dok posebne zone ističu regionalne razlike mozga.

Ventrikularna zona (VZ), intermedijalna zona (IZ) i marginalna zona (MZ) nazivaju se univerzalnim zonama, dok su subventrikularna zona (SVZ), „subplate“ zona (SP) i kortikalna ploča (KP) tzv. posebne zone. Najpovršniji slojevi (MZ, KP i SP) čine razvojnu osnovu moždane kore. (1)

Procesi koji dovode do postupnog razvoja i napredovanja mozga kod fetusa nazivaju se progresivni histogenetski procesi. Proliferacija je proces uzastopnih dioba stanica kojim nastaju novi neuroni u proliferacijskim zonama - ventrikularnoj i subventrikularnoj zoni. Nakon rađanja novih neurona, procesima migracije, oni putuju od mjesta svoje zadnje mitotičke diobe do područja kore velikog mozga. Sinaptogeneza je proces stvaranja sinapsi, odnosno veza između neurona. Stvaranje dendrita, dendritičkih spina i aksona, kao i diferencijacija neurotransmitorskog fenotipa neurona, važni su procesi u razvoju mozga. Osim progresivnih procesa, procesi razvojne reorganizacije također su od iznimne važnosti. Važno je napomenuti kako su fetalne zone privremene zone koje ne postoje u mozgu odraslog čovjeka, a tako i neke vrste stanice. Radijalna glija i Cajal-Retziusove stanice marginalne zone primjer su privremenih vrsta stanica koje postoje samo u mozgu fetusa. Primjeri reorganizacijskih procesa su nestajanje privremenih i uništavanje prekobrojnih sinapsi, apoptoza prekobrojnih neurona, promjena kemijskog fenotipa neurona (npr. GABA-gamaaminomaslačna kiselina prvo je ekscitacijski, a postnatalno postaje jedan od najvažnijih inhibicijskih neurotransmitora). (9), (1)

U proliferativnim zonama (VZ i SVZ) neuroni se rađaju te prolaze kroz svoju zadnju mitozu. Preteča neurona jesu neuroepitelne stanice koje još nazivamo neuralnim matičnim stanicama. Početak neurogeneze u ljudskom mozgu je 33. embrionalni dan. (10) Mladi postmitotički neuroni nakon rađanja u VZ i SVZ migriraju kroz IZ i SP (nakon 12. tjedna gestacije) do ciljnog odredišta u kori velikog mozga. U procesima neuronske migracije, postmitotičkim neuronima pomaže radijalna glija, vrsta fetalnih astrocita. Stanice radijalne glije razvučene su poput užadi te omogućavaju neuronima da se kreću od ventrikularne prema pijačnoj površini mozga. Stvaranje i migracija kortikalnih neurona odvija se u obrascu „iznutra prema van“, što znači da kasnije stvoreni neuroni moraju migrirati i dospjeti do najpovršnijih dijelova moždane kore. (9) U šestoslojnom modelu kore velikog mozga, najranije rođeni neuroni, postat će budući kortikalni sloj VI, dok će najkasnije rođeni neuroni naseliti sloj II. (10) Kortikalna ploča razvija se krajem 8. tjedna gestacije te obilježava prelazak iz embrionalnog u fetalno razdoblje. Između 12. i 15. tjedna gestacije razvija se „subplate“ zona koja ima iznimno važnu ulogu u razvoju moždane kore. SP je zona s obiljem izvanstaničnog matriksa, migrirajućih neurona i sinapsi te je ključno mjesto rane sinaptogeneze u fetalnom mozgu. Uz intenzivnu sinaptogenezu, SP se

smatra „čekaonicom“ za talamokortikalne aksone koji urastaju u koru velikog mozga. Postnatalno kora velikog mozga ponovno podliježe procesima intenzivne reorganizacije te se Brodmannova šestoslojna kora odraslog mozga uspostavlja tek nekoliko godina nakon rođenja. (1), (9) Iako se najvažniji procesi razvoja mozga odvijaju prenatalno i u prvim godinama života, to ne znači da je razvoj svih regija završio rođenjem ili ranim djetinjstvom, već se nastavlja i u kasnijim godinama života. (11)

1.3. Privremene fetalne zone moždane kore čovjeka

Moždana kora fetusa građena je od privremenih fetalnih zona koje ne postoje u mozgu odraslog čovjeka. Analizom histoloških preparata mozga, može se razlikovati 6 privremenih zona poredanih od strane fetalnih moždanih komora prema pijalnoj površini: ventrikularna zona (VZ), subventrikularna zona (SVZ), intermedijalna zona (IZ), subplate zona (SP), kortikalna ploča (KP) te najpovršnije smještena marginalna zona (MZ) (Slika 2.). (9)

Ventrikularna i subventrikularna zona glavna su mjesta proliferacije stanica. Proliferacijske zone često se nazivaju „tvornicama“ same kore velikog mozga jer se tamo rađaju neuroni i glija stanice, odnosno stanice prolaze kroz svoju zadnju mitotičku diobu. (10) Proliferacija stanica započinje oko 40. embrionalnog dana. (11) Ventrikularna zona smještena je uz šupljinu neuralne cijevi, odnosno u kasnijim stadijima razvoja, uz stijenke fetalnih moždanih komora, dok je SVZ smještena iznad VZ. SVZ nastaje u 6. tjednu embrionalnog razvoja, ali ta zona se ne nalazi na svim dijelovima neuralne cijevi, već je karakteristična za telencefalom. (1) Prije se smatralo da su stanice subventrikularne zone uglavnom preteča glija stanica, ali danas se zna da mnogo neurona nastaje iz progenitorskih stanica SVZ. (10) Neuroepitelne stanice ventrikularne zone preteča su neurona, astrocita i oligodendrocita, pa se VZ često naziva i germinativni epitel. (10), (1) U mozgu odrasloga čovjeka, ostatak VZ i SVZ jesu endimne stanice koje čine stijenku moždanih komora. Vanjski nastavci neuroepitelnih stanica stvorit će površinsku marginalnu zonu, a na granici VZ i MZ migracijom mladih postmitotičkih neurona stvorit će se intermedijalna zona. (1)

Intermedijalna zona privremena je zona fetalnog mozga kroz koju postmitotički neuroni migriraju nakon rađanja u VZ i SVZ prema svom ciljnom odredištu u korteksu. (10) Postoje dva osnovna tipa neuronske migracije: aktivna i pasivna. Rezultat pasivne migracije je da su najranije rođene stanice smještene najpovršnije u kori, odnosno najdalje od proliferativnih zona. Aktivna migracija specifična je po tome da kasnije rođene (mlađe) stanice aktivno migriraju prema korteksu, stoga su smještene najpovršnije, odnosno najudaljenije od VZ i SVZ. (11) U

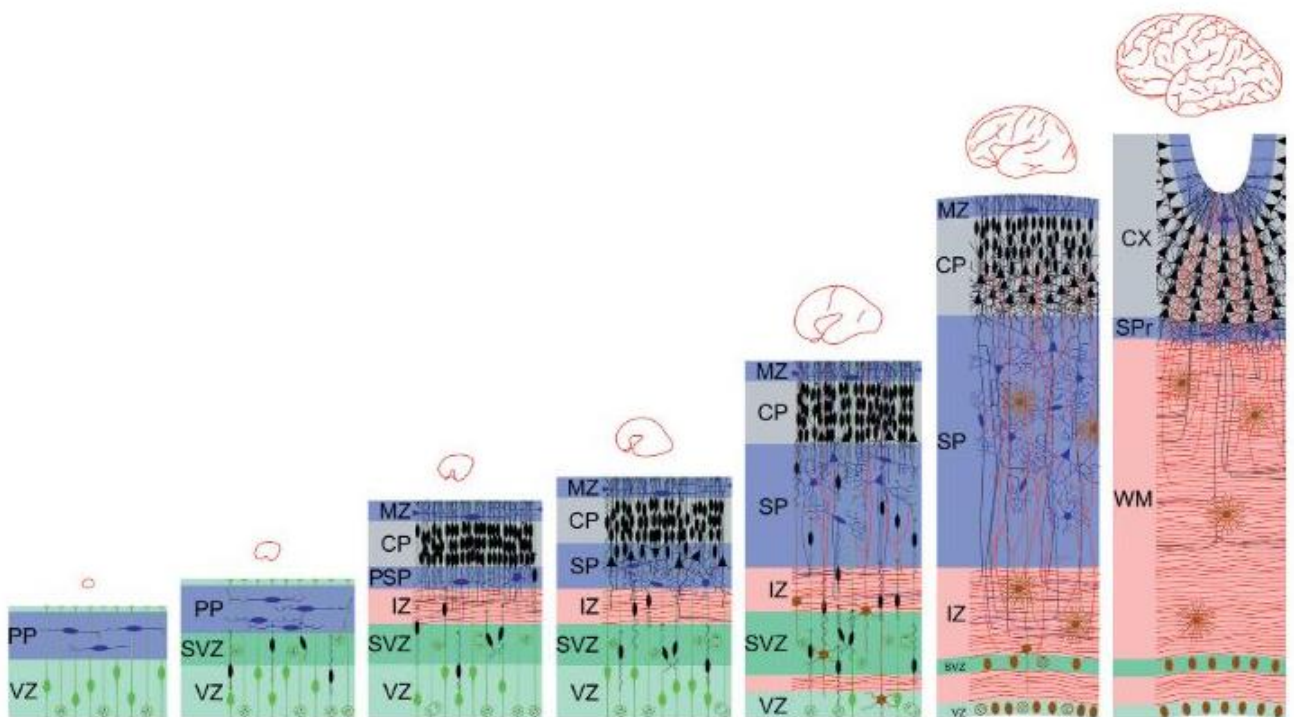
procesu neuronske migracije veliku ulogu imaju stanice radijalne glije koje omogućuju postmitotičkim neuronima da prijeđu put od ventrikularne površine do korteksa. Radijalna glija vrsta je fetalnih astrocita, a neuroni migrirajući „pužu“ po radijalnoj gliji. (1) Migracija je najintenzivnija od 3. do 5. mjeseca gestacije, a uglavnom je završena do zadnjeg trimestra. Fetalna IZ je prostor koji sadrži migrirajuće stanice i snopove aksona, te se iz nje razvija bijela tvar moždanih hemisfera. (10)

„Subplate“ zona izuzetno je važna za razvoj moždane kore. Opisana je prvi put u ljudskom mozgu, te u mozgu majmuna. (9), (10) U mozgu čovjeka, SP se razvija između 12. i 15. tjedna gestacije (1), a neka istraživanja pokazuju da se oko 10. tjedna gestacije pojavljuje tzv. „presubplate“ zona. a iza 12. tjedna razvoja nastaje prava subplate zona. (10) Nakon 13. tjedna gestacije duboki dio KP lagano se odvaja i spaja se s tzv. presubplate zonom te nastaje SP. (12) Istraživanja pokazuju kako su SP neuroni jedni od najstarijih neurona moždane kore. (13), (14) Nadalje, subplate zona služi kao odjeljak za talamičke aksone koji čekaju urastanje u moždanu koru. Aksoni tada uspostavljaju privremene sinapse koje kasnije nestaju, čekaju 2 do 3 mjeseca, a tada urastaju u KP. (1), (10) Važnost SP očituje se u činjenici da je to mjesto intenzivne rane sinaptogeneze, te da u toj zoni nastaju sinapse dok ih još nema u kortikalnoj ploči. (9) Uz veliku količinu neurona i sinapsi, SP zona sadržava obilje izvanstaničnog matriksa, a to olakšava vizualizaciju SP na magnetskoj rezonanciji (MR). (7), (9) Jedini sloj kore fetalnoga mozga koji nije moguće vizualizirati na MR je MZ. (12) Početak sinaptogeneze u moždanoj kori je u 8. tjednu gestacije. (9) Prve sinapse pokazuju bilaminarni obrazac nastanka, što znači da su smještene iznad (u MZ) i ispod kortikalne ploče („pre-SP“), ali još uvijek ih nema u samoj KP. (15) Prve sinapse u KP nastaju nakon 24. tjedna gestacije. (13) Prekomjerno stvaranje sinapsi te kasnije propadanje viška tih istih sinapsi i neurona normalan je dio razvoja središnjeg živčanog sustava. (11) SP je na vrhuncu svoga razvitka između 22. i 34. tjedna gestacije. (1) Već oko 15. tjedna gestacije, SP postaje najdeblji i najprominentniji sloj fetalne moždane kore. (12) Nadalje, klinička važnost „subplate“ zone očituje se u velikoj osjetljivosti na ishemiju, odnosno hipoksiju. (13)

Krajem 8. tjedna embrionalnog razvitka, migrirajući neuroni stvaraju kortikalnu ploču između IZ i MZ. Stvaranje tog vrlo gustog sloja, KP, označava prelazak iz embrionalnog u fetalno razdoblje. (1) KP se pojavljuje prvi put u ljudskom mozgu 50. embrionalni dan (E50) na lateralnom dijelu rostralne stijenke telencefalona. (10) Migracija neurona odvija se „prema van“ što znači da će najstariji neuroni postati sloj VI moždane kore, dok će najmlađi neuroni stvoriti površnije slojeve (kortikalni sloj II). Do 7. mjeseca gestacije, korteks poprima oblik šestoslojne

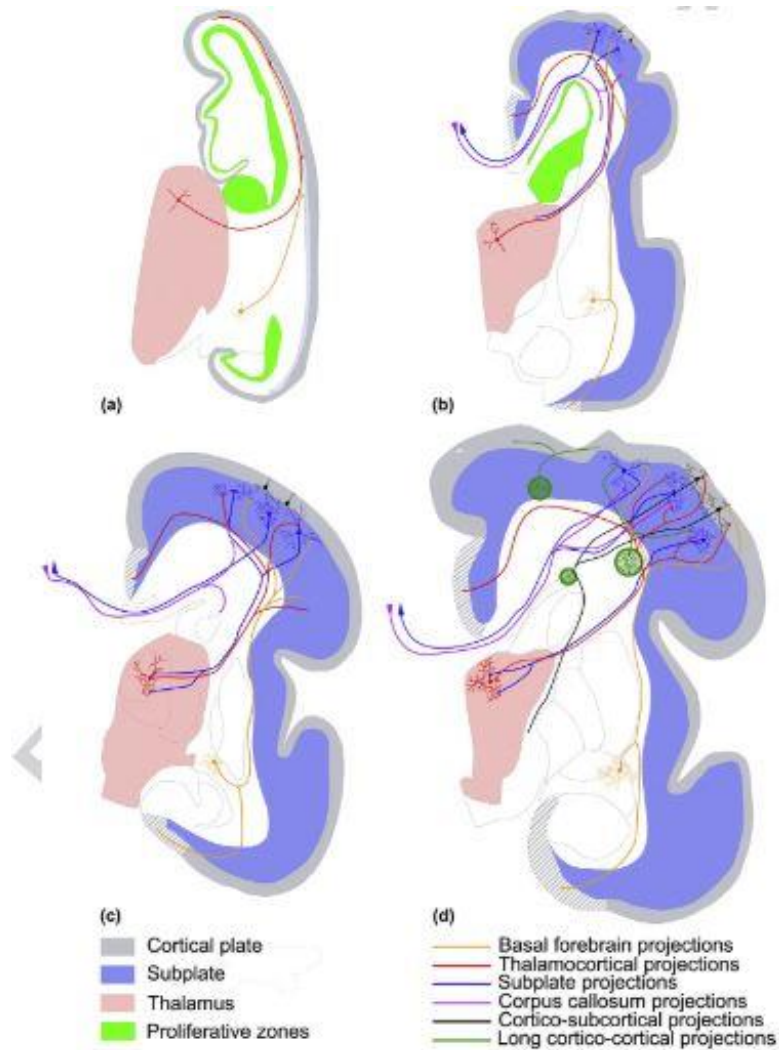
moždane kore. (10) Prije nastanka same kortikalne ploče, u mozgu postoji tzv. „preplate“ (*mantle layer*) zona. „Preplate“ zona dijeli se na duboki sloj s obiljem stanica i površinski sloj koji je acelularan, a iz dubljeg celularnog dijela nastaje kortikalna ploča. Tek nakon stvaranja same KP, koristi se izraz marginalna zona za najpovršniji sloj fetalnog mozga. (9)

Marginalna zona najpovršnija je privremena fetalna zona koja se nalazi iznad kortikalne ploče, a u odraslom mozgu MZ postaje kortikalni sloj I (molekularni sloj). (10) Između 18. i 28. tjedna gestacije marginalna zona već je dosta razvijena te se može razlikovati šest slojeva moždane kore. Kortikalna razvojna osnova sastoji se od marginalne zone, kortikalne ploče te „subplate“ zone. (9), (10), (1)



Slika 2. Prikaz razvoja laminarnih slojeva neokorteksa od ranog embrionalnog do kasnog fetalnog razdoblja. Proliferativne zone (VZ-ventrikularna zona, SVZ-subventrikularna zona) označene su zelenom bojom. Zone rane sinaptogeneze te zone koje sadrže postmigratorne neurone kao što su PP-preplate, SP-subplate zona te MZ-marginalna zona, označene su na slici plavom bojom. Kortikalna ploča (CP-cortical plate) označena je sivom bojom, a IZ (intermedijalna zona) te fetalna „bijela tvar“ (WM-white matter) označene su crveno. Progenitorske stanice na slici su zelene, neuroni SP i MZ su plavi, a neuroni kortikalne ploče crni. Glija stanice prikazane su smeđom bojom. Preuzeto iz: Kostovic I, Judas M. Embryonic and Fetal Development of the Human Cerebral Cortex. In Elsevier; 2015. uz odobrenje Elseviera.

Za razvoj ljudskog mozga karakteristično je preklapanje procesa proliferacije (diobe) stanica, njihove migracije prema ciljnom odredištu u moždanoj kori, diferencijacije stanica, sinaptogeneze i mijelinizacije. Aksoni nekih neurona već urastaju u kortikalnu ploču, dok se ostali neuroni tek rađaju u VZ i SVZ ili migriraju kroz IZ i SP. Zanimljivo je da preklapanje histogenetskih procesa u mozgu čovjeka traje čak do 6 mjeseci. (1), (11)



Slika 3. Razvoj puteva aksona u fetalnoj moždanoj kori čovjeka. a) 10. tjedan gestacije, b) 20. tjedan gestacije, c) 23. tjedan gestacije, d) 28. tjedan gestacije. Sivo područje na moždanim presjecima označava kortikalnu ploču, plavo područje je subplate zona, crvena zona označava talamus, a zeleno je oznaka proliferativnih zona (VZ i SVZ). Preuzeto iz: Kostovic I, Judas M. Embryonic and Fetal Development of the Human Cerebral Cortex. In Elsevier; 2015. uz odobrenje Elseviera.

1.4. Građa i funkcije čeonog režnja mozga čovjeka

Čeoni režanj (*lobus frontalis*) odvojen je centralnom brazdom (*fissura centralis Rolandi*) od parijetalnog režnja, a lateralnom brazdom (*fissura lateralis Sylvii*) od temporalnog režnja. (2), (1) Neokorteks čeonog režnja može se prema tipu stanica unutarnjeg zrnatog sloja (sloja IV kore velikog mozga) podijeliti u granularnu, disgranularnu i agranularnu koru. Granularna kora ona je koja ima jasno vidljivi unutarnji zrnati sloj IV, disgranularna je kora ona kojoj je sloj IV nešto slabije razvijen, dok kod agranularnog korteksa sloj IV ne postoji. (6)

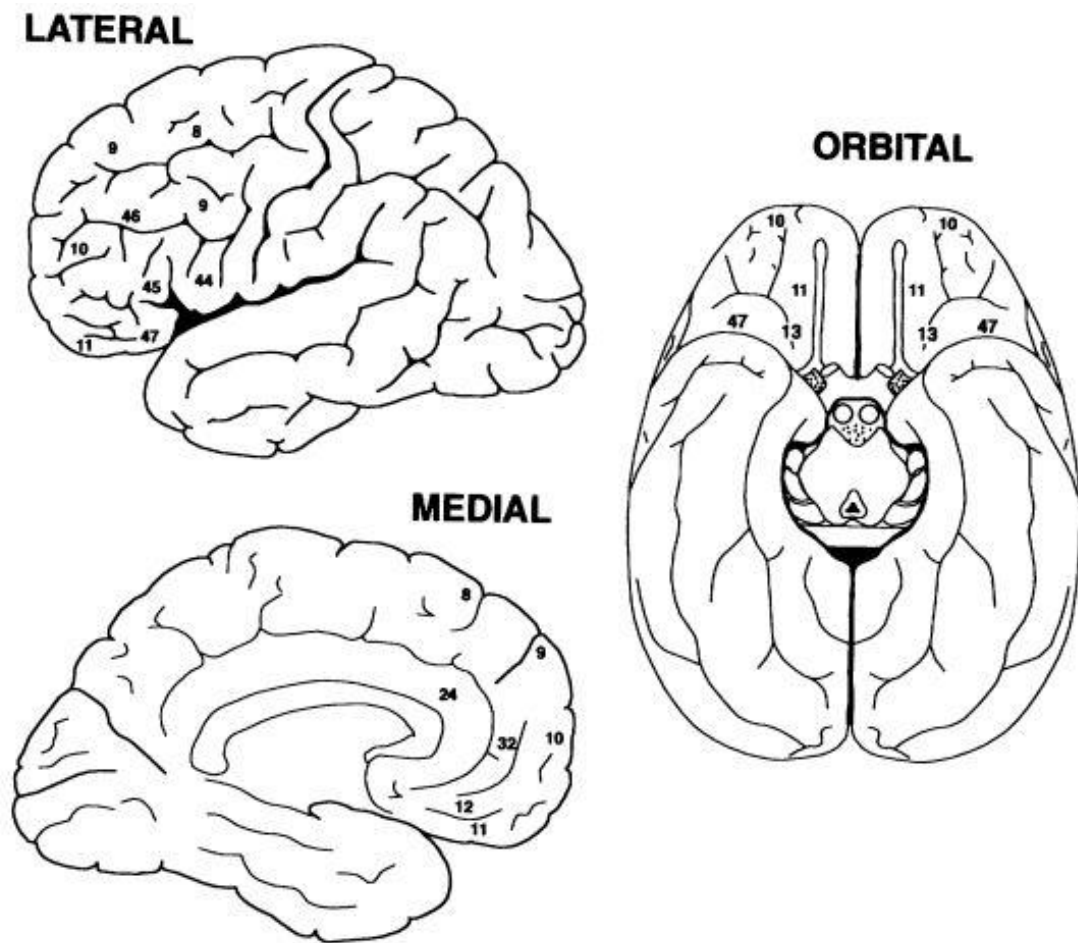
Njemački neurolog Brodmann 1909. godine podijelio je koru velikog mozga na 52 područja, koja danas nazivamo Brodmannova polja (eng. *Brodmann areas*: BA). Brodmannove citoarhitektonske mape baziraju se na preparatima moždanog tkiva bojenih metodom po Nisslu kojom se mogu vizualizirati tijela neurona uz početne dijelove dendrita i aksona. (16)

U agranularnu frontalnu koru ubrajaju se BA 4 (primarni motorički korteks smješten u precentralnom girusu), BA 6 (premotorički korteks) i BA 24 i 32 (medijalni prefrontalni korteks). Detaljnije, BA 24 je ventralni anteriorni cingularni korteks, dok je BA 32 dorzalni anteriorni cingularni korteks. U disgranularnu koru sa slabije razvijenim unutarnjim zrnatim slojem spada BA 44 (Brokin motorički centar za govor). Brokino motoričko područje za govor dijeli se na anteriorni i posteriorni dio te obuhvaća dva Brodmannova polja (BA 45 i BA 44). Granularni dio kore čeonog režnja čini lateralni prefrontalni korteks (osim BA 8 – frontalno očno polje, koja je disgranularna). Lateralni prefrontalni korteks dijeli se u dorzolateralni i ventroorbitalni. Dorzolateralni prefrontalni korteks obuhvaća BA 9, 10 i 46, dok ventroorbitalni PFK obuhvaća BA 11, 12 i 47. (6), (17)

Osim primarnog motoričkog centra, frontalni korteks je sjedište viših kognitivnih funkcija, koji nas kao ljude razlikuju od ostalih sisavaca. Dio moždane kore smješten na rostralnom kraju frontalnoga režnja, ispred motoričkog i premotoričkog centra, naziva se prefrontalni korteks (PFK). (17) Anatomski, PFK se može podijeliti na lateralni, medijalni i ventralni (orbitalni) dio (Slika 4.). (18) Sjedište svih „viših kognitivnih funkcija“ svojstvenih čovjeku te tzv. „izvršnih“ funkcija, nalazi se ponajprije u dorzolateralnom PFK (BA 9, 10, 46). Snimke funkcionalne magnetske rezonancije pokazale su pojačanu aktivaciju dorzolateralnog prefrontalnog korteksa tijekom mentalnog procesa planiranja. (19) Nadalje, motorički centar za govor koji ljudima omogućava produkciju govora smješten je u čeonom režnju, u BA 44 i 45. Orbitofrontalni korteks je pak sjedište procesuiranja emocija i emocionalnog ponašanja, te obuhvaća nekoliko Brodmannovih polja, BA 10, 11, 13 te 47. (17) Prefrontalni korteks je, dakle, sjedište naše

osobnosti, donošenja odluka, planiranja, radne memorije, kontrole impulsivnog ponašanja i rizika, inhibicije neprihvatljivog ponašanja te kompleksnih mentalnih aktivnosti. (19), (20) PFK jedno je od područja mozga koje postnatalno najkasnije sazrijeva, stoga ga ta karakteristika čini vulnerabilnijom regijom za neurorazvojne poremećaje. Osim kasnijeg sazrijevanja i sinapse se u PFK formiraju kasnije nego u ostalim regijama mozga. Najveća je gustoća sinapsi PFK-a s 3,5 godine, dok je u slušnom ili vidnom korteksu najveća sinaptička gustoća već kod dojenčeta starog samo 3 mjeseca. (17) Nakon rođenja, razvoj čeonog režnja i PFK nije završio, odnosno, neonatalni PFK još uvijek je nezreo, a jedan od glavnih razvojnih procesa neonatusa je intenzivno stvaranje sinapsi. U rano dojenačko doba (2 do 3 mjeseca starosti), još uvijek postoji prolazna „subplate“ zona između bijele tvari i sloja VI kore, dok u kasno dojenačko doba (7 mjeseci do godinu dana), SP reducira. Glavne karakteristike kortikalnog razvoja čeonog režnja mozga u razdoblju ranog djetinjstva jesu sinaptogeneza, diferencijacija dendrita i mijelinizacija. (15) Smatra se da razvoj PFK-a traje sve do u trećeg desetljeće života. (19)

O važnosti čeonog režnja i PFK-a govori i slučaj Phineas Gage iz 1848. godine. Naime, Phineas Gage bio je čovjek koji je doživio prilično tešku ozljedu na radu pri čemu je došlo do probijanja orbite i moždanog čeonog režnja željeznom šipkom. Pri ozljedi je došlo do traume orbitomedijalnog prefrontalnog korteksa te do znatnih promjena osobnosti i jake impulzivnosti pacijenta P.G. Zanimljivo je da su motorika i govor pacijenta bili potpuno očuvani. O važnosti prefrontalnog korteksa u ponašanju i kogniciji nije se znalo sredinom 19.st., a David Ferrier prvi je pretpostavio da je pacijent postao „mentalno degradiran“ upravo radi ozljede lijevog prefrontalnog korteksa. (21), (19). Danas je poznato da patološki procesi ili trauma u području PFK-a dovode do tzv. prefrontalnih sindroma. Ovisno o tome koji dio PFK-a je oštećen, razlikujemo lateralni, orbitalni i medijalni sindrom. Lateralni sindrom nastaje ozljedom ili oštećenjem dorzolateralnog prefrontalnog korteksa, te se manifestira gubitkom pažnje, apatijom te znatnim kognitivnim i bihevioralnim deficitom. Sve „izvršne“ funkcije su u toj situaciji oštećene, poput donošenja odluka ili radne memorije. Ovisno o opsegu zahvaćanja BA 44 ili 45 dolazi i do pojave motoričke afazije. Orbitalni sindrom nastaje zbog patoloških promjena u području orbitofrontalnog PFK-a (dijela čeonog režnja smještenog odmah iznad orbita), što se manifestira poremećajem pažnje, vrlo intenzivnim promjenama osobnosti te dezinhibicijom. Medijalni sindrom nastaje oštećenjem medijalnog područja PFK-a, ali takvo oštećenje rijetko nastaje izolirano, a uglavnom se javlja u sklopu frontotemporalne demencije. (19), (22)



Slika 4. Lateralni, medijalni i orbitalni (ventralni) prikaz moždanih hemisfera s odgovarajućim Brodmannovim poljima (BA) prefrontalnog korteksa. BA8 uključuje frontalno očno polje, BA9: dorzolateralni PFK, BA10: anteriorni PFK, BA11 i 12: orbitofrontalno polje, BA13: inzularni korteks, BA24 i 32: ventralni i dorzalni anteriorni cingularni korteks, BA44 i 45: Brokino motoričko polje za govor, BA46: dorzolateralni PFK, BA47: orbitalni dio donjeg frontalnog girusa. Preuzeto iz: Fuster, J.M., The prefrontal cortex in the neurology clinic. In: M. D`Esposito and J.H. Grafman, editors. Handbook of Clinical Neurology. 1st edition. Elsevier B.V; 2019. p. 3-15, uz dopuštenje autora Joaquín M. Fuster, M.D., Ph.D.

1.5. Uloga *CELF1* u razvoju moždane kore

Sinteza proteina u eukariotskoj stanici odvija se kroz dva glavna procesa, transkripciju i translaciju. Transkripcija je „prepisivanje“ DNA u messenger RNA (mRNA), dok je translacija „prevođenje“ mRNA u proteine. (23) *CELF1* spada u skupinu RNA-vezujućih proteina (eng. RNA-binding protein, RBP), a ti proteini uključeni su u regulaciju posttranskripcijskih događaja, sazrijevanje, stabilnost i degradaciju RNA. RNA-vezujući proteini vežu se na RNA molekulu izravno ili su dijelovi proteinskih kompleksa koji se vežu na RNA. (24), (25) RBP utječu na alternativno mRNA prekrajanje (eng. alternative splicing) te na stabilnost mRNA. Alternativni splicing neuronske RNA važan je za kontrolu sinaptogeneze. (26)

CELF obitelj sadrži šest proteina (*CELF1-6*) koji imaju funkcije u jezgri i u citoplazmi stanice, a eksprimirani su u mozgu. U jezgri, *CELF* proteini reguliraju alternativno mRNA prekrajanje, dok u citoplazmi stanice utječu na translaciju mRNA u proteine ili utječu na stabilnost mRNA molekule. (27) *CELF1* je gen koji kodira za protein *CELF1* (CUGBP1-CUG binding protein 1). (25) *CELF* proteini se u literaturi nazivaju i *BRUNOL* (Bruno-like) proteini prema homolognom Bruno proteinu iz vinske mušice. (28) *CELF1* prvi je protein po redu izoliran iz *CELF* obitelji kao nuklearni protein koji se veže za CUG sekvencu u RNA molekuli. (28) Proteini *CELF1* i *CELF2* eksprimirani su u različitim tkivima, ali ponajviše se nalaze u mozgu, kralježničnoj moždini, srcu i skeletnim mišićima. *CELF3* i *CELF5* eksprimirani su primarno u živčanom sustavu (u mozgu, kralježničnoj moždini i produljenoj moždini moždanog debla). *CELF3* pokazuje značajnu ekspresiju u hipofizi, glavnoj endokrinoj žlijezdi. *CELF4* ponajviše je eksprimiranim u moždanim strukturama (moždana kora, amigdala, hipokampus), a u manjoj mjeri nalazi se u *medulli spinalis*. *CELF6* protein pokazan je u središnjem živčanom sustavu, testisima i bubregu. (26), (28) Cijela obitelj *CELF* gena eksprimirana je kako u fetalnom, tako i u odraslom mozgu. (26) Analize transkriptoma i proteoma pokazale su kako jedan gen stvara više različitih proteina, te kako i posttranskripcijska regulacija RNA kao i posttranslacijske modifikacije proteina pridonose nastanku vrlo raznolikih bjelančevina, odnosno različitosti proteoma (skup svih bjelančevina koje organizam stvara). (28)

CELF proteini kao RBP igraju važnu ulogu u gametogenezi i ranom embrionalnom razvitku, važni su za normalno funkcioniranje srca i skeletnih mišića (*CELF1* i *CELF2*), sinaptički prijenos signala, te za razvoj i funkcioniranje živčanog sustava. (28), (26) Funkcija navedenih gena i proteina može se promatrati na tzv. „knock-out“ miševima kao animalnim modelima kojima je gen od interesa inaktiviran. Ako se mišu kao animalnom modelu inaktivira *Celf1* gen (*Celf1*-null) dolazi do izrazito smanjene plodnosti, visokog perinatalnog mortaliteta i

poremećenog rasta, najvjerojatnije zbog defekata posteljice koja je važna za razvoj ploda. Nedavno je pokazano da *Celf1* regulira razvoj glutamatergičkih neurona putem translacijske represije *Elavl4*. (29) CELF4 također ima važnu ulogu u razvoju živčanog sustava i neuronskoj ekscitaciji. Nadalje, ukoliko se inaktivira gen *Celf4* dolazi do pojave epileptičkih napadaja, a takav fenotip pokazan je i u čovjeka s mutacijom navedenoga gena. (26)

1.6. Uloga CELF1 u patologiji

Kako CELF proteini imaju važnu ulogu u razvoju živčanog sustava, jasno je da disregulacija samih RNA-vezujućih proteina ili pak polimorfizmi *CELF* gena dovode do razvoja neuroloških poremećaja, posebno neurodegenerativnih bolesti. (26)

CELF proteini važni su za nastanak bolesti ponavljanja tripleta, a najbolji primjer s čijom patogenezi se povezuje CELF1 je miotonična distrofija tip 1 (MD1). Kod MD1 dolazi do ponavljanja CTG tripleta (trinukleotida) na *DMPK* (DM protein kinaza) genu. (26) Gen za miotoničnu distrofiju tip 1 nalazi se na dugom kraku 19. kromosoma, 19q13.2. (30) Zdravi ljudi imaju 5 do 35 ponavljanja CTG tripleta, a simptomi miotonične distrofije javljaju se kod osoba koje imaju više od 50 tripleta, dok vrlo težak oblik bolesti nastaje kod osoba s više od 1000 tripleta. (31) Iako težina bolesti ovisi o broju ponavljanih trinukleotidnih sekvenci, to ne znači da dva bolesnika s jednakim brojem CTG tripleta imaju jednaku kliničku sliku i jednako ozbiljan oblik bolesti. (30) U patogenezi miotonične distrofije tip 1, CUG sekvenca na *DMPK* mRNA aktivira enzim protein kinazu C (PKC), a zadaća tog enzima je da fosforilira protein CELF1. Proces fosforilacije (dodavanja fosfatne skupine) dovodi do stabilizacije CELF1 proteina te dolazi do povećanja njegove genske ekspresije. Osim toga, dolazi do smanjenja aktivnosti *MBNL1* (Muscleblind-like 1). Dakle, u miotoničnoj distrofiji dolazi do redukcije ili gubitka funkcije RNA-vezujućeg proteina MBNL1 te pojačane aktivnosti CELF1. (32) CELF1 protein obavlja raznolike funkcije u metabolizmu RNA molekule, poput translacije, prekrajanja i regulacije stabilnosti molekule, dok MBNL1 ima ulogu kao regulator prekrajanja. (33)

Miotonična distrofija (MD), drugi najčešći tip mišićne distrofije nakon Duchenne mišićne distrofije (DMD), bolest je koja se nasljeđuje autosomno dominantno. MD je pak najčešći tip mišićne distrofije koji se pojavljuje u odrasloj dobi, s incidencijom 1/8500. Bolest zahvaća skeletne mišiće, mozak i srce, a na mozgu se mogu uočiti i morfološke abnormalnosti poput smanjenja cerebralnog volumena i povećanja volumena moždanih ventrikula, lezija bijele tvari i atrofije korteksa. (31), (26) Bolest se manifestira miotonijom, odnosno nemogućnošću relaksacije mišića, a zato je i dobila naziv miotonična distrofija. Ponekad dolazi do zahvaćanja

mišića glave i vrata, pa nastaje ptoza kapka ili pak poteškoće s govorom i gutanjem. Bolesnici se prezentiraju slabošću udova, posebice distalno, javljaju se katarakte, srčane aritmije poput fibrilacije i undulacije atrijske te ventrikularne tahiaritmije. Bolesnici s MD1 često imaju i određene gastrointestinalne tegobe poput disfagije ili megakolona, a javlja se i atrofija testisa s umanjenom plodnošću kod oboljelih muškaraca. Žene koje boluju od MD1 rjeđe imaju problema s plodnošću nego muškarci, a ponekad imaju problema s nepravilnostima menstrualnog ciklusa. Diabetes mellitus i inzulinska rezistencija također su češći kod ljudi koji su oboljeli od miotonične distrofije nego kod zdrave populacije. Kognitivna oštećenja nastaju nešto češće u kongenitalnom tipu bolesti, koji je znatno teži i ozbiljniji od adultnog tipa. Dijete koje se rodi s kongenitalnim tipom miotonične distrofije ima poteškoće s disanjem i hranjenjem, razvoj je usporen, javljaju se intelektualne poteškoće, a novorođenče je hipotonično i često u respiratornom distresu. (30), (31) Novorođenčad s kongenitalnim tipom miotonične distrofije uglavnom ima više od 800 ponovljenih CTG tripleta. (30)

Smatra se kako CELF1 ima ulogu i u patogenezi spinocerebelarne ataksije tip 8 (SCA8). Slično kao i kod MD1, i kod SCA8 dolazi do disregulacije CELF/MBNL alternativnog prekrivanja u neuronima. (26) Spinocerebelarne ataksije bolesti su koje se nasljeđuju autosomno dominantno, a postoji preko 40 genetički različitih vrsta SCA. Bolest je dobila takav naziv zbog zahvaćanja kralježnične moždine i malog mozga, a manifestira se gubitkom ravnoteže i koordinacije pokreta. Uz progresivnu ataksiju uglavnom cerebelarnog porijekla, bolesnici često imaju poteškoća s govorom i gutanjem. SCA8 nastaje zbog mutacije *ATXN8* gena, odnosno ponavljanja CTG trinukleotidnog slijeda. Osim tipične ataksije, SCA8 manifestira se i osjetnim simptomima, spastičnosti mišića te kognitivnim promjenama. (34)

2. CILJ ISTRAŽIVANJA

Cilj istraživanja bio je analizirati obrazac ekspresije proteina CELF1 u moždanoj kori čeonog režnja čovjeka tijekom srednjeg fetalnog razvoja, odnosno odrediti u kojim privremenim fetalnim zonama se ekspirimira RNA-vezujući protein CELF1.

Specifični cilj istraživanja bio je utvrditi tip stanica u kojima je eksprimiran protein CELF1, korištenjem određenih neuralnih markera.

Lokalizaciju proteina CELF1 u privremenim fetalnim zonama čeonog režnja utvrdili smo metodama imunohistokemijskog i imunofluorescencijskog bojenja, dok smo metodom dvostrukog imunofluorescencijskog bojenja pomoću dodatnih markera utrdili tip stanica u kojima je eksprimiran navedeni protein.

3. MATERIJALI I METODE

3.1. Materijali

- **Humani postmortalni uzorci fetalnog mozga:**

U istraživanju su korišteni postmortalni uzorci humanog fetalnog mozga od 12.5 do 21. tjedna nakon začeća (TNZ) što je ekvivalentno 14.5 do 23. tjedna gestacije (termin koji se često spominje u literaturi). Moždano tkivo je nakon fiksacije u 4% paraformaldehidu uklopljeno u parafinske blokove te rezano pomoću mikrotoma na rezove debljine 12-20 μm čime su dobiveni preparati za histološku, imunohistokemijsku i imunofluorescencijsku analizu. Postmortalno histološko tkivo korišteno u istraživanju dio je Zagrebačke neuroembriološke zbirke (35), a za istraživanje postoji etičko dopuštenje Medicinskog fakulteta Sveučilišta u Zagrebu.

- **Kemikalije korištene u laboratoriju:**

Kemikalije i pribor za histološko bojenje po Nisslu:

Laboratorijsko posuđe, boja Cresyl Violet, Xylol, 100% EtOH (etanol), 96% EtOH, 70% EtOH, dH₂O (destilirana voda), 10% octena kiselina, sredstvo za pokrivanje preparata (Polymount)

Kemikalije i pribor za imunohistokemiju:

Laboratorijsko posuđe, Xylol, 100% EtOH, 96% EtOH, 70% EtOH, 1x PBS (fosfatni pufer), citratni pufer (pH=6,0), citric acid monohidrat, 2M NaOH, dH₂O, MetOH (metanol), H₂O₂ (vodikov peroksid), otopina za blokiranje nespecifičnog vezanja (5% BSA – bovine serum albumin, 0,5% TRITON u 1x PBS), DAB

Komercijalno dostupna protutijela za imunohistokemiju:

- **Primarna protutijela (klasa IgG):**

anti-CUGBP1 (Santa Cruz Biotechnology), aplicirano u blokirajućoj otopini, u razrijeđenju 1:200

- **Sekundarna protutijela (IgG/IgM):**

Vectastain ABC kit

- **Tercijarna protutijela (IgG):**

Vectastain ABC kit, Avidin + Biotin kompleks

Kemikalije i pribor za imunofluorescenciju:

Laboratorijsko posuđe, Xylol, 100% EtOH, 96% EtOH, 70% EtOH, 1x PBS, citratni pufer (pH=6,0), citric acid monohidrat, 2M NaOH, otopina za blocking (1% BSA + 0,5% TRITON X-100 u 1x PBS), quencher TrueBlack™ za suzbijanje autofluorescencije tkiva, pokrivalo koje sadrži DAPI (Vectashield with DAPI) ili bez DAPIja

Protutijela za imunofluorescenciju:

▪ **Primarna protutijela:**

anti-CUGBP1, (Santa Cruz Biotechnology) u razrjeđenju 1:200 (m)

anti-Fezf2, (Abcam) u razrjeđenju 1:50 (Rb)

anti-CELF4 (Brunol-4) u razrjeđenju 1:200 (Rb)

▪ **Fluorescentna sekundarna protutijela:**

AlexaFluor AF555, (Thermo Fisher Scientific) (1:500)

AlexaFluor AF488, (Thermo Fisher Scientific) (1:1000)

Uređaji korišteni za analizu preparata:

Preparati su skenirani i analizirani pomoću skenera za histološke preparate visoke rezolucije, uređaja Hammamatsu NanoZoomer 2.0 RS.

3.2. Metode istraživanja

U istraživanju su korištene metoda bojenja po Nisslu, te metode imunohistokemije i imunofluorescencije na preparatima postmortalnog moždanog tkiva.

3.2.1. Histološka metoda bojenja tkiva po Nisslu

Metodom bojenja tkiva po Nisslu prikazuje se citoarhitektonika, odnosno stanično ustrojstvo živčanog sustava. Nisslovom metodom prikazuju se tijela neurona uz početne dijelove staničnih nastavaka, dendrita i aksona, stoga nije moguće vizualizirati stvarni izgled cijeloga neurona, kao Golgijevom metodom. Navedenom Nisslovom metodom boji se tzv. Nisslova tvar, odnosno nukleinske kiseline u jezgri stanice i ribosomi. (1)

Bojenjem po Nisslu, ljubičasta boja Cresyl Violet veže se na negativno nabijenu DNA i RNA molekulu u jezgri i Nisslovoj tvari. Kako ova metoda bojenja tkiva prikazuje citoarhitektoniku, služi nam za jasnu definiciju granica pojedinih zona fetalnoga mozga (VZ, SVZ, IZ, SP, KP,

MZ). Histološko bojenje preparata po Nisslu radilo se prema standardnom protokolu, pri čemu histološki uzorci moždanog tkiva najprije prolaze proces deparafinizacije uranjanjem u otopinu Xylola, te silaznog niza alkohola. Preparati su u otopini Xylola uronjeni su u dvije izmjene od po 10 minuta, zatim se uranjaju u 100% EtOH 2x5 min, zatim 96% EtOH 2x5 min, te na kraju 70% EtOH 1x5 min. Nakon procesa deparafinizacije, slijedi bojanje preparata u 0,5% otopini Cresyl Violet u vodi u omjeru 1:4. Proces bojanja traje 10 minuta uz pažljivo makroskopsko promatranje preparata. Preparati se nakon bojanja kratko (oko 1 min), ispiru u dH₂O te slijedi proces diferenciranja preparata pomoću otopine kiselog alkohola (70% alkohol i 2 kapi 10% octene kiseline) uz pažljivo promatranje i dehidraciju u uzlaznom nizu alkohola. Preparati se prvo urone u 70% EtOH na 5 min, slijedi uranjanje 2x5 min u 96% EtOH te na kraju 2x5 min u 100% EtOH. Na kraju slijedi prosvijetljavanje preparata u otopini Xylola tijekom 5 min, te korištenje Polymount sredstva za pokrivanje preparata.

3.2.2. Imunohistokemijsko bojanje (IHC) na moždanom tkivu

Imunohistokemijsko bojanje (IHC) histoloških preparata fetalnog moždanog tkiva služi za lokalizaciju proteina CELF1 (CUGBP1) u privremenim fetalnim zonama moždane kore. Pri tome, IHC se radi po optimiziranom standardnom protokolu koji se niz godina uspješno koristi u laboratoriju. (35), (29)

Nakon obilježavanja odabranih histoloških preparata oznakama starosti uzorka, brojem bloka i reza, te oznakom protutijela, započinje proces deparafinizacije. Proces deparafinizacije, odnosno odstranjivanja parafina započinje stvaljanjem preparata u otopinu Xylola u 2 slijeda po 10 min. Nakon otopine Xylola mijenja se kadica s preparatima da bi izbjegli miješanje Xylola i etanola, te se proces deparafinizacije nastavlja silaznim nizom alkohola. Preparati su prvo uronjeni u 100% EtOH u dvije promjene po 5 min, nakon toga u 96% EtOH s dvije promjene po 5 min, te u 70% EtOH, 5 minuta. Nakon završenog procesa deparafinizacije preparate je potrebno ispirati u fosfatnom puferu (1 x PBS), 10 min na sobnoj temperaturi na laboratorijskoj mješalici, te iskuhati u citratnom puferu kako bi se otvorili epitopi. Citratni pufer priprema se na sljedeći način: koristi se 2,1g citric acid monohidrata, 900mL dH₂O te se polako uz kontrolu pH-metra dodaje 2M NaOH dok se ne dobije željeni pH=6. Nakon dobivanja željene pH vrijednosti, citratni pufer se filtrira, te je u njemu moguće preparate kuhati u mikrovalnoj pećnici. Histološki preparati se najprije tretiraju kuhanjem do ključanja na 700W u mikrovalnoj, a nakon toga tretiramo preparate 20 minuta na 350W bez vađenja iz mikrovalne. Nakon toga preparati se hlade u citratnom puferu na sobnoj temperaturi 30 min, te ih je potrebno ispirati u 1xPBS u tri izmjene po 10 minuta (3x10 min). U IHC tehnici preparate je potrebno

staviti u predtretman koji se radi neposredno prije samoga korištenja radi hlapljenja vodikovog peroksida koji je u njegovom sastavu. Predtretman se radi na sljedeći način: 300mL MetOH, 100mL dH₂O i 300 µL H₂O₂. Nakon inkubacije histoloških rezova u otopini predtretmana od 30 min, slijedi ispiranje u puferu 1xPBS u 3 slijeda po 10 minuta. Sljedeći korak je priprema otopine za blocking koja služi za blokiranje nespecifičnog vezanja protutijela i omogućuje protutijelu specifično vezanje na antigen. Otopina za blokiranje priprema se od 5% BSA (bovine serum albumin) i 0,5% TRITON-a u 1xPBS te se priprema vlažna komora s navlaženim filter papirima u koju se poslažu histološki rezovi na predmetnim stakalcima, nakon čega je moguće aplicirati protutijela. Rubovi stakalaca s tkivom obrube se pomoću specijalnog markera Liquid blocker – Super PAP pen, da se stvori lipofilna barijera oko tkiva kako bi spriječila tekućinu da se prelijeva po stakalcu. Pomoću pipete potrebno je nakapati 200 µL otopine za blokiranje po tkivu, te ostaviti da se preparati inkubiraju 1 sat na sobnoj temperaturi u vlažnoj komori.

Nakon inkubacije, slijedi aplikacija primarnog protutijela u blokirajućoj otopini. Korišteno je anti-CUGBP1 protutijelo (Santa Cruz Biotechnology) u koncentraciji 1:200. Ukoliko je razrjeđenje protutijela 1:200, a željeni volumen za jedno stakalce je 300µL, tada apliciramo otopinu koja sadrži 1,5 µL protutijela, a ostatak (298,5 µL) je otopina za blokiranje. Primarno protutijelo se aplicira i inkubira preko noći na +4 °C. Sljedeći dan, preparati se najprije ostave na sobnoj temperaturi 10-15 min da se temperiraju, a zatim slijedi ispiranje u 1xPBS u 3 slijeda po 10 minuta. Slijedi aplikacija sekundarnog protutijela koje će se vezati na primarno protutijelo. Sekundarno protutijelo priprema se iz Vectastain ABC kita, ovisno u kojoj je životinjskoj vrsti razvijeno, primjerice u mišu, štakoru ili zecu. Navedeno sekundarno protutijelo aplicira se u razrijeđenoj otopini za blokiranje 1:200 te se inkubira 1 sat na sobnoj temperaturi. Slijedi ispiranje u puferu 1xPBS u 3 slijeda od 10 minuta. Tercijarno protutijelo IgG klase radi se kao i sekundarno iz Vectastain ABC kita. Priprema se i Avidin Biotin kompleks koji se dobije od 5µL Avidina i 5µL Biotina u 1mL otopine za blokiranje. Inkubacija tercijarnog protutijela u vlažnoj komori traje također 1 sat na sobnoj temperaturi, te slijedi ispiranje preparata u 1xPBS (3x10 min). Slijedi razvijanje preparata u DAB otopini prema uputi proizvođača (Sigma), te ispiranje preparata u puferskoj otopini 1xPBS (3x10 minuta). Na kraju se preparati ispiru u dH₂O, dehidriraju uzlaznim nizom alkohola: 70% EtOH (1x5min), zatim 96% EtOH (2x5min), 100% EtOH (2x5min) sve do Xylola (2x10min), te pokrivaju sredstvom za pokrivanje preparata.

3.2.3. Imunofluorescencijsko bojanje (IF) na moždanom tkivu

Imunofluorescencijsko bojanje (IF) na moždanom tkivu služi nam kako bismo lokalizirali protein CELF1 u privremenim fetalnim zonama mozga, te pokazali u kojim stanicama dolazi do ekspresije CELF1. IF je metoda pomoću koje je moguće precizno detektirati željene antigene, te omogućuje intenzivniji signal nego IHC, a sama metoda ima izvrsnu osjetljivost za detektiranje antigena. (36) Postoje dvije temeljne vrste IF: direktna i indirektna IF, a razlika je u načinu vezanja fluorofora za protutijelo. Kod direktne IF primarno antitijelo se veže za određeni antigen, a fluorofor je vezan na primarno protutijelo. Kod indirektna IF koju smo mi koristili u ovom diplomskom radu, primarno protutijelo se veže za željeni antigen na tkivu, dok se na njega veže sekundarno protutijelo na kojem je vezan fluorofor kao signal. (36)

Za razliku od IHC, postupak IF koristi samo dva različita protutijela (primarno i fluorescentno sekundarno), dok IHC koristi tri (primarno, sekundarno i tercijarno).

IF postupak radi se prema standardnom protokolu u laboratoriju. Nakon obilježavanja histoloških rezova na predmetnim stakalcima, kreće proces deparafinizacije s obzirom da je tkivo bilo uklopljeno u parafinskim blokovima prije rezanja preparata. Proces deparafinizacije započinje uranjanjem preparata u otopinu Xylola u dvije izmjene od 10 minuta. Nakon Xylola slijedi silazni niz alkohola, pri čemu se preparati uranjaju u 100% EtOH (2x5min), zatim 96% EtOH (2x5min) te na kraju 70% EtOH (1x5min). Nakon završene deparafinizacije slijedi ispiranje stakalaca u puferskoj otopini 1xPBS tijekom 10 minuta. Za vrijeme ispiranja preparata, priprema se citratni pufer na način da se pomiješa 2,1g citric acid monohidrata i 900mL destilirane vode. U navedenu otopinu dodaje se kapaljkom 2M NaOH uz kontrolu pH-metra dok se ne dobije željena pH vrijednost (pH=6,0). Preparati se kuhaju u citratnom puferu kako bi se otvorili epitopi i na taj način olakšalo vezanje protutijela. Preparati se tretiraju u citratnom puferu u mikrovalnoj pećnici na 700W, te se uz kontrolu pet puta dodaje dH₂O kako bi se smanjilo ključanje. Zatim se preparati tretiraju kontinuirano 20 min na 350W te slijedi hlađenje preparata citratnom puferu na sobnoj temperaturi tijekom 30 min i ispiranje preparata u 1xPBS (3x10min). Otopina za blokiranje kojoj je svrha blokirati nespecifična vezanja radi se od 1% BSA, 0,5% TRITON-a X-100 u 1x PBS. Na preparat se pomoću pipete nakapa 200 µL otopine, a inkubacija traje 1 do 2 sata na sobnoj temperaturi. Nakon toga, aplicira se primarno protutijelo u istoj otopini. U ovom radu korištena su protutijela: anti-CUGBP1, anti-CELF4 i anti-Fezf2. Protutijela su komercijalno dostupna (anti CUGBP1, iz miša (m), anti-CELF4 i anti-Fezf2 iz zeca (Rb)), te svako protutijelo primjenjujemo u određenoj koncentraciji. Anti-

CUGBP1 primjenjuje se u razrjeđenju 1:200, anti-Fezf2 1:50, a anti-CELF4 u razrjeđenju 1:200. Primarna protutijela apliciraju se preko noći na +4°C u poklopljenoj vlažnoj komori.

Sljedeći dan, slijedi ispiranje u puferu 1xPBS u 3 izmjene po 10 minuta. Sekundarna protutijela se apliciraju u mraku da se ne izlažu jakoj svjetlosti. Od sekundarnih protutijela korištena su AlexaFluor protutijela: AF555 (crvena boja), te AF488 (zeleno boja). Sekundarna protutijela također se apliciraju u otopini za blokiranje. Inkubacija sekundarnih protutijela u mraku traje 2 sata na sobnoj temperaturi, a nakon toga ponovno slijedi ispiranje u 1xPBS u tri slijeda po 10 minuta. Slijedi tretiranje preparata otopinom quencher TrueBlack™ za suzbijanje autofluorescencije preparata. Otopina se priprema miješanjem 5µL TrueBlack-a u 100µL 70% EtOH. Preparati se u mraku nakapavaju s pripremljenom otopinom, a otopina se drži na tkivu 30-60 sec (ovisno o debljini reza), te se preparat ispere. Nakon suzbijanja autofluorescencije slijedi ispiranje u puferu 1xPBS u tri slijeda po 10 minuta. Preparate je na kraju potrebno pokriti pokrivalom koje sadrži DAPI (Vectashield with DAPI). Nakon pokrivanja preparata pokrovnim stakalcima, pohranimo ih na +4°C.

3.2.4. Metoda dvostrukog imunofluorescencijskog bojanja na moždanom tkivu

Metodu dvostrukog IF bojanja („double-labelling“) moguće je provesti ukoliko su aplicirana protutijela razvijena u različitim životinjskim vrstama. Primjerice, u metodi dvostrukog bojanja jedno protutijelo razvijeno je u zecu (anti-rabbit), a drugo protutijelo u mišu (anti-mouse). U eksperimentu smo koristili anti-CELF4 protutijelo koje je razvijeno u zecu (anti-rabbit) i anti-CELF1 (anti-CUGBP1) koje je razvijeno u mišu (anti-mouse) na istome preparatu moždanog tkiva. Metoda dvostrukog IF bojanja moždanog tkiva koristila se kako bismo istražili koji tip stanica u privremenim fetalnim zonama eksprimira protein CELF1. Korištena protutijela u metodi dvostrukog IF bojanja bila su: anti-CUGBP1, anti-CELF4 (RNA-vezujući protein eksprimiran u neuronima) i anti-Fezf2 (ekspimiran u neuronima dubokih kortikalnih slojeva).

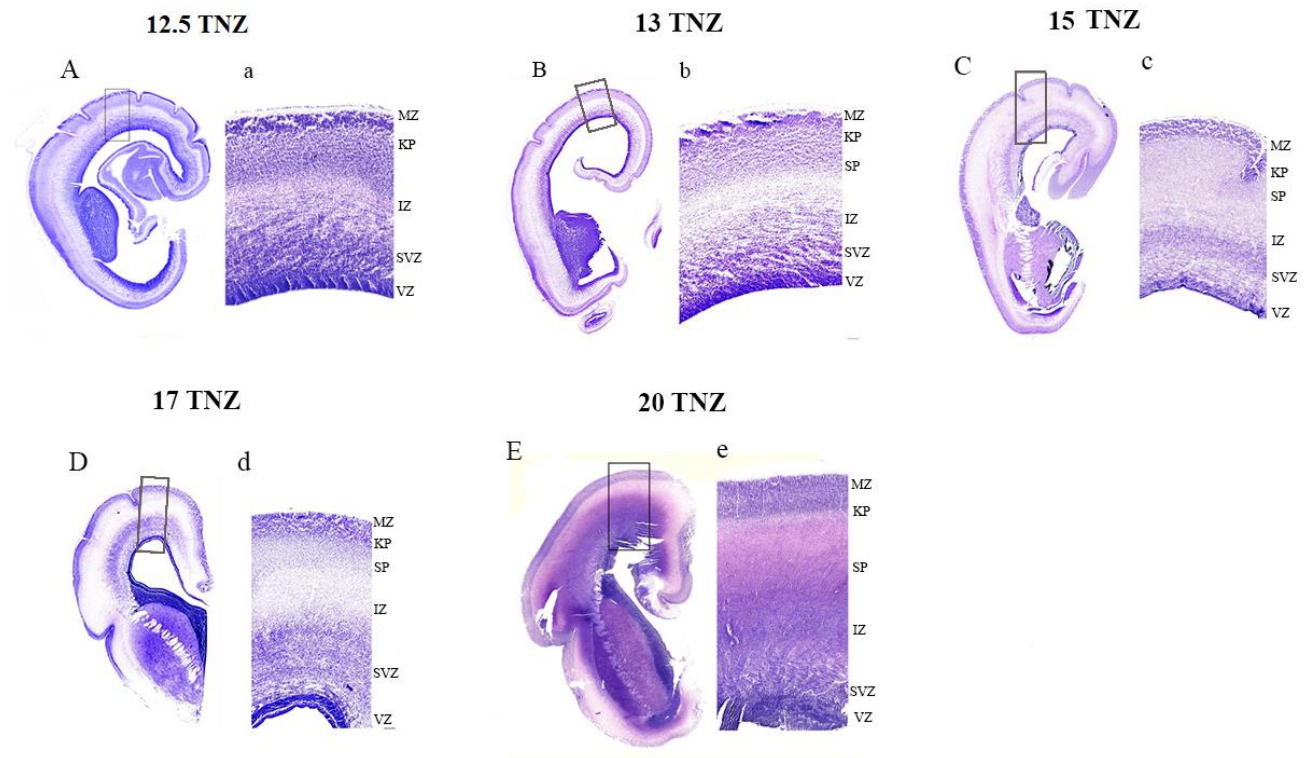
Postupak dvostrukog IF bojanja načelno je jednak kao klasična IF, ali se razlikuje u aplikaciji primarnih i sekundarnih protutijela. Ukoliko na jedan preparat moždanog tkiva želimo aplicirati dva različita protutijela, trebaju biti razvijena u različitim životinjama (eng. host). U eksperimentu, na jedan preparat smo aplicirali anti-CUGBP1 (m) i anti-Fezf2 (Rb). Anti-CUGBP1 aplicira se u koncentraciji 1:200, a anti-Fezf2 u koncentraciji 1:50. Protutijela se apliciraju u otopini za blokiranje kao i u klasičnoj metodi IF. S obzirom na to da se na jedan preparat aplicira 300µL, prema tom zadanom volumenu i zadanoj koncentraciji protutijela računa se volumen protutijela koji nam je potreban. Ukoliko je koncentracija Fezf2 1:50, za

volumen od 300 μ L, potrebno je 5 μ L protutijela (od ukupnog volumena 300 μ L otopine odstranimo 5 μ L i dodamo 5 μ L protutijela anti-Fezf2). Kako je koncentracija anti-CUGBP1 1:200, za volumen otopine od 300 μ L po preparatu, potrebno je 1,5 μ L protutijela (od ukupnog volumena pipetom odstranimo 1,5 μ L te dodamo isti volumen protutijela), te apliciramo na preparate. Sekundarna fluorescentna protutijela apliciraju se u mraku. U navedenom primjeru anti-Fezf2 (Rb) označili smo zelenom bojom korištenjem AF488 (Rb), koji se aplicira u koncentraciji 1:500. Anti-CUGBP1 označili smo protutijelom AF555 (m) crvenom bojom. Sekundarna protutijela inkubiraju se u mraku 2 sata na sobnoj temperaturi, a ostatak procesa dvostrukog bojanja isti je kao i klasična metoda IF, samo se razlikuje u aplikaciji dva različita protutijela na jedan preparat.

4. REZULTATI

4.1. Analiza preparata bojanih histološkom metodom po Nisslu

Preparati bojani po Nisslu služe nam kao pokazatelj citoarhitektonike, odnosno omogućuju nam precizno razlučivanje granica privremenih fetalnih zona moždane kore. Nakon bojenja preparata histološkom metodom po Nisslu, preparati su skenirani pomoću uređaja Hammamatsu NanoZoomer 2.0 RS za dobivanje digitalnih slika visoke rezolucije za analizu. Na slici 5 su prikazani preparati koronalnih presjeka kroz moždanu hemisferu, te uvećani prikaz moždane kore čeonog režnja od 12.5 do 20. tjedna nakon začeća (TNZ) obojanih histološkom metodom po Nisslu.

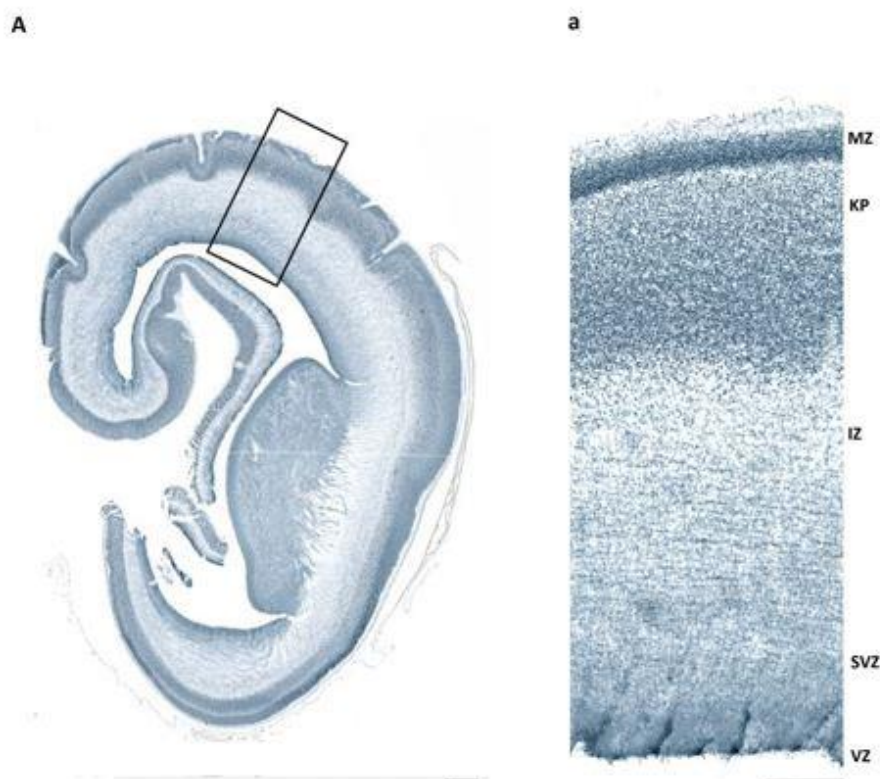


Slika 5. Usporedni prikaz koronalnih presjeka kroz hemisferu fetalnog mozga bojanih metodom po Nisslu od 12.5 do 20. TNZ. Slike označene velikim slovima (A, B, C, D, E) prikazuju koronalni presjek kroz hemisferu fetalnog mozga. Slike označene malim slovima (a, b, c, d, e) su uvećani prikaz moždane kore čeonog režnja i privremenih fetalnih zona. VZ: ventrikularna zona, SVZ: subventrikularna zona, IZ: intermedijalna zona, SP: subplate zona, KP: kortikalna ploča, MZ: marginalna zona, TNZ: tjedan nakon začeća. Mjerilo: 200 µm

4.2. Analiza imunohistokemijskog bojanja CELF1 u moždanoj kori čeonog režnja čovjeka

Imunohistokemijskom metodom vizualiziran je CELF1 antigen u privremenim fetalnim zonama moždane kore tijekom prenatalnog razdoblja. Preparati prikazuju moždanu koru čeonog režnja čovjeka u starosti od 12.5 do 20 TNZ. Na preparatima smo analizirali obrazac ekspresije proteina CELF1 u privremenim fetalnim zonama moždane kore. (Slika 6 - 10)

12.5 TNZ



Slika 6. Obrazac ekspresije proteina CELF1 na koronalnom presjeku kroz hemisferu moždanog tkiva 12.5 TNZ. Slika A: prikazuje koronalni presjek kroz moždanu hemisferu, a označeno područje je uvećano na slici (a). Slika a: prikazuje uvećano područje moždane kore čeonog režnja i privremene fetalne zone. VZ: ventrikularna zona, SVZ: subventrikularna zona, IZ: intermedijalna zona, KP: kortikalna ploča, MZ: marginalna zona. Mjerilo: 200 µm za hemisferu, 500 µm za uvećani prikaz moždane kore čeonog režnja

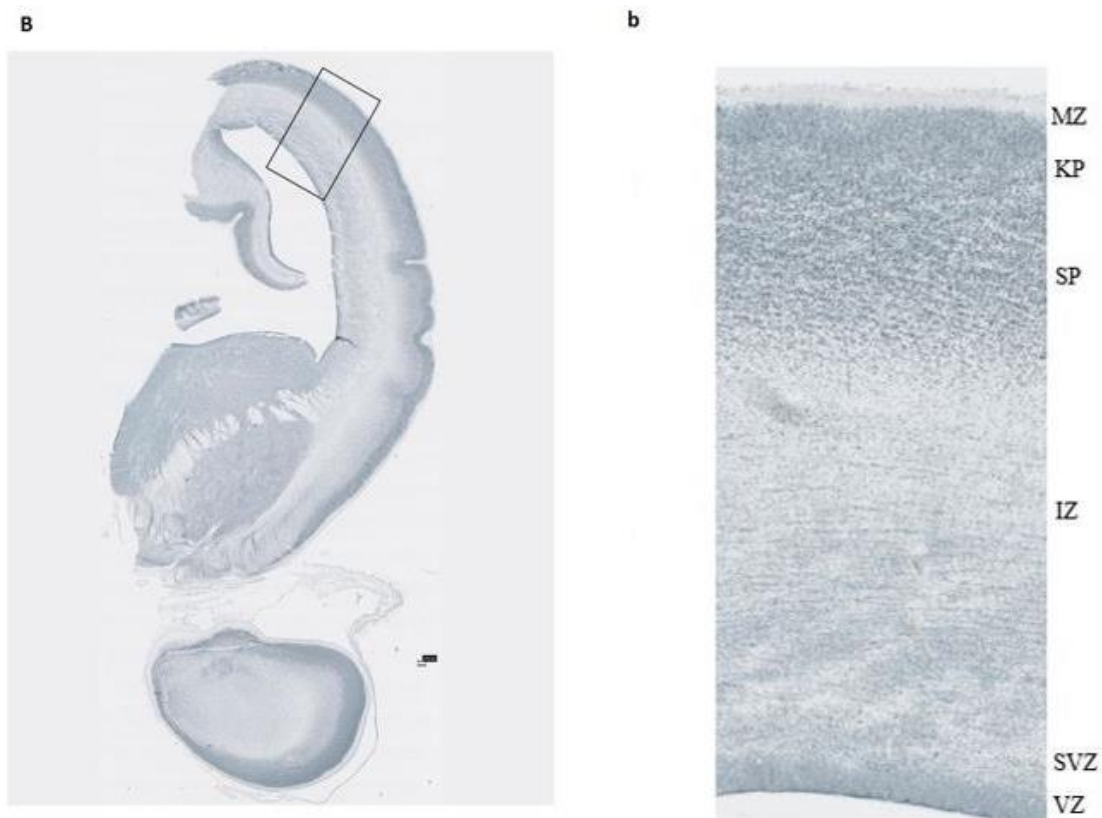
Obojenje imunohistokemijskim markerom (CELF1 protutijelom) ukazuje na područja tkiva koje ima pojačanu ekspresiju navedenog antigena. Pojačani intenzitet obojenja tkiva ukazuje

na izraženiju ekspresiju proteina, te lokalizaciju proteina u moždanom tkivu. U ovom radu protein CELF1 je vizualiziran u moždanom tkivu nakon vezanja sa CELF1 antitijelom.

Na preparatu od 12.5 TNZ vidi se pojačani intenzitet obojenja u proliferativnim zonama (VZ, SVZ), kao i u KP i MZ (Slika 6).

Između 12.5 i 15. tjedna gestacije razvija se SP kao zona rane i vrlo intenzivne sinaptogeneze. Na koronalnom presjeku moždane kore čeonog režnja starosti 13 TNZ vidi se subplate zona ispod kortikalne ploče (Slika 7). Uočava se ekspresija CELF1 proteina u SP i KP koje su intenzivno obojene, kao i u VZ i SVZ. (Slika 7.).

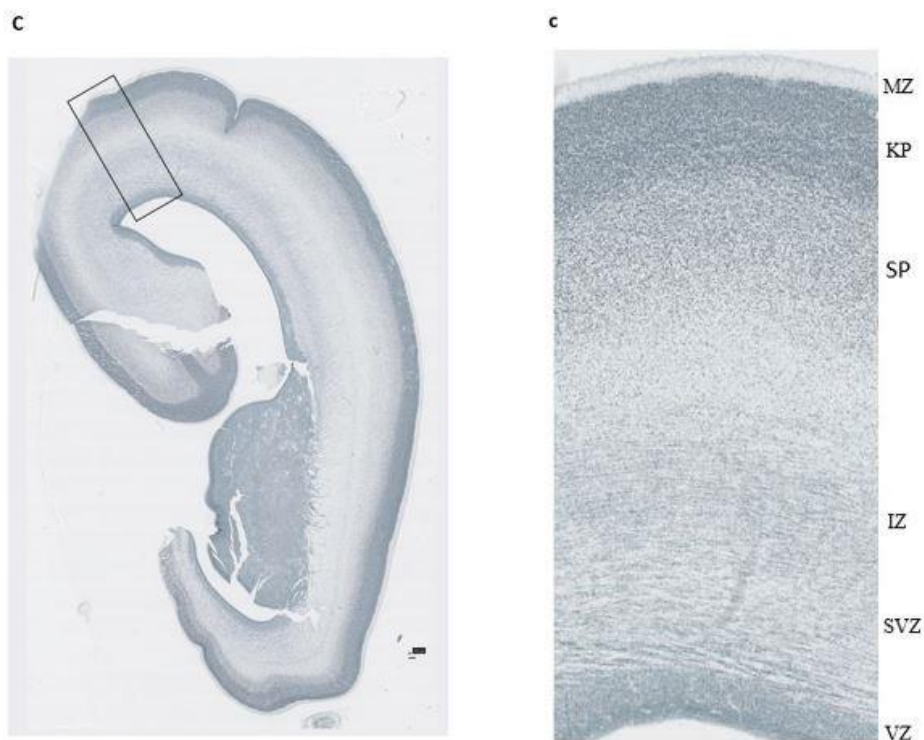
13 TNZ



Slika 7. Obrazac ekspresije proteina CELF1 na koronalnom presjeku kroz moždanu hemisferu 13. TNZ. Slika B: koronalni presjek kroz moždanu hemisferu. Slika b: uvećani prikaz reprezentativnog dijela moždane kore čeonog režnja.

SP: subplate zona. Mjerilo: 200 μ m

15 TNZ



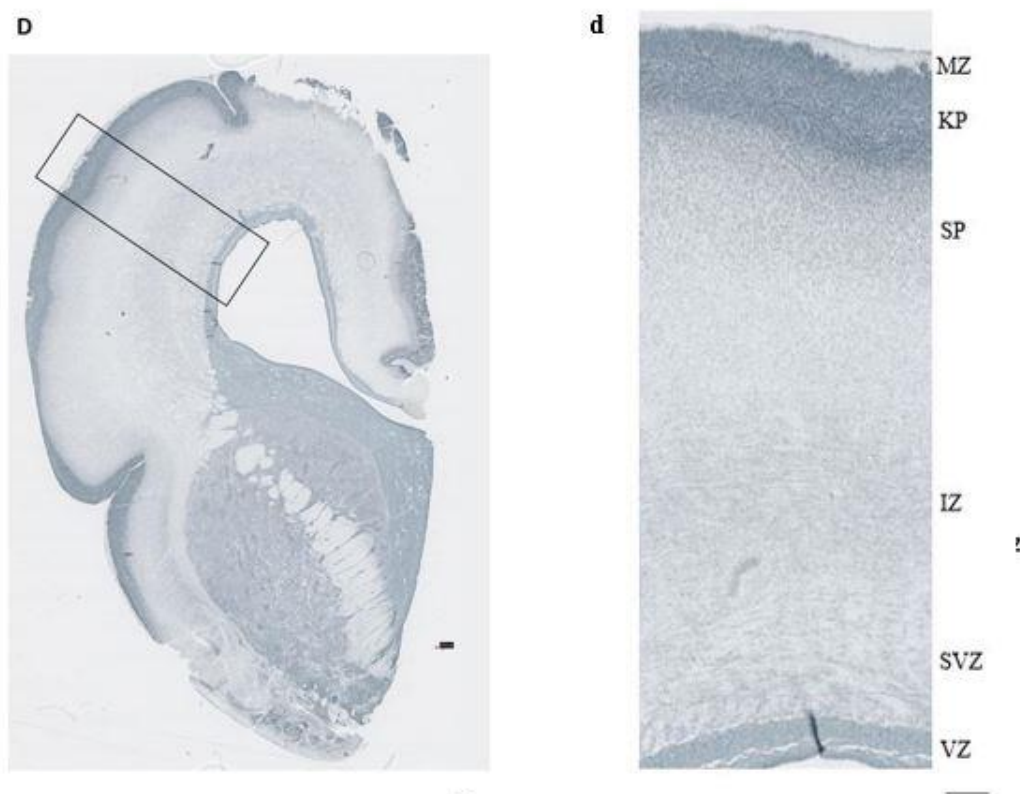
Slika 8. Obrazac ekspresije proteina CELF1 na koronalnom presjeku kroz moždanu hemisferu 15. TNZ.

Slika C: presjek kroz moždanu hemisferu. Slika c: uvećani prikaz reprezentativnog dijela moždane kore čeonog režnja. Mjerilo: 200 μ m

Na preparatima moždane kore 15. TNZ vide se tipične privremene fetalne zone, od ventrikularne prema pjalnoj površini: VZ, SVZ, IZ (fetalna bijela tvar), SP, KP i najpovršnije MZ. Analiza tkiva obojenog IHC metodom sa CELF1 protutijelom pokazuje najintenzivniju imunoreaktivnost u području KP i SP (Slika 8), kao i u proliferativnoj VZ.

U 17. TNZ neuroni se intenzivnije nakupljaju u području KP i u SP kao ciljnom odredištu u moždanoj kori do kojega postmitotički neuroni migriraju. Na preparatu moždanog tkiva starosti 17. TNZ (Slika 9) vidi se intenzivna ekspresija proteina CELF1 u KP, te nešto manje intenzivno u SP.

17 TNZ

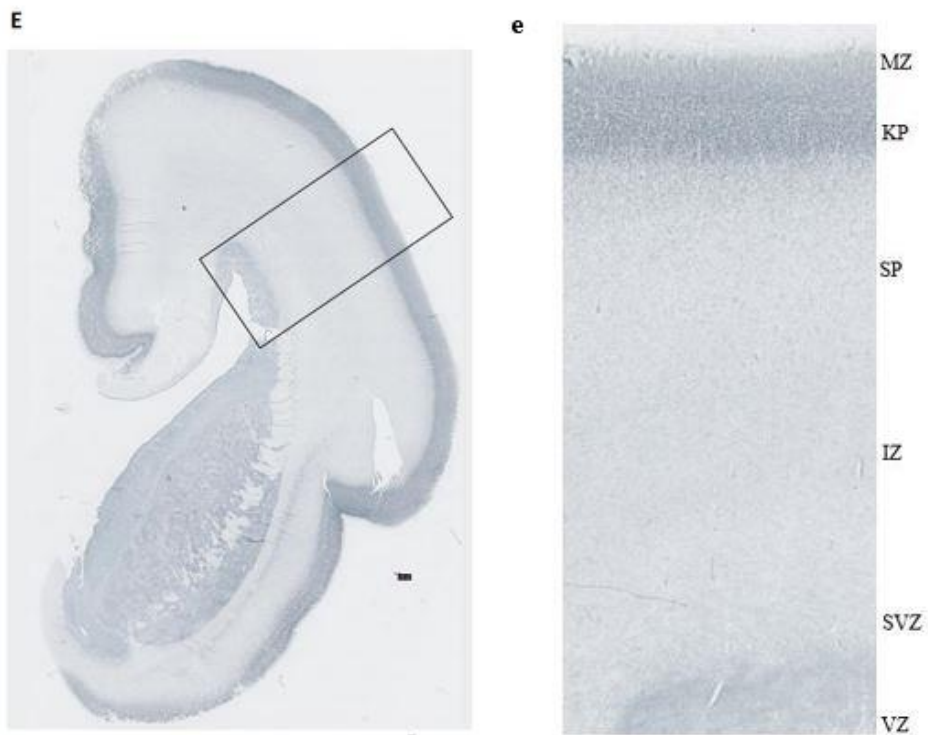


Slika 9. Obrazac ekspresije proteina CELF1 na koronalnom presjeku kroz moždanu hemisferu 17. TNZ.

Slika D: Koronalni presjek kroz moždanu hemisferu. Slika d: uvećani prikaz reprezentativnog dijela moždane kore čeonog režnja. Mjerilo: 200 μm

U moždanoj kori 20. TNZ, proliferativna VZ je manje izražena s obzirom da histogenetski proces proliferacije nije više intenzivan u ovom stadiju razvoja, dok je vrlo jasno izražena KP, kao gusti i zbijeni sloj neurona. Ispod gustog sloja KP vidi se prominentan sloj SP. Slika 10 prikazuje da je ekspresijski obrazac CELF1 proteina u tom stadiju najintenzivniji u KP.

20 TNZ

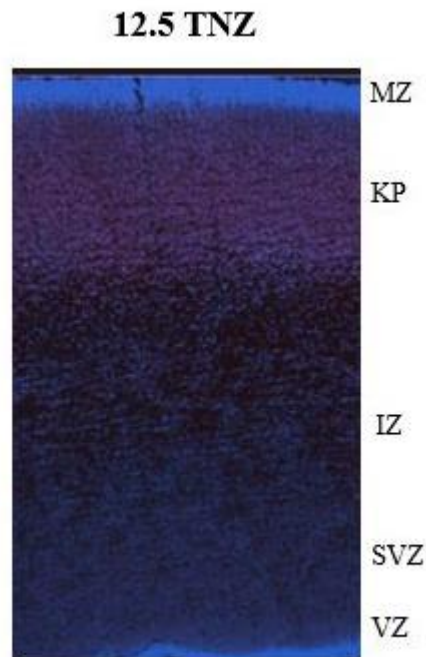


Slika 10. Obrazac ekspresije proteina CELF1 na koronalnom presjeku kroz moždanu hemisferu 20. TNZ.

Slika E: koronalni presjek kroz moždanu hemisferu. Slika e: uvećani prikaz reprezentativnog dijela kore čeonog režnja. Mjerilo: 200 μm

4.3. Imunofluorescencijska analiza CELF1 i staničnih markera u moždanoj kori čeonog režnja čovjeka

Analizom preparata dobivenih IF metodom prikazali smo ekspresiju proteina CELF1 u privremenim fetalnim zonama čeonog režnja tijekom srednje fetalnog razdoblja. Na prikazanim preparatima prati se promjena ekspresije CELF1 u moždanoj kori u razdoblju od 12.5 do 21. TNZ, te kolokalizacija proteina CELF1 s markerom neurona dubokih kortikalnih slojeva (Fezf2) i neuralnim markerom iz porodice CELF (CELF4).



Slika 11. Obrazac ekspresije proteina CELF1 u moždanoj kori čeonog režnja 12.5. TNZ.

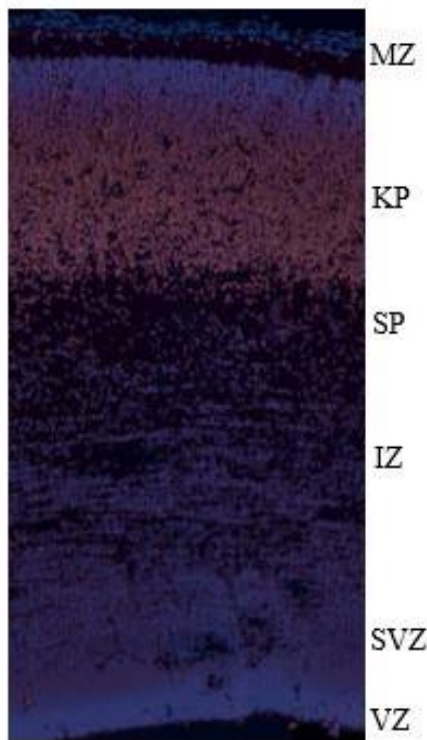
Slika: DAPI – neuklearni marker (plavo), CELF1 protein (crveno).

VZ: ventrikularna zona, SVZ: subventrikularna zona, IZ: intermedijalna zona, KP: kortikalna ploča, MZ: marginalna zona, TNZ: tjedan nakon začeća. Mjerilo: 200 µm

Metodom IF može se precizno utvrditi obrazac ekspresije proteina od interesa (CELF1). Na preparatima plava boja označava stanice bojan fluorescentnom bojom DAPI koji se veže za regije DNA u jezgri koje su bogate A-T vezama (adenin, timin). Crvenom bojom vizualiziran je protein CELF1 (označen fluorescentnim sekundarnim protutijelom AF555 - AlexaFluor555). Na moždanom tkivu 12.5. TNZ uočava se ekspresija CELF1 proteina (crveni signal) u proliferativnim zonama (VZ, SVZ), te u KP (Slika 11). KP vidimo kao gusto zbijeni, stupićasti sloj moždane kore, dok su proliferativne zone (VZ i SVZ) bogate stanicama s obzirom na intenzivnu proliferaciju u ovom razdoblju. DAPI obojenje služi kao kontrola da vidimo gdje se nalazi signal željenog proteina. Na preparatu 13. TNZ (Slika 12) uočava se, uz

VZ, ekspresija proteina CELF1 u području KP i SP. Na slici B (Slika 12) vidi se crveni signal CELF1 proteina uz plavi signal DAPI.

13 TNZ

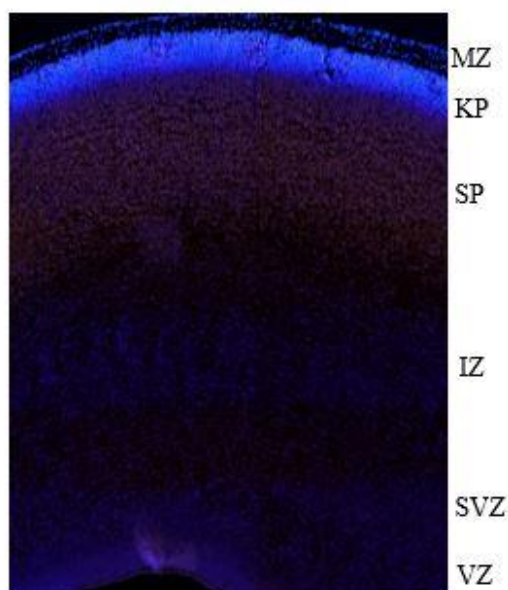


Slika 12. Obrazac ekspresije proteina CELF1 u moždanoj kori čeonog reznja 13. TNZ.

Slika: marker DAPI – marker stanica (plavo), CELF1 (crveno). SP: subplate zona. Mjerilo:

200 μm

15 TNZ



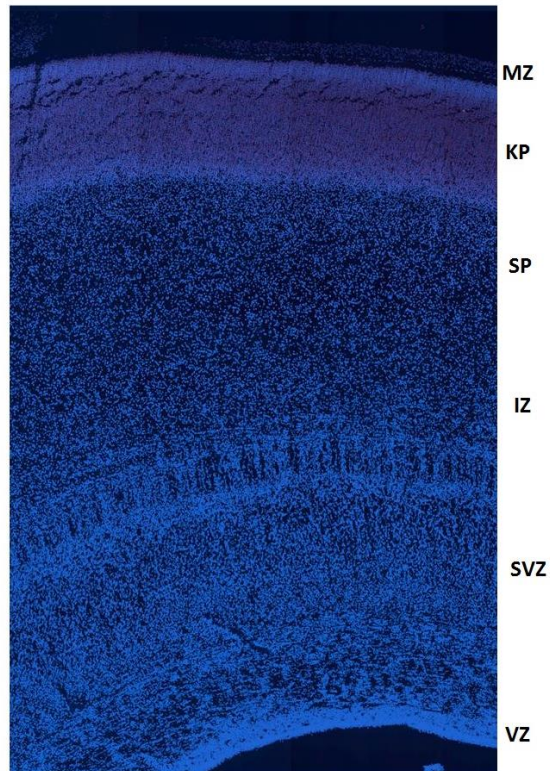
Slika 13. Obrazac ekspresije proteina CELF1 u moždanoj kori čeonog režnja 15. TNZ.

Slika: marker DAPI (plavo), CELF1 protein (crveno). Slika c: CELF1 protein (crveno)

Mjerilo: 200 μ m

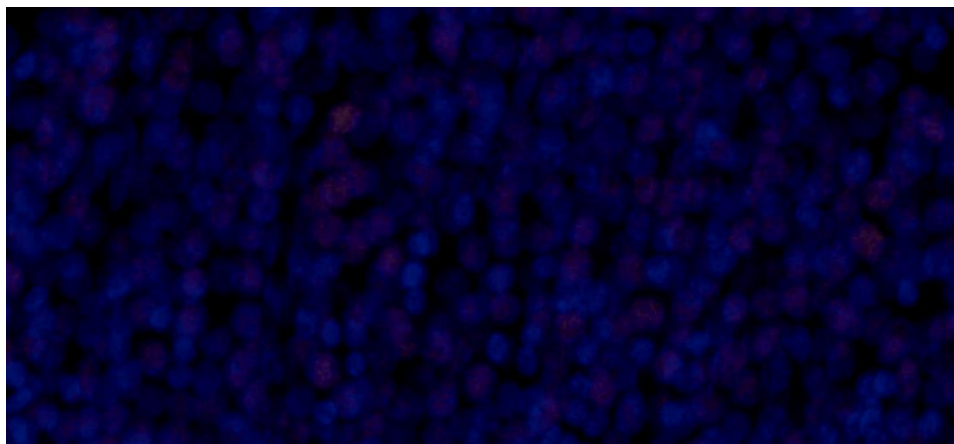
Na preparatima 15. TNZ opažena je ekspresija CELF1 proteina u VZ i SVZ, te najintenzivnije u području KP i SP (Slika 13). 17. TNZ najintenzivniji signal proteina CELF1 opažen je u području KP (Slika 14), dok je u VZ imunoreaktivnost reducirana. Na većem povećanju jasno se uočava kako je crveni signal proteina CELF1 lokaliziran unutar stanica moždanog tkiva (Slika 15). Na preparatima 20. TNZ uočava se potpuno reduciranje imunoreaktivnosti u proliferativnim zonama, te se uočava intenzivna imunoreaktivnost u stupićastom sloju KP, te širokom sloju SP ispod KP. Crveni signal kojim smo vizualizirali CELF1 protein najintenzivniji je u KP, te u SP (Slika 17).

17 TNZ

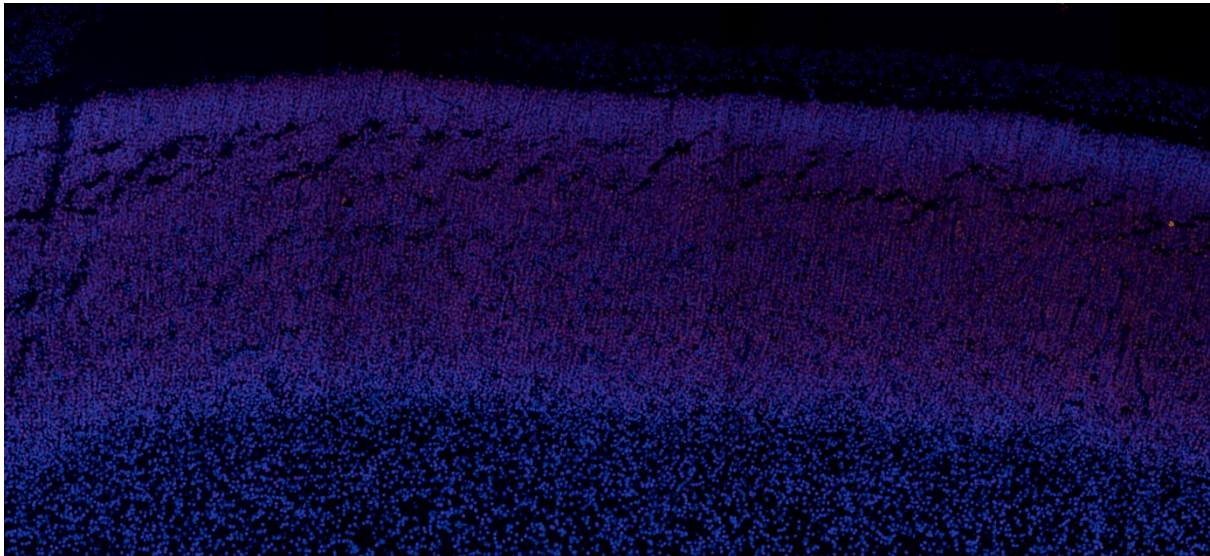


Slika 14. Prikaz moždane kore čeonog režnja humanog fetalnog mozga starosti 17 TNZ.

Slika: marker DAPI (plavo), CELF1 protein (crveno). Mjerilo: 200 μ m



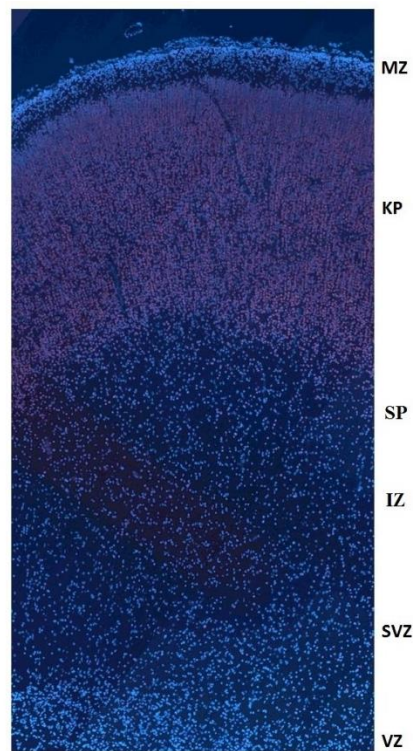
Slika 15. Prikaz proteina CELF1 (crveno) unutar stanica KP koje su obilježene nuklearnim markerom DAPI (plavo). 17. TNZ (uvećana slika 14).



Slika 16. Prikaz KP na povećanju na kojem se vidi pozitivan signal CELFI1 proteina (crveno).

Na preparatima 21. TNZ uočava se daljnje smanjenje celularnosti proliferativnih zona VZ i SVZ te se vrlo jasno vidi sloj KP te SP. CELFI1 je najintenzivnije eksprimiran u KP i SP što se vidi kao crveni signal (Slika 18).

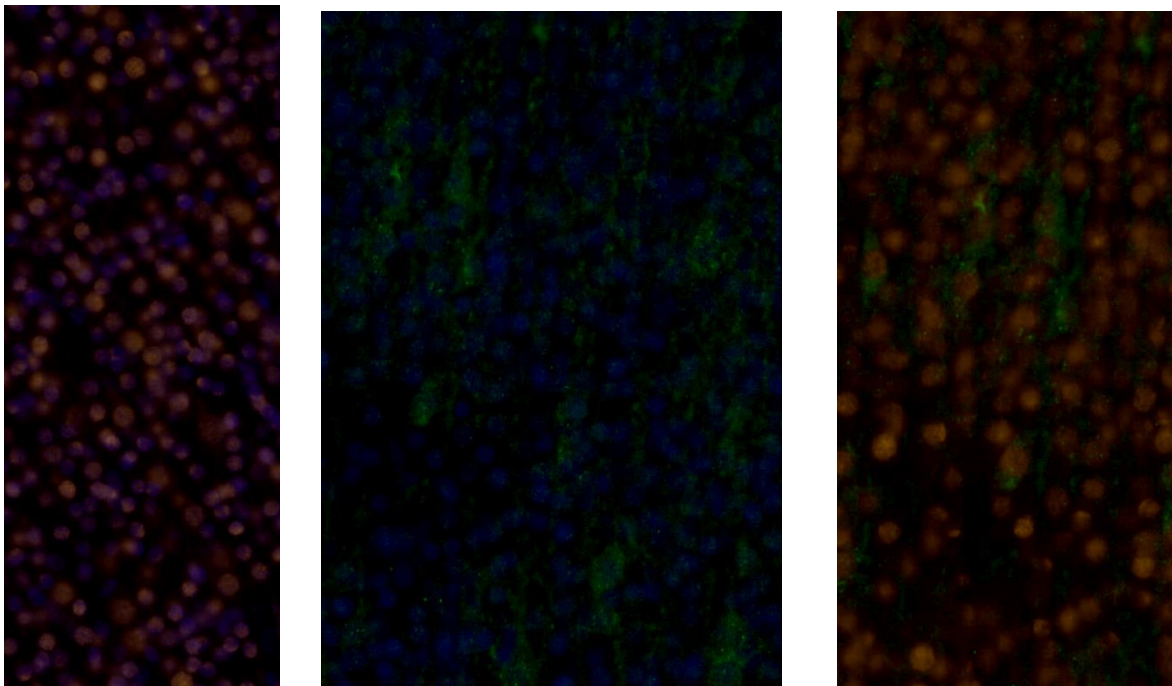
21 TNZ



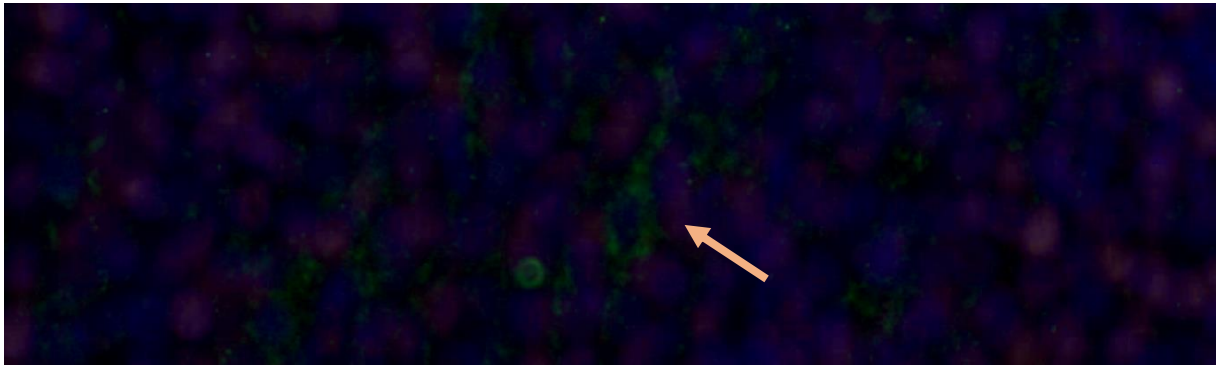
Slika 17. Prikaz moždane kore čeonog režnja humanog fetalnog mozga starosti 21 TNZ.

Slika: marker DAPI (plavo), CELF1 protein (crveno). Mjerilo: 200 μ m


U daljnjim slikama preparata (Slike 18-21) prikazani su rezultati metode dvostrukog IF bojanja CELF1 s proteinom Fezf2 kao markerom neurona dubljih kortikalnih slojeva, te s proteinom iz obitelji CELF proteina (CELF4). Nakon bojanja preparata metodom dvostrukog IF bojenja s dva različita protutijela analizirali smo postoji li kolokalizacija, pri čemu nam DAPI služi kao kontrola. Crveni signal označava CELF1 protein, a zeleni signal označava Fezf2, te se uočava kolokalizacija tih proteina u stanici (Slika 18).



Slika 18. Uvećani prikaz preparata moždane kore čeonog režnja 21. TNZ prikazan metodom dvostrukog IF bojanja. Slika lijevo prikazuje DAPI kao nuklearni marker (plavo) i CELF1 protein (crveno). Slika u sredini prikazuje DAPI (plavo) i Fezf2 protein kao marker neurona dubokih slojeva (zeleno). Slika desno prikazuje protein CELF1 (crveno) i protein Fezf2 (zeleno) te njihovu kolokalizaciju. Mjerilo: 200 μ m

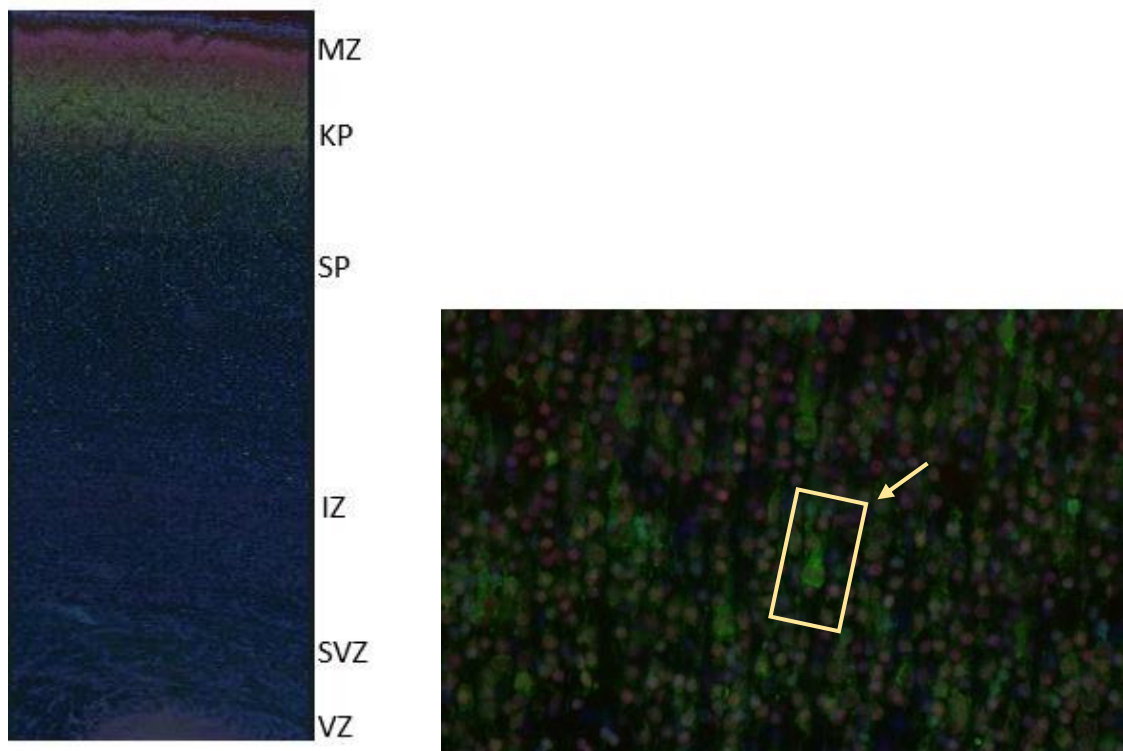


Slika 19. Prikaz piramidnog neurona (strelica). Preparat moždane kore čeonog režnja starosti 21 TNZ bojan dvostrukim IF bojenjem (CELf1/Fezf2). Na slici: DAPI: plavo, CELf1 protein: crveno, Fezf2 protein: zeleno.



Slika 20. Uvećani prikaz kolokalizacije proteina CELf1 (crveno) i Fezf2 (zeleno) u piramidnim neuronima 21. TNZ. Metoda dvostrukog imunofluorescencijskog bojanja moždanog tkiva fetalnog mozga 21. TNZ. Mjerilo: 200 μm

Na slici 21 prikazana je kolokalizacija proteina CELf1 i CELf4 metodom dvostrukog IF bojenja s dva različita protutijela. Kolokalizacija navedenih proteina uočena je u stanicama KP i SP u moždanoj kori 15. i 21. TNZ. Crveni signal označava CELf1 protein, a zeleni signal označava CELf4 (Slika 21).



Slika 21. Prikaz kolokalizacije proteina CELF1 (crveno) i CELF4 (zeleno) u fetalnoj moždanoj kori 21. TNZ. Na slici: DAPI: plavo, CELF1: crveno, CELF4: zeleno. Mjerilo: 200 μm . Slika desno: **Prikaz piramidnog neurona u KP moždane kore čeonog režnja 21. TNZ u kojem se uočava kolokalizacija proteina CELF1 i CELF4 (na slici označeno pravokutnikom uz strelicu).** Na slici: DAPI: plavo, CELF1: crveno, CELF4: zeleno.

5. RASPRAVA

Prenatalni razvoj moždane kore predstavlja kompleksan proces koji se sastoji od proliferacije stanica, migracije postmitotičkih neurona do ciljnog odredišta u moždanoj kori, diferencijacije, sinaptogeneze, mijelinizacije te brojnih reorganizacijskih procesa. Značajna je karakteristika da se progresivni i reorganizacijski neurogenetski procesi vremenski poklapaju. (1) Fetalni mozak bitno se razlikuje u građi od odrasloga mozga, te je za njegov normalni razvoj potrebna precizno regulirana genska ekspresija. (37) Fetalno moždano tkivo građeno je od privremenih fetalnih zona, koje smo u ovom radu prikazali bojenjem histološkom metodom po Nisslu od 12.5. do 20. TNZ. (Slika 5.)

Uz samu šupljinu neuralne cijevi, kasnije fetalnih moždanih komora, smještena je VZ koja sadrži proliferativne stanice. VZ je prominentna tijekom fetalnog razvoja jer je proliferacija stanica jedan od ključnih ranih histogenetskih procesa, doseže maksimalan rast oko 23. tjedna gestacije te se nakon toga smanjuje, te na kraju ostaje sloj ependimskih stanica oko moždanih komora. (1), (9), (37) Iznad VZ nalazi se SVZ, također proliferativna zona. SVZ se pojavljuje neposredno prije pojave KP tijekom embrionalnog razvoja. Za razliku od VZ koja se tijekom razvoja reducira zbog smanjenja proliferacije, SVZ se povećava u srednjem fetalnom razdoblju. Smatra se kako su SVZ i SP značajne i osobito prominentne zone u ljudskom mozgu zbog velikog broja neurona i velikog broja sinapsi. (37) Nakon proliferacije neurona te prolaska kroz zadnju mitozu, stanice migriraju kroz IZ prema svom ciljnom odredištu u moždanoj kori. IZ je bogata stanicama koje migriraju, te aksonima, pa je tako IZ buduća bijela tvar mozga građena od mijeliniziranih aksona. (10) Iznad fetalne bijele tvari, odnosno IZ, nalazi se zona koja ima ključnu ulogu u razvoju moždane kore, a to je SP, zona intenzivne rane sinaptogeneze te čekajući odjeljak za talamokortikalne aksone koji urastaju u KP. (9) SP se u ljudskom mozgu razvija između 13. i 15. tjedna gestacije (Slika 5), a zauzima veliki volumen osnove moždane kore između 15. i 30. tjedna gestacije. Sredinom gestacije, SP je najprominentnija zona moždane kore koja je gotovo četiri puta deblja od KP. Smanjuje se tijekom kasnog fetalnog razdoblja, te rano postnatalno, iako je prisutna u mozgu novorođenčeta. Dio subplate neurona transformira se u intersticijske neurone subkortikalne bijele tvari u odraslom mozgu, koji predstavljaju ostatke SP neurona. (38) Subplate zona bogata je hidrofilnim izvanstaničnim matriksom koji je građen od glikozaminoglikana i hondroitin sulfata (39) te se stoga lako vizualizira na MR. (37) KP pojavljuje se u fetalnom mozgu oko 8. tjedna gestacije te predstavlja prelazak iz embrionalnog u fetalno razdoblje. (1), (10) KP smještena je iznad SP (nakon 12. tjedna gestacije) te je bogata gusto pakiranim postmigratornim neuronima koji čine vertikalne

ontogenetske kolumne. (39), (37), (9) Za razliku od SP zone koja je bogata sinapsama, u KP nema sinapsi tijekom srednjeg fetalnog razdoblja. (40) Na samoj površini fetalnog telencefalona nalazi se tanki sloj MZ. Tijekom fetalnog razvoja, SP i MZ ključna su mjesta za uspostavu ranih sinapsi. (37) Prve sinapse nastaju iznad KP (MZ) i ispod KP (pre-subplate), ali ne i u samoj kortikalnoj ploči. (40) Najpovršniji slojevi, MZ, KP te SP čine razvojnu osnovu moždane kore. (10), (9)

Privremene fetalne zone ljudskoga mozga (VZ, SVZ, IZ, SP, KP, MZ) najbolje se mogu razgraničiti na preparatima bojenima po Nisslu koji prikazuju citoarhitektoniku tkiva. Na analiziranim preparatima uočavaju se tipične promjene pojedinih fetalnih zona od 12.5. do 20. TNZ, pa tako dolazi do postupnog smanjivanja proliferativne VZ, povećavanja volumena SVZ, rasta SP te KP. (Slika 5). KP kontinuirano raste tijekom prenatalnog razvoja mozga, tako da je u studijama utvrđena pozitivna korelacija između dobi fetusa nakon začeća te apsolutne veličine KP. SP raste u periodu od 13. do 30. tjedna gestacije, (37) dok volumen proliferativnih zona (VZ i SVZ) raste do 25. tjedna gestacije, a u kasnijem razdoblju utvrđena je negativna korelacija između dobi fetusa i rasta navedenih zona. (37)

Osim Nissl metode kao ključne metode za vizualizaciju citoarhitektonike moždanog tkiva u razvoju, preparate smo bojali i imunohistokemijskom metodom. IHC je metoda kojom smo vizualizirali protein CELF1 pomoću komercijalno dostupnog anti-CELF1 protutijela pomoću prethodno opisanog protokola. Korištenjem IHC moguće je odrediti u kojim fetalnim zonama je eksprimiran CELF1, te kako se taj obrazac ekspresije mijenja tijekom razvoja od 12.5. do 21. TNZ (odnosno od 14.5 do 23. tjedna gestacije). U razvojnom stadiju 12.5. i 13. TNZ najintenzivnija ekspresija CELF1 vidljiva je u VZ, SVZ te KP (Slike 6 i 7), dok se 15. TNZ najintenzivnije obojenje vidi se uz VZ i SVZ, u KP i SP koje tada predstavljaju prominentan dio moždane kore (Slika 8). U razvojnim stadijima 17. i 20. TNZ (Slika 9 i 10) najintenzivnija ekspresija CELF1 proteina uočena je u SP i KP.

Dodatno, uz metodu IHC, za vizualizaciju antigena od interesa koristili smo i metodu imunofluorescencije (IF), kojom možemo s većom preciznošću odrediti substaničnu lokalizaciju proteina, te njegov obrazac ekspresije tijekom kortikalnog razvoja. Nadalje, koristili smo i metodu dvostrukog IF bojanja preparata („double labelling“) kako bismo na jednom preparatu moždanog tkiva prikazali dva proteina pomoću dva različita protutijela te utvrdili postoji li njihova kolokalizacija u stanicama.

Na preparatima 12.5. TNZ (Slika 11) pokazana je ekspresiju CELF1 proteina u VZ, SVZ i KP. Na IHC preparatima ekspresija proteina uočavala se kao intenzitet obojenja, a na IF preparatima ekspresiju proteina vidimo kao fluorescentni signal. U ovom slučaju, CELF1 vidimo kao crveni signal jer se na primarno protutijelo vezalo sekundarno fluorescentno AlexaFluor555 (AF555) protutijelo koje daje crveni signal. Na preparatima 13. TNZ (Slika 12) CELF1 je eksprimiran u VZ, SVZ, te KP i SP, kao i 15. TNZ (Slika 13). Moždana kora 17. TNZ ima najintenzivniju CELF1 imunofluorescencijsku reaktivnost u KP, dok se na većem povećanju uočava i dio IF-reaktivnih stanica u SP (Slika 14). Tijekom 20. i 21. TNZ (Slika 17 i 18), CELF1 protein detektiran je u stanicama SP i KP.

Nakon što smo utvrdili ekspresijski obrazac CELF1 u privremenim fetalnim zonama, analizirali smo kolokalizaciju proteina CELF1 s određenim neuralnim markerima u moždanoj kori. Rađeno je dvostruko IF bojanje tijekom srednjeg fetalnog razdoblja s protutijelom na CELF1 i Fezf2 (marker neurona dubljih slojeva koji šalju subkortikalne projekcije), pri čemu je uočena kolokalizacija navedenih proteina u pojedinim stanicama (Slika 21).

Dodatno, rađeno je dvostruko IF bojanje sa CELF4, proteinom iz CELF obitelji, eksprimiranog u neuronima, uključenog u razvoj moždane kore. Naši rezultati su pokazali kolokalizaciju proteina CELF1 i CELF4, RNA-vezujućeg proteina eksprimiranog u neuronima na preparatima moždane kore tijekom srednje fetalnog razdoblja (Slika 22), iako do sada njihova kolokalizacija ili potencijalna interakcija nisu istraživane.

Iako je poznato da su proteini iz obitelji CELF uključeni u normalan razvoj mozga, njihov ekspresijski obrazac tijekom razvoja moždane kore čovjeka nije opisan. U ovom diplomskom radu analizirali smo obrazac ekspresije CELF1, proteina koji ima važnu ulogu u kortikogenezi, s obzirom da regulira razvoj glutamatergičkih neurona. Nedavno je u miša pokazano da gen *Celf1* regulira razvoj glutamatergičkih neurona putem translacijske represije *Elavl4*. (28), (29) Stoga su potrebna daljnja istraživanja molekularnih interakcija CELF1 kako u cilju otkrivanja njegove uloge tijekom normalnog razvoja mozga, tako i njegovu potencijalnu ulogu u neurorazvojnim bolestima.

6. ZAKLJUČAK

U ovom diplomskom radu pokazali smo obrazac ekspresije CELF1 proteina u privremenim fetalnim zonama moždane kore čovjeka tijekom srednjeg fetalnog razdoblja (od 12.5 do 21. TNZ) koristeći imunohistokemijsku i imunofluorescencijsku metodu.

Imunohistokemijskom analizom pokazali smo da je CELF1 protein eksprimiran u VZ, SVZ, te u KP tijekom ranog srednje fetalnog razdoblja (12.5, 13, 15 TNZ), odnosno u SP i KP tijekom kasnog srednje fetalnog razvoja (17, 20, TNZ). Histološkom metodom po Nisslu, koja služi kao pokazatelj citoarhitektonike, na susjednim smo preparatima utvrdili jasne granice privremenih fetalnih zona moždane kore.

Kako bismo utvrdili tip stanica koji eksprimira CELF1 protein koristili smo metodu imunofluorescencije pri čemu smo analizirali ekspresijski obrazac proteina CELF1, te dvostrukom imunofluorescencijom utvrdili kolokalizaciju CELF1 s proteinima Fezf2 (markerom neurona dubokih slojeva), te CELF4 (RNA-vezujući protein eksprimiran u neuronima).

Analizom imunofluorescencijske reaktivnosti potvrdili smo imunohistokemijske rezultate prenatalnog ekspresijskog obrasca CELF1, RNA-vezujućeg proteina koji ima esencijalnu ulogu u kortikogenezi.

Rezultati diplomskog rada su u skladu s rezultatima nedavno objavljene studije (29), u kojoj je CELF1 pokazan kao marker ventralne radijalne glije tijekom rane kortikogeneze.

S obzirom na dobivene rezultate, potrebna su daljnja istraživanja proteina CELF obitelji, njihovog ekspresijskog obrasca i uloge tijekom razvoja mozga čovjeka, kako u fiziološkim uvjetima, tako i u patološkim.

7. ZAHVALE

Zahvaljujem svojoj mentorici izv. prof. dr. sc. Željki Krsnik na iznimnom trudu i velikoj stručnosti! Također bih zahvalila svojoj obitelji, dečku i prijateljima na podršci i pomoći tijekom pisanja ovog diplomskog rada!

8. LITERATURA

1. Judaš M, Kostović I. Temelji neuroznanosti [Internet]. Zagreb: Zagreb: MD; 1997. Available from: <http://www.hiim.unizg.hr/index.php/udzbenik-temelji-neuroznanosti>
2. Deller T, Sebesteny T. Fotografski atlas neuroanatomije. Vukšić M, editor. Medicinska naklada - Zagreb; 2015.
3. Junqueira LC, Carneiro J. Osnove histologije: udžbenik i atlas [Internet]. 10th ed. Zagreb: Školska knjiga d.d.; 2005. Available from: <http://www.skolskajniga.hr/hrv/page.asp?item=031564&act=more>
4. Kandel ER, Schwartz JH, Jessell TM, Siegelbaum SA, Hudspeth AJ. Principles of Neural Science. 5th ed. Kandel ER, Schwartz JH, Jessell TM, Siegelbaum SA, Hudspeth AJ, editors. Vol. 10. McGraw-Hill Medical; 2013.
5. Allen NJ, Lyons DA. Glia as architects of central nervous system formation and function. *Science* (80-). 2018;362(6411):181–5.
6. Zilles K, Amunts K. Architecture of the Cerebral Cortex. In: *The Human Nervous System* [Internet]. Third Edit. Elsevier Inc.; 2012. p. 836–95. Available from: <http://dx.doi.org/10.1016/B978-0-12-374236-0.10023-9>
7. Kostović I, Sedmak G, Judaš M. Neural histology and neurogenesis of the human fetal and infant brain. *Neuroimage* [Internet]. 2019;188:743–73. Available from: <https://doi.org/10.1016/j.neuroimage.2018.12.043>
8. Sadler TW. Langmanova medicinska embriologija. 10th ed. 2009. 374 p.
9. Kostović I, Judaš M. Embryonic and Fetal Development of the Human Cerebral Cortex. In: *Brain Mapping: An Encyclopedic Reference*. Elsevier; 2015. p. 167–75.
10. Bystron I, Blakemore C, Rakic P. Development of the human cerebral cortex: Boulder Committee revisited. *Nat Rev Neurosci*. 2008;9(2):110–22.
11. Martin RP, Dombrowski SC. Prenatal Central Nervous System Development. In: *Prenatal Exposures*. 2008. p. 15–25.
12. Kostović I, Judaš M. Transient patterns of cortical lamination during prenatal life: Do they have implications for treatment? *Neurosci Biobehav Rev*. 2007;31(8):1157–68.
13. Molnár Z, Clowry GJ, Šestan N, Alzu'bi A, Bakken T, Hevner RF, et al. New insights into the development of the human cerebral cortex. *J Anat*. 2019;235(3):432–51.
14. Hoerder-Suabedissen A, Molnár Z. Development, evolution and pathology of neocortical subplate neurons. *Nat Rev Neurosci* [Internet]. 2015;16(3):133–46. Available from: <http://dx.doi.org/10.1038/nrn3915>
15. Kostović I, Judaš M. Early development of neuronal circuitry of the human prefrontal cortex. *Cogn Neurosci* [Internet]. 2009;29–47. Available from: <http://ovidsp.ovid.com/ovidweb.cgi?T=JS&PAGE=reference&D=psyc6&NEWS=N&AN=2009-19897-002>
16. Jacobs KM. Brodmann's Areas of the Cortex. In: *Encyclopedia of Clinical Neuropsychology*. Springer New York; 2011. p. 459–459.
17. Teffer K, Semendeferi K. Human prefrontal cortex. Evolution, development, and

- pathology. [Internet]. 1st ed. Vol. 195, Progress in Brain Research. Elsevier B.V.; 2012. 191–218 p. Available from: <http://dx.doi.org/10.1016/B978-0-444-53860-4.00009-X>
18. Fuster JM. Frontal lobe and cognitive development. *J Neurocytol.* 2002;103(3):239–48.
 19. Fuster JM. The prefrontal cortex in the neurology clinic [Internet]. 1st ed. Vol. 163, Handbook of Clinical Neurology. Elsevier B.V.; 2019. 3–15 p. Available from: <http://dx.doi.org/10.1016/B978-0-12-804281-6.00001-X>
 20. Krsnik Z, Sedmak G. Gene Expression in the Frontal Lobe. In: Goldberg E, editor. Executive Functions in Health and Disease. London, UK: Elsevier, Academic press; 2017. p. 41–69.
 21. Damasio H, Grabowski T, Frank R, Galaburda AM, Damasio AR. The Return of Phineas Gage: Clues About the Brain from the Skull of a Famous Patient. *Science* (80-). 1994;264:53–62.
 22. Chatterjee A, Mennemeier M, Heilman KM. Lateral Prefrontal Syndrome: A Disorder of Executive Control. In: Neurological Foundations of Cognitive Neuroscience. 2003. p. 259–81.
 23. Cooper GM, Hausman RE. Stanica Molekularni pristup. 5th ed. Medicinska naklada - Zagreb; 2005.
 24. Gerstberger S, Hafner M, Tuschl T. A census of human RNA-binding proteins. *Nat Rev Genet* [Internet]. 2014;15(12):829–45. Available from: <http://dx.doi.org/10.1038/nrg3813>
 25. CELF1 Gene - GeneCards | CELF1 Protein | CELF1 Antibody [Internet]. [cited 2020 Jan 8]. Available from: <http://www.genecards.org/cgi-bin/carddisp.pl?gene=CELF1>
 26. Ladd AN. CUG-BP, Elav-like family (CELF)-mediated alternative splicing regulation in the brain during health and disease. *Mol Cell Neurosci* [Internet]. 2013;56:456–64. Available from: <http://dx.doi.org/10.1016/j.mcn.2012.12.003>
 27. Brinegar AE, Cooper TA. Roles for RNA-binding proteins in development and disease. *Brain Res* [Internet]. 2016;1647:1–8. Available from: <http://dx.doi.org/10.1016/j.brainres.2016.02.050>
 28. Dasgupta T, Ladd AN. The importance of CELF control: Molecular and biological roles of the CUG-BP, Elav-like family of RNA-binding proteins. *Wiley Interdiscip Rev RNA.* 2012;3(1):104–21.
 29. Popovitchenko T, Park Y, Page NF, Luo X, Krsnik Z, Liu Y, et al. Translational derepression of Elavl4 isoforms at their alternative 5` UTRs determines neuronal development. *Nat Commun* [Internet]. 2020;11(1674). Available from: <http://dx.doi.org/10.1038/s41467-020-15412-8>
 30. Louis ED, Mayer SA, Rowland LP. Merritt`s Neurology. Wolters Kluwer -- Medknow Publications; 2016.
 31. Chau A, Kalsotra A. Developmental insights into the pathology of and therapeutic strategies for DM1: Back to the basics. *Dev Dyn.* 2015;244(3):377–90.
 32. Gallo JM, Spickett C. The role of CELF proteins in neurological disorders. *RNA Biol.* 2010;7(4):474–9.

33. Salisbury E, Schoser B, Schneider-Gold C, Wang GL, Huichalaf C, Jin B, et al. Expression of RNA CCUG repeats dysregulates translation and degradation of proteins in myotonic dystrophy 2 patients. *Am J Pathol* [Internet]. 2009;175(2):748–62. Available from: <http://dx.doi.org/10.2353/ajpath.2009.090047>
34. Klockgether T, Mariotti C, Paulson HL. Spinocerebellar ataxia. *Nat Rev Dis Prim* [Internet]. 2019;5(1):1–21. Available from: <http://dx.doi.org/10.1038/s41572-019-0074-3>
35. Hrabač P, Bosak A, Vukšić M, Kostović I, Krsnik Ž. The Zagreb Collection of human brains: entering the virtual world. *Croat Med J*. 2018;59:283–7.
36. Im K, Mareninov S, Diaz MFP, Yong WH. An introduction to performing immunofluorescence staining. In: *Methods in Molecular Biology*. Springer Nature; 2019. p. 299–311.
37. Vasung L, Lepage C, Radoš M, Pletikos M, Goldman JS, Richiardi J, et al. Quantitative and qualitative analysis of transient fetal compartments during prenatal human brain development. *Front Neuroanat*. 2016;10.
38. Judaš M, Sedmak G, Kostović I. The significance of the subplate for evolution and developmental plasticity of the human brain. *Front Hum Neurosci*. 2013;7:1–9.
39. Radoš M, Judaš M, Kostović I. In vitro MRI of brain development. *Eur J Radiol*. 2006;57(2):187–98.
40. Kostović I, Judaš M. The development of the subplate and thalamocortical connections in the human foetal brain. *Acta Paediatr Int J Paediatr*. 2010;99(8):1119–27.

9. ŽIVOTOPIS

Rođena sam u Zagrebu 4.10.1995. Medicinski fakultet Sveučilišta u Zagrebu upisala sam 2014. godine te ga sada završavam s odličnim uspjehom. Tijekom fakulteta dvije sam akademske godine bila demonstratorica na Katedri za anatomiju te četiri akademske godine na Katedri za neuroznanost. Tijekom šeste godine bila sam demonstratorica iz kliničke propedeutike te pedijatrije na odjelu dječje neurologije. Tijekom kolovoza 2019. pohađala sam Emergency Medicine Summer School u Zadru te sam položila ispit za ILS (Immediate Life Support) certifikat – European Resuscitation Council. Dobila sam Dekanovu nagradu za postignuti akademski uspjeh u akademskoj godini 2018./2019. Imala sam priliku sudjelovati na 6. Hrvatskom kongresu neuroznanosti u Osijeku 2017. sa znanstvenim posterom pod nazivom „Differentiation indicators of the thalamocortical system: interrelationship of the VPL area and somatosensory cortex“ (Majić V, Junaković A, Bosak A, Krsnik Ž, Kostović I).