

**SVEUČILIŠTE U ZAGREBU
MEDICINSKI FAKULTET**

Lovro Matoc

**Učestalost i raspodjela okultnih regionalnih
metastaza kod tumora žlijezda slinovnica**

DIPLOMSKI RAD



Zagreb, 2020.

Ovaj diplomski rad izrađen je u Klinici za kirurgiju lica, čeljusti i usta Medicinskog fakulteta Sveučilišta u Zagrebu pod vodstvom prof. dr. sc. Ivice Lukšića, dr. med. i predan je na ocjenu u akademskoj godini 2019./2020.

Mentor rada: prof. dr. sc. Ivice Lukšić, dr. med.

POPIS OZNAKA, KRATICA I SIMBOLA:

C-KIT – prema eng. *Tyrosine kinase receptor* - receptor tirozin kinaze

cN – klinički N stadij tumora TNM klasifikacije

EGFR/HER – prema eng. *epidermal growth factor receptor/human epidermal growth factor receptor* – receptor epidermalnog čimbenika rasta/receptor humanog epidermalnog čimbenika rasta

FDG/PET – fluordeoksiglukoza/pozitronska emisijska tomografija

HER-2 – prema eng. *Human epidermal growth factor receptor 2* – receptor 2 humanog epidermalnog čimbenika rasta

HIV - prema eng. *Human immunodeficiency virus* – virus humane imunodeficijencije

MR - magnetska rezonancija

mRDV – modificirana radikalna disekcija vrata

MSCT – prema eng. *Multislice Computed Tomography* – višeslojna kompjuterizirana tomografija

NOS – prema eng. *not otherwise specified* – nije drugačije određeno

PLGA – prema eng. *Polymorphous low-grade adenocarcinoma* – polimorfni adenokarcinom niskog stupnja zloćudnosti

pN – patološki N stadij tumora TNM klasifikacije

pRDV – proširena radikalna disekcija vrata

RDV – radikalna disekcija vrata

SCMM – sternokleidomastoidni mišić

SDV – selektivna disekcija vrata

SADRŽAJ:

1. Sažetak	
2. Summary	
3. Uvod	1
3. 1. Epidemiologija	1
3. 2 Etiologija	2
3. 3 Klinička slika i anatomska lokalizacija	3
3. 4. Patohistologija	4
3.4.1. Dobročudni tumori.....	4
3.4.2. Zloćudni tumori.....	6
3.5. Metastaziranje.....	9
3. 6. Dijagnostička obrada	12
3. 7. Liječenje zloćudnih tumora žlijezda slinovnica	14
3.7.1. Liječenje primarnog tumora.....	14
3.7.2. Disekcije vrata.....	15
3. 8. Prognostički čimbenici zloćudnih tumora žlijezda slinovnica	17
4. Hipoteza	20
5. Ciljevi rada	20
6. Ispitanici i metode	20
7. Rezultati	21
8. Rasprava	46
9. Zaključak	52
10. Zahvale	53
11. Literatura	54
12. Životopis	58

1. SAŽETAK

Učestalost i raspodjela okultnih regionalnih metastaza kod tumora žlijezda slinovnica

Lovro Matoc

Tumori žlijezda slinovnica su vrlo rijetka i raznolika skupina tumora glave i vrata. Najčešće se javljaju u parotidnoj žlijezdi, malim žlijezdama slinovnicama i submandibularnoj žlijezdi. Tumori žlijezda slinovnica najčešće su benigni i smješteni u parotidnoj žlijezdi. Najčešći benigni tumor je pleomorfni adenom, a zloćudni mukoepidermoidni karcinom. Glavni put metastaziranja je u regionalne limfne čvorove vrata. Regionalne metastaze, anatomska lokalizacija tumora i tumorska histologija važni su prognostički čimbenici. Liječenje primarnog tumora uključuje kompletnu kiruršku eksciziju s urednim rubovima i disekciju vrata ovisnu o cN i lokalizaciji primarnog tumora. Opravdanost elektivne disekcije upitna je zbog male učestalosti okultnih regionalnih metastaza. Cilj ovog retrospektivnog istraživanja bio je utvrditi učestalost i raspodjelu okultnih regionalnih metastaza kod bolesnika sa zloćudnim tumorima žlijezda slinovnica. Istraživanje je obuhvatilo 33 bolesnika s histološki potvrđenim zloćudnim tumorom u razdoblju od gotovo 10 godina (2010. – 2019.). Prema rezultatima ovog istraživanja, učestalost okultnih regionalnih metastaza bila je 3,03%. Zloćudni tumori submandibularne žlijezde najčešće su regionalno metastazirali. Najčešća lokalizacija okultnih regionalnih metastaza bila je regija I vrata.

KLJUČNE RIJEČI: tumori žlijezda slinovnica, okultne regionalne metastaze, elektivna disekcija vrata

2. SUMMARY

Incidence and distribution of occult regional metastases in salivary gland tumors

Lovro Matoc

Salivary gland tumors are very rare and diverse group of head and neck tumors. They most commonly appear in parotid gland, small salivary glands and submandibular gland. Salivary gland tumors are generally benign and localized in parotid gland. The most common benign tumor is pleomorphic adenoma, and the most common malignant tumor is mucoepidermoid carcinoma. The main metastatic pathway is in the regional lymph nodes of the neck. Regional metastasis, tumor localization and histology are important prognostic factors. The managing of primary tumor includes a complete surgical excision with free margins and a neck dissection dependent on cN and localization of primary tumor. Justification for elective neck dissection is questionable due to low frequency of occult regional metastasis. The goal of this retrospective study was to determine the frequency and distribution of occult regional metastasis in patients with salivary gland tumors. This retrospective study included 33 patients with histologically verified malignant tumors during a period of almost 10 years (2010. – 2019.). According to the results of this study, the frequency of regional occult metastasis was 3.03%. Malignant tumors of submandibular gland most frequently metastasized. The most frequent localization of regional occult metastasis was in region I of the neck.

KEY WORDS: salivary gland tumors, occult regional metastasis, elective neck dissection

3. Uvod

3.1. Epidemiologija

Tumori žlijezda slinovnica su rijetka, kompleksna i patohistološki vrlo heterogena skupina tumora (1). Razlikujemo 32 histološka tipa tumora od kojih su 23 podtipa zloćudna, a epidemiologija je i dalje nepoznata (2). Najčešće se javljaju u tri para velikih žlijezda slinovnica (parotidnoj, submandibularnoj i sublingvalnoj), ali rjeđe i u 600 do 1000 malih žlijezda slinovnica razmještenih po različitim podlokalizacijama u aerodigestivnom traktu (3). Tumori u akcesornoj parotidnoj žlijezdi i ektopičnim žlijezdama slinovnicama su izuzetno rijetki. Kod velikih slinovnica vrijedi pravilo: što je žlijezda veća, tumori su češći i češće su dobroćudni (1). Tako se zloćudni tumori u parotidi javljaju u 15%-32% , u submandibularnoj žlijezdi u 41%-45%, a u sublingvalnoj žlijezdi u 70%-90% slučajeva (4). Tumori slinovnica su najčešće dobroćudni (54%-79%), a najčešće su lokalizirani u parotidnoj (64%-80% svih tumora slinovnica) i submandibularnoj žlijezdi (3, 5). S druge strane, zloćudni tumori čine 24%-46% tumora slinovnica i češće se nalaze u malim žlijezdama slinovnicama (5). Gotovo svi tumori sublingvalne žlijezde su zloćudni (6). Tumori malih žlijezda slinovnica su češći nego tumori submandibularne žlijezde i u oko 50% slučajeva maligni (3, 4). Najviše tumora malih žlijezda slinovnica se javlja na nepcu (52,8%), zatim u maksilarnom sinusu (17%) i u 10,4% slučajeva na sluznici obraza (6). Ovisno o lokalizaciji, tumori malih slinovnica su češće dobroćudni ako se jave u gornjoj usni i nepcu, a u maksilarnom sinusu će većina tumora malih žlijezda slinovnica biti zloćudno (97,2%) (6). Zloćudni tumori žlijezda slinovnica su rijetki i čine 3-11% svih tumora glave i vrata i 0.2% svih zloćudnih tumora. Incidencija zloćudnih tumora žlijezda slinovnica u svijetu je 0.05-2/100 000 stanovnika na godinu s incidencijom u Hrvatskoj među muškarcima 1.8/100 000 stanovnika na godinu (2). Najveća učestalost zloćudnih tumora žlijezda slinovnica je u Europi i SAD-u(2). Visoka incidencija je nađena i kod Inuita (7). Omjer

dobročudnih i zloćudnih tumora slinovnica i raspodjela po spolu razlikuje se među državama u svijetu (8). Tako je u Brazilu taj omjer 80.0%:20.0%, a u Nigeriji 28.9%:71.1% (8). Raspodjela tumora slinovnica po spolu je podjednaka u Hrvatskoj (1:1) i Kini (1:0.9) dok su u Nigeriji (1:1.8) i SAD-u (1:1.6) nešto češći u žena (8). Zloćudni tumori slinovnica su nešto češći u muškaraca (0.45/100 000) nego u žena (0.32/100 000) (2). Incidencija tumora raste s dobi i doseže vrh u šestom i sedmom desetljeću života i zatim opada (6,9). Kod djece i adolescenata proporcija zloćudnih tumora slinovnica je veća nego kod ostalih dobnih skupina (10). Najviše se tumora kod mladih javlja u drugom desetljeću života i tada su najčešće *low-grade*, a kod djece mlađe od deset godina je češće *high-grade* karcinom s lošijim ishodom (7).

3.2. Etiologija

Čimbenici rizika i etiologija tumora žlijezda slinovnica i dalje je nepoznata. Izloženost ionizacijskom zračenju na radnom mjestu i terapijsko zračenje limfoma povećava rizik nastanka karcinoma, poglavito mukoepidermoidnog karcinoma (11). Posljedice izloženosti ionizacijskom zračenju su također vidljive kod Japanaca koji su preživjeli eksploziju atomske bombe (4). Smatra se da pleomorfni adenom, kao najčešći tumor slinovnica, nastaje 15 do 20 godina nakon izloženosti zračenju (12). Ako se benigni tumor, poput pleomorfnog adenoma, javio u mlađoj životnoj dob, maligna transformacija javit će se u 3-10% slučajeva (4). Osim izloženost radijaciji, mogući faktori rizika su i izloženost niklu, industriji gume, azbestu, kremenju prašini, rudarstvo, zaposleni u frizerskim salonima, prijašnji karcinomi povezani s UV-zračenjem, imunosupresijom i Epstein-Barr virusom, meduloblastomi kod djece i HIV infekcija (3, 4). Od endogenih hormona androgeni igraju ulogu u nastanku karcinoma i to kod *salivary duct* karcinoma koji ekspimiraju androgene receptore, a malen značaj estrogena nađen je u karcinomu acinusnih stanica, mukoepidermoidnom karcinom i *salivary duct* karcinomu

koji eksprimiraju estrogenske receptore (11, 13). U moguće prehrambene čimbenike rizika ubrajamo pretilost, konzumacija prerađenog mesa i konzumacija više od 7 alkoholnih pića tjedno (3). Prehrana bogata voćem i povrćem bogatim vitaminom C, poput bundeve i špinata i ograničenje unosa hrane bogate kolesterolom bi mogla biti korisna u prevenciji (3, 4). *Case-control* istraživanje u Kini pokazalo je zaštitni čimbenik konzumacije tamno žutog povrća poput batata, slatkog kukuruza, bundeve i jetre sa 70-postotnim smanjenjem rizika nastanka karcinoma žlijezda slinovnica (4). Prema *case-control* istraživanju provedenom u Kanadi rekreativna fizička aktivnost smanjuje rizik nastanka karcinoma slinovnica (3). Premda je duhanski dim značajan karcinogen u nastanku brojnih karcinoma, nejasan je utjecaj pušenja na nastanak karcinoma slinovnica (14). Od onih koji razviju Warthinov tumor 78-98% su pušači, dok druge studije nisu otkrile povezanost pušenja i nastanka Warthinovog tumora (3, 14). Smatra se da pušenje uzrokuje deleciju mitohondralne DNA koja se nalazi u velikom postotku u onkocitičnim stanicama koje su zastupljene u Warthinovom tumoru čime izostaje popravak oštećene DNA i nakupljanje kisikovih radikala u stanicama (15).

3.3 Klinička slika i anatomska lokalizacija

Svaka tvorba u žlijezdi slinovnici, pogotovo bez znakova upale, treba pobuditi sumnju na tumor (4). Pošto se većina tumorskih tvorbi javlja u parotidnoj žlijezdi i najčešće su dobroćudne, tako će i najčešća klinička prezentacija biti bezbolna preaurikularna otekline i asimetrija lica. Iako je proporcija nastanka zloćudnih tumora u površinskom i dubokom režnju parotidne žlijezde jednaka, tumori se češće javljaju u površinskom režnju jer duboki režanj čini samo 10-20% parotide. Manje od 1% tumora se javlja u akcesornom režnju (7). Ovisno o lokalizaciji i veličini, tumori velikih žlijezda slinovnica mogu se širiti u parafaringealne i nepčane fascijske prostore, stvarajući pritom poteškoće pri gutanju. Kod pacijenata mlađih od 40 godina, 40% tumora je

indolentnog tijeka, dok je kod starijih pacijenata 40% zloćudnih tumora agresivno. Na zloćudnost upućuje brzi rast tumorske tvorbe, pojava boli u području žlijezde, lokalna infiltracija facijalnog živca i regionalna limfadenopatija. Ako se pojavi trizmus, fistule i ulceracija kože onda se najčešće radi o uznapredovaloj bolesti. Znakovi i simptomi malih žlijezda slinovnica ovise o veličini i lokalizaciji. Tako se male žlijezde slinovnice mogu naći na tvrdom i mekom nepcu, dnu usne šupljine, gingivi, paranazalnim sinusima, ždrijelu, grkljanu i dušniku (4). Više od 50% tumora malih žlijezda slinovnica se očituju kao bezbolne intraoralne, submukozne tvorbe koje su često fiksirane za sluznicu, a ponekad ulceriraju. U orofarinksu stvaraju bezbolne tvorbe, u nazofarinksu i nosnoj šupljini mogu dovesti do opstrukcije, krvarenja i bol u licu, a u dušniku dovode do promuklosti i dispneje (4).

3.4. Patohistologija tumora

3.4.1. Dobroćudni tumori

U ovom odlomku detaljnije ćemo opisati dva najčešća histološka tipa dobroćudnih tumora slinovnica, pleomorfni adenom i Warthinov tumor. Svi dobroćudni epitelni tumori navedeni su u tablici 1.

Tablica 1. Dobroćudni tumori žlijezda slinovnica (1).

Dobroćudni tumori		
Pleomorfni adenom	Warthinov tumor	Adenom bazalnih stanica
Mioepiteliom	Onkocitom	Cistadenom
Limfangiom	Papilarni sijaloadenom	Duktalni papilom
Sebacealni adenom	Kanalikularni adenom i drugi duktalni adenomi	

Pleomorfni adenom ili tumor mixtus je najčešći dobroćudni tumor koji čini do 2/3 svih tumora slinovnica s najčešćim lokalizacijom u parotidi (60-73%), zatim u malim žlijezdama slinovnicama (14-70%) i submandibularnoj žlijezdi (12-60%) (12, 16, 17). Nešto je češći u žena i najčešće se javlja između trećeg i petog desetljeća života. Najčešće se otkriva rutinskim fizikalnim pregledom kao tumor ispred ili ispod ušne resice i u području angulusa donje čeljusti. Prezentira se kao spororastuća, asimptomatska, pomična oteklina u površinskom režnju parotide koja ne dovodi do ulceracije nadležne kože. Pareza facijalnog živca je rijetka i javlja se samo u slučajevima velikih i zapuštenih tumora (12). Pleomorfni adenom najčešće mjeri 2 do 6 cm u promjeru, a masa može varirati od nekoliko grama pa do čak 8 kg kod gigantskih tumora (12, 17). Tumor je makroskopski oštro ograničen, na presjeku bijelo-žute boje sa svjetlucavim otocima tkiva koji odgovaraju mikroskopski miksoidnoj i hondroidnoj stromi (18). Mikroskopski, tumor se sastoji od epitelnih i mioepitelnih stanica uložениh u stromu koja ima elemente hijaline, miksoidne, hrskavične i koštane diferencijacije. Epitelna komponenta najčešće tvori strukture nalik kanalićima ili nakupine stanica različitih oblika (16).

Warthinov tumor ili Cystadenoma papiliferum lymphomatosum je drugi najčešći dobroćudni tumor koji čini oko 15% tumora parotidne žlijezde. Naspram pleomorfno adenoma, četiri je puta češći u muškaraca, a maligna transformacija je opisana u samo 0.1% slučajeva koja najčešće nastaje iz epitelne komponente limfoidnog tkiva tumora. Oko 90% Warthinovih tumora javlja se u površinskom režnju i najčešće u šestom i sedmom desetljeću života. U 10-15% slučajeva je bilateralan (češće metakrono) i multifoklan u 6-20% slučajeva (19). Prosječna veličina tumora je oko 2.5 cm i najčešće su smješteni u donjem polu parotide. Warthinov tumor je 8 puta češći kod pušača i većina puši preko 20 godina. Makroskopski su ti tumori dobro ograničeni i inkapsulirani sa cističnim i solidnim dijelovima (15). Histološki, tumor se sastoji od onkocitičnih epitelnih stanica raspoređenih tako da tvore cistične i papilarne formacije i od različite količine limfoidnog tkiva koji može sadržavati germinativne centre (15, 19).

3.4.2. Zloćudni tumori

Tablica 2. Zloćudni tumori žlijezda slinovnica (20).

Mukoepidermoidni karcinom	Adenoidni cistični karcinom	Karcinosarkom
Karcinom acinusnih stanica	Polimorfni adenokarcinom	Limfoepitelni karcinom
Karcinom svijetlih stanica	Adenokarcinom bazalnih stanica	Planocelularni karcinom
Intraduktalni karcinom	Adenokarcinom, NOS	Onkocitni karcinom
Duktalni karcinom	Mioepitelni karcinom	Sijaloblastom
Epitelno-mioepitelni karcinom	Karcinom nastao iz pleomorfnog adenoma	Sekretorni adenokarcinom
Slabo diferencirani karcinomi: <i>Nediferencirani karcinom</i> <ul style="list-style-type: none">▪ <i>Neuroendokrini karcinom velikih stanica</i>▪ <i>Neuroendokrini karcinom malih stanica</i>		

Tablica 2 prikazuje zloćudne tumore žlijezda slinovnica, a u daljnjem tekstu opisat ćemo detaljnije četiri najčešća zloćudna tumora: mukoepidermoidni karcinom, adenoidni cistični karcinom, karcinom nastao iz pleomorfog adenoma i karcinom acinusnih stanica.

Mukoepidermoidni karcinom najčešći je zloćudni tumor žlijezda slinovnica koji čini 30% svih zloćudnih tumora slinovnica, 10 % svih tumora žlijezda slinovnica i manje od 5% tumora glave i vrata. U preko polovice slučajeva nastaje u velikim žlijezdama slinovnicama i to najčešće u parotidnoj žlijezdi (80%), zatim u submandibularnoj žlijezdi (8-13%) i sublingvalnoj žlijezdi (2-4%). Također se javlja u malim žlijezdama slinovnicama nepca, bukalnoj sluznici, jeziku i retromolarnom području (21). Javlja između četvrtog i šestog desetljeća s najvišom prevalencijom u petom desetljeću, nešto češće u žena i najčešći je zloćudni tumor djece (10, 21). Klinički se prezentira kao sporo napredujuća tvorba koja često podsjeća na dobroćudni tumor slinovnice. Bol, pareza facijalnog živca, brz rast tumorske tvorbe, invazija okolnih struktura, ulceriranje i rano davanje metastaza prisutno je u tumorima visokog stupnja

zloćudnosti. Tumor niskog stupnja zloćudnosti rijetko prelazi 5 cm u promjeru, a kao i tumor visokog stupnja zloćudnosti može metastazirati u regionalne limfne čvorove i u udaljene organe poput pluća i kostiju. Mukoepidermoidni karcinomi nastaju iz pluripotentnih stanica ekskretornih kanalića. Histopatološki razlikujemo tumore niskog (*low-grade*), srednjeg (*intermediate-grade*) i visokog stupnja zloćudnosti (*high-grade*) što ovisi o stupnju stanične atipije, cističnim formacijama i omjeru mucinoznih, epidermoidnih i intermedijarnih stanica koje su sastavni dio mukoepidermno g karcinoma. *Low-grade* tumori imaju veći omjer mucinoznih stanica, dok *high-grade* tumori imaju manju proporciju mucinoznih stanica (21). Mukoepidermoidni karcinomi koji imaju prevagu epidermoidnih stanica imaju lošiju prognozu i petogodišnje preživljenje od 30% (11). Petogodišnje preživljenje za *low-grade* tumore je do 95%, a za *intermediate/high-grade* tumore 50% (21).

Adenoidni cistični karcinom je spororastući, lokalno invazivan i agresivan zloćudni tumor sklon stvaranju recidiva (22). Najčešće se prezentira kao asimptomatska tvorba, ali zbog perineuralnog širenja često izaziva kranijalne neuropatije (20). Čini oko 1% svih zloćudnih tumora oralne i maksilofacijalne regije i 10 do 22% svih zloćudnih tumora žlijezda slinovnica. Osim što često lokalno recidivira, također, u 20% slučajeva ranih stadija tumora daje udaljene metastaze i to najčešće u pluća, dok su na drugom mjestu jetra. Zanimljiva osobitost adenoidnog cističnog karcinoma je ta što rijetko daje okultne metastaze u cervikalne limfne čvorove (26%) (20, 22). Smatra se da 40 do 50% preživjelih razvija recidiv ili udaljene metastaze (20). Nešto je češći je u žena (1.2:1) i najčešće se javlja između petog i šestog desetljeća života. U malim žlijezdama slinovnicama javlja se 50 do 60 % tumora, a samo 2 do 3% u parotidnoj žlijezdi. Petogodišnje preživljenje uz adekvatno liječenje iznosi 75%, ali desetogodišnje i petnaestogodišnje preživljenje iznosi 20 i 10% (22). Bez obzira na loše ukupno preživljenje, čak 20% bolesnika s klinički evidentnim plućnim metastazama živi i više od 5 godina (1). Histološki se razlikuju tri tipa adenoidnog cističnog karcinoma (1, 22):

- *GRADUS I (niski stupanj malignosti)* – kribriformna i tubularna histomorfologija

- *GRADUS II (umjereni stupanj malignosti)* – solidna histomorfologija tumora čini manje od 30% tumora

- *GRADUS III (visoki stupanj malignosti)* – predominantna solidna histomorfologija (više od 30%)

Karcinom acinusnih stanica je nakon mukoepidermoidnog i adenoidnog cističnog karcinoma treći po učestalosti zloćudni tumor žlijezda slinovnica. Čini 6 do 8 % svih tumora slinovnica i 17% svih primarnih malignoma žlijezda slinovnica. Češći je u žena (58.8%) i srednja dob u kojoj se dijagnosticira su 52 godine. Parotidna žlijezda je najčešće sijelo tumora (81-98%), submandibularna žlijezda u 11% slučajeva, a 3 do 12% slučajeva nalazi se u malim slinovnicama, najčešće nepca. Najčešće se očituje kao spororastuća tvorba u parotidnoj regiji, a prema Spiro i suradnicima u 34.3% do 50.8 % palpira se u repu parotide (13). Tipično je *low-grade*, može biti bilateralan i rijetko zahvaća živce i lokalne limfne čvorove (11, 20). Recidivira u 35% slučajeva i skloniji je stvaranju hematogenih metastaza u pluća i kosti. Najčešće se širi u cervikalne limfne čvorove (16%) i pluća, a zabilježena su širenja u orbitu, kavernozi sinus, kralježnicu, sternum, kožu i jetru. Makroskopski su inkapsulirani, mekani tumori, sivobijele boje. Histološki, sastoje se od seroznih acinusnih stanica različitog stupnja diferencijacije. Postoji nekoliko staničnih tipova i obrazaca rasta tumora poput acinusnog, vakuolizirajućeg, mikrocističnog i papilarno cističnog, duktalnog, nespecifičnog glandularnog, solidno-lobularnog i drugih (13).

Carcinoma ex adenoma plomorphe može nastati primarno (de novo) iz pleomorfnog adenoma ili iz recidiva pleomorfnog adenoma. Čini 3.6% svih tumora slinovnica, 6.2% svih pleomorfni adenoma i 11.6% svih zloćudnih tumora slinovnica. Najčešće se javlja između šestog i osmog desetljeća života i nešto češće u žena. Predominantno zahvaća parotidnu žlijezdu i

submandibularnu žlijezdu slinovnicu. Najčešće se prezentira kao čvrsta, asimptomatska tvorba koja može uzrokovati bol zbog infiltracije okolnog tkiva. Prema Olsenu i Lewisu u trećini slučajeva prezentira se parezom facijalisa. Kad je u tumoru predominantna komponenta pleomorfnog adenoma, tumor je sivo-plave, prozirne do žućkaste boje, a ako tumor sadržava više zloćudne komponentne, tada se nalaze područja krvarenja i nekroze koje podsjećaju na druge zloćudne tumore. Veličina tumora varira od 1 cm do 25 cm (23). Na nastanak karcinoma iz recidiva pleomorfnog adenoma upućuje brz rast, bol ili neuropatije. Stopa zloćudne preobrazbe pleomorfog adenoma u karcinom je 10% u petnaestogodišnjem razdoblju. Zloćudna komponenta tumora može korelirati s *high-grade* adenokarcinomom, mioepitelnim karcinomom ili neki drugim malignim tumorom (20). Ovisno o invaziji kapsule karcinom se može podijeliti na neinvazivan, minimalno invazivan (invazija manja od 1,5 mm), i invazivan (>1,5 mm). Može se podijeliti s obzirom na prisutnost epitelne i mioepitelne diferencijacije, od kojih je mioepitelna komponenta invazivnija. Prognoza ovisi o lokalnoj invaziji, zahvaćenosti limfnih čvorova, prisutnosti lokalnih i udaljenih metastaza, veličini i gradusu tumora (23). Bez obzira na modalitete liječenja, petogodišnje preživljenje iznosi 40% (20).

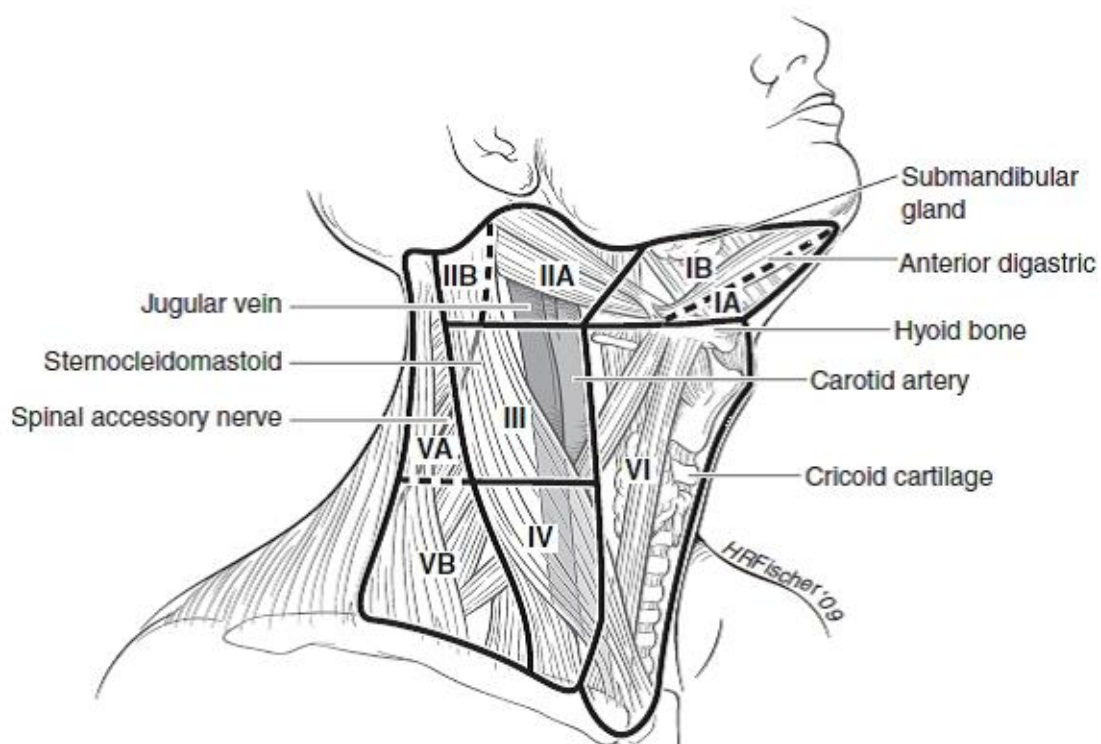
3.5. Metastaziranje

Gotovo svi tumori glave i vrata metastaziraju primarno limfogeno, što limfne čvorove vrata čini „čuvarima“ širenju metastaza u udaljene organe, a nakon toga i hematogeno (1). Hematogene metastaze su najčešće posljedica nekontrolirane zloćudne bolesti i obično se nalaze u plućima (24). Zloćudni tumori glave i vrata, pa tako i žlijezda slinovnica, prvenstveno metastaziraju u limfne čvorove vrata, čije je gornje omeđenje donji rub mandibule, a donje omeđenje klavikula. To su *regionalne metastaze*, dok su *udaljene metastaze* one koje se nalaze izvan područja regionalnih limfnih čvorova vrata, odnosno ispod klavikule ili u središnjem živčanom sustavu

(1, 24). Kako se udaljene metastaze javljaju tek kad se probije „barijera“ limfnih čvorova, tako i bolesnik bez metastaza u vratu u pravilu neće ni razviti udaljene metastaze (24). Zahvaćenost limfnih čvorova primarnim tumorom jedan je od najvažnijih prognostičkih čimbenika zbog čega se javila potreba za anatomskom podjelom limfnih čvorova vrata koja je među prvima zaživjela u Memorial Sloan-Kettering Center u New Yorku 70-ih godina prošlog stoljeća prema kojoj se limfni čvorovi vrata dijele u pet regija (1, 24). Kasnije je prema Američkom društvu za glavu i vrat 2000. godine iznesena detaljnija podjela limfnih čvorova vrata podijeljenih u VII regija, a prema kojoj se regije I, II i V dijele u podregije „a“ i „b“ (24). Regije limfnih čvorova vrata prikazane su na slici 1.

Regija I: Prednje omeđenje regije čini prednji trbuh digastrikusa, stražnje omeđenje stilohoidni mišić, a gornje omeđenje je donji rub mandibule. Podregija Ia (submentalni trokut) nalazi se ispred, a podregija Ib (submandibularni trokut) iza prednjeg trbuha digastrikusa (1).

Regija II: Gornje omeđenje joj čini lubanjska baza, a prema kaudalno graniči s regijom III preko hoidne kosti. Prednja granica joj je lateralni rub stilohoidnog mišića, a posteriorna stražnji rub sternokleidomastoidnog mišića. Akcesornim živcem podijeljena je u IIa i IIb podregiju. Nalazi se uz gonju trećinu unutarnje jugularne vene i mišića sternokleidomastoideusa i čini gornje jugularne limfne čvorove (1, 25).



Slika 1. Regije limfnih čvorova vrata (25).

Regija III: Čine je srednji jugularni limfni čvorovi smješteni uz srednju trećinu unutrašnje jugularne vene. Prema gore graniči s regijom II, a prema dolje s regijom IV preko horizontalne linije koja prolazi krikoidnom hrskavicom. Prednje (medijalno) omeđenje je lateralni rub sternohioidnog mišića, a stražnje omeđenje posteriorna srednja trećina sternokleidomastoidnog mišića (1, 25).

Regija IV: Donji jugularni limfni čvorovi. Nalaze se uz donju trećinu sternokleidomastoidnog mišića i unutrašnje jugularne vene. Prema gore graniče s regijom tri, a donje je omeđenje gornji medijalni rub klavikule. Prednje (medijalno) omeđenje je donja trećina sternohioidnog mišića, a stražnje lateralno omeđenje je stražnji rub donje trećine sternokleidomastoidnog mišića (1, 25).

Regija V: Čine je limfni čvorovi stražnjeg vratnog trokuta. Sprijeda je omeđena stražnjim rubom sternokleidomastoidnog mišića, straga prednjim rubom mišića trapezijusa, prema gore je ograničena konvergencijom trapezijusa i sternokleidomastoideusa, a prema donje gornjim rubom klavikule. Linija kroz donji rub krikoidne hrskavice dijeli je na podregije Va (akcesorni limfni čvorovi) i Vb (supraklavikularni limfni čvorovi) (1).

Regija VI: Prednja vratna regija. Lateralne granice su karoridne arterije, gornja granica donji rub hioidne kosti, a donju granicu čini gornji rub manubrijuma sternuma. Čine je pretrahealni, paratrahealni, prekrikoidni, peritireoidalni i limfni čvorovi uz n. laryngeus recurrens (1, 25).

Regija VII: Gornji medijastinalni limfni čvorovi. Disekcija te regije u domeni je torakalnog kirurga. Limfni čvorovi su smješteni retrosternalno, između jugularnog usjeka sternuma i trunkusa brahiocefalikusa (1).

3.6. Dijagnostička obrada

Dugotrajna anamneza i tipična klinička slika spororastuće i bezbolne tvorbe u području parotidne žlijezde dosta pouzdano može diferencijalno dijagnostički upućivati na tumor. Detaljnim fizikalnim pregledom se relativno pouzdano razlikuju tumori slinovnica od ostalih benignih stanja poput cista, upala i hiperplazije limfnih čvorova (4). Već samom inspekcijom, palpacijom tvorbe i anamnestičkim podacima o prisutnosti boli, brzom rastu ili parezi facijalisa možemo posumnjati na zloćudni proces (26). Pošto većina tumora slinovnica nastaje u parotidnoj žlijezdi i to najčešće u površinskom režnju tako je i najdostupnija i najjeftinija slikovna metoda ultrazvuk. Ultrazvuk je visoko senzitivna, dobro razlikuje intraglandularne od ekstraglandularnih lezija, ali slabije pokazuje duboki rezanj i ne razlikuje tumorsku histologiju (4, 26). U slučajevima kad se radi o klinički indolentnom karcinomu, koji nalikuje dobroćudnom tumoru, osim kliničkog iskustva potrebna je i citološka punkcija suspektne

tvorbe koja predstavlja zlatni dijagnostički standard za sve tumore velikih žlijezda slinovnica (4, 26). Citološka punkcija je jednostavna, brza dijagnostička metoda s niskom stopom komplikacija koju može izvoditi sam kirurg. Rizik od krvarenja i nastanka hematoma je niska čak i kod bolesnika koji su na antikoagulantnoj i antitrombocitnoj terapiji. Vjerojatnost rasapa tumora pri punkciji je mala (26). Osjetljivost citološke punkcije je između 73% i 86.6% za dobroćudne i zloćudne tumore dok je specifičnost veća kod dobroćudnih nego kod zloćudnih (97% naspram 85%). Lažno negativan nalaz najčešće nastaje zbog neadekvatnog uzimanja uzorka (4). Ultrazvukom se, kao i kod kompjutorizirane tomografije (CT) i magnetske rezonancije (MR), ne može prikazati glavno stablo facijalnog živca pa se položaj tvorbe koja se punktira određuje prema položaju retromandibularne vene. Citološka punkcija je korisna u dijagnosticiranju sekundarnih tumora iz kože poput melanoma i planocelularnog karcinoma. Ekscizijska biopsija je nepreporučljiva alternativa citološkoj punkciji zbog mogućeg rasapa tumora, krvarenja, nastanka hematoma, ozljede facijalnog živca, stvaranja ožiljaka i fistula. Osjetljivost ultrazvukom vođene ekscizijske biopsije je 96%, a specifičnost 100% (26). Radiološka obrada u pravilu nije indicirana kod dobro ograničenih i mobilnih tumora kod kojih je lokalizacija i opseg bolesti klinički vidljiv (7). Iako su CT i MR korisni u otkrivanju zloćudnog procesa, MR je metoda izbora kod pacijenta s palpabilnom tvorbom i sumnjom na zloćudni tumor. MR prikazuje točnu lokalizaciju tumora u okolnom tkivu, veličinu tumora, duboki režanj parotide i parafaringealni prostor i preporučljiv je kao slikovna metoda kod malih tumora žlijezda slinovnica u nosnoj šupljini i paranazalnim sinusima (4, 26). Dijagnostička osjetljivost MR iznosi 81%, a specifičnost 89% (27). CT se koristi kada MR nije dostupan ili kad je kontraindiciran, a koristan je u otkrivanju udaljenih plućnih metastaza, kod lokalno uznapredovale bolesti i kod tumora visokog zloćudnog potencijala (4, 26). Koristan je u slučajevima kada tumor infiltrira kost (11). Dijagnostička osjetljivost CT je 83%, a specifičnost 85% (27). FDG-PET (fluorodeoksiglukoza-pozitronska emisijska tomografija) bi mogla biti

superiornija dijagnostička metoda od MR i CT u otkrivanju lokalnih recidiva i metastatske bolesti, ali se uvijek kombinira s CT i MR (4). FDG-PET/CT nije koristan u razlikovanju metastatske, dobroćudne i zloćudne bolesti parotidne žlijezde, ali je pokazao da je koristan u planiranju najprikladnijeg liječenja kod klinički neprepoznate bolesti (7, 26).

3.7. Liječenje zloćudnih tumora žlijezda slinovnica

3.7.1. Liječenje primarnog tumora

Kompletna kirurška ekscizija tumora s urednim rubovima je i danas temelj liječenja zloćudnih tumora žlijezda slinovnica. Čest problem je taj što nemamo definitivnu histološku dijagnozu prije operacije pa se do definitivne dijagnoze dolazi za vrijeme operacije ili tek nakon nje (11). Opsežnost operacije ovisi o lokalizaciji, histološkom tipu tumora, veličini, odnosu prema facijalnom živcu i invaziji okolnih struktura (1, 7). Za pristup na parotidnu žlijezdu danas se većinom koristi face-lift incizija kako bi ožiljak bio što manje uočljiv, dok je klasična „S-incizija“ indicirana kod velikih tumora i kad je potrebna eventualna disekcija vrata (1). Dobroćudni tumori parotidne žlijezde liječe se površinskom ili totalnom parotidektomijom uz pažljivu disekciju facijalnog živca (28). Učestalost privremene, postoperacijske pareze facijalisa iznosi od 10 % do 65%, a trajne manje od 5% (11). U slučajevima rekurirajućih dobroćudnih tumora parotidne žlijezde dovoljna je reekscizija tumora uz očuvanje facijalisa, a kod intraoperativnog rasapa dobroćudnih tumora parotide bitno je dugotrajno praćenje i opservacija (28). Većina zloćudnih tumora parotide liječi se totalnom parotidektomijom s očuvanjem svih grana facijalnog živca. Ako je za vrijeme operacije uočena infiltracija facijalnog živca, pristupa se radikalnoj parotidektomiji s resekcijom i rekonstrukcijom facijalisa (n.auricularis magnus ili n. suralis). *Low-grade* tumori ili mali karcinomi (T1) smješteni u lateralnom ili latero-inferiornom dijelu površinskog režnja parotide mogu se liječiti površinskom (superficialnom) parotidektomijom, dok se svi tumori koji zahvaćaju duboki

režanj liječe totalnom parotidektomijom (11). Tumori submandibularne i sublingvalne žlijezde liječe se kirurški, ekstirpacijom žlijezde s tumorom s okolnim zdravim rubovima, dok se tumori malih žlijezda slinovnica liječe širokom ekscizijom tumora s okolnim zdravim rubovima resekcije (1).

Ponekad će kod zloćudnih tumora žlijezda slinovnica biti potrebno učiniti i disekciju vrata (1).

3.7.2. Disekcije vrata

Disekcije vrata možemo podijeliti prema kliničkoj indikaciji i prema opsegu. Prema indikaciji dijelimo je na elektivnu disekciju kod klinički negativnog vrata (cN0) i kurativnu kod klinički pozitivnog vrata (cN1-3). Prema opsegu je dijelimo na radikalnu disekciju (RDV) i selektivnu disekciju vrata (SDV). RDV uključuje disekciju regija I-V iste strane vrata u bloku s trima nelimfatičkim strukturama: sternokleidomastoidnim mišićem (SCMM), unutarnjom jugularnom venom (VJI) i akcesornim živcem (n.XI). Dalje RDV možemo podijeliti na modificiranu RDV (mRDV) kod koje se čuva neka od nelimfatičkih struktura (najčešće n.XI) i proširenu RDV (pRDV) kod koje se odstranjuju dodatne regije limfnih čvorova i/ili neke dodatne nelimfatičke strukture. Kod SDV očuvane su nelimfatičke strukture, a s obzirom na „selektivnost“ regija koje su uključene u disekciju razlikujemo supraomohoidnu (I-III), anterolateralnu (I-IV), lateralnu (II-IV), posterolateralnu (II-V) i prednju disekciju regije VI koja se može izvoditi samostalno ili kao dodatak ostalima (1).

Disekcija vrata kod zloćudnih tumora parotide indicirana je u svim slučajevima klinički i radioloških pozitivnih limfnih čvorova vrata, a preporuča se za *high-grade tumore* i tumore visokog stadija (28). Kod zloćudnih tumora parotidne žlijezde najčešće su zahvaćene regije limfnih čvorova II, III, i IV, premda mogu biti zahvaćene regije I i V kod *high-grade* tumora. U slučaju klinički pozitivnih limfnih čvorova najčešće se radi selektivna ili modificirana radikalna disekcija vrata. Veći je problem kad je vrat klinički negativan i kad se trebamo

odlučiti na elektivnu disekciju vrata. U tim se slučajevima najčešće radi disekcija prve tri regije, a i ponekad regije IV, dok je regija V u pravilu isključena iz elektivne disekcije (26). Tumori submandibularne žlijezde liječe se ekstripacijom žlijezde i okolnog tkiva uz očuvanje facijalnog, lingvalnog i živca hipoglosusa (1). Ako se radi o zloćudnom tumoru submandibularne žlijezde s klinički pozitivnim vratom, operaciju je potrebno proširiti disekcijom prve tri regije limfnih čvorova vrata i često resekcijom okolne lože, mišića i živaca. Kod N0 stadija ponekad će biti indicirana selektivna disekcija vrata regije I i IIa (11, 28). Zloćudni tumori sublingvalne žlijezde liječe se ekstripacijom žlijezde te se operacija može proširiti na ekstripaciju ipsilateralne submandibularne žlijezde, resekciju dna usne šupljine i selektivnu disekciju vrata (regije I-III) (11). Dobroćudni tumori malih slinovnica liječe se širokom ekscizijom s adekvatnim rubovima, a zloćudni radikalnom resekcijom (1). Disekcija vrata kod zloćudnih tumora malih žlijezda slinovnica indicirana je kod klinički pozitivnog vrata, a elektivna disekcija eventualo kod tumora visokog gradusa (28). U slučaju zloćudnih tumora malih žlijezda slinovnica u parafarigealnog prostora i grkljana indicirana je elektivna disekcija regija II-V (11).

Indikacija za adjuvantnu radioterapiju su uznapredovali stadij bolesti (T3/T4), *intermediate-grade* ili *high grade* tumori, pozitivni rubovi, zahvaćenost limfnih čvorova vrata, koštana invazija, perineuralna i vaskularna invazija, zahvaćenost facijalnog živca i dubokog reznja parotide, adenoidni cistični karcinom i recidiv karcinoma (7, 11, 26, 29).

Kemoterapija je indicirana kao palijativna terapija kod bolesnika koji imaju metastatsku bolest i lokalni recidiv koji nisu pogodni za operativno i radioterapijsko liječenje. Zbog slabog uspjeha kemoterapije sve se više istražuju druge terapijske mogućnosti (29). Velike se nade polažu u ciljanu, individualiziranu terapiju koja djeluje na C-KIT (Imatinib), EGFR (Cetuximab, Gefitinib), HER2 (Transtuzumab) i EGFR/HER (Lapatinib) (11, 29).

3.8. Prognostički čimbenici karcinoma žlijezda slinovnica

Procjena prognostičkih čimbenika zloćudnih tumora žlijezda slinovnica veoma je zahtjevna zbog male incidencije, heterogene morfologije i različitih kliničkih ishoda. Osim histološkog tipa tumora, ostali čimbenici koji utječu na prognozu su stadij, gradus, dob, spol (lošija prognoza kod muškaraca), bol, infiltracija kože i okolnog tkiva, perineuralna invazija, infiltracija facijalnog živca, stanje po resekciji tumora i razni komorbiditeti (11). „Pravilo 4 cm“ nam govori da tumori manji od 4 cm (T1 i T2) imaju bolju prognozu neovisno o histologiji i gradusu (30). Anatomska lokalizacija tumora igra ulogu u lokoregionalnoj kontroli bolesti. Tumori parotide, submandibularne žlijezde i malih slinovnica nepca imaju manji rizik od nastanka lokalnog recidiva od drugih mjesta. Rizik od nastanka lokalnog recidiva je to manji što je manje tumorskog tkiva ostalo po resekciji. Rizik nastanka metastaza ovisi o tumorskoj histologiji, veličini, gradusu i lokalizaciji (11). High-grade tumori češće daju okultne metastaze u limfne čvorove vrata. Okultne metastaze se češće javljaju kod mukoepidermoidnih karcinoma i adenokarcinoma, ali ne i kod karcinoma acinusnih stanica. Karcinom acinusnih stanica i *low-grade* mukoepidermoidni karcinom imaju bolje preživljenje i lokoregionalnu kontrolu od ostalih histoloških tipova (31). Uznapredovali T stadij rizični je čimbenik nastanka okultnih metastaza (29). Klinički palpabilni limfni čvorovi u trenutku dijagnoze prognostički su loš čimbenik (31).

Na temelju anatomske proširenosti bolesti određuje se TNM klasifikacija za pojedini tumor velikih žlijezda slinovnica. Zloćudni tumori malih žlijezda slinovnica određuju se prema TNM klasifikaciji u ovisnosti o lokalizaciji tumora. TNM klasifikacija služi za određivanje prognoze i odabir modaliteta i opseg liječenja. Tablica 3 prikazuje TNM klasifikaciju tumora velikih žlijezda slinovnica.

Tablica 3. TNM klasifikacija tumora velikih žlijezda slinovnica (1)

TX ne može se procijeniti primarni tumor

T0 nema znakova primarnog tumora

T1 tumor 2 cm ili manje bez širenja izvan žlijezde

T2 tumor od 2 do 4cm bez širenja izvan žlijezde

T3 tumor veći od 4 cm i/ili se širi izvan žlijezde

T4a tumor zahvaća kožu, mandibulu,
zvukovod i/ili lični živac

T4b tumor zahvaća bazu lubanje i/ili pterigoidne
nastavke i/ili obuhvaća karotidnu arteriju

NX ne mogu se procijeniti regionalni limfni čvorovi

N0 nema metastaza u limfnim čvorovima

N1 metastaze u jednom ipsilateralnom čvoru promjera do 3 cm bez ektranodalne ekstenzije (ENE)

N2a metastaze u jednom
ipsilateralnom čvoru
promjera od 3 do 6 cm
bez ENE

N2b metastaze u više ipsilateralnih
čvorova promjera do 6 cm bez
ENE

N2c metastaze u bilateralnim i
kontralateralnim čvorovima
promjera do 6 cm bez ENE

N3a metastaze u čvorovima
promjera preko 6 cm bez ENE

N3b metastaze u jednom ili više čvorova s ENE

MX ne mogu se procijeniti
udaljene metastaze

M0 nema udaljenih metastaza

M1 udaljene metastaze

Na temelju TNM klasifikacije procjenjuje se stadij tumora žlijezda slinovnica koji je prikazan u tablici 4.

Tablica 4. TNM stadij tumora žlijezda slinovnica (1).

STADIJ 0	Tis	N0	M0
STADIJ I	T1	N0	M0
STADIJ II	T2	N0	M0
STADIJ III	T3	N0	M0
	T1, T2, T3	N1	M0
STADIJ IVa	T1, T2, T3	N2	M0
	T4a	N0, N1, N2	M0
STADIJ IVb	T4b	Bilo koji N	M0
	Bilo koji T	N3	M0
STADIJ IVc	Bilo koji T	Bilo koji N	M1

4. Hipoteza

Učestalost i lokalizacija okultnih regionalnih metastaza ovisna je o lokalizaciji i histološkom tipu zloćudnog tumora žlijezda slinovnica.

5. Ciljevi rada

Cilj ovog retrospektivnog istraživanja bio je utvrditi koji su najčešći tumori žlijezda slinovnica, koja je njihova najčešća lokalizacija te pojavnost okultnih regionalnih metastaza. Specifični ciljevi rada su: povezanost lokalizacije primarnog tumora i histološkog tipa tumora s učestalošću regionalnih metastaza i vrstom disekcije vrata.

6. Ispitanici i metode

U ovo retrospektivno istraživanje uključeni su bolesnici s histološki verificiranim tumorima žlijezda slinovnica koji su liječeni od 7.1.2010. do 12.9.2019. godine u Klinici za kirurgiju lica, čeljusti i usta Medicinskog fakulteta Sveučilišta u Zagrebu, Kliničke bolnica Dubrava. S obzirom na temu istraživanja detaljnije su istraživani zloćudni tumori malih i velikih žlijezda slinovnica. Podaci su prikupljeni iz kliničke onkološke baze podataka, bolničkog informacijskog sustava (BIS), povijesti bolesti i PHD nalaza. Kriteriji za uključivanje ispitanika u specifične ciljeve bili su: bolesnici s verificiranim zloćudnim tumorom žlijezda slinovnica, cN0 stadij dokazan klinički, MSCT-om ili MR-om i bolesnici koji su liječeni primarno kirurški. Isključujući kriteriji bili su: bolesnici s recidivom bolesti, bolesnici koji su već ranije liječeni zbog drugih primarnih tumora glave i vrata te nedovoljni podatci iz medicinske dokumentacije ili praćenja. Analiza i deskriptivna statistika podataka dobivena je pomoću programa Microsoft Excel.

7. Rezultati

Iako su glavni cilj ovog istraživanja zloćudni tumori žlijezda slinovnica, radi jasnije preglednosti istraživanja te usporedbe i distribucije podataka, bit će prikazani i rezultati istraživanja za bolesnike s dobroćudnim tumorima žlijezda slinovnica. U navedenom razdoblju kirurški je liječeno 381 bolesnik s tumorima žlijezda slinovnica, od toga 326 bolesnika s dobroćudnim tumorima i 55 sa zloćudnim. Od ukupno 55 bolesnika liječenih zbog zloćudnog tumora žlijezda slinovnica u ispitivanom razdoblju u istraživanje je na kraju prema navedenim parametrima uključeno 33 bolesnika.

7.1. Dob i spol

U ovom istraživanju u razdoblju od gotovo 10 godina, obuhvaćeno je 33 bolesnika s histološki verificiranim zloćudnim tumorom s cN0 stadijem kod koji je učinjeno 12 elektivnih disekcija vrata (EDV). Od ukupnog broja bolesnika muškaraca je bilo 14 (42,42%), a žena 19 (57,57%). Omjer muškaraca prema ženama iznosio je 1:1,36. Prosječna dob muškaraca iznosila je 54,46 godina (21,36-84,97) , a žena 58,34 godina (45,73-70,81).

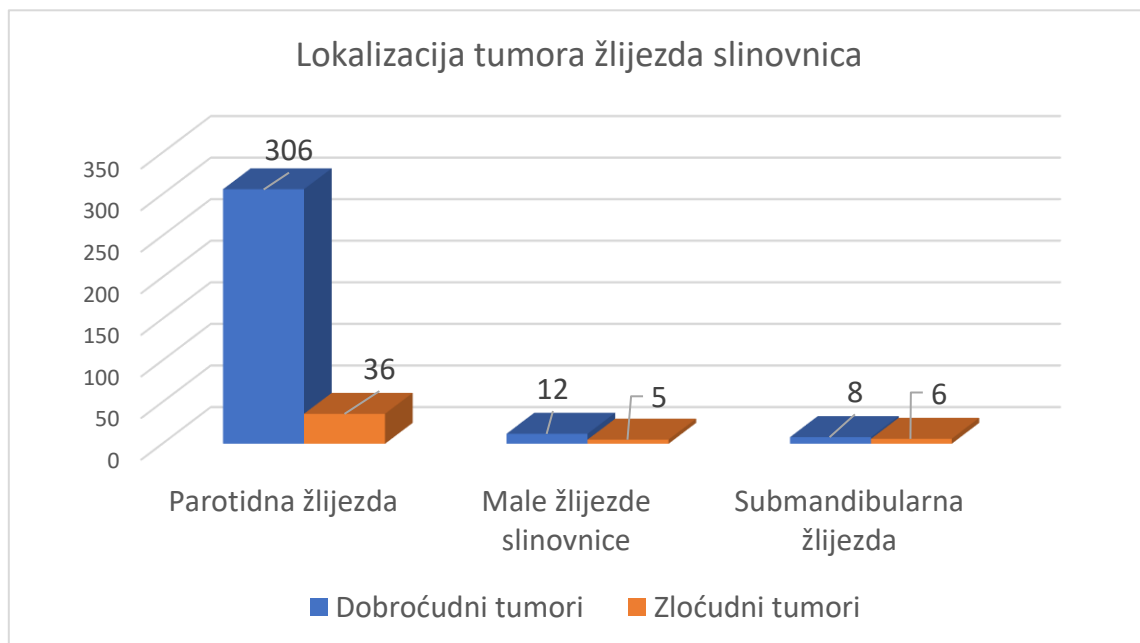
U istom razdoblju, 326 bolesnika imalo je histološki potvrđene dobroćudne tumore. Od njih je muškaraca bilo 160 (49,08%) , a žena 166 (50,92%). Omjer muškaraca prema ženama je 1:1,04. Prosječna dob muškarca s dobroćudnim tumorima bila je 55,16 godina (0,42-82,26), a žena 54,67 godina (17,86-83,89).

7.2. Lokalizacija

Slika 2 prikazuje odnose svih dobroćudnih (326 bolesnika) i primarnih zloćudnih (47 bolesnika) tumora žlijezda slinovnica prema lokalizaciji u desetogodišnjem razdoblju. Ovdje su radi usporedbe uključeni uz bolesnike s cN0 stadijem i oni bolesnici s cN (+) stadijem (47 bolesnika).

Omjer dobroćudnih prema zloćudnim tumorima parotidne žlijezde je 8,5:1 (89,47% dobroćudnih, 10,53% zloćudnih tumora), malih žlijezda slinovnica 2,4:1 (70,59% dobroćudnih, 29,41% zloćudnih tumora) i submandibularne žlijezde 1,34:1 (57,14% dobroćudnih, 42,86% zloćudnih tumora). Tumori akcesorne parotidne žlijezde čine 1,46% tumora parotidne žlijezde (5/342) i zloćudni su u 40% slučajeva (2/5).

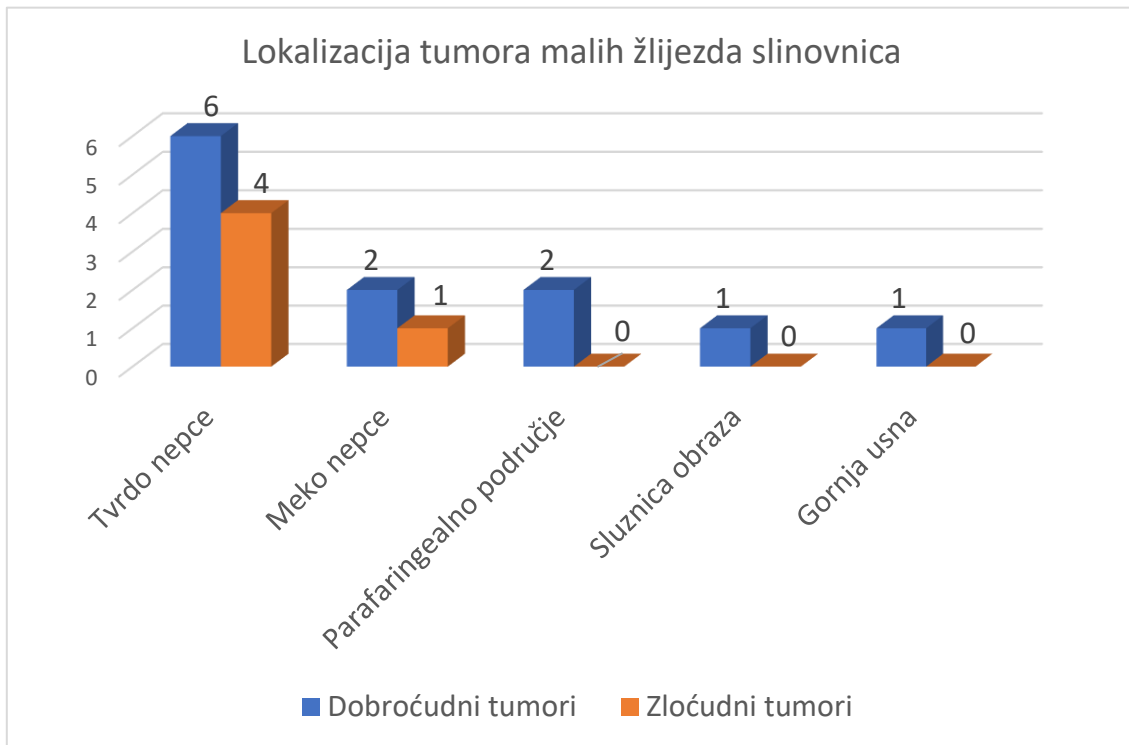
Slika 2.



Slika 3 prikazuje raspodjelu dobroćudnih i zloćudnih tumora malih žlijezda slinovnica prema lokalizaciji. Najčešće lokalizacije tumora malih žlijezda slinovnica su: tvrdo nepce u 10 bolesnika (58,82%) (6 dobroćudnih i 4 zloćudna tumora), meko nepce u 3 bolesnika (17,65%)

(2 dobroćudna i 1 zloćudni tumor), parafaringealno područje u 2 bolesnika (11,76%) (2 dobroćudna tumora), sluznica obraza u 1 bolesnika (5,88%) (1 dobroćudni tumor) i gornja usna u 1 bolesnika (5,88%) (1 dobroćudni tumor).

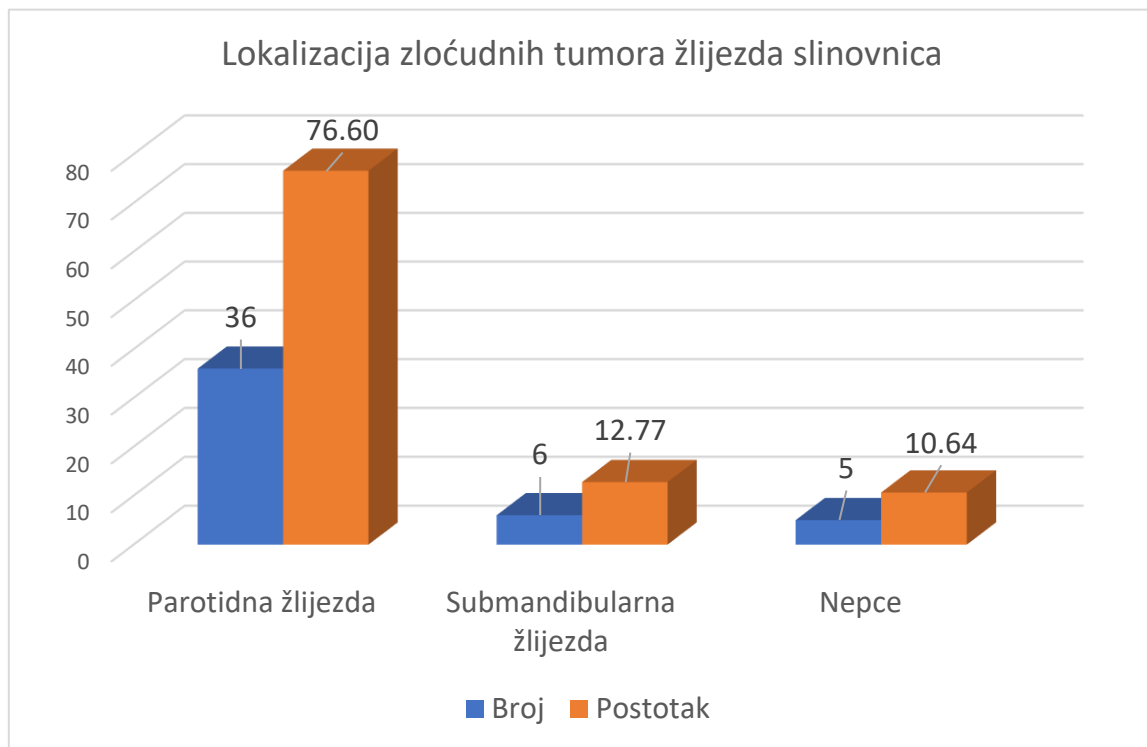
Slika 3.



Najčešće lokalizacije dobroćudnih tumora žlijezda slinovnica su: parotidna žlijezda kod 306 bolesnika (93,87%), submandibularna žlijezda kod 8 bolesnika (2,45%), tvrdo nepce kod 6 bolesnika (1,84%), meko nepce kod 2 bolesnika, parafaringealno područje kod 2 bolesnika (0,61%), sluznica obraza kod 1 bolesnika (0,31%) i gornja usna kod 1 bolesnika (0,31%).

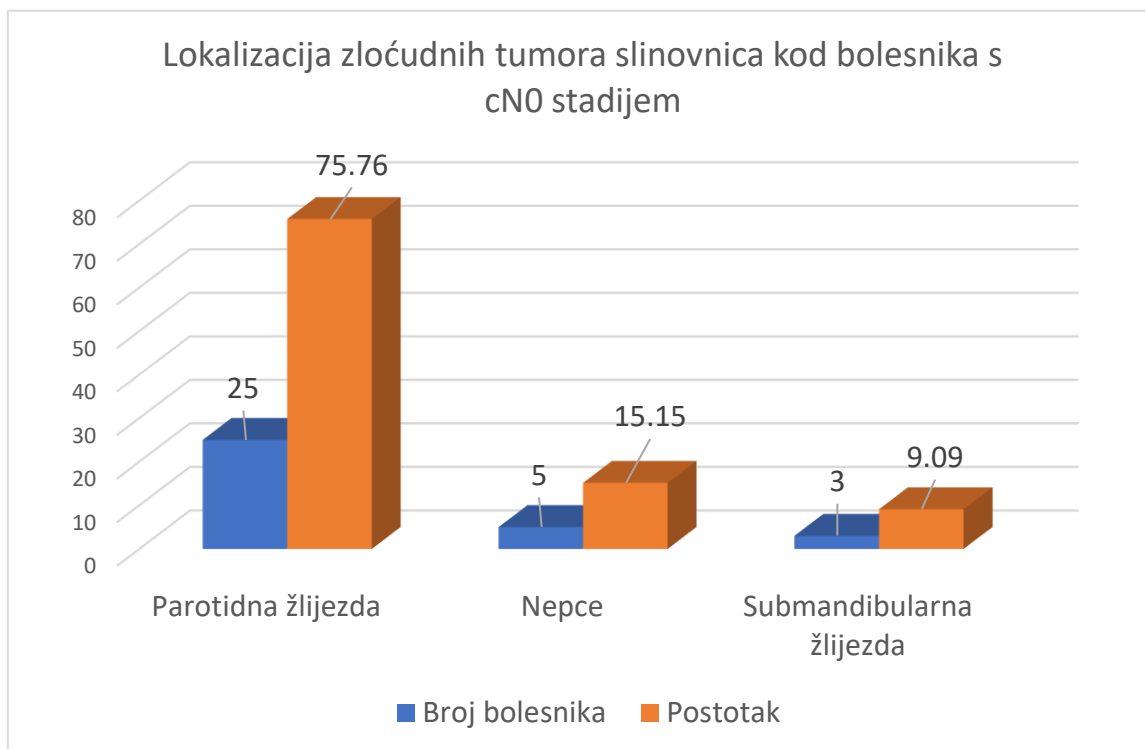
Slika 4 prikazuje lokalizaciju zloćudnih tumora svih bolesnika (47 bolesnika) s cN0 i cN (+) stadijem tumora. Najčešće lokalizacije zloćudnih tumora žlijezda slinovnica su: parotidna žlijezda (76,60%), submandibularna žlijezda (12,77%) i nepce (10,64%).

Slika 4.



Kod bolesnika s cN0 stadijem (33 bolesnika) najčešće lokalizacije zloćudnih tumora žlijezda slinovnica su: parotidna žlijezda kod 25 bolesnika (75,76%), nepce kod 5 bolesnika (15,15%), submandibularna žlijezda kod 3 bolesnika (9,09%). Lokalizacija zloćudnih tumora slinovnica kod bolesnika s cN0 stadijem prikazana je na slici 5.

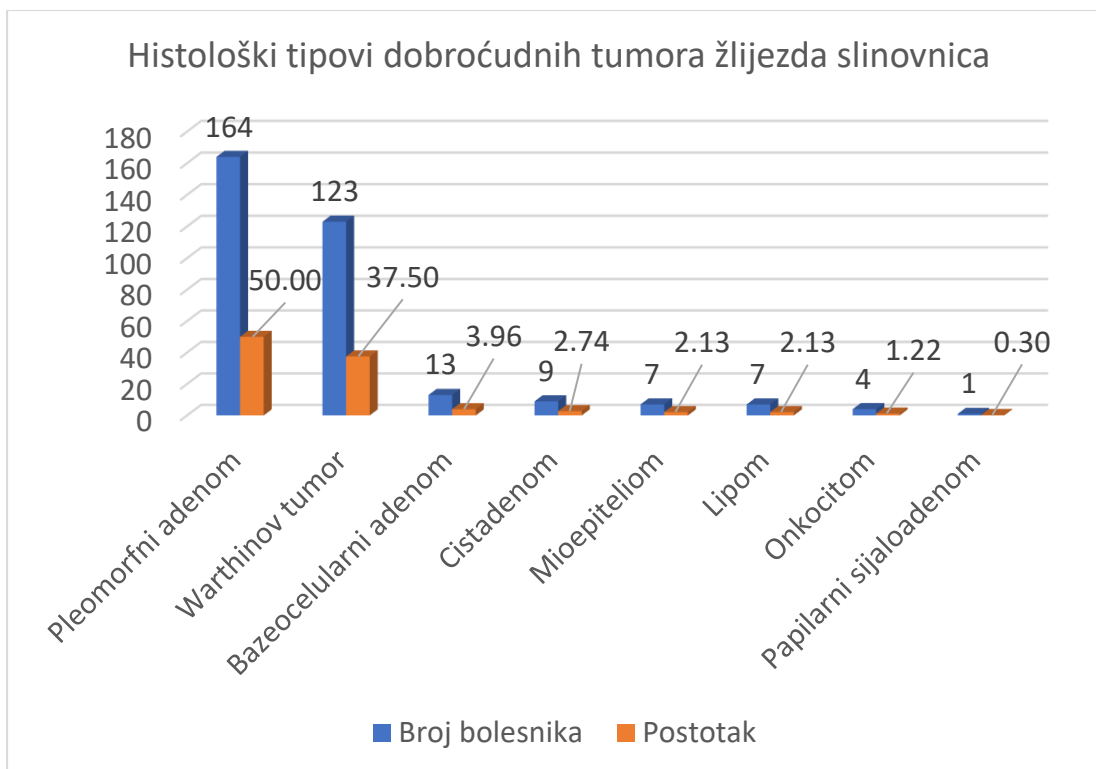
Slika 5.



7.3. Histologija tumora

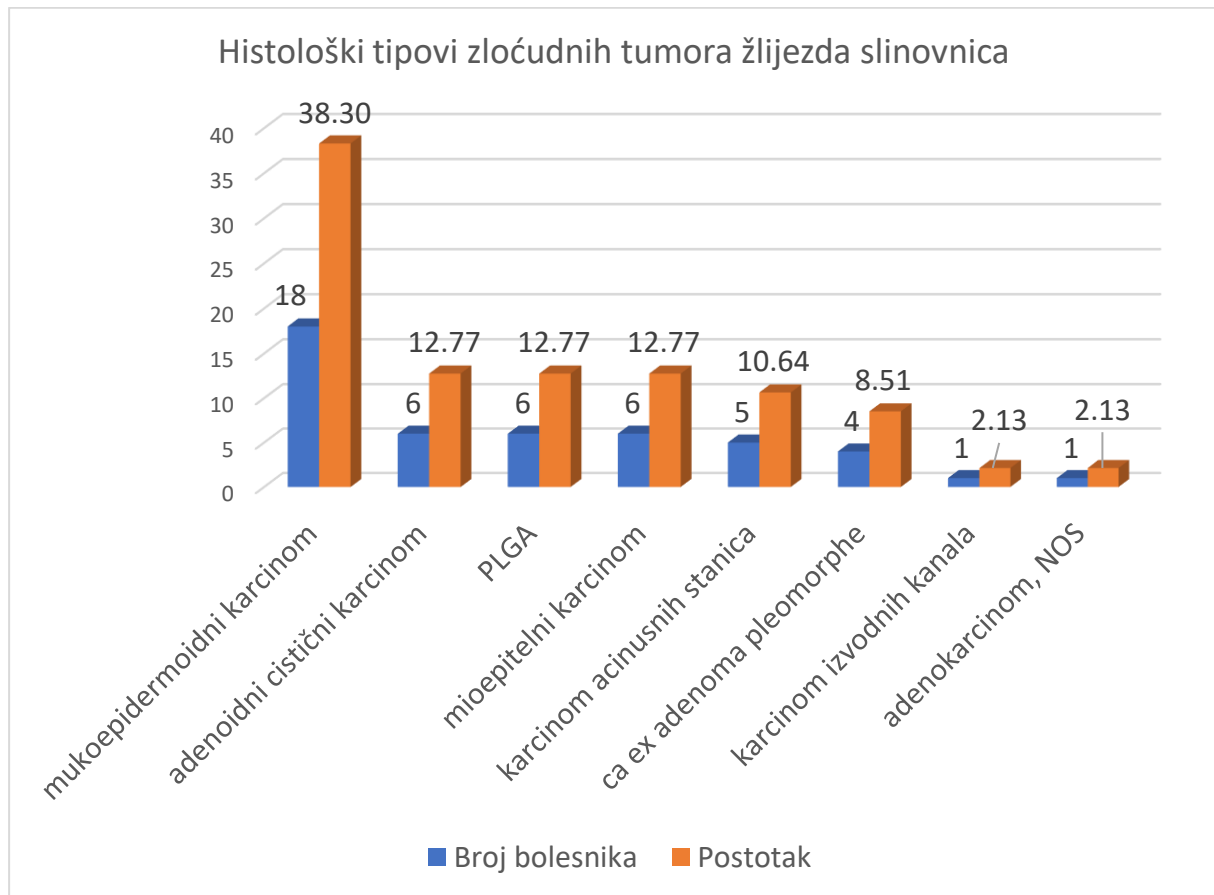
Najčešći histološki tipovi dobroćudnih tumora žlijezda slinovnica su: pleomorfni adenom kod 164 bolesnika (50,00%), Warthinov tumor kod 123 bolesnika (37,50%), bazeocelularni adenom kod 13 bolesnika (3,96%), cistadenom kod 9 bolesnika (2,74%), mioepiteliom kod 7 bolesnika (2,13%), lipom kod 7 bolesnika (2,13%), onkocitom kod 4 bolesnika (1,22%) i papilarni sijaloadenom kod 1 bolesnika (0,30%). Učestalost pojedinih histoloških tipova dobroćudnih žlijezda slinovnica prikazana je na slici 6.

Slika 6.



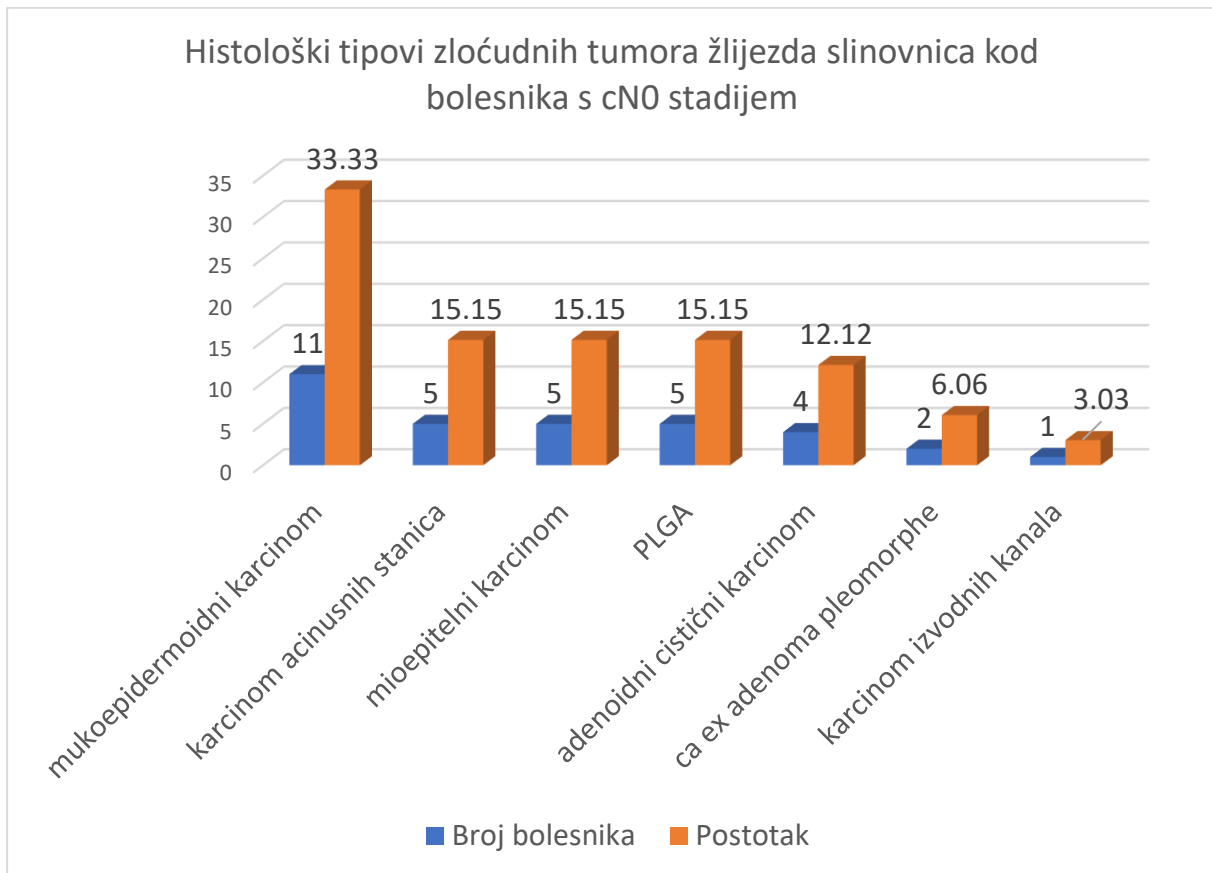
Slika 7 prikazuje histologiju svih zloćudnih tumora kod bolesnika s cN0 i cN (+) stadijem tumora (47 bolesnika).

Slika 7.



Kod 33 bolesnika s cN0 stadijem najčešći histološki tipovi zloćudnih tumora žlijezda slinovnica su: mukoepidermoidni karcinom kod 11 bolesnika (33,33%), karcinom acinusnih stanica kod 5 bolesnika (15,15%), mioepitelni karcinom kod 5 bolesnika (15,15%), PLGA kod 5 bolesnika (15,15%), adenoidni cistični karcinom kod 4 bolesnika (12,12%), karcinom nastao iz pleomorfnog adenoma kod 2 bolesnika (6,06%) i karcinom izvodnih kanala kod 1 bolesnika (3,03%). Učestalost pojedinih histoloških tipova zloćudnih tumora slinovnica kod bolesnika s cN0 stadijem tumora prikazani su na slici 8.

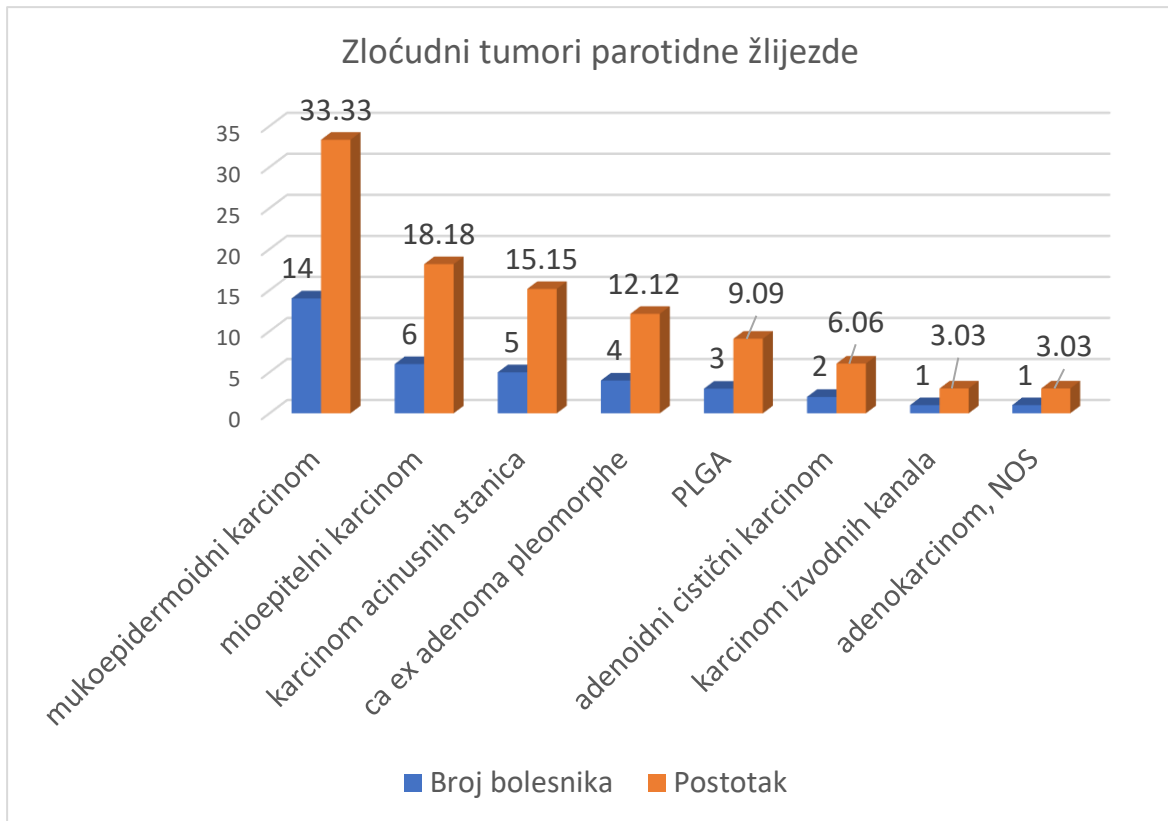
Slika 8.



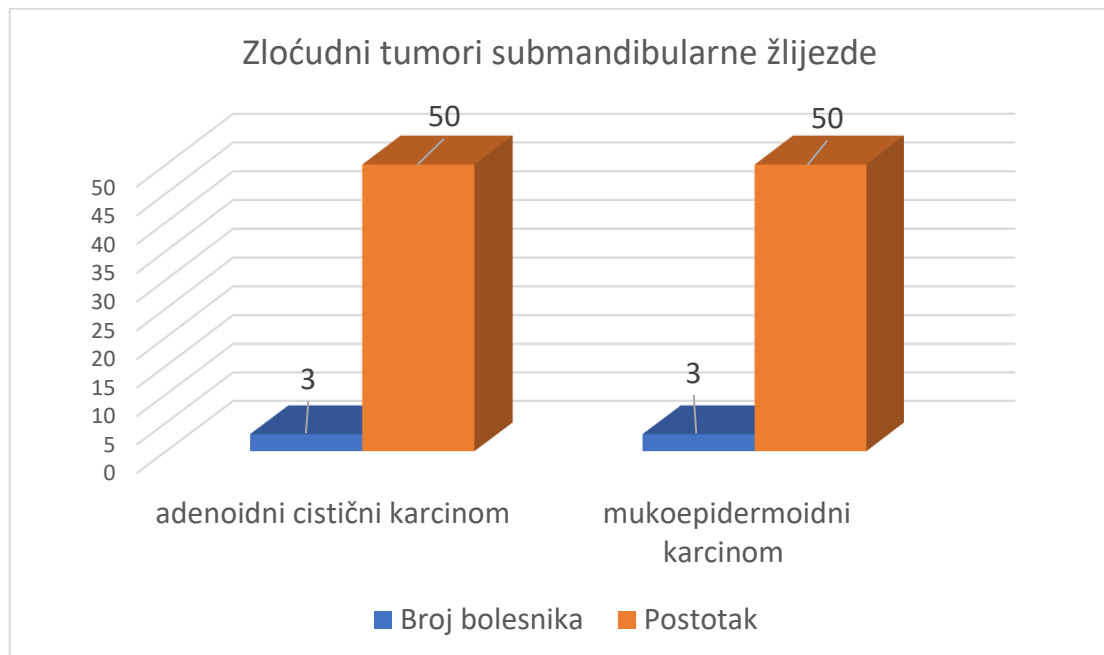
7.4. Histologija zloćudnih tumorov slinovnica i lokalizacija

Slike 9, 10 i 11 prikazuju učestalost zloćudnih tumorov kod bolesnika s cN0 i cN (+) stadijem prema histološkom tipu i lokalizaciji.

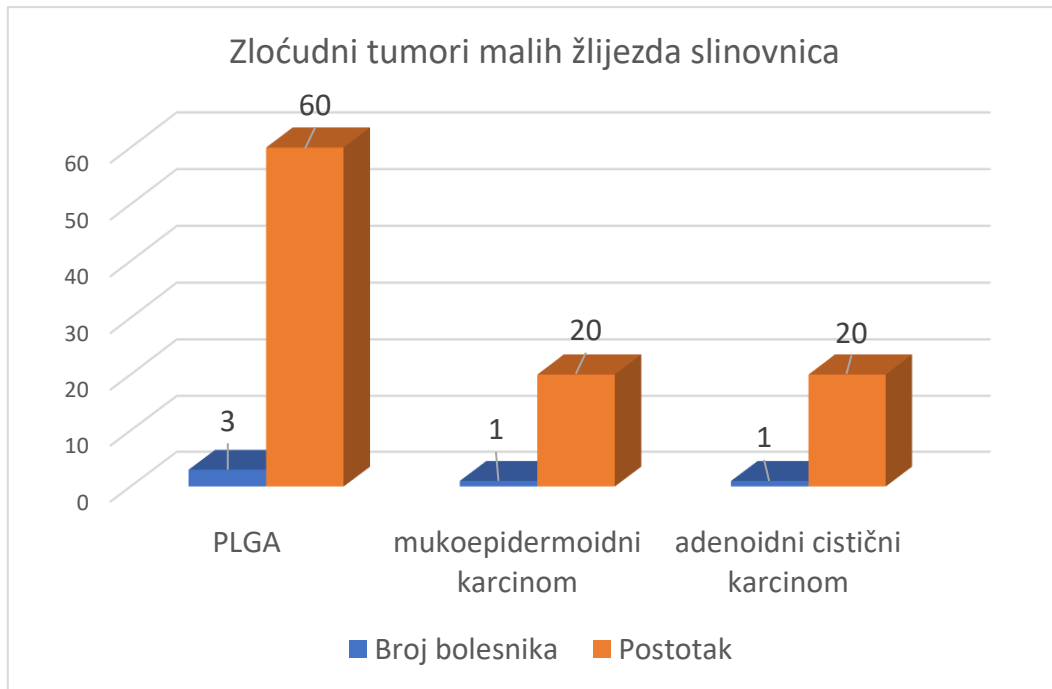
Slika 9.



Slika 10.



Slika 11.



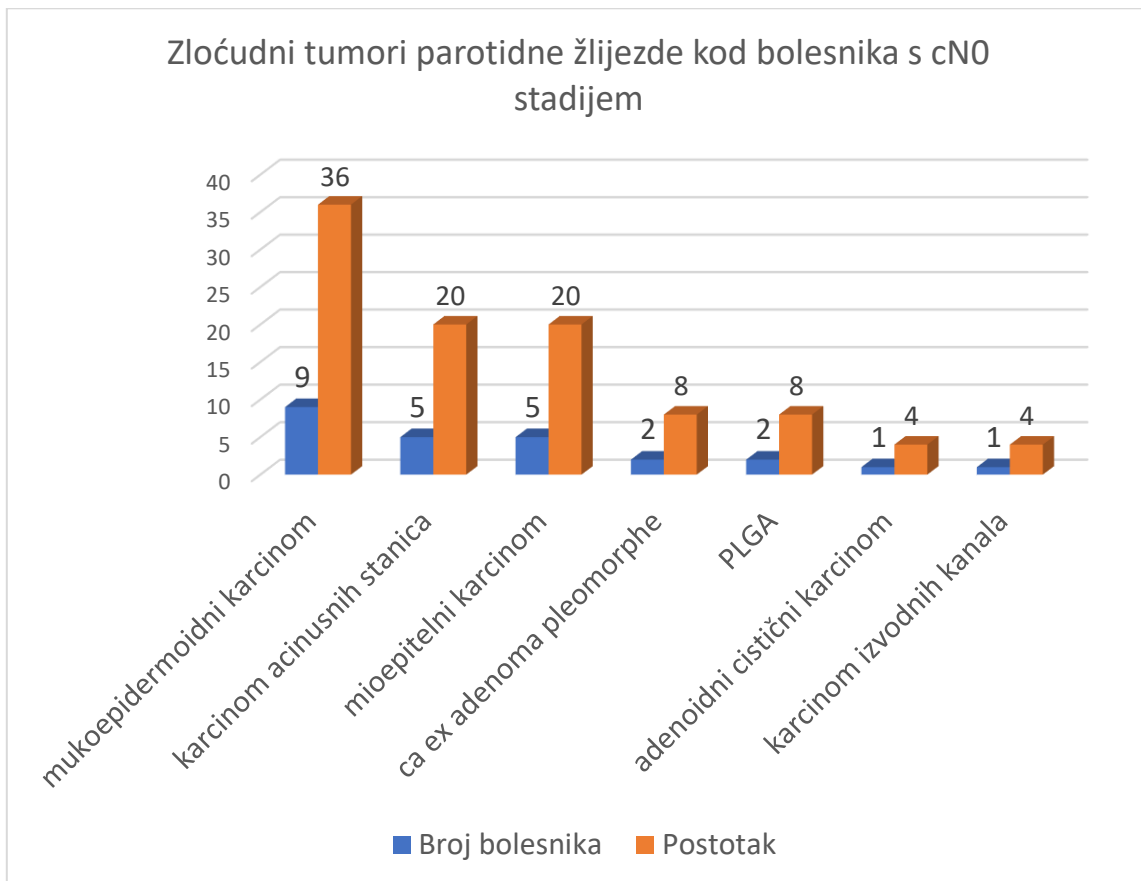
Slike 12, 13 i 14 prikazuju učestalost zloćudnih tumora kod bolesnika s cN0 stadijem prema histološkom tipu tumora i lokalizaciji.

Najčešći zloćudni tumori parotidne žlijezde su: mucoepidermoidni karcinom kod 9 bolesnika (36,00%), karcinom acinusnih stanica kod 5 bolesnika (20,00%), mioepitelni karcinom kod 5 bolesnika (20,00%), PLGA kod 2 bolesnika (8,00%), karcinom nastao iz pleomorfnog adenoma kod 2 bolesnika (8,00%), adenoidni cistični karcinom kod 1 bolesnika (4,00%) i karcinom izvodnih kanala kod 1 bolesnika (4,00%). Histološki tipovi tumora akcesorne parotidne žlijezde kod 2 bolesnika su mucoepidermoidni karcinom i karcinom nastao iz pleomorfnog adenoma.

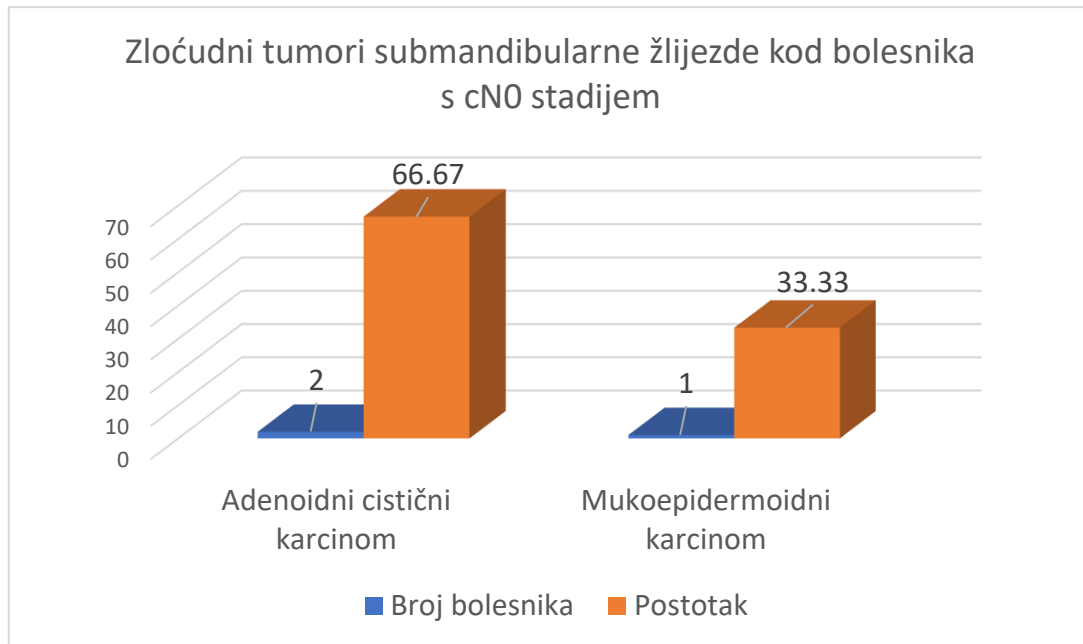
Zloćudni tumori submandibularne žlijezde su: adenoidni cistični karcinom kod 2 bolesnika (66,67%) i mucoepidermoidni karcinom kod 1 bolesnika (33,34%).

U malim slinovnicama nepca nalazimo PLGA kod 3 bolesnika (60,00%), mukoepidermoidni karcinom kod 1 bolesnika (20,00%) i adenoidni cistični karcinom kod 1 bolesnika (20,00%).

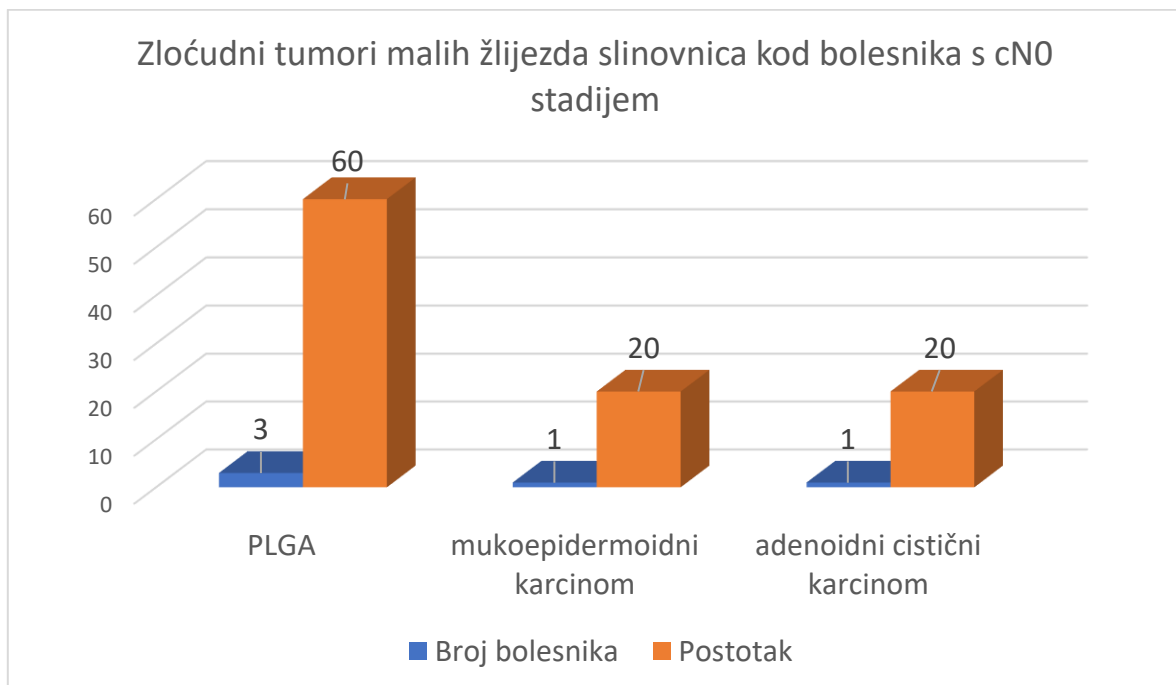
Slika 12.



Slika 13.

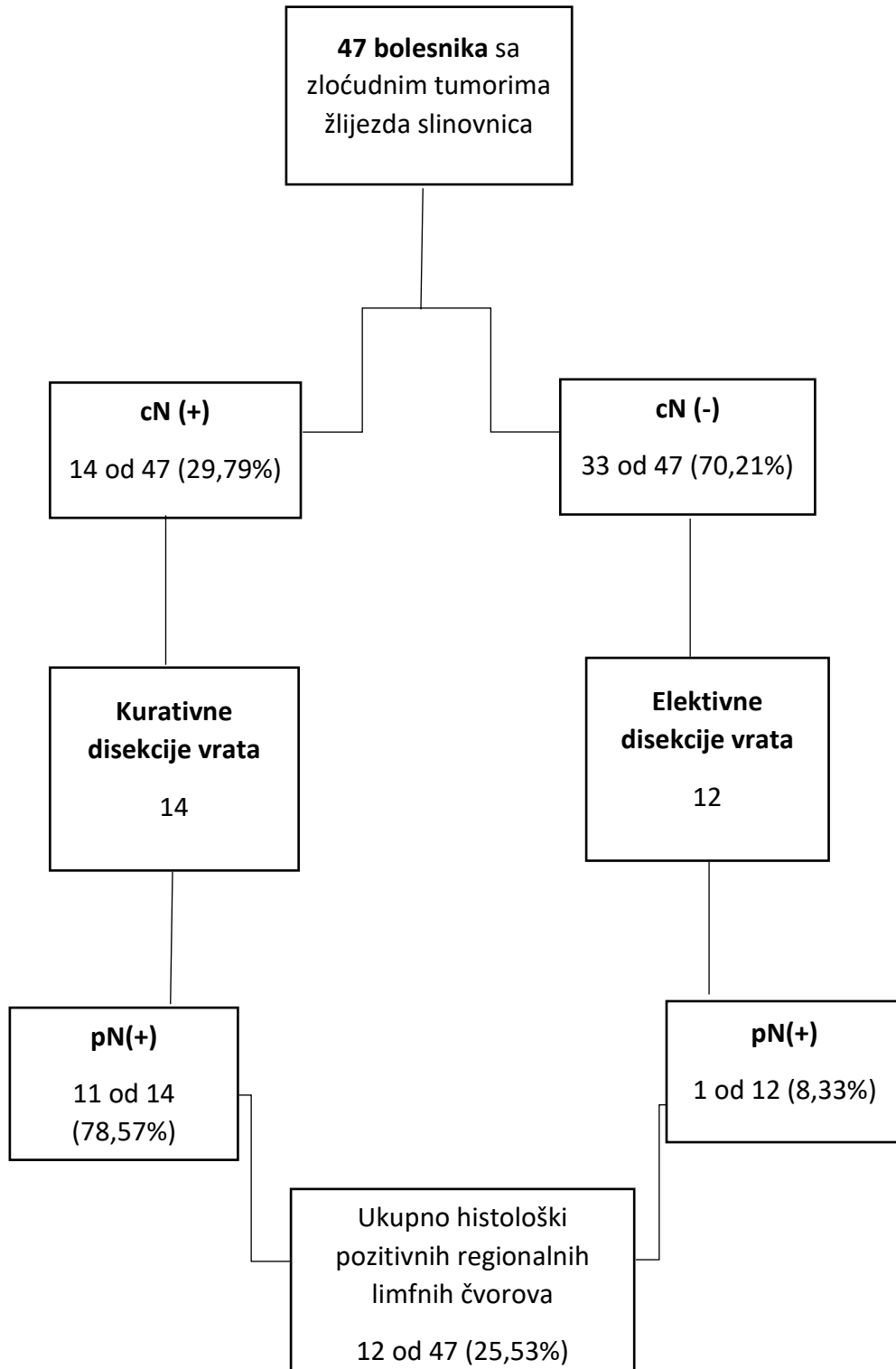


Slika 14.



7.5. Učestalost regionalnih metastaza

Slika 15.



Iako je glavni cilj ovog istraživanja odrediti učestalost i lokalizaciju okultnih regionalnih metastaza zloćudnih tumora žlijezda slinovnica s obzirom na lokalizaciju i histološki tip tumora, u ovom ćemo odlomku prikazati ukupnu učestalost regionalnih metastaza zloćudnih tumora žlijezda slinovnica i povezanost s lokalizacijom i histološkim tipom zloćudnog tumora radi boljeg razumijevanja i cjelovitog prokaza rezultata istraživanja. Slika 15 prikazuje terapiju klinički pozitivnih i negativnih regionalnih limfnih ćvorova.

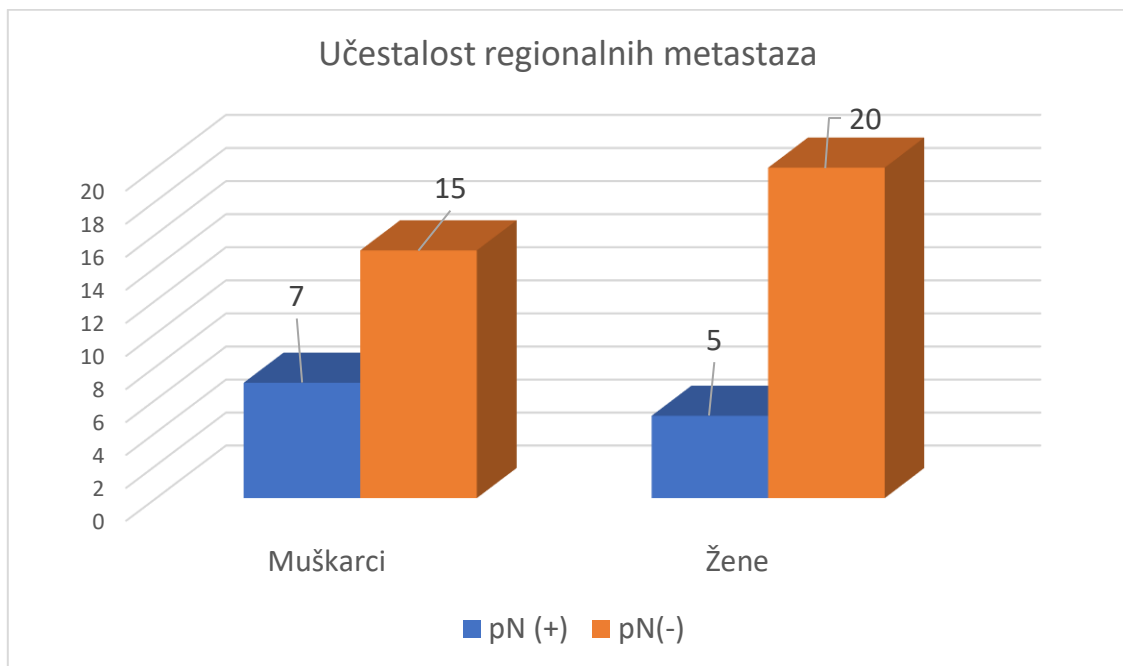
Od ukupno 55 bolesnika sa zloćudnim tumorima slinovnica lijećenih u desetogodišnjem razdoblju, nakon iskljućivanja recidiva tumora i nepotpunih podataka iz medicinske dokumentacije ili praćenja, ukupno je zasebno analizirano 47 bolesnika u odnosu na pojavnost, distribuciju i lijećenje regionalnih metastaza.

Slike 16, 17 i 18 prikazuju učestalost regionalnih metastaza, podlokalizaciju regionalnih metastaza i povezanost histološkog tipa tumora s pojavnosću regionalnih metastaza.

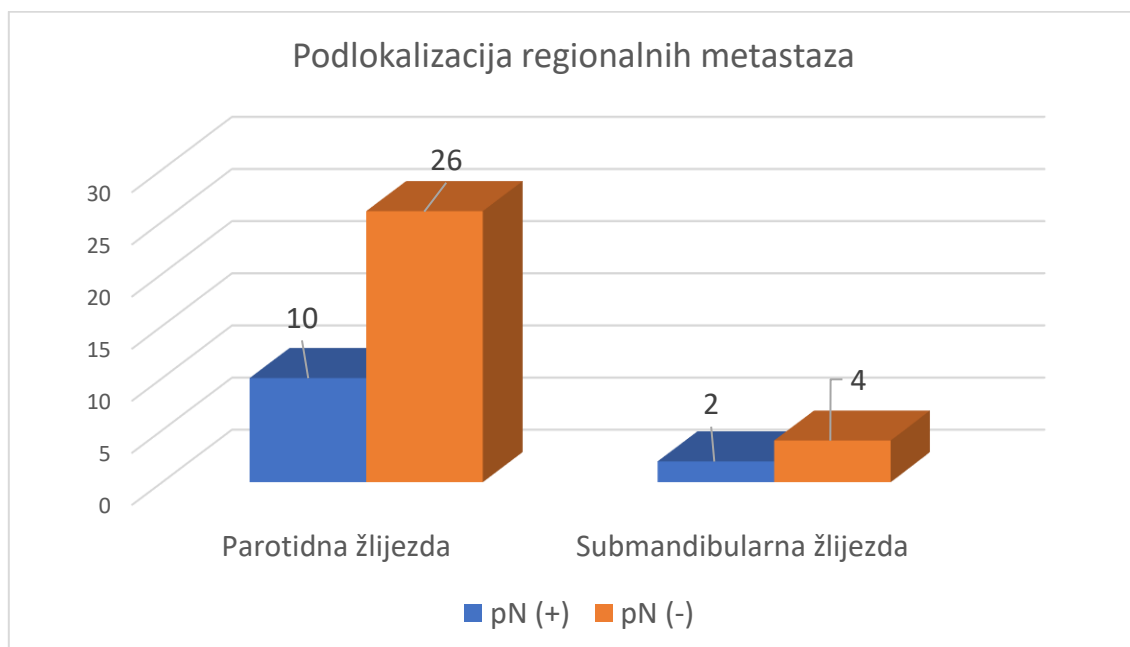
Od 47 bolesnika sa zloćudnim tumorima kod njih 12 potvrđene su regionalne metastaze (25,53%) od kojih je 7 muškaraca (14,89%) i 5 žena (10,64%). Zloćudni tumori parotidne žlijezde regionalno metastaziraju u 27,78% slučajeva (10 od 36), a zloćudni tumori submandibularne žlijezde u 33,33% slučajeva (2 od 6).

Mukoepidermoidni karcinom daje regionalne metastaze u 27,78% slučajeva (5 od 18), adenoidni cistićni karcinom u 50,00% slučajeva (3 od 6), mioepitelni karcinom u 16,67% slučajeva (1 od 6), PLGA u 16,67% slučajeva (1 od 6), karcinom nastao iz pleomorfnoć adenoma u 25,00% slučajeva (1 od 4) i adenokarcinom, NOS u 100,00% slučajeva (1 bolesnik).

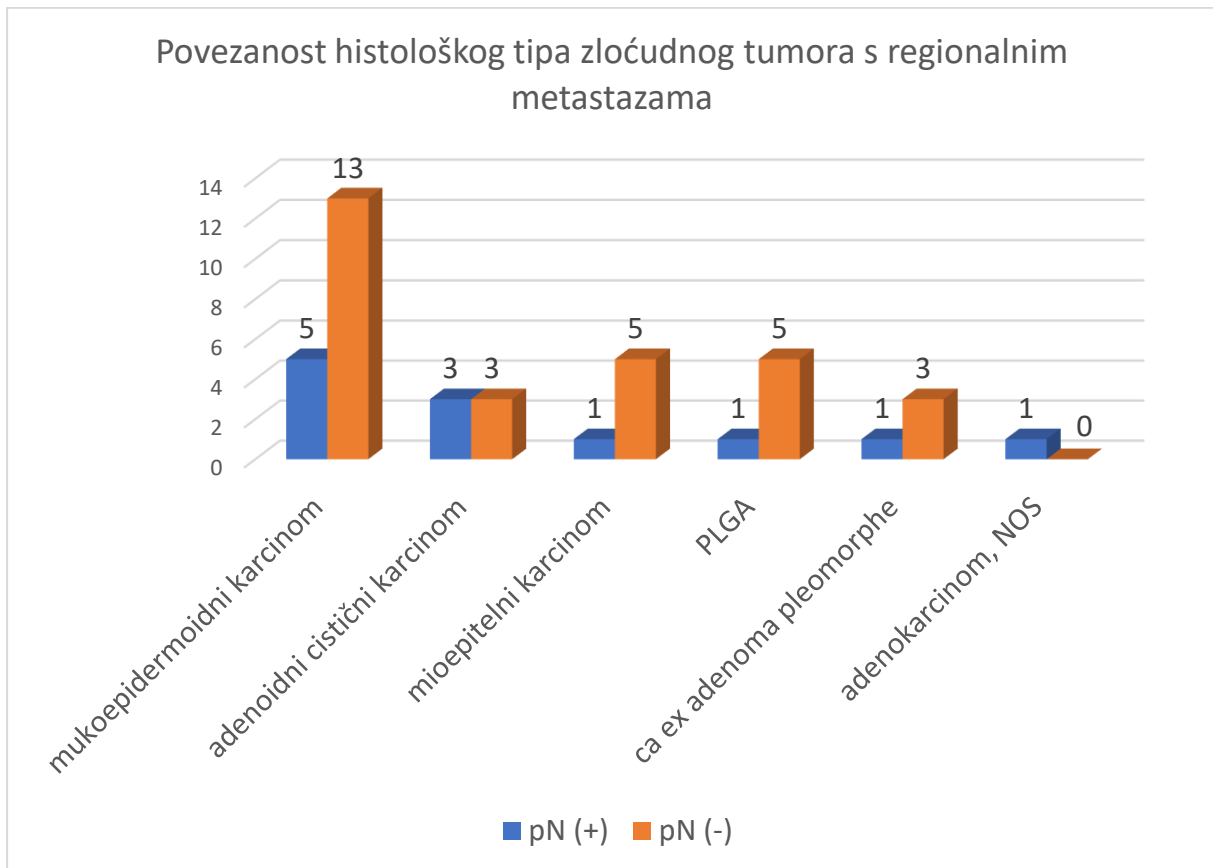
Slika 16.



Slika 17.



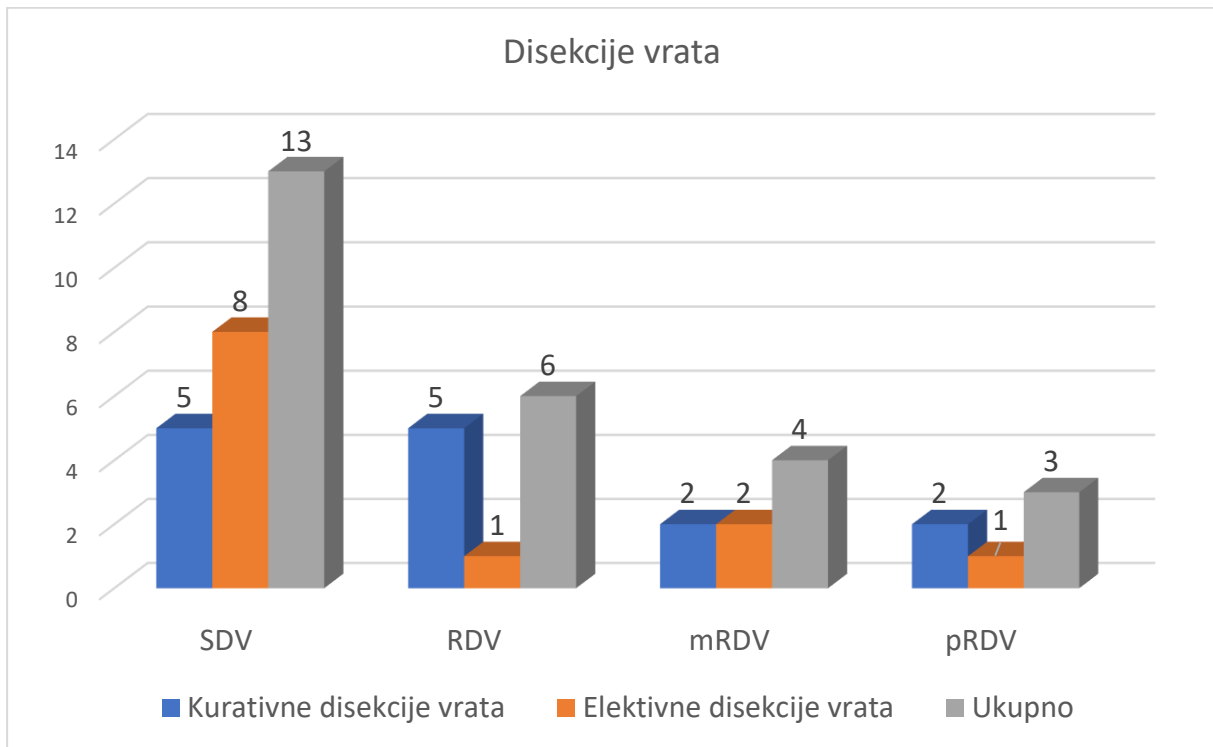
Slika 18.



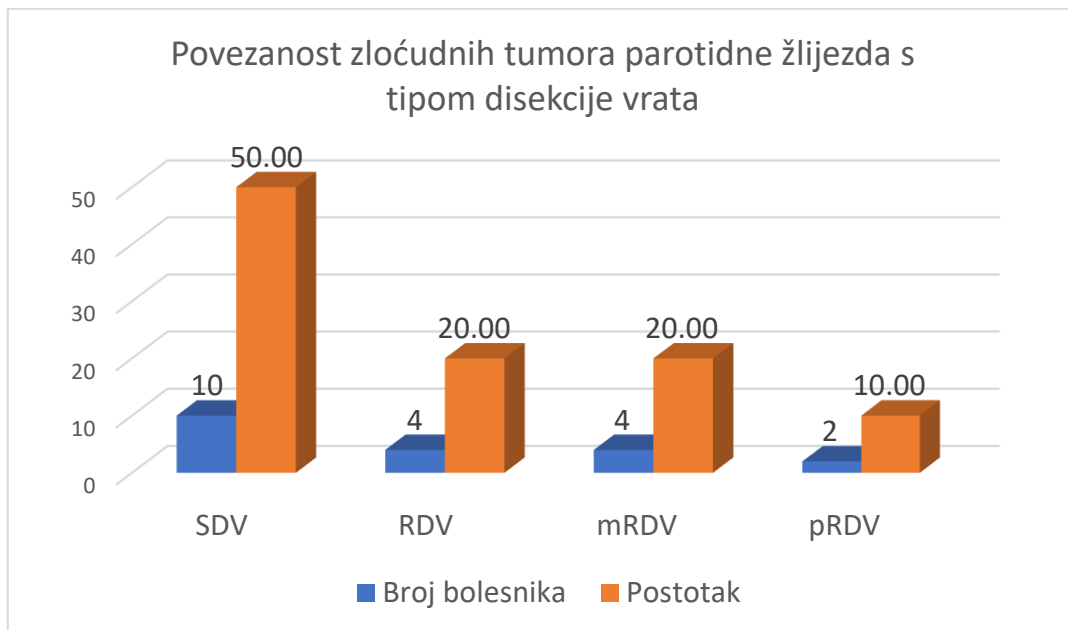
7.6. Povezanost podlokalizacije zloćudnih tumora slinovnica s tipom disekcije vrata

Kod 47 bolesnika sa zloćudnim tumorima žlijezda slinovnica učinjeno je 26 disekcija vrata od kojih je 14 bilo kurativnih, a 12 elektivnih disekcija vrata. Slika 19 prikazuje sve vrste disekcija vrata. Učinjeno je 13 SDV (50,00%), 6 RDV (23,08%), 4 mRDV (15,38%) i 3 pRDV (11,54%). Slike 20 i 21 prikazuju povezanost lokalizacije primarnog tumora s tipom disekcije vrata.

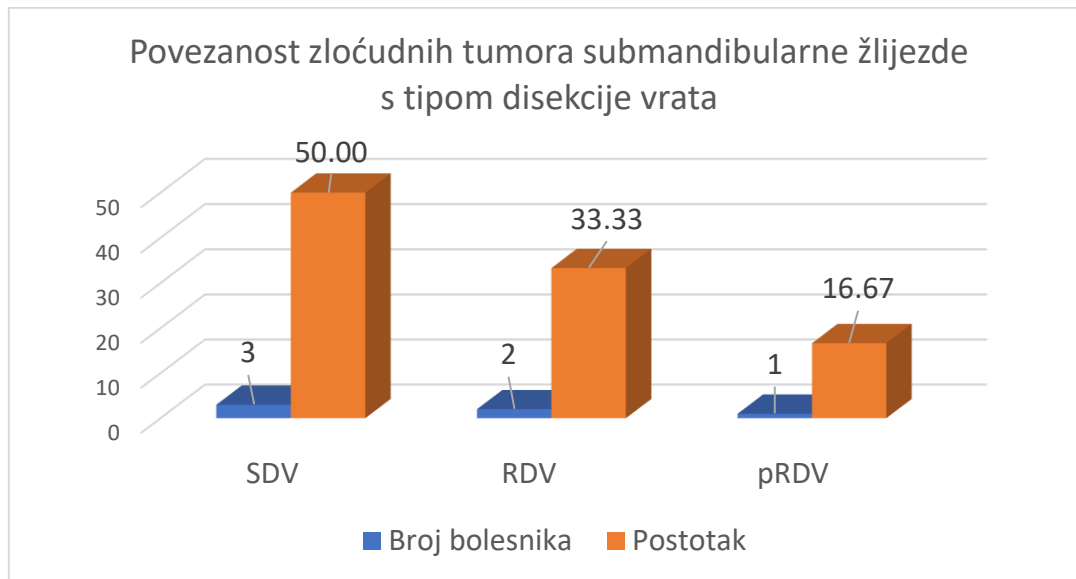
Slika 19.



Slika 20.



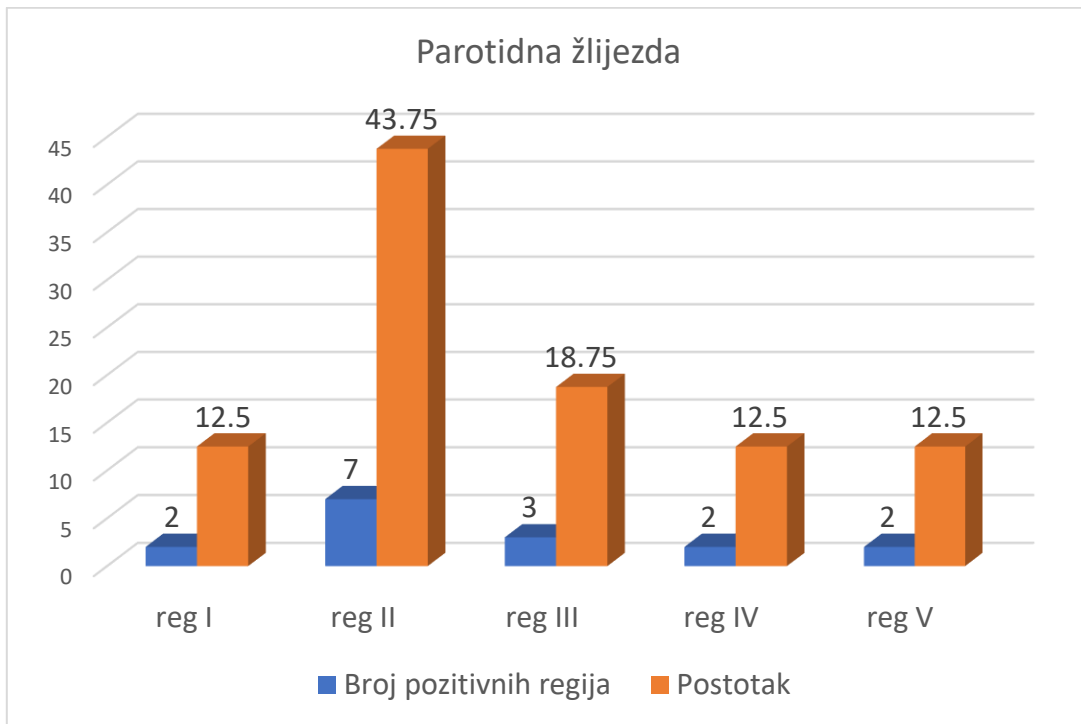
Slika 21.



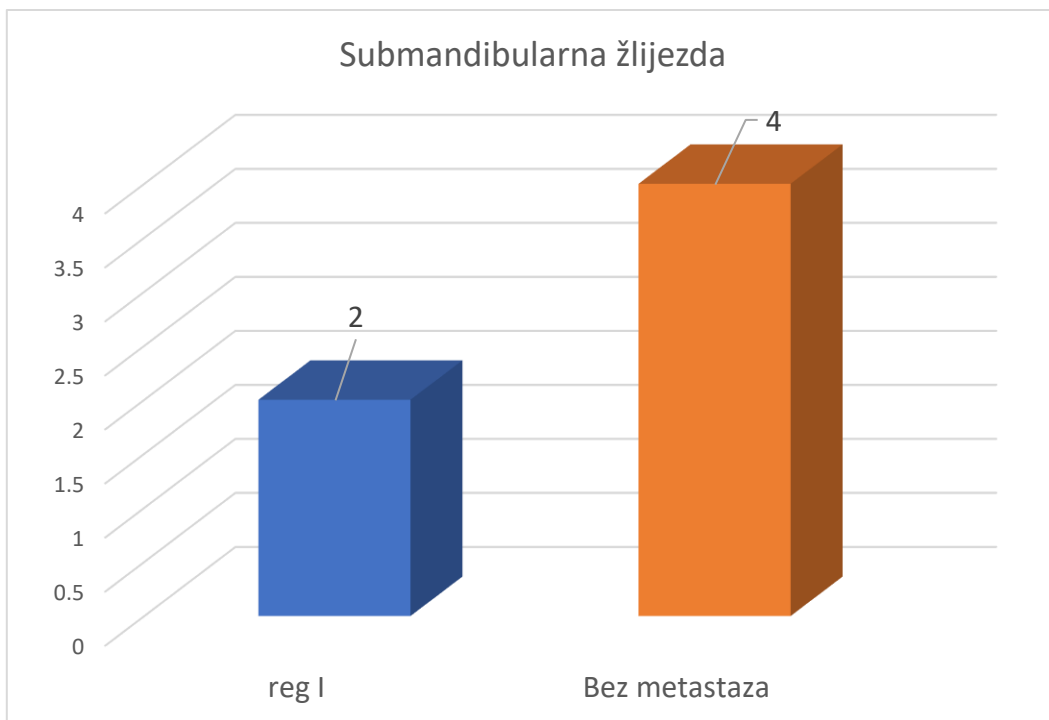
7.7. Povezanost podlokalizacije zloćudnih tumora slinovnica s regijama vrata

Kod bolesnika sa zloćudnim tumorima parotidne žlijezde učinjeno je 20 disekcija vrata od kojih je 10 bolesnika bilo bez metastaza. Kod 10 bolesnika s pN (+) regija II bila je pozitivna u 43,75%, regija III u 18,75% , regija I u 12,50%, regija IV u 12,50% i regija V u 12,50%. Povezanost zloćudnih tumora parotidne žlijezde s regijama vrata prikazuje slika 22. Kod bolesnika sa zloćudnim tumorima submandibularne žlijezde učinjeno je 6 disekcija vrata od čega je 4 bolesnika bilo bez metastaza, a kod 2 bolesnika bila je pozitivna regija I (slika 23).

Slika 22.



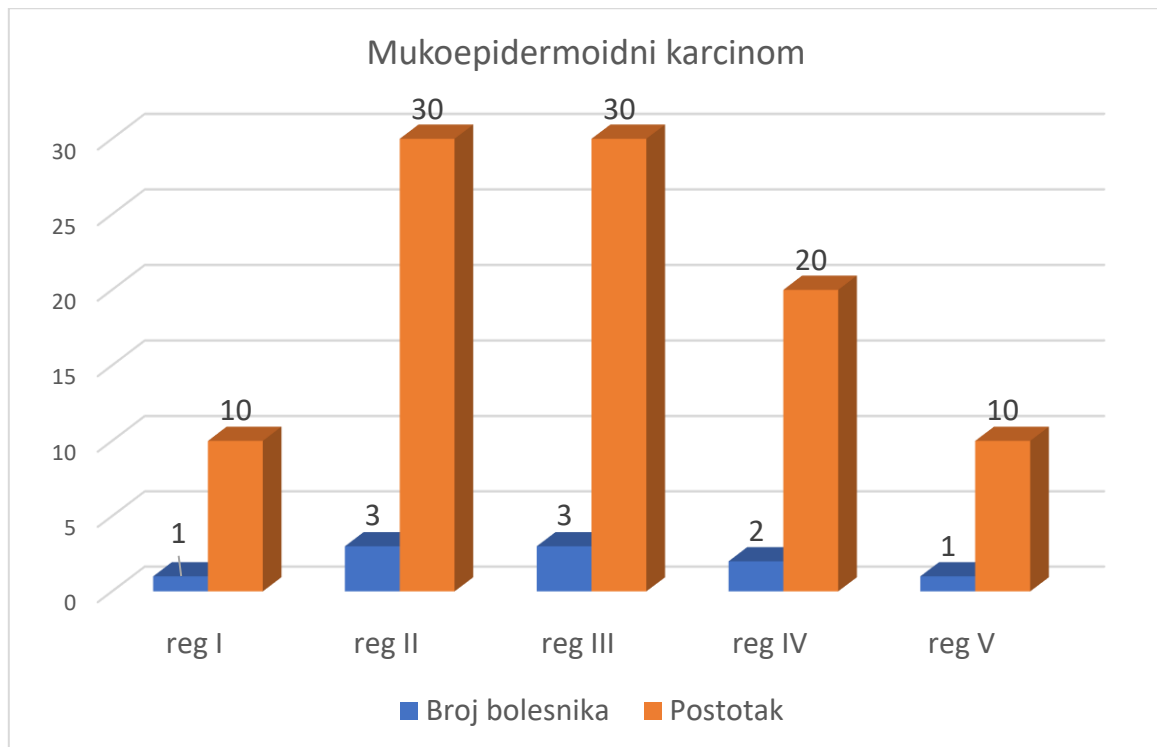
Slika 23.



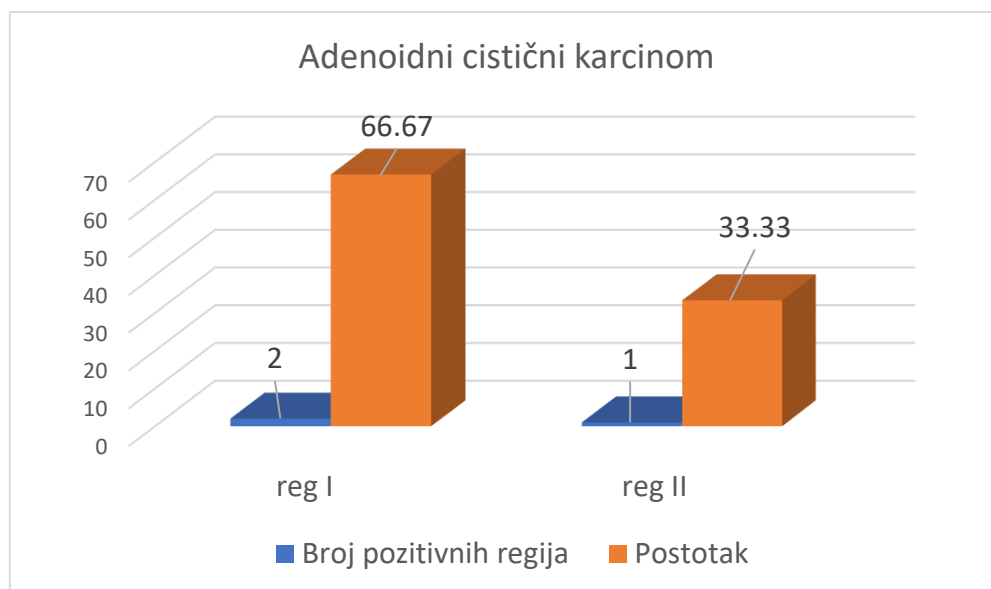
7.8. Povezanost histološkega tipa tumora s regijama vrata

Slike 24, 25, 26, 27 i 28 prikazuje povezanost lokalizacije regionalnih metastaz s histološkim tipom zločudnih tumorov.

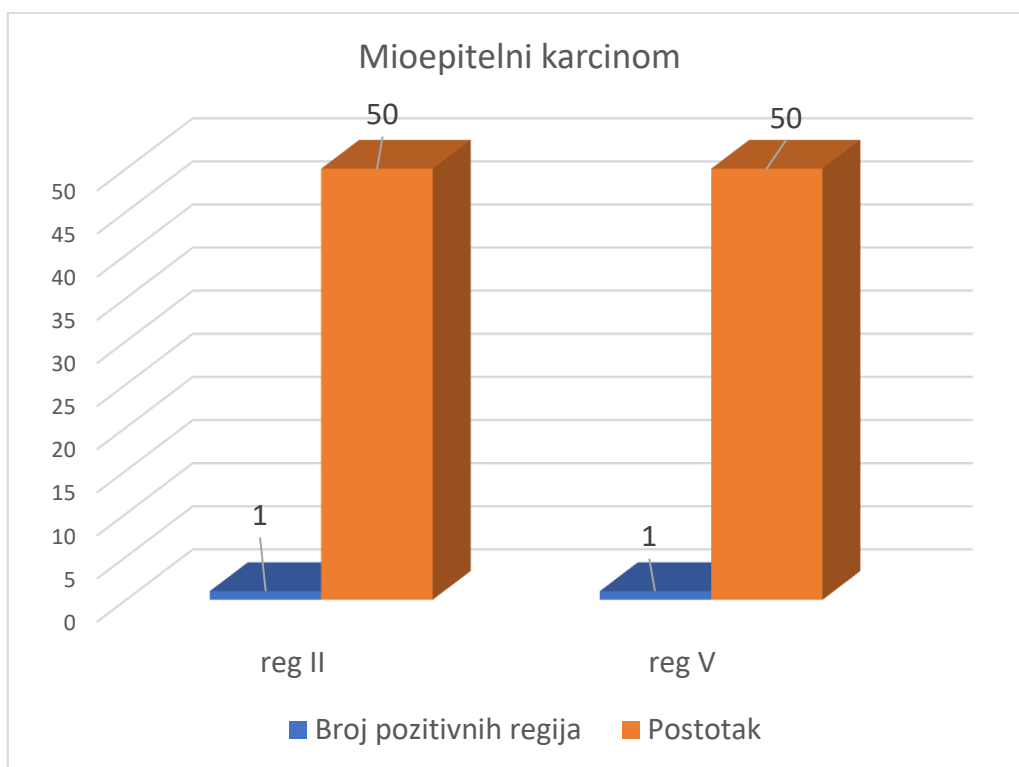
Slika 24.



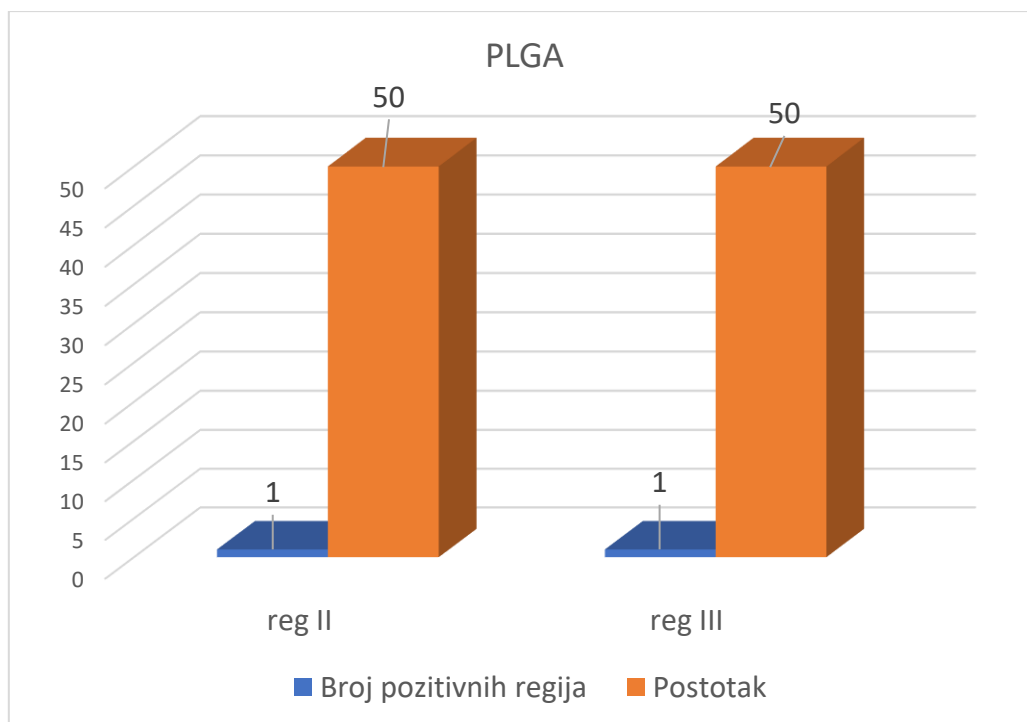
Slika 25.



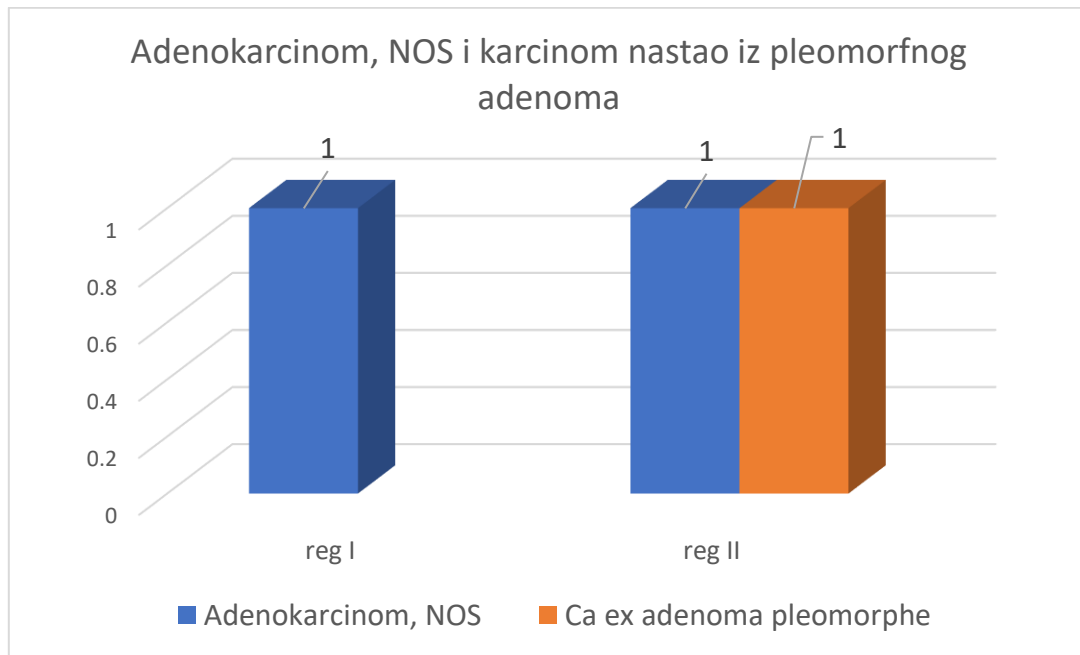
Slika 26.



Slika 27.



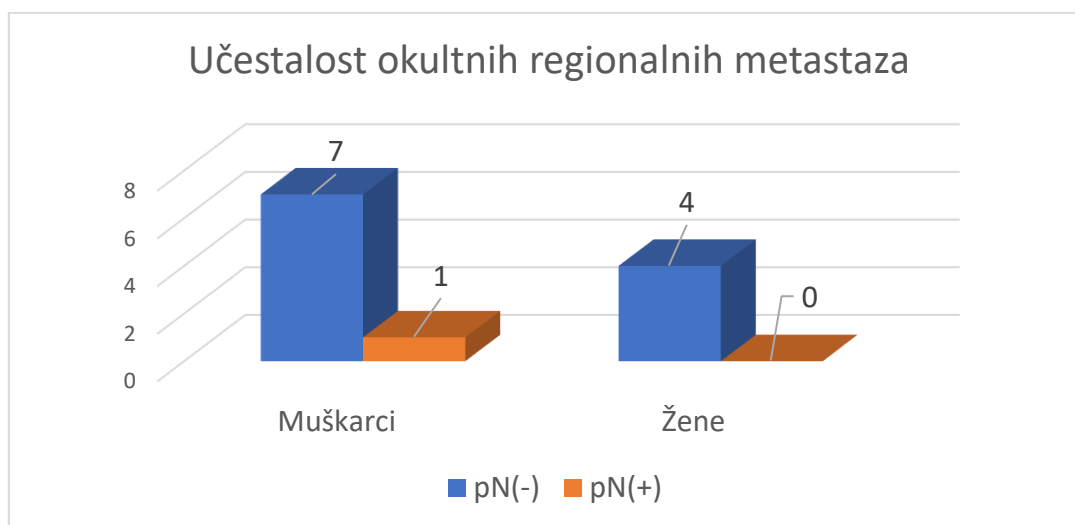
Slika 28.



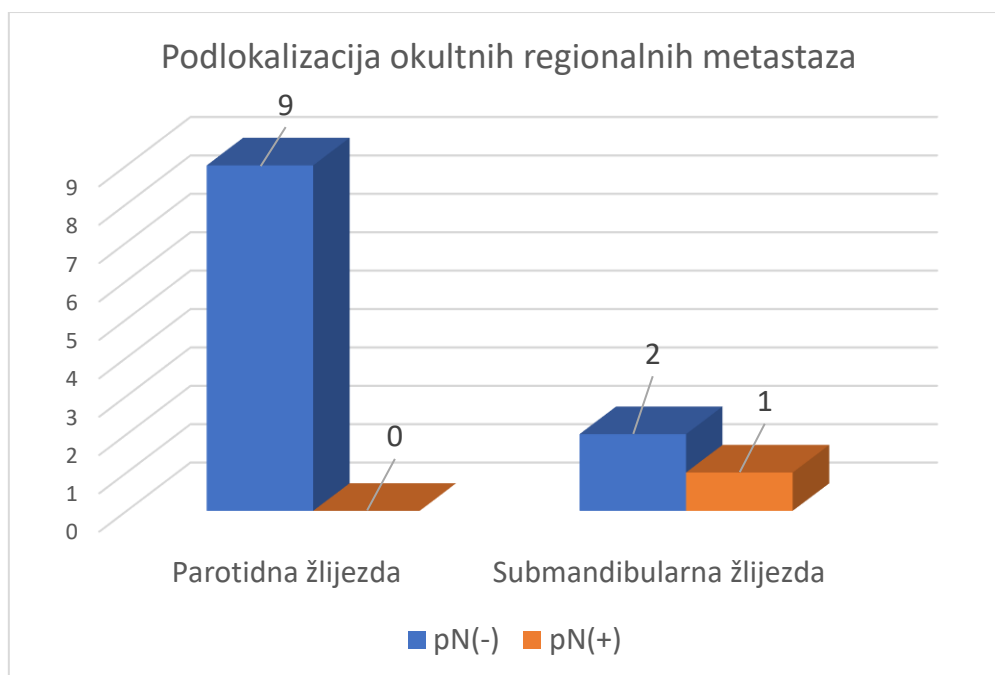
7.9. Učestalost okultnih regionalnih metastaza

Slika 29 i 30 prikazuju učestalost i podlokalizaciju okultnih regionalnih metastaza vrata. Od ukupno 12 elektivnih disekcija vrata samo je 1 bolesnik imao histološki pozitivne regionalne metastaze (pN+), dok je ostalih 11 bilo negativno (pN-). Bolesnik s okultnim regionalnim metastazama bio je muškarac u dobi od 58 godina. Niti jedna žena nije imala histološki pozitivne regionalne metastaze. Postotak okultnih regionalnih metastaza iznosi 3,03% (1 od 33).

Slika 29.



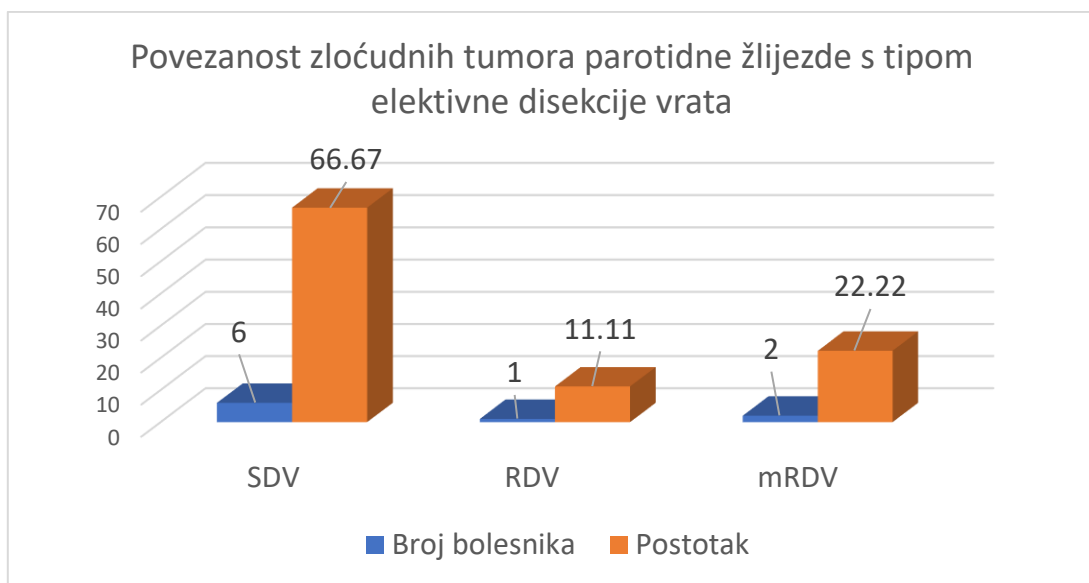
Slika 30.



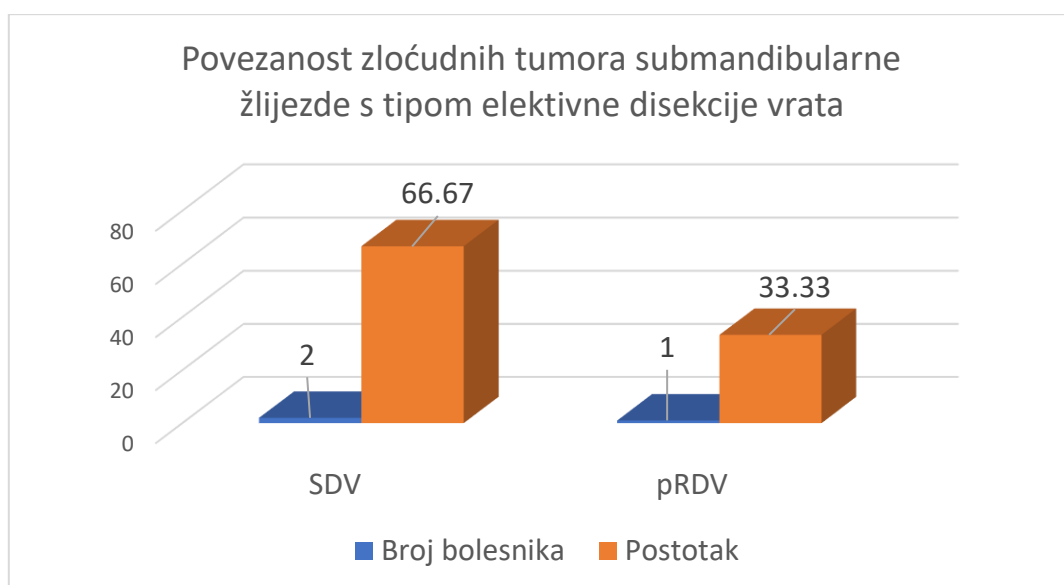
7.10. Povezanost podlokalizacije primarnog zloćudnog tumora i vrste elektivne disekcije vrata

Na slikama 31 i 32 prikazane su najčešće vrste elektivnih disekcija vrata koje se koriste kod pojedinih lokalizacija primarnih zloćudnih tumora žlijezda slinovnica.

Slika 31.



Slika 32.



7.11. Povezanost podlokalizacije i histološkog tipa primarnog tumora s regijama vrata

Od 12 elektivnih disekcija vrata samo je jedan bolesnik imao pozitivne okultne metastaze (8,33%). Učestalost okultnih regionalnih metastaza je 3,03%. Bolesnik je bio muškog spola, tumor je bio u submandibularnoj žlijezdi, a prema histološkom tipu radilo se o adenoidnom cističnom karcinomu koji je dao jednu okultnu regionalnu metastazu u regiji I.

8. Rasprava

U navedenom desetogodišnjem razdoblju kirurški je liječeno 381 bolesnik s tumorom žlijezda slinovnica, od toga 326 bolesnika s dobroćudnim i 55 sa zloćudnim tumorom. Prema dobivenim rezultatima na 33 bolesnika s cN0 stadijem, omjer muškarca prema ženama kod dobroćudnih i zloćudnih tumora bio je podjednak. Za dobroćudne je taj omjer iznosio 1:1,04 u korist žena, za zloćudne tumore 1:1,36 u korist žena. Podjednaku distribuciju navodi da Silva i suradnici (1:1.5 u korist žena) (32). Većina bolesnika s dobroćudnim i zloćudnim tumorima bila je u šestom desetljeću. Muškarci su u prosjeku bili nešto mlađi od žena u slučaju zloćudnih tumora. Prema Sentani vrh incidencije tumora je u sedmom desetljeću (9).

Najčešće lokalizacije tumora bile su parotidna žlijezda u 342 bolesnika (306 dobroćudnih, 36 zloćudnih tumora), male žlijezde slinovnice u 17 bolesnika (12 dobroćudnih, 5 zloćudnih tumora), submandibularna žlijezda u 14 bolesnika (8 dobroćudnih, 6 zloćudnih tumora). Tumori akcesorne parotidne žlijezde čine 1,46% tumora parotidne žlijezde (5/342). Iz toga proizlazi da su parotidna žlijezda, male žlijezde slinovnice i submandibularna žlijezda tri najčešće lokalizacije tumora žlijezda slinovnica. Tumori malih žlijezda slinovnica najčešće se pojavljuju redom na tvrdom nepcu kod 10 bolesnika (60% dobroćudnih), mekom nepcu kod 3 bolesnika (66,67% dobroćudni), parafaringealnom području kod 2 bolesnika (2 dobroćudna), sluznica obraza kod 1 bolesnika (1 dobroćudan), gornja usna kod 1 bolesnika (1 dobroćudan). Podjednaku učestalost navode i druge studije (3, 5, 32). U parotidnoj žlijezdi su daleko najčešće zastupljeni dobroćudni tumori (8,5:1), a nešto manje u malim žlijezdama slinovnicama (2,4:1) i submandibularnoj žlijezdi (1,34:1). U akcesornoj parotidnoj žlijezdi 40% tumora je bilo zloćudno (2 od 5). Kod bolesnika s cN0 stadijem tumora, najčešće lokalizacije zloćudnog tumora bile su parotidna žlijezda kod 25 bolesnika (75,76%), zatim nepce kod 5 bolesnika (15,15%) i submandibularna žlijezda kod 3 bolesnika (9,09%). Dva najzastupljenija histološka tipa tumora slinovnica su pleomorfni adenom kod 164 bolesnika i Warthinov tumor kod 123

bolesnika. Zajedno čine nešto više od 3/4 ukupne histologije tumora slinovnica. Mukoepidermoidni karcinom kod 11 bolesnika čini trećinu svih zloćudnih tumora kod bolesnika s cN0 stadijem tumora. Poslije mukoepidermoidnog karcinoma, najčešći zloćudni tumori slinovnica bili su karcinom acinusnih stanica kod 5 bolesnika, mioepitelni kod 5 bolesnika, PLGA kod 5 bolesnika, adenoidni cistični kod 4 bolesnika, karcinom nastao iz pleomorfog adenoma u 2 bolesnika i karcinom izvodnih kanalića kod 1 bolesnika. Tri najčešća dobroćudna tumora slinovnica su prema tome pleomorfni adenom, Warthinov tumor i bazeocelularni adenom, dok su kod zloćudnih tumora najčešći mukoepidermoidni karcinom, karcinom acinusnih stanica i mioepitelni karcinom. PLGA je po zastupljenosti bio najčešći zloćudni tumor nepca (60,00%). Prema Nobisu i suradnicima adenoidni cistični karcinom je na trećem mjestu, dok je prema Hussain najčešći zloćudni tumor bio adenoidni cistični karcinom (32, 33). da Silva i suradnici navode kako su tumori nepca najčešće mjesto nastanka zloćudnih tumora (51,3%) i to najčešće mukoepidermoidnog karcinoma, dok je prema Hussain i suradnicima adenoidni cistični karcinom najčešći zloćudni tumor nepca (32, 34). Prema da Silvi drugi najčešći dobroćudni tumor je bazeocelularni adenom, dok je Warthinov tumor tek na petom mjestu po zastupljenosti (32).

Gledajući razlike u zastupljenosti zloćudnih tumora parotidne i submandibularne žlijezde, možemo uočiti da su u parotidnoj žlijezdi 3 najzastupljenija zloćudna tumora mukoepidermoidni karcinom, karcinom acinusnih stanica i mioepitelni karcinom, dok su kod submandibularne žlijezde zastupljeniji adenoidni cistični karcinom u 66,67 % slučajeva i mukoepidermoidni karcinom. Istraživanje prema da Silvi pokazuje slične podatke iako je u parotidnoj žlijezdi drugi po zastupljenosti adenoidni cistični karcinom (32).

U ovom istraživanju bilo je ukupno 47 bolesnika sa zloćudnim tumorima žlijezda slinovnica od kojih je 14 imalo cN (+) stadij tumora (29,79%), a 33 bolesnika je imalo cN0 stadij tumora (70,21%). Kod svih pacijenata s cN (+) stadijem tumora učinjena je kurativna disekcije vrata

(14 disekcija), a u 11 disekcija potvrđen je pN (+) stadij tumora (78,57%). S druge strane, kod 33 bolesnika s cN0 stadijem tumora učinjeno je 12 elektivnih disekcija, a samo je jedna elektivna disekcija potvrdila pN (+) stadij tumora (8,33%). Ukupno gledano, u 47 bolesnika sa zloćudnim tumorima kod kojih je ukupno učinjeno 26 disekcija vrata (14 kurativnih i 12 elektivnih) u samo 12 bolesnika dokazane su regionalne metastaze (25,53%). Muškarci nešto češće razvijaju regionalne metastaze (14,89%) nego žene (10,64%). Usporedimo li bolesnike s cN (+) i cN0 stadijem tumora možemo uočiti kako su kod bolesnika s cN (+) stadijem tumora (14 bolesnika) u njih 11 verificirane regionalne metastaze (78,57%) dok su kod bolesnika s cN0 stadijem tumora (33 bolesnika) u samo 1 bolesnika potvrđene metastaze (3,03%). Prema ovim podacima učestalosti regionalnih metastaza zloćudnih tumora slinovnica, kurativna disekcija je indicirana kod svih bolesnika s cN (+) stadijem tumora dok je opravdanost elektivne disekcije vrata prema rezultatima ovog istraživanja upitna.

Velik je izazov pretpostaviti koja je opravdanost ili neopravdanost elektivne disekcije vrata kod zloćudnih tumora žlijezda slinovnica. Postoje različita mišljenja autora o tome kada je i u kojem opsegu elektivna disekciju vrata kod zloćudnih tumora slinovnica indicirana (32, 34, 35). Na temelju malog uzorka ovoga istraživanja nije moguće postaviti značajnu tvrdnju je li elektivna disekcija vrata zaista opravdana. Ako se ipak vodimo rezultatima ovoga rada onda bi na temelju istih mogli pretpostaviti da se u slučaju klinički negativnog vrata kod zloćudnih tumora žlijezda slinovnica ipak ne bi trebali odlučiti za elektivnu disekciju jer je postotak histološki potvrđenih okultnih metastaza kod svih bolesnika s klinički negativnim vratom iznosio samo 3,03%. Slično navodi i Armstrong koji smatra da elektivna disekcija vrata nije indicirana zbog malog broja histološki pozitivnih regionalnih metastaza. U tom su istraživanju elektivne disekcije otkrile 38% okultnih regionalnih metastaza, a ukupan postotak okultnih regionalnih metastaza iznosio je 12% (35). S druge strane Nobis i suradnici preporučaju elektivne disekcije vrata za sve

bolesnike sa zloćudnim primarnim tumorima žlijezda slinovnica jer smatraju da je kliničko određivanje regionalnih metastaza neprecizno (34).

Zloćudni tumori parotidne i submandibularne žlijezde podjednako daju regionalne metastaze. Zloćudni tumori parotidne žlijezde regionalno metastaziraju u 27,78% slučajeva (10 od 36), dok zloćudni tumori submandibularne žlijezde nešto češće metastaziraju 33,33% (2 od 6). U ovom istraživanju okultne metastaze javile su se u samo jednog muškarca koji je imao zloćudni tumor u submandibularnoj žlijezde. Prema Armstrongu zloćudni tumori submandibularne žlijezda češće daju okultne regionalne metastaze (21%) u usporedbi s parotidnom žlijezdom (9%), a tumori submandibularne žlijezde su u nešto manje od polovice slučajeva zloćudni (6, 34). Ostale lokalizacije tumora nisu davale okultne regionalne metastaze.

U ovom istraživanju regionalne metastaze najčešće je davao adenoidni cistični karcinom (50,00%), mukoepidermoidni karcinom (27,78%) i karcinom nastao iz pleomorfnog adenoma (25,00%). Nobis navodi kako mukoepidermoidni karcinom i adenokarcinom najčešće metastaziraju (34). U ovom istraživanju okultne metastaze potvrđene su u jednog bolesnika sa adenoidnim cističnim karcinomom Prema Armstrongu mukoepidermoidni karcinom najčešće daje okultne regionalne metastaze (35). Prema rezultatima ovog rada ne možemo zaključiti postoji li povezanost između adenoidnog cističnog karcinoma i pojavnosti okultnih regionalnih metastaza. Iako u ovom istraživanju vidimo da su se okultne regionalne metastaze pojavile upravo kod adenoidnog cističnog karcinoma, literatura navodi suprotno (37). Adenoidni cistični karcinom je tumor koji rijetko daje regionalne metastaze, ali često lokalno recidivira i daje udaljene metastaze (20, 22). Studije pokazuju malu stopu pojavnosti okultnih regionalnih metastaza kod adenoidnog cističnog karcinoma, u prosjeku 13,9% (37).

Od 26 disekcija vrata učinjeno je 13 SDV (50%), 6 RDV (23,08%), 4 mRDV (15,38%) i 3 pRDV (11,54%). Najčešće vrste disekcija vrata kod zloćudnih tumora parotidne žlijezde su SDV kod 10 bolesnika (50%), RDV kod 4 bolesnika (20,00%), mRDV kod 4 bolesnika

(20,00%) i pRDV kod 2 bolesnika (10,00%). U slučaju tumora submandibularne žlijezde učinjeno je 3 SDV (50,00%), 2 RDV (33,33%) i 1 pRDV (16,67%).

U ovom istraživanju je više od polovice elektivnih disekcija bilo selektivno. Najčešći tipovi elektivne disekcije vrata bili su SDV kod 8 bolesnika (66,67%), mRDV kod 2 bolesnika (16,67%), RDV kod 1 bolesnika (8,34%) i pRDV kod 1 bolesnika (8,34%). Zbaren i suradnici navode da su elektivnim disekcijama najčešće obuhvaćene prve tri regije (7). Češće se pristupalo elektivnoj disekciji kod muškaraca (8 bolesnika; 32%) nego kod žena (4 bolesnice; 16%). Kod bolesnika sa zloćudnim tumorima parotidne žlijezde u 9 bolesnika učinjena je elektivna disekcija, a kod bolesnika sa zloćudnim tumorima submandibularne žlijezde u 3 bolesnika. Analizirajući rezultate povezanosti tipa disekcije vrata s lokalizacijom kod 3 zloćudna tumora submandibularne žlijezde u dva je učinjena SDV (66,67%), a u jednog bolesnika pRDV (33,33%) koja je učinjena zbog velikog tumorskog promjera (7 cm), zahvaćenosti vanjske karotidne arterije, hipoglosalnog i lingvalnog živca. Veći promjer tumora češće dovodi do nastanka okultnih metastaza vrata (35). Han za zloćudne tumore submandibularne žlijezde preporuča selektivnu disekciju vrata I-III (38). Kod zloćudnih tumora parotidne žlijezde učinjeno je 8 elektivnih disekcija od kojih je 6 bilo SDV (66,67%), 2 mRDV (22,22%), a 1 RDV (11,11%). Prema Kauri suradnicima kod zloćudnih tumora parotidne žlijezde najčešće se radila disekcija regija I-III (39). Manja stopa elektivnih disekcija vrata kod tumora parotidne žlijezde u ovom istraživanju moglo bi se protumačiti češćom dobroćudnom patologijom u parotidnoj žlijezdi i prema Armstrongu manjom stopom nastanka regionalnih metastaza (34, 35). Od 2 tumora akcesorne parotidne žlijezde kod jednog je učinjena SDV. Iako je zbog manjka bolesnika teško reći postoji li indikacija za elektivnu disekciju s obzirom na lokalizaciju primarnog tumora prema podacima ovog istraživanja češće se radila elektivna disekcija vrata ako se primarni tumor nalazio u submandibularnoj žlijezdi, a i kod jednog

bolesnika sa zloćudnim tumorom submandibularne žlijezde nađene su okultne regionalne metastaze.

Kod zloćudnih tumora parotidne žlijezde učinjeno je ukupno 20 disekcija vrata. Od toga je 10 bolesnika bilo bez regionalnih metastaza. Bolesnici s regionalnim metastazama najčešće su imali regionalne metastaze u regiji II (43,75%) i regiji III (18,75%) dok se u regijama I (12,50%), IV (12,50%) i V (12,50%) regionalne metastaze podjednako javljaju. Kod bolesnika sa zloćudnim tumorima submandibularne žlijezde učinjeno je 6 disekcija vrata, od kojih je 4 bilo bez regionalnih metastaza. Najčešća lokalizacija regionalnih metastaza kod 2 bolesnika sa zloćudnim tumorom submandibularne žlijezde bila je regija I (100,00%). Slične podatke navode i ostale studije (35, 38–40).

Mukoepidermoidni karcinom najčešće metastazira u regiju II (30,00%), regiju III (30,00%), regiju IV (20,00%), regiju I (10,00%) i regiju V (10,00%). Adenoidni cistični karcinom metastazira u regiju I (66,67%) i regiju II (33,33%). Mioepitelni karcinom podjednako metastazira u regije II (50,00%) i V (50,00%). PLGA metastazira u regije II (50,00%) i III (50,00%). Adenokarcinom, NOS metastazira u regije I i II, a karcinom nastao iz pleomorfno adenoma u regiju II.

Okultne metastaze javile su se u ovom istraživanju kod samo 1 bolesnika s adenoidnim cističnim karcinomom submandibularne žlijezde. Okultne metastaze javile su se u regiji I. Kod zloćudnih tumora submandibularne žlijezde prema Hanu okultne regionalne metastaze nađene su samo u regijama I i II, a prema Armstrongu najčešće su bile zahvaćene regije redom: regija II, regija I i regija III (35, 38).

9. Zaključak

Zloćudni tumori žlijezda slinovnica su vrlo rijetki tumori glave i vrata, nešto češći u žena.

Srednja dob bolesnika sa zloćudnim tumorima kod muškaraca je 54, a kod žena 58 godina.

Prema lokalizaciji najčešći su redom u: parotidnoj žlijezdi, malim žlijezdama slinovnicama i submandibularnoj žlijezdi.

Najčešći zloćudni tumori žlijezda slinovnica su mukoepidermoidni karcinom i karcinom acinusnih stanica, dok su najčešći dobroćudni tumori pleomorfni adenom i Warthinov tumor koji zajedno čine 80% svih tumora žlijezda slinovnica.

Zloćudni tumori žlijezda slinovnica rijetko daju okultne regionalne metastaze (3,03%), a najčešće tumori submandibularne žlijezde.

Najčešće lokalizacije regionalnih metastaza zloćudnih tumora parotidne žlijezde su regija II i III, a kod submandibularne žlijezde regija I. Najčešća lokalizacija okultnih regionalnih metastaza je regija I.

Elektivna disekcija vrata najčešće se koristi kod zloćudnih tumora submandibularne žlijezde, a najčešći tip disekcije vrata je selektivna disekcija vrata I-III (66,67%).

10. Zahvale

Razdoblje studiranja je svakako najljepši period života. Ta će činjenica još više doći do izražaja kako vrijeme bude odmicalo. Najveće zahvale idu mojim roditeljima čiju potporu cijenim svaki dan i čije životne vrijednost nastojim nositi dalje kroz život. Zahvaljujem svima koji su mi pomogli oko izrade ovog rada uključujući specijalizante maksilofacijalne kirurgije dr. Matiju Mamića i dr. Marka Tarle. Također hvala i dr. sc. Petru Sutonu na pomoći u interpretaciji podataka ovoga istraživanja.

Zahvaljujem svojem mentoru prof. dr. sc. Ivici Lukšiću koji je unatoč brojnim obvezama uvijek nalazio vremena za sve moje brojne upite.

11. Literatura

1. Ivica Lukšić i suradnici. Maksilofacijalna kirurgija. Zagreb: Naklada Lijevak; 2019.
2. Kordzińska-Cisek I, Grzybowska-Szatkowska L. Salivary gland cancer - epidemiology. *Nowotwory*. 2018;68(1):22–7.
3. Pan SY, De Groh M, Morrison H. A Case-Control Study of Risk Factors for Salivary Gland Cancer in Canada. *J Cancer Epidemiol*. 2017;2017.
4. Guzzo M, Locati LD, Prott FJ, Gatta G, McGurk M, Licitra L. Major and minor salivary gland tumors. *Crit Rev Oncol Hematol* [Internet]. 2010;74(2):134–48. Available from: <http://dx.doi.org/10.1016/j.critrevonc.2009.10.004>
5. Lima SS, Soares AF, de Amorim RFB, de Almeida Freitas R. Epidemiologic profile of salivary gland neoplasms: analysis of 245 cases. *Braz J Otorhinolaryngol*. 2005;71(3):335–40.
6. Lukšić I, Virag M, Manojlović S, Macan D. Salivary gland tumours: 25 Years of experience from a single institution in Croatia. *J Cranio-Maxillofacial Surg*. 2012;40(3).
7. Bradley PJ. Primary malignant parotid epithelial neoplasm: Nodal metastases and management. *Curr Opin Otolaryngol Head Neck Surg*. 2015;23(2):91–8.
8. Galdirs TM, Kappler M, Reich W, Eckert AW. Current aspects of salivary gland tumors - a systematic review of the literature. *GMS Interdiscip Plast Reconstr Surg DGPW*. 2019;8:Doc12.
9. Sentani K, Ogawa I, Ozasa K, Sadakane A, Utada M, Tsuya T, et al. Characteristics of 5015 Salivary Gland Neoplasms Registered in the Hiroshima Tumor Tissue Registry over a Period of 39 Years. *J Clin Med*. 2019;8(5):566.
10. Rutt AL, Hawkshaw MJ, Lurie D, Sataloff RT. Salivary gland cancer in patients younger than 30 years. *Ear, Nose Throat J*. 2011;90(4).
11. Ettl T, Schwarz-Furlan S, Gosau M, Reichert TE. Salivary gland carcinomas. *Oral Maxillofac Surg*. 2012;16(3):267–83.
12. Jain S, Hasan S, Vyas N, Shah N, Dalal S. Pleomorphic Adenoma of the Parotid Gland: Report of a Case With Review of Literature. *Ethiop J Health Sci*. 2015;25(2):189–94.
13. Al-Zaher N, Obeid A, Al-Salam S, Al-Kayyali BS. Acinic cell carcinoma of the salivary glands: A literature review. *Hematol Oncol Stem Cell Ther* [Internet]. 2009;2(1):259–64. Available from: [http://dx.doi.org/10.1016/S1658-3876\(09\)50035-0](http://dx.doi.org/10.1016/S1658-3876(09)50035-0)

14. Sadetzki S, Oberman B, Mandelzweig L, Chetrit A, Ben-Tal T, Jarus-Hakak A, et al. Smoking and risk of parotid gland tumors: A nationwide case-control study. *Cancer*. 2008;112(9):1974–82.
15. Head and Neck: Salivary gland tumors: Warthin’s tumors [Internet]. Available from: <http://atlasgeneticsoncology.org/Tumors/WarthinsTumID5424.html>
16. Ito FA, Jorge J, Vargas PA, Lopes MA. Histopathological findings of pleomorphic adenomas of the salivary glands. *Med Oral Patol Oral Cir Bucal*. 2009;14(2):57–61.
17. Zhao S, Zhao F, Su J. [Giant pleomorphic adenoma of the parotid gland: one case report and review of the literature]. *Lin Chung Er Bi Yan Hou Tou Jing Wai Ke Za Zhi*. 2014;28(14):1066–9.
18. Pathology core pictures [Internet]. Available from: <http://pathology.or.jp/corepicturesEN/07/c07/01.html>
19. Chulam TC, Noronha Francisco AL, Goncalves Filho J, Pinto Alves CA, Kowalski LP. Warthin’s tumour of the parotid gland: our experience. *Acta Otorhinolaryngol Ital* [Internet]. 2013;33(6):393–7. Available from: <http://www.ncbi.nlm.nih.gov/pubmed/24376295>
<http://www.pubmedcentral.nih.gov/articlerender.fcgi?artid=PMC3870448>
20. Son E, Panwar A, Mosher CH, Lydiatt D. Cancers of the Major Salivary Gland. *J Oncol Pract*. 2018;14(2):99–108.
21. Devaraju R, Gantala R, Aitha H, Gotoor SG. Mucoepidermoid carcinoma. *BMJ Case Rep*. 2014;1–5.
22. Godg P, Sharma S, Yadav M. Adenoid cystic carcinoma of the parotid gland. *Contemp Clin Dent*. 2012;3(2):223–6.
23. Antony J, Gopalan V, Smith RA, Lam AKY. Carcinoma ex Pleomorphic Adenoma: A Comprehensive Review of Clinical, Pathological and Molecular Data. *Head Neck Pathol*. 2012;6(1):1–9.
24. Šoša T, Sutlić Ž, Stanec Z, Tonković I. *Kirurgija*. Zagreb: Medicinska biblioteka; 2007.
25. Level of head and neck scheme of lymphonode groups [Internet]. Available from: <https://www.numebook.cl/artmes/NMDigitalBook/Hematology/headandneckscheme.html>
26. Thielker J, Grosheva M, Ihrler S, Wittig A, Guntinas-Lichius O. Contemporary management of benign and malignant parotid tumors [Internet]. Available from: https://www.researchgate.net/publication/324840707_Contemporary_Management_of_Benign_and_Malignant_Parotid_Tumors

27. Liu Y, Li J, Tan YR, Xiong P, Zhong LP. Accuracy of diagnosis of salivary gland tumors with the use of ultrasonography, computed tomography, and magnetic resonance imaging: A meta-analysis. *Oral Surg Oral Med Oral Pathol Oral Radiol* [Internet]. 2015;119(2):238-245.e2. Available from: <http://dx.doi.org/10.1016/j.oooo.2014.10.020>
28. Sood S, McGurk M, Vaz F. Management of Salivary Gland Tumours: United Kingdom National Multidisciplinary Guidelines. *J Laryngol Otol*. 2016;130(S2):S142–9.
29. Wang X, Luo Y, Li M, Yan H, Sun M, Fan T. Management of salivary gland carcinomas - A review. *Oncotarget*. 2017;8(3):3946–56.
30. Speight PM, Barrett AW. Prognostic factors in malignant tumours of the salivary glands. *Br J Oral Maxillofac Surg*. 2009;47(8):587–93.
31. Therkildsen MH, Christensen M, Andersen LJ, Schiødt T, Hansen HS. Salivary gland carcinomas: Prognostic factors. *Acta Oncol (Madr)*. 1998;37(7–8):701–13.
32. da Silva LP, Serpa MS, Viveiros SK, Sena DAC, de Carvalho Pinho RF, de Abreu Guimarães LD, et al. Salivary gland tumors in a Brazilian population: A 20-year retrospective and multicentric study of 2292 cases. *J Cranio-Maxillofacial Surg*. 2018;46(12):2227–33.
33. Article O, Hussain S, Naseem N, Nagi AH. Age , Gender and Site Distribution of Salivary Gland Tumours Reported At Tertiary Care Hospitals. 2016;32(3):160–4.
34. Nobis CP, Rohleder NH, Wolff KD, Wagenpfeil S, Scherer EQ, Kesting MR. Head and neck salivary gland carcinomas - Elective neck dissection, yes or no? *J Oral Maxillofac Surg* [Internet]. 2014;72(1):205–10. Available from: <http://dx.doi.org/10.1016/j.joms.2013.05.024>
35. Armstrong JG, Harrison LB, Thaler HT, Friedlander-Klar H, Fass DE, Zelefsky MJ, et al. The indications for elective treatment of the neck in cancer of the major salivary glands. *Cancer*. 1992;69(3):615–9.
36. Szewczyk M, Golusiński P, Pazdrowski J, Pieńkowski P, Golusiński WJ. Management of clinically negative neck in salivary gland cancers – elective neck dissection, irradiation, or surveillance? *Wspolczesna Onkol*. 2019;23(3):169–73.
37. Luksic I, Suton P. Elective neck dissection in adenoid cystic carcinoma of head and neck: yes or no? A systematic review. *Eur Arch Oto-Rhino-Laryngology* [Internet]. 2019;276(11):2957–62. Available from: <https://doi.org/10.1007/s00405-019-05669-1>
38. Han MW, Cho KJ, Roh JL, Choi SH, Nam SY, Kim SY. Patterns of lymph node metastasis and their influence on outcomes in patients with submandibular gland

- carcinoma. *J Surg Oncol*. 2012;106(4):475–80.
39. Kaura A, Kennedy RA, Ali S, Odell E, Simo R, Jeannon JP, et al. Utility of neck dissection for management of carcinoma of the parotid gland. *Br J Oral Maxillofac Surg* [Internet]. 2019;57(10):1039–43. Available from: <https://doi.org/10.1016/j.bjoms.2019.09.002>
40. Stodulski D, Mikaszewski B, Majewska H, Wiśniewski P, Stankiewicz C. Probability and pattern of occult cervical lymph node metastases in primary parotid carcinoma. *Eur Arch Oto-Rhino-Laryngology*. 2017;274(3):1659–64.

12. Životopis

Rođen sam 22.11.1995. godine u Zagrebu. Pohađao sam osnovnu školu Augusta Harambašića nakon koje upisujem 2. gimnaziju u Zagrebu. Paralelno s tim pohađam glazbenu školu Pavla Markovca u Zagrebu. Medicinski fakultet Sveučilišta u Zagrebu upisujem 2014. godine. Moj glavni interes u medicini je kirurgija. Slobodno vrijeme volim provoditi baveći se sportom i sviranjem klavira.