

Reorganizacijski procesi u fetalnoj prednjoj i srednjoj regiji cingularne vijuge čovjeka

Bobić Rasonja, Mihaela

Doctoral thesis / Disertacija

2021

Degree Grantor / Ustanova koja je dodijelila akademski / stručni stupanj: **University of Zagreb, School of Medicine / Sveučilište u Zagrebu, Medicinski fakultet**

Permanent link / Trajna poveznica: <https://urn.nsk.hr/urn:nbn:hr:105:662451>

Rights / Prava: [In copyright](#)/[Zaštićeno autorskim pravom.](#)

Download date / Datum preuzimanja: **2025-03-25**



Repository / Repozitorij:

[Dr Med - University of Zagreb School of Medicine Digital Repository](#)



**SVEUČILIŠTE U ZAGREBU
MEDICINSKI FAKULTET**

Mihaela Bobić Rasonja

**Reorganizacijski procesi u fetalnoj
prednjoj i srednjoj regiji cingularne
vijuge čovjeka**

DISERTACIJA



Zagreb, 2021.

**SVEUČILIŠTE U ZAGREBU
MEDICINSKI FAKULTET**

Mihaela Bobić Rasonja

**Reorganizacijski procesi u fetalnoj
prednjoj i srednjoj regiji cingularne
vijuge čovjeka**

DISERTACIJA

Zagreb, 2021.

Disertacija je izrađena na Hrvatskom institutu za istraživanje mozga Medicinskog fakulteta Sveučilišta u Zagrebu, temeljem projekta Hrvatske zaklade za znanost (HRZZ) "Razvoj karijera mladih istraživača - izobrazba novih doktora znanosti" (br. DOK-2015-10-3939, voditeljica prof. dr. sc. Nataša Jovanov Milošević), predloženog u okviru projekta HRZZ-a "Histološka, MRI i analiza genske ekspresije reorganizacijskih procesa u medijalnom (limbičkom) zidu ljudskog mozga tijekom razvitka" (broj projekta: 7379, na kojem je voditeljica rada prof. dr. sc. Nataša Jovanov Milošević suradnica, a voditelj projekta prof. dr. sc. Mario Vukšić).

Istraživanje je financirano sljedećim projektima:

1. "Eksperimentalna i klinička istraživanja hipoksijsko-ishemijskog oštećenja mozga u perinatalnoj i odrasloj dobi", ZCI-Neuro (KK.01.1.1.01.0007, voditelj projekta prof. dr. sc. Miloš Judaš)
2. "European network of brain malformations", Neuro-MIG (COST, CA16118, voditeljica rada prof. dr. sc. Nataša Jovanov Milošević članica je Upravnog odbora)
3. "Moždani izvanstanični matriks u razvitku i perinatalnoj hipoksiji" (HRZZ, IP-2019-04-3182, voditeljica projekta prof. dr. sc. Nataša Jovanov-Milošević)
4. "Histological-MRI Comparative Research of Fetal and Perinatal Human Brain, HIMRICO" (zaklada Adris, voditeljica projekta prof. dr. sc. Nataša Jovanov-Milošević)
5. Sveučilišna potpora (BM0054, voditeljica projekta prof. dr. sc. Nataša Jovanov-Milošević)



Voditeljica rada: prof. dr. sc. Nataša Jovanov-Milošević

SADRŽAJ:

1. UVOD I SVRHA RADA	1
1.1. Uvod	1
1.1.1. Smještaj cingularne vijuge unutar limbičkog sustava	1
1.1.2. Podjela cingularne vijuge	3
1.1.3. Citoarhitektonika prednjeg i srednjeg dijela cingularne vijuge u mozgu odraslog čovjeka	5
1.1.4. Aferentne i eferentne projekcije cingularne vijuge	7
1.1.5. <i>Cingulum</i>	9
1.1.6. Funkcija prednje i srednje regije cingularne vijuge	10
1.1.7. Uloga prednje i srednje regije cingularne vijuge u neurorazvojnim poremećajima.....	12
1.1.8. Razvoj telencefaličke stijenke	13
1.1.9. Posebnosti cingularnih područja u odnosu na dorzalna i lateralna područja moždane kore.....	16
1.1.10. Uloge izvanstaničnog matriksa u razvoju telencefalona	17
1.2. Svrha rada	18
2. HIPOTEZA	19
3. CILJEVI RADA	20
4. MATERIJALI I METODE	21
4.1. Materijali	21
4.1.1. Materijali korišteni za histološki i imunohistokemijski dio istraživanja.....	21
4.1.2. Materijali za analizu slikovnih prikaza MR-a i analizu skupljanja tkiva	25
4.2. Metode	28
4.2.1. Histološke i imunohistokemijske metode.....	28
4.2.1.1. Histološke metode	28
4.2.1.2. Imunohistokemija	29
4.2.2. Metode korištene za analizu snimaka MR-a i skupljanja tkiva.....	30
4.2.2.1. Analiza postmortalnih snimaka MR-om	30
4.2.2.2. Statističke metode.....	34
4.2.2.3. Histološke metode za mozgove korištene u analizi MR-om	34
4.2.3. Analiza ekspresije gena (transkriptoma) prednje regije cingularne vijuge pomoću mikropostroja.....	36
5. REZULTATI.....	38
5.1. Prostorni i vremenski parametri razvitka prednjeg i srednjeg područja cingularne vijuge čovjeka.....	39
5.1.1. Rana fetalna faza: 8 - 15 TNZ-a	39
5.1.2. Rana srednja fetalna faza: 16 - 19 TNZ-a.....	42
5.1.3. Kasna srednja fetalna faza: 20 - 26 TNZ-a.....	46
5.1.4. Kasna fetalna faza: 27 - 38 TNZ-a	50
5.1.5. Postnatalno razdoblje (40 TNZ-a - 3 postnatalna mjeseca):	53
5.2. Rast i skupljanje telencefaličke stijenke u cingularnom i dorzolateralnom području	60
5.3. Rezultati analize humanog transkriptoma	63
6. RASPRAVA	65

6.1. Razlike u histogenezi prednje i srednje regije cingularnog područja u odnosu na druga područja tijekom razvoja	65
6.2. Ventrodorzalne razlike u diferencijaciji cingularnog područja	68
6.3. Perinatalne i rane postnatalne promjene u moždanoj kori prednje i srednje regije cingularne vijuge	71
6.4. Osvrt na usporedno korištenje histoloških metoda i MR-a u istim mozgovima .	73
6.5. Vrijednost dobivenih rezultata za uporabu u dijagnostici	75
7. ZAKLJUČCI.....	76
8. SAŽETAK	77
9. SUMMARY	78
10. POPIS LITERATURE.....	79
11. ŽIVOTOPIS	108

Popis oznaka i kratica:

ACC - engl. *anterior cingulate cortex*

ADHD - engl. *attention deficit hyperactivity disorder*, poremećaj hiperaktivnosti i deficita pažnje

ASD - engl. *autism spectrum disorder*, poremećaji iz spektra autizma

Bg - bazalni gangliji

CA - *Cornu Ammonis*

CC - *corpus callosum*

CP - engl. *cortical plate*, kortikalna ploča

CS-56 - kondroitin-sulfat

DIK - diseminirana intravaskularna koagulacija

DL - dorzolateralna telencefalička stijenka

DM - dorzomedijalna telencefalička stijenka

DZS - duboki zrnati sloj

ECM - engl. *extracellular matrix* - izvanstanični matriks

FN - fibronektin

GFAP - engl. *glial fibrillary associated protein*

Gb - ganglijski brežuljak

HELLP - sindrom HELLP, engl. *haemolysis, elevated liver enzymes, low platelets*, trudnoćom izazvana hipertenzija s proteinurijom

Hip - hipokampus

IG - *indusium griseum*

IZ - intermedijarna zona

MAP2 - engl. *microtubule-associated protein 2*

MCC - engl. *midcingulate cortex*

MFC - engl. *medial prefrontal cortex*

MD - mediodorzalna

MR - magnetska rezonancija

MZ - marginalna zona

MZP - engl. *marginal zone proper* - marginalna zona u užem smislu

NCAN - engl. *neurocan*, neurokan

NeuN - engl. *Anti-Neuron specific Nuclear protein*

NF200 - neurofilament 200
NVII - sedmi moždani živac, *n. facialis*
PACS - engl. *picture archiving and communications system*
PAG - periakveduktalna siva tvar
PBS - engl. *phosphate buffered saline*
PCC - engl. *posterior cingulate cortex*
PET - pozitronska emisijska tomografija
PMV-HE - postmortalno vrijeme za histološke rezove bojane hemalaun-eozinom
PMV-MR - postmortalno vrijeme za mozgove snimane MR-om
PNN - engl. *perineuronal nets*, perineuronske mreže
RDS - engl. *respiratory distress syndrome*, sindrom respiratornog distresa
RSC - engl. *retrosplenial cortex*
RVP - lat. *ruptura velamentorum praetemporarium*
sACC- engl. *subgenual anterior cingulate cortex*
SIDS - engl. *sudden infant death syndrome*, sindrom iznenadne dojenačke smrti
SL - lat. *stratum lucidum*
SMI312 - engl. *Anti-SMI312 Purified anti neurofilament marker*
SMI32 - engl. *Anti SMI-32 Purified anti Neurofilament H*
SNAP25 - engl. *synaptosomal-associated protein 25kDa*
SP - *subplate* zona
SPr - engl. *subplate remnant*
SR - lat. *stratum radiatum*
SVZ - subventrikularna zona
oSVZ - engl. *outer subventricular zone*
SZS - subprijalni zrnati sloj
TNC - tenascin C
TNZ - tjedan nakon začeća
VCAN - engl. *versican*, versikan
VM - ventromedijalna telencefalička stijenka
VZ - ventrikularna zona
WFA - *Wisteria floribunda agglutinin*

1. UVOD I SVRHA RADA

Poznato je da su prednja i srednja regija cingularne vijuge među izuzetno umreženim dijelovima mozga, a njihova poremećena funkcija značajan je čimbenik u patogenezi raznih poremećaja. Zbog jedinstvenog položaja i funkcije cingularne moždane kore, između evolucijski primitivnijeg i novijeg dijela telencefalona čovjeka, u ovom se području isprepliću putovi zaduženi za nagone, emocije, motoriku, motivaciju, autonomne i druge funkcije, a osim toga povezana je i s raznim dijelovima neokorteksa koji su zaduženi za najviše kognitivne funkcije. Smatra se da se taj rubni (limbički) dio mozga razvija po posebnom obrascu i ranije od neokortikalnog područja. Budući da su ispravna migracija i umreženost stanica, izrastanje vlakana te drugi neurogenetski procesi, koji se događaju u okruženju specifičnog ECM-a (engl. *extracellular matrix*, ECM), ključni za normalnu funkciju u kasnijim životnim razdobljima, potrebno je istražiti specifičnosti te kada se i kako u prenatalnom i perinatalnom razdoblju događaju pojedini razvojni procesi cingularnog područja.

1.1. Uvod

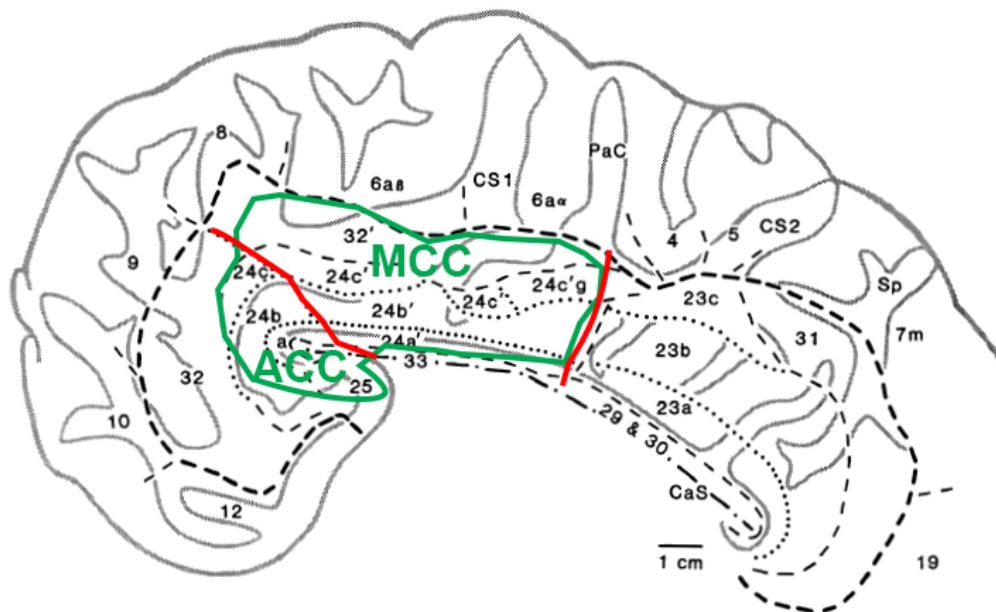
1.1.1. Smještaj cingularne vijuge unutar limbičkog sustava

Cingularna vijuga (od lat. *cingulum*: pojas) sadrži limbičku moždanu koru, koja je, zajedno sa svojim vezama, dio limbičkog sustava (od lat. *limbus* - granica, prijelaz). Ona se pruža oko žuljevitog tijela (lat. *corpus callosum*, CC), obuhvaćajući ga s ventralne, kranijalne, dorzalne i kaudalne plohe (1). Na cingularnu vijugu nastavlja se parahipokampalna vijuga te one zajedno okružuju područja limbičkog sustava (septum, jezgre amigdala i hipokampalnu formaciju) (2). Cingularna vijuga kranijalno prelazi u *gyrus paraterminalis* i *area paraolfactoria*, a kaudalno je hipokampalna brazda dijeli od *gyrus dentatus*. Moždanu koru limbičkog sustava dijelimo na: 1) unutarnji prsten - limbička polja (dvoslojni paleokorteks (*cortex praepyramidalis* i *cortex periamygdaloideus*) i troslojni arhikorteks (retrokomisuralni hipokampus, *induseum griseum* i prekomisuralni hipokampus); 2) vanjski prsten - paralimbička mezokortikalna polja (*peripalaeocortex*, *periarchicortex* i *proisocortex*); 3) neka izokortikalna asocijacijska područja (kaudalni orbitofrontalni korteks, dijelove inzularne i temporalne moždane kore) (3). Razvijena oko limbičkih alokortikalnih polja, a povezana s izokortikalnim asocijacijskim poljima, cingularna vijuga filogenetski i citoarhitektonski pripada prijelaznim

paralimbičkim poljima. Paralimbička polja dobro su umrežena između sebe i s hipokampusom, a povezana su s anteriornim talamičkim jezgrama, kao i s multimodalnim asocijacijskim dijelovima moždane kore (4). Broca naglašava važnost cingularne vijuge, jer ona spaja dva dijela mozga: područja limbičkog režnja (hijerarhijski niža, zadužena za nagone i emocije) i područja neokorteksa (hijerarhijski viša, zadužena za racionalne odluke i više intelektualne radnje) (5,6). Velik značaj cingularnoj vijuzi dao je i Papez koji je svojim kliničkim studijama pokazao da lezije cingularne vijuge uzrokuju gubitak pamćenja, poremećaje svijesti i promjene osobnosti (7). Zbog toga on cingularnu vijugu pribraja "mehanizmu emocija" zajedno s mnogim drugim kortikalnim područjima, hipotalamusom, hipokampusom, anteriornim jezgrama talamusa te vezama između njih. Sredinom 20. stoljeća, temelje Brocine sheme limbičkog sustava nadogradio je Paul MacLean (8,9). On, također, naglašava da je Brocin limbički režanj strateški smješten između evolucijski novijih i starijih dijelova mozga, a povezan je sa subkortikalnim strukturama (posebice septumom, jezgrama amigdala, talamičkim jezgrama središnje linije i hipotalamusom), kao i da je odgovoran za "sebične" potrebe hranjenja, borbe i opstanka, ali i za doživljaj i izražavanje stanja povezanih sa socijalnim kontaktom, razmnožavanjem i održanjem vrste.

1.1.2. Podjela cingularne vijuge

Podjela cingularne vijuge dugo je bila predmet rasprave (tabl. 1), a temelje je postavio Brodmann koji je cingularnu vijugu podijelio na precingularno područje, postcingularno područje te na područje koje se nalazi iza splenijuma CC-a koje je, stoga, nazvao retrosplenijalnim područjem (10). Takva podjela utemeljena je na postojanju šestoslojne moždane kore u postcingularnom području i nedostatku iste u precingularnom području, s prijelazom između tih dvaju područja, otprilike na razini Rolandove brazde. Danas se najčešće koristi podjela na četiri regije prema Brentu Vogtu (sl. 1) (11), temeljena na citoarhitektonici i funkcionalnim studijama te na studijama koje se bave aferentnim i eferentnim vlaknima. Prema toj podjeli, cingularnu vijugu čine: prednje područje (polja 25, 24 i 32; ACC, engl. *anterior cingulate cortex*), srednje područje (polje 24'; MCC - engl. *midcingulate cortex*), stražnje područje (polja 23 i 31; PCC - engl. *posterior cingulate cortex*) i retrosplenijalno područje (polja 29 i 30; RSC - engl. *retrosplenial cortex*) (12–15). Ta podjela koristit će se u ovom radu, a opisat će se ACC i MCC. U odnosu na Brodmannovu podjelu, najvažnija je razlika to što je MCC odvojen od ACC-a, a najčvršći temelj takvoj podjeli jesu spoznaje o razlikama u citoarhitektonici i povezanosti tih dvaju područja s drugim dijelovima moždane kore i subkortikalnih struktura (16–19).



Slika 1. Medijalna stijenka telencefalona čovjeka.

Zelenom bojom zaokružena su područja ACC i MCC, a crvenom bojom označene su granice među njima. Preuzeto i promijenjeno iz (20).

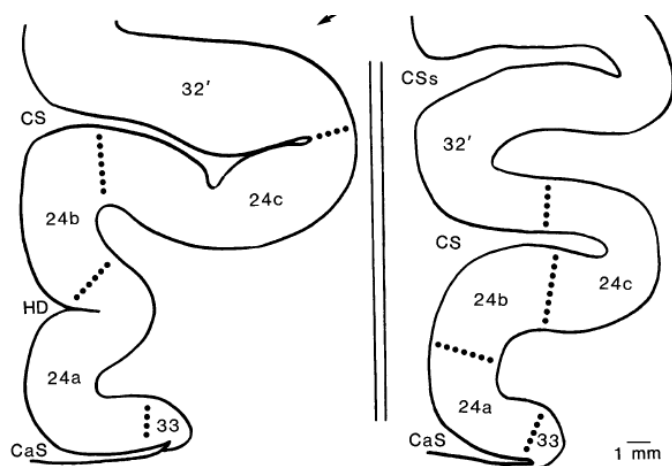
Tablica 1. Kronološki pregled značajnijih studija (10,20–25) koje su se bavile citoarhitektonskom podjelom cingularne vijuge.

Brodmann, 1909.	Podjela na polja 25, 33, 24 i 32.
Vogt i Vogt, 1919.	Podjela na polja 33, 24a, 24b, 24c. Ona su odvojena okomitom granicom od MCC-a i polja a33', a24a', a24b', a24c'.
Von Economo i Koskinas, 1925.	Podjela ACC-a na 3 polja: LA1, LA2, LA3. Ne opisuje sloj II. LA3 u području <i>sulcus CC</i> graniči s LB1. Polje LA1 graniči u cingularnom žlijebu s granularnom moždanom korom (FDL).
Braak, 1976.	Opisao postojanje gigantopiramidnog polja u području cingularnog žlijeba i definirao ga kao 24d.
Vogt i sur., 1995.	Podjela na polja 25, 33, 24a, 24b, 24c, 32, 24a', 24b', 24c', 24c'g, 32'. U polju 32 počinje disgranularni sloj IV.
Ongür i sur., 2002.	Polje 32 je agranularno i slično polju 24, no sa širim slojem V.
Palomero-Gallagher i sur., 2008.	Podjela na polja 33, 24a, 24b, 24c, 32 (24 a, b i c dodatno su podijeljena prema položaju u odnosu na <i>genu CC</i> na subgenualni i pregenualni).

1.1.3. Citoarhitektonika prednjeg i srednjeg dijela cingularne vijuge u mozgu odraslog čovjeka

Svojstvo cingularne vijuge njezinom cijelom kraniokaudalnom duljinom jest složenost slojeva koja raste od ventralnog dijela prema dorzalnog, tj. od arhikorteksa (*induseum griseum*, IG) prema izokorteksu. Glavna značajka ACC-a i MCC-a je agranularnost (nepostojanje sloja IV). Budući da se ventralni dijelovi ACC-a i MCC-a nastavljaju na troslojni IG, njihova je citoarhitektonika jednostavna, sa slabo diferenciranim vanjskim i unutarnjim piramidnim slojem. Subgenualno polje 25 ima dva glavna sloja: II/III i V/VI (20,24,26–28). Kranijalno od polja 25, u dubini žlijeba CC-a, nalazi se polje 33, agranularno perialokortikalno područje nediferenciranih slojeva II/III te istaknutih slojeva Va i Vb/VI (20,25). Polje 33 nastavlja se prema kaudalno duž dugačke osi CC-a sve do kaudalnog kraja MCC-a (20).

Najinteresantnije područje u ovome radu zauzima polje 24 koje se dijeli na podpolja (1) od kranijalno prema kaudalno: 24 je dio ACC-a, a24' i p24' dijelovi su MCC-a te (2) od ventralno prema dorzalno: 24 a-c i 24' a-c (sl. 1 i 2). Slojevi koji se međusobno razlikuju između dijelova polja 24 slojevi su II, III i sloj V koji se dijeli na Va i Vb. Značajke vidljive u cijelom polju 24 su: slojevi II i III mogu se jasno razdvojiti (međutim, ipak teže nego u dorzolateralnom neokorteksu), nema sloja IV, sloj Va gušći je od sloja Vb, a u sloju Vb vidljivo je grupiranje neurona (engl. "*clumps*"), što je obilježje svojstveno ljudskom mozgu (29). Polja 24a i 24a' nastavljaju se na ventralno smješteno polje 33, imaju diferencirane slojeve II i III te relativno tanak sloj Va (25,28,30). Polja 24b i 24b' ističu se po debelom sloju Va, a prema cingularnom žlijebu i polju 24c i 24c' povećavaju se slojevi II i III (24,25), za razliku od sloja V koji je tanji i rjeđi pa su i spomenute nakupine neurona vidljivije (20).



Slika 2. Koronarni rez kroz jednostruki (lijevo) i dvostruki paralelni (desno) obrazac cingularnog žlijeba i smještaj polja u odnosu na žlijeb. Preuzeto iz (20).

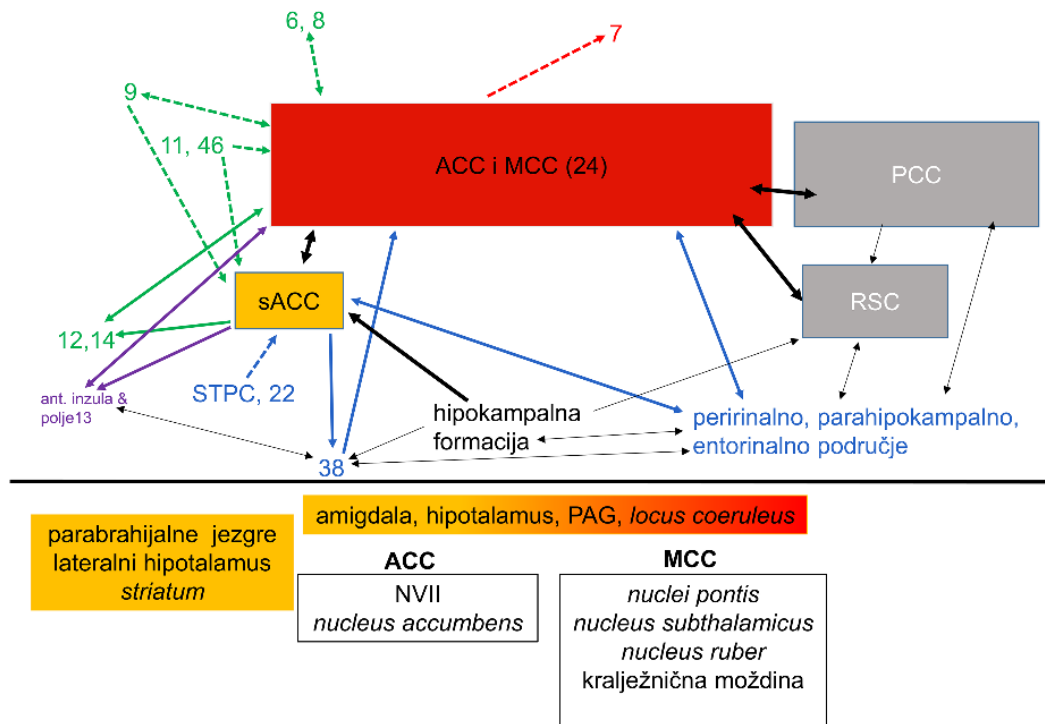
Najistaknutija značajka MCC-a u području cingularnog žlijeba veliki su piramidni neuroni u sloju Vb (23,30,31). Polje 24 jedinstveno je, uz inzularnu moždanu koru, zbog postojanja tzv. Von Economo-neurona u sloju Vb kojih je najviše u polju 24b (22,32). Rostralno i dorzalno od polja 25, 24a i 24b nalazi se polje 32. Polje 32 smatra se prelimbičkom moždanom korom, tj. proneokortikalnim područjem s početnim slojem IV (24,28,33,34). Razmještaj polja 24 a - c i 32 ovisi o varijacijama u anatomiji cingularnog žlijeba, no najčešće se radi o jednostruko ili dvostruko paralelnom obrascu (sl. 2) (20,29).

ACC i MCC karakteristični su i po rasporedu interneuronskih subpopulacija (27,35). Kalretininski neuroni nalaze se u moždanoj kori ACC-a i MCC-a u svim slojevima, no najgušće u slojevima II i III te u karakterističnim nakupinama u sloju V (27,36). Parvalbuminski imunoreaktivni neuroni i neuropil mnogobrojniji su u dorzalnom dijelu cingularne vijuge i pretežito u sloju V, dok su kalbindinski većinom vidljivi u sloju III, ali i u drugim supragranularnim slojevima (27,36).

1.1.4. Aferentne i eferentne projekcije cingularne vijuge

Pregled literature povezan s projekcijama obuhvaća značajnije studije koje su koristile metodu retrogradnog označivanja vlakana (engl. *tracing*) na nečovjekolikim primatima. Razlike između cingularne moždane kore nečovjekolikih i čovjekolikih primata opisane su u studijama (12,29,37–39). Subkortikalne projekcije cingularne moždane kore među najrazvijenijima su u usporedbi s drugim kortikalnim područjima. Zajedno s projekcijama prema drugim dijelovima moždane kore prikazane su na sl. 3.

Kortikalna polja s jednostavnijom laminarnom strukturom primaju aferentna vlakna iz više jezgara talamusa nego područja sa složenijom strukturom (40). ACC prima aferentna vlakna iz laterodorzalne, anterodorzalne, anteroventralne i anteromedijalne jezgre, jezgara središnje linije i intralaminarnih jezgara (41,42). Mediodorzalna jezgra ima recipročno jaku projekciju s MCC-om i (slabije) s ACC-om (37,43–47). Subgenuarno područje recipročno je povezano s mediodorzalnom jezgrom talamusa i medijalnim pulvinarom (40,47–49). Ovi nalazi potvrđeni su u novijoj studiji koja je, koristeći podatke iz baze *Human Connectome Project*, pokazala kako anteroventralna jezgra, povezana preko anteriorne talamičke radijacije i *fasciculus uncinatus*, bilateralno pruža vlakna prema ACC-u. Prema istoj studiji, anteromedijalna i laterodorzalna jezgra (putem *cinguluma*) daju vlakna za subgenualni dio ACC-a, dok je mediodorzalna jezgra snažno povezana s cijelom cingularnom moždanom korom (50).



Slika 3. Shematski prikaz značajnih projekcija cingularne moždane kore prema studijama na nečovjekolikim primatima (2,30,57–66,37,67–74,49,51–56).

Zelene strelice označuju veze s frontalnim režnjem, crvene s parijetalnim, ljubičaste s inzularnim, a plave s temporalnim. Isprekidane linije označuju veze s neokortikalnim područjima, a pune označuju intrinzične veze s paralimbičkim i limbičkim područjima. Ispod vodoravne crte navedene su najznačajnije subkortikalne projekcije ACC-a i MCC-a: u žutom pravokutniku navedena su područja povezana sa subgenualnim područjem ACC-a, u žuto-crvenom pravokutniku područja povezana i s ACC-om i s MCC-om, a u nebojenim pravokutnicima područja povezana samo s ACC-om ili s MCC-om. Brojevi na slici označuju polja moždane kore.

1.1.5. *Cingulum*

Snop bijele tvari - *cingulum* - nalazi se u unutrašnjosti cingularne i parahipokampalne vijuge. Iako djeluje kao oštro ograničen snop, vlakna se duž njegove kranio-kaudalne osi pridružuju i odvajaju od njega (75). Sastoji se od kratkih i dugih sagitalno usmjerenih asocijativnih vlakana i vlakanak koja su usmjerena poprijeko u odnosu na njih (75).

Unutar *cingulum*a postoje tri glavne skupine vlakana. Prvu skupinu čine talamokortikalna i kortikotalamička vlakna koja sežu od cingularne moždane kore do anteriornih i laterodorzalnih jezgara talamusa (76,77). Drugu skupinu čine vlakna koja idu iz polja 24 (i 23 u PCC-u) prema prefrontalnim (orbitalnim, medijalnim i dorzolateralnim) područjima, *nucleus caudatus*, *putamenu*, jezgrama amigdala, peririnalnoj moždanoj kori te inzularnim i temporalnim područjima (78,79). Treću skupinu vlakana čine projekcije iz frontalnog režnja prema PCC-u, RSC-u, presubikulumu, parijetalnim poljima te ona koja idu iz parijetalnih područja prema parahipokampalnim, cingularnim i frontalnim područjima (80–83). Osim navedenih (glavnih) skupina vlakana, kroz *cingulum* prolaze i vlakna iz jezgara amigdala, *nucleus basalis Meynert*, *l. coeruleus*, mediodorzalne i drugih talamičkih jezgara (uključujući *pulvinar*), *nuclei raphes* i periakveduktalne sive tvari (PAG). Za detaljniji pregled projekcija koje sadrži *cingulum* preporučujemo revijski članak Bubb i suradnika (84).

Lezije cingularnog snopa, iako uzrokuju prekide značajnih anatomskih veza, uzrokuju manje deficite u kliničkoj slici, što se objašnjava postojanjem kolateralnih veza. Cingulumotomijom su se pokušavali liječiti razni neurorazvojni psihijatrijski poremećaji, s vrlo varijabilnim i kratkoročnim rezultatima (uglavnom se snop presijecao u anteriornoj polovici). Terapija cingulumotomijom bila je najuspješnija u pokušajima liječenja opsesivno-kompulzivnog poremećaja i anksioznih poremećaja (za pregled lezijskih studija vidi (84,85). Veze koje čine *cingulum* sazrijevaju sve do kraja trećeg desetljeća života (86–88).

1.1.6. Funkcija prednje i srednje regije cingularne vijuge

Model podjele cingularne vijuge na četiri dijela temelji se na studijama retrogradnog praćenja aksona i funkcionalnim studijama.

ACC i prednji dio MCC-a jasno se mogu odijeliti od ostatka cingularne vijuge zbog recipročnih veza s jezgrama amigdala, za koje se pretpostavlja da izvlače motivacijski bitne informacije iz osjetnih podražaja, obrađuju ih i moduliraju ponašanje povezano s posturalnim refleksima, pokretima glave, spolnošću te imaju središnju ulogu u obradi emocija (poglavito straha) i kontroli visceromotoričkih odgovora. Osim u sklopu veza s jezgrama amigdala, eferentna vlakna iz polja 24c imaju ulogu u izražavanju emocija preko projekcija prema jezgri *n. facialis* (NVII) zbog toga što mišići inervirani NVII mijenjaju svoju aktivnost ovisno o emocijama (66,89). Zbog povezanosti s autonomnim centrima smatra se da ACC i prednji dio MCC-a imaju ključnu ulogu u obradi i autonomnom odgovoru na emocije (90): električna stimulacija polja 24 i 25 izaziva promjenu srčane i respiratorne frekvencije, pražnjenja mokraćnog mjehura te probavne simptome poput mučnine, povraćanja, slinjenja i defekacije (91–94). Smatra se da projekcije iz ACC-a i prednjeg dijela MCC-a u PAG služe za svjesnu kontrolu spontanijih odgovora na bolne podražaje, što je potvrđeno studijama u kojima su se stimulirale medijalne talamičke jezgre (koje primaju projekcije iz ACC-a, a šalju projekcije u PAG), tijekom kojih je došlo do promjene odgovora na bolne podražaje (95–97). Osim toga, u pregenualnom dijelu ACC-a, koji je povezan s doživljajem sretnih emocija, visoka je izraženost opioidnih receptora (98–101). Projekcije iz pregenualnog dijela ACC-a u dorzolateralni dio PAG-a imaju ulogu u kontroliranoj vokalizaciji, otvaranju čeljusti i kontroli mišića grkljana (102,103).

Druga skupina vlakana koja jasno odvaja ACC i MCC jesu projekcije prema parijetalnoj moždanoj kori, koje su ograničene samo na MCC (14). MCC je zadužen za kognitivnu kontrolu: odabir odgovora, donošenje odluka (pogotovo onih motiviranih nagradom), usmjeravanje i održavanje pozornosti te primjećivanje pogrešaka (104,105).

Funkciju cingularne moždane kore u motorici obično se opisuje tako da se dijele dvije skupine eferentnih vlakana: ona koja potječu iz područja cingularnog žlijeba te iz područja vijuge (106). Motorička područja u žlijebu svoja eferentna vlakna šalju (najviše iz p24c', a sve manje prema a24c) u primarnu motoričku moždanu koru (89,107) i somatotopski su organizirana tj. sadrže bar djelomičnu reprezentaciju dijela, dok područja cingularne vijuge ne sadrže (108–110). Područja ispod površine cingularnog žlijeba projiciraju se i u kralježničnu moždinu te su vrlo nalik premotoričkim područjima u frontalnom režnju zbog toga što primaju

projekcije iz bazalnih ganglija i malog mozga, a njihovo podraživanje uzrokuje pokrete udova (89,109,111,112). Za razliku od područja koja su duboko u cingularnom žlijebu, područja koja se nalaze ispod površine vijuge utječu na motoriku preko projekcija prema retikularnoj formaciji, polju 6, cingularnom motoričkom području i prema PAG-u (55,109,113).

Studije koje potvrđuju navedene funkcije ACC-a i MCC-a navedene su u tabl. 2.

Tablica 2. Pregled značajnijih studija koje se bave projekcijama ACC-a i MCC-a s kortikalnim i subkortikalnim strukturama te studija koje ih podupiru.

Strukture	Funkcija	Studije metodom retrogradnog označivanja vlakana	Funkcionalne studije
amigdala, <i>nucleus accumbens</i> , <i>locus coeruleus</i>	emocije, mimika, sustav nagrade	(66,67)	(114–123)
PAG, amigdala, parafascikularna, mediodorzalna i <i>nucleus limitans</i> talamusa	doživljaj i kontrola osjećaja boli	(48,49,124)	(94,115,116,125–128)
hipotalamus, PAG, parabrahijalne jezgre, <i>nucleus tractus solitarius</i>	autonomne funkcije, kontrola visceromotoričkih odgovora	(49,129–132)	(92,93,138–140,94,98,127,133–137)
kralježnična moždina, subtalamička jezgra, NVII, premotorička područja, <i>nucleus ruber</i> , primarna i premotorička polja moždane kore	motorika	(48,52,55,64,67,68,73,141)	(142–144)
parijetalna i prefrontalna moždana kora	kognitivne funkcije, odabir aktivnosti, usmjeravanje pozornosti, primjećivanje pogreške	(67,82,145)	(104,105,147,148,114–116,139,142–144,146)

1.1.7. Uloga prednje i srednje regije cingularne vijuge u neurorazvojnim poremećajima

Neurorazvojni poremećaji složena su skupina poremećaja koje karakterizira ometan rast i normalna umreženost dijelova moždane kore i/ili drugih struktura unutar središnjeg živčanog sustava a, između ostalog, u njih ubrajamo: kognitivne teškoće, specifične poremećaje učenja (npr. disgrafija, diskalkulija, disleksija), autistični spektar poremećaja (engl. *autism spectrum disorders*, ASD), poremećaj hiperaktivnosti i deficita pažnje (engl. *attention deficit hyperactivity disorder*, ADHD), shizofreniju, shizotipne poremećaje, bipolarni afektivni poremećaj, opsesivno-kompulzivni poremećaj i drugi. U patogenezi navedenih poremećaja potvrđene su promjene u strukturi i funkciji ACC-a ili MCC-a (prikazano u tabl. 3), što je posljedica i potvrda uloge toga dijela moždane kore u doživljaju emocija, kognitivnim radnjama, usmjeravanju pozornosti i donošenju odluka. Napretkom modernih neinvazivnih funkcionalnih metoda oslikavanja (poput fMRI, engl. *functional magnetic resonance imaging*, metoda funkcionalnog oslikavanja magnetskom rezonancijom) postignut je velik napredak u ovom području.

Tablica 3. Pregled literature koja se bavi ulogom ACC-a i MCC-a u patogenezi neurorazvojnih poremećaja.

shizofrenija	(149–154)
opsesivno-kompulzivni poremećaj	(155–159)
poremećaj iz spektra autizma	(160–167)
bipolarni poremećaj	(168–172)
poremećaj hiperaktivnosti i deficita pažnje	(173–178)

1.1.8. Razvoj telencefaličke stijenke

Prenatalni razvoj mozga dijelimo na embrionalno (prvih 8 tjedana nakon začeća, TNZ) i fetalno (od 9 TNZ-a do rođenja) razdoblje. Iz osnove središnjeg živčanog ustava, neuralne cijevi, na njezinom kranijalnom kraju, tijekom petog TNZ-a pojavljuje se proširenje iz kojeg će se razviti telencefalički mjehurići. Oni su osnova budućih telencefaličkih hemisfera iz kojih će se razviti moždana kora i bijela tvar (179). Jedno od prvih prepoznatljivih diferenciranih područja moždane kore područje je hipokampalne formacije tijekom šestog TNZ-a (180). Krajem embrionalnog razdoblja, osnova središnjeg živčanog sustava sastoji se od telencefaličkih mjehurića slojevite građe, *telencefalon impar* sa septalnim područjem (*rhinencefalon*), ganglijskog brežuljka i bazalnog telencefalona (181). U telencefaličkoj stijenci u dobi od 8 TNZ-a pojavljuje se zbijenim stanicama ispunjena kortikalna ploča (CP) prema kojoj, duž izdanaka radijalnih glijalnih stanica, putuju neuroni "rođeni" u proliferacijskim zonama koje su smještene uz ventrikle: ventrikularnoj zoni (VZ) i subventrikularnoj zoni (SVZ). Na tom putu prolaze kroz intermedijarnu zonu (IZ, sastavljenu od tangencijalno i sagitalno usmjerenih aksona i migrirajućih stanica) i *presubplate*-zonu (PSP, sloj bogat staničnim nastavcima i ECM-om) (182–185). CP izvana oblaže tanka marginalna zona (MZ), uglavnom fibrilarni sloj ispunjen tangencijalno usmjerenim aksonima, apikalnim dendritima nezrelih piramidnih neurona CP-a te Cajal-Retziusovim neuronima (186–189). Najveći broj migrirajućih neurona konačno se smješta u CP prema načelu "unutra prema van". To znači da će neuroni koji migriraju među prvima biti neuroni budućih slojeva VI i V. Iznimke od toga pravila su Cajal-Retziusovi neuroni i tangencijalno migrirajući interneuroni (190–192). Raspored sinapsi u tom razvojnom razdoblju (sve do 24 TNZ) nazivamo bilaminarnim, jer se sinaptički neaktivni CP nalazi između sinaptički aktivnih slojeva: MZ-a i PSP-a (185,193,194). U međuvremenu, prema različitim dijelovima CP-a rastu aksoni iz moždanog debla, bazalnog telencefalona i talamusa. Urađanje aksona u donji dio CP-a uzrokuje postupno smanjenje gustoće gusto poredanih stanica u njoj, čime se PSP između 13 i 15 TNZ-a razvija u *subplate*-zonu (SP) (185,195,196). Nastavlja se proliferacija u VZ i SVZ, kao i migracija neurona kroz IZ i SP, a sredinom fetalnog razdoblja SP se razvija u dominantnu prolaznu razvojnu zonu, sastavljenu od polimorfnih neurona, glijalnih stanica te prolaznih neuronskih sinaptičkih krugova unutar obilnog ECM-a (197,198). SVZ čovjeka ima složenu strukturu: dijeli se na oSVZ (engl. *outer subventricular zone*) i iSVZ (engl. *inner subventricular zone*), ali i ulogu, što je pridonijelo povećanju telencefalona u odnosu na druge vrste (199,200). Rastući

talamokortikalni aksoni dosežu SP u dobi od 13 TNZ-a, protežu se do njezinog površinskog dijela u dobi od 23 TNZ-a i tamo čekaju da njihovi ciljni neuroni doputuju u CP te nakon 24 TNZ-a počinju urastati u CP gdje se počinju uspostavljati sinapse (196,201,202). Kalozalna aferentna vlakna nešto kasnije dosežu svoj cilj, a nakon njih na red dolaze dugačka asocijacijska vlakna (203,204). Nakon 24 TNZ-a postupno se smanjuju proliferacijski procesi u VZ-u i SVZ-u, neuroni i dalje migriraju, a procesi urastanja aksona, sinaptogeneza i diferencijacija piramidnih neurona postaju dominantni procesi. Poznavanje točnog vremenskog okvira u kojemu se događaju spomenuti procesi važno je zbog toga što se tijekom ovog razdoblja rađa izrazito i vrlo prerano rođena nedonoščad (205), a izrastajući aksonski putovi (uključujući talamokortikalne aksone i aksone iz bazalnog telencefalona) osjetljivi su na hipoksično-ishemijska oštećenja koja se mogu dogoditi tijekom porođaja (206,207).

Na histoloških rezovima i snimkama metodom oslikavanja magnetskom rezonancijom (MR) čovjeka, SP-zona u lateralnoj stijenci nadmašuje debljinu CP-a i do četiri puta, a vrhunac njezine razvijenosti događa se u dorzolateralnoj stijenci u razdoblju od 25 do 30 TNZ-a. MR telencefaličke stijenske u razvoju vjerno ocrta raslojenost kakvu vidimo na histološkim rezovima (208–211). Tijekom trećeg tromjesečja razvoja, usporedno s urastanjem aksona u CP, produljivanjem dugačkih asocijacijskih putova, uspostavom kratkih kortikokortikalnih veza (tzv. U-vlakana), dolazi do postupne laminacije CP-a prema šesteroslojnoj moždanoj kori (Brodmannov Grundtypus) (9,183,189). Proliferacijske zone zauzimaju sve manji volumen, iako je gliogeneza u SVZ-u i dalje značajna (200).

Diferencijalna ekspresija gena, vremenski i prostorno precizno regulirana, ključna je za arealizaciju moždane kore. Struktura i funkcija područja moždane kore, između ostalog, ovise o transkriptomskom profilu telencefaličke stijenske u razvoju i u odrasloj dobi (212). U ACC-u je nešto ranije tijekom razvoja pokazana diferencijalna ekspresija gena povezanih s naprednijim stadijima diferencijacije u odnosu na lateralna (213). MZ će postati sloj I, a iz CP-a će nastati slojevi od II. do VI. U razdoblju kasne nedonošenosti (rođenje u dobi od 30 do 35 TNZ-a) CP je bogat sinapsama, kao i površinski dio SP-a u kojem se nalaze sinapse neurona i bazalnih dendrita neurona CP-a. Prema razdoblju terminskog novorođenčeta, u nezreloj je moždanoj kori sloj IV vidljiv u svim neokortikalnim poljima, SP nestaje kao sloj (u području *sulcusa* prije nego u vijugama), a supragranularni slojevi nezreliji su od donjih slojeva. U razdoblju terminskog novorođenčeta, sloj IV postoji u svim dijelovima moždane kore osim u primarnoj motoričkoj kori (214), a od SP-a ostaje samo tanak sloj između bijele tvari i sloja VI moždane kore, no mnogi njezini neuroni preživljavaju kao intersticijski neuroni (215). Tijekom prva tri mjeseca života zona SP-a još uvijek postoji kao tanak sloj između sloja VI nezrele moždane

kore i bijele tvari (206,216,217). Preraspodjela neuronskih subpopulacija, sinaptogeneza i uklanjanje viška sinapsi te rast putova i mijelinizacija, događaju se tijekom tri desetljeća života, a najduže u asocijativnim prefrontalnim područjima (218).

1.1.9. Posebnosti cingularnih područja u odnosu na dorzalna i lateralna područja moždane kore

Opisani razvoj stijenke telencefalona vrijedi za njezin lateralni dio, međutim, u više je studija pokazano da se vremenskim rasporedom nekih neurogenetskih događaja medijalni/limbički dijelovi telencefaličke stijenke razlikuju od dorzalnih i lateralnih (219–221).

Studijama na nečovjekolikim primatima pokazano je da se neurogeneza cingularnih neurona odvija tridesetak dana ranije nego za npr. vidno područje, a da se rani nastup sinaptogeneze događa kasnije u cingularnoj vijuzi negoli u vidnoj moždanoj kori, što govori u prilog zajedničkom okidaču sinaptogeneze (222). Komisuralna vlakna iz CP-a cingularne vijuge prva su vlakna (tzv. pionirski aksoni) koja prelaze medijanu liniju, uspostavljajući put vlaknima koja će je prijeći u sljedećem razdoblju (223,224). Osim njih, postoje i SP-neuroni u cingularnoj vijuzi koji svoje aksone šalju preko medijalne linije. Navigaciju tj. navođenje tih vlakana obavljaju molekule vodiči aksona (engl. *axon guidance molecules*), koje djeluju tako da privlače ili odbijaju aksone, a sintetiziraju ih stanice "*guide-posts*" prolaznih potpornih struktura okolnog područja (glijalna omča, klin i glijalne stanice IG-a, subkalozalna-subventrikularna zona i kalozalna septa) (225–228). Asocijacijska vlakna prednjih cingularnih područja s drugim dijelovima limbičke moždane kore i frontalnih polja razvijaju se ranije od drugih asocijativnih vlakana, već sa 17 TNZ-a (203,229). Limbički aksonski putovi sabijeni su u snopove (*cingulum, fornix*), za razliku od lateralnih koji su raspršeni.

Cingularna vijuga u razvoju raslojena je na zone jednake onima u dorzolateralnoj stijenci (VZ, SVZ, IZ, SP, CP i MZ), no, zone se razlikuju po debljini u odnosu na dorzolateralne. MZ je u cingularnoj regiji, kao i u području buduće hipokampalne formacije, deblji nego dorzolateralno, dok su SVZ i SP tanji u usporedbi s dorzolateralnom stijenkom (199,219). Cingularni žlijeb razvija se ranije od žljebova u neokortikalnom dijelu te time makroskopski odjeljuje limbički režanj od ostataka telencefalona (230).

1.1.10. Uloge izvanstaničnog matriksa u razvoju telencefalona

Izvanstanični matriks zauzima izvanstanični prostor u tkivu mozga; u fetalnom razdoblju zauzima oko 40% njegova volumena, a u mozgu odraslog čovjeka oko 20% (231). Osim kvantitativne razlike, postoji i kvalitativna: sastav ECM-a mozga u razvoju razlikuje se od onoga u mozgu odraslog čovjeka. Izražaj različitih molekula ECM-a specifičan je i precizno reguliran između razvojnih zona (VZ-a, SVZ-a, IZ-a, SP-a, CP-a, MZ-a), što se smatra preduvjetom za normalno odvijanje svih neurorazvojnih procesa (232). Sastavnice ECM-a igraju bitnu ulogu u girifikaciji (233,234), proliferaciji (235–239) i usmjeravanju vlakana (227,240–242) te u procesima plastičnosti mozga tijekom razvoja (243,244). U kasnijim fazama prenatalnog razvoja mozga, sve je manji udio hidriranog rijetkog ECM-a, a sve je veći udio gustog, kondenziranog ECM-a u obliku perineuronskih mreža (PNN, engl. *perineuronal net*), oko pojedinih populacija stanica, napose tijela neurona (244–248). Najzastupljeniji spojevi u ECM-u fetalnog mozga su proteoglikani na koje se vežu hijaluronan i tenascini (249–253). Usporedbom transkriptoma za gene koji kodiraju uputu za molekule izvanstaničnog matriksa u različitim zonama mozga u čovjeka i miša u razvoju, pokazano je kako za te dvije vrste ne vrijede iste zakonitosti te da je tijekom evolucije došlo do divergencije u domenama nekih od glavnih sastavnica ECM-a (npr. hijaluronana) (237,254,255). Budući da sastavnice ECM-a služe za potporu i signalizaciju, moguće je da su upravo one razlog značajnim razlikama u širenju neokorteksa i njegovoj girifikaciji, procesima svojstvenima ljudskom mozgu. Marginalna i *subplate* zona, u kojima se događa uspostava privremenih sinapsi, rast vlakana i dendrita te u kojima su smješteni migracijski i postmigracijski neuroni, imaju veću količinu ECM-a, u usporedbi s drugim zonama (198,201,256,257). Dinamika promjena količine ECM-a tijekom razvoja može se pratiti i MR-om, budući da obilan ECM utječe na intenzitet T1- i T2-snimaka (258–260). Iako nije prvi izbor za praćenje razvoja fetusa, u slučajevima kad postoje nedoumice, ili znakovi, da je došlo do odstupanja u razvoju, MR *in vivo* (*in utero* ili prijevremeno rođene djece), metoda je izbora za postavljanje dijagnoze. Nalazi diskretnih promjena u morfologiji ili intenzitetu signala na slikovnim prikazima MR-om mogu dati odgovore na neka dijagnostička pitanja. *In vivo*, ali još više postmortalni MR, ima istraživački potencijal u praćenju distribucije i promjena ECM-a (208,261,262). Osim praćenja njegove fiziološke funkcije, ECM ima i kliničku vrijednost - zbog uloge u plastičnom odgovoru na ozljedu i hipoksiju (263–265), a to se, također, može pratiti promjenama intenziteta signala na MR-u (210,266–270).

1.2. Svrha rada

Zbog svega navedenog, cingularna vijuga, osobito njezin prednji dio, česta je tema istraživanja i to od životinjskih modela pa sve do najsuvremenijih funkcionalnih istraživanja. Ipak, zbog relativno malog broja istraživanja na fetalnom postmortalnom materijalu mozga čovjeka, još uvijek nema odgovora na pitanja koja se tiču vremenskog rasporeda razvojnih procesa u cingularnoj vijuzi čovjeka.

Svrha ove disertacije jest vremenski i prostorno opisati razvojne događaje u prednjoj i srednjoj regiji cingularne vijuge u prenatalnom i perinatalnom razdoblju te stanične sastavnice i ECM, komparativno koristeći metode histologije, imunohistokemije, analize transkriptoma i MR-a. Time će se dobiti sveobuhvatan pogled na razvoj ovoga područja mozga te podaci o razdobljima i/ili supstratu povećane ranjivosti (povećane vulnerabilnosti, engl. *vulnerability*) tijekom razvoja ovoga dijela moždane kore. To je značajno zbog njihova mogućeg korištenja u terapiji i dijagnostici prijevremeno rođene djece i djece s hipoksično-ishemijskim oštećenjima mozga.

2. HIPOTEZA

Obrazac ekspresije izvanstaničnog matriksa fetalne prednje i srednje regije cingularne vijuge razlikuje se od onog u dorzalnim i lateralnim regijama mozga, a to utječe na uspostavu karakterističnih obrazaca laminacije, sinaptogeneze i neurogeneze.

3. CILJEVI RADA

OPĆI CILJ: Cilj ovoga rada je istražiti razvojnu ekspresiju molekula izvanstaničnog matriksa prednje i srednje regije cingularne vijuge ljudskog mozga u kontekstu razvojnih procesa i organizacije glavnih staničnih i sinaptičkih elemenata (tijela živčanih i glijalnih stanica i rastućih aksona) korištenjem tehnike imunohistokemije, analize transkriptoma te analize slikovnih prikaza fetalnog i neonatalnog mozga magnetskom rezonancijom.

SPECIFIČNI CILJEVI:

1. Utvrditi razvojne parametre razvitka ljudske prednje i srednje regije cingularne vijuge kao preduvjeta za istraživanje patoloških promjena i reorganizacijskog odgovora nakon lezije.
2. Istražiti razliku između ventralnog i dorzalnog dijela prednje i srednje regije cingularne vijuge tijekom razvitka te dobivene rezultate usporediti s dorzalnim dijelom medijalne telencefaličke stijenke.
3. Opisati proces diferencijacije citoarhitektonike u prednjoj i srednjoj regiji cingularne vijuge u kasnom fetalnom i ranom postnatalnom razdoblju.
4. Utvrditi diferencijalnu ekspresiju gena karakterističnu za prednju cingularnu vijugu tijekom razvitka.
5. Odrediti strukturne i molekularne biljege povećane ranjivosti (vulnerabilnosti) prednje i srednje regije cingularne vijuge u fetalnom i ranom postnatalnom razvitku.

4. MATERIJALI I METODE

4.1. Materijali

4.1.1. Materijali korišteni za histološki i imunohistokemijski dio istraživanja

Uzorci korišteni za histološku i imunohistokemijsku analizu mozga dio su Zagrebačke neuroembriološke zbirke (271). Uzorci mozga dobiveni su iz medicinski indiciranih ili spontanih pobačaja, ili nakon smrti na kliničkim odjelima Medicinskog fakulteta Sveučilišta u Zagrebu. Postupak za obdukciju i skupljanje uzoraka mozga nakon smrti odobren je od strane etičkih povjerenstava (Odluka Etičkog povjerenstva Klinike za ženske bolesti i porode KBC-a Zagreb i Medicinskog fakulteta Sveučilišta u Zagrebu od 16. 3. 2017. godine, Ur. br: 021-1/42-17; Suglasnost za provođenje istraživanja KBC-a Zagreb od 19. 9. 2017. godine, Klasa 8.1-17/170-2, broj: 02/21 AG; Suglasnost Etičkog odbora Medicinskog fakulteta Sveučilišta u Zagrebu (MFSZ 380-59-1016-19-111/210), a pristanak za obdukciju dobiven je za sve slučajeve. U histološkom i imunohistokemijskom dijelu studije analizirana su 42 mozga fetusa, mrtvorodne i prijevremeno rođene djece, novorođenčadi rođene u terminu te dojenčadi. Uzroci smrti navedeni su u tabl. 4. Fetalna dob procijenjena je na temelju anamnestičkih podataka, tjelesne dužine, makroskopskih obilježja mozga te kliničkih zapisa o trudnoći i trajanju amenoreje. Koristili su se isključivo mozgovi za koje je usporedba parametara zrelosti (duljina tjeme - zadak, tjelesna masa, evidencija trudnoće i ultrazvučni nalaz u razdoblju 10 - 12 TNZ-a) pokazala da nema zaostajanja u rastu ni malformacija. Naposljetku, iz studije su bili isključeni oni uzorci u kojima je naknadna, postmortalna, analiza otkrila makroskopske ili mikroskopske patološke promjene. Vrijeme između smrti i uranjanja u fiksativ navedeno je u tabl. 4.

Tablica 4. Popis uzoraka fetalnih mozгова čovjeka korištenih za histološki i imunohistokemijski dio studije. Preparati podebljano otisnutih mozgov koristi su za izradu slika 7 - 16.

	Starost (TNZ)	Spol	Komorbiditeti, uzrok smrti	Postmortalno vrijeme (sati)
1.	12	M	spontani pobačaj	-
2.	12	M	spontani pobačaj, korioamnionitis	11
3.	13	M	spontani pobačaj, korioamnionitis	10
4.	13	M	spontani pobačaj	11
5.	15	Ž	-	15
6.	15	Ž	spontani pobačaj, korioamnionitis	9
7.	15	M	spontani pobačaj	18
8.	16	M	spontani pobačaj, blizanačka trudnoća	23
9.	17	Ž	RVP	-
10.	17	M	-	7
11.	17	M	spontani pobačaj	15
12.	17	M	spontani pobačaj	24
13.	19	M	spontani pobačaj	4
14.	19	M	spontani pobačaj	24
15.	19	Ž	spontani pobačaj, korioamnionitis	16
16.	19	M	spontani pobačaj, korioamnionitis	28
17.	20	Ž	spontani pobačaj, korioamnionitis	24
18.	20	-	kardiorespiratorni zastoj	12
19.	20	Ž	spontani pobačaj, korioamnionitis	-
20.	20	Ž	spontani pobačaj, korioamnionitis	5
21.	20	Ž	spontani pobačaj	12
22.	21	M	kardiorespiratorni zastoj	15
23.	21	Ž	spontani pobačaj, HELLP	-
24.	21	Ž	spontani pobačaj	15
25.	21	M	RDS	14
26.	22	M	spontani pobačaj, korioamnionitis	21
27.	23	Ž	intrauterina smrt, eklampsija	16
28.	24	Ž	kardiorespiratorni zastoj	-
29.	25	M	-	11
30.	25	Ž	-	6
31.	25	M	kardiorespiratorni zastoj, prijevremeni porođaj, korioamnionitis	25

32.	25	Ž	rana novorođenačka sepsa, DIK	20
33.	26	M	-	-
34.	26	M	-	-
35.	24	Ž	-	-
36.	31	M	atrezija grkljana, atrezija anusa	21
37.	32	Ž	intrauterina smrt	-
38.	36	M	abrupcija placente	18
39.	40	M	RDS, bronhopulmonalna displazija, kardiorespiratorni zastoj	rođen s 25 TNZ-a, živio 4 mj.
40.	40	Ž	asfiksija	4
41.	40	M	kardiorespiratorni zastoj, perinatalna asfiksija	5
42.	3 mj.	M	SIDS	-

Tablica 5. Popis korištenih protutijela za imunohistokemijske eksperimente.

Primarno protutijelo	Kataloški broj	Domaćin, izotip	Razrjeđenje	Proizvođač
Anti-Neuron specific Nuclear protein (NeuN)	ab104225	poliklonalno zečje, IgG	1:1.000	Abcam, Cambridge, UK
Anti-Microtubule-associated protein-2 (MAP2)	MAP2 (M4403)	monoklonalno mišje, IgG1, mišji ascites	1:1.000	SIGMA, St. Louis, MO, SAD
Anti-Human Synaptophysin (SYN)	Syn (M7315)	monoklonalno mišje, IgG1 (kapa-lanac)	1:100	Dako, Glostrup, Danska
Anti-SNAP25 (SNAP25)	SMI 81 (836304)	monoklonalno mišje, IgG1, pročišćeni protein	1:1000	Biolend, San Diego, CA, SAD
Anti SMI-32 Purified Anti-Neurofilament H (SMI32)	801701	monoklonalno mišje, IgG1, pročišćeni protein	1:1.000	Biolend, San Diego, CA, SAD
Anti-Glial Fibrillary Acidic Protein (GFAP)	GFAP (Z0334)	poliklonalno zečje, pročišćeni imunoglobulin	1:1.000	Dako, Glostrup, Danska
Anti-CS-56 Anti-chondroitin sulfate (CS-56)	C8035	monoklonalno mišje, IgM	1:1.000	SIGMA, St. Louis, MO, SAD
Anti-TenascinC (TNC)	ab86182	monoklonalno mišje, IgG2a	1:400	Abcam, Cambridge, UK
Anti-Fibronectin (FN)	FN (F3648)	poliklonalno zečje, puferirana vodena otopina	1:400	SIGMA, St. Louis, MO, SAD
Anti-Neurocan (NCAN)	HPA036814	poliklonalno zečje, puferirana vodena otopina s glicerolom	1:1.000	SIGMA, St. Louis, MO, SAD
Anti-versican V0, V1 (VCAN)	PA1-1748A	poliklonalno zečje, IgG	1µg/mL	Invitrogen (Thermo Fisher)
Anti-NF200 Anti-Neurofilament 200 (NF200)	N0142	monoklonalno mišje, IgG1, vodena otopina	1:250	SIGMA, St. Louis, MO, SAD

Anti-SMI312 Purified Anti- Neurofilament marker (SMI312)	837904	monoklonalno mišje, IgG1/IGM,	1:1.000	Biolegend, San Diego, CA, SAD
Anti-Parvalbumin	Ab11427	poliklonalno zečje	1:3.000	Abcam, Cambridge, UK
Anti-Calbindin	D28K (CB-38a)	poliklonalno zečje	1:10.000	Swant, Švicarska
Anti-Calretinin	6B3	monoklonalno mišje	1:5.000	Swant, Švicarska

4.1.2. Materijali za analizu slikovnih prikaza MR-a i analizu skupljanja tkiva

Kako bi se analizirala dinamika intenziteta MR-signalâ i debljina prolaznih zona u prednjoj i srednjoj regiji cingularne vijuge tijekom fetalnog razdoblja, korištene su arhivirane postmortalne snimke mozga fetusa snimanog *in situ* (bez prethodne ekstrakcije iz lubanje), prikupljene i arhivirane u Sustavu komunikacije i arhiviranja snimaka (engl. *Picture Archiving and Communications System*, PACS), na Odsjeku za neuroradiologiju i mišićno-koštanu radiologiju Zavoda za biomedicinske snimke i terapiju snimanjem Medicinskog Sveučilišta u Beču. Ovaj dio studije odobren je odlukom Etičkog odbora Medicinskog sveučilišta u Beču (broj odobrenja EK 1211/2019) te Etičkog odbora Medicinskog fakulteta Sveučilišta u Zagrebu (MFSZ 380-59-1016-19-111/210) u skladu s Deklaracijom iz Helsinkija. Od ukupno 140 mozgova snimljenih postmortalnim MR-om, 24 mozga zadovoljila su kriterije za potrebe ove studije, nakon što je 116 mozgova isključeno zbog: (1) postojanja patoloških znakova poput edema moždanog parenhima, ventrikularnog krvarenja, ventrikulomegalije ili sl. (2) jasnih i izraženih postmortalnih promjena poput pseudogirifikacije ili sl. (3) predugog postmortalnog vremena koje uzrokuje opsežne autolitičke promjene te (4) loše kvalitete snimaka (npr. zbog postojanja velikih artefakata uslijed vibracija tijekom snimanja fetusa). U tabl. 6 prikazani su svi mozgovi koji su uključeni u ovaj dio studije.

Tablica 6. Popis uzoraka fetalnih mozгова čovjeka korištenih u analizi snimaka MR-a i skupljanja tkiva.

BA-razina - brojevi odgovaraju prikazima u atlasu autora Bayer i Altman (272), * - označuje rezove za koje je, uz DM i DL, izmjereno i VM-područje, O - ocjenjivač, PMV-HE - postmortalno vrijeme za histološke rezove bojane hemalaun-eozinom, PMV-MR - postmortalno vrijeme za mozgove snimane MR-om.

	Starost	Spol	Uzrok smrti Komorbiditeti	PMV-MR (h)	Sekvenca	Kvaliteta (O1/O2)	PMV-HE (dani)	Trajanje fiksacije (dani)	BA-razina
1.	14 + 6	Ž	RVP	6	3D T2-TSE	5/5	N/A	N/A	
2.	15 + 2	Ž	RVP	9	2D T2-TSE	3/4	2	118	61, 62
3.	16 + 0	Ž	pogoršanje kliničkog stanja majke	11	3D T2-TSE	2/3	N/A	N/A	
4.	17 + 2	M	insuficijencija vrata maternice, RVP	23	2D T2-TSE	3/3	3	20	62, 63, 65
5.	18 + 2	Ž	indukcija porođaja; hipoplastično desno srce	21	3D T2-TSE	1/2	N/A	N/A	
6.	18 + 3	M	spontani pobačaj; blizanačka trudnoća	22	2D T2-TSE	3/4	1	22	60, 63*, 66*
7.	18 + 6	M	spontani pobačaj; insuficijencija vrata maternice	3	2D T2-TSE	5/5	2	21	63* (2x)
8.	19 + 2	Ž	spontani pobačaj; RVP	24	2D T2-TSE	2/3	2	28	60, 63, 64, 65
9.	19 + 2	M	indukcija porođaja; hipoplastično desno srce	24	3D T2-TSE	2/3	N/A	N/A	
10.	19 + 3	Ž	spontani pobačaj (asimetrični zastoj u rastu posteljice)	4	3D T2-TSE	5/5	5	43	6*, 8*
11.	19 + 3	M	indukcija porođaja zbog psihijatrijske bolesti majke	9	2D T2-TSE	5/5	2	22	1, 3*, 6*, 7*, 10*

12.	19 + 3	M	spontani pobačaj; insuficijencija vrata maternice	28	2D T2-TSE	4/5	N/A	N/A	
13.	20 + 0	Ž	spontani pobačaj; insuficijencija vrata maternice	15	3D T2-TSE	1/2	N/A	N/A	
14.	20 + 1	M	spontani pobačaj; insuficijencija vrata maternice	13	3D T2-TSE	4/5	N/A	N/A	
15.	20 + 1	M	hipoplazija pluća; fetalni hidrops	22	3D T2-TSE	5/5	4	N/A	3, 4
16.	21 + 2	M	indukcija porođaja; kloakalna ekstrofija	10	3D T2-TSE	4/4	N/A	N/A	
17.	21 + 4	M	indukcija porođaja, dijafragmalna hernija	16	3D T2-TSE	5/5	4	24	2*, 3*, 5*, 10
18.	22 + 1	M	ageneza bubrega	8	3D T2-TSE	5/5	4	28	2, 3, 5, 7, 12
19.	24 + 1	M	malformacije pluća i probavnog sustava	9	2D T2-TSE	1/3	N/A	N/A	
20.	24 + 5	M	Potterov sindrom, RVP	26	2D T2-TSE	2/3	N/A	N/A	
21.	28 + 1	M	intrauterina smrt djeteta, stenoza crijeva	13	2D T2-TSE	5/5	N/A	N/A	
22.	32 + 3	N/ A	kongenitalna mišićna distrofija	22	2D T2-TSE	4/5	N/A	N/A	
23.	33 + 2	Ž	spontani pobačaj, hidrops posteljice, hipoplastični bubrezi	12	3D-T2 SPACE	4/5	N/A	N/A	
24.	34 + 6	M	intrauterina smrt djeteta	32	3D-T2 SPACE	3/4	N/A	N/A	

4.2. Metode

4.2.1. Histološke i imunohistokemijske metode

Prije svih histoloških i imunohistokemijskih metoda, cijeli je mozak fiksiran uranjanjem u 4%-tni formaldehid u 0,1 M otopini fosfatnog pufera (engl. *phosphate buffered saline* - PBS; pH = 7,4) tijekom vremenskog razdoblja od 7 do 30 dana, ovisno o veličini mozga. Nakon toga, mozak je narezan na blokove koji su dalje bili dehidrirani serijskim uranjanjem u otopine etanola s povećavanim udjelom etanola u otopini (od 50%, 70%, 80%, 96% i 100%), a nakon uranjanja u toluol tkivo je postalo prozirnije. Potom su blokovi uklopljeni u parafin (Biognost Biowax 52/54) i pohranjeni na sobnoj temperaturi. Blokovi u kojima se nalaze prednja i srednja regija cingularne vijuge bili su rezani pomoću mikrotoma na rezove debljine 20 μ m. Budući da se radi o mozgu u razvoju, dogovorno su određene granice. Za najanteriorniji koronarni rez određen je onaj koji dotiče najfrontalniji rub *genu* CC-a, a za najposteriorniji koronarni rez onaj koji dotiče najanteriorniju granicu hipokampusa (273). Rezovi su bili obrađeni metodama imunohistokemijskog bojenja, a susjedni po Nisslu i Mowryju kako bi se prikazale granice prijelaznih razvojnih fetalnih zona te pojava hijaluronana i glikozaminoglikana u ECM-u.

4.2.1.1. Histološke metode

Svi uzorci obojeni su klasičnom neurohistološkom metodom po Nisslu kako slijedi: rezovi su nakon deparafinizacije uronjeni dva puta po 10 minuta u 95%-tni alkohol, zatim u otopinu kloroform-etera u trajanju od 15 minuta, a potom po dvije minute u otopine etanola sve manjih koncentracija (95%, 80%, 70%). Nakon ispiranja u destiliranoj vodi, rezovi su uronjeni u otopinu krezil-violeta u trajanju od 4 do 14 minuta (ovisno o starosti tkiva i brzini bojenja). Nakon ispiranja u destiliranoj vodi, višak boje ispiran je otopinom formaldehida i octene kiseline u trajanju od 30 sekundi do dvije minute (ovisno o brzini odbojavanja). Po završetku odbojavanja, rezovi su ponovno kratko isprani u destiliranoj vodi i uronjeni po 2 minute u otopine etanola sve većih koncentracija (80%-tni, dva puta u 95%-tnom i dva puta u 100%-tnom) i otopinu HistoClear.

Za prikaz kiselih mukopolisaharida u fetalnom mozgu čovjeka korišteno je bojenje po Mowryju (198). Nakon deparafinizacije i ispiranja u 12%-tnoj octenoj kiselini, rezovi su odstajali sat vremena u radnoj otopini koloidnog željeza (vodena otopina koloidnog željeza i koncentrirane octene kiseline), a nakon toga isprani su četiri puta u 12%-tnoj octenoj kiselini. Sljedeći korak je inkubacija u trajanju od 20 minuta u otopini 5%-tnog kalijevog ferocijanida i

5%-tne klorovodične kiseline te ispiranje u tekućoj i destiliranoj vodi. Rezovi su pokriveni nakon uranjanja u 96%-tni i 100%-tni etanol te otopinu Histoclear.

4.2.1.2. Imunohistokemija

Za analizu izražaja proteina koristili smo imunohistokemijsku metodu prema protokolu Laboratorija za imunohistokemiju Hrvatskog instituta za istraživanje mozga (274). Nakon deparafinizacije ksilolom, rehidracije rezova u seriji alkohola i ispiranja fosfatnim puferom, rezovi su u predtretmanu bili 20 minuta u 0,3%-tnom vodikovom peroksidu (u smjesi metanola i redestilirane vode, u omjeru 3:1), ispirani 10 minuta u PBS-u i potom uronjeni 2 sata u otopinu za blokiranje (PBS koji sadrži 3% goveđeg serumskog albumina i 0,5%-tnu otopinu Tritona X-100) na sobnoj temperaturi. Rezovi su zatim inkubirani u otopini primarnih antitijela (tabl. 5) u trajanju od 48 do 72 sata na 4 °C, ponovno isprani u PBS-u i dalje inkubirani sekundarnim antitijelima tijekom jednog sata na sobnoj temperaturi. Za obilježavanje specifične imunoreaktivnosti koristila su se biotinilizirana antizečja i antimišja antitijela iz kompleta Vectastain ABC (kompleks streptavidin-peroksidaza, Vector Laboratories Inc., Burlingame, CA, USA, tijekom jednog sata na sobnoj temperaturi i zatim su se ispirali u PBS-u tijekom 10 minuta, dok se aktivnost peroksidaze vizualizirala pomoću kompleksa DAB (Ni-3,3-diaminobenzidin, Sigma-Aldrich). Nakon ispiranja u PBS-u i sušenja na sobnoj temperaturi, preparati su pokriveni sredstvom Histamount (National Diagnostics, Atlanta, GA, USA). Histološki rezovi snimljeni su kamerom Olympus UC-90, automatiziranim sustavom Olympus-IX83 te skenerom Hamamatsu NanoZoomer 2.0 RS. Prikazi su izrađeni programom Adobe Photoshop CS6 (sl. 7-20).

4.2.2. Metode korištene za analizu snimaka MR-a i skupljanja tkiva

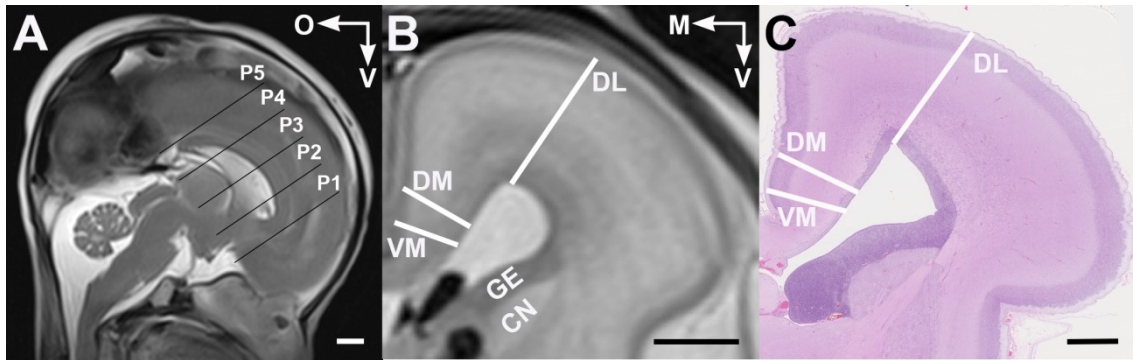
4.2.2.1. Analiza postmortalnih snimaka MR-om

Za analizu postmortalnih snimaka mozgovog fetusa MR-om koristio se uređaj jačine 3.0 Tesla (Magnetom Trio, Tim sustav, koristeći softver Syngo MRB19; Siemens, München, Njemačka), s ovojnicom za koljeno ili gležanj. Nakon smrti fetusa, tijelo je čuvano na +4 °C kako bi se umanjio utjecaj postmortalnih procesa raspadanja na tkivo mozga. Nakon postmortalnog vremena koje je u ovoj studiji bilo najduže 31 sat, cijeli je fetus s mozgom *in situ* (u lubanji) sniman modifikacijama T2-sekvence, a to su: 1) 2D T2-TSE (*Turbo-Spin-Echo*, TR/TE = 3,180 ms/137 ms; rezolucija 448 x 448; veličina vokseli 0,3 x 0,3 x 1,7 mm); 2) 3D T2-TSE *space* (TR/TE = 1.000 ms/122 ms; rezolucija 256 x 256; veličina vokseli 0,3 x 0,3 x 0,3 mm) i 3) 3D-CISS (*Constructive Interference in Steady State Resolution*, TR/TE = 6,85 ms/3,01 ms; rezolucija 384 x 384; veličina vokseli 0,4 mm x 0,4 mm x 0,4 mm).

Kako bi se ispitao utjecaj postmortalnog vremena na kvalitetu slike i vidljivosti prolaznih zona u telencefalonu, za svaki je mozak ocijenjena kvaliteta (2 ispitivača) i to prema kriterijima koji se razlikuju za mozgove mlađe i starije od 25 TNZ-a, a prikazani su u tabl. 7.

Budući da se prolazne razvojne zone razlikuju na snimkama MR-a po intenzitetu signala, profiliranje intenziteta može se koristiti kao metoda promatranja razgraničenja i veličine tih zona u fetalnoj telencefaličkoj stijenci. Profiliranje intenziteta signala u cingularnoj vijuzi (sl. 4, DM od "dorzomedijalna") te u dorzolateralnoj stijenci telencefalona (sl. 4, DL od "dorzolateralna") izvedeno je u pet razina duž anteroposteriorne osi (P1 - najanteriornija, P5 - najposteriornija) dobivenih podjelom CC-a na četiri jednaka dijela (sl.4). Dakle, ovaj dio istraživanja učinjen je za cijelu anteroposteriornu duljinu cingularne vijuge. Profiliranje intenziteta izvedeno je u radijalnim linijama koje su se pružale od ventrikularne do pijalne površine. U dorzolateralnoj stijenci početak linije mjerenja bio je u vrhu lateralnog ventrikla te je pod pravim kutom sezao do tangente najizbočenijeg dijela površine stijenke. Radijalne linije analizirane su kao područja interesa (engl. *region of interest*, ROI) u programu Fiji (275), korištenjem alata MULTI PLOT te je svakom pikselu dodana njegova brojčana vrijednost. To je dalo vrijednosti intenziteta za niz točaka koje, spojene, daju krivulju koja ocrta slojevitost telencefaličke stijenke: hipointenzivnija područja (VZ i CP) davala su niže vrijednosti, a hiperintenzivnija (SVZ/IZ i SP) više brojčane vrijednosti tj. "pikove" na krivuljama. Prikazi krivulja izrađeni su i analizirani u programu GraphPad Prism 8 (broj licence GPS-1677958-

LASQ-AE57F). Krivulje su analizirane tako da su promatrane najviše i najniže vrijednosti intenziteta ("pikovi" i minimumi, tj. amplitude), zatim oblici krivulja te postojanje anteroposteriornog gradijenta u odnosu na duljinu postmortalnog vremena (PMV-MR).



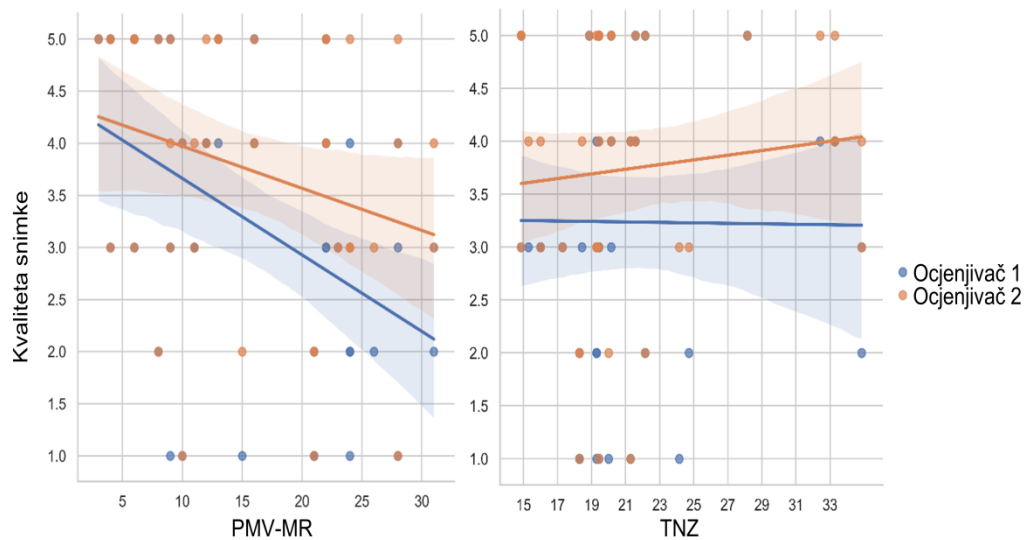
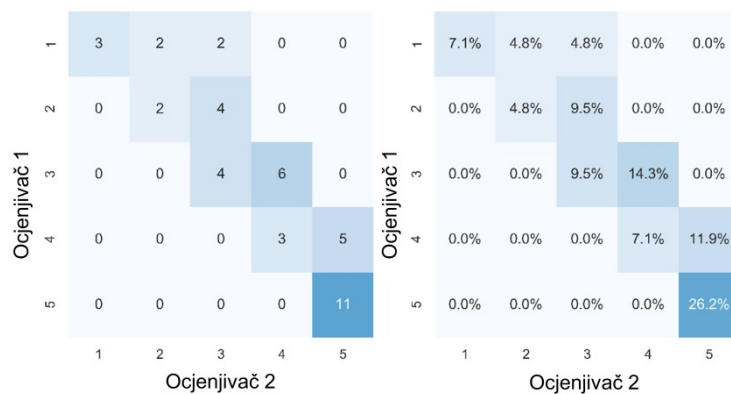
Slika 4. Prikaz područja mjerenih postmortalnim MR-om.

A - prikaz razina (medijalni pogled na hemisferu telencefalona), B - područja mjerenja intenziteta u koronarnoj ravnini i C - područja mjerenja skupljanja zona na histološkom rezu. VM- ventromedijalna stijenka; DM- dorzomedijalna stijenka; DL-dorzolateralna stijenka. Mjerke: 5 mm za A i B, 2 mm za C.

Tablica 7. Kriteriji za ocjenjivanje kvalitete snimaka MR-om.

Ocjena	< 25 TNZ-a	> 25 TNZ-a
1	u telencefaličkoj stijenci razaznaju se samo kortikalna ploča i ganglijski brežuljak	razaznaje se samo CP, loša kvaliteta slike
2	u telencefaličkoj stijenci razaznaju se CP, ganglijski brežuljak i subkortikalne strukture	razaznaju se CP i subkortikalne strukture
3	u telencefaličkoj stijenci razaznaju se VZ, SVZ/IZ, SP i CP, no s poteškoćama, a granice između njih nisu oštre	jasno se razaznaje CP, subkortikalne strukture razaznaju se s poteškoćama, slabija kvaliteta slike zbog vibracija tijekom snimanja
4	u telencefaličkoj stijenci jasno se razaznaju VZ, SVZ/IZ, SP i CP; slab je kontrast između SVZ-a/IZ-a i SP-a	jasno se razaznaje CP, kao i subkortikalne strukture, slab je kontrast između struktura na snimci
5	u telencefaličkoj stijenci jasno se razaznaju VZ, SVZ/IZ, SP i CP; velik je kontrast između SVZ-a/IZ-a i SP-a	jasno se ocrtavaju CP i subkortikalne strukture, kontrast je jak

Budući da su kriteriji za odabir konačnog uzorka (24 mozga od 140) bili vrlo strogi, većina mozгова ima kvalitetu slike ocijenjenu ocjenom 3, 4 ili 5 (tabl. 6), a koeficijent slaganja ocjenjivača je odličan (vrijednost kvadratnog kapa-testa za oba ispitivača bila je 0,8439). Dulji PMV-MR čimbenik je koji značajno smanjuje kvalitetu slike i otežava razgraničavanje prolaznih razvojnih zona u telencefaličkoj stijenci (1. ispitivač: $\rho = -0,4425$, $p = 0,0033$; 2. ispitivač: $\rho = -0,2736$, $p = 0,0795$), sl. 5A. Stadij razvoja, mjeren u TNZ-u, u ovoj studiji nije pokazao značajni utjecaj na kvalitetu snimke (sl. 5).

A**B**

Slika 5. Procjena kvalitete snimaka MR-om.

A - utjecaj PMV-MR-a (u satima) i stadija razvitka (u TNZ-ima) na kvalitetu snimaka MR-om. Snimke su ocijenjene prema kriterijima koji su opisani u odjeljku "Materijali i metode". B - prikaz slaganja dvaju ocjenjivača pomoću *heat map*.

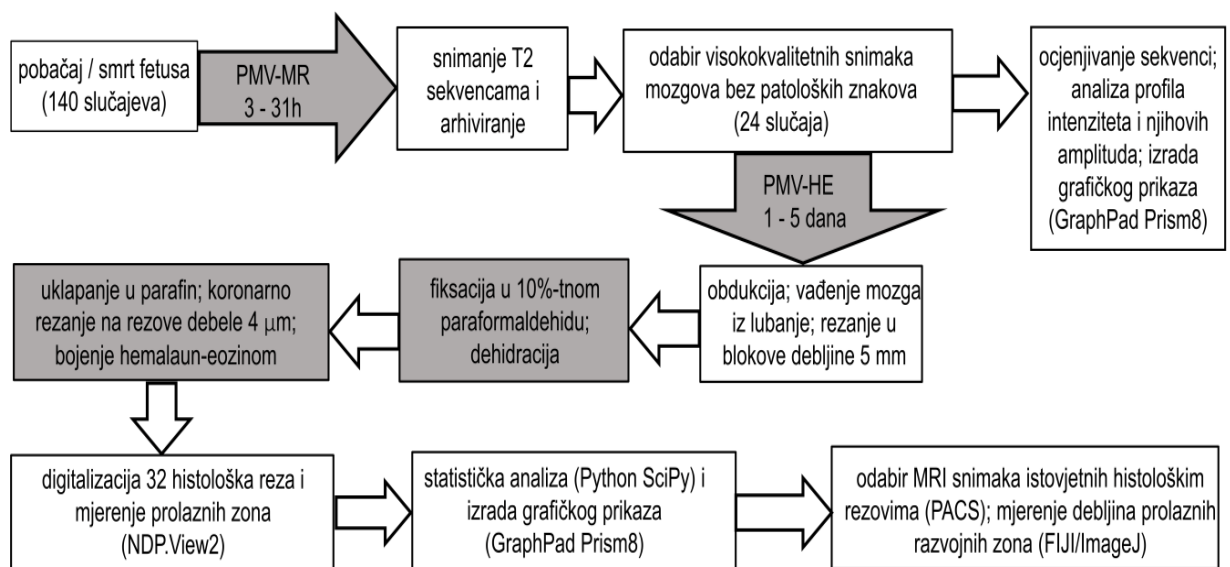
4.2.2.2. Statističke metode

Koeficijent slaganja između dva ispitivača izmjeren je korištenjem kvadratne kapa-vrijednosti u programskom jeziku Python sklearn (276–278). Korelacija između PMV-MR-a i kvalitete slike na snimkama MR-a, kao i između gestacijske dobi (mjerene u TNZ-ima) i kvalitete slike izmjerena je korištenjem Spearmanovog koeficijenta korelacije ranga (ρ), koji je prikladan za uporabu na malim uzorcima i manje je osjetljiv na krajnje vrijednosti. Linearnom regresijom s običnom metodom najmanjih kvadrata prikazan je linearni trend u analizi utjecaja PMV-MR-a i gestacijske dobi na kvalitetu slike, kao i u analizi promjene udjela prolaznih zona u debljini telencefaličke stijenke. Medijani, ρ i p-vrijednosti izračunate su korištenjem programskog jezika Python. Skupljanje zona u mlađim cingularnim zonama i kasnijim lateralnim zonama analizirano je korištenjem Mann-Whitneyjeva U-testa.

4.2.2.3. Histološke metode za mozgove korištene u analizi MR-om

Od 24 mozga uključena u radiološku analizu, 10 mozgova (tabl. 6: redni brojevi 2, 4, 6, 7, 8, 10, 11, 15, 17, 18) obrađeno je i histološki. Nakon PMV-HE koje je variralo od jednog do pet dana nakon smrti fetusa, navedeni mozgovi bili su izvađeni iz lubanje, fiksirani u 10%-tnoj otopini formaldehida (0,9% NaCl, 0,3% $\text{ZnSO}_4 \times 7\text{H}_2\text{O}$) u trajanju prikazanom u tabl. 6. (PMV-HE), narezani na kriške debele 5 mm, dehidrirani te uklopljeni u parafin. Parafinski blokovi serijski su rezani na rezove debele $4\mu\text{m}$ i nakon toga obojeni hemalaun-eozinom na sljedeći način: ponajprije, rezovi su obojeni otopinom hematoksilina tijekom četiri minute, ispirani vodom iz slavine sve dok voda nije bila bezbojna. U drugom koraku na rezovima je korištena hidroklorna otopina alkohola (0,45% HCl u 75%-tnom etanolu), a zatim ispirana vodom iz slavine. Potom su rezovi bili potopljeni u 0,1%-tnoj otopini eozina (200 ml destilirane vode - 2ml 10%-tne otopine eozina uz dodatak tri kapi octene kiseline). Nakon ispiranja, rezovi su dehidrirani u uzlaznim koncentracijama etanola i pokriveni sredstvom za pokrivanje. Gotovi preparati skenirani su na automatiziranom skeneru visoke rezolucije Hamamatsu NanoZoomer 2.0-HT, uz povećanje od 20X. U ovom dijelu studije korištena su 34 histološka reza u koronarnoj ravnini (razine prema atlasu Bayer&Altman, iz 2005. godine, navedene su u tabl. 6), koja su bila uspoređena s MR-om istih mozgova u istoj razini i pod istim kutom, s ciljem promatranja promjene veličina cijele telencefaličke stijenke i prolaznih zona tijekom opisanih histoloških metoda. Mjerenja su učinjena u istim linijama kao i na slikovnom prikazu MR-om (sl. 4). Za mozgove u kojih je na MR-snimci bilo moguće razaznati prolazne zone i u ventromedijalnom dijelu cingularne vijuge (mozgovi označeni zvjezdicom u tabl. 6), učinjena je analiza i toga dijela telencefaličke stijenke. Na slikovnom prikazu MR-om mjerenja su

učinjena pomoću programa FIJI/ImageJ, a za slike histoloških preparata pomoću programa NDP.View2. Kako bi se izbjegla subjektivnost tijekom ograničavanja prolaznih zona, tijekom mjerenja učinjena je provjera korištenjem automatskog razgraničavanja područja istog ili sličnog intenziteta piksela (pomoću alata Spectrum LUT u programu FIJI (275)). Dobivene mjere dalje su analizirane korištenjem programa GraphPad Prism 8 i programskog jezika Python SciPy, a izražene su kao medijani apsolutnih vrijednosti ili postotci (za opise rasta i skupljanja (uslijed fiksacije, dehidracije i rezanja tkiva) telencefaličke stijenke i prolaznih zona).



Slika 6. Shematski prikaz dizajna studije postmortalnog MR-a i histologije.

Sivo osjenčani dijelovi prikazuju kritične dijelove u kojima dolazi do velikog utjecaja na kvalitetu snimki, histoloških rezova ili promjena veličina zona. Vrijednosti PMV-MR, PMV-HE i trajanje fiksacije navedeni su u tabl. 6.

4.2.3. Analiza ekspresije gena (transkriptoma) prednje regije cingularne vijuge pomoću mikropostroja

Analiza transkriptoma mozga čovjeka učinjena je i objavljena (212) za 15 vremenskih stadija (tabl. 8 - podebljano su otisnuta razdoblja analizirana u ovom istraživanju) i za 12 područja velikog mozga (tabl. 9 - podebljano je otisnuto područje ACC-a), mali mozak, mediodorzalnu jezgru talamusa, jezgre amigdala i strijatum. Cilj ovoga dijela istraživanja bio je pretražiti bazu podataka nastalu navedenom transkriptomskom studijom i dobiti skup gena čiji transkripti imaju specifično sniženu ili povišenu ekspresiju u MFC-u od 19 TNZ-a do 6 postnatalnih mjeseci. Da bi se neki transkript proglasio značajno povišenim u jednom području u odnosu na drugo uvjeti su bili sljedeći: 1) p- vrijednost manja od 0,01 i 2) razlika u ekspresiji (engl. *fold change*) veća ili manja od 2.

Koristeći Partek Genomic Suite 6.5 (Partek Incorporated, St. Louis, MO, Sjedinjene Američke Države), dobiven je popis transkripata gena koji su sniženi i povišeni u MFC-u u odnosu na (a) druga kortikalna područja, (b) druga područja limbičkog sustava te (c) sva druga istraživana područja u mozgu (tabl. 9).

Pretraživanjem baze PubMed (uključujući RefSeq), GeneCards, OMIM® (Online Mendelian Inheritance in Men®) i javno dostupnih proteomičkih baza podataka izdvojeni su transkripti gena koji su, uz povišenu ekspresiju u odnosu na druga područja, kandidati za daljnje istraživanje (na razini proteina) na temelju dosad poznatih činjenica o njima (dokazanih uloga u neurogenezi, sinaptogenezi, navođenju aksona i ostalim razvojnim procesima, s naglaskom na sastavnice ECM-a).

U vremenski okvir koji obuhvaća ova studija spadaju razdoblja od stadija 6 (tijekom kojeg SP-zona zauzima najveći dio telecefaličke stijenke, aferentni aksoni putuju kroz SP-zonu i urastaju u CP, a u CP-u se uočavaju prve sinapse) do stadija 8 (tijekom kojeg dolazi do reorganizacije dugačkih aferentnih i kortikokortikalnih aksona, transformacije i sazrijevanja kortikalnih slojeva, sinaptogeneze i spinogeneze koje poprimaju sve više zreli (adultni) obrazac) iz originalne studije (212). Mozgovi iz 6. i 7. razdoblja u originalnoj su studiji (212) uzorkovani tako da se analizirala cijela debljina telencefaličke stijenke, a uzorci iz 8. razdoblja sadržavaju moždanu koru i podležeći dio SP-a. Jedno od promatranih kortikalnih područja je i prednja regija cingularne vijuge, označena u originalnoj studiji kraticom MFC (212). Za razdoblja 6 i 7 uzorkovan je pregenualni i subgenualni dio medijalne telencefaličke stijenke, a za period 8 perigenualni i subgenualni dio ACC-a (otprilike BA 24, 32 i 33) i anteromedijalni dio *gyrus frontalis superior*. Područje budućeg MCC-a nije analizirano u izvornoj studiji.

Kvaliteta uzoraka provjerena je u različitim fazama izvornog istraživanja (212), a sastojala se od: provjere medicinskih podataka donora uzoraka, procjene utjecaja postmortalnog vremena, pH-vrijednosti, provjere postojanja velikih genomskih abnormalnosti pomoću SNP-čipova (engl. *single nucleotide array*), ocjene cjelovitosti i kvalitete nakon disekcije, provjerom broja integriteta RNA, a iz studije su isključeni uzorci koji su pokazali neuspješnu hibridizaciju u ponavljajućim eksperimentima te, na kraju, rezultati koji su posljedica artefakata ili regionalnih pristranosti (engl. *bias*).

Tablica 8. Razvojna razdoblja u transkriptomskoj studiji.

Stadij	Dob
1	4 - 8 TNZ-a
2	8 - 10 TNZ-a
3	10 - 13 TNZ-a
4	13 - 16 TNZ-a
5	16 - 19 TNZ-a
6	19 - 24 TNZ-a
7	24 - 38 TNZ-a
8	0 - 6 mj.
9	6 - 12 mj.
10	1 - 6 godina
11	6 - 12 godina
12	12 - 20 godina
13	20 - 40 godina
14	40 - 60 godina
15	> 60 godina

Tablica 9. Područja mozga za koja je provedena transkriptomaska analiza.

Kratica	Područje
OFC	orbitalna prefrontalna kora
DFC	dorzolateralna prefrontalna kora
VFC	ventrolateralna prefrontalna kora
MFC	medijalna prefrontalna kora
M1C	primarna motorička kora
S1C	primarna somatosenzibilna kora
IPC	stražnja parijetalna kora
A1C	primarna slušna kora
STC	gornja temporalna kora
ITC	donja temporalna kora
V1C	primarna vidna kora
HIP	hipokampus
AMY	amigdala
STR	strijaturno
MD	mediodorzalna jezgra talamusa
CBC	mali mozak

5. REZULTATI

Rezultati će biti podijeljeni na pet razvojnih razdoblja koja su navedena u tabl. 10, zajedno s metodama koje su primijenjene za opisivanje razvojnih reorganizacijskih procesa u svakom pojedinom razdoblju.

Tablica 10. Podjela na pet razvojnih razdoblja s korištenim metodama.

Razdoblje	Trajanje	Histologija Imunohistokemija	Postmortalni MR	Analiza transkriptoma
1.	8 - 15 TNZ-a	+		
2.	16 - 19 TNZ-a	+	+	
3.	20 - 26 TNZ-a	+	+	+
4.	27 - 38 TNZ-a	+	+	+
5.	novorođenče - 3 mj	+		+

U prvom dijelu (5.1.) prikazani su rezultati histoloških i imunohistokemijskih metoda te analiza MR-snimaka u pet razvojnih razdoblja.

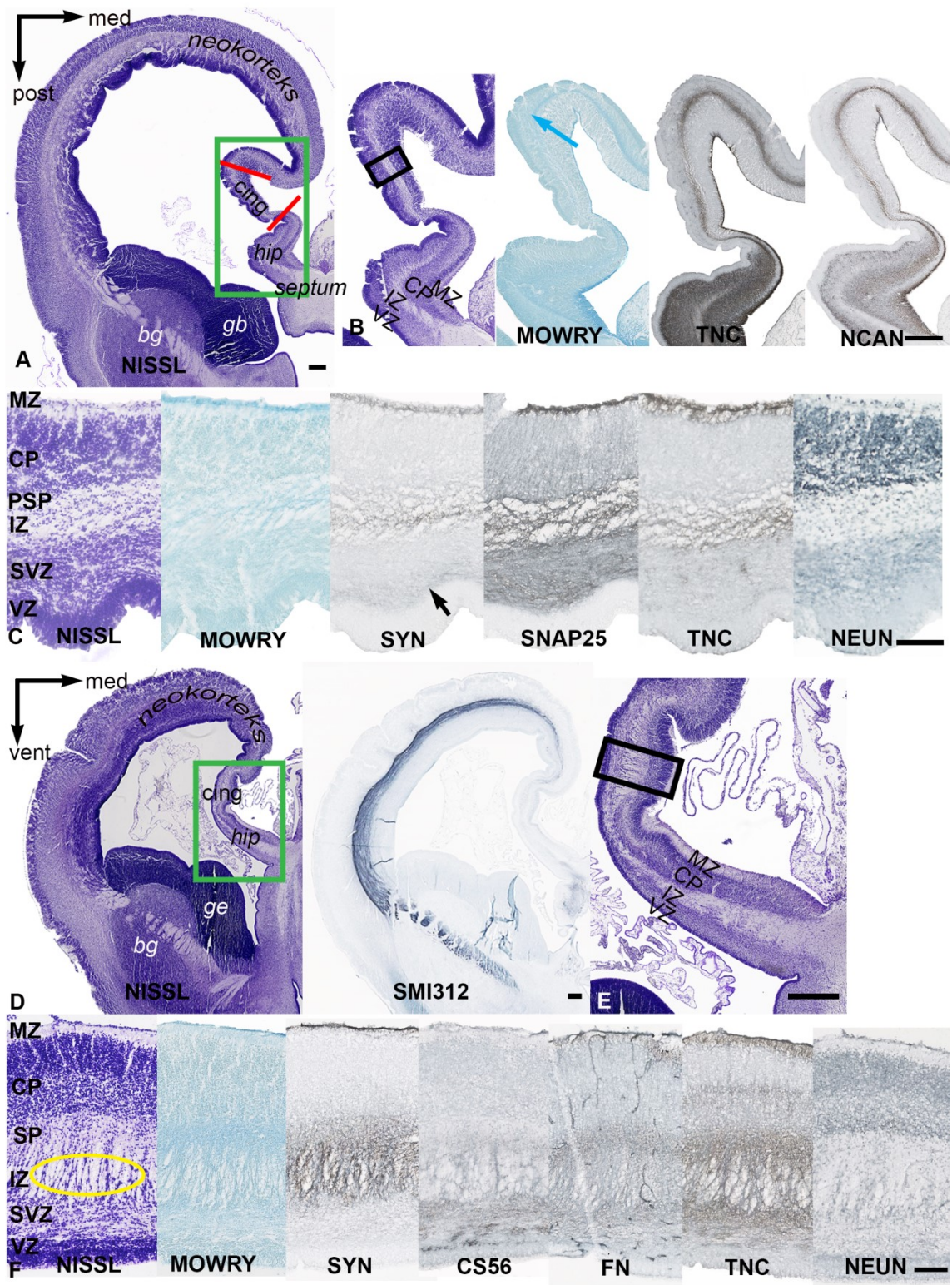
U drugom dijelu (5.2.) prikazan je rast telencefaličkih stijenki i skupljanja prolaznih zona kao posljedice fiksacije i obrade tkiva (za mozgove starosti 16 - 23 TNZ-a, tabl. 6).

U trećem dijelu (5.3.) pregledno su prikazani podaci dobiveni transkriptomskom analizom.

5.1. Prostorni i vremenski parametri razvitka prednjeg i srednjeg područja cingularne vijuge čovjeka

5.1.1. Rana fetalna faza: 8 - 15 TNZ-a

U dobi od 12 TNZ-a u cingularnom području telencefaličke stijenke (horizontalna ravnina, sl. 7: A - C) histoarhitektonski razlikujemo VZ, SVZ, IZ, PSP, CP i MZ. Buduću prednju regiju cingularnog područja prepoznajemo po njezinom položaju između primordija hipokampusa i neokortikalnog dijela telencefaličke stijenke. Ona je suženjem odvojena od hipokampusa (*hip*, sl. 7A). Telencefalička stijenka u cingularnom području (odvojeno crvenim linijama, sl. 7A) dva je do tri puta tanja od hipokampalnog primordija te dorzalne i lateralne (buduće neokortikalne) stijenke. Granicu prema neokortikalnom području može se odrediti prema sastavu ECM-a u PSP/SP-u (sl. 7A, gornja crvena linija). U neokorteksu je hijaluronan obilan u cijelom sloju (sl. 7B, Mowry - plava strelica), dok je u cingularnom području vrlo tanak te sa slabim izražajem hijaluronana u dobi od 12 TNZ-a, a pojačava se u jasno vidljiv sloj s 13 TNZ-a (sl. 7F, Mowry). Posteriorna granica, prema hipokampalnom primordiju, nalazi se u razini u kojoj prestaje SVZ (donja crvena linija, sl. 7A), gdje se naglo pojačava imunoreaktivnost za TNC i NCAN u svim slojevima hipokampusa osim u VZ-u. Ventrodorzalne razlike veličina zona unutar cingularnog područja u ovom razdoblju nisu uočljive (sl. 7D - E, Nissl). MZ hipokampusa sadrži velik broj stanica jačeg neuronskog obojenja na prijelazu u CP, dok ih je u MZ-u cingularnog područja znatno manje (sl. 7C i F, NeuN), a u neokortikalnom MZ-u tek se rijetko nalaze pojedinačni neuroni. CP cingularnog područja podijeljen je na gušći (gornji) i raspršeniji (donji) dio, između kojih je područje s blagim izražajem TNC-a (sl. 7C i F, NeuN i TNC). S 13 TNZ-a se pri dnu cingularnog CP-a vide NeuN-pozitivni neuroni, koji su manje diferencirani od neurona u hipokampalnom području, a više od onih u neokortikalnom (sl. 7F, NeuN). Između 12 i 13 TNZ-a rastuća vlakna iz dorzolateralnog IZ-a dosežu medijalnu stijenku (sl. 7D, SMI312), a istodobno raste i *cingulum* u IZ medijalne stijenke bogate ECM-om (sl. 7F, žuto zaokruženo područje). Aktivnost TNC u IZ prate FN (s 13 TNZ iznad i ispod *cinguluma* u nastanku) i CS - 56 (samo ispod *cinguluma*, kao granica prema VZ-u) (sl. 7F: CS - 56, FN, TNC). Proliferativni slojevi (VZ i SVZ) tanji su u cingularnom nego u neokortikalnom području telencefaličke stijenke. Sinaptički aktivne zone MZ-a i SP-a pokazuju imunoreaktivnost za SYN i SNAP25 (sl. 7C i F: SYN, SNAP25).



Slika 7. Horizontalni presjek kroz fetalni telencefalon čovjeka u dobi od 12 TNZ-a (A - C) i koronarni presjek kroz fetalni telencefalon čovjeka u dobi od 13 TNZ-a (D - F).

Mikroskopski preparati obojeni su histološkim metodama po Nisslu (A, B, C, D, F) i Mowryju (B, C, F), te imunohistokemijskom metodom biljezima za živčane stanice (C i F: NeuN), zatim za sastavnice sinaptičkih elemenata (C i F: SYN, C: SNAP25), za živčana vlakna (D: SMI312) i različite molekule ECM-a (B: TNC i NCAN; C: TNC; F: CS56, FN, TNC). Područje obuhvaćeno zelenim pravokutnikom (A) prikazano je uvećano na panelu B. Područje obuhvaćeno crnim kvadratom (B) uvećano je prikazano na panelu C. Područje obuhvaćeno zelenim pravokutnikom (D) prikazano je uvećano na slici E. Područje obuhvaćeno crnim kvadratom (E) uvećano je prikazano na panelu F. Mjerke: 500 μm na panelima A, B, D i E; 100 μm na C i F. Detaljan opis slike u tekstu.

5.1.2. Rana srednja fetalna faza: 16 - 19 TNZ-a

Tijekom ovoga razdoblja debljina telencefaličke stijenke raste za oko 70% i u cingularnom području (DM) i u područjima smještenima dorzolateralno (DL) te se sastoji od VZ-a, SVZ-a, IZ-a, SP-a, CP-a i MZ-a, iako je u cingularnom području stijenka tanja (sl. 18A). Debljina stijenke identičnih mozгова razlikuje se na slikovnom prikazu MR-om i histološkim rezovima, budući da se obradom tkiva DL-stijenka može stisnuti i do 55%, a DM najviše do 35% (sl. 18B). Time se mijenjaju i odnosi veličina zona (zbog različitog omjera staničnih i izvanstaničnih elemenata), ali i udjeli koje zone zauzimaju u telencefaličkoj stijenci (sl. 18D, sl. 19B i C) u koronarnoj ravnini: u odnosu na DL-stijenku, CP, SP, IZ i SVZ su u cingularnoj vijuzi tanji (sl. 19) te u žlijebu CC-a prelaze u IG (sl. 8A).

Iznad (MZ) i ispod (SP) CP-a vidljiva je imunoreaktivnost za sinaptofizin (sl. 8D, SYN), a u MZ-u najventralnijeg dijela cingularne vijuge drugačija je imunoreaktivnost u odnosu na ostatak telencefaličke stijenke: MZ, ovdje podijeljen na subpijalni zrnati sloj (SZS), marginalnu zonu u užem smislu (engl. *marginal zone proper*, MZP) i fibrilarni sloj *stratum lucidum* (SL), cijelom je debljinom imunoreaktivan za SYN (sl. 10A). Dorzalno i lateralno MZ pokazuje imunoreaktivnost za SYN samo u svojoj donjoj polovici, a sastoji se od SZS-a, DZS-a i SR-a, dok je prostor između SZS-a i DZS-a u ovoj fazi teško dodatno razdijeliti na slojeve (sl. 10B). MZP u ventralnom dijelu cingularne vijuge sadrži gušće poredane stanice nego dorzalno i lateralno, kao i izraženiji SL. U najpovršnijem dijelu CP-a, koji se nalazi neposredno ispod MZ-a, stanice su gušće poredane u dorzalnom i lateralnom dijelu nego u ventralnom (sl. 10). Opisani gradijent imunoreaktivnosti u MZ-u vidi se i za druge markere koji označuju dijelove budućih sinaptičkih elemenata (SNAP25) te za markere ECM-a (NCAN, TNC, FN).

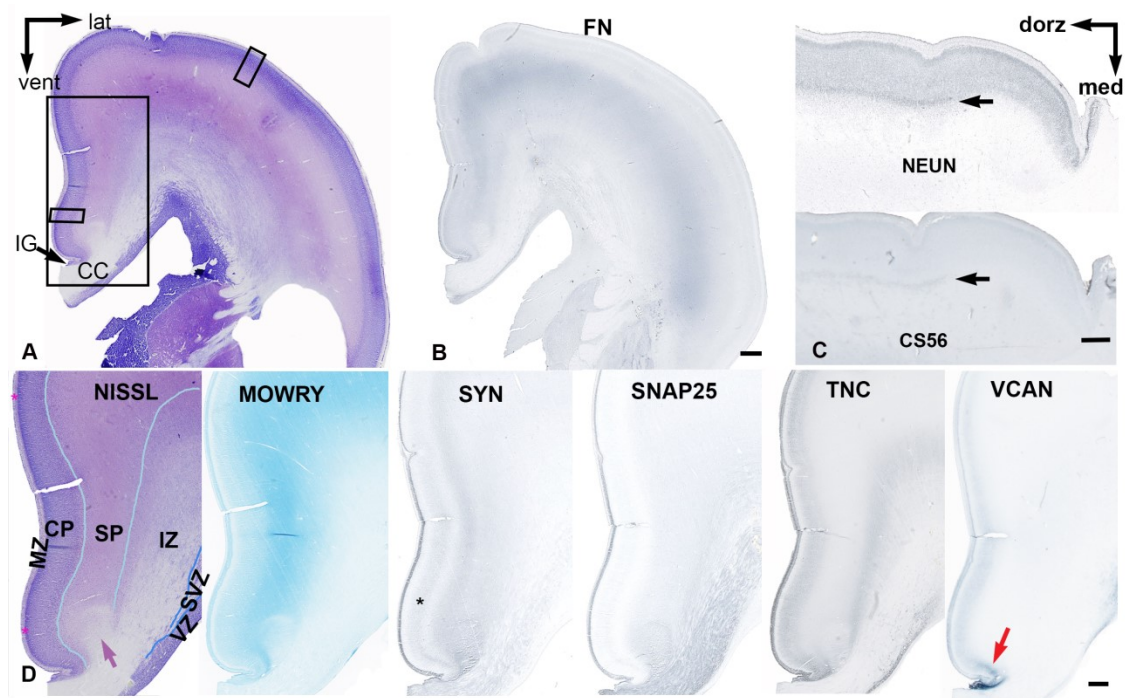
SP je u najventralnijem dijelu medijalne telencefaličke stijenke najtanji te pokazuje najslabiju imunoreaktivnost za SYN (sl. 8B, FN) u usporedbi s drugim područjima telencefaličke stijenke, a najmanje i mijenja veličinu tijekom histološke obrade (sl. 18A i C, sl. 19). SP raste najbrže od svih zona i postaje dominantan sloj (sl. 8B): u DM-u povećava debljinu za oko 50%, a u DL-u za oko 80% (sl. 19). Usprkos manjim dimenzijama SP-a u cingularnom (DM) području, ona zbog obilnijeg izražaja ECM-a postiže više intenzitete na snimkama MR-om nego SP u DL-stijenci (sl. 17B), a ujedno i maksimalne vrijednosti u usporedbi s ostalim zonama u stijenci. *Cingulum* je jasno oblikovan snop u ovom razvojnom razdoblju (sl. 8D: Nissl (ljubičasta strelica), SYN, SNAP25).

U ovom fetalnom razdoblju jasno se vidi raslojavanje CP-a u cingularnom dijelu telencefaličke stijenke (koje se u lateralnom dijelu tek nazire) temeljem gustoće stanica:

najpovršnije se nalazi dio s gusto zbijenim stanicama, ispod njega je slabije kondenzirani dio (NeuN: dorzolateralno se vidi početak te reorganizacije), a u najdubljem dijelu CP-a, gdje su stanice najraspršenije, u ovom periodu urastaju vlakna (sl. 9: Nissl, NeuN). Između cingularnog i lateralnog područja najbliži su najdublji dijelovi CP-a. Manje ECM-a (u odnosu na SP i MZ) i sličnost u podjeli CP-a na navedena tri podsloja u oba područja vjerojatno su uzrok tome da debljina CP-a raste sličnim dinamikom i u DM-stijenci (za oko 20%) i u DL-stijenci (za oko 29%) tijekom ovoga razdoblja (sl. 19); njezin udio u stijenci jednoliko se povećava među promatranim područjima pri usporedbi slikovnog prikaza MR-om i histoloških rezova (sl. 18B). U središnjem (slabije kondenziranom) podsloju CP-a ventralnog dijela cingularne vijuge jak je izražaj VCAN-a (sl. 8D, crvena strelica), no slabije nego u IG-u, a prema dorzalno (postupno slabeci) postoji u budućim supragranularnim slojevima.

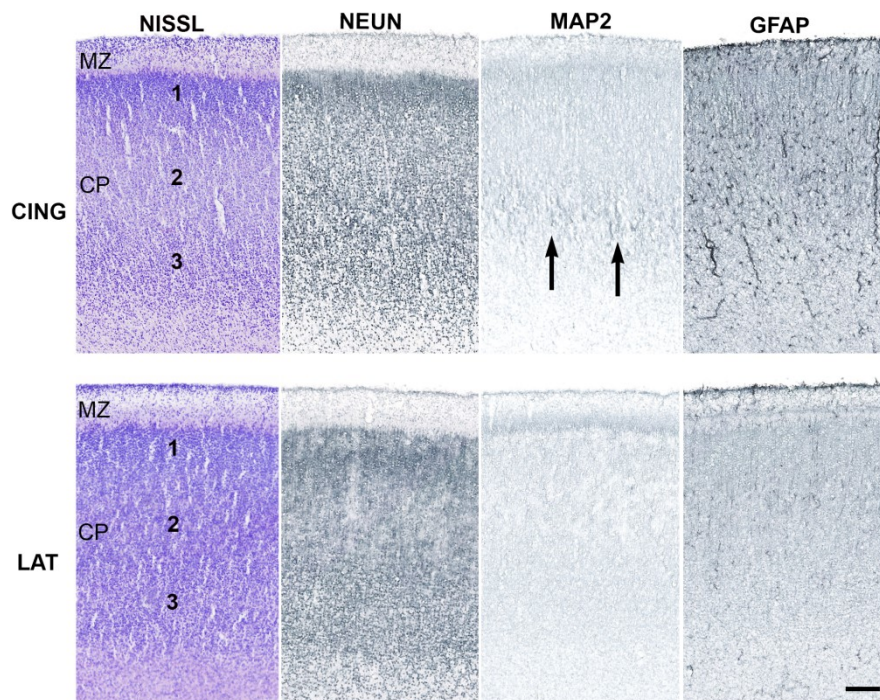
Dorzalno od cingularnog područja se na donjem rubu CP-a u dobi od 19 TNZ-a zbijaju neuroni (sl. 8C, NeuN - crna strelica) intenzivnije sinaptičke aktivnosti (SYN+, nije prikazano), okruženi jačom koncentracijom molekula ECM-a (sl. 8C, CS-56 - crna strelica), što se može ispratiti cijelom duljinom ostatka medijalne stijenske.

U sredini CP-a u cingularnom području dolazi do stvaranja pojasa aktivnosti diferenciranih neurona koji kolokaliziraju sa slabom imunoreaktivnošću za SYN (sl. 9, MAP2 - crne strelice; sl. 8D, SYN - zvjezdica), iznad koje je jači izražaj TNC-a, dok u dorzalnijim i lateralnijim dijelovima CP-a nema imunoreaktivnosti za SYN. Izražaj GFAP-a vidi se u stanicama u svim dijelovima CP-a cingularnog područja, dok ih prema dorzalno i lateralno ima manje (sl. 9). Osim u CP-u, broj diferenciranih glijalnih stanica (GFAP+) je i u IZ-u medijalne stijenske (u području u kojem je izražen rast vlakana prema CC-u) veći nego lateralno, što prati povišeni izražaj sastavnica ECM-a (TNC) u dijelu IZ-a koji je najbliže SP-u (sl. 8D), uzrokujući pojavu "pikova" na krivuljama intenziteta (sl. 17A). Vlaknima i glijalnim stanicama bogate SVZ i IZ u cingularnom području pokazuju izraziti rast (sl. 19) u DM-u (za 90,4% na slikovnom prikazu MR-om), dok je rast u DL manji (za 72,1% na slikovnom prikazu MR-om). Kalozalna vlakna (sl. 8, SNAP25) u medijalnoj stijenci rastu u zoni omeđenoj izražajem TNC-a, u IZ-u (spomenuto) i ispod (u subkalozalnoj zoni i kalozalnim septama). Na slikovnim prikazima uzoraka s kvalitetom MR-snimaka ocijenjenom 3 - 5 (tabl. 6) redovito se vidi gradijent intenziteta signala na anteriorno-posteriornoj osi od P1 do P5, kako u medijalnoj tako i u dorzolateralnoj stijenci (sl. 17).



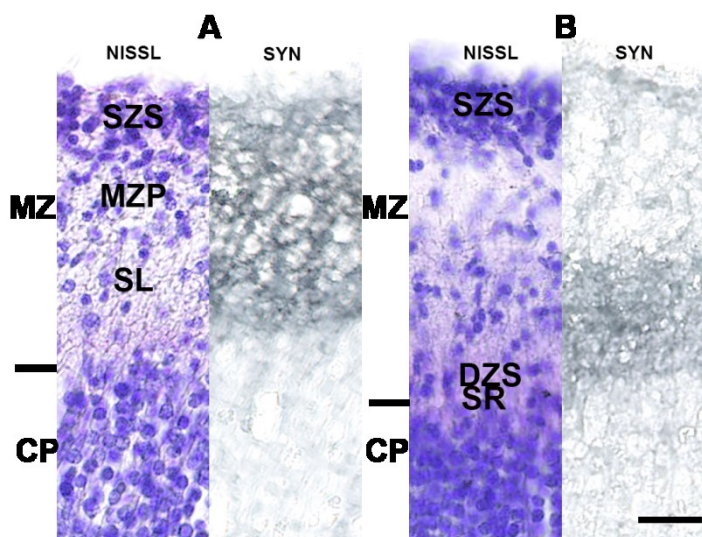
Slika 8. Koronarni presjek kroz fetalni telencefalon čovjeka u dobi od 19 TNZ-a.

Područje obuhvaćeno crnim pravokutnikom (A) prikazano je uvećano na panelu D. Područja CP-a označena malim crnim pravokutnicima uvećano su prikazana na sl. 9. Područja u marginalnoj zoni označena ružičastim zvjezdicama prikazana su uvećano na sl. 10. Mikroskopski preparati obojeni su histološkim metodama po Nisslu (A, D) i Mowryju (D) te imunohistokemijskom metodom biljezima za živčane stanice (C i D: NeuN), za sastavnice sinaptičkih elemenata (D: SYN, SNAP25) i za različite molekule ECM-a (B: FN, C: CS56; D: TNC, VCAN). Ljubičasta strelica na panelu D označuje *cingulum*. Mjerke: 1mm u A i B; 500 μ m na panelima C i D. Detaljan opis slike u tekstu.



Slika 9. Presjek kroz CP i MZ cingularnog (gornji red) i dorzolateralnog (donji red) područja u dobi od 19 TNZ-a.

U prvom stupcu prikazano je bojenje histološkom metodom po Nisslu, a u ostalim stupcima metodom imunohistokemijskog bojenja biljezima za živčane (NeuN i MAP2) i glijalne stanice (GFAP). Mjerka: 100 μm . Detaljan opis slike u tekstu.



Slika 10. Koronarni presjek kroz MZ u dobi od 19 TNZ-a.

Prikazana je MZ u ventralnom dijelu cingularnog područja (A) i u dorzalnom dijelu medijalne stijenke telencefalona (B): histološka građa prikazana bojenjem po Nisslu (lijevo) i imunoreaktivnošću za SYN (desno). SZS - subpijalni zrnati sloj, MZP - marginalna zona u užem smislu, SL - *stratum lucidum*, DZS - duboki zrnati sloj, SR - *stratum radiatum*. Mjerka: 20 μm . Detaljan opis slike u tekstu.

5.1.3. Kasna srednja fetalna faza: 20 - 26 TNZ-a

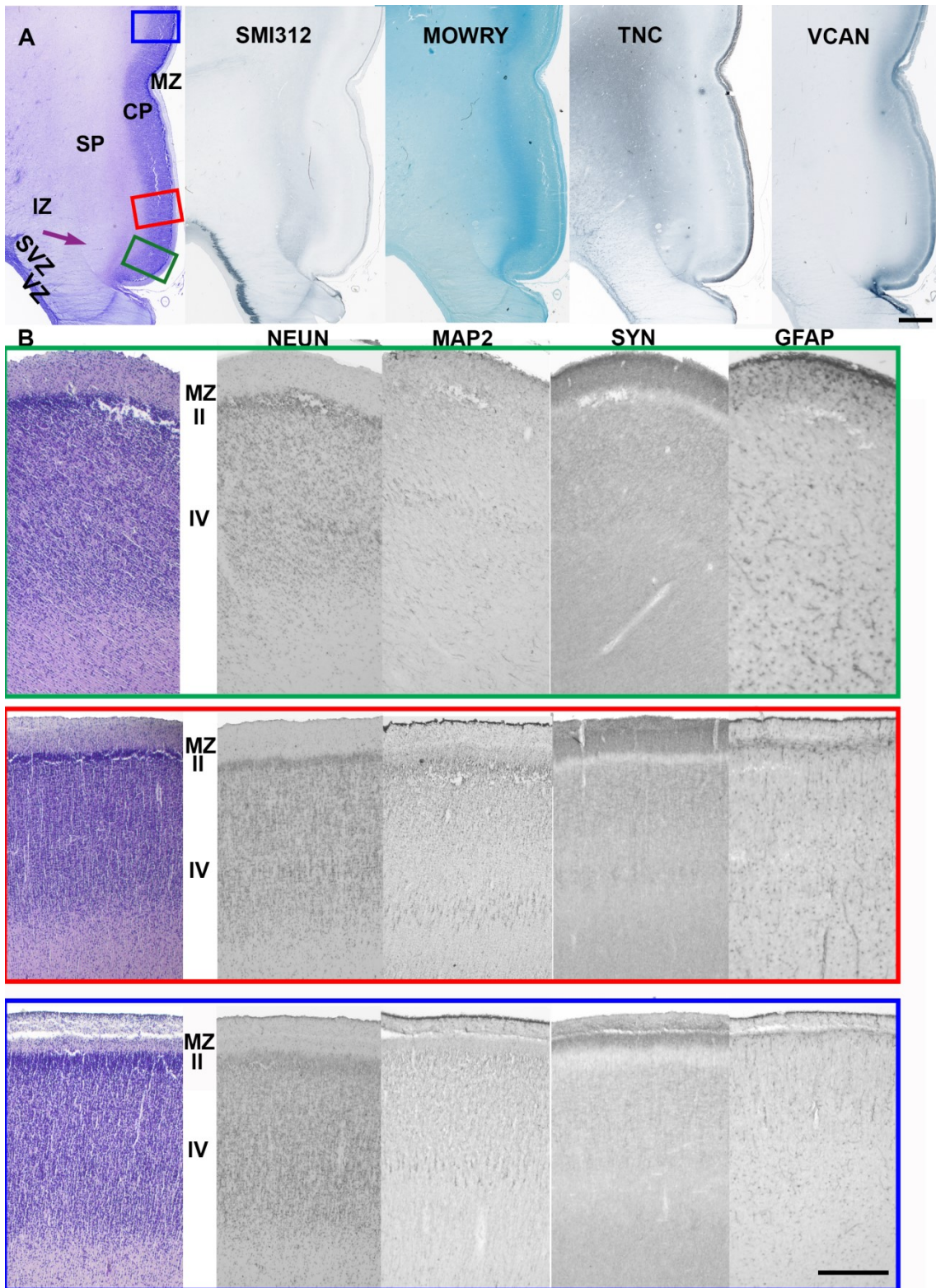
Srednje fetalno razdoblje karakterizira ubrzan rast stijenki i prolaznih zona pa tako i cijele stijenke: dorzolateralne stijenke telencefalona tijekom ovoga razdoblja rastu za 38%, a u cingularnom području za 18%, što je slabije izraženo na histološkim rezovima (sl. 18 A). SP dorzolateralne stijenke pokazuje najbrži rast od svih zona: raste između 60 i 70% što je moguće uočiti i na snimkama MR-om i na histološkim rezovima (sl. 19 B i C) te tijekom ovoga razdoblja zauzima najveći udio u telencefaličkoj stijenci (sl. 18 D). Zbog povećanja dimenzija i izražaja sastavnica ECM-a (sl. 17 C, Mowry), SP jako utječe na izgled krivulja intenziteta signala MR-a uzrokujući hiperintenzitet u središnjem dijelu zone čime se povećavaju amplitude između VZ-a/CP-a i SP-a više nego u prošlom razdoblju i više nego u DM-u (sl. 17 B i C). Razlika veličine SP-a u različitim dijelovima telencefaličke stijenke (u VM-u praktički ne raste, a u DL-u je rast eksponencijalan, sl. 19), uzrokuje diferencijalno skupljanje stijenki telencefalona tijekom histološke obrade (sl. 18 C: VM stijenka smanjuje se za najviše 35%, DM za 52%, a DL za 61%). U cingularnom području usporava se rast SP-a (sl. 19: 22,36% na slikovnom prikazu MR-om, 11,92% na histološkim rezovima), čime ona zauzima uzak prostor između rastućeg CC-a, cingularnog snopa i CP-a (sl. 11A), a na profilima intenziteta signala MR-a uočavaju se niže vrijednosti od onih u prošlom razdoblju: "pik" SP-a manje je izražen i približava se vrijednostima IZ-a smanjujući amplitude između SP-a i VZ-a/CP-a (sl. 17 B i C). Veća količina hijaluronana na vrhu SP-a cingularnog područja (sl. 11B, Mowry) uzrokuje "pik" SP-a položen točno ispod CP-a na profilima intenziteta signala (sl. 17 C). Anteroposteriorni gradijent vidljiv je u mozgovu koji su imali PMV-MR kraće od 15 sati (tabl. 6, sl. 17).

Pojačava se ventrodorzalni obrazac izražaja molekula ECM-a (TNC, CS56, NCAN), rastućih vlakana (sl. 11A, SMI312) i sinaptičkih biljega (sl. 11B - SYN) u MZ-u, koji je bio vidljiv u prethodnom razdoblju. Subprijalni granularni sloj još je vidljiv u svim promatranim područjima (sl. 11B, MAP2 i GFAP).

U CP-u dolazi do vidne diferencijacije stanica i neuropila triju promatranih područja: ventralnog dijela cingularne vijuge, dorzalnog dijela cingularne vijuge i dorzalnije položenog (budućeg granularnog) neokorteksa (sl. 11B: NeuN i MAP2). U srednjem podsloju CP-a ventralne polovice cingularne vijuge dolazi do grupiranja neurona (sl. 11B: NeuN, SYN) budućeg sloja IV, praćenog izražajem VCAN-a, koja prema dorzalno blijedi. U ventralnom dijelu cingularne vijuge u istoj se razini nalaze i diferencirani neuroni (imunoreaktivni na MAP2), koji se vide u dubljim slojevima CP-a kroz cijelu medijalnu stijenku telencefalona. U površnijim slojevima CP-a izraženi su biljezi ECM-a (sl. 11A: TNC i VCAN). Izražaj

imunoreaktivnosti na GFAP jasno odražava napredniju diferencijaciju astroglijalne populacije stanica u zonama cingularne vijuge u odnosu na dorzalnija područja (sl. 11B, GFAP).

Vanjski, fibrilarni dio SVZ-a (oSVZ, engl. *outer subventricular zone*) i IZ-a u cingularnom dijelu puni su rastućih vlakana (sl. 11A, SMI312), no u ovom razdoblju rastu u manjoj mjeri nego u prošlom (između 15 i 20% na slikovnim prikazima MR-om i na histološkim rezovima) (sl. 19 B i C) te pokazuju slabiju imunoreaktivnost za TNC nego u prošlom razdoblju. Nasuprot tome, SVZ/IZ u DL-stijenci rastu brže (sl. 19B - na slikovnom prikazu MR-om rastu za oko 60%, a na histološkim rezovima (C) oko 30%), a imunoreaktivnost za TNC ocrta rastuća vlakna. Proliferativni slojevi deblji su trostruko i više u lateralnoj stijenci nego medijalno (sl. 19).



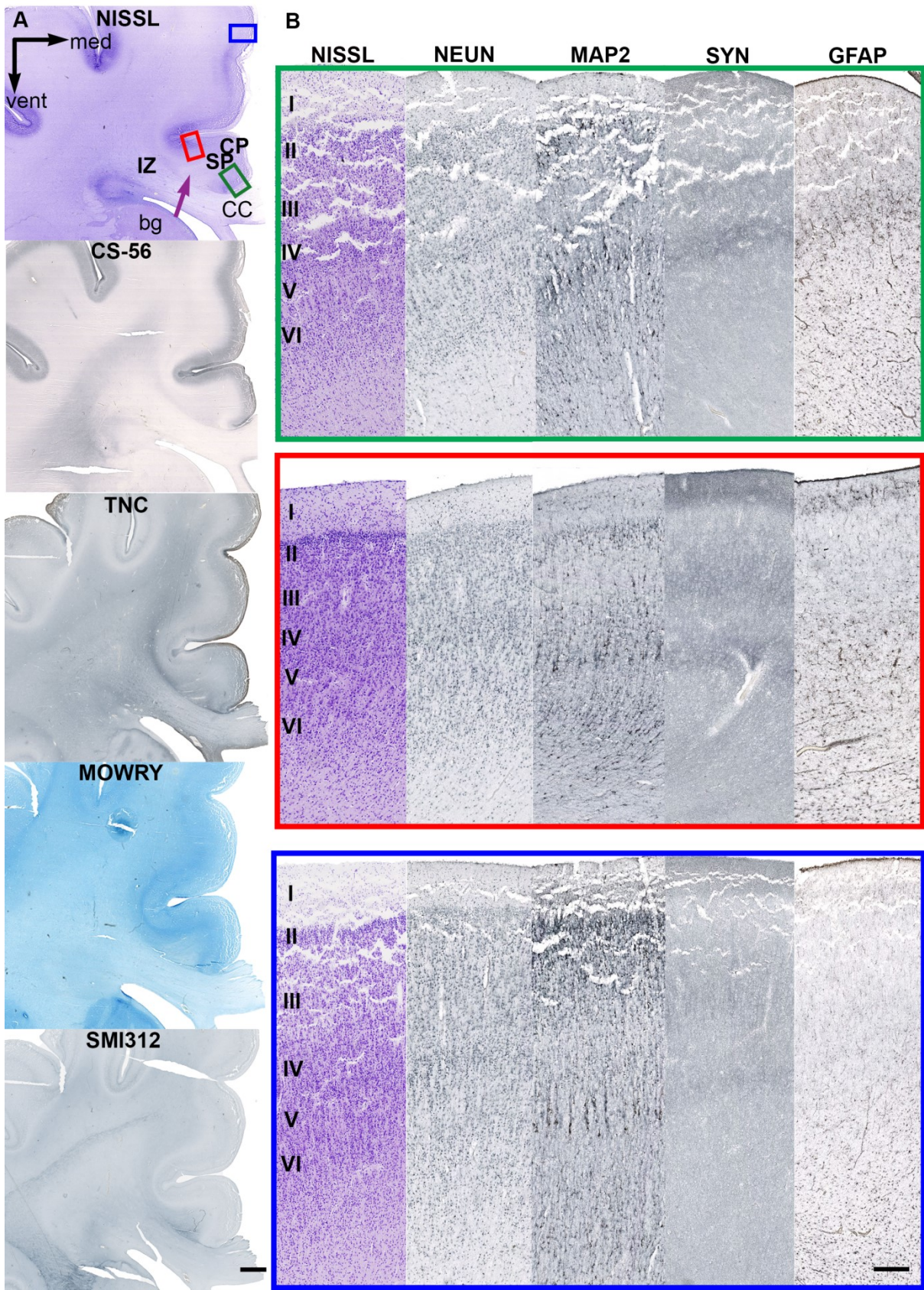
Slika 11. Koronarni presjek prednjeg cingularnog područja u dobi od 26 TNZ-a.

Na panelu A prikazana su histološka bojenja po Nisslu i Mowryju te imunohistokemijski biljezi za rastuća vlakna (SMI312) i ECM (TNC i VCAN). Područja obuhvaćena pravokutnicima (A) prikazana su uvećano na panelu B (zeleni pravokutnik - prvi red, crveni pravokutnik - drugi red i plavi pravokutnik - treći red) histološkim bojenjem po Nisslu (prvi stupac) te imunohistokemijskom metodom biljezima za živčane stanice (drugi stupac: NeuN i treći stupac: MAP2), sinaptogenezu (četvrti stupac: SYN) i glijalne stanice (peti stupac: GFAP). Rimskim brojkama označeni su budući slojevi moždane kore. Ljubičastom strelicom označen je *cingulum*. Mjerke: 1 mm na panelu A; 200 µm na panelu B. Detaljan opis slike je u tekstu.

5.1.4. Kasna fetalna faza: 27 - 38 TNZ-a

Naglo povećanje debljine telencefalne stijenke prati jasno izraženo oblikovanje vijuga te girifikacija frontalnog (*gy. frontalis superior i medius*) i medijalnog rubnog područja telencefalona (sl. 17D, sl. 18A). Dolazi do postupnog iscrpljenja proliferativnih zona, a SP cingularnog područja već na početku ovoga razdoblja gubi izraženi hiperintenzitet na slikovnim prikazima MR-om pa se time mijenja i izgled krivulja intenziteta signala. "Pikovi" krivulja sada su znatno nižih vrijednosti nego u prošla dva razdoblja (sl. 17D) i ocrtavaju (1) ECM-om bogat IZ (sl. 12A, CS-56), čiji je vanjski dio ispunjen rastućim vlaknima (sl. 12A) te (2) dio SP-a najbliže CP-u (SPr, engl. *subplate remnant*; sl. 17D, sl. 12A, Mowry). Na početku ovoga razdoblja, krivulje intenziteta područja DL-a nalikuju onima iz prethodnog razdoblja, a prema njegovom kraju "pik"-krivulje u DL-u također ocrta SPr (sl. 17D). Amplituda između SPr-a i CP-a u ovom je razdoblju i do četiri puta manja nego u prošlom. Raslojava se CP cingularnog (ali i neokortikalnih) područja, što prati povećani izražaj ECM-a (sl. 12A: CS-56, TNC) u CP-u koji doprinosi smanjenju amplituda na profilima intenziteta. Tijekom ovoga razdoblja nije uočen anteroposteriorni gradijent intenzitet signala bez obzira na duljinu trajanja PMV-MR-a.

U CP-u ventralnog dijela cingularnog područja (sl. 12A, Nissl: buduće perialokortikalno područje, zeleno označeno područje) i njegova dorzalnog dijela (sl. 12A, Nissl: buduće polje 24, crveno označeno), dolazi do daljnje histogeneze i diferencijacije stanica, kako neuronalnih (sl. 12B: NeuN, MAP2), tako i glijalnih (sl. 12B, GFAP) te elemenata ECM-a. Upravo se po tim elementima CP ventralnog i dorzalnog dijela cingularnog područja razlikuje od CP-a budućeg neokortikalnog dijela medijalne stijenke, jer je diferencijacija tamo manje izražena (sl. 12A, Nissl: označeno plavo), osobito u supragranularnim slojevima. NeuN-pozitivni-neuroni najgušće su poredani u budućem sloju IV u sva tri područja. Osim u sloju IV, neuroni se grupiraju i u budućim slojevima II i VI, a najizraženije u dorzalnog dijelu cingularne vijuge. Sinaptički biljezi vidljivi su ispod i iznad sloja IV, dok je MZ u svim promatranim područjima i dalje sloj s najjačim izražajem sinaptičkih biljega. Sazrijevanje neurona (sl. 12B, MAP2) vidi se u slojevima V, VI i II i MZ (budući sloj I). Neki od njih, u budućim slojevima I i V, su kalretininski i parvalbuminski interneuroni, no nezrele morfologije, okrugli i nerazgranati.



Slika 12. Koronarni presjek kroz telencefalon fetusa u dobi od 31 TNZ-a.

Mikroskopski preparati obojeni su histološkim metodama po Nisslu i Mowryju (A) te imunohistokemijskom metodom biljezima za živčana vlakna (A: SMI312) i za ECM (A: CS56 i TNC). Područja obuhvaćena pravokutnicima (A) prikazana su uvećano na panelu B (zeleni pravokutnik - prvi red, crveni pravokutnik - drugi red i plavi pravokutnik - treći red), histološkim bojenjem po Nisslu (prvi stupac) te imunohistokemijskom metodom biljezima za živčane stanice (drugi stupac: NeuN i treći stupac: MAP2), sinaptogenezu (četvrti stupac: SYN) i glijalne stanice (peti stupac: GFAP). Rimskim brojkama označeni su budući slojevi moždane kore. Ljubičastom strelicom označen je *cingulum*. Mjerke: 1mm sl. A; 200 µm panelu B. Detaljan opis slike u tekstu.

5.1.5. Postnatalno razdoblje (40 TNZ-a - 3 postnatalna mjeseca):

U razdoblju terminskog novorođenčeta cingularni žlijeb dodatno se produbljuje, kao i ostali žljebovi (sl. 13A i 14A). Tijekom prva tri mjeseca nakon rođenja dolazi do postupne zamjene SVZ-a, IZ-a i SP-a (koje zajedno čine "fetalnu bijelu tvar") stvarnom bijelom tvari gdje se intenziviraju procesi mijelinizacije. Također, sve je jasnije izražena laminacija moždane kore na slojeve i smanjenje količine izvanstaničnog prostora (sl. 13B: Mowry, FN), koji je značajnije imunoreaktivan samo u SP-u, jače u frontalnim vijugama nego u žljebovima. Zbog smanjene količine okolnog ECM-a *cingulum* se teže ograničava nego u prethodnim razdobljima (sl. 13B, Mowry), a izražajem biljega ECM-a izjednačuje se s okolnom bijelom tvari (sl. 13B, FN).

Neuronalnim boljenjem NeuN mogu se u razdoblju terminskog novorođenčeta u ventralnom dijelu cingularne vijuge (sl. 13C, NeuN, zeleni okvir) odvojiti slojevi I - III, sloj IV, sloj V s rjeđe raspoređenim stanicama te sloj VI koji postupno prelazi u SP. U sloju V u dorzalnom dijelu cingularne vijuge (sl. 13C, NeuN, crveni okvir) dolazi do početka raslojavanja na Va (sitnije stanice) i Vb (veće stanice). Sloj IV gušći je i deblji dorzalno i lateralno od cingularne vijuge (sl. 13C, NeuN, plavi okvir). Diferencirani neuroni (MAP2 pozitivni) vidljivi su u svim slojevima dorzalnog dijela cingularne vijuge i medijalne stijenke, u ventralnom dijelu cingularne vijuge u sloju VI te rjeđe u slojevima I i IV (sl. 13C).

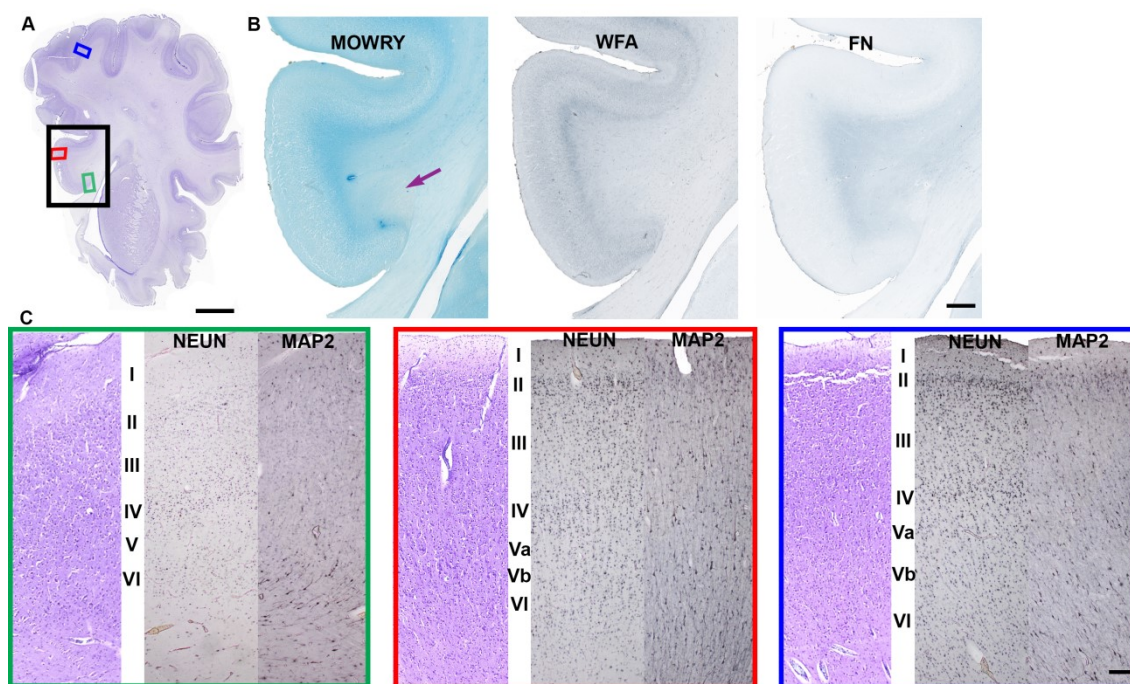
S tri mjeseca starosti perialokortikalno područje (sl. 14C, zeleni okvir) prepoznaje se po manjem broju slojeva od dorzalnijih dijelova cingularne vijuge (sl. 14C, crveni okvir). Sloj IV/V raspršeniji je nego u novorođenačkom razdoblju, a dorzalnije (u budućoj disgranularnoj cingularnoj moždanoj kori) i dalje je najistaknutiji sloj (sl. 14C, plavi okvir). Dakle, dolazi do povećanja broja slojeva od perialokortikalnog područja (slojevi I, II, tanki III, IV/V i tanki VI) koji se nalazi u žlijebu CC-a (*sulcus corporis callosi*) prema području ispod površine cingularne vijuge (slojevi I, II, III, IV, Va, Vb, VI). Razlika između slojeva Va i Vb sad je izraženija nego u novorođenačkom razdoblju. Neuroni reaktivni na MAP2 su, u odnosu na novorođenačko doba, gušći i izraženi u svim slojevima, no jače u slojevima IV - VI. Za vrijeme trajanja ovoga razdoblja reorganiziraju se kalretininski, parvalbuminski i kalbindinski neuroni i morfološki sazrijevaju (sl. 15).

S tri mjeseca starosti vidljivi su morfološki i citoarhitektonski (za ACC) specifični oblici neurona (20,22,23): grupe neurona u sloju Vb (sl. 16B), Von Economo-neuroni ispod "kupole" cingularne vijuge (sl. 16C i D) i velike piramidne stanice (tzv. gigantopiramidno područje) sloja Vb (sl. 16E).

U dobi terminskog novorođenčeta, neurone imunoreaktivne na kalretinin nalazimo ispod sloja IV (sl. 15A) te ponegdje u sloju III, dok su sloju II mnogobrojni. Mjestimice ih ima u sloju I, gdje su diferenciraniji nego u drugim slojevima. U dobi od tri mjeseca, kalretininski neuroni, sada diferenciraniji u odnosu na razdoblje termina, i dalje su unutar sloja IV (sl. 15A); mnogobrojni su i u sloju II (ima ih više nego u dorzalnijim područjima frontalnog režnja), a rjeđe unutar slojeva I i III (sl. 15B, sivi trokuti).

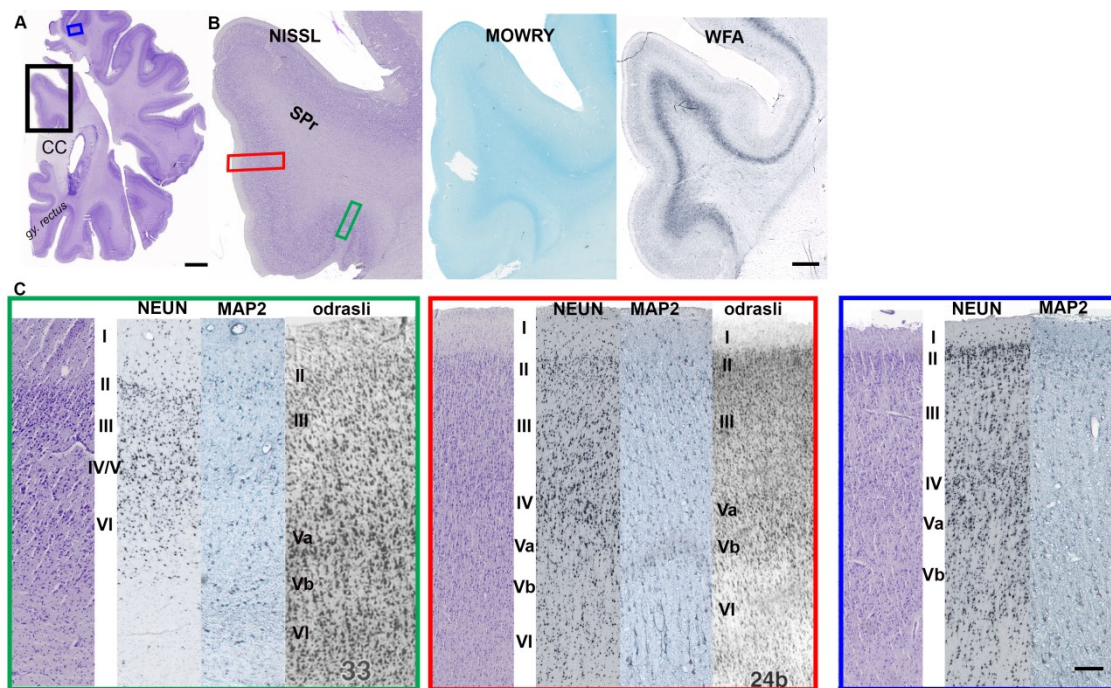
Nezrelih parvalbuminskih interneurona u razdoblju terminskog novorođenčeta ima u slojevima II i III, a morfološki diferenciraniji vide se u slojevima IV i V (sl. 15A) te kao migrirajući neuroni ispod sloja V budućih polja 33 i 24. Od razdoblja terminskog novorođenčeta do dobi od 3 mjeseca događaju se promjene i u broju i u rasporedu parvalbuminskih interneurona. Ukupno ih je manje nego u terminskog novorođenčeta, a pokazuju veću diferenciranost i raspored po slojevima (sl. 15A i B, sivi trokuti): najveći broj ostaje u slojevima IV - VI, s gradijentom broja koji se povećava prema dorzalnom dijelu cingularne vijuge (u *sulcus corporis callosi*, budućem polju 33, nalaze se samo pojedinačni neuroni u slojevima V i VI). U sloju IV vidi se i imunoreaktivni neuropil (sl. 15B, crna strelica).

Imunoreaktivnost na kalbindin u razdoblju terminskog novorođenčeta slabo je izražena, a neuroni u kojima se vidi smješteni su u slojevima II, III (sl. 15A) i VI. Prema dorzalnijem dijelu cingularne vijuge, neuroni imunoreaktivni na kalbindin počinju se pojavljivati i u sloju IV. U dobi od tri mjeseca, neuroni imunoreaktivni na kalbindin gusto su raspoređeni u sloju II (sl. 15B, sivi trokuti), s povećanjem broja od ventralno prema dorzalno. Osim u sloju II, populacija neurona imunoreaktivnih na kalbindin nalazi se u sloju IV te u infragranularnim slojevima. Usporedno sa sazrijevanjem interneuronskih subpopulacija pojavljuje se kondenzirani oblik ECM-a, perineuronske mreže, koje u razdoblju od terminskog novorođenčeta do 3 mjeseca starosti nastaju ispod sloja VI (sl. 13B i 14B, WFA). U novorođenčeta su perineuronske mreže slabije razvijene u cingularnoj i frontalnim vijugama (iznad SPr) u usporedbi s perineuronskim mrežama koje nastaju uz donji rub moždane kore inzularnog i temporalnog područja. S tri mjeseca starosti, perineuronske mreže su u jednakoj mjeri razvijene po cijelom frontalnom režnju (druga područja nisu bila dostupna za analizu).



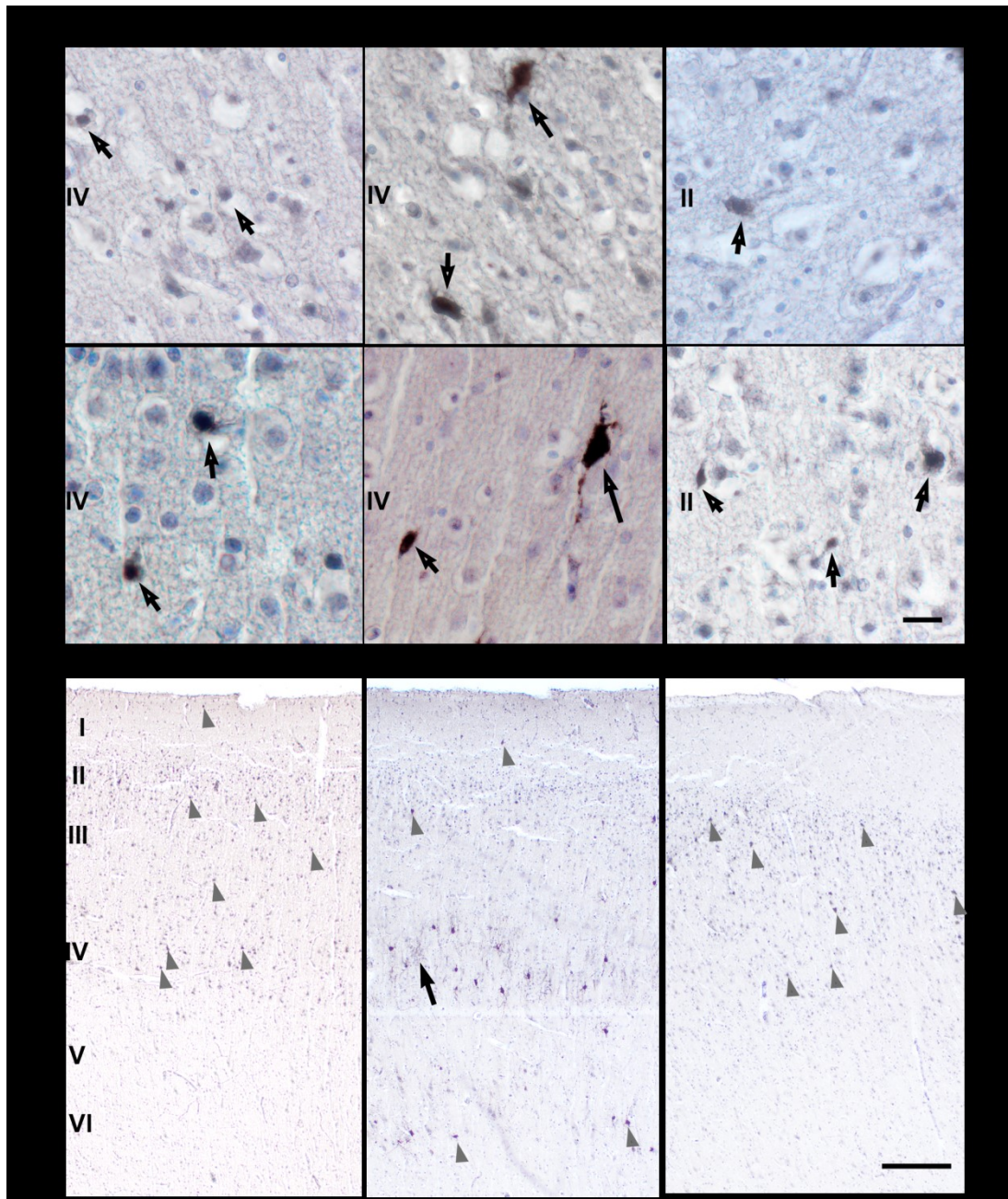
Slika 13. Koronarni presjek kroz telencefalon čovjeka u dobi od 40 TNZ-a.

Područje obuhvaćeno crnim pravokutnikom (A) prikazano je uvećano na panelu B: preparati su obojeni histološkim metodama po Nisslu i Mowryju, lektinom WFA te imunohistokemijskom metodom za biljege ECM-a (FN). Područja obuhvaćena pravokutnicima (A) prikazana su uvećano na panelu B unutar okvira odgovarajuće boje histološkim bojenjem po Nisslu (prvi stupac) te imunohistokemijskom metodom biljezima za živčane stanice (drugi stupac: NeuN i treći stupac: MAP2). Rimskim brojkama označeni su budući slojevi moždane kore. Ljubičastom strelicom označen je *cingulum*. Mjerke: 5 mm u A; 1 mm na panelu B; 100 μ m na panelu C. Detaljan opis slike u tekstu.



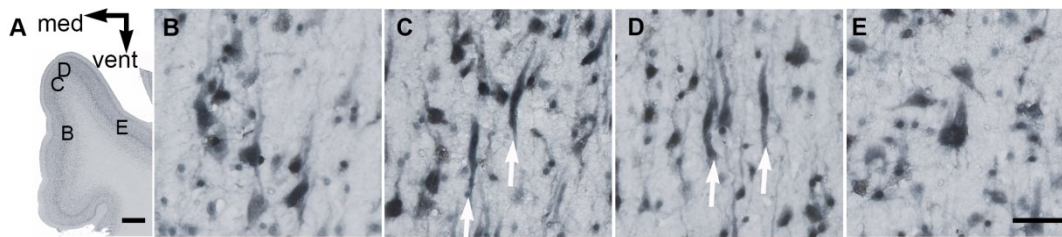
Slika 14. Koronarni presjek frontalnog režnja čovjeka dobi od 3 mjeseca.

Područje obuhvaćeno crnim pravokutnikom (A) prikazano je uvećano na panelu B: preparati su obojeni histološkim metodama po Nisslu i Mowryju te za lektin WFA. Područja obuhvaćena pravokutnicima (A) prikazana su uvećano na panelu B unutar okvira odgovarajuće boje histološkim bojenjem po Nisslu (prvi stupac), imunohistokemijskom metodom biljezima za živčane stanice (drugi stupac: NeuN, treći stupac: MAP2) i u usporedbi s odgovarajućim poljem cingularne moždane kore odraslog čovjeka. Rimskim brojkama označeni su budući slojevi moždane kore. Mjerke: 5 mm na sl. A; 1 mm na panelu B; 50 μ m na panelu C (ne vrijedi za slike moždane kore odraslog čovjeka). Slike moždane kore odraslog čovjeka preuzete (uz dopuštenje) iz (20). Detaljan opis slike u tekstu.



Slika 15. Razvoj i razmještaj interneuronskih subpopulacija tijekom prvog tromjesečja nakon rođenja.

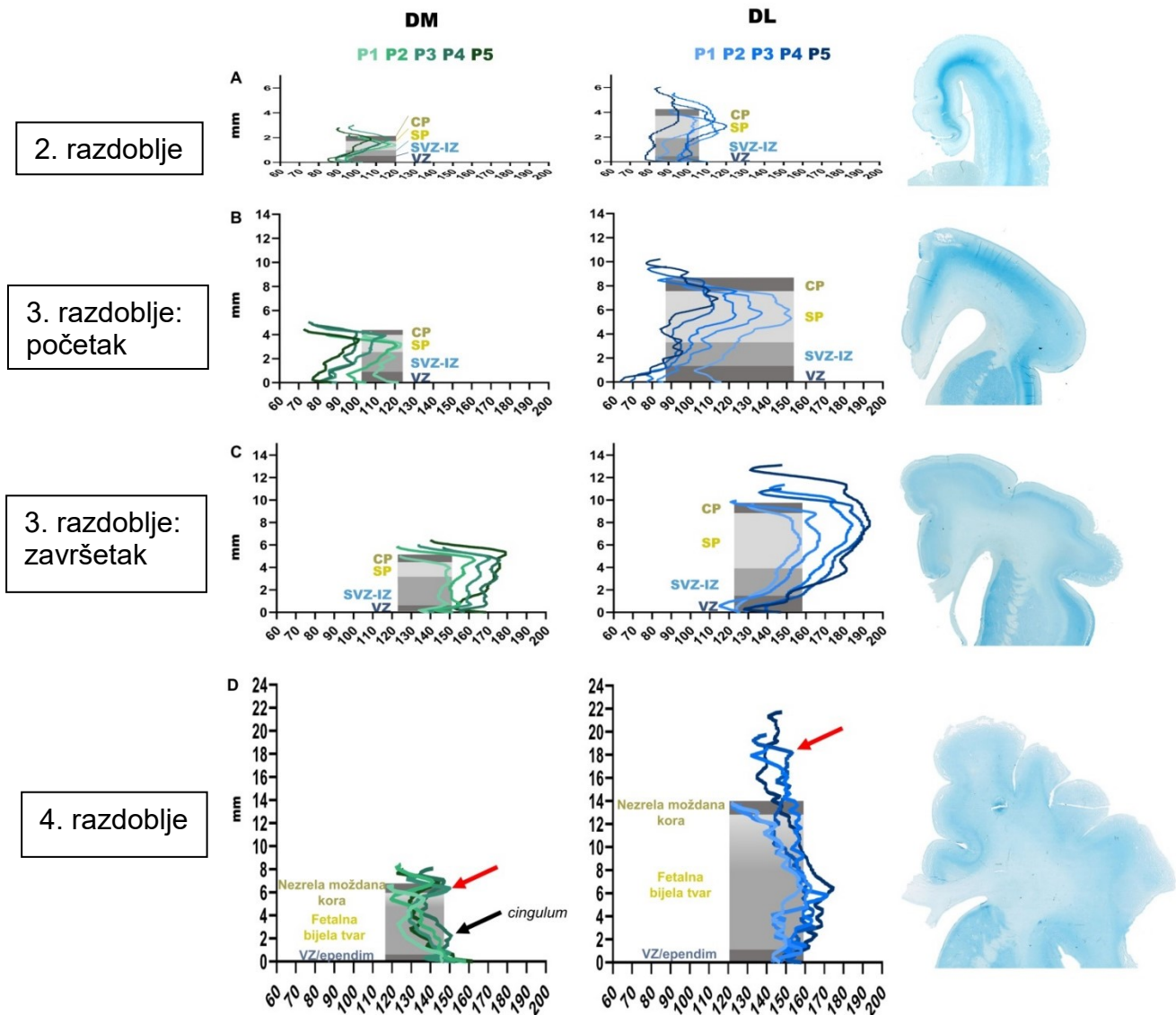
Na panelu A prikazani su pojedinačni interneuroni (označeni strelicama) imunohistokemijski pozitivni na kalretinin (prvi stupac), parvalbumin (drugi stupac) i kalbindin (treći stupac) uz protubojenje hemalatumom u dobi terminskog novorođenčeta (gornji red) i 3 mjeseca starosti (donji red). Na panelu B prikazan je presjek kroz cingularnu moždanu koru (ispod površine vijuge) i razmještaj interneurona različitih subpopulacija u njemu (raspored po stupcima isti kao i na panelu A), u dobi od 3 mjeseca starosti. Trokutima su istaknuti primjeri pozitivnih interneurona, a strelicom parvalbuminsko bojenje neuropila. Rimskim brojkama označeni su budući slojevi moždane kore. Mjerke: 20 μ m na panelu A i 1 mm na panelu B. Detaljan opis slike u tekstu.



Slika 16. Citoarhitektonske specifičnosti prednje regije cingularne vijuge u dobi od tri mjeseca nakon rođenja.

Panel prikazuje imunoreaktivnost za NeuN u cingularnoj vijuzi (A) te u sloju V budućih polja 24 b - c (B - E) čovjeka u dobi od 3 mjeseca nakon rođenja.

Dijelovi cingularne moždane kore označeni slovima B, C, D i E sa sl. A, uvećano su prikazani na sl. B, C, D i E. Na sl. B prikazana je nakupina neurona u sloju Vb, na sl. C i D bijelim strelicama naznačeni su Von Economo-neuroni, dok je na sl. E prikazan veliki piramidni neuron iz tzv. gigantopiramidnog područja po Braaku. Mjerke: 1 mm na sl. A; 50 μ m na sl. B, C, D i E.



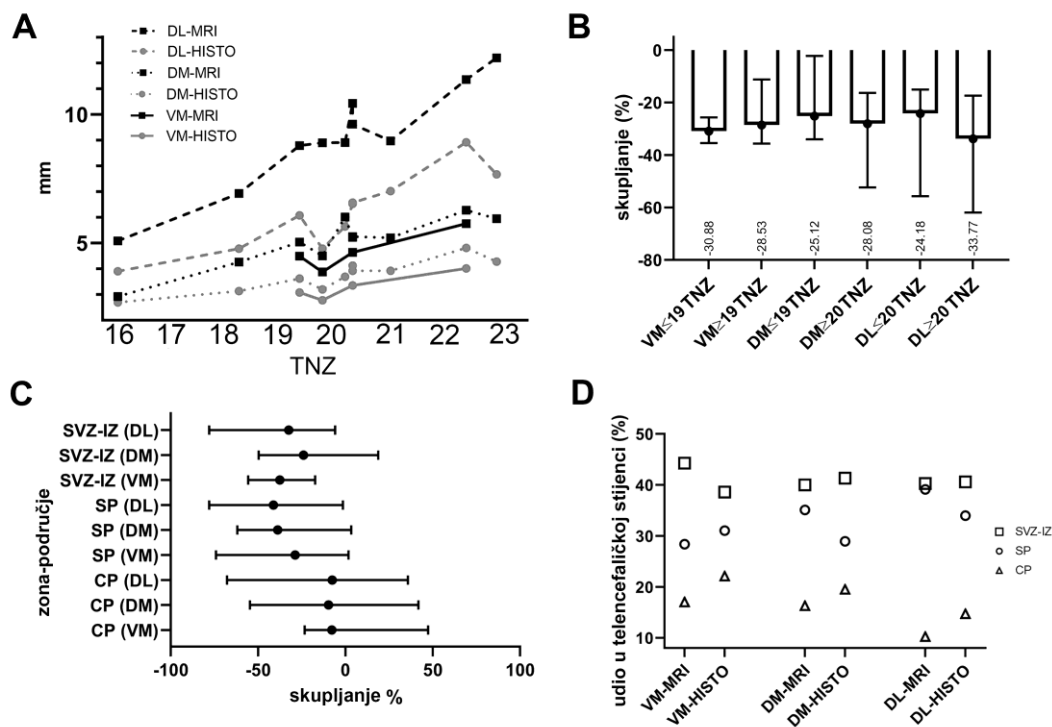
Slika 17. MR-profil intenziteta cingularnog i dorzolateralnog područja tijekom prenatalnog razvoja.

Profili intenziteta signala u stijenka (DM - lijevo, DL - sredina), prikazani s preparatima odgovarajuće dobi (desno: A - 16 TNZ-a, B - 20 TNZ-a, C- 24 TNZ-a, D - 33 TNZ-a), bojenima metodom po Mowryju. Os x označava debljinu telencefaličke stijenke u milimetrima; os y označava vrijednost piksela. Detaljan opis slike u tekstu.

5.2. Rast i skupljanje telencefaličke stijenke u cingularnom i dorzolateralnom području

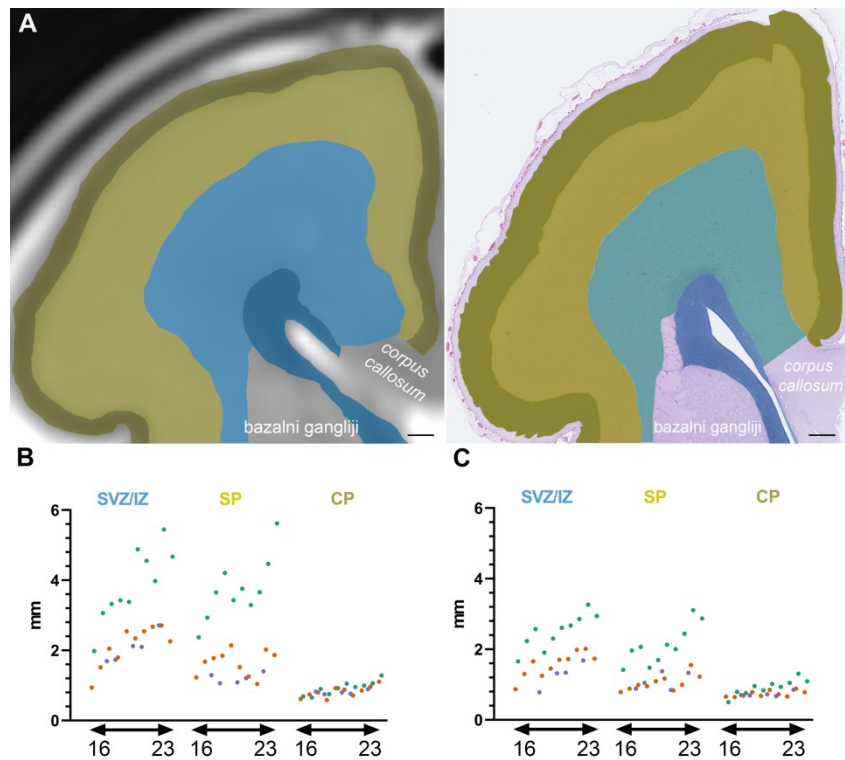
Rast cijele DM-stijenke i DL-stijenke na slikovnom prikazu MR-om i histološkim rezovima grafički je prikazan na sl. 19. Vidljivo je da DL-stijenka tijekom promatranog razdoblja raste najviše, zatim DM i na kraju VM.

Skupljanje tkiva proces je koji se događa tijekom fiksacije, dehidracije i rezanja tkiva zbog čega, prilikom analize histoloških rezova i MR-snimaka humanih fetalnih mozgova, treba imati na umu promjene veličine prolaznih zona koje su posljedica različitih metodoloških pristupa (dakle, između MR-a i histologije). Rezultati ovoga dijela studije vrijede za razdoblje od 16 do 23 TNZ-a (uvjetovano dostupnošću histoloških rezova mozgova prethodno snimljenih MR-om), te su već opisani na prikladnim mjestima u prvom dijelu rezultata, a ovdje su grafički prikazani. Skupljanje stijenke razlikuje se po regijama te je 32% za DL, 27% za DM i 29% za VM (sl. 18B - prikazano za razdoblje prije i poslije 19 TNZ-a). Skupljanje tkiva razlikuje se i po zonama između tri promatrana područja (sl. 18C): najjače promjene u SP-u događaju se u DL-stijenci (smanjenje za 41%), a najmanje u VM-stijenci (28,7%). Najveće skupljanje SVZ-a/IZ-a događa se u VM-stijenci (37,5%).



Slika 18: Rast telencefaličke stijenke (u tri područja: VM-stijenci, DM-stijenci i DL-stijenci) i prolaznih zona unutar nje mjereno na slikovnom prikazu postmortalnim MR-om i histološkim preparatima bojenima hemalaun-eozinom.

Rast cjelokupne telencefaličke stijenke u različitim područjima mjereno na slikovnim prikazima MR-om (crni grafovi) i histološkim rezovima (sivi grafovi) prikazan je u dijelu A. Postotak skupljanja stijenke (medijan s rasponom) prikazan je u dijelu B. Pod C prikazano je grafički skupljanje zona (medijan s rasponom) po različitim područjima. Posljedica diferencijalnog skupljanja zona tijekom histološke obrade prikazuje različite udjele zona na slikovnim prikazima MR-om i histološkim preparatima istog mozga (D).



Slika 19: Međuodnos debljina prolaznih razvojnih zona.

Primjer mozga (22 TNZ-a) gdje su na identičnoj razini mjerene debljine zona na postmortalnoj MR-snimci (A, lijevo) i na histološkom rezu (A, desno). Grafovi prikazuju apsolutnu veličinu zona (mjerenu u mm) na slikovnim prikazima MR-om (B) i na histološkim rezovima (C) tijekom promatranog razdoblja (16 - 23 TNZ-a) u VM-stijenci (ljubičasto), DM-stijenci (narančasto) i DL-stijenci (zeleno). Detaljan opis slike u tekstu.

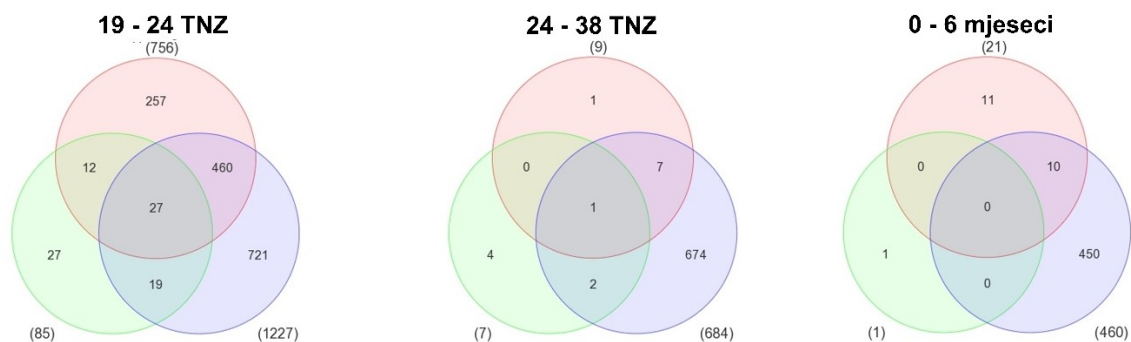
5.3. Rezultati analize humanog transkriptoma

Baza podataka nastala studijom Kanga i suradnika (212) analizirana je koristeći Partek Genomic Suite 6.6 (Partek Inc.). Tom analizom dobiveni su broj i popis transkripata gena koji su u području MFC-a dva puta više ili dva puta manje izraženi s vrijednošću $p < 0,01$ u odnosu na neokortikalna područja (sl. 20, zeleni krugovi), u odnosu na druga limbička područja (sl. 20, narančasti krugovi) te u odnosu na sva druga područja mozga u istom razdoblju (sl. 20, ljubičasti krugovi).

Diferencijalna ekspresija gena prikazana je Vennovim dijagramima na sl. 20 za razdoblja 19 - 24 TNZ-a, 24 - 38 TNZ-a i 0 - 6 mjeseci. Od triju promatranih razdoblja, diferencijalna ekspresija gena je za MFC najizraženija tijekom razdoblja 19 - 24 TNZ-a (sl. 20, lijevi dijagram), u usporedbi sa svim drugim područjima (1.227 gena), kao i u usporedbi s područjima limbičkog sustava (756 gena), dok su razlike najmanje pri usporedbi s drugim neokortikalnim područjima (85 gena). U sljedećem razdoblju (od 24 do 38 TNZ-a), drastično se smanjuje diferencijalna ekspresija gena pri usporedbi MFC-a s limbičkim (9 gena) i neokortikalnim područjima (7 gena), no veća je pri usporedbi sa svim drugim područjima mozga (684 gena). U prvih šest mjeseci nakon rođenja smanjuje se broj diferencijalno izraženih gena u odnosu na druga područja mozga na 460, u odnosu na druga limbička područja na 21, a 1 je gen diferencijalno ekspimiran u MFC-u u odnosu na neokortikalna područja. Broj gena koji su povišeno ekspimirani u dva promatrana područja naveden je na dijagramu u područjima gdje se krugovi preklapaju (sl. 20). U središtu svakog dijagrama naveden je broj gena koji je specifično povišen u MFC-u u odnosu na sva druga područja i on se snizuje tijekom promatranog razdoblja: od 27 gena povišenih tijekom razdoblja 6 do ni jednog povišenog gena u razdoblju 8.

Iz navedenih dijagrama vidljivo je da je područje MFC-a tijekom sredine gestacije po ekspresiji gena sličnije drugim neokortikalnim područjima nego limbičkim strukturama.

Pretraživanjem dostupnih podataka u literaturi i bazama (v. 4.2.3), pronađeni su potencijalni geni-kandidati, međutim, na proteinskoj razini (imunohistokemijskom metodom) nisu pokazali specifičnost niti gradijent za prednju regiju cingularne vijuge.



limbička područja
 neokortikalna područja
 sva druga područja (tabl. 9)

Slika 20: Prikaz broja povišeno izraženih transkripata mRNA u prednjoj regiji cingularne vijuge tijekom razvitka.

Vennovi dijagrami prikazuju broj povišeno izraženih transkripata mRNA u prednjoj regiji cingularne vijuge u odnosu na druga područja limbičkog sustava, druga područja moždane kore i sva druga područja u mozgu tijekom triju razdoblja.

6. RASPRAVA

Dosadašnja istraživanja razvitka i diferencijacije moždane kore pokazala su da za različita kortikalna područja vrijede specifični vremenski okviri sazrijevanja. Budući da je cingularna vijuga prijelazni dio moždane kore, između arhikorteksa (koji sazrijeva ranije) i neokorteksa (koji sazrijeva kasnije), pretpostavljamo da i ona ima specifičan vremenski okvir i dinamiku diferencijacije, no oni do sada nisu sustavno istraženi i prikazani za fetalno i perinatalno razdoblje. U svrhu opisa rasta, razvoja i sazrijevanja prednje i srednje regije cingularne vijuge, ova studija analizira vremenske i prostorne biljege diferencijacije na molekularnoj razini (transkriptomaska analiza), staničnoj razini (stanični i imunohistokemijski biljezi), histološkoj razini (biljezi ECM-a i klasične histološke metode) te na razini slikovnog prikaza cingularne vijuge (MR).

6.1. Razlike u histogenezi prednje i srednje regije cingularnog područja u odnosu na druga područja tijekom razvoja

Budući da postmortalno tkivo ljudskog mozga korišteno u ovoj studiji predstavlja rane razvojne faze, određivanje lokalizacije buduće prednje i srednje regije cingularnog područja veliki je izazov. Ipak, topografski i po dosad opisanim razlikama između limbičkih i neokortikalnih područja, moguće je odrediti približne granice. Rezultatima imunoreaktivnosti ECM-a i veličine prolaznih zona navedene su granice dodatno potkrijepljene. Prednja i srednja regija cingularne vijuge razgraničene su u odraslog čovjeka na temelju zrele citoarhitektonike i veza te nije moguće postaviti točne granice između primordija tih dvaju područja, pogotovo u najranijim uzorcima. U prvoj polovici trudnoće zbiva se dinamična razvojna temporalizacija u ovom području mozga, zbog čega je određivanje granica još izazovnije. Cingularno područje već od prvog promatranog razdoblja razlikuje se po laminaciji od susjednog arhikortikalnog područja tj. po postojanju dodatnog proliferativnog SVZ-a (221,279). Zbog specifičnog anatomskog smještaja i blizine rastućih vlakana CC-a i *cinguluma*, ono se razlikuje i od dorzalnih i lateralnih područja po stanjenom VZ-u i SVZ-u. Proliferativni slojevi zauzimaju manji postotak telencefaličke stijenke u cingularnom području nego dorzolateralno, a ta razlika dodatno raste tijekom srednjeg fetalnog razdoblja (200,204,227,228). U cingularnom području ni u jednom razdoblju nema obilnog izražaja TNC-a i NCAN-a kakav vidimo u hipokampusu, gdje sudjeluju u procesima diferencijacije postmitotičkih stanica (280), izrastanja dendrita (281), ili usmjeravanja elongacije aferentnih od eferentnih vlakana (255).

Prema sredini gestacije, izraženo izrastanje i urastanje aksona (među ostalim i *cinguluma*) u cingularnom području potreban je obilni izražaj sastavnica ECM-a, zbog čega se SVZ i IZ (koje obiluju ECM-om) jako skupljaju tijekom histološke obrade u odnosu na zone siromašnije ECM-om. Rast neurita događa se između dva sloja s jakim izražajem TNC-a koji ih odbija tj. usmjerava (282–285).

U IZ-u medijalne stijenke na uskom prostoru nalaze se kortikokortikalna vlakna koja se tim putem pružaju do CC-a te kortiko-talamička vlakna i talamokortikalna vlakna okružena fetalnim ECM-om. Fetalni ECM doprinosi hiperintenzitetu signala na MR-u u odnosu na lateralnu telencefaličku stijenku (286–288). U trećem razdoblju, intenzitet raste u predjelu *cinguluma*, koji postaje dio prvog segmenta bijele tvari po Von Monakowu (289), dok krivulje intenziteta signala MR-a u dorzolateralnoj stijenci najviše vrijednosti imaju u području SP_r, zbog ostatka fetalnog ECM-a u tom području koji su tamo dulje vidljivi nego u cingularnoj vijuzi.

SVZ je izvor interneurona i kasnih neurona SP-a te je zato razvijenija u primata nego u glodavaca (199,287,290). Poznato je da neuronalna proliferacija u vanjskom sloju SVZ-a (engl. *outer SVZ*) stvara neurone viših slojeva moždane kore, dok u cingularnom području ona nedostaje (200). Prema tome, može se pretpostaviti da su ti neuroni površnijih slojeva cingularnog CP-a već prije stvoreni te da se u cingularnom području (pogotovo u njegovu ventralnom dijelu) moždane kore, koje je jednostavnije laminacije, ne događa ta kasnija proliferacija.

Raspršenjem stanica dubokog dijela CP-a dolazi do nastanka SP-a, a CP u toj fazi postaje tzv. sekundarni CP (engl. *second CP*) (197). Za razliku od drugih paralimbičkih područja (221), pokazali smo da u cingularnom području dolazi do stvaranja sekundarnog CP-a te da ono prethodi stvaranju sekundarnog CP-a u dorzalnom (neokortikalnom) dijelu.

U neokortikalnim područjima u primata sredinom gestacije događa se sekundarna ekspanzija SP-a kojoj prethodi prodiranje monoaminskih vlakana, vlakana iz bazalnog telencefalona i talamusa te kondenzacija najdonjeg dijela CP-a (291). Takvu sekundarnu kondenzaciju CP-a ne vidimo u cingularnom području, nego samo dorzalno od njega, što prati izražaj sastavnica ECM-a (292). Osim imunohistokemijskim nalazima, izostanak sekundarnog naglog rasta SP-a pokazan je i manjim apsolutnim povećanjima veličine SP-a u cingularnom području u odnosu na dorzolateralna. Dakle, dok sredinom fetalnog razdoblja dorzolateralno SP naglo raste, u toj fazi SP u cingularnom području ne raste, ili raste neznatno te se između limbičkih područja već uspostavljaju recipročne kortikokortikalne veze (229).

Nalaz anteroposteriornog gradijenta na slikovnim prikazima MR-a nije opisan u literaturi do sada te je vidljiv u mozgovu do 26 TNZ-a starosti koji imaju PMV-MR kraće od 20 sati. On bi mogao biti posljedica sveukupnog izražaja molekula rijetkog hidriranog ECM-a bogatog lancima glikozaminoglikana koji, vežući na sebe vodu, postaju biološki supstrat hiperintenzivnog signala (198,250,293). Postoji li rostrokaudalni gradijent udjela vode ili hidriranosti pojedinih sastavnica ECM-a, a s tim, možda, povezan i gradijent sazrijevanja, u ovoj studiji nismo dobili odgovor. Da bismo dobili odgovor na to pitanje u daljnjim bi studijama bila potrebna analiza sagitalno prerezanih imunohistokemijskih uzoraka koju uključuju i posteriornije dijelove cingularne vijuge.

Poznato je da se transkriptom mozga razlikuje ne samo u različitim područjima moždane kore, nego i tijekom različitih razdoblja razvoja (212). S obzirom na to, očekivali bismo da postoji niz gena koji su specifično eksprimirani samo u jednom području moždane kore, međutim, dosadašnja istraživanja pokazala su suprotno (212,213,294–296). Analiza postojeće baze razvojnog transkriptoma mozga (212) pokazala je da postoji velik broj gena koji su povišeno eksprimirani u prednjoj regiji cingularne vijuge u odnosu na druga neokortikalna područja (pogotovo tijekom srednjeg fetalnog razdoblja). Ipak, razlika u izražaju nije bila dovoljno velika, niti je dovoljno prostorno/vremenski ograničena u usporedbi sa susjednim područjima moždane kore, ili navedeni geni nisu uključeni u procese migracije, sazrijevanja neurona, sinaptogeneze pa, stoga, nisu izabrani za imunohistokemijsku analizu. Jedan od razloga za ovakve rezultate mogle bi biti i interindividualne razlike u uzorcima, budući da je poznato da dva različita područja moždane kore istog pojedinca imaju sličniji transkriptom nego isto područje u dva različita pojedinca (212,213,296). Tijekom razdoblja koje smo analizirali u ovom radu u telencefaličkoj stijenci događaju se velike reorganizacijske promjene, između ostalog i u raslojenosti na različite zone, od kojih svaka ima svoj transkriptomski profil. Unutar svake zone, postoje i različite vrste stanica koje su, također, specifične po svom transkriptomu (252,297). Sudeći po našim imunohistokemijskim nalazima, zonalna transkriptomaska analiza pokazala bi značajnije i specifičnije razlike. Pri analizi transkriptomskih podataka na umu treba imati i metodološke čimbenike (nestabilnost molekula mRNA u postmortalnim uzorcima (298)), kao i procese posttranskripcijske modifikacije (pojačano izražena mRNA u konačnici ne mora uzrokovati sintezu povećane količine proteina (299)).

6.2. Ventrodorzalne razlike u diferencijaciji cingularnog područja

Budući da se cingularna vijuga nalazi između ventralno smještenog arhikorteksa i dorzalno smještenog neokorteksa, a poznato je da se ta dva područja razlikuju po vremenskom slijedu događaja u neurogenezi, ispitali smo postojanje ventrodorzalnih gradijenata diferencijacije u cingularnoj vijuzi tijekom prenatalnog života.

Pokazano je da se MZ različito raslojava unutar cingularnog područja. U ventralnom dijelu cingularne vijuge MZ je od 15 do 26 TNZ-a nalik hipokampalnom MZ-u u istoj dobi (pokazuje jasno raslojavanje na MZP i SL), kao i nalazima izražaja biljega sastavnica sinapsi, aksona i ECM-a (185,189,300). U istom razdoblju, MZ dorzalnog dijela cingularne vijuge izražajem biljega navedenih sastavnica nalik je MZ-u dorzalno i lateralno smještenih neokortikalnih područja. Smatramo da je navedena razlika odraz naprednije diferencijacije MZ-a ventralnog područja i migracije stanica (iz SZS-a u najpovršniji sloj CP-a). U prilog tome govori i manja gustoća stanica u SZS-u i najpovršnijim slojevima CP-a u ventralnom dijelu cingularne vijuge (189,301). Kostović i Krmpotić (219) pokazali su da je u dobi od 15 TNZ-a omjer broja sinapsi u površnijim dijelovima CP-a, u odnosu na duboke dijelove, veći u ventralnom dijelu cingularne vijuge nego u dorzalnom. Iako temeljem metoda primijenjenih u ovoj studiji nismo u mogućnosti govoriti o većem ili manjem broju sinapsi, pokazali smo višu razinu izražaja sinaptofizina cijelom debljinom MZ-a ventralnog dijela cingularne vijuge u odnosu na MZ dorzalnijeg dijela cingularne vijuge. Zečević (302) navodi da MZ cingularnog područja tijekom sredine gestacije nema veću gustoću sinapsi od dorzalnih i lateralnih područja pa pretpostavljamo da se u toj studiji radi o MZ-u dorzalnog dijela cingularne vijuge.

Temeljem izražaja promatranih imunohistokemijskih biljega u MZ-u smatramo da nakon 30 TNZ-a dorzalni i lateralni MZ dosežu diferencijacijski stupanj MZ-a kakav ranije vidimo u ventralnom dijelu cingularne vijuge. Prema tome, MZ najventralnijeg dijela diferencira ranije od MZ-a neokortikalnih područja (189).

Već tijekom srednjeg fetalnog razdoblja u najventralnijem dijelu cingularnog palijuma (pretpostavljamo budućem polju 33) vidljiva je diferencijacija neurona na sredini dubine CP-a koja daje dojam grupiranja neurona. Početak "grupiranja" označuje i početak raslojavanja CP-a na tri sloja (što se također pojavljuje ranije ventralno nego dorzalno), čemu prethodi prodiranje vlakana iz talamusa i bazalnog telencefalona (185,194,214,303,304). Ova reorganizacija koincidira i kolokalizira s jakim izražajem VCAN-a (izoformi V0/V1), a to odgovara nalazima diferencijacije hipokampalnih neurona u kulturi stanica obogaćenoj versikanom izoforme V1 (305,306). Osim toga, VCAN bi mogao imati ulogu repelenta za

rastuća kolinergička vlakna koja izrastaju putem prekomisuralnog septuma (307,308). VCAN i u mozgu štakora u razvoju pokazuje izražaj u limbičkim područjima, dok ga u izokorteksu nema u toj mjeri (309). Tijekom kasnijih stadija razvitka izražen je perineuronarno te ulazi u sastav perineuronskih mreža i u izokortikalnim dijelovima moždane kore (310–312).

Istom dinamikom se u dobi od 20 TNZ-a pojavljuje izražaj biljega sinaptičkih sastavnica, dakle, ranije ventralno (pretpostavljamo u budućem polju 33) nego dorzalno. Iznad citogenetski diferenciranih neurona u srednjem sloju CP-a počinje izražaj TNC-a (ranije u cingularnom području nego dorzalno i lateralno), a ispod njih izražaj hondroitin sulfata, dok se u SP-u smanjuje njihov izražaj (241,255). Ventrodorzalni gradijent ECM-a prati i diferencijacija astrocita, a u literaturi opisan rostrokaudalni gradijent diferencijacije astrocita nismo uočili između ACC-a i MCC-a (313). Daljnjom diferencijacijom slojeva CP-a mijenja se bilaminarni obrazac izražaja sastavnica sinaptičkog kompleksa (SYN i SNAP25), ponovno ranije u ventralnom dijelu cingularnog CP-a nego dorzalno i lateralno. Ovakav razmještaj sinaptičkih biljega govori u prilog ranijem rastu i uspostavi veza putem *cinguluma* (314,315). U drugom tromjesečju CP se u svim promatranim područjima jasno raslojava na sinaptički aktivnije MZ (budući sloj I) te buduće slojeve III i V (214). Tijekom trećeg tromjesečja gubi se raslojenost na sinaptički aktivne slojeve unutar CP-a.

Jači izražaj glikozaminoglikana i, posljedično, hiperintenzivniji (MR-signal) SP u cingularnom području nego dorzolateralnom u 15 TNZ-a govore u prilog ranom vrhuncu razvoja cingularnog SP-a. Ipak, čak i na vrhuncu razvijenosti, SP je slabije razvijen u cingularnom području nego u dorzolateralnom. Nakon 20 TNZ-a dolazi do zastoja rasta SP-a u cingularnom području te postupno manjeg izražaja glikozaminoglikana. Tada započinje ubrzani rast SP-a u dorzalnim i lateralnim područjima, bogatog glikozaminoglikanima koji hidriranjem uzrokuju hiperintenzivniji MR- signal od onog u SP-u cingularnog područja.

Ovim rezultatima pokazali smo da cingularna područja (osobito buduće polje 33) pokazuju višu razinu diferenciranosti od dorzalnih i lateralnih. Zbog toga je prilikom proučavanja cingularne vijuge potrebno vremenske okvire neurogeneze i diferencijacije pomaknuti nešto ranije od onih koji vrijede za neokorteks (316). Kad govorimo o ranjivosti (vulnerabilnosti), tri su čimbenika koja kojima opisujemo oštećenje: topografija (mjesto i veličina) zahvaćenog područja, vrijeme nastanka i trajanje lezije (317). Najranjiviji dio nekog procesa (neurogeneze ili diferencijacije), u biti je njegov vrhunac. Prema načelu radijalne vulnerabilnosti (317), rano fetalno razdoblje predstavlja ranjivo razdoblje za stvaranje veza između cingularne vijuge i drugih dijelova mozga zbog ranog formiranja *cinguluma* kao snopa. Također, zbog manjih proliferativnih zona u cingularnom području (u odnosu na neokortikalne)

već sredinom gestacije, možemo pretpostaviti da tada završava ranjivo razdoblje za proliferaciju stanica cingularnog područja.

Budući da procesi neurokemijske diferencijacije, sinaptogeneze, spinogeneze, dendritogeneze i uspostave zrele histoarhitektonike traju i do trećeg desetljeća života, u okvirima ovoga istraživanja teško je pretpostaviti kraj ranjivih razdoblja za te procese, no možemo reći da je ono ranije nego za dorzalno i lateralno smještena područja (218,316,318). Zbog svega navedenog, možemo pretpostaviti da bi kapacitet plastičnog odgovora tijekom kasnijih razvojnih razdoblja bio manji u cingularnom području nego li odgovor u dorzolateralnim neokortikalnim područjima.

6.3. Perinatalne i rane postnatalne promjene u moždanoj kori prednje i srednje regije cingularne vijuge

U zadnjem tromjesečju smanjuje se intenzitet ukupne proliferacije (s iznimkom astrocita u SVZ-u (182)) i migracije (182,190) u dorzolateralnim područjima, a izraženi su: neurokemijsko sazrijevanje neurona CP-a, njihova sinaptička aktivnost, početak mijelinizacije i rast vlakana (dugih kortikokortikalnih, te onih koja se pridružuju već dobro razvijenim limbičkim putovima, među kojima i *cingulumom*, a počinju rasti i kratka kortikokortikalna (U-vlakna)) (318).

Između razdoblja terminskog novorođenčeta i kraja trećeg mjeseca života događaju se značajne promjene u diferencijaciji piramidnih i nepiramidnih neurona, kao i njihove preraspodjele unutar slojeva moždane kore ACC-a i MCC-a. U odrasloj dobi disgranularna polja tijekom prvog tromjesečja života još uvijek imaju sloj IV (256,319). Osim tog nalaza, u prilog nezrelosti cingularne moždane kore govori i neoštra granica sloja VI sa SPr-om, gusti sloj II, kao i diferenciraniji oblici neurona slojeva IV - VI (s pojavom velikih piramidnih neurona) nego neurona u slojevima II i III, što je posljedica još uvijek rastućih kortikokortikalnih vlakana čiji su cilj slojevi II i III (256,320,321). Allman i suradnici (322) navode da Von Economo-neuroni postoje u uobičajenom obliku od 36 TNZ-a, međutim, na našim ih uzorcima možemo sa sigurnošću prepoznati tek nakon rođenja (323). Prema našim spoznajama, razvoj velikih piramidnih neurona u sloju Vb, kao ni grupiranje neurona u istom sloju polja 24, nije istraženo u mozgu u razvoju.

Parvalbumin, kalbindin i kalretinin proteini su visokog afiniteta vezanja kalcija koji reguliraju njegovu koncentraciju u neuronima. Oni spadaju u GABA-ergičke neurone koji lokalno kontroliraju visokospecijalizirane mreže kortikalnih neuronskih krugova i odgovorni su za finu regulaciju signalnog odgovora piramidnih neurona. Njihovo sazrijevanje povezujemo sa sazrijevanjem moždane kore i razvojem njezinih viših funkcija. Od pojave kalbindinskih i parvalbuminskih neurona tijekom sredine trudnoće njihovo sazrijevanje u CP-u uglavnom ide po načelu "unutra-van" (engl. *inside-out*) (324–326). U literaturi je opisana dendritička diferencijacija interneurona u prefrontalnoj moždanoj kori nakon 30 TNZ-a, što je u skladu s našim nalazima u cingularnom CP-u (303). Promjene broja i rasporeda interneuronskih subpopulacija, kako u ACC-u i MCC-u, tako i u drugim područjima moždane kore, događaju se dugo nakon prve postnatalne godine (321,327). Prema istraživanju Funga i suradnika (328), tijekom prve godine života naglo se smanjuje koncentracija kalretininske mRNA u prefrontalnoj moždanoj kori. Tome u prilog govore i naši nalazi smanjenja broja neurona imunoreaktivnih na kalretinin između razdoblja termina i dojenčeta starosti 3 mjeseca. Gustoća

neurona imunoreaktivnih na kalretinin veća je u ranom postnatalnom razdoblju nego u istim cingularnim poljima moždane kore odraslog čovjeka (27). Za razliku od kalretinina, pokazano je kako se količina mRNA za kalbindin i parvalbumin povećava tijekom prve godine i doseže najviše vrijednosti u djetinjstvu i adolescenciji. U odrasloj dobi kalbindinska mRNA ponovno pada na koncentracije slične novorođenčcima, dok parvalbuminska ostaje na razinama koje su slične onima iz ranog djetinjstva (328). Pokazali smo da cingularna polja moždane kore u dobi od tri mjeseca starosti pokazuju manje neurona imunoreaktivnih na parvalbumin nego moždana kora odrasla čovjeka i to većinom u sloju IV. Nestajanjem sloja IV oni će, vjerojatno, prijeći u slojeve III i V (329). Kalbindinski neuroni u cingularnim poljima, kao i u vidnoj moždanoj kori (324), tijekom prva tri mjeseca života prelaze iz slojeva IV - VI u sloj II. To se, vjerojatno, nastavlja događati tijekom cijele prve godine života (321,330).

Dakle, iako se sazrijevanje interneuronskih populacija događa i puno dulje od razdoblja promatranog u ovoj studiji, već u razdoblju između terminskog novorođenčeta i tromjesečnog djeteta događaju se značajne promjene u njihovoj morfologiji i smještaju te razini izražaja proteina koji vežu kalcij. Količina rijetkog hidriranog ECM-a dodatno se smanjuje, a razvijaju se i oblikuju perineuronske mreže, rešetkaste strukture koje se stvaraju oko soma, proksimalnih dendrita i sinapsi nepiramidnih i piramidnih neurona te se zato za njih pretpostavlja da igraju ulogu u sinaptičkoj stabilnosti (248,331,332). Priprema za nastanak zrelijih obrazaca izražaja ECM-a je i nalaz izražaja TNC-a i VCAN-a u CP-u tijekom zadnjeg tromjesečja gestacije (246,253,333). Dinamika regionalnog razvoja perineuronskih mreža u čovjeka još je uvijek nepoznanica, a daljnja istraživanja mogla bi dati odgovore na pitanje o varijabilnom trajanju razdoblja plastičnosti u različitim područjima telencefalona.

6.4. Osvrt na usporedno korištenje histoloških metoda i MR-a u istim mozgovima

Postmortalno snimanje telencefaličkih stijenki *in situ*, sa što manjim PMV-MR-om, daje nam sliku visoke razlučivosti i vjerno prikazuje zonalnu organizaciju palijuma (vidljivost VZ-a, SVZ-a i IZ-a varira u studijama (334–340)). Usprkos manjim promjenama intenziteta signala koje se događaju nakon smrti (341,342), nalazi postmortalnog MR-a odlično koreliraju s nalazima obdukcije (259). U ovom istraživanju očuvanje kontrasta između prolaznih zona pokazalo se pogodnim za analizu razlika intenziteta i za mjerenja veličina zona u svim promatranim područjima telencefaličke stijenke. Kvaliteta uzorka osigurala se početnim rigoroznim odabirom uzoraka i odabirom slikovnih prikaza visoke razlučivosti zona, čime se maksimalno smanjio utjecaj PMV-MR-a, što je ovom istraživanju dalo značajnu prednost u usporedbi s drugim sličnim studijama (343,344). T2-sekvence pokazale su se i u ovoj studiji kao modaliteti izbora prilikom snimanja mozga fetusa, kao i u nizu drugih studija (337,340,343). Ocjenjivanje kvalitete snimaka pokazalo je da su 2D-T2 i 3D-T2 sekvence međusobno slične po kvaliteti slikovnog prikaza, tj. da se nadopunjuju (345,346). Metode mjerenja intenziteta slične našima korištene su i u drugim istraživanjima (344,347).

Razlike između medijalne i lateralne telencefaličke stijenke u razvoju do sada se nisu sustavno prikazale korištenjem tehnologije MR-a, a zbog manjka studija koje usporedno koriste MR i histologiju na istim uzorcima, dosad nije bilo poznato koliko se veličine prolaznih zona mijenjaju tijekom histološke obrade tkiva (348,349). Prednost ovoga istraživanja u odnosu na druge radiološke studije jest snimanje postmortalnog MR-a *in situ* koje prikazuje prolazne zone i stanje telencefaličke stijenke nepromijenjenih odnosa veličine u odnosu na stanje *in vivo*, za razliku od postmortalnog MR-a *in vitro*. Fiksacijom uzoraka u formaldehidu dolazi do istiskivanja tekućine iz tkiva i do promjene odnosa veličina prolaznih zona (350–352). Varijabilno vrijeme fiksacije (na koje nismo mogli utjecati) mozгова korištenih u ovom dijelu istraživanja utječe na razinu skupljanja tkiva, pogotovo u zonama s većim postotkom ECM-a i mlađih mozgov. Budući da većina zaključaka o odnosima veličina prolaznih zona dolazi iz istraživanja temeljenih na uzorcima fiksiranim u formaldehidu, mjerenje veličina pojedinih zona (osim VZ-a čije malene dimenzije nismo mogli analizirati na navedeni način zbog interferiranja hiperintenzivnog signala likvora iz moždanih komora), daje odgovor na pitanje kako fiksacija mijenja međuodnos veličina zona u medijalnoj i lateralnoj telencefaličkoj stijenci. Pokazano je da, osim SP-a, značajnu ulogu u skupljanju (smanjenju) cijele telencefaličke stijenke imaju i SVZ i IZ. Osim visoke razine ECM-a, skupljanju tkiva u procesima histološke obrade imaju i vlakna, osobito u medijalnoj telencefaličkoj stijenci gdje

se na uskom prostoru u promatranom razdoblju nalaze organizirana u snopove (CC, *cingulum*). Naša su mjerenja pokazala da se CP podjednako skuplja u svim promatranim područjima, međutim, zbog ograničenja rezolucije MR-a, mjerenja nisu pokazala poznatu razliku u debljini CP-a između mezokortikalnog VM-a i neokortikalnog DL-a.

Rezultati o skupljanju zona nam kazuju da se međuodnosi veličina zona na histološkim preparatima u telencefaličkoj stijenci moraju tumačiti imajući na umu promjene veličina zona koje se događaju tijekom fiksacije, pogotovo za SP u DL-stijenci te za SVZ-IZ u VM-stijenci.

6.5. Vrijednost dobivenih rezultata za uporabu u dijagnostici

Metoda oslikavanja MR-om danas se sve češće koristi kao druga linija (nakon ultrazvučnog pregleda) u dijagnostici malformacija mozga (353,354) te kao virtualna obdukcija (355–357), a sve se više istražuju i mogućnosti MR-a visoke rezolucije za prikaz diskretnije vidljivih malformacija i poremećaja migracije (358). Slikovni prikazi MR-om vjerno ocrtavaju zone u razvoju u čemu leži njihov potencijal za primjenu u proučavanju razvoja palijuma (208). Dok je pristup *in vivo* nezamjenjiv u dijagnostici i istraživanjima aksonskih putova, zbog pokreta fetusa analize raslojenosti telencefaličke stijenke na prolazne zone još su uvijek izazov, ali ne i nemoguće (339). Detaljnijom analizom prolaznih struktura normalnog (bez patoloških znakova) mozga fetusa postmortalnim MR-om, dobivaju se spoznaje koje, potkrijepljene histogenetskim nalazima, predstavljaju temelje za dijagnostiku i prognozu ishoda prijevremeno rođene djece koja se često rađaju s hipoksijsko-ishemijskim oštećenjima mozga (359–361). Za neke od prolaznih struktura već je pokazano da koreliraju s ishodom neurološkog razvoja (360,361). Dobro poznavanje granica zona služi nam za razvoj dijagnostike i prognozu ishoda fokalnih (često su zahvaćeni križišta aksonskih putova) i difuznih (ozljede bijele tvari) perinatalnih ozljeda (207,317,359).

Time nam studije poput ove pomažu da MR-snimke ispune svoj dijagnostički potencijal kako u fiziološkim, tako i u raznim patološkim stanjima (362–364). Svršetkom postojanja prolaznih struktura uspostavljaju se diferenciranije strukture i dolazi do smanjenja količine fetalnog hidriranog ECM-a, a umjesto njega pojavljuje se kondenziraniji oblik – perineuronske mreže. Stvaranjem perineuronskih mreža, pretpostavljamo, smanjuje se plastičnost i mogućnost reorganizacije sinapsi po svršetku tzv. kritičnog razdoblja razvoja (248,365–368), što je u skladu sa svršetkom plastičnog potencijala kortikokortikalnih vlakana koji nastupa nakon 34 TNZ-a, poslije njihova premještanja iz SP-a u CP (217,318,369,370). Istovremeno se nastavlja cito- i histoarhitektonska diferencijacija moždane kore koja uključuje i promjene u rasporedu interneuronskih subpopulacija. Poznavanje postnatalne reorganizacije interneuronskih subpopulacija bitno je zbog njihove uključenosti u patogenezu neurorazvojnih poremećaja povezanih s ACC-om i MCC-om (327,371–375).

Sveobuhvatni prikaz normalnog razvoja cingularne vijuge koji uključuje razine od molekularne do slikovnog prikaza pomoći će da se rezultati o diferencijaciji i reorganizaciji cingularnog područja dobiveni ovim istraživanjem koriste u dijagnostici MR-om te da posluže kao temelj za buduća istraživanja.

7. ZAKLJUČCI

1. Cingularno područje razlikuje se od susjednih područja po različitom izražaju sastavnica ECM-a (TNC, NCAN) te po posebnostima u laminaciji već s 12 TNZ-a.
2. Ventralni dio prednje i srednje regije cingularne vijuge od 15 do 30 TNZ-a pokazuje diferenciranije obrasce imunoreaktivnosti u MZ-u (SYN, TNC, NCAN, GFAP) i CP-u (NeuN, MAP2, GFAP, SYN, VCAN) od dorzalnog.
3. U usporedbi s neokortikalnim područjima, cingularno područje ima tanju SP-zonu koja ranije, prije 20 TNZ-a, pokazuje vrhunac razvijenosti i ne prolazi kroz fazu sekundarnog pojačanog rasta.
4. Prednja i srednja regija cingularne vijuge pokazuju ventrodorzalni gradijent diferencijacijskih biljega neurona (NeuN, MAP2), glijalnih stanica (GFAP), sinaptogeneze (SYN), ali i različiti izražaj u odnosu na dorzolateralna područja do 38 TNZ-a.
5. Usporedno promatranje krivulja intenziteta signala MR-a cingularne i lateralne telencefaličke stijenke daje obrazac specifičan za razvojna razdoblja što se može koristiti kao temelj za razvoj dijagnostičkih pristupa za praćenje normalnog i abnormalnog prenatalnog razvoja cingularne vijuge.
6. Tijekom prva tri mjeseca postnatalnog razdoblja događa se rast i povećanje složenosti dendritičkog stabla neurona cingularne moždane kore, uz jasnu tranziciju fetalnog ECM-a u kondenzirane perineuronske mreže, usporedno s reorganizacijom rasporeda piramidnih i nepiramidnih neurona, što rezultira promjenama u laminaciji cingularne moždane kore.

8. SAŽETAK

Prenatalni razvoj prednje (ACC) i srednje (MCC) regije cingularne vijuge izuzetno je složen proces kojim se uspostavljaju funkcionalne veze za ostvarivanje i oblikovanje emocija, ponašanja, donošenje odluka, regulaciju autonomnih funkcija i druge. Već u dobi od 12 tjedana nakon začeća (TNZ) cingularno područje diferencira se od susjednog primordija hipokampalne formacije i budućeg neokortikalnog *palliuma* po tanjoj stijenci i izražaju sastavnica ECM-a. Rastući aksoni *cinguluma* primjećuju se u rahlom ECM-u od 13 TNZ-a, a s 15 TNZ-a čine jasno oblikovan snop. Ventralni dio cingularne vijuge od 20 TNZ-a pokazuje napredniju diferencijaciju u odnosu na dorzalni dio cingularne vijuge. Zbog toga su, sve do 31 TNZ-a, vidljivi ventro-dorzalni gradijenti u diferencijaciji staničnih (neurona i glijalnih stanica) i izvanstaničnih elemenata. Od 25 TNZ-a, usporedno sa smanjenjem fetalnog hidriranog ECM-a, dolazi do reorganizacije i raslojavanja kortikalne ploče cingularne vijuge. U dobi od tri postnatalna mjeseca jasno se mogu identificirati Von Economo-neuroni. Razlike u strukturnoj organizaciji cingularnog u odnosu na neokortikalni dio fetalnog telencefalona vjerno se oslikavaju magnetskom rezonancijom, specifičnošću obrasca krivulja intenziteta signala. Točni vremenski okviri tijekom kojih se događaju najvažniji diferencijacijski i reorganizacijski procesi u cingularnom području važni su za praćenje razvitka moždane kore i dizajniranje dijagnostičkih (metodom MR) i terapijskih pristupa u osjetljivih skupina - poput prijevremeno rođene djece, djece s perinatalnim ozljedama mozga i djece koja pokazuju odstupanja od normalnog razvoja.

9. SUMMARY

Reorganizational processes in human fetal anterior cingulate and midcingulate region

Mihaela Bobić Rasonja, MD

Prenatal development of the anterior (ACC) and mid- (MCC) cingulate region is a complex process that results in the establishment of functional networks implicated in emotional regulation, cognition, behavior, decision-making, autonomic functions and other. Already at 12 postconceptional weeks (PCW), the cingulate area can be discriminated from the neighbouring hippocampal primordium and neocortex by its thinner telencephalic wall and the expression of extracellular matrix (ECM) markers. Growing fibers of the cingulum bundle are visible at 13 PCW and form a delineated bundle by 15 PCW. Starting at 20 PCW, ventral part of ACC and MCC shows advanced differentiation in comparison to its dorsal part. This starts a ventro-dorsal gradient of cellular (neuronal and glial) and extracellular components, visible until 31 PCW. Concomitantly with the reduction of dispersed fetal ECM (starting at 25 PCW), reorganization and lamination of the cingulate cortical plate take place. Von Economo neurons were found in ACC at the age of 3 postnatal months. Structural differences between fetal cingulate and neocortical telencephalic wall can be tracked using magnetic resonance (MR) signal intensity profiling. Knowledge on the exact time frames of differentiation and reorganizational processes in the cingulate area is crucial not only for the basic understanding of cortical development, but also for further development of diagnostics (MR) in prematurely born children, children with perinatal brain injury and those who show developmental discrepancies.

10. POPIS LITERATURE

1. Allman JM, Hakeem A, Erwin JM, Nimchinsky E, Hof P. The Anterior Cingulate Cortex. *Ann N Y Acad Sci.* 2006;935(1):107–17.
2. Nieuwenhuys R, Voogd J, van Huijzen C. *The Human Central Nervous System.* Heidelberg: Steinkopff-Verlag; 2008.
3. Judaš M, Kostović I. *Temelji neuroznanosti.* 1. izdanje. Zagreb: MD; 1997.
4. Lopes da Silva FH, Witter MP, Boeijinga PH, Lohman AH. Anatomic Organization and Physiology of the Limbic Cortex. *Physiol Rev.* 1990;70(2):453–511.
5. Broca P. Anatomie comparée des circonvolutions cérébrales. *Rev Anthr.* 1878;1:385–498.
6. Peossa L, Hof PR. From Paul Broca's great limbic lobe to the limbic system. *J Comp Neurol.* 2015;523(17):1–12.
7. Papez JW. A proposed mechanism of emotion. *Arch Neurol Psychiatry.* 1937;38(4):725–43.
8. MacLean PD. Psychosomatic Disease and the "Visceral Brain". *Psychosom Med.* 1949;11(6):338–53.
9. MacLean PD. Some psychiatric implications of physiological studies on frontotemporal portion of limbic system (Visceral brain). *Electroencephalogr Clin Neurophysiol.* 1952;4(4):407–18.
10. Brodmann K. *Vergleichende Lokalisationslehre der Großhirnrinde.* Leipzig: Barth; 1909.
11. Vogt BA. Pain and Emotion Interactions in Subregions of the Cingulate Gyrus. *Nat Rev Neurosci.* 2006;6(7):533–44.
12. Vogt BA. Architecture, neurocytology and comparative organization of monkey and human cingulate cortices. U: Vogt, BA, ur. *Cingulate Neurobiology and Disease*; 2009. Str. 66–93.
13. Vogt BA. Structural organization of cingulate cortex: Areas, neurons, and somatodendritic transmitter receptors. U: Vogt BA, Gabriel M, ur. *Neurobiology of the Cingulate Cortex and the Limbic Thalamus.* Boston, MA: Birkhäuser; 1993. Str. 19-70.
14. Vogt BA, Hof PR, Vogt LJ. Cingulate gyrus. U: Paxinos G, Mai JK, ur. *The Human Nervous System.* 2. izd. New York: Elsevier; 2004. Str. 917–49.
15. Vogt BA, Laureys S. Posterior cingulate, precuneal and retrosplenial cortices: cytology and components of the neural network correlates of consciousness. *Prog Brain Res.*

- 2005;150:205–16.
16. Botvinick M, Cohen J, Carter C. Conflict monitoring and anterior cingulate cortex: An update. *Trends Cogn Sci.* 2004;8:539–46.
 17. Davis K, Taylor K, Hutchinson W, Dostrovsky J, McAndrews M, Richter E, et al. Human anterior cingulate cortex neurons encode cognitive and emotional demands. *J Neurosci.* 2005;25:8402–6.
 18. Margulies D, Kelly A, Uddin L, Biswal B, Castellanos F, Milham M. Mapping the functional connectivity of anterior cingulate cortex. *Neuroimage.* 2007;37:579–88.
 19. Holroyd C, Coles M. Dorsal anterior cingulate cortex integrates reinforcement history to guide voluntary behavior. *Cortex.* 2008;44:548–59.
 20. Vogt BA, Nimchinsky EA, Vogt LJ, Hof PR. Human cingulate cortex: Surface features, flat maps, and cytoarchitecture. *J Comp Neurol.* 1995;359(3):490–506.
 21. Vogt O, Vogt C. Allgemeinere Ergebnisse unserer Hirnforschung. *J Psychol Neurol.* 1919;25:279–461.
 22. Von Economo C, Koskinas G. Die cytoarchitektonik der hirnrinde des erwachsenen menschen. Wien: Verlag von Julius Springer; 1925.
 23. Braak H. A primitive gigantopyramidal field buried in the depth of the cingulate sulcus of the human brain. *Brain Res.* 1976;109(2):219–33.
 24. Öngür D, Ferry AT, Price JL. Architectonic subdivision of the human orbital and medial prefrontal cortex. *J Comp Neurol.* 2003;460(3):425–49.
 25. Palomero-Gallagher N, Mohlberg H, Zilles K, Vogt BA. Cytology and Receptor Architecture of Human Anterior Cingulate Cortex. *J Comp Neurol.* 2008;508(6):906–26.
 26. Vogt BA, Hof PR, Zilles K, Vogt LJ, Herold C, Palomero-Gallagher N. Cingulate area 32 homologues in mouse, rat, macaque and human: Cytoarchitecture and receptor architecture. *J Comp Neurol.* 2013;521(18):4189–204.
 27. Nimchinsky EA, Vogt BA, Morrison JH, Hof PR. Neurofilament and calcium-binding proteins in the human cingulate cortex. *J Comp Neurol.* 1997;384(4):597–620.
 28. Mackey S, Petrides M. Architecture and morphology of the human ventromedial prefrontal cortex. *Eur J Neurosci.* 2014;40(5):2777–96.
 29. Mackey S, Petrides M. Quantitative demonstration of comparable architectonic areas within the ventromedial and lateral orbital frontal cortex in the human and the macaque monkey brains. *Eur J Neurosci.* 2010;32(11):1940–50.
 30. Vogt BA, Palomero-Gallagher N. Cingulate Cortex. U: Mai JK, Paxinos G, ur. *The Human Nervous System.* 3. izd. Amsterdam: Elsevier; 2012. Str. 943–87.

31. Vogt BA. Midcingulate cortex: Structure, connections, homologies, functions and diseases. *J Chem Neuroanat.* 2016;74:28–46.
32. Nimchinsky EA, Vogt BA, Morrison JH, Hof PR. Spindle neurons of the human anterior cingulate cortex. *J Comp Neurol.* 1995;355:27–37.
33. Carmichael ST, Price JL. Architectonic subdivision of the orbital and medial prefrontal cortex in the macaque monkey. *J Comp Neurol.* 1994;346(3):366–402.
34. Sanides F. The cyto-myeloarchitecture of the human frontal lobe and its relation to phylogenetic differentiation of the cerebral cortex. *J Hirnforsch.* 1964;47:269–82.
35. Hof PR, Nimchinsky EA, Perl DP, Erwin JM. An unusual population of pyramidal neurons in the anterior cingulate cortex of hominids contains the calcium-binding protein calretinin. *Neurosci Lett.* 2001;307(3):139–42.
36. Hof PR, Lüth H, Rogers JH, Celio MR. Calcium-Binding Proteins Define Subpopulations of Interneurons in Cingulate Cortex. U: Vogt BA, Gabriel M, ur. *Neurobiology of Cingulate Cortex and Limbic Thalamus.* Boston, MA: Birkhäuser; 1993. Str. 181–205.
37. Vogt BA, Pandya DN. Cingulate cortex of the rhesus monkey: II. Cortical afferents. *J Comp Neurol.* 1987;262(2):271–89.
38. Van Heukelum S, Mars RB, Guthrie M, Buitelaar JK, Beckmann CF, Tiesinga PHE, i sur. Where is Cingulate Cortex? A Cross-Species View. *Trends Neurosci.* 2020;43(5):285–99.
39. Mackey S, Petrides M. Architectonic mapping of the medial region of the human orbitofrontal cortex by density profiles. *Neuroscience.* 2009;159(3):1089–107.
40. Barbas H, Henion THH, Dermon CR. Diverse thalamic projections to the prefrontal cortex in the rhesus monkey. *J Comp Neurol.* 1991;313(1):65–94.
41. Vogt BA, Rosene DL, Pandya DN. Thalamic and Cortical Afferents Differentiate Anterior from Posterior Cingulate Cortex in the Mnokey. *Science (80-).* 1979;204(4389):205–7.
42. Schmahmann J, Pandya DN. *Fiber Pathways of the Brain.* New York: Oxford University Press; 2006.
43. Romanski LM, Giguere M, Bates JF, Goldman-Rakic PS. Topographic organization of medial pulvinar connections with the prefrontal cortex in the rhesus monkey. *J Comp Neurol.* 1997;379(3):313–32.
44. LaBerge D. Thalamic and cortical mechanisms of attention suggested by recent positron emission tomographic experiments. *J Cogn Neurosci.* 1990;2(4):358–72.
45. Arikuni T, Sakai M, Kubota K. Columnar aggregation of prefrontal and anterior cingulate

- cortical cells projecting to the thalamic mediodorsal nucleus in the monkey. *J Comp Neurol.* 1983;220(1):116–25.
46. Giguere M, Goldman-Rakic PS. Mediodorsal nucleus: Areal, laminar, and tangential distribution of afferents and efferents in the frontal lobe of rhesus monkeys. *J Comp Neurol.* 1988;277(2):195–213.
 47. Bachevalier J, Meunier M, Lu MX, Ungerleider LG. Thalamic and temporal cortex input to medial prefrontal cortex in rhesus monkeys. *Exp Brain Res.* 1997;115(3):430–44.
 48. Vogt BA, Pandya DN, Rosene DL. Cingulate cortex of the rhesus monkey: I. Cytoarchitecture and thalamic afferents. *J Comp Neurol.* 1987;262(2):256–70.
 49. Chiba T, Kayahara T, Nakano K. Efferent projections of infralimbic and prelimbic areas of the medial prefrontal cortex in the Japanese monkey, *Macaca fuscata*. *Brain Res.* 2001;888(1):83–101.
 50. Grodd W, Kumar VJ, Schüz A, Lindig T, Scheffler K. The anterior and medial thalamic nuclei and the human limbic system: tracing the structural connectivity using diffusion-weighted imaging. *Sci Rep.* 2020;10(1):1–25.
 51. Ding SL, Van Hoesen G, Rockland KS. Inferior parietal lobule projections to the presubiculum and neighboring ventromedial temporal cortical areas. *J Comp Neurol.* 2000;425(4):510–30.
 52. Jones EG, Powell TP. An anatomical study of converging sensory pathways within the cerebral cortex of the monkey. *Brain.* 1970;93(4):793–820.
 53. Kobayashi Y, Amaral DG. Macaque monkey retrosplenial cortex: II. Cortical afferents. *J Comp Neurol.* 2003;466(1):48–79.
 54. Martin-Elkins CL, Horel JA. Cortical afferents to behaviorally defined regions of the inferior temporal and parahippocampal gyri as demonstrated by WGA-HRP. *J Comp Neurol.* 1992;321(2):177–92.
 55. Morecraft RJ, Van Hoesen GW. Cingulate input to the primary and supplementary motor cortices in the rhesus monkey: evidence for somatotopy in areas 24c and 23c. *J Comp Neurol.* 1992;322(4):471–89.
 56. Pandya DN, Kuypers H. Cortico-cortical connections in the rhesus monkey. *Brain Res.* 1969;13:13–36.
 57. Petrides M, Pandya DN. Association pathways of the prefrontal cortex and functional observations. U: *Principles of frontal lobe function*. New York: Oxford University Press; 2002. Str. 31–50.
 58. Rosene DL, Van Hoesen GW. Hippocampal efferents reach widespread areas of cerebral

- cortex and amygdala in the rhesus monkey. *Science* (80-). 1977;198(4314):315–7.
59. Suzuki WA, Amaral DG. Perirhinal and parahippocampal cortices of the macaque monkey: cortical afferents. *J Comp Neurol*. 1994;350(4):497–533.
 60. Van Hoesen GW. The parahippocampal gyrus: New observations regarding its cortical connections in the monkey. *Trends Neurosci*. 1982;5:345–50.
 61. Vogt BA, Pandya DN, Rosene DL. Cingulate cortex of the rhesus monkey: I. Cytoarchitecture and thalamic afferents. *J Comp Neurol*. 1987;262(2):256–70.
 62. Yukie M. Connections between the medial temporal cortex and the CA1 subfield of the hippocampal formation in the Japanese monkey (*Macaca fuscata*). *J Comp Neurol*. 2000;423(2):282–98.
 63. Suzuki WA, Amaral DG. Topographic organization of the reciprocal connections between the monkey entorhinal cortex and the perirhinal and parahippocampal cortices. *J Neurosci*. 1994;14(3 Pt 2):1856–77.
 64. Morecraft RJ, Van Hoesen GW. Convergence of limbic input to the cingulate motor cortex in the rhesus monkey. *Brain Res Bull*. 1998;45(2):209–32.
 65. Vogt BA, Derbyshire SWG. Visceral circuits and cingulate-mediated autonomic functions. U: Vogt BA, ur. *Cingulate Neurobiology and Disease*. New York: Oxford University Press; 2009. Str. 219–36.
 66. Morecraft RJ, McNeal DW, Stilwell-Morecraft KS, Gedney M, Ge J, Schroeder CM, i sur. Amygdala interconnections with the cingulate motor cortex in the rhesus monkey. *J Comp Neurol*. 2007;500(1):134–65.
 67. Pandya DN, Van Hoesen GW, Mesulam MM. Efferent connections of the cingulate gyrus in the rhesus monkey. *Exp Brain Res*. 1981;42:319–30.
 68. Humphrey D, Gold R, Reed D. Sizes, laminar and topographic origins of cortical projections to the major divisions of the red nucleus in the monkey. *J Comp Neurol*. 1984;225:75–94.
 69. Van Hoesen GW, Morecraft RJ, Vogt BA. Connections of the Monkey Cingulate Cortex. U: Vogt BA, Gabriel M, ur. *Neurobiology of the Cingulate Cortex and the Limbic Thalamus*. Boston, MA: Birkhäuser; 1993. Str. 249–84.
 70. Glickstein M, May JG, Mercier BE. Corticopontine projection in the macaque: The distribution of labelled cortical cells after large injections of horseradish peroxidase in the pontine nuclei. *J Comp Neurol*. 1985;235(3):343–59.
 71. Vilensky JA, Van Hoesen GW. Corticopontine projections from the cingulate cortex in the rhesus monkey. *Brain Res*. 1981;205(2):391–5.

72. Porrino LJ, Goldman-Rakic PS. Brainstem innervation of prefrontal and anterior cingulate cortex in the rhesus monkey revealed by retrograde transport of HRP. *J Comp Neurol.* 1982;205(1):63–76.
73. Dum RP, Strick PL. Spinal cord terminations of the medial wall motor areas in macaque monkeys. *J Neurosci.* 1996;16(20):6513–25.
74. Morecraft RJ, Schroeder CM, Keifer J. Organization of face representation in the cingulate cortex of the rhesus monkey. *Neuroreport.* 1996;7:1343–8.
75. Yakovlev PI, Locke S. Limbic nuclei of thalamus and connections of limbic cortex: III. corticocortical connections of the anterior cingulate gyrus, the cingulum, and the subcallosal bundle in monkey. *Arch Neurol.* 1961;5(4):364–400.
76. Morris R, Petrides M, Pandya DN. Architecture and connections of retrosplenial area 30 in the rhesus monkey (*Macaca mulatta*). *Eur J Neurosci.* 1999;11(7):2506–18.
77. Mufson EJ, Mesulam MM. Thalamic connections of the insula in the rhesus monkey and comments on the paralimbic connectivity of the medial pulvinar nucleus. *J Comp Neurol.* 1984;227(1):109–20.
78. Baleyrier C, Mauguier F. The duality of the cingulate gyrus in monkey: neuroanatomical study and functional hypothesis. *Brain.* 1980;103(3):525–54.
79. Mufson EJ, Pandya DN. Some observations on the course and composition of the cingulum bundle in the rhesus monkey. *J Comp Neurol.* 1984;225(1):31–43.
80. Goldman-Rakic PS, Selemon LD, Schwartz ML. Dual pathways connecting the dorsolateral prefrontal cortex with the hippocampal formation and parahippocampal cortex in the rhesus monkey. *Neuroscience.* 1984;12(3):719–43.
81. Morris R, Pandya DN, Petrides M. Fiber system linking the mid-dorsolateral frontal cortex with the retrosplenial/presubicular region in the rhesus monkey. *J Comp Neurol.* 1999;407(2):183–92.
82. Selemon LD, Goldman-Rakic PS. Common cortical and subcortical targets of the dorsolateral prefrontal and posterior parietal cortices in the rhesus monkey: evidence for a distributed neural network subserving spatially guided behavior. *J Neurosci.* 1988;8(11):4049–68.
83. Heilbronner SR, Haber SN. Frontal Cortical and Subcortical Projections Provide a Basis for Segmenting the Cingulum Bundle: Implications for Neuroimaging and Psychiatric Disorders. *J Neurosci.* 2014;34(30):10041–54.
84. Bubb EJ, Metzler-Baddeley C, Aggleton JP. The cingulum bundle: Anatomy, function, and dysfunction. *Neurosci Biobehav Rev.* 2018;92(May):104–27.

85. Devinsky O, Luciano D. The contributions of Cingulate Cortex to Human Behavior. U: Vogt BA, Gabriel M, ur. *Neurobiology of Cingulate Cortex and Limbic Thalamus*. Boston, MA: Birkhäuser; 1993. Str. 527–55.
86. Lebel C, Beaulieu C. Longitudinal Development of Human Brain Wiring Continues from Childhood into Adulthood. *J Neurosci*. 2011;31(30):10937–47.
87. Lebel C, Gee M, Camicioli R, Wieler M, Martin W, Beaulieu C. Diffusion tensor imaging of white matter tract evolution over the lifespan. *Neuroimage*. 2012;60(1):340–52.
88. Yu Q, Peng Y, Mishra V, Ouyang A, Li H, Zhang H, i sur. Microstructure, length, and connection of limbic tracts in normal human brain development. *Front Aging Neurosci*. 2014;6(Aug):1–13.
89. Picard N, Strick PL. Motor areas of the medial wall: A review of their location and functional activation. *Cereb Cortex*. 1996;6(3):342–53.
90. Cechetto DF. Cortical control of the autonomic nervous system. *Exp Physiol*. 2014;99(2):326–31.
91. Escobedo F, Fernandez-Guardiola A, Solis G. Chronic stimulation of the cingulum in humans with behavior disorders. U: Laitinen L, Livingston K, ur. *Surgical Approaches in Psychiatry*. Lancaster: MTP; 1973. Str. 65–8.
92. Talairach J, Bancaud J, Geier S, Bordas-Ferrer M, Bonis A, Szikla G, i sur. The cingulate gyrus and human behaviour. *Electroencephalogr Clin Neurophysiol*. 1973;34(1):45–52.
93. Pool JL, Ransohoff J. Autonomic effects on stimulating rostral portion of cingulate gyri in man. *J Neurophysiol*. 1949;12(6):385—392.
94. Meyer G, McElhaney M, Martin W, McGraaw C. Stereotactic cingulotomy with results of acute stimulation and serial psychological testing. U: Laitinen L, Livingston K, ur. *Surgical Approaches in Psychiatry*. Lancaster: MTP; 1973. Str. 39–58.
95. Richardson D, Akil H. Pain reduction by electrical brain stimulation in man. Part 1: Acute administration in periaqueductal and periventricular sites. *J Neurosurg*. 47:178–83.
96. Richardson D, Akil H. Pain reduction by electrical brain stimulation in man. Part 2: Chronic self-administration in periventricular gray matter. *J Neurosurg*. 1977;47:184–94.
97. Sano K. Intralaminar thalamotomy (Thalamolaminotomy) and postero-medial hypothalamotomy in the treatment of intractable pain. *Prog Neurol Surg*. 1977;8:50–103.
98. Hiller J, Pearson J, Simon E. Distribution of stereospecific binding of the potent narcotic analgesic etorphine in the human brain: Predominance in the limbic system. *Res Commun Chem Pathol Pharmacol*. 1973;6:1052–62.
99. Vogt BA. Localization of Mu and Delta Opioid Receptors to Anterior Cingulate Afferents

- and Projection Neurons and Input/Output Model of Mu Regulation. *Exp Neurol.* 1995;135:83–92.
100. Vogt BA. Pain and emotion interactions in subregions of the cingulate gyrus. *Nat Rev Neurosci.* 2005;6(7):533–44.
 101. Petrovic P, Kalso E, Petersson KM, Ingvar M. Placebo and opioid analgesia: Imaging a shared neuronal network. *Science.* 2002;295(5560):1737–40.
 102. Jürgens U, Pratt R. The cingular vocalization pathway in the squirrel monkey. *Exp Brain Res.* 1979;34(3):499–510.
 103. West RA, Larson CR. Neurons of the anterior mesial cortex related to faciovocal activity in the awake monkey. *J Neurophysiol.* 1995;74(5):1856–69.
 104. Rushworth MFS, Behrens TEJ. Choice, uncertainty and value in prefrontal and cingulate cortex. *Nat Neurosci.* 2008;11(4):389–97.
 105. Kolling N, Behrens TEJ, Wittmann MK, Rushworth MFS. Multiple signals in anterior cingulate cortex. *Curr Opin Neurobiol.* 2016;37:36–43.
 106. Dum RP, Strick PL. Cingulate Motor Areas. U: Vogt BA, Gabriel M, ur. *Neurobiology of Cingulate Cortex and Limbic Thalamus: A Comprehensive Handbook.* Boston, MA: Birkhäuser; 1993. Str. 415–41.
 107. Dum RP, Strick PL. The origin of corticospinal projections from the premotor areas in the frontal lobe. *J Neurosci.* 1991;11(3):667–89.
 108. Shima K, Tanji J. Role for cingulate motor area cells in voluntary movement selection based on reward. *Science.* 1998;282(5392):1335–8.
 109. Luppino G, Matelli M, Camarda RM, Gallese V, Rizzolatti G. Multiple representations of body movements in mesial area 6 and the adjacent cingulate cortex: an intracortical microstimulation study in the macaque monkey. *J Comp Neurol.* 1991;311(4):463–82.
 110. Tanji J. Sequential Organization of Multiple Movements: Involvement of Cortical Motor Areas. *Annu Rev Neurosci.* 2001;24(1):631–51.
 111. Biber MP, Kneisley LW, LaVail JH. Cortical neurons projecting to the cervical and lumbar enlargements of the spinal cord in young and adult rhesus monkeys. *Exp Neurol.* 1978;59(3):492–508.
 112. Pandya DN, Vignolo LA. Intra- and interhemispheric projections of the precentral, premotor and arcuate areas in the rhesus monkey. *Brain Res.* 1971;26(2):217–33.
 113. Keizer K, Kuypers HG. Distribution of corticospinal neurons with collaterals to the lower brain stem reticular formation in monkey (*Macaca fascicularis*). *Exp brain Res.* 1989;74(2):311–8.

114. Smith W. The results of ablation of the cingular region of the cerebral cortex. *Fed Proc.* 1944;3:42–3.
115. Tow PM, Whitty CWM. Personality changes after operations on the cingulate gyrus in man. *J Neurol Neurosurg Psychiatry.* 1953;16:186–93.
116. LeBeau J. Anterior cingulectomy in man. *J Neurosurg.* 1954;11:268–76.
117. Nielsen JM, Jacobs LL. Bilateral lesions of the anterior cingulate gyri; report of case. *Bull Los Angel Neuro Soc.* 1951;16(2):231–4.
118. Buchanan SL, Powell DA. Cingulate cortex: its role in Pavlovian conditioning. *J Comp Physiol Psychol.* 1982;96(5):755–74.
119. Killgore WDS, Yurgelun-Todd DA. Activation of the amygdala and anterior cingulate during nonconscious processing of sad versus happy faces. *Neuroimage.* 2004;21(4):1215–23.
120. George MS, Ketter TA, Gill DS, Haxby J V, Ungerleider LG, Herscovitch P, *i sur.* Brain regions involved in recognizing facial emotion or identity: an oxygen-15 PET study. *J Neuropsychiatry Clin Neurosci.* 1993;5(4):384–94.
121. George MS, Ketter TA, Parekh PI, Horwitz B, Herscovitch P, Post RM. Brain activity during transient sadness and happiness in healthy women. *Am J Psychiatry.* 1995;152(3):341–51.
122. Whalen PJ, Bush G, McNally RJ, Wilhelm S, McInerney SC, Jenike MA, *i sur.* The emotional counting Stroop paradigm: A functional magnetic resonance imaging probe of the anterior cingulate affective division. *Biol Psychiatry.* 1998;44(12):1219–28.
123. Stevens FL, Hurley RA, Taber KH. Anterior Cingulate Cortex: Unique Role in Cognition and Emotion. *J Neuropsychiatry Clin Neurosci.* 2014;23(2):121–5.
124. An X, Bandler R, Ongür D, Price JL. Prefrontal cortical projections to longitudinal columns in the midbrain periaqueductal gray in macaque monkeys. *J Comp Neurol.* 1998;401(4):455–79.
125. Ballantine HT, Bouckoms AJ, Thomas EK, Giriunas IE. Treatment of psychiatric illness by stereotactic cingulotomy. *Biol Psychiatry.* 1987;22(7):807–19.
126. Gonzalez ER. Treating the Brain by Cingulotomy. *J Am Med Assoc.* 1980;244(19):2141–3.
127. Talbot JD, Marrett S, Evans AC, Meyer E, Bushnell MC, Duncan GH. Multiple representations of pain in human cerebral cortex. *Science.* 1991;251(4999):1355–8.
128. Jones AKP, Brown WD, Friston KJ, Qi LY, Frackowiak RSJ. Cortical and subcortical localization of response to pain in man using positron emission tomography. *Proc R Soc*

- B Biol Sci. 1991;244(1309):39–44.
129. Room P, Russchen FT, Groenewegen HJ, Lohman AH. Efferent connections of the prelimbic (area 32) and the infralimbic (area 25) cortices: an anterograde tracing study in the cat. *J Comp Neurol.* 1985;242(1):40–55.
 130. Pritchard TC, Hamilton RB, Norgren R. Projections of the parabrachial nucleus in the old world monkey. *Exp Neurol.* 2000;165(1):101–17.
 131. Freedman LJ, Insel TR, Smith Y. Subcortical projections of area 25 (subgenual cortex) of the macaque monkey. *J Comp Neurol.* 2000;421(2):172–88.
 132. Beckstead RM, Morse JR, Norgren R. The nucleus of the solitary tract in the monkey: projections to the thalamus and brain stem nuclei. *J Comp Neurol.* 1980;190(2):259–82.
 133. Critchley HD, Mathias CJ, Josephs O, O’Doherty J, Zanini S, Dewar BK, et al. Human cingulate cortex and autonomic control: Converging neuroimaging and clinical evidence. *Brain.* 2003;126(10):2139–52.
 134. Liotti M, Brannan S, Egan G, Shade R, Madden L, Abplanalp B, et al. Brain responses associated with consciousness of breathlessness (air hunger). *Proc Natl Acad Sci U S A.* 2001;98(4):2035–40.
 135. Carter CS, Botvinick MM, Cohen JD. The contribution of the anterior cingulate cortex to executive processes in cognition. *Rev Neurosci.* 1999;10(1):49–57.
 136. Chefer SI, Talan MI, Engel BT. Central neural correlates of learned heart rate control during exercise: central command demystified. *J Appl Physiol.* 1997;83(5):1448–53.
 137. Kaada BR. Somato-motor, autonomic and electrocorticographic responses to electrical stimulation of rhinencephalic and other structures in primates, cat, and dog; a study of responses from the limbic, subcallosal, orbito-insular, piriform and temporal cortex, hippoc. *Acta Physiol Scand.* 1951;24(83):1–262.
 138. Kaada BR, Pribram KH, Epstein JA. Respiratory and vascular responses in monkeys from temporal pole, insula, orbital surface and cingulate gyrus; a preliminary report. *J Neurophysiol.* 1949;12(5):347–56.
 139. Ward AA. The Cingular Gyrus: area 24. *J Neurophysiol.* 1948;11(1):13–23.
 140. Pool J. The visceral brain of man. *J Neurosurg.* 1954;11:45–63.
 141. Hatanaka N, Tokuno H, Hamada I, Inase M, Ito Y, Imanishi M, et al. Thalamocortical and intracortical connections of monkey cingulate motor areas. *J Comp Neurol.* 2003;462(1):121–38.
 142. Amyes E, Nielsen J. Bilateral anterior cingulate gyrus lesions. *Bull Los Angel Neuro Soc.* 1953;18:48–51.

143. Németh G, Hegedüs K, Molnár L. Akinetic mutism associated with bicingular lesions: Clinicopathological and functional anatomical correlates. *Eur Arch Psychiatry Neurol Sci.* 1988;237(4):218–22.
144. Laplane D, Degos JD, Baulac M, Gray F. Bilateral infarction of the anterior cingulate gyri and of the fornices. Report of a case. *J Neurol Sci.* 1981;51(2):289–300.
145. Vogt BA, Pandya DN. Cingulate cortex of the rhesus monkey: II. Cortical afferents. *J Comp Neurol.* 1987;262(2):271–89.
146. Foltz EL, White LEJ. Pain “relief” by frontal cingulumotomy. *J Neurosurg.* 1962;19:89–100.
147. Cohen RA, Kaplan RF, Moser DJ, Jenkins MA, Wilkinson H. Impairments of attention after cingulotomy. *Neurology.* 1999;53(4):819–24.
148. Bush G, Luu P, Posner MI. Cognitive and emotional influences in anterior cingulate cortex. *Trends Cogn Sci.* 2000;4(6):215–22.
149. Yücel M, Pantelis C, Stuart GW, Wood SJ, Maruff P, Velakoulis D, i sur. Anterior cingulate activation during Stroop task performance: a PET to MRI coregistration study of individual patients with schizophrenia. *Am J Psychiatry.* 2002;159(2):251–4.
150. Carter CS, Mintun M, Nichols T, Cohen JD. Anterior cingulate gyrus dysfunction and selective attention deficits in schizophrenia: [15O]H₂O PET study during single-trial Stroop task performance. *Am J Psychiatry.* 1997;154(12):1670–5.
151. Benes FM. Relationship of Cingulate Cortex to Schizophrenia and Other Psychiatric Disorders. U: Vogt BA, Gabriel M, ur. *Neurobiology of Cingulate Cortex and Limbic Thalamus.* Boston: Birkhäuser; 1993. Str. 581–605.
152. Samartzis L, Dima D, Fusar-Poli P, Kyriakopoulos M. White Matter Alterations in Early Stages of Schizophrenia: A Systematic Review of Diffusion Tensor Imaging Studies. *J Neuroimaging.* 2014;24(2):101–10.
153. Whitford TJ, Lee SW, Oh JS, de Luis-Garcia R, Savadjiev P, Alvarado JL, i sur. Localized abnormalities in the cingulum bundle in patients with schizophrenia: A Diffusion Tensor tractography study. *NeuroImage Clin.* 2014;5:93–9.
154. Fitzsimmons J, Schneiderman JS, Whitford TJ, Swisher T, Niznikiewicz MA, Pelavin PE, i sur. Cingulum bundle diffusivity and delusions of reference in first episode and chronic schizophrenia. *Psychiatry Res Neuroimaging.* 2014;224(2):124–32.
155. Adler CM, McDonough-Ryan P, Sax KW, Holland SK, Arndt S, Strakowski SM. fMRI of neuronal activation with symptom provocation in unmedicated patients with obsessive compulsive disorder. *J Psychiatr Res.* 2000;34(4–5):317–24.

156. Rauch SL, Dougherty DD, Cosgrove GR, Cassem EH, Alpert NM, Price BH, i sur. Cerebral metabolic correlates as potential predictors of response to anterior cingulotomy for obsessive compulsive disorder. *Biol Psychiatry*. 2001;50(9):659–67.
157. Gehring WJ, Himle J, Nisenson LG. Action-Monitoring Dysfunction in Obsessive-Compulsive Disorder. *Psychol Sci*. 2000;11(1):1–6.
158. Van Laere K, Nuttin B, Gabriels L, Dupont P, Rasmussen S, Greenberg BD, i sur. Metabolic Imaging of Anterior Capsular Stimulation in Refractory Obsessive-Compulsive Disorder: A Key Role for the Subgenual Anterior Cingulate and Ventral Striatum. *J Nucl Med*. 2006;47(5):740 LP – 747.
159. Fitzgerald KD, Welsh RC, Gehring WJ, Abelson JL, Himle JA, Liberzon I, i sur. Error-related hyperactivity of the anterior cingulate cortex in obsessive-compulsive disorder. *Biol Psychiatry*. 2005;57(3):287–94.
160. Agam Y, Joseph RM, Barton JJS, Manoach DS. Reduced cognitive control of response inhibition by the anterior cingulate cortex in autism spectrum disorders. *Neuroimage*. 2010;52(1):336–47.
161. Simms ML, Kemper TL, Timbie CM, Bauman ML, Blatt GJ. The anterior cingulate cortex in autism: heterogeneity of qualitative and quantitative cytoarchitectonic features suggests possible subgroups. *Acta Neuropathol*. 2009;118(5):673–84.
162. Oblak A, Gibbs TT, Blatt GJ. Decreased GABAA receptors and benzodiazepine binding sites in the anterior cingulate cortex in autism. *Autism Res*. 2009;2(4):205–19.
163. Mundy P. Annotation: The neural basis of social impairments in autism: the role of the dorsal medial-frontal cortex and anterior cingulate system. *J Child Psychol Psychiatry*. 2003;44(6):793–809.
164. Thakkar KN, Polli FE, Joseph RM, Tuch DS, Hadjikhani N, Barton JJS, i sur. Response monitoring, repetitive behaviour and anterior cingulate abnormalities in autism spectrum disorders (ASD). *Brain*. 2008;131(9):2464–78.
165. Rane P, Cochran D, Hodge SM, Haselgrove C, Kennedy DN, Frazier JA. Connectivity in Autism: A Review of MRI Connectivity Studies. *Harv Rev Psychiatry*. 2015;23(4):223–44.
166. Ameis SH, Catani M. Altered white matter connectivity as a neural substrate for social impairment in Autism Spectrum Disorder. *Cortex*. 2015;62:158–81.
167. Ameis SH, Fan J, Rockel C, Soorya L, Wang AT, Anagnostou E. Altered cingulum bundle microstructure in autism spectrum disorder. *Acta Neuropsychiatr*. 2013;25(5):275–82.

168. Cotter D, Landau S, Beasley C, Stevenson R, Chana G, MacMillan L, i sur. The density and spatial distribution of gabaergic neurons, labelled using calcium binding proteins, in the anterior cingulate cortex in major depressive disorder, bipolar disorder, and schizophrenia. *Biol Psychiatry*. 2002;51(5):377–86.
169. Blumberg HP, Donegan NH, Sanislow CA, Collins S, Lacadie C, Skudlarski P, i sur. Preliminary evidence for medication effects on functional abnormalities in the amygdala and anterior cingulate in bipolar disorder. *Psychopharmacology (Berl)*. 2005;183(3):308–13.
170. Blumberg HP, Stern E, Martinez D, Ricketts S, de Asis J, White T, i sur. Increased anterior cingulate and caudate activity in bipolar mania. *Biol Psychiatry*. 2000;48(11):1045–52.
171. Kaur S, Sassi RB, Axelson D, Nicoletti M, Brambilla P, Monkul ES, i sur. Cingulate Cortex Anatomical Abnormalities in Children and Adolescents With Bipolar Disorder. *Am J Psychiatry*. 2005;162(9):1637–43.
172. Bouras C, Kövari E, Hof PR, Riederer BM, Giannakopoulos P. Anterior cingulate cortex pathology in schizophrenia and bipolar disorder. *Acta Neuropathol*. 2001;102(4):373–9.
173. Seidman LJ, Valera EM, Makris N, Monuteaux MC, Boriel DL, Kelkar K, i sur. Dorsolateral Prefrontal and Anterior Cingulate Cortex Volumetric Abnormalities in Adults with Attention-Deficit/Hyperactivity Disorder Identified by Magnetic Resonance Imaging. *Biol Psychiatry*. 2006;60(10):1071–80.
174. Tian L, Jiang T, Wang Y, Zang Y, He Y, Liang M, i sur. Altered resting-state functional connectivity patterns of anterior cingulate cortex in adolescents with attention deficit hyperactivity disorder. *Neurosci Lett*. 2006;400(1):39–43.
175. Fallgatter AJ, Ehlis A-C, Seifert J, Strik WK, Scheuerpflug P, Zillessen KE, i sur. Altered response control and anterior cingulate function in attention-deficit/hyperactivity disorder boys. *Clin Neurophysiol*. 2004;115(4):973–81.
176. Castellanos FX, Margulies DS, Kelly C, Uddin LQ, Ghaffari M, Kirsch A, i sur. Cingulate-Precuneus Interactions: A New Locus of Dysfunction in Adult Attention-Deficit/Hyperactivity Disorder. *Biol Psychiatry*. 2008;63(3):332–7.
177. Bush G, Frazier JA, Rauch SL, Seidman LJ, Whalen PJ, Jenike MA, i sur. Anterior cingulate cortex dysfunction in attention-deficit/hyperactivity disorder revealed by fMRI and the counting stroop. *Biol Psychiatry*. 1999;45(12):1542–52.
178. Amico F, Stauber J, Koutsouleris N, Frodl T. Anterior cingulate cortex gray matter abnormalities in adults with attention deficit hyperactivity disorder: A voxel-based

- morphometry study. *Psychiatry Res Neuroimaging*. 2011;191(1):31–5.
179. Müller F, O’Rahilly R. The development of the human brain, including the longitudinal zoning in the diencephalon at stage 15. *Anat Embryol (Berl)*. 1988;179(1):55–71.
 180. Müller F, O’Rahilly R. The human brain at stages 18–20, including the choroid plexuses and the amygdaloid and septal nuclei. *Anat Embryol (Berl)*. 1990;182(3):285–306.
 181. O’Rahilly R, Muller F. *The embryonic human brain. An atlas of developmental stages*. 3rd edn. New York: Wiley-Liss; 2006. Str 358.
 182. Rakic P. Timing of major ontogenetic events in the visual cortex of the rhesus monkey. *UCLA Forum Med Sci*. 1975;(18):3–40.
 183. Kostović I. *Zentralnervensystem*. U: Hirnrichsen K, ur. *Humanembryologie*. Berlin: Springer-Verlag; 1990. Str. 381–448.
 184. Rakic P. A small step for the cell, a giant leap for mankind: a hypothesis of neocortical expansion during evolution. *Trends Neurosci*. 1995;18(9):383–8.
 185. Kostović I, Rakic P. Developmental history of the transient subplate zone in the visual and somatosensory cortex of the macaque monkey and human brain. *J Comp Neurol*. 1990;297(3):441–70.
 186. Molliver ME, Van der Loos H. The ontogenesis of cortical circuitry: the spatial distribution of synapses in somesthetic cortex of newborn dog. *Ergeb Anat Entwicklungsgesch*. 1970;42(4):5–53.
 187. Marin-Padilla M, Marin-Padilla TM. Origin, prenatal development and structural organization of layer I of the human cerebral (motor) cortex. A Golgi study. *Anat Embryol (Berl)*. 1982;164(2):161–206.
 188. Marín-Padilla M. Ontogenesis of the pyramidal cell of the mammalian neocortex and developmental cytoarchitectonics: A unifying theory. *J Comp Neurol*. 1992;321(2):223–40.
 189. Kostović I, Jovanov-Milošević N, Krsnik Ž, Petanjek Z, Judaš M. Laminar Organization of the Marginal Zone in the Human Fetal Cortex. *Neuroembryology Aging*. 2004;3(1):19–26.
 190. Rakic P. Specification of cerebral cortical areas. *Science*. 1988;241(4862):170–6.
 191. Bystron I, Blakemore C, Rakic P. Development of the human cerebral cortex: Boulder Committee revisited. *Nat Rev Neurosci*. 2008;9(2):110–22.
 192. Petanjek Z, Berger B, Esclapez M. Origins of cortical GABAergic neurons in the cynomolgus monkey. *Cereb Cortex*. 2009;19(2):249–62.
 193. Kostović I, Molliver M. New interpretation of laminar development of cerebral cortex:

- synaptogenesis in different layers of neopallium in human fetus. *Anat Rec.* 1974;178:395.
194. Molliver ME, Kostović I, Van Der Loos H. The development of synapses in cerebral cortex of the human fetus. *Brain Res.* 1973;50(2):403–7.
 195. Kostović I, Goldman-Rakic PS. Transient cholinesterase staining in the mediodorsal nucleus of the thalamus and its connections in the developing human and monkey brain. *J Comp Neurol.* 1983;219(4):431–47.
 196. Kostović I, Rakić P. Development of prestriate visual projections in the monkey and human fetal cerebrum revealed by transient cholinesterase staining. *J Neurosci.* 1984;4(1):25–42.
 197. Kostović I, Rakić P. Developmental history of the transient subplate zone in the visual and somatosensory cortex of the macaque monkey and human brain. *J Comp Neurol.* 1990;297(3):441–70.
 198. Jovanov Milošević N, Judaš M, Aronica E, Kostović I. Neural ECM in laminar organization and connectivity development in healthy and diseased human brain. *Prog Brain Res.* 2014;214:159–78.
 199. Ortega JA, Memi F, Radonjic N, Filipovic R, Bagasrawala I, Zecevic N, i sur. The Subventricular Zone: A Key Player in Human Neocortical Development. *Neuroscientist.* 2018;24(2):156–70.
 200. Zecevic N, Chen Y, Filipovic R. Contributions of cortical subventricular zone to the development of the human cerebral cortex. *J Comp Neurol.* 2005;(491):109–22.
 201. Kostović I, Judaš M. The development of the subplate and thalamocortical connections in the human foetal brain. *Acta Paediatr Int J Paediatr.* 2010;99(8):1119–27.
 202. Krmpotić-Nemanić J, Kostović I, Kelović Z, Nemanić D. Development of acetylcholinesterase (AChE) staining in human fetal auditory cortex. *Acta Otolaryngol.* 1980;89(3–4):388–92.
 203. Vasung L, Huang H, Jovanov-Milošević N, Pletikos M, Mori S, Kostović I. Development of axonal pathways in the human fetal fronto-limbic brain: Histochemical characterization and diffusion tensor imaging. *J Anat.* 2010;217(4):400–17.
 204. Jovanov-Milošević N, Čuljat M, Kostović I. Growth of the human corpus callosum: modular and laminar morphogenetic zones. *Front Neuroanat.* 2009;3(June):1–6.
 205. Howson CP, Kinney M V, McDougall L, Lawn JE. Born too soon: preterm birth matters. *Reprod Health.* 2013;10(Suppl 1):S1.
 206. Kostović I, Jovanov-Milošević N. The development of cerebral connections during the first 20-45 weeks' gestation. *Semin Fetal Neonatal Med.* 2006;11(6):415–22.

207. Kostović I, Judaš M. Prolonged coexistence of transient and permanent circuitry elements in the developing cerebral cortex of fetuses and preterm infants. *Dev Med Child Neurol.* 2006;48(5):388–93.
208. Kostović I, Judaš M, Radoš M, Hrabač P. Laminar Organization of the Human Fetal Cerebrum Revealed by Histochemical Markers and Magnetic Resonance Imaging. *Cereb Cortex.* 2002;12(5):536–44.
209. Widjaja E, Geibprasert S, Mahmoodabadi SZ, Blaser S, Brown NE, Shannon P. Alteration of human fetal subplate layer and intermediate zone during normal development on MR and diffusion tensor imaging. *Am J Neuroradiol.* 2010;31(6):1091–9.
210. Radoš M, Judaš M, Kostović I. In vitro MRI of brain development. *Eur J Radiol.* 2006;57(2):187–98.
211. Kostović I, Vasung L. Insights from in vitro fetal magnetic resonance imaging of cerebral development. *Semin Perinatol.* 2009;33(4):220–33.
212. Kang HJ, Kawasawa YI, Cheng F, Zhu Y, Xu X, Li M, i sur. Spatio-temporal transcriptome of the human brain. *Nature.* 2011;478(7370):483–9.
213. Pletikos M, Sousa AMM, Sedmak G, Meyer KA, Zhu Y, Cheng F, i sur. Temporal specification and bilaterality of human neocortical topographic gene expression. *Neuron.* 2014;81(2):321–32.
214. Kostović I, Judaš M. Correlation between the sequential ingrowth of afferents and transient patterns of cortical lamination in preterm infants. *Anat Rec.* 2002;267(1):1–6.
215. Judaš M, Sedmak G, Pletikos M, Jovanov-Milošević N. Populations of subplate and interstitial neurons in fetal and adult human telencephalon. *J Anat.* 2010;217(4):381–99.
216. Kostović I, Petanjek Z, Delalle I, Judaš M. Developmental reorganization of the human association cortex during the perinatal and postnatal life. U: Kostović I, Knežević S, Spillich G, Wisniewski J, ur. *Neurodevelopment, Aging, and Cognition.* Boston, MA: Birkhäuser; 1992. Str. 3–17.
217. Kostović I, Jovanov-Milošević N, Radoš M, Sedmak G, Benjak V, Kostović-Sržentić M, i sur. Perinatal and early postnatal reorganization of the subplate and related cellular compartments in the human cerebral wall as revealed by histological and MRI approaches. *Brain Struct Funct.* 2014;219(1):231–53.
218. Petanjek Z, Judaš M, Šimić G, Rašin MR, Uylings HBM, Rakic P, i sur. Extraordinary neoteny of synaptic spines in the human prefrontal cortex. *Proc Natl Acad Sci U S A.* 2011;108(32):13281–6.

219. Kostović I, Krmpotić J. Early prenatal ontogenesis of the neuronal connections in the interhemispheric cortex of the human gyrus cinguli. *Verh Anat Ges.* 1976;70(1):305–16.
220. Seress L, Ábrahám H. Pre- and postnatal morphological development of the human hippocampal formation. U: Nelson C, Luciana M, ur. *Handbook of developmental cognitive neuroscience.* 2. izd. Cambridge, MA: MIT Press; 2008. Str. 187–211.
221. Kostović I, Petanjek Z, Judaš M. Early areal differentiation of the human cerebral cortex: Entorhinal area. *Hippocampus.* 1993;3(4):447–58.
222. Granger B, Tekcia F, Le Sourd AM, Rakic P, Bourgeois JP. Tempo of neurogenesis and synaptogenesis in the primate cingulate mesocortex: Comparison with the neocortex. *J Comp Neurol.* 1995;360(2):363–76.
223. Koester SE, O’Leary DD. Axons of early generated neurons in cingulate cortex pioneer the corpus callosum. *J Neurosci.* 1994;14(11):6606–20.
224. Rash BG, Richards LJ. A role for cingulate pioneering axons in the development of the corpus callosum. *J Comp Neurol.* 2001;434(2):147–57.
225. Shu T, Richards LJ. Cortical axon guidance by the glial wedge during the development of the corpus callosum. *J Neurosci.* 2001;21(8):2749–58.
226. Piper M, Plachez C, Zalucki O, Fothergill T, Goudreau G, Erzurumlu R, i sur. Neuropilin 1-sema signaling regulates crossing of cingulate pioneering axons during development of the corpus callosum. *Cereb Cortex.* 2009;19:i11–21.
227. Jovanov-Milošević N, Benjak V, Kostović I. Transient cellular structures in developing corpus callosum of the human brain. *Coll Antropol.* 2006 Jun;30(2):375–81.
228. Culjat M, Milošević NJ. Callosal septa express guidance cues and are paramedian guideposts for human corpus callosum development. *J Anat.* 2019;235(3):670–86.
229. Hevner RF, Kinney HC. Reciprocal entorhinal-hippocampal connections established by human fetal midgestation. *J Comp Neurol.* 1996;372(3):384–94.
230. Chi JG, Dooling EC, Gilles FH. Gyral development of the human brain. *Ann Neurol.* 1977;1:86–93.
231. Syková E, Nicholson C. Diffusion in Brain Extracellular Space. *Physiol Rev.* 2008;88(4):1277–340.
232. Milev P, Chiba A, Haring M, Rauvala H, Schachner M, Ranscht B, i sur. High affinity binding and overlapping localization of neurocan and phosphacan protein-tyrosine phosphatase-zeta/beta with tenascin-R, amphoterin, and the heparin-binding growth-associated molecule. *J Biol Chem.* 1998;273(12):6998–7005.
233. Long KR, Newland B, Florio M, Kalebic N, Langen B, Kolterer A, i sur. Extracellular

- Matrix Components HAPLN1, Lumican, and Collagen I Cause Hyaluronic Acid-Dependent Folding of the Developing Human Neocortex. *Neuron*. 2018;99(4):702-719.e7.
234. Llinares-Benadero C, Borrell V. Deconstructing cortical folding: genetic, cellular and mechanical determinants. *Nat Rev Neurosci*. 2019;20(3):161–76.
 235. Güven A, Kalebic N, Long KR, Florio M, Vaid S, Brandl H, Stenzel D, Huttner WB. Extracellular matrix-inducing Sox9 promotes both basal progenitor proliferation and gliogenesis in developing neocortex. *eLife*. 2020;9:e49808.
 236. Vaid S, Huttner WB. Transcriptional regulators and human-specific/primate-specific genes in neocortical neurogenesis. *Int J Mol Sci*. 2020;21(13):1–19.
 237. Fietz SA, Lachmann R, Brandl H, Kircher M, Samusik N, Schröder R, et al. Transcriptomes of germinal zones of human and mouse fetal neocortex suggest a role of extracellular matrix in progenitor self-renewal. *Proc Natl Acad Sci USA*. 2012;109(29):11836 LP – 11841.
 238. Faissner A, Reinhard J. The extracellular matrix compartment of neural stem and glial progenitor cells. *Glia*. 2015;63(8):1330–49.
 239. Ferent J, Zaidi D, Francis F. Extracellular Control of Radial Glia Proliferation and Scaffolding During Cortical Development and Pathology. *Front Cell Dev Biol*. 2020;8(October):1–35.
 240. Lent R, Uziel D, Baudrimont M, Fallet C. Cellular and molecular tunnels surrounding the forebrain commissures of human fetuses. *J Comp Neurol*. 2005;483(4):375–82.
 241. Bicknese A, Sheppard A, O’Leary D, Pearlman A. Thalamocortical axons extend along a chondroitin sulfate proteoglycan-enriched pathway coincident with the neocortical subplate and distinct from the efferent path. *J Neurosci*. 1994;14(6):3500–10.
 242. Faissner A, Clement A, Lochter A, Streit A, Mandl C, Schachner M. Isolation of a neural chondroitin sulfate proteoglycan with neurite outgrowth promoting properties. *J Cell Biol*. 1994;126(3):783–99.
 243. Rauch U. Extracellular matrix components associated with remodeling processes in brain. *Cell Mol Life Sci C*. 2004;61(16):2031–45.
 244. Galtrey CM, Fawcett JW. The role of chondroitin sulfate proteoglycans in regeneration and plasticity in the central nervous system. *Brain Res Rev*. 2007;54(1):1–18.
 245. Brückner G, Brauer K, Härtig W, Wolff JR, Rickmann MJ, Derouiche A, et al. Perineuronal nets provide a polyanionic, glia-associated form of microenvironment around certain neurons in many parts of the rat brain. *Glia*. 1993;8(3):183–200.

246. Celio MR, Blümcke I. Perineuronal nets-a specialized form of extracellular matrix in the adult nervous system. *Brain Res Brain Res Rev.* 1994;19(1):128–45.
247. Guimarães A, Zaremba S, Hockfield S. Molecular and morphological changes in the cat lateral geniculate nucleus and visual cortex induced by visual deprivation are revealed by monoclonal antibodies Cat-304 and Cat-301. *J Neurosci.* 1990;10(9):3014–24.
248. Hockfield S, Kalb RG, Zaremba S, Fryer H. Expression of neural proteoglycans correlates with the acquisition of mature neuronal properties in the mammalian brain. *Cold Spring Harb Symp Quant Biol.* 1990;55:505–14.
249. Rauch U, Feng K, Zhou XH. Neurocan: A brain chondroitin sulfate proteoglycan. *Cell Mol Life Sci.* 2001;58(12–13):1842–56.
250. Bandtlow CE, Zimmermann DR. Proteoglycans in the developing brain: New conceptual insights for old proteins. *Physiol Rev.* 2000;80(4):1267–90.
251. Peters A, Sherman LS. Diverse roles for hyaluronan and hyaluronan receptors in the developing and adult nervous system. *Int J Mol Sci.* 2020;21(17):1–21.
252. Miller JA, Ding SL, Sunkin SM, Smith KA, Ng L, Szafer A, i sur. Transcriptional landscape of the prenatal human brain. *Nature.* 2014;508(7495):199–206.
253. Zimmermann DR, Dours-Zimmermann MT. Extracellular matrix of the central nervous system: From neglect to challenge. *Histochem Cell Biol.* 2008;130(4):635–53.
254. Csoka AB, Stern R. Hypotheses on the evolution of hyaluronan: a highly ironic acid. *Glycobiology.* 2013;23(4):398–411.
255. Miller B, Sheppard AM, Bicknese AR, Pearlman AL. Chondroitin sulfate proteoglycans in the developing cerebral cortex: The distribution of neurocan distinguishes forming afferent and efferent axonal pathways. *J Comp Neurol.* 1995;355(4):615–28.
256. Kostović I. Structural and histochemical reorganization of the human prefrontal cortex during perinatal and postnatal life. *Prog Brain Res.* 1990;85:223–40.
257. Ghosh A, Shatz CJ. Segregation of geniculocortical afferents during the critical period: a role for subplate neurons. *J Neurosci.* 1994;14(6):3862–80.
258. Griffiths PD, Variend D, Evans M, Jones A, Wilkinson ID, Paley MNJ, i sur. Postmortem MR imaging of the fetal and stillborn central nervous system. *Am J Neuroradiol.* 2003;24(1):22–7.
259. Breeze ACG, Cross JJ, Hackett GA, Jessop FA, Joubert I, Lomas DJ, i sur. Use of a confidence scale in reporting postmortem fetal magnetic resonance imaging. *Ultrasound Obstet Gynecol.* 2006;28(7):918–24.
260. Thayyil S, Chandrasekaran M, Chitty LS, Wade A, Skordis-Worrall J, Bennett-Britton I,

- i sur. Diagnostic accuracy of post-mortem magnetic resonance imaging in fetuses, children and adults: A systematic review. *Eur J Radiol.* 2010;75(1):e142–8.
261. Corbett-Detig J, Habas PA, Scott JA, Kim K, Rajagopalan V, McQuillen PS, i sur. 3D global and regional patterns of human fetal subplate growth determined in utero. *Brain Struct Funct.* 2011;215:255–63.
262. Rajagopalan V, Scott J, Habas PA, Kim K, Corbett-Detig J, Rousseau F, i sur. Local tissue growth patterns underlying normal fetal human brain gyrification quantified in utero. *J Neurosci.* 2011;31(8):2878–87.
263. Bradbury EJ, McMahon SB. Spinal cord repair strategies: why do they work? *Nat Rev Neurosci.* 2006;7(8):644–53.
264. Asher RA, Morgenstern DA, Fidler PS, Adcock KH, Oohira A, Braistead JE, i sur. Neurocan is upregulated in injured brain and in cytokine-treated astrocytes. *J Neurosci.* 2000;20(7):2427–38.
265. Haas CA, Rauch U, Thon N, Merten T, Deller T. Entorhinal Cortex Lesion in Adult Rats Induces the Expression of the Neuronal Chondroitin Sulfate Proteoglycan Neurocan in Reactive Astrocytes. *J Neurosci.* 1999;19(22):9953 LP – 9963.
266. Ghei SK, Zan E, Nathan JE, Choudhri A, Tekes A, Huisman TAGM, i sur. MR Imaging of Hypoxic-Ischemic Injury in Term Neonates: Pearls and Pitfalls. *RadioGraphics.* 2014;34(4):1047–61.
267. Dubois J, Adibpour P, Poupon C, Hertz-Pannier L, Dehaene-Lambertz G. MRI and M/EEG studies of the White Matter Development in Human Fetuses and Infants: Review and Opinion. *Brain Plast.* 2016;2:49–69.
268. Raybaud C, Ahmad T, Rastegar N, Shroff M, Al Nassar M. The premature brain: developmental and lesional anatomy. *Neuroradiology.* 2013;55 Suppl 2:23–40.
269. Milos R-I, Jovanov-Milošević N, Mitter C, Bobić-Rasonja M, Pogledic I, Gruber GM, i sur. Developmental dynamics of the periventricular parietal crossroads of growing cortical pathways in the fetal brain – In vivo fetal MRI with histological correlation. *Neuroimage.* 2020;210(116553).
270. Judaš M, Radoš M, Jovanov-Milošević N, Hrabač P, Štern-Padovan R, Kostović I. Structural, immunocytochemical, and MR imaging properties of periventricular crossroads of growing cortical pathways in preterm infants. *Am J Neuroradiol.* 2005;26(10):2671–84.
271. Judaš M, Šimić G, Petanjek Z, Jovanov-Milošević N, Pletikos M, Vasung L, i sur. The Zagreb Collection of human brains: a unique, versatile, but underexploited resource for

- the neuroscience community. *Ann N Y Acad Sci.* 2011;1225 Suppl:E105–30.
272. Bayer S, Altman J. *The Human Brain During the Second Trimester.* Boca Raton: CRC Press, Francis and Taylor Group; 2005.
273. BrainSpan Atlas of the Developing Human Brain [Internet]. Allen Institute for Brain Science. Allen Brain Atlas API 2015 [pristupljeno 15.5.2018.] Dostupno na: <https://atlas.brain-map.org/>.
274. Jovanov-Milošević N, Petanjek Z, Petrović D, Judaš M, Kostović I. Morphology, molecular phenotypes and distribution of neurons in developing human corpus callosum. *Eur J Neurosci.* 2010;32(9):1423–32.
275. Schindelin J, Arganda-Carreras I, Frise E, Kaynig V, Longair M, Pietzsch T, i sur. Fiji: an open-source platform for biological-image analysis. *Nat Methods.* 2012;9(7):676–82.
276. Landis JR, Koch GG. The Measurement of Observer Agreement for Categorical Data. *Biometrics.* 1977;33(1):159–74.
277. Van Rossum G, Drake FL. *Python 3 Reference Manual.* Scotts Valley, CA: CreateSpace; 2009.
278. Vanbelle S. A New Interpretation of the Weighted Kappa Coefficients. *Psychometrika.* 2016;81(2):399–410.
279. Humphrey T. The development of the human hippocampal fissure. *J Anat.* 1967 Sep;101(Pt 4):655–76. 280.
280. Ferhat L, Chevassus Au Louis N, Jorquera I, Niquet J, Khrestchatisky M, Ben-Ari Y, i sur. Transient increase of tenascin-C in immature hippocampus: Astroglial and neuronal expression. *J Neurocytol.* 1996;25(1):53–66.
281. Rigato F, Garwood J, Calco V, Heck N, Faivre-Sarrailh C, Faissner A. Tenascin-C Promotes Neurite Outgrowth of Embryonic Hippocampal Neurons through the Alternatively Spliced Fibronectin Type III BD Domains via Activation of the Cell Adhesion Molecule F3/Contactin. *J Neurosci.* 2002;22(15):6596 LP – 6609.
282. Schweitzer J, Becker T, Lefebvre J, Granato M, Schachner M, Becker CG. Tenascin-C is involved in motor axon outgrowth in the trunk of developing zebrafish. *Dev Dyn.* 2005;234(3):550–66.
283. Gotz M, Bolz J, Joester A, Faissner A. Tenascin-Synthesis and Influence on Axonal Growth During Rat Cortical Development. *Eur J Neurosci.* 1997;9:496–506.
284. Jones FS, Jones PL. The tenascin family of ECM glycoproteins: Structure, function, and regulation during embryonic development and tissue remodeling. *Dev Dyn.* 2000;218(2):235–59.

285. Lochter A, Schachner M. Tenascin and extracellular matrix glycoproteins: from promotion to polarization of neurite growth in vitro. *J Neurosci.* 1993;13(9):3986–4000.
286. Molnár Z, Garel S, López-Bendito G, Maness P, Price DJ. Mechanisms controlling the guidance of thalamocortical axons through the embryonic forebrain. *Eur J Neurosci.* 2012;35(10):1573–85.
287. Smart IHM, Dehay C, Giroud P, Berland M, Kennedy H. Unique morphological features of the proliferative zones and postmitotic compartments of the neural epithelium giving rise to striate and extrastriate cortex in the monkey. *Cereb cortex.* 2002;12(1):37–53.
288. Zecevic N, Verney C. Development of the catecholamine neurons in human embryos and fetuses, with special emphasis on the innervation of the cerebral cortex. *J Comp Neurol.* 1995;351(4):509–35.
289. von Monakow C. *Gehirnpatologie.* Vienna: Alfred Hölder; 1905.
290. Kriegstein A, Noctor S, Martínez-Cerdeño V. Patterns of neural stem and progenitor cell division may underlie evolutionary cortical expansion. *Nat Rev Neurosci.* 2006;7(11):883–90.
291. Duque A, Krsnik Z, Kostović I, Rakic P. Secondary expansion of the transient subplate zone in the developing cerebrum of human and nonhuman primates. *Proc Natl Acad Sci U S A.* 2016;113(35):9892–7.
292. Engel M, Maurel P, Margolis RU, Margolis RK. Chondroitin sulfate proteoglycans in the developing central nervous system. I. Cellular sites of synthesis of neurocan and phosphacan. *J Comp Neurol.* 1996;366(1):34–43.
293. Kostović I, Jovanov-Milošević N, Radoš M, Sedmak G, Benjak V, Kostović-Srzić M, i sur. Perinatal and early postnatal reorganization of the subplate and related cellular compartments in the human cerebral wall as revealed by histological and MRI approaches. *Brain Struct Funct.* 2014;219(1):231–53.
294. Johnson MB, Kawasawa YI, Mason CE, Krsnik Ž, Coppola G, Bogdanović D, i sur. Functional and Evolutionary Insights Into Human Brain Development Through Global Transcriptome Analysis. 2010;62(4):494–509.
295. Colantuoni C, Lipska BK, Ye T, Hyde TM, Tao R, Leek JT, i sur. Temporal dynamics and genetic control of transcription in the human prefrontal cortex. *Nature.* 2011;478(7370):519–23.
296. Krsnik Ž, Sedmak G. Gene Expression in the Frontal Lobe. U: Elkhonon Goldberg, ur. *Executive Functions in Health and Disease.* London: Elsevier; 2017. Str. 41–69.
297. Mirnics K. What is in the brain soup? *Nat Neurosci.* 2008;11(11):1237–8.

298. Bahn S, Augood SJ, Ryan M, Standaert DG, Starkey M, Emson PC. Gene expression profiling in the post-mortem human brain — no cause for dismay. *J Chem Neuroanat.* 2001;22(1):79–94.
299. Liu Y, Beyer A, Aebersold R. On the Dependency of Cellular Protein Levels on mRNA Abundance. *Cell.* 2016;165(3):535–50.
300. Knezović V. Histološka, magnetskorezonancijska i transkriptomaska analiza reorganizacijskih procesa u ljudskom hipokampusu tijekom razvitka [disertacija]. Zagreb: Sveučilište u Zagrebu, Medicinski fakultet; 2020.
301. Zecevic N, Rakic P. Development of Layer I Neurons in the Primate Cerebral Cortex. *J Neurosci.* 2001;21(15):5607–19.
302. Zecevic N. Synaptogenesis in layer I of the human cerebral cortex in the first half of gestation. *Cereb Cortex.* 1998;8(3):245–52.
303. Mrzljak L, Uylings HBM, Kostović I, van Eden CG. Prenatal development of neurons in the human prefrontal cortex: I. A qualitative Golgi study. *J Comp Neurol.* 1988;271(3):355–86.
304. Mrzljak L, Uylings HBM, Kostović I, Van Eden CG. Prenatal Development of Neurons in the Human Prefrontal Cortex. II. A Quantitative Golgi Study. *J Comp Neurol.* 1992;496:485–96.
305. Wu Y, Sheng W, Chen L, Dong H, Lee V, Lu F, et al. Versican V1 Isoform Induces Neuronal Differentiation and Promotes Neurite Outgrowth. *Mol Biol Cell.* 2004;15(5):2093–104.
306. Yamagata M, Sanes JR. Versican in the Developing Brain: Lamina-Specific Expression in Interneuronal Subsets and Role in Presynaptic Maturation. *J Neurosci.* 2005;25(37):8457 LP – 8467.
307. Kostović I. Prenatal development of nucleus basalis complex and related fiber systems in man: a histochemical study. *Neuroscience.* 1986;17(4):1047–77.
308. Dutt S, Cassoly E, Dours-Zimmermann MT, Matasci M, Stoeckli ET, Zimmermann DR. Versican V0 and V1 direct the growth of peripheral axons in the developing chick hindlimb. *J Neurosci.* 2011;31(14):5262–70.
309. Bignami A, Perides G, Rahemtulla F. Versican, a hyaluronate-binding proteoglycan of embryonal precartilaginous mesenchyma, is mainly expressed postnatally in rat brain. *J Neurosci Res.* 1993;34(1):97–106.
310. Snyder JM, Washington IM, Birkland T, Chang MY, Frevert CW. Correlation of Versican Expression, Accumulation, and Degradation during Embryonic Development

- by Quantitative Immunohistochemistry. *J Histochem Cytochem.* 2015;63(12):952–67.
311. Popp S, Andersen JS, Maurel P, Margolis RU. Localization of aggrecan and versican in the developing rat central nervous system. *Dev Dyn.* 2003;227(1):143–9.
312. Perides G, Erickson HP, Rahemtulla F, Bignami A. Colocalization of tenascin with versican, a hyaluronate-binding chondroitin sulfate proteoglycan. *Anat Embryol (Berl).* 1993;188(5):467–79.
313. Zecevic N. Specific Characteristic of Radial Glia in the Human Fetal Telencephalon. *Glia.* 2004;35(January):27–35.
314. Bourgeois JP, Goldman-Rakic PS, Rakic P. Synaptogenesis in the prefrontal cortex of rhesus monkeys. *Cereb Cortex.* 1994;4(1):78–96.
315. Rakic P, Bourgeois JP, Goldman-Rakic PS. Synaptic development of the cerebral cortex: Implications for learning, memory, and mental illness. *Prog Brain Res.* 1994;102(C):227–43.
316. Kostović I, Judaš M. Embryonic and Fetal Development of the Human Cerebral Cortex. U: Toga AW, ur. *Brain Mapping: An Encyclopedic Reference; Volume 2: Anatomy and Physiology, Systems.* Elsevier; 2015. Str. 167–75.
317. Kostović I, Kostović-Srzić M, Benjak V, Jovanov-Milošević N, Radoš M. Developmental dynamics of radial vulnerability in the cerebral compartments in preterm infants and neonates. *Front Neurol.* 2014;5(July):1–13.
318. Dubois J, Kostović I, Judaš M. Development of Structural and Functional Connectivity. U: Toga AW, ur. *Brain Mapping: An Encyclopedic Reference; Volume 2: Anatomy and Physiology, Systems.* Elsevier; 2015. Str. 423–437.
319. Kostović I, Judaš M. Early development of neuronal circuitry of the human prefrontal cortex. U: Gazzaniga G, ur. *The cognitive neurosciences.* 4. izd. Cambridge, MA: MIT Press; 2009. Str. 29–47.
320. Koenderink MJ, Uylings HB. Postnatal maturation of layer V pyramidal neurons in the human prefrontal cortex. A quantitative Golgi analysis. *Brain Res.* 1995;678(1–2):233–43.
321. Mrzljak L, Uylings HBM, van Eden CG, Judaš M. Neuronal development in human prefrontal cortex in prenatal and postnatal stages. U: Uylings HBM, Van Eden CG, De Bruin JPC, Corner MA, Feenstra MGP, ur. *Progress in Brain Research.* Elsevier B.V.; 1990. Str. 185–221.
322. Allman JM, Tetreault NA, Hakeem AY, Park S. The von Economo Neurons in Apes and Humans. *Am J Hum Biol.* 2011;23(1):5–21.

323. Cajal S. *Textura del Sistema Nervioso del Hombre y de los Vertebrados*, Tomo II. Madrid: Nicolas Moya; 1899.
324. Letinić K, Kostović I. Postnatal development of calcium-binding proteins calbindin and parvalbumin in human visual cortex. *Cereb Cortex*. 1998;8(7):660–9.
325. Cao QL, Yan XX, Luo XG, Garey LJ. Prenatal development of parvalbumin immunoreactivity in the human striate cortex. *Cereb Cortex*. 1996;6(4):620–30.
326. Yan YH, Van Brederode JF, Hendrickson AE. Transient co-localization of calretinin, parvalbumin, and calbindin-D28K in developing visual cortex of monkey. *J Neurocytol*. 1995;24(11):825–37.
327. Di Cristo G. Development of cortical GABAergic circuits and its implications for neurodevelopmental disorders. *Clin Genet*. 2007;72(1):1–8.
328. Fung SJ, Webster MJ, Sivagnanasundaram S, Duncan C, Elashoff M, Weickert CS. Expression of interneuron markers in the dorsolateral prefrontal cortex of the developing human and in schizophrenia. *Am J Psychiatry*. 2010;167(12):1479–88.
329. Hof PR, Glezer II, Condé F, Flagg RA, Rubin MB, Nimchinsky EA, i sur. Cellular distribution of the calcium-binding proteins parvalbumin, calbindin, and calretinin in the neocortex of mammals: Phylogenetic and developmental patterns. *J Chem Neuroanat*. 1999;16(2):77–116.
330. Uylings HBM, Delalle I, Petanjek Z, Koenderink MJT. Structural and immunocytochemical differentiation of neurons in prenatal and postnatal human prefrontal cortex. *Neuroembryology*. 2002;1(4):176–86.
331. Hockfield S, Tootell RB, Zaremba S. Molecular differences among neurons reveal an organization of human visual cortex. *Proc Natl Acad Sci U S A*. 1990;87(8):3027–31.
332. Hausen D, Bruckner G, Drlicek M, Hartig W, Brauer K, Bigl V. Pyramidal cells ensheathed by perineuronal nets in human motor and somatosensory cortex. *Neuroreport*. 1996;7:1725–9.
333. Faissner A, Pyka M, Geissler M, Sobik T, Frischknecht R, Gundelfinger ED, i sur. Contributions of astrocytes to synapse formation and maturation - Potential functions of the perisynaptic extracellular matrix. *Brain Res Rev*. 2010;63(1–2):26–38.
334. Huang H, Zhang J, Wakana S, Zhang W, Ren T, Richards LJ, i sur. White and gray matter development in human fetal, newborn and pediatric brains. *Neuroimage*. 2006;33:27–38.
335. Huang H, Xue R, Zhang J, Ren T, Richards LJ, Yarowsky P, i sur. Anatomical Characterization of Human Fetal Brain Development with Diffusion Tensor Magnetic Resonance Imaging. *J Neurosci*. 2009;29(13):4263–73.

336. Saleem SN. Fetal magnetic resonance imaging (MRI): A tool for a better understanding of normal and abnormal brain development. *J Child Neurol.* 2013;28(7):890–908.
337. Vasung L, Charvet CJ, Shiohama T, Gagoski B, Levman J, Takahashi E. Ex vivo fetal brain MRI: Recent advances, challenges, and future directions. *Neuroimage.* 2019;195:23–37.
338. Zhang Z, Liu S, Lin X, Teng G, Yu T, Fang F, i sur. Development of fetal brain of 20 weeks gestational age: Assessment with post-mortem Magnetic Resonance Imaging. *Eur J Radiol.* 2011;80(3):e432–9.
339. Pogledic I, Schwartz E, Mitter C, Baltzer P, Milos R-I, Gruber GM, i sur. The Subplate Layers: The Superficial and Deep Subplate Can be Discriminated on 3 Tesla Human Fetal Postmortem MRI. *Cereb Cortex.* 2020;00:1–11.
340. Scola E, Conte G, Palumbo G, Avignone S, Cinnante CM, Boito S, i sur. High resolution post-mortem MRI of non-fixed in situ foetal brain in the second trimester of gestation: Normal foetal brain development. *Eur Radiol.* 2018;28(1):363–71.
341. Moseley ME, Nishimura MC, Pitts LH, Bartkowski HM, James TL. Proton nuclear magnetic resonance spectroscopy of normal and edematous brain tissue in vitro: Changes in relaxation during tissue storage. *Magn Reson Imaging.* 1984;2(3):205–9.
342. Kobayashi T, Shiotani S, Kaga K, Saito H, Saotome K, Miyamoto K, i sur. Characteristic signal intensity changes on postmortem magnetic resonance imaging of the brain. *Jpn J Radiol.* 2010;28(1):8–14.
343. Widjaja E, Geibprasert S, Zarei Mahmoodabadi S, Brown NE, Shannon P. Corroboration of normal and abnormal fetal cerebral lamination on postmortem MR imaging with postmortem examination. *Am J Neuroradiol.* 2010;31(10):1987–93.
344. Wang R, Dai G, Takahashi E. High Resolution MRI Reveals Detailed Layer Structures in Early Human Fetal Stages: In Vitro Study with Histologic Correlation. *Front Neuroanat.* 2015;9(November):1–9.
345. Chokshi FH, Sadigh G, Carpenter W, Allen JW. Diagnostic quality of 3D T2-SPACE compared with T2-FSE in the evaluation of cervical spine MRI anatomy. *Am J Neuroradiol.* 2017;38(4):846–50.
346. Hossein J, Fariborz F, Mehrnaz R, Babak R. Evaluation of diagnostic value and T2-weighted three-dimensional isotropic turbo spin-echo (3D-SPACE) image quality in comparison with T2-weighted two-dimensional turbo spin-echo (2D-TSE) sequences in lumbar spine MR imaging. *Eur J Radiol Open.* 2018;6:36–41.
347. Burmeister HP, Bitter T, Heiler PM, Irintchev A, Fröber R, Dietzel M, i sur. Imaging of

- lamination patterns of the adult human olfactory bulb and tract: in vitro comparison of standard- and high-resolution 3T MRI, and MR microscopy at 9.4 T. *Neuroimage*. 2012;60(3):1662–70.
348. Blinkov SM, Glezer II. The human brain in figures and tables: A quantitative handbook. *Am J Phys Antropol*. 1968;29(3):449–50.
 349. Skullerud K. Variations in the size of the human brain. Influence of age, sex, body length, body mass index, alcoholism, Alzheimer changes, and cerebral atherosclerosis. *Acta Neurol Scand Suppl*. 1985;102:1—94.
 350. Dam AM. The density of neurons in the human hippocampus. *Neuropathol Appl Neurobiol*. 1979;5:249–64.
 351. Werner M, Chott A, Fabiano A, Battifora H. Effect of formalin tissue fixation and processing on immunohistochemistry. *Am J Surg Pathol*. 2000;24(7):1016–9.
 352. Metz B, Kersten GFA, Hoogerhout P, Brugghe HF, Timmermans HAM, de Jong A, i sur. Identification of Formaldehyde-induced Modifications in Proteins. *J Biol Chem*. 2004;279(8):6235–43.
 353. Weisstanner C, Gruber GM, Brugger PC, Mitter C, Diogo MC, Kasprian G, i sur. Fetal MRI at 3T-ready for routine use? *Br J Radiol*. 2017;90(1069):1–12.
 354. Goergen SK, Alibrahim E, Govender N, Stanislavsky A, Abel C, Prystupa S, i sur. Diagnostic assessment of foetal brain malformations with intra-uterine MRI versus perinatal post-mortem MRI. *Neuroradiology*. 2019/05/10. 2019;61(8):921–34.
 355. Woodward PJ, Sohaey R, Harris DP, Jackson GM, Klatt EC, Alexander AL, i sur. Postmortem Fetal MR Imaging: comparison with findings at autopsy. *Obstet Gynecol Surv*. 1997;168:41–6.
 356. Huisman TAGM. Magnetic resonance imaging: An alternative to autopsy in neonatal death? *Semin Neonatol*. 2004;9(4):347–53.
 357. Thayyil S, Cleary JO, Sebire NJ, Scott RJ, Chong K, Gunny R, i sur. Post-mortem examination of human fetuses: a comparison of whole-body high-field MRI at 9.4 T with conventional MRI and invasive autopsy. *Lancet*. 2009;374(9688):467–75.
 358. Goergen SK, Alibrahim E, Govender N, Stanislavsky A, Abel C, Prystupa S, i sur. Diagnostic assessment of foetal brain malformations with intra-uterine MRI versus perinatal post-mortem MRI. *Neuroradiology*. 2019;61(8):921–34.
 359. Volpe JJ. Brain injury in premature infants: a complex amalgam of destructive and developmental disturbances. *Lancet Neurol*. 2009;8(1):110–24.
 360. Katušić A, Žunić Išasegi I, Radoš M, Raguž M, Grizelj R, Ferrari F, i sur. Transient

- structural MRI patterns correlate with the motor functions in preterm infants. *Brain Dev.* 2021;43(3):363–71.
361. Kidokoro H, Anderson PJ, Doyle LW, Neil JJ, Inder TE. High signal intensity on T2-weighted MR imaging at term-equivalent age in preterm infants does not predict 2-year neurodevelopmental outcomes. *Am J Neuroradiol.* 2011;32(11):2005–10.
362. Prayer D, Kasprian G, Krampfl E, Ulm B, Witzani L, Prayer L, i sur. MRI of normal fetal brain development. *Eur J Radiol.* 2006;57(2):199–216.
363. Griffiths PD, Bradburn M, Campbell MJ, Cooper CL, Graham R, Jarvis D, i sur. Use of MRI in the diagnosis of fetal brain abnormalities in utero (MERIDIAN): a multicentre, prospective cohort study. *Lancet.* 2017;389(10068):538–46.
364. Severino M, Geraldo AF, Utz N, Tortora D, Pogledic I, Klonowski W, i sur. Definitions and classification of malformations of cortical development: practical guidelines. *Brain.* 2020;143(10):2874–94.
365. Frischknecht R, Heine M, Perrais D, Seidenbecher C, Choquet D, Gundelfinger E. Brain extracellular matrix affects AMPA receptor lateral mobility and short-term synaptic plasticity. *Nat Neurosci.* 2009;12:897–904.
366. Kwok JCF, Dick G, Wang D, Fawcett JW. Extracellular matrix and perineuronal nets in CNS repair. *Dev Neurobiol.* 2011;71(11):1073–89.
367. Hensch TK. Controlling the critical period. *Neurosci Res.* 2003;47(1):17–22.
368. Kalb RG, Hockfield S. Molecular evidence for early activity-dependent development of hamster motor neurons. *J Neurosci.* 1988;8(7):2350–60.
369. Huang H, Vasung L. Gaining Insight of Fetal Brain Development with Diffusion MRI and Histology. *Int J Dev Neurosci.* 2014;32:11–22.
370. Goldman PS, Galkin TW. Prenatal removal of frontal association cortex in the fetal rhesus monkey: anatomical and functional consequences in postnatal life. *Brain Res.* 1978;152(3):451–85.
371. Rossignol E. Genetics and Function of Neocortical GABAergic Interneurons in Neurodevelopmental Disorders. *Neural Plast.* 2011;2011:649325.
372. Lewis DA, Hashimoto T, Volk DW. Cortical inhibitory neurons and schizophrenia. *Nat Rev Neurosci.* 2005;6(4):312–24.
373. Oblak AL, Rosene DL, Kemper TL, Bauman ML, Blatt GJ. Altered posterior cingulate cortical cytoarchitecture, but normal density of neurons and interneurons in the posterior cingulate cortex and fusiform gyrus in autism. *Autism Res.* 2011;4(3):200–11.
374. van Heukelum S, Mogavero F, van de Wal MAE, Geers FE, França ASC, Buitelaar JK, i

- sur. Gradient of Parvalbumin- and Somatostatin-Expressing Interneurons Across Cingulate Cortex Is Differentially Linked to Aggression and Sociability in BALB/cJ Mice. *Front Psychiatry*. 2019;10:809.
375. Benes FM, McSparren J, Bird ED, SanGiovanni JP, Vincent SL. Deficits in Small Interneurons in Prefrontal and Cingulate Cortices of Schizophrenic and Schizoaffective Patients. *Arch Gen Psychiatry*. 1991;48(11):996–1001.

11. ŽIVOTOPIS

Mihaela Bobić Rasonja rođena je 12. 4. 1991. u Zagrebu. Diplomirala je na Medicinskom fakultetu Sveučilišta u Zagrebu 2015. godine. Tijekom i neposredno nakon studija stručno se usavršavala na kliničkim odjelima Sveučilišta Mahidol u Tajlandu i Uniklinik Essen u Njemačkoj. Nakon obveznog staža za doktore medicine i rada u primarnoj zdravstvenoj zaštiti, zaposlila se na Hrvatskom institutu za istraživanje mozga Medicinskog fakulteta Sveučilišta u Zagrebu temeljem projekta HRZZ-a "Razvoj karijera mladih istraživača". Od ak. god. 2018./2019. sudjeluje u nastavi Medicinske biologije i dvaju izbornih predmeta na MEF-u. Od 2021. godine zaposlena je na Zavodu za biologiju MEF-a kao asistent. Znanstveno se usavršavala u trajanju od pet tjedana na Medicinskom sveučilištu u Beču (u Allgemeines Krankenhaus), a uspješno je završila tri tečaja: Genomics and imaging of malformations of brain development, Pathology of Brain Malformations i BioImage Analysis for Early Career Investigators (organizatori COST projekti Neuro-MIG i NEUBIAS). Sudjelovala je na pet domaćih i jednom stranom znanstvenom projektu.

Članica je Hrvatske liječničke komore, Hrvatskog društva za neuroznanost i Federation of European Neuroscience Societies (FENS). Do sada je objavila tri članka u kvartili Q1, jedan članak u Q2 i deset kongresnih priopćenja. Dobitnica je nagrade organizacije IBRO (International Brain Research Organization) za usmenu prezentaciju 2019. godine.