

Potpuni i djelomični anomalni utok pulmonalnih vena: 10-godišnja retrospektivna studija dijagnostičkih i terapijskih postupaka te ishoda bolesti

Malčić, Ivan; Nađ, Ida; Šijak, Dorotea; Hrabak Paar, Maja; Miculinić,
Andrija

Source / Izvornik: **Liječnički vjesnik, 2021, 143, 163 - 173**

Journal article, Published version

Rad u časopisu, Objavljena verzija rada (izdavačev PDF)

<https://doi.org/10.26800/LV-143-5-6-2>

Permanent link / Trajna poveznica: <https://um.nsk.hr/um:nbn:hr:105:447887>

Rights / Prava: [Attribution-NonCommercial-NoDerivatives 4.0 International/Imenovanje-Nekomercijalno-Bez prerada 4.0 međunarodna](#)

Download date / Datum preuzimanja: **2024-08-20**



Repository / Repozitorij:

[Dr Med - University of Zagreb School of Medicine
Digital Repository](#)





Potpuni i djelomični anomalni utok pulmonalnih vena: 10-godišnja retrospektivna studija dijagnostičkih i terapijskih postupaka te ishoda bolesti

Complete and partial anomalous pulmonary venous return: a 10-year retrospective study of diagnostic and therapeutic procedures and disease outcomes

Ivan Malčić¹, Ida Nađ², Dorotea Šijak³, Maja Hrabak Paar⁴, Andrija Miculinić⁵

¹Zavod za kardiologiju, Klinika za pedijatriju, Medicinski fakultet Sveučilišta u Zagrebu, Klinički bolnički centar Zagreb

²Zavod za neonatologiju, Klinika za ženske bolesti i porode, Medicinski fakultet Sveučilišta u Zagrebu, Klinički bolnički centar Zagreb

³Klinika za pedijatriju, Medicinski fakultet Sveučilišta u Zagrebu, Klinički bolnički centar Zagreb

⁴Klinički zavod za dijagnostičku i intervencijsku radiologiju, Medicinski fakultet Sveučilišta u Zagrebu, Klinički bolnički centar Zagreb

⁵Klinika za pedijatriju, Dječja bolnica Srebrnjak, Zagreb

Deskriptori

ANOMALNI UTOK PLUĆNIH VENA – dijagnoza, kirurgija, komplikacije; PLUĆNE VENE – anomalije; PLUĆNA CIRKULACIJA; CIJANOZA – etiologija; TAHIPNEA – etiologija; PRIROĐENE SRČANE GRJEŠKE – dijagnoza, komplikacije; PLUĆNA HIPERTENZIJA – dijagnoza, komplikacije; SINDROM HETEROTAKSIJE – komplikacije; ISHOD LIJEČENJA; STOPA PREŽIVLJENJA; RETROSPEKTIVNA ISTRAŽIVANJA

Descriptors

SCIMITAR SYNDROME – complications, diagnosis, surgery; PULMONARY VEINS – abnormalities; PULMONARY CIRCULATION; CYANOSIS – etiology; TACHYPNEA – etiology; HEART DEFECTS, CONGENITAL – complications, diagnosis; HYPERTENSION, PULMONARY – complications, diagnosis; HETEROTAXY SYNDROME – complications; TREATMENT OUTCOME; SURVIVAL RATE; RETROSPECTIVE STUDIES

SAŽETAK. *Uvod:* Potpuni anomalni utok pulmonalnih vena (engl. *Total Anomalous Pulmonary Venous Return* – TAPVR) jest rijetka prirođena srčana grješka (PSG) s očekivano lošom prognozom ako nema točne i rane dijagnoze i adekvatnog liječenja. Zbog napretka u struci ishod je bolesti s vremenom sve bolji. *Cilj:* Prikazati kliničke simptome, dob pri dijagnozi i ishod bolesti. *Sporadni cilj* jest prikazati TAPVR ne samo kao izoliranu anomaliju, već i u sklopu složenih PSG-a, uključujući i sindrom heterotaksije te sporadičnu pojavu parcijalnoga anomalnog utoka pulmonalnih vena (engl. *Partial Anomalous Pulmonary Venous Return* – PAPVR). U studiju nisu uključena djeca s atrijskim septalnim defektom (ASD) tipa *sinus venosus* koji redovito imaju PAPVR. *Metode:* Podatci su prikupljeni na osnovi raspoloživih povijesti bolesti u vremenskom razdoblju od 10 godina. Evaluirana je klinička slika, rutinske pretrage (EKG, rendgenska slika i ultrazvuk), a u većine bolesnika učinjena je kateterizacija srca i selektivna angiokardiografija te račun po Ficku. U dijela bolesnika učinjen je prikaz kompjutoriziranom tomografijom (CT) ili magnetnom rezonancijom (MR), osobito kod PAPVR-a. Učinjena je deskriptivna analiza prema spolu, dobi kod dijagnoze, naravi srčanih simptoma, pridruženosti drugih srčanih anomalija, plućne hipertenzije i kratkoročnog ishoda bolesti. *Rezultati:* Od 35 pacijenata s TAPVR-om i PAPVR-om 18 (51%) ih je muškog spola (M:Ž = 1:1). Od toga je 25 (71,4%) bilo s TAPVR-om, 10 (28,6%) s PAPVR-om, od čega jedan (2,9%) sa sindromom *scimitar*, a 9 (25,7%) s drugim anomalnim utocima PV. Vrijeme dijagnosticiranja bilo je u skupini s TAPVR-om prije navršene prve godine života u 24 (68,6%) bolesnika, a kod PAPVR-a u većine djece dijagnoza je postavljena nakon šestog mjeseca života. U ukupnom zbiru, tijekom prvog mjeseca života dijagnosticirano je 26 (74,2%), od 2 do 4 mjeseca života jedan (2,9%) i poslije šestog mjeseca 8 (22,9%) bolesnika. Kod 23 (65,7%) bolesnika postoji polisimptomatska klinička slika, a dominira tahidispneja i cijanoza. Kod 20 (57,1%) bolesnika ne nalazimo plućnu arterijsku hipertenziju (PAH), u koju su svrstani svi sa srednjim tlakom u plućnoj arteriji (mPA) 20 ili manje od 20 mmHg. U skupinu s blagom, odnosno početnom PAH smatramo bolesnike s mPA više od 20 i manje od 25 mmHg, ali još bez porasta plućnog vaskularnog otpora ($PVR < 2,5 WU/m^2$), a teškom PAH smatrali smo bolesnike s patološkom porastom mPA ($> 25 mmHg$) i uz porast $PVR > 3 WU/m^2$ u 13 (37,1%). Dva bolesnika (5,7%) nisu kateterizirana. Dobar ishod, uz blage rezidue i s dobrim oporavkom nalazimo u 13 (37,1%) bolesnika, a kod istog broja postoje teže i višestruke komplikacije. Smrtni ishod zabilježen je u 8 (22,9%) bolesnika. Ukupna stopa preživljavanja u 10-godišnjem praćenju (*follow-up*) je 74%. *Zaključak:* Najučestaliji klinički simptomi u novorođenčadi s TAPVR-om su tahipneja i cijanoza. Dijagnoza se uz poznavanje nozoloških obilježja TAPVR-a može postaviti rutinskim kardiološkim metodama, a kod kompleksnih grješaka i PAPVR-a važno je koristiti prednosti CT-a i MR-a. Ishod bolesti se poboljšava s ukupnim napretkom struke usprkos mogućem smrtnom ishodu i postoperativnim komplikacijama. Potrebno je temeljitije spoznati nozološka obilježja i poboljšati dijagnostički i terapijski postupak.

SUMMARY. *Introduction:* Total anomalous pulmonary venous return (TAPVR) is a rare congenital heart defect (CHD) with an expectedly poor prognosis if there is no accurate and early diagnosis and adequate treatment. Due to advances in the profession, the outcome of the disease has improved over time. *Objective:* The aim of the study is to present clinical symptoms, age at diagnosis and disease outcome. A secondary goal is to present TAPVR not only as an isolated anomaly, but also as a part of complex CHD, including heterotaxia syndrome and the sporadic occurrence of partial abnormal pulmonary venous return (PAPVR). Children with atrial septal defect (ASD) of the sinus venosus type who regularly have PAPVR were not included in the study. *Methods:* Data were collected based on available medical histories over a period of ten years. The clinical presentation, routine examinations (ECG,

Adresa za dopisivanje:

Prof. dr. sc. Ivan Malčić,
<https://orcid.org/0000-0002-1060-0988>
Zavod za kardiologiju, Klinika za pedijatriju,
Medicinski fakultet Sveučilišta u Zagrebu,
Klinički bolnički centar Zagreb,
Kišpatićeva 12, 10000 Zagreb,
e-pošta: ivan.malacic1@gmail.com

Primljeno 11. siječnja 2021.,
prihvaćeno 17. svibnja 2021.

X-ray and echo) were evaluated, and in most patients cardiac catheterization and selective angiocardiology were performed, as well as Fick's calculation. In some patients, computed tomography (CT) or magnetic resonance imaging (MRI) was performed (especially in PAPVR). A descriptive analysis was performed according to gender, age at diagnosis, nature of cardiac symptoms, associated other cardiac anomalies, pulmonary hypertension, and short-term disease outcome. *Results:* Of the 35 patients with TAPVR and PAPVR, 18 (51%) were male (M: F = 1: 1). Of these, 25 (71.4%) were with TAPVR, ten (28.6%) with PAPVR, of which one (2.9%) with Scimitar syndrome, and nine (25.7%) with other abnormal inflows of PV. The time of diagnosis in the group with TAPVR was before the first month of life in 24 (68.6%) patients, and in PAPVR in most children the diagnosis was made after the sixth month of life. In total, 26 (74.2%) patients were diagnosed during the first month of life and eight (22.9%) after the sixth month. In 23 (65.7%) there was a polysymptomatic clinical picture, dominated by tachypnea and cyanosis. In 20 (57.1%) patients we did not find pulmonary arterial hypertension (PAH), which includes all with a mean pulmonary artery pressure (mPA) of 20 or less than 20 mmHg. In the group with mild or initial PAH we considered patients with mPA more than 20 and less than 25 mmHg, but still without increase in pulmonary vascular resistance (PVR <2.5 WU / m2), and as severe PAH we considered patients with pathological increased mPA (> 25 mmHg), and with an increase in PVR > 3 WU / m2 in 13 (37.1%). A good outcome, with mild residues and good recovery was found in 13 (37.1%) patients, and in the same number there were more severe and multiple complications. Death outcome was recorded in eight (22.9%) patients. The overall survival rate in a 10-year follow-up is 74%. *Conclusion:* The most common clinical symptoms in neonates with TAPVR are tachypnea and cyanosis. Diagnosis with knowledge of the nosological features of TAPVR can be made by routine cardiac methods, and in complex anatomy and PAPVR it is important to take advantage of CT and MRI. The outcome of the disease improves with the overall progress of the profession despite the possible fatal outcome and postoperative complications. It is necessary to better understand the nosological features and improve the diagnostic and therapeutic procedure.

Potpuni anomalni utok pulmonalnih vena (engl. *Total Anomalous Pulmonary Venous Return* – TAPVR) spada među najrjeđe prirodene srčane grješke s incidencijom u novorođenčadi 1,5 – 2,6%. Pulmonalne vene (PV) dreniraju se direktno ili indirektno putem abnormalnih konekcija u desnu umjesto u lijevu pretklizetku. Mogu biti zahvaćene sve (potpuni anomalni utok) ili samo pojedinačne vene (parcijalni anomalni utok).^{1,2} Prema studiji *Evelina fetal* (St. Thomas Hospital, London) u fetalnoj dobi otkrije se samo 0,1% bolesnika, što svjedoči o težini intrauterine dijagnoze.³ U spektru anomalnih utoka razlikujemo četiri osnovna tipa TAPVR-a. Kod suprakardijalnog ili supradijafragmalnog tipa (45–50%) pulmonalne se vene dreniraju putem takozvane vertikalne vene u lijevu venu *brachiocephalicu* (*innominatu*) ili direktno u desnu gornju šuplju venu, u venu *azygos* ili u perzistirajuću lijevu gornju šuplju venu (tip I), kod intrakardijalnog (13–30%) direktno u desni atrij ili koronarni sinus (tip II), kod infradijafragmalnog ili infrakardijalnog (15–25%) pulmonalne vene ulijevaju se iz konfluensa putem descendentne vertikalne vene u portalni venski sustav, venozni duktus ili donju šuplju venu ispod dijafragme (tip III), a kod miješanog oblika (5%) svaka vena može utjecati u različite pritočne krvne žile kardinalnog venskog sustava (tip IV).⁴ S hemodinamskog i patofiziološkog stajališta sva se četiri tipa mogu subklasificirati prema vjerojatnosti dodatne opstrukcije pulmonalnih vena. Iako svaki tip može imati i dodatnu opstrukcijsku leziju, najskloniji opstrukciji je infrakardijalni tip, što ovisi o mjestu konekcije pulmonalnih vena za subdijafragmalni dio kardinalnoga venskog sustava. Postoperativna opstrukcija najčešće je vezana

uz kiruršku tehniku i moguća je kod svakog tipa.^{5,6} Parcijalni anomalni utok se opisuje ako se venska drenaža iz desnoga srednjeg i donjega plućnog režnja drenira u donju šuplju venu (takozvani sindrom *scimitar*). Popraćen je hipoplazijom desnog pluća i dekstopozicijom srca (tipično). Pri tome može postojati i abnormalna arterijska opskrba desnog pluća iz descendentne aorte.⁷ Anomalni utok pulmonalnih vena nerijetko je udružen s kompleksnim srčanim grješcima i to najviše s atrijskim izomerizmom.⁶ Usprkos značajnom napretku u dijagnosticanju i liječenju ove rijetke anomalije, pacijenti su još uvijek izloženi visokoj stopi rane smrtnosti, čak do 20%.^{6,8,9} Na osnovi ovih istraživanja može se izračunati da bismo u našoj zemlji na 350–400 PSG koje se rađaju godišnje u Hrvatskoj mogli očekivati 6–10 bolesnika s dijagnozom TAPVR-a. Ovim istraživanjem želimo našim čitateljima prikazati kroz 10-godišnju retrospektivnu studiju rezultate dijagnosticiranja i liječenja djece s potpunim i parcijalnim utokom pulmonalnih vena. Iz istraživanja su isključeni parcijalni anomalni utoci pulmonalnih vena kod pacijenata s ASD-om tipa *sinus venosus* koji redovito imaju PAPVR kao dio osnovne grješke i predmet su drugog istraživanja.

Metode

Podatci su prikupljeni na osnovi raspoloživih povijesti bolesti u vremenskom razdoblju od 10 godina (od 1. siječnja 2010. do 31. prosinca 2019.). Evaluirana je klinička slika, rutinske pretrage (EKG, rendgenska slika i ultrazvuk), a u većine bolesnika učinjena je kateterizacija srca i selektivna angiokardiografija te račun

TABLICA 1. BOLESNICI S ANOMALNIM UTOKOM PULMONALNIH VENA PREMA TIPU I SUBKLASIFIKACIJI
 TABLE 1. PATIENTS WITH ANOMALOUS PULMONARY VENOUS RETURN ACCORDING TO TYPE AND SUBCLASSIFICATION

Tip anomalnog utoka PV Type of anomalous pulmonary venous return	Subklasifikacija Subclassification	Pacijenti N (%) Patients N (%)
Potpuni anomalni utok / Total anomalous pulmonary venous return (TAPVR)	Suprakardijalni / Supracardiac	16 (45,7%)
	Intrakardijalni / Intracardiac	0
	Infrakardijalni / Infracardiac	4 (11,4%)
	Miješani / Mixed	1 (2,9%)
	Koronarni / Coronary	0
	Kod heterotaksije / With heterotaxia)	4 (11,4%)
Parcijalni anomalni utok (bez ASD-a – sinus venosus) / Partial anomalous pulmonary venous return (PAPVR) (without ASD – sinus venosus)	Scimitar sindrom / Scimitar syndrome)	1 (2,9%)
	Ostali / Other	9 (25,7%)
Ukupno / Total		35 (100%)

PV – pulmonalne vene / pulmonary veins; TAPVR – potpuni anomalni utok plućnih vena / total anomalous pulmonary venous return; PAPVR – djelomični anomalni utok plućnih vena / partial anomalous pulmonary venous return; ASD – atrijski septalni defekt / atrial septal defect

po Ficku. U dijela bolesnika učinjen je prikaz kompjutoriziranom tomografijom (CT) ili magnetnom rezonancijom (MR), osobito kod PAPVR-a. Učinjena je deskriptivna analiza prema spolu, dobi kod dijagnoze, naravi srčanih simptoma, pridruženosti drugih srčanih anomalija, plućne hipertenzije i kratkoročnog ishoda bolesti.

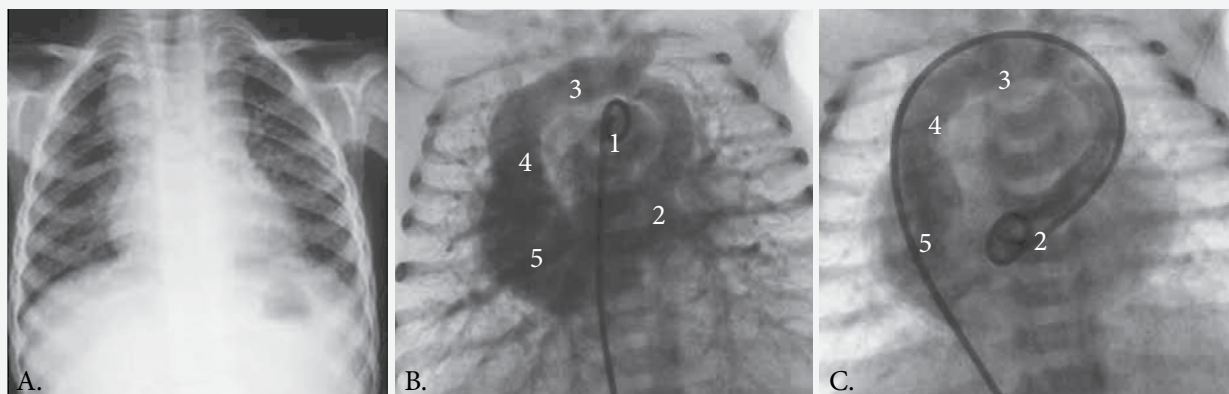Rezultati istraživanja

U posljednjih 10 godina u našem je Centru dijagnosticirano i liječeno 35 pacijenata s anomalnim utokom pulmonalnih vena; 25 (71,4%) s TAPVR-om [16 (45%) supradijafragmalni, 4 (11,4%) infradijafragmalni, 1 (2,9%) miješani tip, 4 (11,4%) kod heterotaksije, a niti jedan koronarni, odnosno intrakardijalni] te 10 (28,6%) s PAPVR-om, od čega jedan (2,9%) sa sindromom *scimitar* (kao osobitim entitetom), a 9 (25,7%) s drugim PAPVR-om (tablica 1). Nalazimo 18 (51%) pacijenata muškog spola (M:Ž = 1:1). Prikazujemo nekoliko uobičajenih slikovnih prikaza. Najčešći tip TAPVR-a ima tipičnu rendgensku snimku srca i pluća sa širokom sjenom medijastinuma, a koja se uspoređuje sa snjegovićem, s pojačanim centralnim pulmonalnim vaskularnim crtežom i oskudnijom perifernom vaskularizacijom (moguća prisutnost plućne hipertenzije) (slika 1A). Može se prikazati i angiokardiografski, bilo injekcijom kontrasta u trunkus plućne arterije (slika 1B) ili direktnim ulazom katetera kroz sustav gornje šuplje vene u konfluens pulmonalnih vena (slika 1C). Infradijafragmalni tip TAPVR-a u našem je radu prikazan kod djeteta s trikuspidalnom atrezijom IB nakon injekcije kontrasta u lijevu klijetku (LV) i angiografskim prikazom protoka kontrasta iz plućne arterije (PA) putem konfluensa pulmonalnih vena i vertikalne descendente vene do subdijafragmalno u sustav hepa-

talnih vena i *ductus venosus Arantii* (slike 2A,B,C). Za prikaz miješanog tipa TAPVR-a potrebna je prethodna segmentalna analiza ultrazvukom, a potom selektivna angiokardiografija uz minuciozno praćenje pulmonalnih vena koje se ulijevaju na različitim mjestima kardinalnoga venskog sustava (slike 3 A, B, C – shematski prikaz). Za što egzaktniji prikaz parcijalnoga anomalnog utoka pulmonalnih vena neophodno je koristiti se prednostima pretraga CT-om i MR-om (slike 4 A, B, C). Među našim bolesnicima nismo zabilježili niti jednoga s dijagnozom intrakardijalnog, odnosno utoka u koronarni sinus (CS).

Vrijeme dijagnosticiranja bolesnika s TAPVR-om bilo je vrlo rano, tako da je do navršenoga prvog mjeseca života dijagnoza postavljena u 24 (68,6%) bolesnika i još kod jednog (2,9%) između drugog i četvrtog mjeseca života. Obrnuta je situacija kod PAPVR-a, gdje je tijekom prvog mjeseca života dijagnoza postavljena samo u 2 (5,7%), a u ostalih 8 (22,9%) poslije šestog mjeseca života. U ukupnom zbiru, tijekom prvog mjeseca života dijagnosticirano je 26 (74,2%), od 2 do 4 mjeseca života jedan (2,9%) i poslije šestog mjeseca 8 (22,9%) bolesnika (tablica 2).

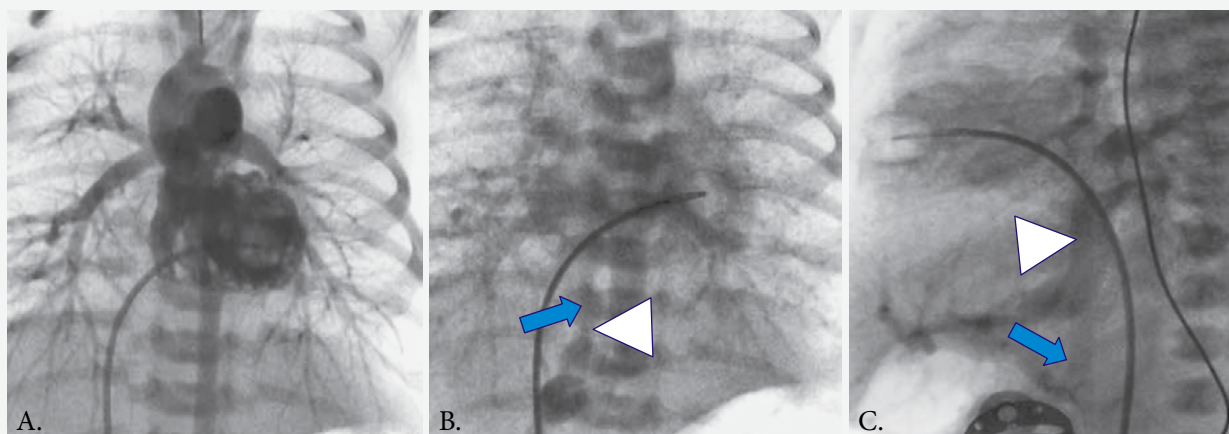
Kod jednog djeteta s TAPVR-om dijagnoza anomalnog utoka pulmonalnih vena postavljena je u novorođenačkoj dobi, ali nekompletno, i zbog drugih okolnosti nije rano operiran. Njegova dijagnoza se očitovala u TAPVR-u s konfluensom na mjestu utoka gornje šuplje vene u desnu pretklijetku, odnosno zajedničkim ušćem VSC-a i *v. verticalis*. Pacijent je svrstan u skupinu 1, a operiran je tek u dobi od 8 mjeseci uz potpunu okluziju interatrijskog septuma, s teškom plućnom arterijskom hipertenzijom (PAH), ali s otvorenim arterijskim duktusom putem kojega je održavao život. U nastavku slijedi opširnije razmatranje.



SLIKA 1. SUPRADIJAFRAGMALNI TIP TAPVR-A (NAJČEŠĆI OBLIK). A. TIPIČNA RENDGENSKA SLIKA SRCA I PLUĆA, KONTURA SRCA I MEDIJASTINUMA U OBLIKU SNJEGOVIĆA. B. ANGIOGRAFSKI PRIKAZ NAKON INJEKCIJE KONTRASTA U DEBLO PLUĆNE ARTERIJE (1), OD KONFLUENSA PV(2), A PUTEM VERTIKALNE VENE (STRJELICA) ARTERIJSKA KRV ULAZI U BRACHICEFALIČKU VENU (v. ANONIMA) (3), PUTEM NJE U GORNJU ŠUPLJU VENU (4) I U DESNU PRETKLIJETKU (5). C. DIREKTNJA INJEKCIJA KONTRASTA U KONFLUENS PULMONALNIH VENA.

FIGURE 1. SUPRADIAPHRAGMATIC TYPE OF TAPVR (MOST COMMON FORM). A. TYPICAL X-RAY WITH SNOWMAN SHAPE OF THE HEART AND MEDIASTINUM. B. ANGIOGRAPHIC PRESENTATION AFTER CONTRAST APPLICATION INTO THE TRUNK OF THE PULMONARY ARTERY (1), FROM CONFLUENCE OF PV (2), AND THROUGH THE VERTICAL VEIN (ARROW), ARTERIAL BLOOD FLOWS INTO THE BRACHIOCEPHALIC VEIN (3) AND THEN THROUGH THE SUPERIOR VENA CAVA (4) INTO THE RA (5). C. DIRECT APPLICATION OF CONTRAST INTO PV CONFLUENCE.

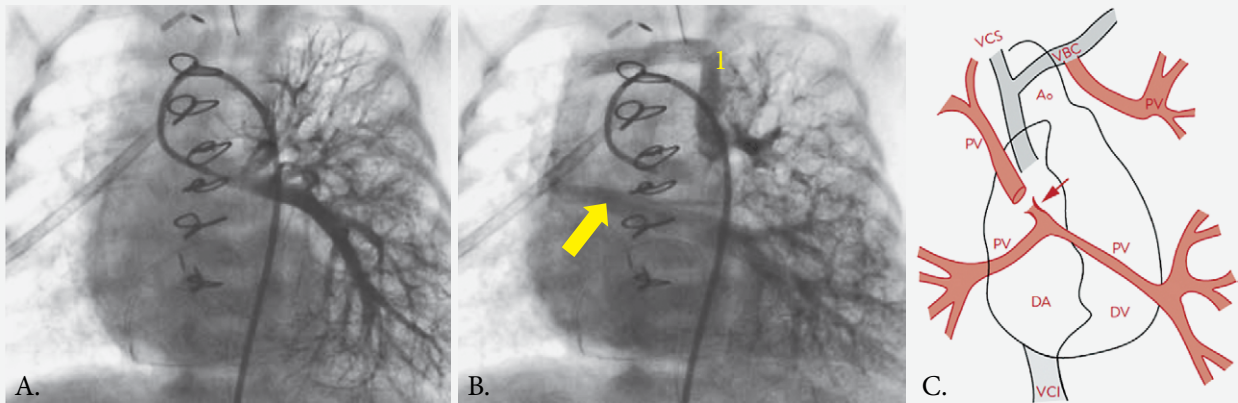
Legenda / Legend: TAPVR – potpuni anomalni utok plućnih vena / total anomalous pulmonary venous return; PV – pulmonalne vene / pulmonary vein; RA – desna pretkljetka / right atrium



SLIKA 2. INFRADIJAFRAGMALNI TIP TAPVR-A KOD TRIKUSPIDALNE ATREZIJE TIP IB. A. ANGIOGRAFSKI PRIKAZ TRIKUSPIDALNE ATREZIJE IB NAKON INJEKCIJE KONTRASTA U LV – PRIKAZUJE SE NORMALNA LIJEVA KLIJETKA, HIPOPLASTIČNA DESNA KLIJETKA I NORMALAN ANATOMSKI ODNOS VELIKIH KRVNIH ŽILA NA BAZI SRCA. B. NAKON RECIRKULACIJE KONTRASTA KROZ PLUĆA (LIJEVO-DESNI PRETOK NA RAZINI ARTERIJSKOG DUKTUSA), VIDI SE KONFLUENS PULMONALNIH VENA OD KOJEGA SE KRV USMJERAVA PUTEM VERTIKALNE VENA SUBDIJAFRAGMALNO (BIJELA GLAVA STRJELICE) – POSTEROANTERIORNA PROJEKCIJA. C. LATERALNA PROJEKCIJA – VERTIKALNA VENA ULIJEVA SE U PODRUČJE JETRE, A POTOM PUTEM DONJE ŠUPLJE VENE (PLAVA STRJELICA) DALJE PREMA DESNOJ PRETKLIJETKI.

FIGURE 2. INFRADIAPHRAGMATIC TYPE OF TAPVR WITH TRICUSPID ATRESIA TYPE IB. A. ANGIOGRAPHIC PRESENTATION OF TRICUSPID ATRESIA TYPE IB AFTER CONTRAST APPLICATION INTO THE LV – NORMAL LEFT VENTRICLE IS SHOWN, ALONG WITH HYPOPLASTIC RIGHT VENTRICLE AND ORDINARY ANATOMY OF BLOOD VESSELS AT HEART BASE. B. AFTER CONTRAST RECIRCULATION THROUGH THE LUNGS (L-R SHUNT VIA DUCTUS ARTERIOSUS), A CONFLUENCE OF PULMONARY VEINS IS SHOWN, FROM WHICH BLOOD IS DIRECTED DOWNWARDS (SUBDIAPHRAGMATIC) BY THE VERTICAL VEIN (WHITE HEAD ARROW) – POSTEROANTERIOR PROJECTION. C. LATERAL PROJECTION – VERTICAL VEIN FLOWS INTO THE LIVER AREA, THEN INTO THE VCI (BLUE ARROW) AND FURTHER INTO THE RA.

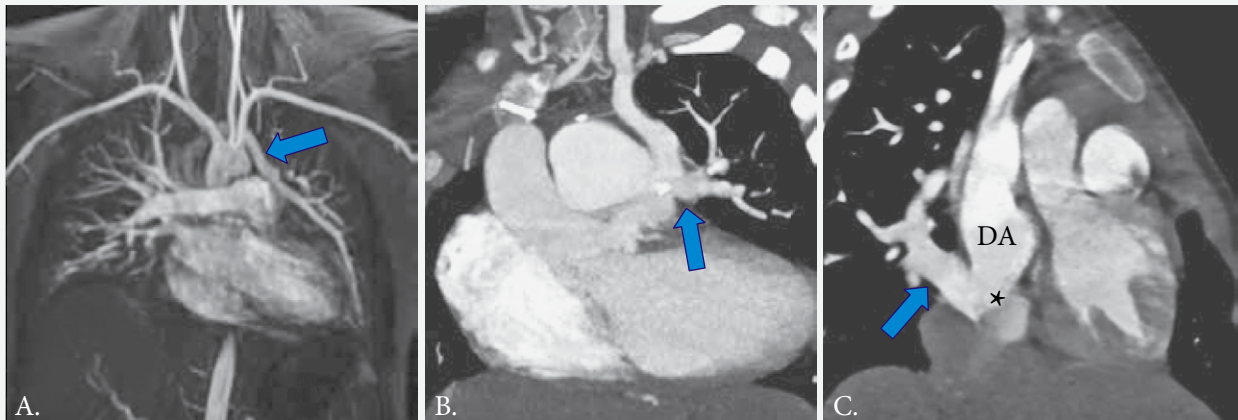
Legenda / Legend: TAPVR – potpuni anomalni utok plućnih vena / total anomalous pulmonary venous return; TA IB – trikuspidalna atrezija tip IB / tricuspid atresia type IB; LV – lijeva klijetka / left ventricle, VCI – donja šuplja vena / vena cava inferior; RA – desna pretkljetka / right atrium



SLIKA 3. MIJEŠANI TIP TAPVR-A U DJETETA S KOMPLEKSNOJ PSG (JEDINSTVENI VENTRIKUL DESNOVENTRIKULSKOG TIPA, PULMONALNA ATREZIJA, MEZOKARDIJA). A. KATETER JE UVEDEN U DEBLO PULMONALNE ARTERIJE PUTEM AORTE PREKO ARTERIJSKOGA DUKTUSA, GDJE JE INJICIRAN KONTRAST. B. NAKON RECIRKULACIJE KONTRASTA PULMONALNE VENE UTJEČU NA RAZLIČITE NAČINE U SUSTAV GORNJE ŠUPLJE VENE ILI DIREKTNO U DESNU PRETKLIJETKU IZ RAZLIČITIH DIJELOVA PLUĆA, S TIME DA PRIJE UTOKA IMAJU STENOZU ZAJEDNIČKOG DEBLA (STRJELICA). C. SHEMATSKI PRIKAZ VENSKE DRENAŽE MIJEŠANOGA TIPA TAPVR-A. LIJEVA PRETKLIJETKA I KLIJETKA SE NE PRIKAZUJU.

FIGURE 3. MIXED TYPE OF TAPVR IN A CHILD WITH COMPLEX CHD (SINGLE VENTRICLE OF DEXTROVENTRICULAR TYPE, PULMONARY VALVE ATRESIA, MESOCARDIA). A. THE CATHETER WAS INSERTED INTO THE PULMONARY TRUNK THROUGH THE AORTA AND DUCT AND THEN CONTRAST WAS APPLIED. B. AFTER CONTRAST RECIRCULATION, PULMONARY VEINS WITH DIFFERENT INFLOW INTO THE SUPERIOR VENA CAVA OR DIRECTLY INTO THE RIGHT ATRIUM WERE SHOWN, AS WELL AS STENOSIS, AT THE COMMON ORIFICE OF TWO VEINS FROM DIFFERENT PARTS OF THE LUNGS (ARROW). C. SCHEMATIC IMAGE OF VENOUS DRAINAGE IN MIXED TYPE OF TAPVR. LEFT ATRIUM AND VENTRICLE ARE NOT SHOWN.

Legenda / Legend: VCS – gornja šuplja vena / vena cava superior; VBC – vena brachiocephalica / brachiocephalic vein; Ao – aorta; PV – pulmonalne vene / pulmonary vein; RA – desna pretklijetka / right atrium; RV – desna klijetka / right ventricle; PSG – prirođena srčana grješka / congenital heart defect; CHD – složena urođena bolest srca / complex congenital heart disease



SLIKA 4. PARCIJALNI ANOMALNI UTOK PULMONALNIH VENA. A. PRIKAZ MR-A ANOMALNOG UTOKA LIJEVE GORNJE PULMONALNE VENE (STRJELICA) U GORNJU ŠUPLJU VENU PUTEM V. BRACHICEPHALICAE. B. PRIKAZ CT-A ANOMALNOG UTOKA LIJEVE GORNJE PULMONALNE VENE U PERZISTIRAJUĆU LIJEVU GORNJU ŠUPLJU VENU (STRJELICA). C. SINDROM SCIMITAR: KOMPLETNA ARTERIJSKA KRV IZ PULMONALNIH VENA DESNOG PLUĆA DRENIRA SE PUTEM ZAJEDNIČKOG KONFLUENSA (STRJELICA) U SUPRAHEPATIČNI SEGMENT DONJE ŠUPLJE VENE (ZVJEZDICA).

FIGURE 4. PARTIAL ANOMALOUS PULMONARY VENOUS RETURN. A. MR SCAN OF AN ANOMALOUS INFLOW OF THE LEFT SUPERIOR PULMONARY VEIN (ARROW) INTO THE SUPERIOR VENA CAVA BY THE LEFT V. BRACHIOCEPHALICA. B. CT SCAN OF AN ANOMALOUS INFLOW OF THE LEFT SUPERIOR PULMONARY VEIN INTO THE PERSISTENT LEFT SUPERIOR VENA CAVA (ARROW). C. SCIMITAR SYNDROME: WHOLE RIGHT LUNG HAS BEEN DRAINED BY ONE PULMONARY VEIN (ARROW), WHICH HAS ANOMALOUS INFLOW INTO THE SUPRAHEPATIC SEGMENT OF THE INFERIOR VENA CAVA (ASTERISK).

Legenda / Legend: RA – desna pretklijetka / right atrium; CT – računalna tomografija / computed tomography; MR – magnetska rezonanca / magnetic resonance

TABLICA 2. DOB DJETETA U TRENUTKU DIJAGNOZE

TABLE 2. THE AGE OF THE CHILD AT THE TIME OF DIAGNOSIS

Dob djeteta pri dijagnosticiranju The age of the child at the time of diagnosis	Pacijenti N (%) Patients N (%)
TAPVR 0–1 mjesec / month	24 (68,5%)
2–4 mjeseca / months	1 (2,9%)
4–6 mjeseci / months	0
> 6 mjeseci / months	0
PAPVR 0–1 mjesec / month	2 (5,7%)
2–4 mjeseca / months	0
4–6 mjeseci / months	0
> 6 mjeseci / months	8 (22,9%)
Ukupno / Total 0–1 mjesec / month	26 (74,2%)
2–4 mjeseca / months	1 (2,9%)
4–6 mjeseci / months	0
> 6 mjeseci / months	8 (22,9%)
Ukupan broj pacijenata / Total number of patients	35 (100%)

TAPVR – potpuni anomalni utok plućnih vena / total anomalous pulmonary venous return; PAPVR – djelomični anomalni utok plućnih vena / partial anomalous pulmonary venous return

Samo jedan bolesnik bio je bez simptoma, a svi su redom imali simptome, među kojima je cijanozu imalo 20 (57,1%), dispneju 26 (45,7%), respiracijsku insuficijenciju 9 (25,7%), zamaranje pri naporima (dojenje) 20 (57,1%), a šum na srcu nađen je tek u 10 (28,6%) bolesnika. Polisimptomatskih je bilo 23 (65,7%), a monosimptomatskih 12 (34,3%) (tablica 3).

TABLICA 3. UČESTALOST KLINIČKIH SIMPTOMA

TABLE 3. FREQUENCY OF CLINICAL SYMPTOMS

Zastupljenost kliničkih simptoma Frequency of clinical symptoms	Pacijenti N (%) Patients N (%)
cijanoza / cyanosis	20 (57,1%)
dispneja / dyspnea	16 (45,7%)
respiratorna insuficijencija / respiratory insufficiency	9 (25,7%)
srčana insuficijencija / cardiac insufficiency	3 (8,6%)
zamor pri naporu / fatigue	20 (57,1%)
šum na srcu / heart murmur	10 (28,6%)
polisimptomatski / polysymptomatic	23 (65,7%)
monosimptomatski / monosymptomatic	12 (34,3%)
asimptomatski / asymptomatic	1 (2,8%)
Ukupni broj pacijenata / Total number of patients	35 (100%)

Pridružene intrakardijalne anomalije kod anomalnog utoka pulmonalnih vena očituju se većinom na razini atrija i to u 19 (54,3%) bolesnika (ASDI, ASD II, *single atrium*), na razini ventrikula u 4 (11,4%) bolesnika (VSD, LV hipoplazija, *single ventricle*), a slijede anomalije na razini velikih krvnih žila u 9 (25,7%) bolesnika (TGA, DORV, hipoplazija PA, CoAo), na atrioventrikularnoj razini u 5 (14,3%), ventrikuloarterijskoj razini u 6 (17,1%) i s atrijskim izomerizmom u 2 (5,7%) bolesnika. Višestruke dodatne anomalije nalazimo u 10 (28,6%), izolirane dodatne anomalije u 12 (34,3%), a tek 13 (37,1%) bolesnika nema nikakvu dodatnu intrakardijalnu anomaliju (tablica 4).

TABLICA 4. ZASTUPLJENOST INTRAKARDIJALNIH ANOMALIJA

TABLE 4. PREVALENCE OF INTRACARDIAC ANOMALIES

Intrakardijalne anomalije Intracardiac anomalies	Pacijenti N (%) Patients N (%)
na razini atrija* / atrial level	19 (54,3%)
na razini ventrikla** / ventricular level	4 (11,4%)
na razini velikih arterija (PA, Ao)*** / great arteries level	9 (25,7%)
na atrioventrikularnoj razini / atrioventricular level	5 (14,3%)
na ventrikuloarterijskoj razini / ventriculoarterial level	6 (17,1%)
atrijski izomerizam / atrial isomerism	2 (5,7%)
s višestrukim anomalijama / multiple anomalies	10 (28,6%)
s jednom intrakardijalnom anomalijom / one intracardiac anomaly	12 (34,3%)
bez intrakardijalnih anomalija / without intracardiac anomalies	13 (37,1%)
Ukupno / Total	35 (100%)

PA – plućna arterija / pulmonary artery; Ao – aorta

* ASD I, ASD II – atrijski septalni defekt / atrial septal defect; uniatrsko srce / uniatr heart

** VSD – ventrikularni septalni defekt / ventricular septal defect; hipoplazija lijevog ventrikla / left ventricular hypoplasia; univentrikulsko srce / univentricular heart

*** TGA – transpozicija velikih arterija / transposition of great arteries; DORV – dvostruki izlaz iz desnog ventrikla / double outlet right ventricle; hipoplazija plućne arterije / hypoplasia of pulmonary artery; CoAo – koarktacija aorte / coarctation of aorta

Stanje plućne arterijske hipertenzije ocjenjivali smo prema kriterijima donesenim na međunarodnom simpoziju o PAH-u, Dana Point, 2008. (*4th World Symposium on Pulmonary Hypertension held in Dana Point, California, in 2008*), a koji su kasnije objavljeni u recentnoj literaturi.²¹ Po tim kriterijima blagu, odnosno početnu PAH (mPA > 20, <25 mmHg, PVR < 2,5 WU/m²) (engl. *Wood units* – Woodovih jedinica) nalazimo kod jednog bolesnika (7,8%), srednje tešku

TABLICA 5. STUPANJ PLUĆNE HIPERTENZIJE
TABLE 5. SEVERITY OF PULMONARY HYPERTENSION

Stupanj plućne arterijske hipertenzije (PAH) kod anomalnog utoka plućnih vena Severity of pulmonary hypertension (PAH) at anomalous inflow of pulmonary veins	Pacijenti N (%) Patients N (%)
blaga / mild (mPA>20,<25mmHg, PVR<2,5Wj/m ²)*	1 (7,8%)
umjerena / moderate (mPA>25mmHg, PVR<2,5–3Wj/m ²)	6 (46,1%)
teška / severe (mPA>25 mmHg, PVR> 3 Wj/m ²)	6 (46,1%)
Ukupno s plućnom hipertenzijom / Total with pulmonary hypertension	13 (37,1%)
nepoznato – nekaterizirani / unknown-not catheterized	2 (5,7%)
bez plućne hipertenzije / without pulmonary hypertension (mPA<20mmHg, PVR<2,5Wj/m ²)*	20 (57,1%)
Ukupno / Total	35 (100%)

* (4th World Symposium on Pulmonary Hypertension held in Dana Point, California, in 2008), a koji su kasnije objavljeni u recentnoj literaturi – Souza R, Simonneau G. Clinical Classification of Pulmonary Hypertension. JCC. 2010;55(3):355–69 (lit. 21)

TABLICA 6. ISHOD BOLESTI KOD ANOMALNOG UTOKA
PULMONALNIH VENA
TABLE 6. DISEASE OUTCOME IN ANOMALOUS INFLOW
OF PULMONARY VEINS

Ishod bolesti kod anomalnog utoka pulmonalnih vena Disease outcome in anomalous inflow of pulmonary veins	Pacijenti N (%) Patients N (%)
dobar* / good outcome	13 (37,1%)
preživljenje uz komplikacije** / survival with complications	13 (37,1%)
nepoznati ishod / unknown outcome	1 (2,9%)
smrtni ishod / fatal outcome	8 (22,9%)
Ukupno / Total	35 (100%)

* bez komplikacija / without complications

** teže, višestruke komplikacije / severe, multiple complications

PAH (mPA > 25 mmHg, PVR < 2,5–3 WU/m²) nalazimo u 6 bolesnika (46,1%), a tešku PAH (mPA > 25 mmHg, PVR > 3 WU/m²) također u 6 bolesnika (46,1%). Dakle, od 35 bolesnika njih 13 (37,1%) imalo je plućnu hipertenziju, 20 (57,1%) ih je bilo bez evidentirane plućne hipertenzije (mPA < 20mmHg, PVR < 2,5WU/m²), a dva bolesnika (5,7%) nisu kateterizirana (tablica 5).

Od ukupnog broja bolesnika njih 13 (37,1%) imalo je dobar ishod bez komplikacija ili uz minimalne rezidue s dobrim oporavkom. Kod 13 (37,1%) bolesni-

ka bilo je težih, višestrukih komplikacija koje su zahtjevale reoperacije i druge intervencije (dilatacija postoperativno stenoziranih pulmonalnih vena i ugradnja stentova u pulmonalne vene). Smrtni ishod zabilježen je u 8 (22,9%) bolesnika, sudbina jednog djeteta ostala je nepoznata, a ukupna stopa preživljavanja je 74% (tablica 6).

Rasprava

Iako je incidencija TAPVR-a i PAPVR-a prema različitim epidemiološkim studijama vrlo niska^{1,3,7}, na osnovi retrospektivnih studija koje prikazuju neposredno postoperativno preživljavanje te srednje i dugoročno preživljavanje vidljivo je kako i na maloj skupini bolesnika s PSG-om pedijatrijska kardiologija očituje svoj veliki napredak s dijagnostičkog i terapijskog stajališta. Neovisno o oskudnoj verbalnoj ekspresiji same grješke, posrijedi je zapravo spektar morfoloških i hemodinamskih osobitosti koje zahtijevaju širok nološki pristup, etiopatogenetsku analizu spektra drugih PSG-a^{2,4,5}, uključujući i sindromne bolesti^{6,8,9} te entitetske oblike kardiovaskularnih anomalija u novorođene djece.^{10,11} Dodamo li tome raspravu o razlici između obliterativne i venookluzivne PAH te najnovije stavove o opstakcijskim preoperacijskim i postoperacijskim lezijama na pulmonalnim venama^{5,7,12,13}, temeljito poznavanje ovog problema sigurno znači napredak u pedijatrijskoj kardiologiji.

Od ukupno 35 bolesnika koje smo dijagnosticirali u desetgodišnjoj retrospektivnoj studiji, njih 25 (71,4%) ima TAPVR, a 10 (28,6%) ih ima PAPVR, uz jedan entitetski oblik koji se naziva sindrom *scimitar* (slika 4C). Najčešći je supradijafragmalni tip TAPVR-a nađen u 16 bolesnika (45,7%), a potom slijedi infradijafragmalni tip u njih 4 (11,4%). Tek je u jednog (2,9%) bolesnika nađen inače vrlo rijedak oblik TAPVR-a koji se naziva miješani tip. U 4 (11,4%) bolesnika s TAPVR-om nalazimo sindrom heterotaksije. Iz tablice 1 vidljivo je da nismo dijagnosticirali niti jedan direktan utok u desnu pretkljetku, odnosno u koronarni sinus, premda se u literaturi spominje čak kod 13–25% bolesnika s direktnim utokom arterijske krvi u desnu pretkljetku. Razlog je teško komentirati, ali je moguće da je riječ o bolesnicima koji su zbog težine anomalije umrli prije dolaska u Kliniku ili je teoretski moguće da su uz TAPVR u desnu pretkljetku ili koronarni sinus imali široki defekt interatrijskog septuma, pa su praćeni samo kao ASD II do kasnije životne dobi, neovisno o subjektivnim tegobama. Među bolesnicima s PAPVR-om u jednog (2,9%) nalazimo sindrom *scimitar*¹⁰, koji usto ima i dosad neopisanu kombinaciju s traheozofagealnom fistulom IIB.¹¹

Autor Lee u skupini od 29 operiranih pacijenata s TAPVR-om nalazi u 69,0% suprakardijalni tip, 13,8% intrakardijalni tip, 13,8% infrakardijalni i 3,4% miješa-

ni tip.¹⁴ Atik raspravlja o važnosti širokog defekta interatrijskog septuma koji je rijetko restriktivan, a L-D pretok može biti čak 5:1, a ovisi o rastegljivosti, odnosno prilagodbi (engl. „*compliance*“) obiju klijetki, kao i o odnosu sistemskoga i plućnoga vaskularnog otpora.¹⁵ Ovo razmišljanje je možda izlika zašto u našoj skupini nema niti jednog djeteta s intrakardijalnim tipom TAPVR-a (u desnu pretklijetku ili u koronarni sinus). Moguće je da je i zbog širokog, nerestriktivnoga interatrijskog septuma, uz dobru rastegljivost obaju ventrikula i bez stenoze pulmonalnih vena (neovisno o tipu) dio pacijenata smatran samo širokim ASD II pa su odloženi za kasniju terapiju. Sporadični egzitus pacijenata nakon kardiokirurškog zatvaranja interatrijskog defekta, a da se nije dijagnosticirao anomalni utok pulmonalnih vena u koronarni sinus, može biti razlogom rane dramatične postoperativne smrti. Ovaj članak služi također i za upoznavanje cijelih timova s nasušnom potrebom za analizom pulmonalnih vena zbog toga što TAPVR sa svojim karakteristikama (hipertrofija desne klijetke, desna električna os, nepotpuni blok desne grane tipa Willson – rSR', umjerena plućna hipertenzija) može istovremeno obilježiti i ASD II. Shodno tomu, bolesnik iz naše skupine sistematiziran u skupinu 1, a s atipičnim utokom *v. verticalis* u proksimalno ušće VCS-a, s potpunom opstrukcijom interatrijskog septuma, uz tešku plućnu hipertenziju, ali s otvorenim arterijskim duktusom, bude uspješno operiran u dobi od 8 mjeseci. Jamačno je interakcija medije pulmonalnih vena i arterija dopustila pad PAH-a postoperativno, rastegljivost LV-a je prihvatio minutni volumen i dijete sada ima NYHA I. Ovo je dokaz da se svaki pacijent drugačije ponaša zbog pridruženih interakcija obaju ventrikula u prilagodljivosti i interakcije medije pulmonalnih arterija, pa kod dijagnoze to valja uzeti u obzir.¹⁶ I Madry² opisuje kasno otkrivanje TAPVR-a u djeteta od 5,5 mjeseci s ulijevanjem u proksimalni dio VCS-a kao kod našeg bolesnika. Dijete je uz cijanozu imalo plućnu hipertenziju i jako opterećenje desne klijetke. Dijagnoza je postavljena na osnovi ehokardiografije i CT-a, a dijete je imalo i restriktivan interatrijski septum, ali ne i potpuno zatvoren septum kao kod našeg bolesnika.¹⁶ Zbog težine i jasnoće kliničkih simptoma u većine bolesnika s TAPVR-om otkriva se bolest već u novorođenačkoj dobi, a razumljivo je da se kod PAPVR-a bolest otkrije kasnije jer je veličina L-D pretoka ovisna o broju anomalnih pulmonalnih vena pa simptomi mogu biti katkada zanemarivo mali (vidjeti tablicu 2).

Kada je riječ o pulmonalnoj hipertenziji kod anomalnog utoka pulmonalnih vena, onda je raspravu nemoguće razdvojiti od istovremenog razmatranja moguće stenoze ili hipoplazije pulmonalnih vena, kao i od razvoja opstrukcijskih lezija kod infradijafragmalnog tipa ako *v. verticalis* ne utječe u donju šuplju venu,

nego u sustav hepatalne vene i venoznog duktusa. Yamaki smatra da je plućna hipertenzija rezultat interakcije između hipertrofije mišićnog sloja (medije) pulmonalnih vena i arterija. Ako je propusnost na razini interatrijskog septuma velika, distenzibilnost ventrikula odlična, a nema opstrukcijske lezije pulmonalnih vena, onda pacijent može imati simptome vrlo kasno, a inače se zbog pulmonalnog zastoja (opstrukcije pulmonalnih vena) ili restrikcije lijeve klijetke, odnosno porasta tlaka u desnoj klijetki uslijed razvoja PAH-a, mogu brzo razviti simptomi s cijanozom i sa srčanom insuficijencijom zbog niskoga srčanog izbačaja.¹⁷ Prema Darlingu najteže komplikacije nastaju kod infradijafragmalnog tipa jer se *vena verticalis* ulijeva u portalnu venu ili *ductus venosus*, a rijetko u donju šuplju venu, pa je ta činjenica sigurno čimbenik rizika za ranu smrtnost. Zato je precizna dijagnoza vrlo važna za stupanj određivanja hitnosti operacije kod infradijafragmalnog tipa TAPVR-a. Ta činjenica govori u prilog tezi da je od izuzetne važnosti dijagnostički isključiti moguću stenozu pulmonalnoga venskog pritoka. Darling je analizirao promjene stanja pulmonalnih vena i arterija kod 17 djece sa smrtnim ishodom kod infradijafragmalnoga tipa. Uzrok smrti je opstrukcija sustava pulmonalnih vena do desne pretklijetke, više nego razvoj same plućne hipertenzije.¹⁸ Darling je svoj obdukcijski nalaz objavio još 1957. godine, kada je jamačno umirao velik broj djece s TAPVR-om, osobito infradijafragmalnim tipom, ali se mišljenje najsvremenije literature ne razlikuje od njegovih rezultata, samo je ishod bolesti odličan, za razliku od njegovog vremena. Atik na osnovi studije 65 pacijenata s miješanim i infradijafragmalnim tipom nalazi odlične rezultate ako je dijagnoza postavljena rano i egzaktno, uz suvremenu anesteziju i suvremeni način kirurškog šivanja pulmonalnih vena. Od 65 pacijenata samo je jedan umro s infradijafragmalnom stenozom pulmonalnih vena i konsekutivnim multiorganskim zatajenjem.¹⁵ Ipak se ovdje vode rasprave zbog proturječnih stavova. Iako većina autora smatra da su opstrukcijske lezije kod infradijafragmalnoga tipa važan problem, Bando sa suradnicima ovaj problem više ne smatra rizičnim čimbenikom ako se postavi točna rana dijagnoza i primijeni suvremeni pristup operacijskim tehnikama.¹³ Isto se tako vode proturječne rasprave o dobi operacije, kao i palijativnoj balonskoj atrioseptostomiji (BAS) radi otklanjanja restrikcije na razini interatrijskog septuma. Neki autori smatraju da je kasna dijagnoza i dob kod operacije glavni rizični čimbenik. Munsu navodi da 80% djece do prve godine završava letalno bez operacije.⁷ Nema sumnje da u sredinama koje nisu u stanju iz praktičnih razloga učiniti ranu operaciju kod TAPVR-a valja respektirati i palijativne operacije kao što je balonska atrioseptostomija, odnosno otklanjanje restrikcije na razini interatrijskoga septuma na drugi način.

U našoj studiji nalazimo 10 (28,6%) pacijenata s višestrukim dodatnim anomalijama, 12 (34,3%) s jednom dodatnom anomalijom i 13 (37,1%) bez dodatnih anomalija. Većina se nalazi na razini septuma (ASD II, VSD perimembranozni), a slijedi razina velikih krvnih žila (PS, CoAo) i razina ventrikula (vidjeti [tablicu 4](#)). Prema etiopatogenetskoj osnovi PSG-a (Clark¹⁹) razvidno je da među dodatnim anomalijama pretežu anomalije koje pripadaju poremećajima protoka, a nisu etiopatogenetski vezane za molekularnogenetičke čimbenike (poremećaj migracije neuroektoderma, poremećaj apoptoze ili sinteze endocelularnog matriksa). Same anomalije utoka pulmonalnih vena zauzimaju prema Clarku poglavlje koje se naziva „defekti poremećaja usmjerenog rasta“.¹⁹ Stoga smatramo da su dodatne anomalije (ukoliko nisu sindromna oboljenja) samo posljedica osnovne anomalije, dakle, poremećaji protoka (vidjeti [tablicu 4](#)). Također nema značajne razlike između broja bolesnika koji nemaju dodatnu anomaliju, onih koji imaju jednu dodatnu anomaliju i onih koji imaju višestruke anomalije. Zbog malog broja bolesnika nismo mogli odgovoriti na pitanje o utjecaju dodatnih anomalija na ishod bolesti. No, prema mišljenju Caldaronea i suradnika²⁰, operativni mortalitet kod jednostavnih TAPVR-a pada s vremenom od 26% na 8%, a kod pridruženih kompleksnih grješaka zadržava se stalno na razini 52%. Na osnovi multivarijantne analize univentrikularno srce s pridruženim lezijama važan je prediktor operativnog ili ranog postoperativnog mortaliteta koji iznosi čak 30%. Od naših bolesnika u tu skupinu svakako spada dijete s miješanim tipom TAPVR-a (vidjeti [sliku 3](#)) koje je postoperativno zadesila iznenadna smrt.

Iako se PAH u nekim radovima smatra rizičnim čimbenikom za ishod TAPVR-a, kod naših bolesnika nalazimo tek njih 13 (37,1%) s plućnom hipertenzijom, uvažavajući najnovije kriterije za PAH.²¹ Ovo je prema našem mišljenju rizični čimbenik samo za TAPVR s pridruženim kompleksnim grješakama koje su same po sebi razlogom razvoja PAH-a ili pak kod djece kod kojih je grješka kasno prepoznata. Uz obvezatan izračun PVR-a po Ficku neophodno bi bilo dokazati histološke promjene prema Heat-Edwardsovoj klasifikaciji, makar su ti kriteriji predstavljeni još 1958. godine.²² Kod TAPVR-a se raspravlja o plućnoj hipertenziji uvjetovanoj hemodinamskim odnosima, za razliku od očekivanih histoloških promjena u 6 stupnjeva prema pretvaranju (engl. „*remodeling*“) plućnih arteriola kod obliterativne PAH, sve do pleksiformnih, terminalnih oblika. Može se tvrditi da je pulmonalni venski zastoj uslijed TAPVR-a u prvom redu venookluzivna bolest (osobito kod dodatne opstruktivne lezije ili hipoplazije pulmonalnih vena), a ne obliterativna arterijska opstrukcija. U raspravi valja uzeti u obzir već spomenutu interakciju medije pulmonalnih vena i reaktivne muskulature pulmonalnih arteriola, mogući

proces apoptoze uslijed stresa, a tek onda razvoj obliteracije potaknute upalnom proliferacijom. Stoga je napomena o plućnoj hipertenziji kao rizičnom čimbeniku možda nedovoljno argumentirana izračunom PVR-a prema Ficku. Kod naših smo bolesnika, dakle, našli samo 37% bolesnika sa srednjim tlakom u plućnoj arteriji višim od 25 mmHg i PVR višom od 3 WU/m². Zato mislimo da niti jedan bolesnik nije stradao zbog PAH uvjetovane progresivnom obliteracijom plućnih arteriola. Konačno, poznato je da se ireverzibilna plućna hipertenzija razvija do šestog mjeseca života samo kod teških konotrunkusnih anomalija (Taussig-Bingova anomalija, zajednički arterijski trunkus, aortopulmonalni prozor), a kod većine drugih grješaka ne razvija se ireverzibilna PAH prije navršene druge godine života (ako nije posrijedi primarna PAH). Zato mislimo da i bolesnik kojega opisujemo u našoj literaturi s osobitim oblikom TAPVR-a¹⁶ doživljava regresiju plućne hipertenzije vrlo brzo. To bi moglo ići u prilog mišljenju da je PAH kod TAPVR-a uvjetovana obliteracijskim procesom u plućnim arteriolama kao posljedica hiperreaktivnosti plućnih arteriola nakon duge venookluzivne provokacije, ali je ipak riječ o reverzibilnom procesu nakon operacije. Tomu u prilog ide i studija Caldaronea i sur. prema kojoj su ugroženija djeca s kompleksnim dodatnim anomalijama nego djeca bez dodatnih kompleksnih grješaka jer se u većem vremenskom razdoblju smanjuje postoperativska smrtnost kod cijele skupine, osim kod skupine TAPVR-a koja ima pridruženu kompleksnu srčanu grješku.²⁰ Ova razmatranja u cijelosti su u skladu s najnovijim stavovima o plućnoj hipertenziji kod pacijenata s bolešću lijevog srca (engl. *left heart disease* – LHD) gdje se vodi široka rasprava relaciji između Ipc-PH-LHD (izolirana postkapilarna plućna hipertenzija kod bolesti lijevog srca) i Cpc-PH-LHD (kombinirana postkapilarna i prekapilarna plućna hipertenzija kod bolesti lijevog srca), usklađeno sa stavovima i preporukama šestog simpozija Svjetske zdravstvene organizacije o plućnoj hipertenziji iz 2018. godine.^{23,24,25}

U našoj studiji našli smo smrtni ishod kod 8 (23%) bolesnika, s postoperativnim komplikacijama bilo ih je 13 (37%), a također je 13 bolesnika imalo odličan postoperativni tijek bolesti (vidjeti [tablicu 6](#)). Iako ovi rezultati nisu znatno lošiji od ranije objavljenih u literaturi^{1,5,7,9}, najnovija izvješća pokazuju izuzetno visok stupanj preživljavanja s urednim razvojem djece poslije operacije. Pri tome se razmatraju rizični čimbenici. Treba uzeti u obzir da je prva operacija TAPVR-a učinjena još 1953. godine te da se u međuvremenu prikazuju rezultati sa smrtnošću 10–50%^{12,13,20}, a da se ozbiljnije analize ishoda javljaju u posljednje vrijeme zajedno s analizom rizičnih čimbenika. Zato Lee sa suradnicima¹⁴ navodi postoperativnu smrtnost 6% i to se uglavnom odnosi na TAPVR s opstruktivskim lezijama

ma pulmonalnih vena, u prvom redu kod infradijafragmalnoga tipa. Dobri rezultati postižu se zahvaljujući preciznoj dijagnozi i ocjeni hemodinamskih zbivanja (CT, MRI) te primjeni suvremenih kardiokirurških pristupa bez cirkulacijskog aresta i bez duboke hipotermije, kao i osobitom bešavnom zatvaranju pulmonalnih vena prema lijevoj pretkljetki. Autori također smatraju da prethodni boravak djeteta na respiratoru nema negativnog utjecaja na ishod bolesti. Bando sa suradnicima¹³ razmatra rizične čimbenike kod 105 operiranih bolesnika i pri tome glavnim rizičnim čimbenicima smatra difuzno suženje pulmonalnih vena, odnosno njihovu hipoplaziju. Navodi podatak da je smrtnost do 1996. godine bila 13%, nakon toga usvajanjem novih metoda u dijagnostici i kardiokirurškom pristupu operativno je preživljavanje 95%, a kasna krivulja preživljavanja 98% s NYHA stupnjem I. Autori smatraju da tip TAPVR-a nema utjecaja na smrtnost uz dobar dijagnostički i kardiokirurški pristup, a osobito pozornost pridaju kirurškim tehnikama šivanja pulmonalnih vena. Glavni razlog smrtnost prema njima je mali konfluens pulmonalnih vena i njegova hipoplazija.

Karamlou i suradnici²⁶ u velikoj studiji analiziraju 377 djece s TAPVR-om (1946. – 2005.) i nalaze srednju vrijednost preživljavanja 65%, a trenutačno preživljavanje čak 97%. Nalaze da je osnovni rizični čimbenik opstruktivski proces u pulmonalnim venama, bilo incijalno, bilo postoperativno (važnost operacijske tehnike), ali i preciznost preoperativne dijagnoze. Glavne su pridružene anomalije na razini interatrijskog i interventrikulskog septuma te PDA, rijetko PS-a. Smatraju da je dobra ehokardiografska i angiokardiografska analiza dostatna za definitivnu dijagnozu. Nalaze čak 21% intrakardijalnih TAPVR-a, od čega njih 88% ima takozvani „unroofed“ coronary sinus.

Ovaj pojam označava spektar anomalija koje se očituju nedostatkom zida između koronarnog sinusa i lijeve pretkljetke. Ovoj anomaliji često je pridružena perzistirajuća lijeva gornja šuplja vena. Samu dijagnozu teško je postaviti jer su simptomi nespecifični i nemaju jaku kliničku ekspresiju. Ovo valja napomenuti kao važan nozološki čimbenik, odnosno poznavanje uzroka i pojavu simptoma. Čini se da je CT važna metoda za dijagnozu ovog tipa TAPVR-a koji se u našim uvjetima rijetko raspoznaje. Nadamo se da će i ova publikacija u budućnosti poboljšati ukupan odnos prema TAPVR-u i u našim uvjetima.

Zaključak

Potpuni i/ili parcijalni anomalni utok pulmonalnih vena uz dobro poznavanje nozoloških svojstava anomalije, korištenje suvremenih dijagnostičkih mogućnosti te uvažavanje definicije i tipa plućne hipertenzije prema globalno usvojenim smjernicama dopuštaju uz

blagovremeni i suvereni kardiokirurški pristup visok stupanj preživljavanja, s malim brojem postoperativnih komplikacija i s odličnom kvalitetom života.

LITERATURA

1. Harada T, Nakano T, Oda S, Kado H. Surgical results of total anomalous pulmonary venous connection repair in 256 patients. *Interact Cardiovasc Thorac Surg.* 2019 Mar 1;28(3):421–6.
2. Mađry W, Karolczak MA, Rygiel W, Kunikowski R, Buczyński M, Roik D. Late diagnosis of total anomalous pulmonary venous drainage in a 5.5-month-old infant. *J Ultrason.* 2019; 19(76):75–9.
3. Sharland G. Fetal cardiac screening and variation in prenatal detection rates of congenital heart disease: why bother with screening at all? *Future Cardiol.* 2012 Mar;8(2):189–202.
4. Kitagawa Y, Kim KS, Kawataki M, Ono S, Yanagi S, Ueda H. Fetal case of right atrial isomerism with infracardiac total anomalous pulmonary venous connection and agenesis of the ductus venosus. *J Obstet Gynaecol Res.* 2019 Nov;45(11):2275–9.
5. Aluja Jaramillo F, Hernandez C, Garzón JP, Sánchez Herrera AP, Velasco Morales ML. Infracardiac type total anomalous pulmonary venous return with obstruction and dilatation of portal vein. *Radiol Case Rep.* 2017 Feb 24;12(2):229–32.
6. Zou Y, Wu J, Wang G, Zhou C, Dong N. Infracardiac total anomalous pulmonary venous return in a patient with Williams syndrome: A case report. *Medicine (Baltimore).* 2019 Jun;98(26):e16276.
7. Munsif AS, Hussain M, Rima R, Biswas R, Sayeed A. Clinical profile of patients with total anomalous pulmonary venous return and their short-term outcome in pediatric cardiac centre at Dhaka Shishu Hospital. *Bangladesh J Med Sci* 2015; 14(3):270–274.
8. Magalhães SP, Moreno N, Loureiro M, França M, Reis F, Alvarés S i sur. Anomalous pulmonary venous connection: An underestimated entity. *Rev Port Cardiol.* 2016 Dec;35(12):697. e1-697.e6. English, Portuguese.
9. Berdjis F, Wells WJ, Starnes VA. Truncus arteriosus with total anomalous pulmonary venous return and interrupted arch. *Ann Thorac Surg.* 1996 Jan;61(1):220–2.
10. Manso PH, Moreira VM, Aiello VD. Scimitar sign in the absence of anomalous pulmonary venous drainage: a case report. *Eur Heart J Case Rep.* 2019 Jun 1;3(2):ytz050.
11. Nađ I, Šijak D, Miculinić A, Hrabak-Paar M, Malčić I. Scimitar syndrome and distal tracheoesophageal fistula with esophageal atresia (type IIIb) – diagnostic and therapeutic approach. U tisku. (*Ped Cardiol*)
12. Stark J. Anomalies of pulmonary venous return. *World J Surg.* 1985 Aug;9(4):532–42.
13. Bando K, Turrentine MW, Ensing GJ, Sun K, Sharp TG, Sekine Y i sur. Surgical management of total anomalous pulmonary venous connection. Thirty-year trends. *Circulation.* 1996 Nov 1;94(9 Suppl):II12–6.
14. Lee Y, Cho JY, Kwon OY, Jang WS. Outcomes of Surgery for Total Anomalous Pulmonary Venous Return without Total Circulatory Arrest. *Korean J Thorac Cardiovasc Surg.* 2016 Oct;49(5):337–43.
15. Atik FA, Irun PE, Barbero-Marcial M, Atik E. Drenagem anômala total das veias pulmonares: terapêutica cirúrgica dos

- tipos anatómicos infracardiaco e misto [Total anomalous drainage of the pulmonary veins – surgical therapy for the infradiaphragmatic and mixed anatomical types]. *Arq Bras Cardiol.* 2004 Mar;82(3):259–63. Portuguese.
16. *Planinc M, Malčić I, Anić D.* Supracardiac Total Anomalous Pulmonary Venous Return Repair: From Near Death to Thriving Child. *U tisku (Texas Heart Journal)*
 17. *Yamaki S, Tsunemoto M, Shimada M, Ishizawa R, Endo M, Nakayama S, et al.* Quantitative analysis of pulmonary vascular disease in total anomalous pulmonary venous connection in sixty infants. *J Thorac Cardiovasc Surg.* 1992 Sep;104(3):728–35.
 18. *Craig JM, Darling RC, Rothney WB.* Total pulmonary venous drainage into the right side of the heart: report of 17 autopsied cases not associated with other major cardiovascular anomalies. *Lab Invest.* 1957 Jan–Feb;6(1):44–64.
 19. *Clark EB, Nakazawa M, Takao A.* Etiology and morphogenesis of congenital Heart Disease. Twenty years of Progress in genetics and Developmental Biology. New York: Futura Publishing Company; 2000.
 20. *Caldarone CA, Najm HK, Kadletz M, Smallhorn JF, Freedom RM, Williams WG i sur.* Surgical management of total anomalous pulmonary venous drainage: impact of coexisting cardiac anomalies. *Ann Thorac Surg.* 1998 Nov;66(5):1521–6.
 21. *Souza R, Simonneau G.* Clinical Classification of Pulmonary Hypertension. *JCC.* 2010; 55(3):355–69.
 22. *Sakao S, Voelkel NF, Tanabe N, Tatsumi K.* Determinants of an elevated pulmonary arterial pressure in patients with pulmonary arterial hypertension. *Respir Res.* 2015 Jul 8;16(1):84.
 23. *Rosenzweig EB, Abman SH, Adatia I, Beghetti M, Bonnet D, Haworth S i sur.* Paediatric pulmonary arterial hypertension: updates on definition, classification, diagnostics and management. *Eur Respir J.* 2019 Jan 24;53(1):1801916.
 24. *Simonneau G, Montani D, Celermajer DS, Denton CP, Gatzoulis MA, Krowka M i sur.* Haemodynamic definitions and updated clinical classification of pulmonary hypertension. *Eur Respir J.* 2019 Jan 24;53(1):1801913.
 25. *Vachiéry JL, Tedford RJ, Rosenkranz S, Palazzini M, Lang I, Guazzi M i sur.* Pulmonary hypertension due to left heart disease. *Eur Respir J.* 2019 Jan 24;53(1):1801897.
 26. *Karamlou T, Gurofsky R, Al Sukhni E, Coles JG, Williams WG, Caldarone CA i sur.* Factors associated with mortality and reoperation in 377 children with total anomalous pulmonary venous connection. *Circulation.* 2007 Mar 27;115(12):1591–8.