

# Gallstone ileus sigmoidnog kolona: prikaz slučaja

---

**Batur, Paula**

**Master's thesis / Diplomski rad**

**2021**

*Degree Grantor / Ustanova koja je dodijelila akademski / stručni stupanj:* **University of Zagreb, School of Medicine / Sveučilište u Zagrebu, Medicinski fakultet**

*Permanent link / Trajna poveznica:* <https://um.nsk.hr/um:nbn:hr:105:027192>

*Rights / Prava:* [In copyright](#)/[Zaštićeno autorskim pravom.](#)

*Download date / Datum preuzimanja:* **2024-08-11**



*Repository / Repozitorij:*

[Dr Med - University of Zagreb School of Medicine Digital Repository](#)



**SVEUČILIŠTE U ZAGREBU**  
**MEDICINSKI FAKULTET**

**Paula Batur**

**Gallstone *ileus* sigmoidnog kolona: prikaz slučaja**

**DIPLOMSKI RAD**



**Zagreb, 2021.**

Ovaj diplomski rad izrađen je u Klinici za kirurgiju Kliničkog bolničkog centra Zagreb pod vodstvom doc.prim.dr.sc. Gorana Augustina, dr. med. i predan je na ocjenu u akademskoj godini 2020./2021.

**Naslov: Gallstone ileus sigmoidnog kolona: prikaz slučaja**

**Title: Gallstone ileus of the sigmoid colon: a case report**

Tekući naslov: Gallstone ileus kolona

Vrsta članka: Kliničko zapažanje    Clinical observation

**Goran Augustin<sup>1,2</sup>, Paula Batur<sup>1</sup>, Tomislav Bruketa<sup>2</sup>**

<sup>1</sup> Medicinski Fakultet Sveučilišta u Zagrebu

<sup>2</sup> Klinika za kirurgiju, Klinički bolnički centar Zagreb

Doc.prim.dr.sc. Goran Augustin, dr. med. Medicinski Fakultet Sveučilišta u Zagrebu, Klinika za kirurgiju, Klinički bolnički centar Zagreb

Paula Batur, student; Medicinski Fakultet Sveučilišta u Zagrebu

Dr.sc. Tomislav Bruketa , dr. med. Klinika za kirurgiju, Klinički bolnički centar Zagreb

**Adresa za dopisivanje:**

Doc.prim.dr.sc. Goran Augustin

Medicinski fakultet Sveučilišta u Zagrebu

Klinika za kirurgiju, Klinički bolnički centar Zagreb

Kišpatićeva 12

10000 Zagreb, Hrvatska

E-adresa: [augustin.goran@gmail.com](mailto:augustin.goran@gmail.com)

## **Kratice**

NOS – nespecificirani (eng. not otherwise specified )

CI – invazivni karcinom

G - gradus tumora

T – veličina i/ili invazija tumora

N – broj zahvaćenih limfnih čvorova

ER – estrogenski receptori

PR – progesteronski receptori

HER2 - Human epidermal growth factor receptor 2

Ki-67 – proliferativni indeks

Etc – eritrociti

Hgb – hemoglobin

MCV – prosječni volumen eritrocita (eng. mean corpuscular volume)

Leu – leukociti

Ne – neutrofilii

Glc – glukoza

CRP – C-reaktivni protein

CT – kompjuterizirana tomografija (eng. Computerised tomography)

RTG – radiografija

ESWL – ekstrakorporalna litotripsija udarnim valovima (eng. extracorporeal shockwave lithotripsy)

## **Sadržaj**

Sažetak.....	
Summary.....	
1. Uvod .....	1
2. Prikaz slučaja .....	1
3. Rasprava.....	4
4. Zaključak.....	6
5. Zahvale .....	7
6. Literatura.....	8
7. Životopis.....	10

## **SAŽETAK**

### **Gallstone ileus sigmoidnog kolona: prikaz slučaja**

**Paula Batur**

Mehanička opstrukcija crijeva žučnim konkrementom (engl. *gallstone ileus*) rijetka je komplikacija bilijarne kalkuloze, najčešće lokalizirana u tankom crijevu. *Gallstone ileus* kolona mnogo je rjeđi oblik *gallstone ileusa*. Najčešći je u osoba starije dobi s određenim pridruženim bolestima, u žena češći nego u muškaraca. Starija dob i pridružene bolesti povećavaju smrtnost koja je viša ukoliko se stanje kasno dijagnosticira i liječi. Budući da se crijevna opstrukcija uspješno liječi, potrebno je diferencijalno dijagnostički isključiti *gallstone ileus* kompjuteriziranom tomografijom (CT) ili nativnim RTG-om abdomena. Terapijske mogućnosti su otvorena ili laparoskopska kololitotomija i endoskopska litotripsija. Prikazujemo slučaj 63-godišnje žene koja se javila s abdominalnim bolovima po tipu kolika i povišenim serumskim upalnim parametrima. Na CT-u abdomena uočena je opstrukcija sigmoidnog kolona konkrementom veličine 4,8 cm te je uspješno izvršena laparotomija i kololitotomija.

### **Ključne riječi**

*Gallstone ileus*, opstrukcija, sigmoidni kolon, žučni kamen

## **SUMMARY**

### **Gallstone ileus of the sigmoid colon: a case report**

**Paula Batur**

Gallstone ileus is a rare form of mechanical bowel obstruction with a biliary calculus due to complicated biliary lithiasis. The most common obstructed segment is small bowel. Colonic gallstone ileus is much rarer. Older patients with comorbidities are affected more frequently, and also women more often than men. Older age and comorbidities increase the mortality rate, additionally if the diagnosis and treatment are delayed. Since gallstone ileus is curable, it is necessary to confirm it with an abdominal CT scan or plain abdominal X-ray. Therapeutic procedures include laparotomy or laparoscopy with cololithotomy and endoscopic lithotripsy. We present a case of a 63-year-old woman who came to the emergency department with colicky abdominal pain and elevated serum inflammatory markers. Obstruction of the sigmoid colon with 4.8 cm calculus is detected with the abdominal CT scan, and it was successfully treated with laparotomy and cololithotomy.

### **Key words**

Gallstone ileus, obstruction, sigmoid colon, biliary lithiasis



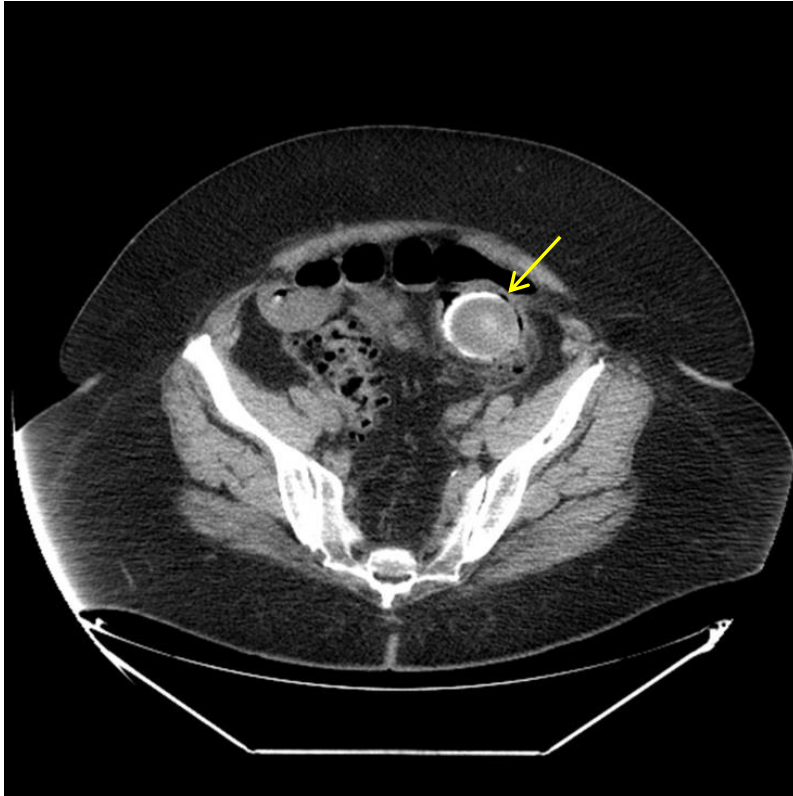
## 1. Uvod

*Gallstone ileus* rijetka je komplikacija bilijarne kalkuloze s incidencijom 1-4%.<sup>1</sup> Prvi put ga je opisao Kasper Bartholin mladi 1654. godine.<sup>2</sup> To je uzrok mehaničke opstrukcije crijeva koja najčešće nastane uglavljenjem žučnog kamena u terminalnom ileumu (60,5%), zatim u jejunumu (16,1%), dok je kolon mnogo rjeđa lokacija s incidencijom od 4,1%.<sup>3</sup> Javlja se najčešće u dobi od 60 do 84 godine<sup>4</sup>, iako ima slučajeva i u mlađih i u starijih. Žene su sklonije ovoj komplikaciji, kao i osobe s određenim pridruženim bolestima kao što su *diabetes mellitus* i/ili divertikularna bolest kolona.<sup>5,6</sup> Ovdje je prikazan slučaj bolesnice s *gallstone ileusom* sigmoidnog kolona.

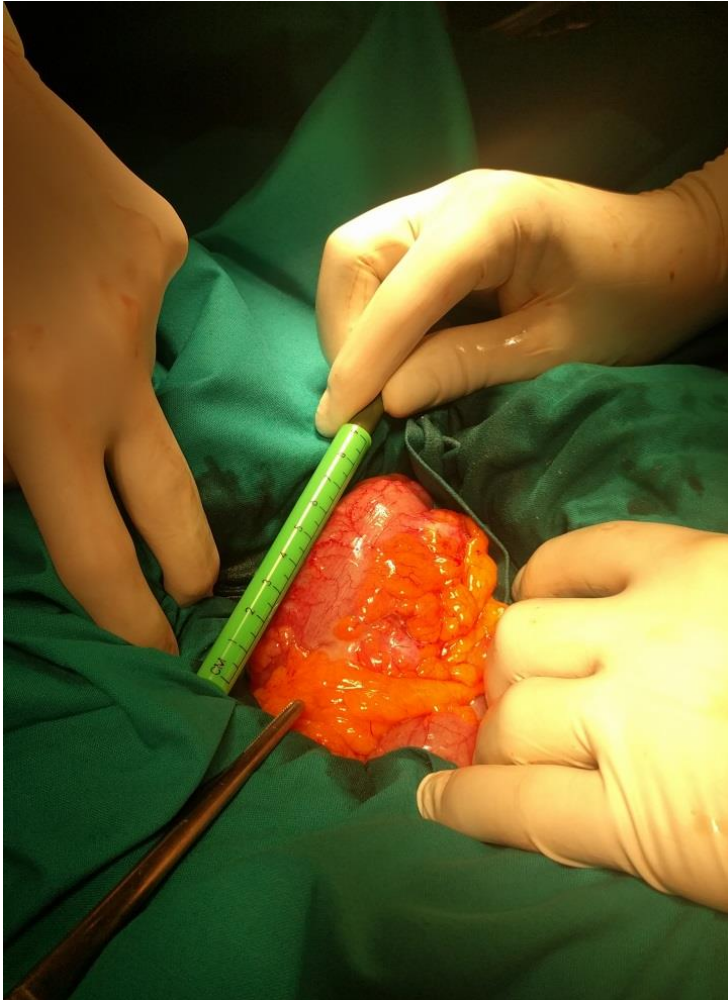
## 2. Prikaz slučaja

Šezdesettrogodišnja bolesnica javila se u objedinjeni hitni prijem Kliničkoga bolničkog centra Zagreb zbog bolova u truhu dominantno suprapubično sa širenjem u cijeli truh. Bol je konstantna s povremenim intenziviranjem po tipu kolika i traje unazad dva dana. Na dan prijema imala je zadnju stolicu koja je bila uredna, nije povraćala, a posljednje 24 sata temperatura je bila 37,9 C°. Četiri godine ranije učinjena je segmentektomija desne dojke s disekcijom aksile radi karcinoma. Patohistološki nalaz karcinoma bio je invazivni duktalni karcinom (NOS), CI, G3, T 2.5cm, N 0/9, luminal B. ER 100%, PR 100%, HER2 neg, Ki-67 47.5% i rubovi slobodni 15 mm. Provedena je kemoradioterapija te je u redovnim kontrolama onkologa. Ne puši i ne konzumira alkoholna pića. Stolica i urin su uredni, a apetit slabiji. Od lijekova uzima hormonsku terapiju zbog karcinoma dojke (letrozol-inhibitor aromataza), alergije negira. Pri prijemu je tahikardna (108/min), tlak 150/100 mmHg, SaO<sub>2</sub> 96%, periferni pulsevi palpabilni na svim razinama. Fizikalnim nalazom prisutan distendiran abdomen, palpatorno bolan dominantno obostrano suprapubično. Jetra i slezena su nepalpabilne.

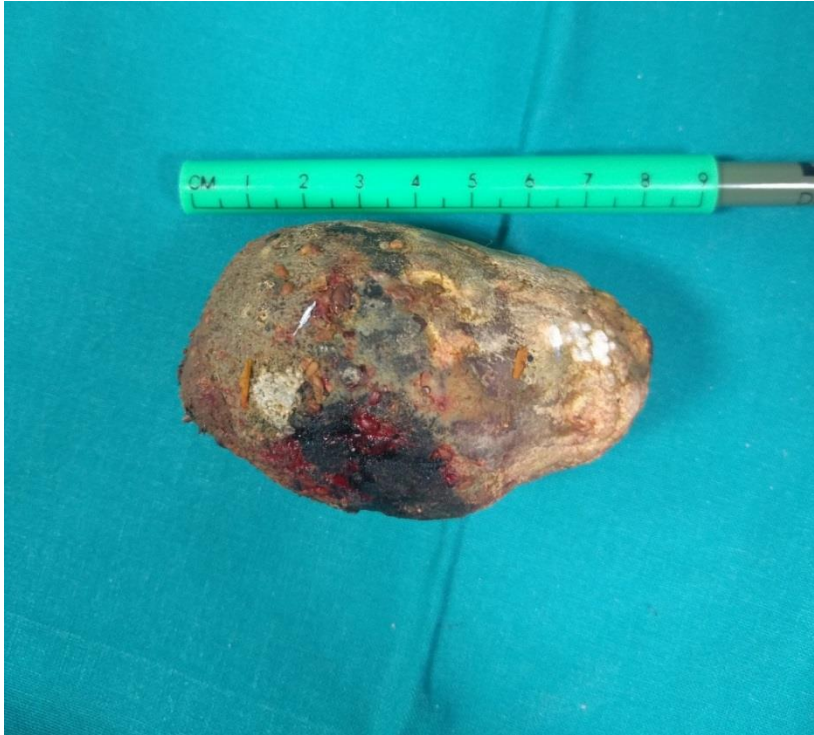Peristaltika je čujna, lumbalna sukusija negativna. U laboratorijskim nalazima Etc (4.26 x10<sup>12</sup>/L), Hgb (120 g/L), Htc (0.363 L/L), MCV (85.2 fL), Leu (12.9x10<sup>9</sup>/L), Ne (85.8%), Glc (7.4 mmol/L), ukupni bilirubin (6 μmol/L), CRP (190.5 mg/L), u urinu Leu (3+), nitriti (1+), ketoni (2+), urobilinogen (3+). Učinjeni RTG srca i pluća bez osobitosti. Nativni CT abdomena i zdjelice prikaže pneumobiliju i opstrukciju sigmoidnog kolona intraluminalno smještenim konkrementom promjera 4,8 cm (slika 1). Nalaz odgovara *gallstone ileusu*. Također, prisutna je komunikacija lumena žučnog mjehura s hepatalnom fleksurom kolona. Izražena je divertikuloza kolona, bez znakova divertikulitisa. Nema slobodne intraperitonealne tekućine ni pneumoperitoneuma. Difuzna steatoza jetre. Postavljena je nazogastrična sonda. Od terapije bolesnica je primila 500 ml fiziološke otopine i.v., Spasmex ampl. i.v. (spazmolitik), Reglan ampl. i.v. (antiemetik) i Ranital amp. i.v. (antacid). Indiciran je hitan operativni zahvat. Eksplorativnom laparotomijom nađe se kamen u sigmoidnom kolonu (slika 2) te se sigmoidotomijom proksimalno od mjesta opstrukcije izvadi konkrement dimenzija 9 x 4,5 cm (slika 3). Kolotomija se prešije. Postoperativni tijek bio je uredan te je bolesnica sedmoga postoperativnog dana puštena kući.



SLIKA 1. CT abdomena i zdjelice prikazuje konkrement veličine 4.8 cm u lumenu sigmoidnog kolona. Konkrement ima slojeve različitog intenziteta (strelica). *Prema: Augustin i sur., Gallstone ileus sigmoidnog kolona: prikaz slučaja, 2021. Uz dopuštenje Liječničkog vjesnika*



SLIKA 2. Intraoperativni nalaz konkrementa u lumenu sigmoidnog kolona. *Prema: Augustin i sur., Gallstone ileus sigmoidnog kolona: prikaz slučaja, 2021. Uz dopuštenje Liječničkog vjesnika*



SLIKA 3. Žučni konkrement duljine 9 cm. *Prema: Augustin i sur., Gallstone ileus sigmoidnog kolona: prikaz slučaja, 2021. Uz dopuštenje Liječničkog vjesnika*

### 3. Rasprava

*Gallstone ileus* je komplikacija bilijarne litijaze koja se najčešće očituje opstrukcijom terminalnog ileuma (60,5%), no u literaturi se ističe da lokalizacija u kolonu čini 4,1% slučajeva opstrukcije.<sup>3</sup> Najčešća je lokalizacija u kolonu sigmoidni, zatim transverzalni kolon.<sup>7</sup> Osim veće pojavnosti u starijoj dobi, postoji i tri puta veća incidencija u žena<sup>3</sup> te pretelih, a neki autori su opisali povezanost komorbiditeta poput kardiovaskularnih bolesti, diabetesa mellitusa, divertikulitisa, radioterapije zdjelice i postoperativnih adhezija s pojavom ove bolesti.<sup>5,6</sup> Patofiziološki nastanak bolesti povezuje se s nastankom kolecistoenteralnih, odnosno kolecistokoličnih fistula. Smatra se da fistula nastaje zbog akutne upale žučnog mjehura s velikim kamenom koja zahvaća i okolne strukture te zbog nekroze dovede do perforacije stijenke žučnog mjehura i protruzije konkrementa u lumen crijeva. Zbog

postojanja fistule radiološki se može prikazati zrak u bilijarnom sustavu (pneumobilija), no ne uvijek jer su opisani i slučajevi spontanog zatvaranja fistule.<sup>8</sup> Na nastanak opstrukcije, osim stenoza i divertikula crijeva, utječe i veličina konkrementa. Naime, smatra se da konkrement veličine do 3 cm može spontano izaći *per vias naturales*, iako su opisani slučajevi opstrukcije konkrementima manjima od 3 cm.<sup>9</sup> Stanje se očituje ili parcijalnom ili potpunom crijevnom opstrukcijom. Simptomi mogu trajati i nekoliko tjedana prije javljanja liječniku.<sup>10</sup> Najčešće su prisutni simptomi: distenzija abdomena, bolovi koji mogu biti difuzni ili lokalizirani u abdomenu, kontinuirani ili intermitentni po tipu crijevnih kolika, može doći do povraćanja i opstipacije, febriliteta, a u najtežim slučajevima može se razviti potpuna crijevna opstrukcija s hemodinamskim šokom. Bilijarne tegobe u anamnezi navodi samo polovina bolesnika.<sup>14</sup>

Diferencijalna dijagnoza uključuje adhezije, intususcepciju, volvulus, mezenterijsku trombozu, divertikulitis kolona, akutni apendicitis i bilijarne kolike.<sup>12</sup> Prolazni grčevi objašnjavaju se propagacijom konkrementa kroz crijevo, tj. naglim spazmima stijenke u namjeri da potisne konkrement distalno.<sup>11</sup> U fizikalnom nalazu peristaltika može biti pojačana pa sve do odsutnosti. Potrebno je učini radiološku obradu RTG-om ili CT-om abdomena kojima se može uočiti pneumobilija, aerolikvidni nivoi u lumenu crijeva i konkrement, što čini tzv. Riglerovu trijadu.<sup>9</sup> Budući da se bolest može manifestirati s intermitentnim pogoršanjima i poboljšanjima, u vidu prolaznih bolova, promjena peristaltike i eventualnih općih simptoma, odgađa se operativni zahvat i s njim mogućnost potpunog izlječenja, a postoji povezanost između vremena operacije i smanjenja smrtnosti.<sup>9</sup> Preoperativna dijagnoza postavlja se u manje od 50% slučajeva, što uz stariju dob i pridružene bolesti uzrokuje relativno visoku smrtnost.<sup>3</sup> Stoga bi određeni nalazi trebali potaknuti sumnju na *gallstone ileus*, a to su kontrast ili zrak na radiološkom nalazu u bilijarnom sustavu, direktna ili indirektna (kontrastna) vizualizacija konkrementa, promjena pozicije ranije detektiranog konkrementa i radiološki nalaz nepotpune ili potpune opstrukcije crijeva.<sup>12</sup> Terapija *gallstone ileusa* može biti neoperativna i operativna. Od neoperativne opisana je endoskopska litotripsija i evakuacija konkrementa te endoskopska litotripsija udarnim valovima (ESWL), a operativni zahvati su laparoskopska ili otvorena kololitotomija. Uz ekstrakciju konkrementa može se

učiniti i kolecistektomija u istom aktu ili u odgođenoj operaciji.<sup>6,13</sup> Nije dokazano koji je zahvat optimalan te se odlučuje s obzirom na dob, fizikalni nalaz (prisutnost peristaltike, stupanj distenzije kolona proksimalno od opstrukcije, prisutnost aerolikvidnih nivoa, pneumobilije, vizualizacije konkrementa i njegove veličine), pridružene bolesti, opće stanje bolesnika – prisutnost ili odsutnost hemodinamskog šoka ili sepse.

#### **4. Zaključak**

*Gallstone ileus* kolona kao komplikacija bilijarne litijaze koja zahvaća starije, osobito s pridruženim bolestima koje mogu pogoršati tijek bolesti, te stanje s atipičnom simptomatologijom koje može dulje vrijeme progredirati, i dalje predstavlja dijagnostički i terapijski izazov. Izrazito rijetka pojavnost ove bolesti jedan je od razloga zbog kojega dijagnoza često promakne. Stoga, kod bolesnika starije životne dobi s gore opisanim simptomima treba na umu imati i opstrukciju žučnim konkrementom te provesti ciljanu radiološku dijagnostiku radi pravovremene preoperativne dijagnoze kako bi se donijela odluka o optimalnom liječenju. CT abdomena i zdjelice, s obzirom na brzinu i točnost dijagnostike, za sada je najbolji izbor. Budući da u literaturi nema sigurnih smjernica i preporuka za dijagnostiku i terapiju, dijagnostika i terapija će ovisiti o kliničkoj slici i općem stanju bolesnika.

## **5. Zahvale**

Zahvaljujem se svim nastavnicima koji su tijekom studija sa mnom dijelili svoje znanje, a posebno hvala mom mentoru doc.prim.dr.sc.Goranu Augustinu na prijedlogu i pomoći pri pisanju diplomskog rada.

Veliko hvala mojoj obitelji i prijateljima na podršci i vjeri koja me pratila tijekom studija.



## 6. Literatura

1. Clavien PA, Richon J, Burgan S, Rohner A. Gallstone ileus. *Br J Surg.* 1990 Jul;77(7):737-42
2. Bartholin C. *Obstetrics.* [S. l.: s. n.]; 1654, str. 243.
3. Reisner RM, Cohen JR. Gallstone ileus: A review of 1001 reported cases. *Am Surg.* 1994 Jun;60(6):441-6.
4. Halabi WJ, Kang CY, Ketana N, Lafaro KJ, Nguyen VQ, Stamos MJ, et al. Surgery for gallstone ileus: a nationwide comparison of trends and outcomes. *Ann Surg.* 2014 Feb;259(2):329-35.
5. Okada K, Okamura S, Ono H. A case of gallstone ileus with sigmoid colon perforation. *J Jpn Surg Assoc.* 2011;72:1786–90.
6. Inukai K, Uehara S, Miyai H, Takashima N, Yamamoto M, Kobayashi K, et al. Sigmoid gallstone ileus: A case report and literature review in Japan. *Int J Surg Case Rep.* 2018;49:51-4.
7. Carr SP, MacNamara FT, Muhammed KM, Boyle E, McHugh SM, Naughton P, et al. Perforated closed-loop obstruction secondary to gallstone ileus of the transverse colon: a rare entity. *Case Rep Surg.* 2015;2015:691713.
8. Levowitz BS. Spontaneous internal biliary fistulas. *Ann Surg.* 1961 Aug;154(2):241-51.
9. Buetow GW, Glaubitz JP, Crampton RS. Recurrent gallstone ileus. *Surgery.* 1963 Nov;54:716-24.
10. Foss HL, Summers JD. Intestinal obstruction from gallstones. *Ann Surg.* 1942 May;115(5):721.b2-735.
11. Deckoff SL. Gallstone ileus; a report of 12 cases. *Ann Surg.* 1955 Jul;142(1):52-65.
12. Miller JD, Costopoulos LB, Holmes CE, Willox GL. Gall-stone ileus of the colon. *Br J Radiol.* 1965 Dec;38(456):960.

13. Meyenberger C, Michel C, Metzger U, Koelz HR. Gallstone ileus treated by extracorporeal shockwave lithotripsy. *Gastrointest Endosc.* 1996 May;43(5):508-11.
14. Farkas N, Kaur V, Shanmuganandan A, Black J, Redon C, Frampton AE, et al. A systematic review of gallstone sigmoid ileus management. *Ann Med Surg (Lond).* 2018 Jan 31;27:32-9.
15. Lobo DN, Jobling JC, Balfour TW. Gallstone ileus: diagnostic pitfalls and therapeutic successes. *J Clin Gastroenterol.* 2000 Jan;30(1):72-6.

## 7. Životopis

Rođena sam 27.ožujka 1997. u Zagrebu. 2015. godine sam završila XVI. Gimnaziju.

Medicinski fakultet u Zagrebu sam upisala akademske godine 2015./2016. Tijekom studija bila sam demonstrator na Katedri za anatomiju (2016.-2020.), bila sam član Studentske sekcije za kirurgiju (SSK) od 2016. godine, u vijeće sekcije ušla sam 2018. Godine, a tajnik sam bila 2019.-2021. Bila sam član Studentske sekcije za infektologiju gdje sam kao aktivni član volontirala na hitnom prijemu na Klinici za infektivne bolesti „dr. Fran Mihaljević“ u periodu od studenog 2020.godine do 30.lipnja 2021. godine. Volontirala sam u call centru Hrvatskog zavoda za javno zdravstvo u Narodnoj školi „dr.Andrija Štampar“ i u Ministarstvu zdravstva. Bila sam član još nekih sekcija i udruga na fakultetu. Stručnu praksu sam obavljala na odjelima kirurgije Klinike za dječje bolesti Zagreb i KB Dubrava.

Kongresi:

2017./2018. Sudjelovala sam na 3rd HeartSurgery Forumu u Zagrebu kao pasivni sudionik, Croatian Student Summit 14 (CROSS 14) kao aktivni sudionik u sklopu rada Studentske sekcije za kirurgiju, „Spine Experts Group 2018 Annual meeting“ u Zagrebu kao dio organizacijskog tima, Projektu 'Od A do Ž: by Sekcije MEF' i Memorijalu Drago Perović 2018. u sklopu rada SSK.

2020. Sudjelovala sam kao pasivni sudionik na prvom studentskom interdisciplinarnom kongresu „Diskursi shizofrenije“

2021. Sudjelovala sam kao aktivni sudionik s plakatom na studentskom kongresu OSCON 2021. i na Hrvatskoj proljetnoj pedijatrijskoj školi u Splitu kao pasivni sudionik

Publikacije:

Drugi sam autor na radu „Gallstone ileus sigmoidnog kolona: prikaz slučaja“ objavljenog u Liječničkom vjesniku 2021. godine. Prvi sam autor plakata „Case report: Prolonged course of

COVID-19“ predstavljenog na kongresu OSCON 2021. Jedan sam od autora plakata Studentske sekcije za kirurgiju na 7.Hrvatskom kirurškom kongresu u Vodicama. Jedan sam od autora handouta „Kronične rane“ napravljenog u sklopu rada SSK.

Kao član i dio vijeća Studentske sekcije za kirurgiju posjetila sam MEF Maribor i MEF Mostar gdje smo kao kolege studenti razmijenili znanje i iskustvo.

Ostalo: 2020./2021. Bila sam aktivni volonter u udruzi Studentski katolički centar u Zagrebu.

Govorim engleski i njemački jezik.