

Ultrazvučna dijagnostika patoloških promjena i komplikacija u pacijenata s transplantiranom jetrom

Ćosić, Luka

Master's thesis / Diplomski rad

2021

Degree Grantor / Ustanova koja je dodijelila akademski / stručni stupanj: **University of Zagreb, School of Medicine / Sveučilište u Zagrebu, Medicinski fakultet**

Permanent link / Trajna poveznica: <https://um.nsk.hr/um:nbn:hr:105:093044>

Rights / Prava: [In copyright](#) / [Zaštićeno autorskim pravom.](#)

Download date / Datum preuzimanja: **2024-08-27**



Repository / Repozitorij:

[Dr Med - University of Zagreb School of Medicine Digital Repository](#)



SVEUČILIŠTE U ZAGREBU
MEDICINSKI FAKULTET

Luka Ćosić

Ultrazvučna dijagnostika patoloških promjena i komplikacija
u pacijenata s transplantiranom jetrom

Diplomski rad



Zagreb, 2020.

Ovaj diplomski rad izrađen je u Kliničkom zavodu za dijagnostičku i intervencijsku radiologiju Kliničke bolnice Merkur pod vodstvom izv. prof. dr. sc. Jelene Popić, dr. med. i predan je na ocjenu u akademskoj godini 2020./2021.

POPIS I OBJAŠNJENJE KRATICA:

AIDS – sindrom stečene imunodeficijencije, eng. *autoimmune deficiency syndrome*

ALT – alanin transferaza, eng. *alanine transferase*

ALP – alanin fosfataza, eng. *alanine phosphatase*

AST – aspartat transferaza, eng. *aspartate transferase*

BMI – indeks tjelesne mase, eng. *body mass index*

CMV – citomegalovirus

CP – Child-Pugh

CT – kompjutorizirana tomografija, eng. *computed tomography*

DV_p – najviša dijastolička brzina, eng. *peak diastolic velocity*

EBV – Epstein Barr virus

GGT – gama-glutamil transferaza

GVHD – bolest presatka protiv primatelja, eng. *graft versus host disease*

HBV – virus hepatitisa B, eng. *hepatitis B virus*

HCC – hepatocelularni karcinom, eng. *hepatocellular carcinoma*

HCV – virus hepatitisa C, eng. *hepatitis C virus*

HIV – virus humane imunodeficijencije, eng. *human immunodeficiency virus*

HLA – humani leukocitni antigen

INR – međunarodni normalizirani omjer, eng. *international normalised ratio*

IVC – donja šuplja vena, eng. *inferior vena cava*

MELD – eng. *Model of end-stage liver disease*

MR – magnetska rezonanca

MRCP – eng. *magnetic resonance cholangiopancreatography*

MSCT – eng. *multi slice computed tomography*

PV – protrombinsko vrijeme

RI – indeks otpora, eng. *resistance index*

SSCT – eng. *single slice computed tomography*

SV_p – najviša sistolička brzina, eng. *peak systolic velocity*

UZV – ultrazvuk

SADRŽAJ:

SAŽETAK	VI
SUMMARY	VII
1. UVOD	1
1.1 JETRA: ANATOMIJA I FIZIOLOGIJA	1
1.2 BOLESTI JETRE I INDIKACIJE ZA TRANSPLANTACIJU	2
1.3 EVALUACIJA ZA TRANSPLANTACIJU I KONTRAINDIKACIJE	5
1.4 TRANSPLANTACIJA JETRE	6
2. METODE DETEKCIJE	10
2.1 ULTRAZVUK	10
2.2 KOMPJUTORIZIRANA TOMOGRAFIJA	13
2.3 MAGNETSKA REZONANCA	14
3. KOMPLIKACIJE NAKON TRANSPLANTACIJE JETRE	15
3.1 VASKULARNE KOMPLIKACIJE	16
3.1.1 JETRENA ARTERIJA	16
3.1.2 PORTALNA VENA	20
3.1.3 DONJA ŠUPLJA VENA I JETRENA VENA	21
3.2 BILIJARNE KOMPLIKACIJE	22
3.3 OSTALE KOMPLIKACIJE	23
4. ZAKLJUČAK	24
5. ZAHVALE	25
6. LITERATURA	26
7. ŽIVOTOPIS	34

SAŽETAK

Naslov: Ultrazvučna dijagnostika patoloških promjena i komplikacija u pacijenata s transplantiranom jetrom

Autor: Luka Ćosić

Nakon transplantacije jetre može doći do različitih komplikacija koje dijelimo na ranog i kasnog postanka. One uključuju vaskularne i bilijarne komplikacije, tekuće kolekcije te neoplastičke promjene (hepatocelularni karcinom, metastaze). Ultrazvuk je najraširenija, najdostupnija i najjeftinija pretraga za prikaz jetrene patologije. Pomoću nje vrlo brzo i efektivno možemo postaviti dijagnozu već uz pacijentov krevet, bez potrebe premještaja pacijenta. Prednost koju ultrazvuk i magnetska rezonanca (MR) imaju nad kompjutoriziranom tomografijom (CT) je nedostatak ionizirajućeg zračenja, što je od velike važnosti s obzirom da je zdravlje pacijenta uvijek na prvom mjestu. Najčešće vrste ultrazvuka koje koristimo prilikom dijagnostike jetrenih patologija su color, power i pulse wave Doppler. Pomoću njih dobivamo podatke o toku krvi u žilama kako slikovno tako i računski putem indeksa otpora, što je važno kod sumnje na opstrukciju ili stenozu krvnih žila jetre. Također, otvorenost portalne vene prije transplantacije i evaluacija tromboze jetrene arterije poslije transplantacije obavlja se ultrazvukom. Korištenjem ultrazvučnih kontrasta, poput onih punjenih zrakom ili niskotopivim plinovima, bolje opisujemo izgled žila jetre i lakše raspoznamo benigne od malignih tumora. Za bolji prikaz vaskularnih struktura možemo koristiti i CT. MR se, u obliku magnetske kolangiopankreatografije, češće koristi kod bilijarnih komplikacija i za prikaz bilijarnog stabla. U ovom diplomskom radu opisuju se metode detekcije i načini dijagnostike posttransplantacijskih komplikacija i patoloških promjena jetre kod pacijenata s transplantiranom jetrom.

Ključne riječi: jetra, transplantacija, posttransplantacijske komplikacije, ultrazvuk, kontrastno sredstvo

SUMMARY

Title: Ultrasound diagnostic of pathological changes and complications in patients with a transplanted liver

Author: Luka Ćosić

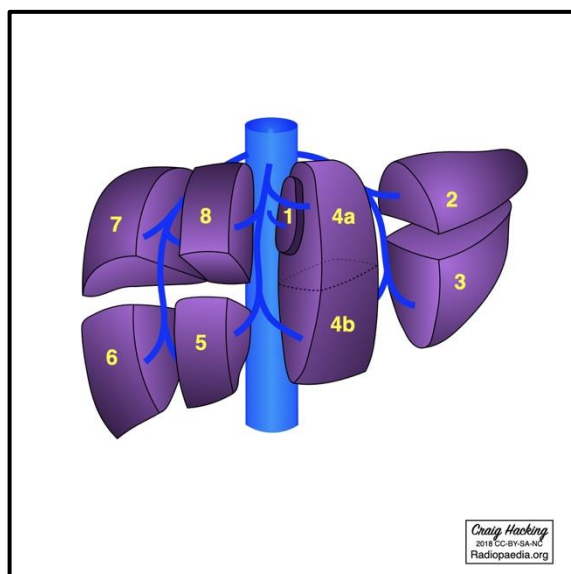
Following liver transplantation, various complications can occur, which we then divide into those of early and late onset. These include vascular and biliary complications, fluid collections and neoplastic changes (hepatocellular carcinoma, metastases). Ultrasound is the most widespread, most accessible and the cheapest examination used for imaging liver pathology. With it, very quick and efficient diagnostics can be done right next to the patient's bed, without moving the patient elsewhere. The advantage that ultrasound and magnetic resonance (MR) have over computed tomography (CT) is the lack of ionizing radiation, which is of great importance given that the health of the patient always comes first. The most common types of ultrasounds we use while diagnosing liver pathology are color, power and pulse wave Doppler. They are used to obtain data of the blood flow in the vessels, both visually and computationally while using the resistance index, which is important when we are suspecting obstruction or stenosis of the liver blood vessels. Also, the patency of the portal vein before transplantation and the evaluation of the hepatic artery thrombosis after transplantation are performed by ultrasound. By using ultrasound contrasts, such as those filled with air or low-soluble gases, we can better describe the appearance of the liver vessels and more easily distinguish benign from malignant tumours. For better imaging of vascular structures, we can also use CT. MR, in the form of magnetic cholangiopancreatography, is more commonly used in diagnosing biliary complications and to display the biliary tree. This thesis describes the methods of detection and diagnosis of posttransplant complications and pathological changes of the liver in patients that underwent liver transplantation.

Key words: liver, transplantation, posttransplantation complications, ultrasound, contrast agent

1. UVOD

1.1 JETRA: ANATOMIJA I FIZIOLOGIJA

Jetra je neparan organ smješten u desnom hipohondriju, koji dijelom prelazi i u lijevi. Najveći je organ u trbušnoj šupljini i najveća žlijezda u tijelu. Zauzima oko 2% ukupne tjelesne mase odrasloga čovjeka. Od pluća i srca, s jetrene gornje strane, odjeljuje ju ošit. Jetru, u odnosu na hvatište falciformne sveze na gornju površinu, dijelimo na desni (*lobus hepatis dexter*) i lijevi (*lobus hepatis sinister*) režanj. Daljnja podjela jetre je na odjeljke, kojih ima pet: lijevi i desni vanjski te lijevi i desni unutarnji odjeljak (*lobus sinister/dexter lateralis/medialis*), kao i *lobus caudatus*, koji ujedno čini i prvi segment. Segmenti su krajnja anatomska podjela jetre, te ih ukupno ima osam. (Slika 1) Temelj podjele na odjeljke i segmente je grananje krvnih



Slika 1. Podjela jetre na segmente. 1 – kaudatni režanj, 2 i 3 – gornji i donji dio lijevog vanjskog odjeljka, 4a i 4b – gornji i donji dio lijevog unutarnjeg odjeljka, 5 – donji dio desnog unutarnjeg odjeljka, 6 i 7 – donji i gornji dio desnog vanjskog odjeljka, 8 – gornji dio desnog unutarnjeg odjeljka
Ilustrativni prikaz: Prof. Craig Hacking, Radiopaedia.org, rID: 62589

žila i žučnih vodova unutar jetre. Klinički je to omogućilo odrađivanje jetrenih lobektomija i segmentektomija bez velikoga krvarenja. Krvne žile koje opskrbljuju jetru imaju dvojaku ulogu: hranidbenu i funkcionalnu. Hranidbenu ulogu vrši *a. hepatica propria*, koja kao ogranak *a. hepatis communis* dovodi oksigeniranu krv u jetru (ukupno 30% jetrenog krvotoka). S druge strane, funkcionalni krvotok (70% krvotoka) čini *v. portae hepatis* koja dovodi krv iz probavnoga sustava. Jetreni proizvod, žuč, izlazi iz jetre putem malih kanalića koji se kasnije spajaju u dva velika voda – lijevi i desni žučni vod (*ductus hepaticus sinister et dexter*). [1]

Osnovna funkcionalna jedinica jetre jest **jetreni režnjić**, *lobulus hepatis*, koji je vidljiv pomoću mikroskopa. Sastavljen je od jetrenih stanica (hepatociti) kružno posloženih oko centralne vene (ogranak jetrene vene). Ogranci jetrene arterije i portalne vene te mali žučni vodovi nalaze se s vanjske strane režnjića. [1] Kao dio jetrenih režnjića, točnije oko jetrenih sinusa, nalaze se Kupfferove stanice (tkivni makrofazi) koji „pročišćavaju krv“, tj. rješavaju se bakterija koje dolaze iz probavnoga sustava putem portalnoga krvotoka. Osim toga, jetra sudjeluje u metabolizmu ugljikohidrata (pohrana glikogena, glikogenoliza, glukoneogeneza), masti (oksidacija masnih kiselina, sinteza kolesterola te sinteza masti iz bjelančevina i ugljikohidrata) i bjelančevina (deaminacija aminokiselina, uklanjanje amonijaka putem ureje, stvaranje plazmatskih bjelančevina). Ostale funkcije jetre uključuju pohranu vitamina i željeza, stvaranje sastojaka potrebnih za zgrušavanje krvi te uklanjanje i izlučivanje lijekova, hormona i drugih tvari. [2]

1.2 BOLESTI JETRE I INDIKACIJE ZA TRANSPLANTACIJU

Kao i svaki drugi organ prilikom oštećenja, jetra kada je oštećena također izaziva kliničke znakove koji naše razmišljanje mogu usmjeriti prema njezinom oštećenju. **Bol** se javlja u području gornjeg desnog kvadranta i rezultat je rastezanja Glissonove čahure (jetreni vezivni omotač). Do rastezanja dovodi povećanje jetre (**hepatomegalija**), a uzrok povećanja može biti kongestija jetre zbog zatajenja desnoga srca, akutni hepatitis ili maligni tumor jetre. Za razliku od većine bolesti gdje je jetra difuzno povećana, u slučaju tumorskih masa i apscesa povećanja su lokalizirana. Jedan od najpoznatijih znakova oštećenja jetre je i **žutica** (*icterus*). Posljedica je **hiperbilirubinemije** i vidljiva je na koži (serumski bilirubin mora biti $>34\mu\text{mol/L}$), te na sluznicama i bjeloočnicama, a često je praćena svrbežom (*pruritus*). [3] Uzroke žutice dijelimo na prehepatične (hemoliza), intrahepatične (alkoholna bolest jetre, infektivni hepatitis, autoimune bolesti poput Wilsonove bolesti) i posthepatične (žučni kamenci). [4] Oštećenje jetre dovodi i do gubitka njene funkcije. Akutno zatajenje jetre najčešće je posljedica masivne nekroze jetre i dovodi do žutice, hipoglikemije, **sklonosti krvarenju** (nedovoljan sinteza čimbenika zgrušavanja), **encefalopatiji** i još mnogim drugim jetrenim poremećajima. Kronično zatajenje, s druge strane, posljedica je ciroze jetre i dovodi do žutice, **ascitesa** uz generalizirani edem, sklonosti krvarenju, **portalne hipertenzije** (povišenje od 12mmHg u portalnome venskom sustavu), encefalopatije, hepatorenalnog sindroma i endokrinih poremećaja poput hiperestrenizma (ginekomastija). Poseban naglasak treba staviti i na portalnu

hipertenziju koja je posljedica zastoja u portalnome krvotoku. Normalan tlak u portalnome venskom sustavu je 5-10mmHg, dok se hipertenzija dijagnosticira kod tlaka većega od 12mmHg. Posljedica takve pojave je stvaranje porto-sistemskih venskih anastomoza poput ponovnog otvaranja paraumbilikalnih vena. [3, 5]

Pri dijagnostici jetrenih bolesti koristimo se anamnezom, kliničkom slikom, nalazima krvi, jetrenim funkcionalnim testovima, radiološkom dijagnostikom i biopsijom jetre. Uobičajeno laboratorijsko testiranje za bolesti jetre uključuje vrijednosti alanin aminotransferaze (**ALT**), aspartat aminotransferaze (**AST**), alkalne fosfateze (**ALP**), gama glutamil transferaze (**GGT**), ukupnog i konjugiranog **bilirubina, albumina i koagulacijskih parametara**. AST i ALT dobri su pokazatelji jetrenog oštećenja (oslobađaju se iz hepatocita), no potrebno je imati na umu kako je AST prisutan i u mišićnim stanicama skeletnih i srčanog mišića, bubrežima, eritrocitima i gušterači, te je tako manje specifičan od ALT-a. Porast vrijednosti ovih enzima ne mora prikazivati točan stupanj staničnog oštećenja, ali nam može govoriti je li uzrok npr. nealkoholna bolest jetre (blagi porast) ili ishemijska/toksična ozljeda jetre (znatan porast) [6, 7]. Oštećenje jetre također može biti uzrokovano zastojem u odvodnji žuči (kolestaza). Ono što nas može usmjeriti ka tome su „markeri kolestaze“ – ALP, GGT i bilirubin. Njihova pojedinačna povišena vrijednost ne potvrđuje takvu dijagnozu, dok zajedno itekako govore u prilog kolestazi. Sintetsku funkciju jetre provjeravamo mjerenjem albumina i faktora zgrušavanja, a metaboličku mjerenjem amonijaka u serumu. Koagulacijsku ulogu također možemo prikazati mjerenjem protrombinskog vremena (PV) ili međunarodnog normaliziranog omjera (INR = *International normalised ratio*). Važno je imati na umu druge uzroke poremećenih nalaza, npr. hipoalbuminemija je također znak nefrotskog sindroma i malapsorpcije. Drugi jetreni enzimi koji mogu govoriti u prilog jetrenom oštećenju su 5'-nukleotidaza, laktat dehidrogenaza (LDH), glutamat dehidrogenaza, izocitrat dehidrogenaza i sorbitol dehidrogenaza.

Mnoge bolesti zahvaćaju jetru kao organ. One mogu biti infektivne (gnojna i parazitarina upala, virusni hepatitis), genske (hemokromatoza, Wilsonova bolest, manjak α_1 -antitripsina), vaskularne (tromboza jetrene vene), možemo govoriti o toksičnim oštećenjima (alkohol, lijekovi) i o novotvorinama (hemangiom, hepatocelularni karcinom, metastaze). [3] Dobar dio tih bolesti, u slučaju loše ili nedostatne terapije, dovodi do stanja koja zahtijevaju transplantaciju kao krajnje rješenje. Stoga se u indikacije za transplantaciju jetre pribrajaju ciroza jetre, dekompenzirana jetrena bolest, akutno jetreno zatajenje i hepatocelularni karcinom. [8] **Ciroza** je krajnji, nepovratni stadij kronične jetrene bolesti. Označava proces

obilježen difuznim umnažanjem vezivnog tkiva zbog čega se u potpunosti mijenja jetreni parenhim. S obzirom da jetra gubi svoju normalnu lobularnu građu i dolazi do pregrađivanja, razvija se slika portalne hipertenzije uz postupno gubljenje jetrenih funkcija. Uz to, dolazi do poremećaja izlučivanja žuči, hepatorenalnog sindroma i hepatične encefalopatije. Glavni uzroci ciroze jesu alkohol, hepatitis (komplikacija kroničnoga virusnog hepatitisa B i C), primarna bilijarna ciroza, primarni sklerozirajući kolangitis, genske bolesti jetre i cistična fibroza. Uzrok, u 10-15% slučajeva, može ostati i nepoznat. [3] Osnovni principi kod liječenja ciroze sastoje se od edukacije, promjene životnih navika i zaštite jetre od štetnih učinaka. Kada je riječ o promjenama životnih navika, naglasak je na pacijentovoj tjelesnoj težini i ovisnostima. Kako bi se smanjio rizik od komplikacija, pacijentima se savjetuje da smanje svoju tjelesnu težinu te da prekinu konzumaciju alkohola i/ili prestanu pušiti. [9, 10, 11] Obnavljanje jetrenog parenhima nakon prestanka konzumacije alkohola kod alkoholne ciroze i uvođenje antiviralne terapije kod HBV hepatitisa govori u prilog jetrenoj velikoj regeneracijskoj sposobnosti. [12] Što se tiče ostalih lijekova, u kontroli ciroze izbacuju se antihipertenzivi zbog nastajanja pretjerane hipotenzije [13], korištenje beta blokatora je još uvijek upitno [14], dok se antibakterijska profilaksa daje uz konstantan oprez od razvoja rezistentnih sojeva bakterija. [15] Također, bitno je svakih 6 mjeseci slati pacijenta na endoskopski pregled radi mogućeg nastajanja varikoziteta u jednjaku, čija ruptura može dovesti do smrti. [16] Korist operacija, pogotovo intraabdominalnih, mora dostatno nadjačavati rizik kako bi ih koristili kao način liječenja ili kontrole bolesti. **Akutno jetreno zatajenje**, s druge strane, stanje je koje nastaje naglo i kod ljudi koji prijašnje nisu imali klinički dijagnosticiranu jetrenu bolest. Počinje kao akutna ozljeda jetre, gdje se laboratorijski otkriju visoke vrijednosti ALT-a, AST-a i ALP-a. Kako se jetrena funkcija pogoršava, pronalaze se abnormalnosti u nalazima bilirubina, albumina i PV (ili INR). Da bi se na kraju dijagnosticiralo akutno jetreno zatajenje, pacijent mora razviti hepatičnu encefalopatiju, INR imati veći od 1.5 te gornji kriteriji za akutnu ozljedu jetre moraju biti ispunjeni. Žutica može i ne mora biti prisutna. [17] Kod liječenja akutnog jetrenog zatajenja bitna je potporna terapija (hemodinamska stabilizacija, konstantno praćenje koagulopatije i hepatične encefalopatije te dostatna prehrana), specifična terapija ako je uzrok poznat (npr. antiviralna terapija kod HBV hepatitisa) te liječenje komplikacija (zatajenje bubrega, sepsa, encefalopatija). [18] **Hepatocelularni karcinom (HCC)**, također jedna od indikacija za transplantaciju, primarni je zloćudni tumor jetre. Njegova učestalost u Hrvatskoj nešto je viša od prosjeka Europe, koji iznosi 2-4 oboljela na 100.000 stanovnika. Rizični čimbenici za nastanak HCC-a su ciroza jetre, virusni hepatitis (HBV, HCV), kemijski toksini kao što je aflatoksin te genski urođene metaboličke bolesti

poput tirozinemije i hemokromatoze. Jetra je u takvom stanju povećana (palpabilne čvoraste konture), dok pacijenti osjećaju bol u gornjem desnom dijelu trbuha, umorni su, malaksali, smanjenog apetita te se polako razvija i slika portalne hipertenzije. Glavni korak u dijagnozi je biopsija jetre, dok se razina α -fetoproteina redovito mjeri i koristi više za praćenje razvoja bolesti i liječenja, nego što se koristi u dijagnozi. [3] Pristup liječenju HCC-a može biti raznolik. Ovisno o težini bolesti koja se definira određenim klasifikacijama, pacijenti se podliježu kirurškoj resekciji, tumorskoj ablaciji, transarterijskoj terapiji ili sustavnoj kemoterapiji. U novije vrijeme, imunološka terapija dobiva na snazi kao način liječenja ovakvih pacijenata. [18, 19, 20, 21]

1.3 EVALUACIJA ZA TRANSPLANTACIJU I KONTRAINDIKACIJE

Uz sve spomenute načine liječenja, transplantacija je uvijek opcija kao zadnji pokušaj pomoći pacijentu. U težim slučajevima takav odabir liječenja često je i primaran. Tijekom trajanja bolesti, pacijentima se konstantno procjenjuje njihova težina bolesti te potreba za transplantacijom putem različitih klasifikacija, od kojih su se najviše istaknule ***Child-Pugh (CP)*** i ***Model of End-Stage Liver Disease (MELD)***. CP je klasifikacija koja se u početku koristila za procjenjivanje operativnog rizika kod postavljanja portosistemskog spoja zbog krvarenja varikoziteta. Tijekom vremena su se dijelovi klasifikacije mijenjali, te ona trenutno sadrži pet glavnih karakteristika: ascites, hepatička encefalopatija, ukupni bilirubin, albumin i protrombinsko vrijeme (PT) ili INR. [22] Često se koristi u kliničkoj praksi za mjerenje težine jetrene bolesti (ciroze) te procjenu trajanja života pacijenta. [23] S obzirom da je više objektivna mjera (uključuje ukupni bilirubin, albumin i INR) koja dobro razvrstava pacijente s cirozom prema riziku od smrtnosti, 2002. godine MELD (*Tablica 1.*) postaje glavna klasifikacija za procjenu potrebe za transplantacijom. [24, 25] U početku se koristila za procjenu preživljenja pacijenata kojima se postavljao transjugularni intrahepatični portosistemski spoj. [26] S druge strane, određena istraživanja pokazala su da INR, koji se nalazi u obje klasifikacije, ne odražava dovoljno jako koagulopatiju te postoji razlika u vrijednosti između laboratorija [27], na što se mora ozbiljno obratiti pozornost.

Tablica 1. MELD izračun i tromjesečna smrtnost temeljena na dobivenim rezultatima. [28]

$MELD = 3.8 \times \log [\text{bilirubin (mg/dL)}] + 11.2 \times \log [\text{INR}] + 9.6 \times \log [\text{kreatinin (mg/dL)}] + 6.4$	
MELD	Tromjesečna smrtnost
<9	1.9 – 3.7
10-19	6 – 20
20-29	19.6 – 45.5
30-39	52.6 – 74.5
>40	71 – 100

Osim što postoje kriteriji koji će staviti pacijenta na listu za transplantaciju, tako postoje i oni koji će to onemogućiti. Broj kontraindikacija se kroz vrijeme smanjivao onom brzinom kojom se tehnika same transplantacije unaprjeđivala. Danas se one dijele na **apsolutne i djelomične kontraindikacije**. U apsolutne se, od njih ukupno 13, ubrajaju među ostalima i MELD<15, AIDS (eng. *Acquired immunodeficiency syndrome*), napredna plućna i/ili srčana bolest, aktivno uzimanje alkohola ili zabranjenih sredstava i hemangiosarkom. U djelomične (relativne) kontraindikacije ubrajamo opću slabost, konstantnu nesuradljivost, naprednu dob, prijašnju opsežnu abdominalnu operaciju te opsežnu portalnu ili mezenteričnu trombozu. [29, 30] Od svega je važno izdvojiti da se, iako je AIDS apsolutna kontraindikacija, pacijenti pozitivni na virus humane imunodeficijencije (eng. *Human immunodeficiency virus*, HIV) u nekim centrima uzimaju kao kandidati. [31]

1.4 TRANSPLANTACIJA JETRE

Transplantacija se kao način liječenja prvi put znanstveno pojavljuje 1955. godine, kada je C. Stuart Welch predložio transplantaciju jetre kod psa. [32] 1958. godine Francis Moore opisuje prvu odrađenu transplantaciju jetre kod psa. [33] Prva opisana i izvedena transplantacija na ljudima dogodila se 1. ožujka 1963., kada su Starzl i suradnici trogodišnjem dječaku s bilijarnom atrezijom odlučili presaditi jetru. Dječak je nažalost preminuo na stolu zbog poremećaja zgrušavanja i nekontroliranog krvarenja. Unatoč neuspjehu, Starzl je nastavio proučavati stare i stvarati nove metode u svrhu njihovog poboljšanja čime je povisio uspjeh postupka. [34] Dvadeset godina kasnije, *National Institutes of Health* prihvaća transplantaciju

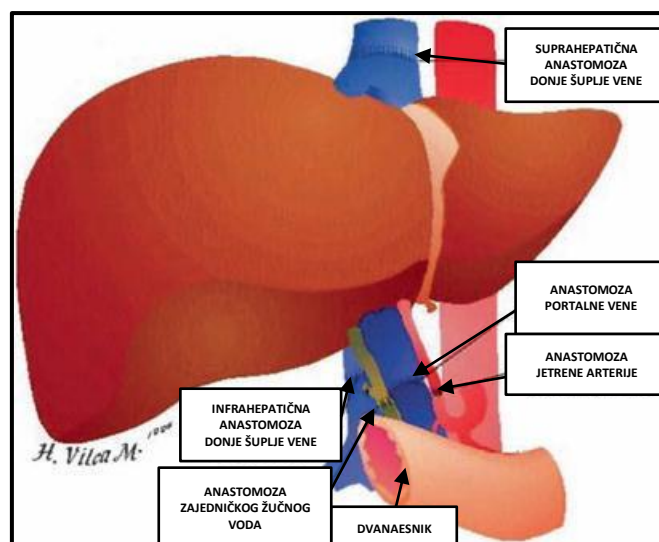
jetre kao valjanu metodu terapije za krajnji stadij bolesti jetre. Uz to, veliki je naglasak bio stavljen na imunosupresivnu terapiju. Nakon nekoliko promjena, trenutno se uspješno koristi takrolimus, kojeg su Starzl i suradnici uveli 1990. godine. [35] Danas, skoro pa 70 godina nakon prvog spomena o transplantaciji jetre, ukupni napredak se najbolje opisuje stopom preživljenja koja za prvu godinu iznosi 90%, dok za pet godina ona je nešto manja, oko 77%. [36] Uz to, važno je od spomena da se transplantacijom pacijentima produljuje život za otprilike 15 godina [37], a stopa preživljenja za takve pacijente je 50%. [38]

Predoperativna obrada pacijenta obuhvaća više pristupa. Procjenjuje se indeks tjelesne mase (eng. *Body mass index*, BMI) jer povišene vrijednosti za sobom nose viši perioperativni rizik i smrtnost. Jedna od najvažnijih pretraga, ako ne i najvažnija, je ona kardiološka. U slučaju pronađene stenoze, pacijentima se radi koronarna revaskularizacija prije transplantacije. [39] Dijagnostika za plućnu hipertenziju, hepatopulmonarni sindrom i zatajenje bubrega su bitne zbog mogućeg liječenja i, uz pozitivan odgovor pacijenta na terapiju, daljnjeg nastavka s transplantacijom. [40, 41] U slučaju niske glomerularne filtracije (<30mL/min), bubrežnog zatajenja s potrebnom dijalizom duljom od 8 tjedana te opsežne glomeruloskleroze, istovremeno se transplantiraju bubrezi i jetra. [42] Važno je obaviti testove probira za moguće karcinome, dok oni koji imaju dijagnozu maligne bolesti moraju biti izliječeni prije transplantacije. [43] Sve infektivne bolesti, poput hepatitisa A i B, citomegalovirusa, Epstein-Barr virusa, bakterijskih infekcija i HIV-a, moraju se djelotvorno liječiti. [44] Pacijenti zaraženi HIV-om obavezni su prije operacije imati broj CD4 limfocita veći od 100 μ L i nedetektabilnu viremiju. Također je bitna psihijatrijska procjena radi moguće zloupotrebe alkohola i/ili droga te radi osiguranja da je pacijent upoznat s operacijskim postupkom i mogućim ishodima. Socijalni radnici vode brigu o osiguravanju i prilagodbi poslijeoperacijske skrbi kod kuće, dok se nutricionisti brinu (prije i poslije samog postupka) o nutritivnom statusu pacijenta i prehrambenim promjenama vezanim uz određene bolesti poput dijabetesa tipa 2, hipertenzije i hiperlipidemije. [32]

Postoje određeni čimbenici koji se uzimaju u obzir prilikom odabira davatelja. Za razliku od npr. bubrega, jetra ne zahtijeva HLA podudaranje zbog manjka čvrstih dokaza koji povezuju HLA tipiziranje sa povećanim rizikom od odbacivanja. Uz to, *graft versus host disease* (GVHD) javlja se samo u 0,5-1% slučajeva. [45] Drugi imunološki čimbenik koji se uzima u obzir je AB0 sustav krvnih grupa. Osim u slučajevima velike hitnosti poput fulminantnog jetrenog zatajenja, traži se AB0 podudarnost između davatelja i primatelja. [46, 47] Starija dob davatelja predstavlja rizik za pozitivan ishod transplantacije. [48] Dokazano je da presađak od davatelja starijih od 70 godina povećava rizik za neuspjeh primanja za oko 65%. Također, jetra

starijih osoba je masnija s početnim vezivnim promjenama. [44] Preporuča se dijeljenje jetre mlađih davatelja (zbog visoke kvalitete) na dva dijela kako bi se omogućili presadci za dva primatelja. [49] Važno je također uzeti u obzir veličinu presatka, zbog komplikacija koje mogu nastati u poslijeoperacijskom periodu (npr. ishemija organa zbog premalo mjesta, torzija zbog previše slobodnog prostora). [44]

Kada govorimo o samoj operaciji, važno je napomenuti radi li se o živom ili mrtvom davatelju. Kod **živog davatelja** uvijek se transplantira dio jetre (lobarna ili segmentalna resekcija), dok se u većini slučajeva kod **mrtvog davatelja** transplantira cijela jetra. Tek je 2003. prvi put transplantirana jetra mrtvog davatelja u dva dijela, lijevi (sa donjom šupljom venom i zajedničkom jetrenom arterijom) i desni (bez srednje jetrene vene). [50] Izvađena davateljeva jetra perfundira se i čuva u konzervacijskoj otopini 24 sata prije operacije. Rizik od nastanka oštećenja na transplantatu, poput ishemičnog tipa bilijarnog oštećenja, proporcionalno raste vremenu trajanja pohrane. [51] Prije no što uopće možemo postaviti transplantat u primatelja, izvodi se hepatektomija primatelja. Takav je postupak otežan kod onih pacijenata s izraženom portalnom hipertenzijom ili otprije rađenim operacijama u gornjem abdomenu. Izoliraju se i odvajaju žučni vodovi, jetrena arterija i portalna vena. Za potpunu kontrolu krvotoka podvezuje se donja šuplja vena ispod i iznad razine jetre. Retrohepatični dio donje šuplje vene odvaja se zajedno s jetrom. Jetreni transplantat se zatim postavlja na mjesto izvorne jetre primatelja (ortotopska transplantacija) te se anastomoziraju redom: suprahepatična pa infrahepatična donja šuplja vena i posljedično portalna vena. Nakon toga se uklanjaju podvezi istim redoslijedom i pušta se portalni krvotok kroz jetru. Jetrena arterija povezuje se s primateljevom jetrenom arterijom, u većini slučajeva, osim ako postoje određene anatomske varijacije koje zahtijevaju drugačiji pristup. Nakon što je arterijski krvotok kroz jetru zadovoljavajući, rekonstruira se žučni vod. (*Slika 2*) [52] S obzirom da se kod živog davatelja transplantira samo dio jetre, operacija je složenija pa zahtijeva detaljniju i precizniju disekciju struktura. [53] Poslijeoperacijski period oporavka ne ovisi samo o presatku i



Slika 2. Anastomoze prilikom transplantacije jetre. [54]

uspješnosti operacije, već i o drugim organima koji mogu teško reagirati na stres prouzročen operacijom. Zatajenje drugih organa može produljiti pacijentov ostanak u intenzivnoj jedinici unatoč dobrim jetrenim nalazima. Ako presadak pokazuje uredno djelovanje i nema nikakvih ranih komplikacija operacije, pacijenti se unutar 48 sati mogu otpustiti na klinički odjel. [54]

Nakon operacije moguće su i komplikacije. Njih dijelimo na rane i kasne. (Tablica 2) U prvom tjednu vlada regeneracija presatka te se jetreni nalazi polako vraćaju na normalne. Takve abnormalne nalaze pripisujemo ozljedi presatka koji je izložen hladnoj i toploj ishemiji prilikom cijeloga postupka. [55] Zbog imunosupresije javljaju se oportunističke infekcije poput CMV-a (najčešća virusna) i kandidate (najčešća gljivična), dok sam takrolimus može uzrokovati neurološke i bubrežne poremećaje te hiperglikemiju. Najviše kasnih komplikacija vežu se također uz imunosupresivne lijekove. Najčešće su to kronična bubrežna bolest, dijabetes melitus, dislipidemija i hipertenzija. [56]

Tablica 2. Komplikacije nakon transplantacije jetre.

RANE	Tromboza jetrene arterije Akutno stanično odbacivanje Bilijarne komplikacije Infekcija
KASNE	Komplikacije povezane s imunosupresijom Povratak određenih bolesti (npr. HCV, HBV, HCC) <i>De novo</i> maligna bolest

2. METODE DETEKCIJE

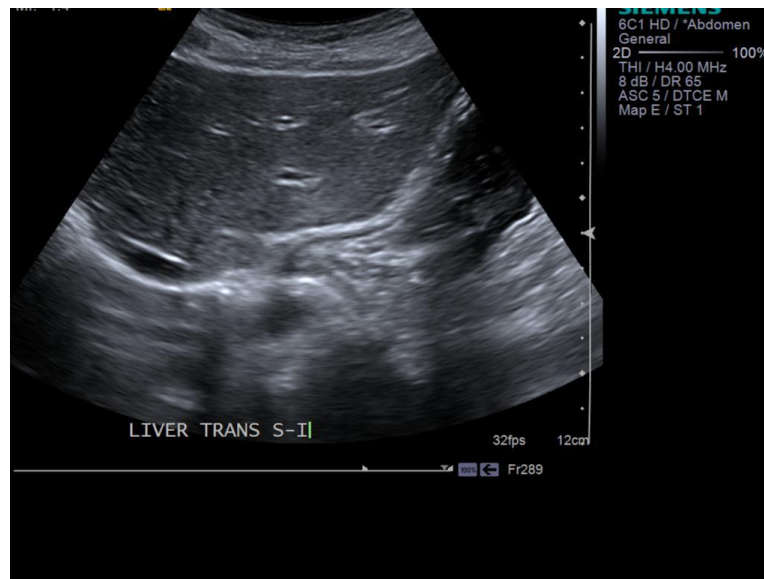
Korištenje slikovnih metoda u dijagnostici jetrenih bolesti i praćenju bolesnika s bolestima jetre danas je neupitno. Pravovremene i pravovaljane dijagnostike bolesti jetre gotovo da u suvremenoj medicini i nema bez uporabe radioloških slikovnih metoda. Upravo je napredak u tehnologiji najzaslužniji za sve češće konzultiranje radiologa prilikom obrade pacijenta. Metode koje se učestalo koriste su ultrazvuk (UZV), kompjutorizirana tomografija (CT) i magnetska rezonanca (MR). Zbog nedovoljno kvalitetnog prikaza parenhima u odnosu na druge metode izbora, nativna slika abdomena rijetko se koristi. Jedna od ranijih indikacija bila je prikaz hepatomegalije kada je protezanje sjene jetre dalje od sjene desnoga bubrega.

2.1 ULTRAZVUK

Najraširenija, najdostupnija i najjeftinija metoda za prikaz jetrene patologije, a koja ne koristi ionizirajuće zračenje je **ultrazvuk**. Kao što samo ime kaže, ultrazvuk koristi zvučne valove izrazito visokih frekvencija (uobičajeno oko 2MHz) te zatim registrira reflektirane valove dobivene na granicama između tkiva. Kako bi proizveli ultrazvučne valove, potrebna nam je tvar koja može vibrirati pri tako velikim frekvencijama. Piezoelektrični kristal je rješenje ovoga problema te je danas glavna osovina ultrazvučne sonde. Takav kristal je u mogućnosti proizvesti piezoelektrični efekt. To je reverzibilni proces gdje nakon apliciranja vanjskog električnog polja dolazi do titranja kristala koji zatim proizvodi ultrazvučne valove. Isti ti valovi mogu unazad utjecati na kristal koji posljedično proizvodi napon. Kako valovi prolaze kroz njih, tako se i reflektiraju na njihovim granicama. Svako tkivo posjeduje određenu akustičku impedanciju, tj. otpor prolasku zvučnoga vala kroz taj medij. Reflektirani valovi dobivaju se na granici dvije različite akustičke impedancije, dakle dva različita tkiva. Vraćanjem valova prema sondi, piezoelektrični kristal služi kao prijemnik koji zatim proizvodi električnu energiju čime se dobiva slika na monitoru. Prikaz dublje smještenih struktura omogućuje se smanjenjem frekvencije, ali se time žrtvuje kakvoća slike. S druge strane, povišenjem frekvencije kvaliteta slike raste, ali najbolje su vidljive samo površinski smještene strukture. [57]

Postoje različiti načini snimanja na ultrazvuku. U početku se koristio **A** način snimanja gdje bi se poslao jedan valni impuls koji bi zabilježio različite vrhove na grafu ovisno o refleksiji valova između dvaju tkiva. Dakle, dobila bi se jednodimenzionalna slika. Danas se koristi **B** način snimanja. On, za razliku od prije, šalje mnoštvo signala (100-200) pomoću kojih

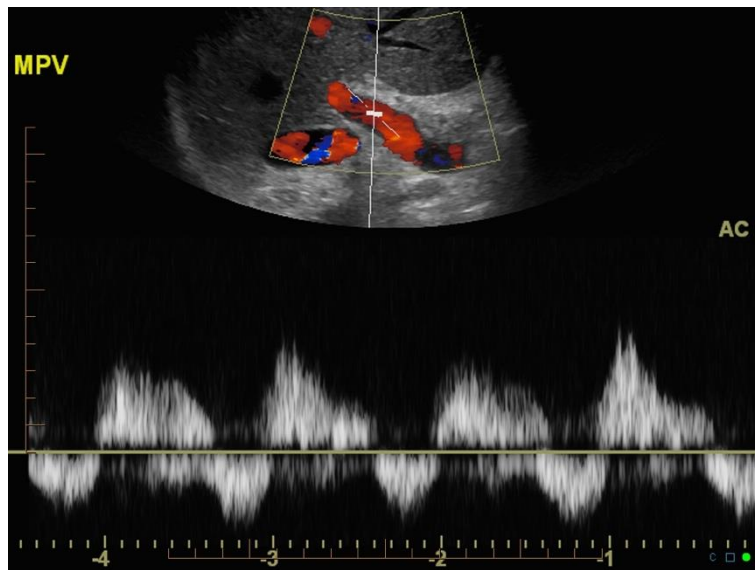
od različito dobivenih vrhova grafa stvara na slici različite razine svjetlosti. Time se dobiva stvarna dvodimenzionalna slika tkiva pod sondom. (Slika 3)



Slika 3. Uredan ultrazvuk jetre (crveno označene granice).
Klinički prikaz: Dr Henry Knipe, Radiopaedia.org, rID: 38664

Prilikom opisivanja slike koristimo se izrazima poput **ehogeno**, **hiperehogeno** i **hipoehogeno**. Ehogenim opisujemo dijelove slike koji su jednakog zasjenjenja, dok hiper/hipoehogenim smatramo područje većeg ili manjeg zasjenjenja. Za prikaz žila i toka krvi koristimo se **Doppler** načinom snimanja. Temelj ovoga načina je Dopplerov efekt koji opisuje promjenu u frekvenciji i valnoj duljini vala prilikom gibanja izvora i/ili promatrača. U kombinaciji sa B načinom i dodatkom boja za određeni smjer kretanja krvi, dobivamo tzv. **color Doppler**. Njime dakle prikazujemo smjer i brzinu kretanja krvi u žilama. Poznavanjem anatomije i karakteristike žila (pulsiranje arterije, kompresibilnost vena), uz dodatak boje možemo još lakše prepoznati strukture na slici i uočiti određeno patološko stanje. **Power Doppler** je novija verzija color Dopplera, ali ne prikazuje smjer i brzinu kretanja krvi, samo intenzitet toka. Pomoću **pulse wave Dopplera** prikazujemo tok krvi u pomoću valnih oblika. [58] (Slika 4) Valnih oblika ima tri: monofazan, bifazan i trofazan. Uredan nalaz perifernih arterija je trofazan valni oblik. [59]

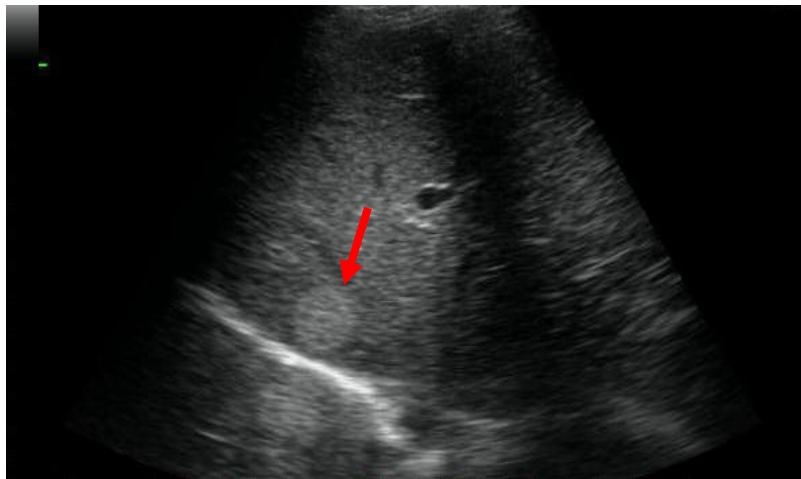
Korištenje kontrastnih sredstava nije zaobišlo UZV. Danas se koriste termini „prva i druga generacija“. Oni nam zapravo govore radi li se o mjehurićima na bazi zraka ili niskom topivim plinovima (npr. oktafluoropropan, perfluorobutan, perfluorokarbon). Razlika je u zadržavanju u krvotoku, gdje oni iz druge generacije ostaju duže i omogućuju snimanje dalje udaljenih organa. [60]



Slika 4. Pulsatilni valni oblik portalne vene.

Klinički prikaz: Dr Chris O'Donnell, Radiopaedia.org, rID: 3288

Ultrazvuk može prikazati različite patologije jetre. Generaliziranu hipoechogenost vidimo kod akutnog hepatitisa i difuznih malignih lezija, a hiperechogenost kod masne promjene jetre. Hiperehogene lezije govore u prilog različitim benignim (hemangiom, adenom, fokularna nodularna hiperplazija) i malignim lezijama (metastaze, HCC). (Slika 5)



Slika 5. Ultrazvučni prikaz jetrene metastaze (strelica).

Klinički prikaz: Dr Ayush Goel, Radiopaedia.org, rID: 26560

Nedostatak UZV-a je nemogućnost dobivanja kvalitetne slike kod pretilih ljudi i općenito cijele jetre zbog blizine dijafragme. [61] S druge strane, biopsija jetre i perkutana drenaža puno se lakše obavljaju uz pomoć UZV-a. Uz pomoć color Dopplera možemo dobiti saznanja o krvnim žilama jetre. Normalan tok krvi je od središnjeg dijela jetre prema periferiji, dok nas obrnuta situacija usmjerava prema cirozi s portalnom hipertenzijom. Također, otvorenost

portalne vene prije transplantacije i evaluacija tromboze jetrene arterije obavlja se UZV-om. Korištenjem kontrasta bolje opisujemo izgled žila jetre i lakše raspoznavamo benigne od malignih tumora. [62] Danas se u Europi učestalo koriste kontrasti druge generacije poput mjehurića punjenih sumpornim heksafluoridom i ovijenih fosfolipidima. Nakon njihove aplikacije, razlikujemo ranu arterijsku, portalnu i kasnu fazu. Kasna faza pokazala se kao najbolja za razlikovanje benignih od malignih lezija. Benigne lezije se u toj fazi tipično prezentiraju kao hipervaskularne ili izovaskularne u odnosu na jetreni parenhim. Maligne lezije, s obzirom da je njihova vaskularizacija skoro pa cijela arterijska, imaju tipičan hipovaskularni izgled. [63]

Biopsija jetre duže je vrijeme zlatni standard određivanja stadija fibroze jetre. Invazivna je i skupa metoda koja ujedno zahtijeva i pacijentov ostanak u bolnici te predstavlja rizik od boli i krvarenja. S obzirom da biopsijom uzimamo samo jedan mali dio jetrenog tkiva, on može i ne mora biti reprezentativan za ukupno tkivo jetre. To može dovesti do pogreške u dijagnostici koja se javlja u oko 25-30% slučajeva. U današnje vrijeme sve više se koristi **Fibroscan UZV**, tj. ultrazvučna elastografija. Takav ultrazvuk u mogućnosti je izmjeriti brzinu širenja valova kroz jetru i na temelju toga izračunati njezinu tvrdoću koja se uspoređuje sa tvrdoćom u određenom stadiju fibroze. Pretraga je neinvazivna, bezbolna, ne zahtijeva sedaciju i vrlo se brzo izvodi. Rezultati pretrage su trenutni, što znači da se ne mora čekati na nalaz patologa kao kod biopsije što, uz sve ranije navedeno, još više ubrzava i olakšava ovaj proces. [64]

2.2 KOMPJUTORIZIRANA TOMOGRAFIJA

Osnova djelovanja CT-a je rendgenska cijev koja šalje rendgenske zrake u klinastom obliku prema detektorima na suprotnoj strani. U takvim detektorima se, nakon prolaska zraka kroz pacijenta, dobivaju fotoni vidljivoga spektra. Njihov broj ovisit će o prigušenju zraka prilikom prolaska kroz različita tkiva pacijenta. Takvi fotoni se automatski obrađuju računalno prilikom čega nastaje slika spremna za očitavanje od strane radiologa. Kroz godine su se CT uređaji mijenjali, točnije poboljšavali. Nakon niza promjena, u današnje vrijeme koriste se *Single slice* (SSCT) i *Multi slice* (MSCT) CT uređaji. Za razliku od SSCT-a, MSCT posjeduje više detektora raspoređenih u mnogo redova čime se smanjuje vrijeme pretrage, ali održava kvaliteta slike. [65] Jedna od negativnih strana CT-a, s obzirom da koristi rendgenske zrake koje imaju ionizirajuće djelovanje, je zračenje tkiva. Takav problem rješiv je uporabom

niskodoznog CT-a, koji za razliku od konvencionalnog koristi niže doze zračenja uz dobivanje slike jednake kvalitete. [66]

U dijagnostici bolesti jetre osobito je bitan prikaz vaskularnih struktura zbog čega se koriste standardni protokoli snimanja. Za prikaz struktura poput žila ili žučnih vodova, koriste se jodna kontrastna sredstva. Ona puno više apsorbiraju rendgenske zrake zbog čega imaju izrazito dobar prikaz na konačnoj slici. [67] S druge strane, njihova negativna strana moguća je alergija na kontrastno sredstvo što može dovesti do anafilaktičke reakcije. Zbog toga je važno prije snimanja ispitati pacijenta o mogućim alergijama i uz znanje imati i opremu spremnu za reagirati u slučaju razvoja reakcije. [68] Standardni protokol snimanja jetre uključuje snimanje u nativnoj, arterijskoj, portalnoj venskoj, a po potrebi i u odgođenoj fazi. (Tablica 3) Za maksimalnu detekciju i karakterizaciju jetrenih lezija valja imati adekvatan CT protokol, koji povećava atenuacijske razlike između jetrenog parenhima i tumora u jetri. Važni su osim toga i volumen i koncentracija kontrasta, te brzina aplikacije koja bi trebala biti 4-5mL/s.

Tablica 3. Vrste snimanja pomoću CT-a te različita stanja za koja se koriste.

VRSTA SNIMANJA	BOLESTI I STANJA
Nativni CT	Odlaganje željeza ili kalcija u jetri, Wilsonova bolest, amiloidoza, jetreni apsces, masna promjena jetre
Jednofazni CT s kontrastom	Ciroza jetre, hipovaskularne metastatske lezije
Dvofazni CT s kontrastom	Hipervaskularne metastatske lezije, predoperativna obrada za djelomičnu resekciju jetre
Trofazni CT s kontrastom	Benigne i maligne jetrene lezije, HCC, kolangiokarcinom, fokalna konfluirajuća fibroza, tumori s centralnim ožiljkom

2.3 MAGNETSKA REZONANCA

Za razliku od rendgena, pa samim time i CT-a, **MR** ne koristi rendgenske zrake. Osnova njegovog djelovanja je magnetska karakteristika jezgre vodikovog atoma, tj. protona, zvana *spin*. Spinski magnetski moment javlja se posljedično vrtnji elementarnih čestica, u ovom slučaju protona, te je kod svake čestice usmjeren u određenom smjeru. Takav ostaje sve dok mu se ne doda magnetno polje. Uz stvaranje vanjskog magnetnog polja, puštaju se i radiofrekventni valovi određene frekvencije (tzv. Larmorove frekvencije) kako bi se naknadno

mogao proizvesti MR signal. Različite magnetske zavojnice nalaze se unutar stroja za proizvodnju magnetnog polja te radiofrekventna zavojnica kao još jedan sastavni dio. Detektori primaju MR signal i kompjutorski se zatim stvara slika koja se očitava. [69, 70] I kod MR-a se koriste određena kontrastna sredstva kako bi se poboljšala slika. U ovom slučaju većinom se koriste kontrasti na bazi gadolinija (kod snimanja jetre i mangana) koji mijenjaju vrijeme opuštanja tkiva i time pojačavaju određeni dio slike. [71] Naravno, kao i kod primjene drugih kontrasta, od velike je važnosti ispitati pacijenta o mogućim alergijama. [68] Ostale kontraindikacije za MR uključuju strano metalno tijelo (posebice blizu oka), ugrađene pumpe za puštanje lijekova (inzulin pumpa), određeni pacemakeri, kohlearni implantati i neurostimulacijski sustavi. [71]

Prednost koja se daje MR-u za prikazivanje jetre je manjak ionizirajućeg zračenja, bolja kontrastna rezolucija slike te mogućnost korištenja specifičnih kontrasta. S druge strane, takva pretraga je skuplja, dulje traje i zahtijeva dobru suradljivost pacijenta (npr. držanje daha zbog manje mogućih artefakata). Najčešće indikacije za MR jetre, posebice uz korištenje kontrasta, su: manje jetrene lezije poput HCC-a i metastaza, razlikovanje jetrenih od ne-jetrenih tumora, razlikovanje fokalne nodularne hiperplazije i adenoma, ciste jetre, jetreni hemangiomi i masna promjena jetre. [61] U suvremenoj dijagnostici jetrenih lezija osobito pomaže primjena hepatotropnih kontrastnih sredstava, koja omogućuju snimanje u odgođenoj fazi za 15-20min. Karakteristike lezija u toj fazi dodatna su pomoć u razlikovanju pojedinih fokalnih lezija.

U prikazu komplikacija nešto je bolji od CT-a u detekciji ranih recidiva HCC-a, dok je zbog lošije prostorne rezolucije nešto lošiji u prikazu vaskularnih komplikacija. U prikazu bilijarnih komplikacija obje su metode gotovo podjednake. Zbog mogućih artefakata jodnih kontrasta, u transarterijski kemoemboliziranih MRI je bolja metoda prikaza.

3. KOMPLIKACIJE NAKON TRANSPLANTACIJE JETRE

Glavna podjela posttransplantacijskih komplikacija je na rane i kasne. U rane komplikacije ubrajamo vaskularne komplikacije, bilijarne komplikacije, infekcije, akutno stanično odbacivanje i primarno nefunkcioniranje presatka. S druge strane, kasne komplikacije uključuju one povezane s imunosupresijom, *de novo* malignosti i povratak određenih bolesti poput infekcije HCV-om i HBV-om te povratak HCC-a.

3.1 VASKULARNE KOMPLIKACIJE

Ukupna incidencija vaskularnih komplikacija iznosi 9%. One se prve uzimaju u obzir kod pacijenata s komplikacijama poput jetrenog zatajenja, sepse, unutarnjeg krvarenja ili istjecanja žuči. Brzo i kvalitetno postavljena dijagnoza može spasiti kako presadak, tako i pacijenta. [72, 73, 74]

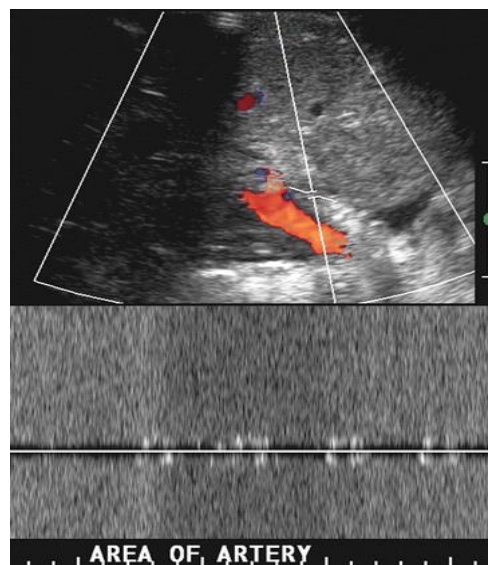
3.1.1 JETRENA ARTERIJA

Komplikacije vezane uz jetrenu arteriju dijelimo na tromboze i stenoze. Najraširenija metoda rane detekcije posttransplantacijskih komplikacija vezanih za jetrenu arteriju je ultrazvuk sa color Doppler pregledom. Njega je moguće primijeniti uz krevet bolesnika gotovo odmah po transplantaciji. Normalan valni oblik jetrene arterije prikazan UZV-om pokazuje nagli sistolički porast uz konstantno dijastoličko kretanje krvi. Bitno je, tijekom pregleda, obratiti pozornost na arteriju ne samo na razini porte hepatis, već i nakon dijeljenja na desnu i lijevu jetrenu arteriju. Uredno prikazan valni oblik na razini porte hepatis ne isključuje patologiju nakon račvanja arterije. [75] Uz valni oblik, gleda se i **indeks otpora** (eng. *resistive index*, RI). On se računa putem iduće jednadžbe: $RI = (SV_p - DV_p)/SV_p$ (SV_p označava najvišu sistoličku brzinu, a DV_p najvišu dijastoličku). RI jetrene arterije bez patoloških komplikacija iznosi 0,5–0,8. [76, 77, 78] Povišen RI (>0,8) u ranom postoperativnom periodu (<72 sata) ne bi trebao buditi sumnju kod liječnika s obzirom da je takav nalaz učestao te se kroz neko vrijeme RI spušta na normalnu razinu. Uz to, povišen RI vežemo za starije davatelje te dulje vrijeme koje je presadak proveo u ishemiji čekajući na transplantaciju. [79]

Danas najčešće korištena metoda za dijagnostiku vaskularnih komplikacija je MSCT angiografija. Velika prednost ove metode leži u kratkom vremenu snimanja uz pokrivanje velikog dijela tijela. Također je moguće napraviti 3D prikaz ciljne regije. Radi se o brznoj i neinvazivnoj metodi koja kvalitetno prikazuje krvožilni sustav i njegovu patologiju. Najčešće se u takvoj pretrazi koriste jodirana kontrastna sredstva. Uzimajući to u obzir, bitno je vrijeme dobivanja slike prilagoditi vremenu i količini apliciranog kontrasta kako bi omogućili što kvalitetniju interpretaciju slike. [80] Korištenjem MSCT-a s kontrastom dobivamo sliku visoke kvalitete koja se dobro može interpretirati, pretraga traje kratko te je dobra neinvazivna alternativa arteriografiji. [72, 81]

Tromboza jetrene arterije pojavljuje se u oko 4-12% odraslih primatelja te 42% djece. [73, 82] S obzirom da su kod presadaka žučni vodovi opskrbljeni krvlju isključivo iz jetrene arterije, ovakav događaj može dovesti do njihove nekroze. Potrebna je brza dijagnoza zbog mogućeg jetrenog zatajenja te se time čuva presadak. Unatoč tome, kod većine je pacijenata ponovno potrebna transplantacija. [74] Neki od rizičnih čimbenika za razvoj tromboze uključuju nepodudarnost u promjeru primateljeve i davateljeve jetrene arterije, produljeno vrijeme hladne ishemije presatka i nekompatibilnost u ABO sustavu i infekcija citomegalovirusom. [73, 82]

Danas je dijagnoza fulminantne jetrene nekroze prilikom pronalaska tromboze jetrene arterije rijedak slučaj. Takvo što je omogućeno zbog rutinskog snimanja i praćenja ultrazvukom u postoperativnom periodu. [83] Duplex Doppler omogućuje točnu dijagnozu u 92% slučajeva. Opstrukcija jetrene arterije očitovat će se i sa niskim RI. Točna dijagnoza postavlja se kada na monitoru, tijekom snimanja sa *color* i *pulsed* Dopplerom, izostaje tok u arteriji hepatici propriji i intrahepatalnoj arteriji. [84] (Slika 6) Različita stanja mogu dovesti do lažno pozitivnih (jetreni edem, hipotenzija) i lažno negativnih (razvijene periportalne kolateralne arterije posljedično kroničnoj trombozi) rezultata. [74, 76, 83]



Slika 6. Color i pulse wave Doppler pokazuju nedostajanje toka krvi na razini porte hepatis. [85]

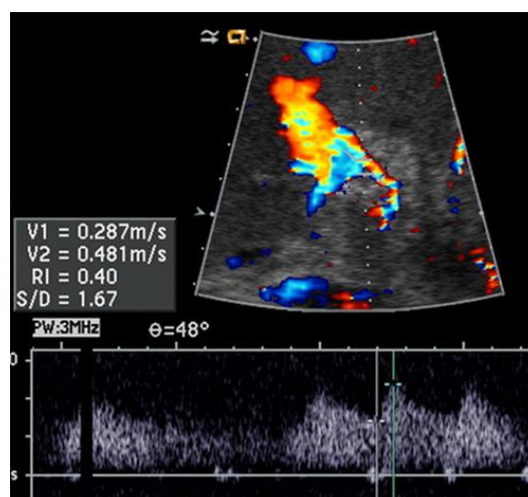
U slučaju neuvjerljivih rezultata Doppler UZV-a, koristimo se različitim kontrastima iz prve ili druge generacije. Uspješno je dokazano da korištenje kontrasta na bazi perfluorokarbona dovodi do 100%-tne osjetljivosti, specifičnosti i točnosti u otkrivanju vaskularnih komplikacija. [86] S druge strane, korištenje zračnih mjehurića kao kontrastno sredstvo otklanja potrebu za arteriografijom u oko 62,9% slučajeva. [87] Dodatna prednost

korištenja kontrastnih sredstava je uklanjanje artefakata nastalih zbog kretnje srca, respiracije ili manjka suradljivosti pacijenta. [88]

Uz ultrazvuk, moguće je koristiti i druge metode detekcije. Ranije korišteni konvencionalni arteriogram danas je zamijenjen CT angiografijom. MR pojačan gadolinijem također je kvalitetna alternativa, ali zahtijeva od pacijenta da drži dah 20-30 sekundi i traje dulje od ranije spomenutih metoda, oko 20 minuta i više. [89, 90] Kako su ovi pacijenti često u ranom postoperacijskom periodu u lošijem kliničkom stanju i često ne mogu držati dah, MR angiografija se rjeđe kod njih radi.

Druga komplikacija je **stenoza** jetrene arterije. Ona se pojavljuje u 5-11% pacijenata. [72, 73] Nastaje kao posljedica ozljede intime od strane perfuzijskog katetera ili stezaljke, ili zbog ozljede *vasa vasorum* s posljedičnom ishemijom na području anastomoze. [76] Najčešće se pojavljuje upravo na mjestu anastomoze i to otprilike 3 mjeseca nakon operacije. [72] Rana dijagnoza može spriječiti posljedice poput tromboze jetrene arterije, jetrene ishemije, sepse i gubitka presatka te se uspješno liječi kirurškom rekonstrukcijom ili balonskom angioplastikom. [76]

Duplex Doppler metoda je izbora za dijagnozu stenoze jetrene arterije. Njime možemo dobro predočiti povećanje najviše sistoličke brzine toka kroz stenotični dio, kao i turbulentni tok nakon stenoze. [78] Gledajući valni oblik dobiven UZV-om vidimo tipičan *tardus et parvus* uzorak, karakteriziran povećanim vremenom ubrzanja ($>0,08s$) i RI manji od 0,5. Dobiveni uzorak se tako imenuje kada vidimo usporeni uzlazak (*tardus*) i smanjeni sistolički vrhunac (*parvus*). [77] (Slika 7) Sličan uzorak može se dobiti kod tromboze jetrene arterije zbog pojačanog toka kroz kolateralne žile koje zatim prikazuju oslabljeni valni oblik. [74] Bitno je još znati da u slučaju visoke sumnje na stenozu uz uredan Doppler nalaz, ne smijemo otpustiti pacijenta već je potrebna dodatna obrada koja uključuje angiografiju. [83]

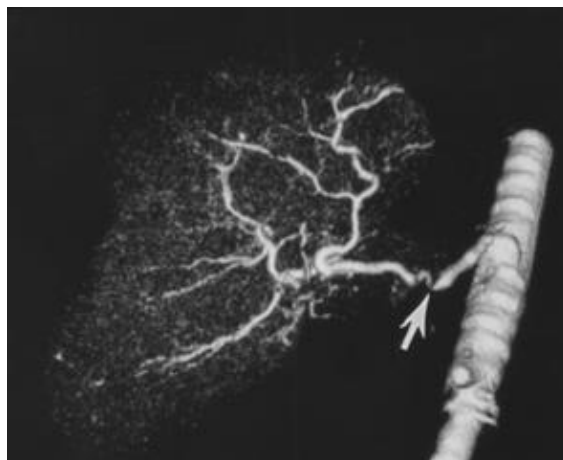

Slika 7. Doppler UZV pokazuje smanjeni indeks otpora i tok kroz jetrenu arteriju, uz *tardus et parvus* valni oblik. [91]

Jetrena ishemija i infarkt posljedica su različitih patologija jetrene arterije. Kod netransplantiranih, javljaju se vrlo rijetko zbog omogućenog kolateralnog krvotoka, dok kod onih transplantiranih su u 85% slučajeva posljedica komplikacija jetrene arterije. Takvim pacijentima kolateralne žile su većinom ligirane čime je onemogućen protok kroz njih. Komplikacije ishemije i infarkta uključuju likvefakcijsku nekrozu, kalcifikacije, apsces, infekciju i sepsu. [3] Na CT-u je područje infarkta jetre vidljivo kao hipoatenuirano u odnosu na ostatak parenhima jetre.

Jedna od rijetkih komplikacija je i **pseudoaneurizma** jetrene arterije. Točnije, ona se pojavljuje na mjestu anastomoze arterija davatelja i primatelja. [72] Ona može biti asimptomatska, kao što je to slučaj kod perzistentne aneurizme. U slučaju rupture javljaju se simptomi akutnog stanja šoka. [83] Dodatno se može javiti fistula sa žučnim vodom koja posljedično može dovesti do hemobilije ili gastrointestinalnog krvarenja. [74] Liječenje uključuje kiruršku resekciju, embolizaciju i postavljanje stenta. [72] Prikazana duplex Dopplerom, pseudoaneurizma se pojavljuje poput ciste s bojom ispunjenim unutarnjim područjem što upućuje na turbulentni tok. [83]

Unatoč dobrom podudaranju opisanog nalaza sa stupnjem stenozе, CT angiografija je metoda koja to kvantificira bolje nego UZV. Uz to, pretilе osobe imaju lošiji UZV prikaz zbog smanjenja intenziteta valova u prolasku do ciljnog tkiva. Debljina kod CT-a ne igra takvu ulogu stoga je to metoda izbora kod pretilih ljudi za dijagnostiku komplikacija jetrene arterije poput stenozе. [92] Ona se na CT-u vidi kao fokalno suženje krvne žile, u ovom slučaju jetrene arterije. (Slika 8) Uz dodatak kontrasta krvna žila bolje je prikazana te se može napraviti trodimenzionalni prikaz žile što nam omogućuje još bolju dijagnostiku.

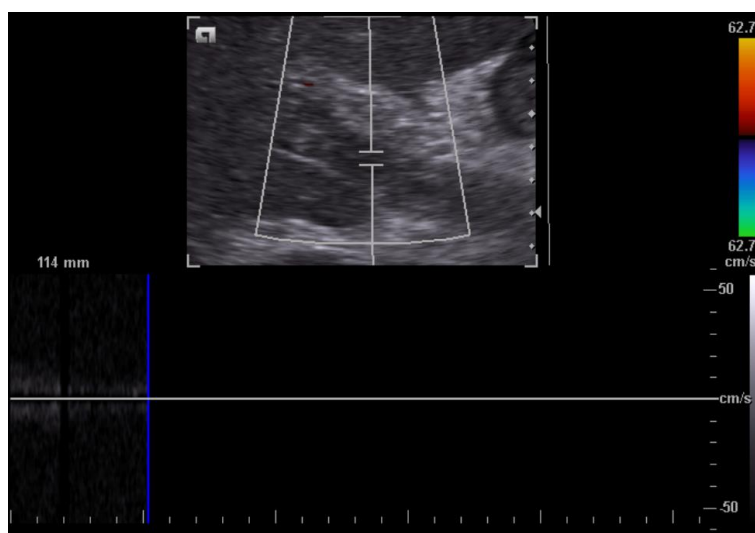

Slika 8. Trodimenzionalni CT prikaz arterijskog krvotoka kod presatka jetre. Strelicom označena stenoza jetrene arterije. [93]

3.1.2 PORTALNA VENA

Komplikacije portalne vene uključuju **stenozu i trombozu**. Oboje se javljaju vrlo rijetko – tromboza u oko 1-2% slučajeva, a stenozu u njih 1%. [73] Zajednički uzrok im je nejednakost u veličini promjera vene između davatelja i primatelja, dok trombozu još mogu uzrokovati prijašnja operacija na portalnoj veni, prijašnja tromboza i hiperkoagulabilno stanje. [72, 83] Normalan UZV nalaz je portalna vena urednog obrisa s anehogenom unutrašnjosti i glatkim zidovima. Malo manji promjer na mjestu stenozu uredan je nalaz, kao i prikaz turbulentnog toka u ranom postoperativnom razdoblju. Color Doppler pokazuje monofazni tok u smjeru jetre koji varira s respiracijom. [76]

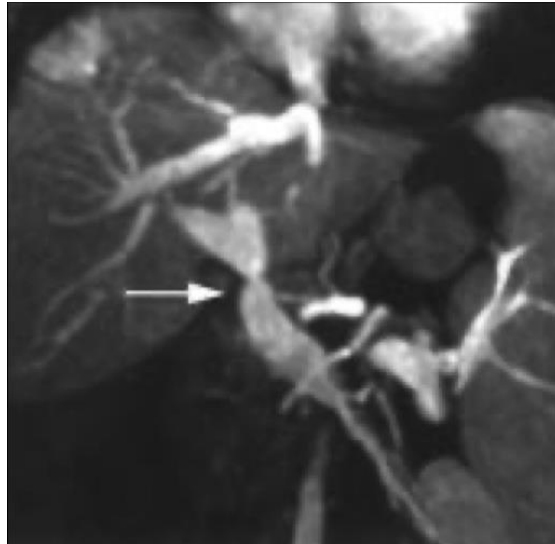
Kod prisutne stenozu na UZV-u vidimo poststenotično proširenje vene uz povećan broj i proširenje kolateralnih vena, što upućuje na portalnu hipertenziju. U odnosu na prestenotički dio, u području stenozu valni oblik prikazuje povećanu brzinu toka krvi. [74] Pacijenti sa simptomatskom stenozom portalne vene podliježu se baloniranju vene kao načinu liječenja. [83] U početnom stadiju tromboze vidimo ehogeno popunjeno područje koje s vremenom postaje anehogeno. Na color Doppleru izostaje tok kroz portalnu venu proksimalno mjestu nastanka ugruška. [76] (*Slika 9*) Tromboza portalne vene liječi se trombolizom ili trombektomijom. [83]



Slika 9. Tromboza portalne vene. Ehogeni materijal ispunjava unutrašnjost vene, tok je neprisutan. Klinički prikaz: Dr Bruno Di Muzio, Radiopaedia.org, rID: 17790

Odličan prikaz stenozu vene ili defekta punjenja uzrokovanog ugruškom daju nam CT i MR angiografija. [90] Osjetljivost MR-a naspram UZV-a je jednaka, dok CT u većini slučajeva daje bolju sliku zbog čega je često metoda izbora za dijagnostiku komplikacija portalne vene.

Stenoza dijagnosticiramo vidjevši suženje portalne vene uz brži tok na mjestu stenoze. Tromboza, za razliku od stenoze, ima sporiji tok krvi na mjestu patologije te se prikazuje defekt punjenja. (Slika 10) [91]



Slika 10. MR angiografija prikazuje stenoza portalne vene (strelica). [91]

3.1.3 DONJA ŠUPLJA VENA I JETRENA VENA

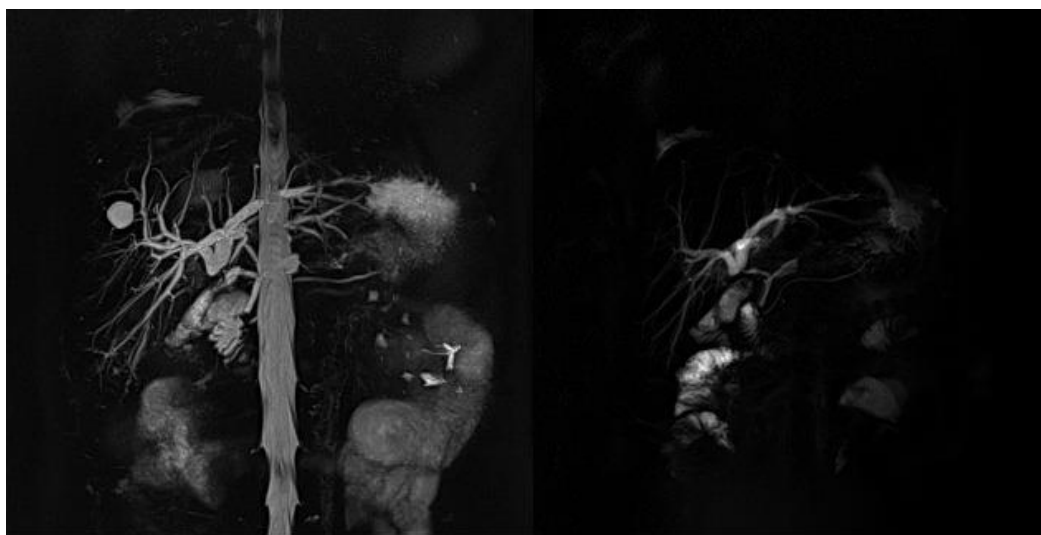
Tromboza i stenoza na razini anastomoze također su komplikacije donje šuplje (*inferior vena cava*, IVC) i jetrene vene te se pojavljuju u manje od 1% slučajeva. [73] Jedan od uzroka je, kao i uvijek do sad, nepodudarnost u veličini promjera davateljve i primateljve vene. Kronične stenoze češće su kod retransplantacije i kod djece. [76]

Uredno dobiveni valni oblik jetrene vene je trofazan zbog utjecaja kretnji desne strane srca. [83] Smanjenje promjera IVC-a ili jetrene vene na Doppler UZV-u očitovat će se smanjenim tokom krvi te prestenotičkim proširenjem jetrenih vena. [83] Stenoza se sa sigurnošću može dijagnosticirati B načinom snimanja UZV-om gdje uočavamo fokalno suženje uz povećanje brzine i turbulentnosti toka. Tromboza, s druge strane, ima tipičan ehogeni prikaz unutar žile bez toka na Doppler UZV-u. [76] CT i MR se koriste kod visoke sumnje na trombozu ili stenoza, kada su nalazi dobiveni UZV-om uredni ili neuvjerljivi. [72]

3.2 BILIJARNE KOMPLIKACIJE

Nakon odbacivanja presatka, bilijarne komplikacije druge su po redu učestalosti sa pojavom u oko 25% pacijenata. [92] Najčešće se javljaju unutar prva 3 mjeseca nakon transplantacije. Bilijarne komplikacije uključuju stenozu, fistulu, opstrukciju, stvaranje kamenca, disfunkciju Oddijevog sfinktera i ponavljajuće žučne bolesti. [93] Tijekom koledokokoledokostomije, najčešće vrste bilijarne anastomoze kod transplantacije jetre, ostavlja se T-cijev iduća 3 mjeseca poslije operacije. Ona omogućuje pristup za kolangiografiju čime se olakšava snimanje pacijenta. Međutim, najbolja neinvazivna pretraga je MR kolangiografija. Ona omogućuje detaljnu analizu žučnog stabla na temelju čega se dalje planira način liječenja. [72]

Magnetska kolangiopankreatografija (MRCP, eng. *magnetic resonance cholangiopancreatography*) dodatna je metoda prikaza bilijarnog sustava. Temeljena je na MR-u gdje prilikom T2 načina snimanja dolazi do jačeg intenziteta prikaza stacionarnih tekućina poput žuči u odnosu na okolna tkiva (parenhim jetre i gušterače) i tok krvi. Metoda ne zahtijeva korištenje kontrasta, ne zrači i nije invazivna, što joj sve govori u prilog. Pomoću MRCP-a komplikacija poput bilijarne opstrukcije dobro se lokalizira i prikazuje što je važno prilikom odabira načina liječenja. [94]



Slika 11. MRCP prikaz bilijarnog sustava.

Klinički prikaz: izv. prof. dr. sc. Jelena Popić, dr. med., KB Merkur

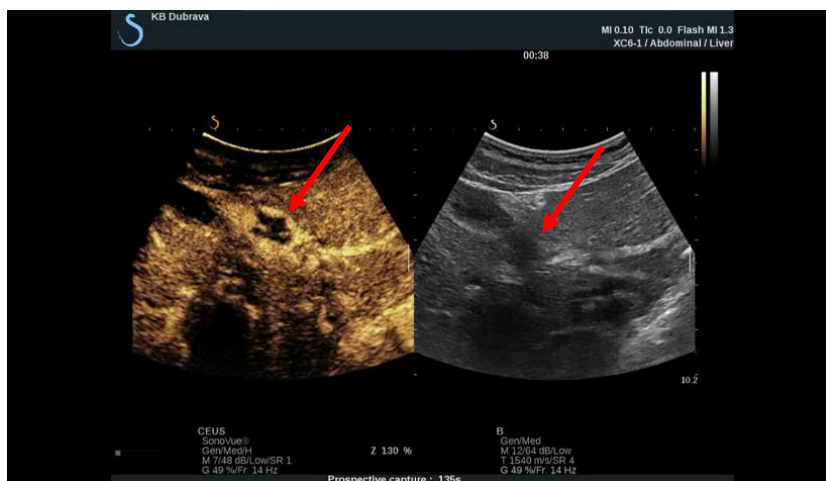
Opstrukcija je najčešća bilijarna komplikacija kod transplantirane jetre. Najčešći uzrok joj je stenoza na razini anastomoze, dok su primarni sklerozirajući kolangitis, bilijarna ishemija i infekcija učestali uzročnici opstrukcija izvan razine anastomoze. [92] Ultrazvukom se može dobro prikazati bilijarno stablo. Kod opstrukcije uočavamo proširen vod proksimalno od

opstrukcije. Kod pronađenoga proširenog žučnog voda, pozitivna prediktivna vrijednost UZV-a je vrlo visoka. U slučaju izostanka proširenja, osjetljivost UZV-a iznosi 38-68%. [95]

Istjecanje žuči pojavljuje se u oko 5% slučajeva, najčešće (70%) unutar prvog mjeseca poslije transplantacije te se kao takvo smatra rano. Kasna istjecanja nastaju nakon prva 4 tjedna. [83] Žuč može istjecati slobodno u peritonealnu šupljinu ili stvoriti perihepatičnu kolekciju koja se na B modu UZV-a vidi kao anehogeno područje. Liječi se dreniranjem i postavljanjem stenta. [76]

3.3 OSTALE KOMPLIKACIJE

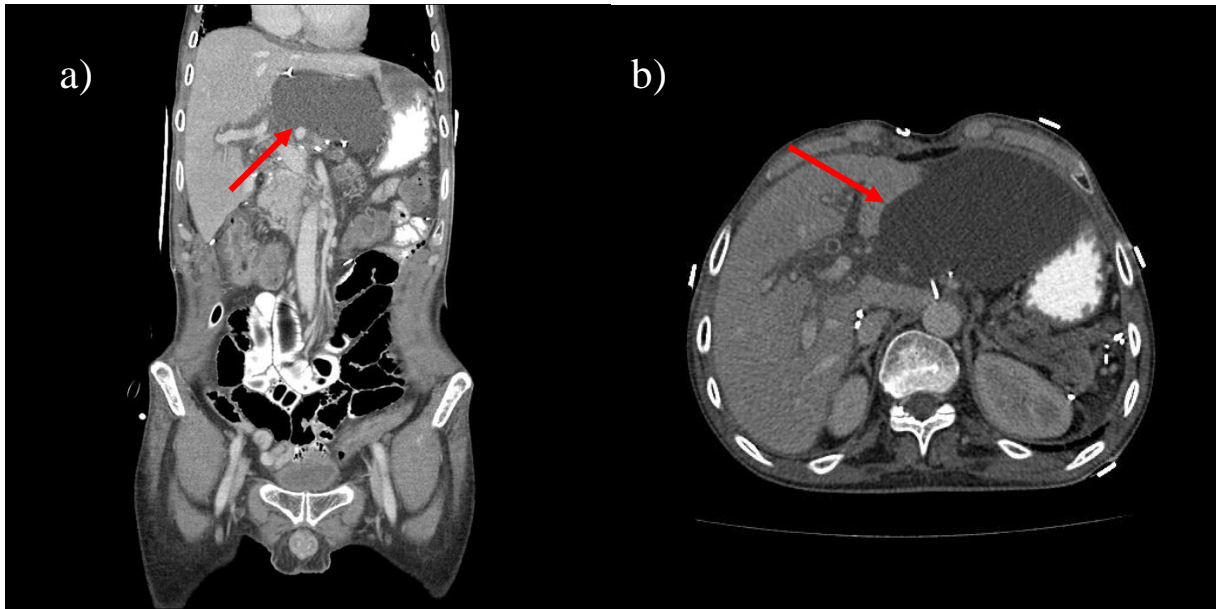
Tekuće nakupine koje se u većini slučajeva mogu vidjeti su **seromi i hematomi**. One se najčešće nalaze blizu anastomoza, bilo žilnih ili žučnih. Takve komplikacije rijetko kada vrše pritisak na donju šuplju ili portalnu venu. [72] Ultrazvuk u ovim slučajevima nije od velike pomoći s obzirom da ne možemo točno odrediti radi li se o hematomu, seromu, nakupini žuči ili gnoja. U najviše slučajeva svi se prikazuju jednako, poput jednostavne nakupine tekućine. [76] Korištenjem kontrasta možemo bolje prikazati hemangiom, koji prikazuje centripetalnu hiperehogenost karakterističnu za hemangiom. (Slika 12)



Slika 12. Hemangiom jetre (strelice). Lijevo s dodatkom kontrasta, desno bez kontrasta.
Klinički prikaz: Dr Eugen Divjak, Radiopaedia.org, rID: 69080

Za bolju diferencijaciju koristimo CT i MR. [72] (Slika 13) Većina hemangioma se na obje pretrage jako dobro pokazuju. Nativni CT prikazuje hipoatenuiranu nakupinu u odnosu na jetreni parenhim. U arterijskoj fazi vidimo periferno pojačanje nakupine, u portalnoj venskoj fazi polako dolazi i do centripetalnog punjenja dok u kasnoj fazi završava se punjenje uz

izo/hiperatenuirani prikaz. T1 snimka MR-a prikazuje hipointenzivnu, dok T2 hiperintenzivnu nakupinu u odnosu na jetreni parenhim. Uz dodatak kontrasta na bazi gadolinija vidimo isti napredak u pojačanju signala kao na CT-u – početno periferno uz kasnije centripetalno punjenje. [96]



Slika 13. Nativni CT prikaz nakupine (strelice) uz jetru. Koronalni (a) i transverzalni (b) presjek.
Klinički prikaz: izv. prof. dr. sc. Jelena Popić, dr.med., KB Merkur

Pacijenti kojima je za imunosupresivnu terapiju pripisan ciklosporin imaju veću šansu od razvoja limfoma povezanog uz EBV. [74] Takva **neoplazma** zahvaća jetru iznutra ili izvana, ovisi o slučaju. Češće je to izvana, gdje se na UZV-u očitava hipoehogena masa smještena perihilarno uz konstrikciju hilarnih struktura. [97] Intrahepatalan nalaz prikazuje multiple hipoehogene mase unutar jetre, dok su na CT-u one hipoatenuirane. [98]

Radiološka dijagnostika kod **odbacivanja** ne pomaže ni u kojem smislu. Točna dijagnoza postiže se jedino histološkom obradom bioptata jetre. [74]

4. ZAKLJUČAK

U suvremenoj dijagnostici posttransplantacijskih komplikacija ultrazvuk je i dalje prva metoda izbora za opisivanje patoloških promjena na jetri zbog svoje široke dostupnosti, niske cijene, neinvazivnosti i neionizirajuće prirode. Posebice je od vrijednosti kod pacijenta u

intenzivnoj skrbi u ranom poslijeoperacijskom periodu u prikazu vaskularnih, ali i bilijarnih komplikacija. U ultrazvučnoj posttransplantacijskoj dijagnostici posebno je važno iskustvo pregledavača koji u obzir mora uzeti anatomske varijacije, promijenjene vaskularne odnose nakon transplantacije i poznavati promjene u nalazu koju se očekivane u ranom postransplantacijskom periodu. To posljedično zahtijeva veliko kliničko iskustvo pregledavača i individualan pristup svakome pacijentu. Za konačnu dijagnozu, u određenim slučajevima, sam ultrazvuk nije dovoljan. Stoga je bitno usporediti dobivenu sliku s laboratorijskim nalazima te u slučaju nepodudaranja ili dvojbenog nalaza, posegnuti za detaljnijim metodama snimanja poput CT-a i MR-a.

CT je osobito dobra i precizna metoda za prikaz vaskularne patologije s mogućnošću MIP (eng. *maximum intensity projection*) prikaza krvnih žila, detekcije bilijarnih komplikacija ali i boljeg prikaza anatomskih odnosa kolekcija ili hematoma kao i prikaza manje količine krvi u trbušnoj šupljini kod krvarenja. Magnetska kolangiopankreatografija je neinvazivna i neionizirajuća metoda izbora za odličan prikaz patologije žučnih vodova. MR se u detekciji drugih komplikacija ipak rjeđe koristi zbog manje dostupnosti.

U otkrivanju ranih recidiva tumora u transplantiranih pacijenta kao i PTLD CT i MR su komplementarne metode.

5. ZAHVALE

Prvo se želim zahvaliti svojoj mentorici, izv. prof. dr. sc. Jeleni Popić, dr. med., koja mi je omogućila pisanje diplomskoga rada. Od odabira teme i izdvajanja vremena do davanja stručne pomoći, utjelovljavala je riječ „mentor“.

Zahvaljujem se svim nastavnicima koji su me oblikovali kao akademskog građanina. Od osnovne škole pa sve do kraja fakulteta imao sam sreću biti okružen i upijati znanje od najboljih.

Zahvale upućujem svojim kolegama i prijateljima koji mi pomažu zaključiti da život nisu samo obrazovanje i posao. Istaknuti želim troje ljudi: Petko, moj najborbeniji prijatelju, hvala ti što si mi pokazao koliko su problemi relativni. Živa, hvala ti što nas svojim bedastoćama toliko nasmijavaš. I Sara, moja najbolja prijateljice, hvala ti što si tu.

I za kraj se želim zahvaliti svojim roditeljima, majci Jasenki i ocu Damiru, koji su me oblikovali u čovjeka kakav jesam danas. Hvala vam na neizmjernom strpljenju, učenju pravih vrijednosti u životu i bivanju najveće potpore koju osoba može imati.

6. LITERATURA

1. Krmpotić-Nemanić J, Marušić A. Anatomija čovjeka. Zagreb: Medicinska naklada; 2004.
2. Guyton A, Hall J, Kukulja Taradi S, Andreis I, Taradi M. Medicinska fiziologija. Zagreb: Medicinska naklada; 2017.
3. Damjanov I, Seiwerth S, Jukić S, Nola M. Patologija. Zagreb: Medicinska naklada; 2018.
4. Roche SP, Kobos R. Jaundice in the adult patient. *American Family Physician*. 2004;69(2):299-304.
5. Ralston S, Penman I, Strachan M, Hobson R. *Davidson's principles and practice of medicine*. Elsevier; 2018.
6. Daniel S, Ben-Menachem T, Vasudevan G, Ma C, Blumenkehl M. Prospective Evaluation of Unexplained Chronic Liver Transaminase Abnormalities in Asymptomatic and Symptomatic Patients. *American Journal of Gastroenterology*. 1999;94(10):3010-3014.
7. Hultcrantz R, Glaumann H, Lindberg G, H:son Nilsson L. Liver Investigation in 149 Asymptomatic Patients with Moderately Elevated Activities of Serum: Aminotransferases. *Scandinavian Journal of Gastroenterology*. 1986;21(1):109-113.
8. Fox A, Brown R. Is the Patient a Candidate for Liver Transplantation?. *Clinics in Liver Disease*. 2012;16(2):435-448.
9. Tsochatzis E, Bosch J, Burroughs A. Liver Cirrhosis. *Lancet*. 2014;383:1749-1761.
10. Luca A, Garcia-Pagan J, Bosch J, Feu F, Caballeria J, Groszmann R i sur. Effects of ethanol consumption on hepatic hemodynamics in patients with alcoholic cirrhosis. *Gastroenterology*. 1997;112(4):1284-1289.
11. Zein C. Clearing the smoke in chronic liver diseases. *Hepatology*. 2010;51(5):1487-1490.
12. Ellis E, Mann D. Clinical evidence for the regression of liver fibrosis. *Journal of Hepatology*. 2012;56(5):1171-1180.
13. Llach J, Ginès P, Arroyo V, Rimola A, Titó L, Badalamenti S i sur. Prognostic value of arterial pressure, endogenous vasoactive systems, and renal function in cirrhotic patients admitted to the hospital for the treatment of ascites. *Gastroenterology*. 1988;94(2):482-487.

14. Krag A, Wiest R, Albillos A, Gluud L. The window hypothesis: haemodynamic and non-haemodynamic effects of β -blockers improve survival of patients with cirrhosis during a window in the disease: Figure 1. *Gut*. 2012;61(7):967-969.
15. O'Leary J, Reddy K, Wong F, Kamath P, Patton H, Biggins S i sur. Long-term Use of Antibiotics and Proton Pump Inhibitors Predict Development of Infections in Patients With Cirrhosis. *Clinical Gastroenterology and Hepatology*. 2015;13(4):753-759.e2.
16. Hwang J, Shergill A, Acosta R, Chandrasekhara V, Chathadi K, Decker G i sur. The role of endoscopy in the management of variceal hemorrhage. *Gastrointestinal endoscopy*. 2014;80(2):221-227.
17. Crismale J, Friedman S. Acute Liver Injury and Decompensated Cirrhosis. *Medical Clinics of North America*. 2020;104(4):647-662.
18. Shah N, Royer A, John S. Acute Liver Failure [Internet]. *Ncbi.nlm.nih.gov*. 2021 [citirano 7 srpnja 2021]. Dostupno na: <https://www.ncbi.nlm.nih.gov/books/NBK482374/>
19. Roayaie S, Jibara G, Tabrizian P, Park J, Yang J, Yan L i sur. The role of hepatic resection in the treatment of hepatocellular cancer. *Hepatology*. 2015;62(2):440-451.
20. Marrero J, Kulik L, Sirlin C, Zhu A, Finn R, Abecassis M i sur. Diagnosis, Staging, and Management of Hepatocellular Carcinoma: 2018 Practice Guidance by the American Association for the Study of Liver Diseases. *Hepatology*. 2018;68(2):723-750.
21. Lencioni R, de Baere T, Soulen M, Rilling W, Geschwind J. Lipiodol transarterial chemoembolization for hepatocellular carcinoma: A systematic review of efficacy and safety data. *Hepatology*. 2016;64(1):106-116.
22. Colombo M. Sorafenib in Advanced Hepatocellular Carcinoma: A Further Step Toward Personalized Therapy of Liver Cancer. *Gastroenterology*. 2009;136(5):1832-1835.
23. Hoffmann J. Stapler Transection of the Oesophagus for Bleeding Oesophageal Varices. *Scandinavian Journal of Gastroenterology*. 1983;18(6):707-711.
24. Kok B, Abraldes J. Child–Pugh Classification: Time to Abandon?. *Seminars in Liver Disease*. 2019;39(01):096-103.
25. Wiesner R, Edwards E, Freeman R, Harper A, Kim R, Kamath P i sur. Model for end-stage liver disease (MELD) and allocation of donor livers. *Gastroenterology*. 2003;124(1):91-96.

26. Freeman R. MELD: the holy grail of organ allocation?. *Journal of Hepatology*. 2005;42(1):16-20.
27. Malinchoc M, Kamath P, Gordon F, Peine C, Rank J, ter Borg P. A model to predict poor survival in patients undergoing transjugular intrahepatic portosystemic shunts. *Hepatology*. 2000;31(4):864-871.
28. Bedreli S, Sowa J, Gerken G, Saner F, Canbay A. Management of acute-on-chronic liver failure: rotational thromboelastometry may reduce substitution of coagulation factors in liver cirrhosis. *Gut*. 2015;65(2):357-358.
29. Aiello F, Bajo M, Marti F, Gadano A, Musso C. Model for End-stage Liver Disease (MELD) score and liver transplant: benefits and concerns. *AME Medical Journal*. 2017;2:168-168.
30. Trotter J, Olson J, Lefkowitz J, Smith A, Arjal R, Kenison J. Changes in International Normalized Ratio (INR) and Model for Endstage Liver Disease (MELD) Based on Selection of Clinical Laboratory. *American Journal of Transplantation*. 2007;7(6):1624-1628.
31. Moon D, Lee S, Kang W, Song G, Jung D, Park G i sur. Adult Living Donor Liver Transplantation for Acute-on-Chronic Liver Failure in High-Model for End-Stage Liver Disease Score Patients. *American Journal of Transplantation*. 2017;17(7):1833-1842.
32. Meirelles Júnior RF, Salvalaggio P, Rezende MB, Evangelista AS, Guardia BD, Matiolo CE i sur. Liver transplantation: history, outcomes and perspectives. *Einstein (Sao Paulo, Brazil)*. 2015;13(1):149-52.
33. Welch C. Greffe du foie [Liver graft]. *Maroc Medical*. 1955;34(359):514-515.
34. Moore F, Smith L, Burnap T, Dallenbach F, Dammin G, Gruber U i sur. One-stage homotransplantation of the liver following total hepatectomy in dogs. *Plastic and Reconstructive Surgery*. 1959;23(1):103-106.
35. Starzl T, Marchioro T, Porter K, Brettschneider L. Homotransplantation of the liver. *Transplantation*. 1967;5(Supplement):790-803.
36. Fung J, Todo S, Tzakis A, Alessiani M, Abu-Elmagd K, Jain A i sur. Current Status of FK 506 in Liver Transplantation. *Transplantation Proceedings*. 1991;23(3):1902-1905.

37. Schnitzler M, Whiting J, Brennan D, Lentine K, Desai N, Chapman W i sur. The Life-Years Saved by a Deceased Organ Donor. *American Journal of Transplantation*. 2005;5(9):2289-2296.
38. Graziadei I, Zoller H, Fickert P, Schneeberger S, Finkenstedt A, Peck-Radosavljevic M i sur. Indications for liver transplantation in adults. *Wiener klinische Wochenschrift*. 2016;128(19-20):679-690.
39. McAvoy N, Kochar N, McKillop G, Newby D, Hayes P. Prevalence of coronary artery calcification in patients undergoing assessment for orthotopic liver transplantation. *Liver Transplantation*. 2008;14(12):1725-1731.
40. Kochar R, Nevah Rubin M, Fallon M. Pulmonary Complications of Cirrhosis. *Current Gastroenterology Reports*. 2010;13(1):34-39.
41. Arguedas M, Singh H, Faulk D, Fallon M. Utility of Pulse Oximetry Screening for Hepatopulmonary Syndrome. *Clinical Gastroenterology and Hepatology*. 2007;5(6):749-754.e1.
42. Kochar R, Nevah Rubin M, Fallon M. Pulmonary Complications of Cirrhosis. *Current Gastroenterology Reports*. 2010;13(1):34-39.
43. Martin P, DiMartini A, Feng S, Brown R, Fallon M. Evaluation for liver transplantation in adults: 2013 practice guideline by the American Association for the Study of Liver Diseases and the American Society of Transplantation. *Hepatology*. 2014;59(3):1144-1165.
44. Burton J, Klarquist J, Im K, Smyk-Pearson S, Golden-Mason L, Castelblanco N i sur. Prospective analysis of effector and regulatory CD4+ T cells in chronic HCV patients undergoing combination antiviral therapy. *Journal of Hepatology*. 2008;49(3):329-338.
45. Kohler S, Pascher A, Junge G, Sauer I, Nagy M, Schönemann C i sur. Graft versus host disease after liver transplantation – a single center experience and review of literature. *Transplant International*. 2008;21(5):441-451.
46. Raut V, Uemoto S. Management of ABO-incompatible living-donor liver transplantation: Past and present trends. *Surgery Today*. 2011;41(3):317-322.
47. Srinivas Reddy M, Wilson C, Torpey N, Manas D. ABO incompatible liver transplantation: a case of immediate need. *Transplant International*. 2007;20(10):904-905.

48. Feng S, Goodrich N, Bragg-Gresham J, Dykstra D, Punch J, DeRoy M i sur. Characteristics Associated with Liver Graft Failure: The Concept of a Donor Risk Index. *American Journal of Transplantation*. 2006;6(4):783-790.
49. Vagefi P. Outcomes With Split Liver Transplantation in 106 Recipients. *Archives of Surgery*. 2011;146(9):1052.
50. Renz J, Yersiz H, Reichert P, Hisatake G, Farmer D, Emond J i sur. Split-Liver Transplantation: A Review. *American Journal of Transplantation*. 2003;3(11):1323-1335.
51. Koffron A, Stein J. Liver Transplantation: Indications, Pretransplant Evaluation, Surgery, and Posttransplant Complications. *Medical Clinics of North America*. 2008;92(4):861-888.
52. Hasegawa T, Tzakis A, Todo S, Reyes J, Nour B, Finegold D i sur. Orthotopic liver transplantation for ornithine transcarbamylase deficiency with hyperammonemic encephalopathy. *Journal of Pediatric Surgery*. 1995;30(6):863-865.
53. Keegan M, Kramer D. Perioperative Care of the Liver Transplant Patient. *Critical Care Clinics*. 2016;32(3):453-473.
54. Brown R. Live Donors in Liver Transplantation. *Gastroenterology*. 2008;134(6):1802-1813.
55. Reuben A. Long-term management of the liver transplant patient: Diabetes, hyperlipidemia, and obesity. *Liver Transplantation*. 2001;7(11):S13-S21.
56. Aldrich J. Basic physics of ultrasound imaging. *Critical Care Medicine*. 2007;35(Suppl):S131-S137.
57. Tests M. Doppler Ultrasound: MedlinePlus Medical Test [Internet]. *Medlineplus.gov*. 2021 [citirano 7 srpnja 2021]. Dostupno na: <https://medlineplus.gov/lab-tests/doppler-ultrasound/>
58. Scissons R. Characterizing Triphasic, Biphasic, and Monophasic Doppler Waveforms: Should a Simple Task Be So Difficult?. *Journal of Diagnostic Medical Sonography*. 2008;24(5):269-276.
59. Ignee A, Atkinson N, Schuessler G, Dietrich C. Ultrasound contrast agents. *Endoscopic Ultrasound*. 2016;5(6):355.

60. O'Neill E, Cogley J, Miller F. The Ins and Outs of Liver Imaging. *Clinics in Liver Disease*. 2015;19(1):99-121.
61. Battaglia V, Cervelli R. Liver investigations: Updating on US technique and contrast-enhanced ultrasound (CEUS). *European Journal of Radiology*. 2017;96:65-73.
62. D'Onofrio M, Crosara S, De Robertis R, Canestrini S, Mucelli R. Contrast-Enhanced Ultrasound of Focal Liver Lesions. *American Journal of Roentgenology*. 2015;205:56-66.
63. Afdhal NH. Fibroscan (transient elastography) for the measurement of liver fibrosis. *Gastroenterology & Hepatology*. 2012;8(9):605-607.
64. Katada K. Characteristics of Multislice CT. *Japan Medical Association Journal*. 2002;45(4):175-179.
65. Brisbane W, Bailey M, Sorensen M. An overview of kidney stone imaging techniques. *Nature Reviews Urology*. 2016;13(11):654-662.
66. Bae K. Intravenous Contrast Medium Administration and Scan Timing at CT: Considerations and Approaches. *Radiology*. 2010;256(1):32-61.
67. Huynh K, Baghdanian A, Baghdanian A, Sun D, Kolli K, Zagoria R. Updated guidelines for intravenous contrast use for CT and MRI. *Emergency Radiology*. 2020;27(2):115-126.
68. Mansfield P, Chapman B, Bowtell R, Glover P, Coxon R, Harvey P. Active Acoustic Screening: Reduction of Noise in Gradient Coils by Lorentz Force Balancing. *Magnetic Resonance in Medicine*. 1995;33(2):276-281.
69. Ridgway J. Cardiovascular magnetic resonance physics for clinicians: part I. *Journal of Cardiovascular Magnetic Resonance*. 2010;12(1).
70. Ibrahim M, Hazhirkarzar B, Dublin A. Gadolinium Magnetic Resonance Imaging [Internet]. *Ncbi.nlm.nih.gov*. 2021 [citirano 7 srpnja 2021]. Dostupno na: <https://www.ncbi.nlm.nih.gov/books/NBK482487/>
71. Quiroga S, Sebastià M, Margarit C, Castells L, Boyé R, Alvarez-Castells A. Complications of Orthotopic Liver Transplantation: Spectrum of Findings with Helical CT. *RadioGraphics*. 2001;21(5):1085-1102.

72. Wozney P, Zajko A, Bron K, Point S, Starzl T. Vascular complications after liver transplantation: a 5-year experience. *American Journal of Roentgenology*. 1986;147(4):657-663.
73. Vu Nghiem H. Imaging of hepatic transplantation. *Radiologic Clinics of North America*. 1998;36(2):429-443.
74. Tamsel S, Demirpolat G, Killi R, Aydın U, Kılıç M, Zeytinlu M i sur. Vascular complications after liver transplantation: evaluation with Doppler US. *Abdominal Imaging*. 2006;32(3):339-347.
75. Crossin J, Muradali D, Wilson S. US of Liver Transplants: Normal and Abnormal. *RadioGraphics*. 2003;23(5):1093-1114.
76. Vit A, De Candia A, Como G, Del Frate C, Marzio A, Bazzocchi M. Doppler evaluation of arterial complications of adult orthotopic liver transplantation. *Journal of Clinical Ultrasound*. 2003;31(7):339-345.
77. Dodd G, Memel D, Zajko A, Baron R, Santaguida L. Hepatic artery stenosis and thrombosis in transplant recipients: Doppler diagnosis with resistive index and systolic acceleration time. *Radiology*. 1994;192(3):657-661.
78. García-Criado A, Gilabert R, Salmerón J, Nicolau C, Vilana R, Bianchi L i sur. Significance of and Contributing Factors for a High Resistive Index on Doppler Sonography of the Hepatic Artery Immediately After Surgery: Prognostic Implications for Liver Transplant Recipients. *American Journal of Roentgenology*. 2003;181(3):831-838.
79. Baliyan V, Shaqdan K, Hedgire S, Ghoshhajra B. Vascular computed tomography angiography technique and indications. *Cardiovascular Diagnosis and Therapy*. 2019;9(S1):S14-S27.
80. Kim S, Kim K, Kim M, Shin Y, Lee M, Lee S. Multidetector row CT of various hepatic artery complications after living donor liver transplantation. *Abdominal Imaging*. 2006;32(5):635-643.
81. Langnas A, Marujo W, Stratta R, Wood R, Shaw B. Vascular complications after orthotopic liver transplantation. *The American Journal of Surgery*. 1991;161(1):76-83.

82. Garcia-Criado A, Gilabert R, Bargallo X, Bru C. Radiology in liver transplantation. *Seminars in Ultrasound, CT and MRI*. 2002;23:114-129.
83. Flint E, Sumkin J, Zajko A, Bowen A. Duplex sonography of hepatic artery thrombosis after liver transplantation. *American Journal of Roentgenology*. 1988;151(3):481-483.
84. Horrow M, Blumenthal B, Reich D, Manzarbeitia C. Sonographic Diagnosis and Outcome of Hepatic Artery Thrombosis After Orthotopic Liver Transplantation in Adults. *American Journal of Roentgenology*. 2007;189(2):346-351.
85. Hom B, Shrestha R, Palmer S, Katz M, Selby R, Asatryan Z i sur. Prospective Evaluation of Vascular Complications after Liver Transplantation: Comparison of Conventional and Microbubble Contrast-enhanced US. *Radiology*. 2006;241(1):267-274.
86. Sidhu P, Shaw A, Karani J, Ryan S, Ellis S. Microbubble ultrasound contrast in the assessment of hepatic artery patency following liver transplantation: role in reducing frequency of hepatic artery arteriography. *European Radiology*. 2004;14(1):21-30.
87. Rossi S, Rosa L, Ravetta V, Cascina A, Quaretti P, Azzaretti A i sur. Contrast-Enhanced Versus Conventional and Color Doppler Sonography for the Detection of Thrombosis of the Portal and Hepatic Venous Systems. *American Journal of Roentgenology*. 2006;186(3):763-773.
88. Kim B, Kim T, Jung D, Kim J, Bae I, Sung K i sur. Vascular Complications After Living Related Liver Transplantation: Evaluation with Gadolinium-Enhanced Three-Dimensional MR Angiography. *American Journal of Roentgenology*. 2003;181(2):467-474.
89. Stafford-Johnson D, Hamilton B, Dong Q, Cho K, Turcotte J, Fontana R i sur. Vascular complications of liver transplantation: evaluation with gadolinium-enhanced MR angiography. *Radiology*. 1998;207(1):153-160.
90. Ito K, Siegelman E, Stolpen A, Mitchell D. MR Imaging of Complications After Liver Transplantation. *American Journal of Roentgenology*. 2000;175(4):1145-1149.
91. Katyal S, Oliver J, Buck D, Federle M. Detection of Vascular Complications After Liver Transplantation. *American Journal of Roentgenology*. 2000;175(6):1735-1739.

92. Fulcher A. CT cholangiography: Advantages and disadvantages compared with MR cholangiography in the evaluation of the biliary tract following liver transplantation. *Liver Transplantation*. 2004;10(8):1071-1072.
93. Al-Dhuhli H. Role of Magnetic Resonance Cholangiopancreatography in the Evaluation of Biliary Disease. *SQU Medical Journal*. 2009;9(3):341-353.
94. Kochha G, Parungao J, Hanouneh I, Parsi M. Biliary complications following liver transplantation. *World Journal of Gastroenterology*. 2013;19(19):2841-2846.
95. Weerakkody Y. Hepatic hemangioma | Radiology Reference Article | Radiopaedia.org [Internet]. Radiopaedia.org. 2021 [citirano 7 srpnja 2021]. Dostupno na: <https://radiopaedia.org/articles/hepatic-haemangioma-3>
96. Jang H, Kim T, Lim H, Park S, Sim J, Kim H i sur. Hepatic Hemangioma: Atypical Appearances on CT, MR Imaging, and Sonography. *American Journal of Roentgenology*. 2003;180(1):135-141.
97. Strouse P, Platt J, Francis I, Bree R. Tumorous intrahepatic lymphoproliferative disorder in transplanted livers. *American Journal of Roentgenology*. 1996;167(5):1159-1162.
98. Berrocal T, Parrón M, Álvarez-Luque A, Prieto C, Santamaría M. Pediatric Liver Transplantation: A Pictorial Essay of Early and Late Complications. *RadioGraphics*. 2006;26(4):1187-1209.

7. ŽIVOTOPIS

Rođen sam 10.05.1996. godine u Puli. Osnovnu i srednju školu završio sam u Zagrebu te trenutno završavam svoje akademsko obrazovanje na Medicinskom fakultetu Sveučilišta u Zagrebu.

Tijekom cijelog školovanja bavio sam se sportom (nogomet, košarka, plivanje, odbojka), a trenutno aktivno treniram atletiku u AK Agram. Sportaš sam treće kategorizacije Hrvatskog Olimpijskog Odbora. Kroz akademsku godinu 2016./2017. obnašam funkciju demonstratora na Zavodu za biologiju. Voditelj sam muške odbojkaške sekcije na fakultetu od 2017. godine.

Od 2018. do 2020. godine obnašao sam funkciju tajnika Sportske udruge studenata medicine SPORTMEF te sam 2020. godine promoviran na funkciju potpredsjednika koju obnašam do kraja fakultetskog obrazovanja. Od 2018. do 2021.godine sudjelujem u organizaciji Cestovne utrke "162 stube". Svoju zadnju godinu na fakultetu (2020./2021.) obnašam funkciju predsjednika Studentske sekcije za radiologiju putem koje organiziram tri predavanja, uz pomoć ostalog vodstva sekcije.

Od 25.07. do 26.8.2016. radio sam u tvrtki Meritus plus d.o.o. na mjestu radnika u pozivnom centru gdje sam bio dio dva projekta: BioNatura i Agroproteinka.

Napominjem dobro poznavanje rada na računalu i korištenje paketa MS Office.