

Rascjep neuralne cijevi u novorođenčadi

Huić, Lea

Master's thesis / Diplomski rad

2021

Degree Grantor / Ustanova koja je dodijelila akademski / stručni stupanj: **University of Zagreb, School of Medicine / Sveučilište u Zagrebu, Medicinski fakultet**

Permanent link / Trajna poveznica: <https://um.nsk.hr/um:nbn:hr:105:719237>

Rights / Prava: [In copyright](#)/[Zaštićeno autorskim pravom.](#)

Download date / Datum preuzimanja: **2024-07-22**



Repository / Repozitorij:

[Dr Med - University of Zagreb School of Medicine Digital Repository](#)



**SVEUČILIŠTE U ZAGREBU
MEDICINSKI FAKULTET**

Lea Huić

Rascjep neuralne cijevi u novorođenčadi

DIPLOMSKI RAD



Zagreb, 2021.

Ovaj diplomski rad izrađen je u Kliničkom bolničkom centru Zagreb u Zavodu za neonatologiju i neonatalnu intenzivnu medicinu Klinike za pedijatriju pod vodstvom dr.sc. Dorotee Ninković, dr.med. i predan je na ocjenu u akademskoj godini 2020./2021.

POPIS KRATICA

AFP	-alfa fetoprotein
BMI	- indeks tjelesne mase (engl. <i>body mass index</i>)
BPD	- biparijetalni dijametar
CSL	-cerebrospinalni likvor
CT	-kompjuterizirana tomografija
DALY	-engl. <i>disability adjusted life year</i>
DHF	-dihidrofolat
DHFR	-dihidrofolat reduktaza
DNK	-deoksiribonukleinska kiselina
EKG	-elektrokardiogram
GP	-Groningen Protokol
MMC	-mijelomeningokela
MOMS	-engl. <i>The Management of Myelomeningocele Study</i>
MR	-magnetska rezonanca
msAFP	-engl. <i>maternal serum alfa fetoprotein</i>
MTHFR	-metilentetrahidrofolat reduktaza
RNC	-rascjep neuralne cijevi
RNK	-ribonukleinska kiselina
SB	-spina bifida
SŽS	-središnji živčani sustav
THF	-tetrahidrofolat
UZV	-ultrazvuk

SADRŽAJ

SAŽETAK	
SUMMARY	
1. UVOD	1
1.1. EMBRIOLOGIJA I RAZVOJ NEURALNE CIJEVI	1
1.2. ETIOLOGIJA I EPIDEMIOLOGIJA	2
1.3. PRENATALNA DIJAGNOSTIKA	4
1.3.1. ALFA FETOPROTEIN I ACETILKOLINESTERAZA	4
1.3.2. ULTRAZVUK	5
1.4. PREVENCIJA	6
2. ANENCEFALIJA	8
2.1. KLINIČKA SLIKA	8
2.2. DIJAGNOSTIKA	9
2.3. PROGNOZA	9
3. ENCEFALOKELA	10
3.1. KLINIČKA SLIKA	10
3.2. DIJAGNOSTIKA	11
3.3. LIJEČENJE	12
3.4. PROGNOZA	12
4. KRANIORAHISHIZA	13
5. MIJELOMENINGOKELA	13
6. MIJELOMENINGOKELA	13
6.1. KLINIČKA SLIKA	14
6.2. DIJAGNOSTIKA	15
6.4. LIJEČENJE	16
6.4.1. FETALNA KIRURGIJA	16
6.4.2. POSTNATALNA SKRB	20
6.5. KOMPLIKACIJE POVEZANE S MIJELOMENINGOKELOM	21
6.5.1. NEUROLOŠKE KOMPLIKACIJE	22
6.5.2. ORTOPEDSKE KOMPLIKACIJE	23
6.5.3. URINARNE KOMPLIKACIJE	24
6.5.4. GASTROINTESTINALNE KOMPLIKACIJE	25
6.6. PROGNOZA I KVALITETA ŽIVOTA	25
7. ZATVORENI SPINALNI DISRAFIZMI (ZATVORENA SPINA BIFIDA)	26

7.1. KLINIČKA SLIKA	26
7.2. DIJAGNOSTIKA	27
7.3. LIJEČENJE	27
8. ZAKLJUČAK	28
9. ZAHVALE	29
10. LITERATURA.....	30

SAŽETAK

Naslov rada: Rascjep neuralne cijevi u novorođenčadi

Autor: Lea Huić

Rascjepi neuralne cijevi su prirođene anomalije središnjeg živčanog sustava i kralježničke moždine. Pogađaju jednu od tisuću trudnoća, ali postoje brojne varijacije u prevalenciji s obzirom na geografsko područje. Rascjepi neuralne cijevi su multifaktorijalne bolesti te na njihov nastanak značajno utječu genetski i okolišni čimbenici. Za pravovremeno postavljanje dijagnoze ključnu ulogu ima prenatalno mjerenje alfa fetoproteina i acetilkolinesteraze te ultrazvuk.

Najpoznatija podjela je na otvorene i zatvorene oblike te se klinička slika i prognoza razlikuju ovisno o tipu rascjepa. Među najčešće oblike spada anencefalija, koja je letalan oblik te mijelomeningokela. Mijelomeningokela se najčešće prezentira masom u lumbalnom dijelu kralježnice te su često uz ovaj oblik povezane brojne komplikacije raznih organskih sustava. Encefalokele su također česte te njih klasificiramo po anatomskoj lokalizaciji na tri glavne skupine: sincipitalne, bazalne i okcipitalne. Kraniorahishiza i iniencefalija su rijetki i letalni defekti. Postoje još i brojni zatvoreni oblici rascjepa neuralne cijevi čiju je dijagnozu teže postaviti. Pacijenti s rascjepom neuralne cijevi često imaju i hidrocefalus te je potrebno postavljanje ventrikulo-peritonealne drenaže.

Liječenje je najčešće kirurško. Ono može biti prenatalno (fetalna kirurgija) i postnatalno. Fetalna kirurgija provodi se jedino u posebno specijaliziranim centrima. Bitno je naglasiti da se nastanak ovih anomalija može u većoj mjeri spriječiti te da je za prevenciju ključna folna kiselina. Pacijente s ovim anomalijama bitno je kontinuirano pratiti zbog pravovremenog prepoznavanja mogućih komplikacija poput različitih neuroloških komplikacija, problema s hodanjem, urinarne i fekalne inkontinencije te brojnih ortopedskih komplikacija.

Ključne riječi: rascjep neuralne cijevi, meningomijelokela, folna kiselina

SUMMARY

Title: Congenital anomalies of the spinal cord

Author: Lea Huić

Neural tube defects are congenital anomalies of the central nervous system and the spinal cord. They affect one in a thousand pregnancies, but there are numerous variations in prevalence depending on the geographic area. This is a multifactorial disease and its occurrence is significantly influenced by genetic and environmental factors. Prenatal measurement of alpha fetoprotein and acetylcholinesterase as well as ultrasound play a key role in the timely diagnosis.

Neural tube defects are divided to open and closed forms, and the clinical picture and prognosis differ depending on the form of the defect. The most common forms include anencephaly, which is a lethal form, and myelomeningocele.

Myelomeningoceles are most often presented with a mass in the lumbar spine and many complications of various organ systems are often associated with this form.

Encephaloceles are also common and they are classified by anatomical localization into three main groups: syncipital, basal and occipital. Craniorachishis and iniencephaly are rare and lethal defects, and there are also a number of closed forms of RNC that are more difficult to diagnose. Patients with neural tube defects often have hydrocephalus and a ventriculo-peritoneal shunt is required.

Treatment is most often surgical, either performed prenatally (fetal surgery) or postnatally. Fetal surgery is performed only in specialized centers. It is important to emphasize that most of these anomalies can be prevented and that folic acid is crucial for prevention.

It is important to continuously monitor patients with these anomalies in order to identify in time possible complications such as various neurological complications, walking problems, urinary and fecal incontinence, and numerous orthopedic complications.

Key words: neural tube defect, myelomeningocele, folic acid

1. UVOD

Rascjep neuralne cijevi (RNC) predstavljaju teške prirođene greške središnjeg živčanog sustava (SŽS) koje nastaju kada se tijekom embrionalnog razvoja neuralna cijev ne zatvori u potpunosti (1). Oni se mogu javiti kao izolirane malformacije, u sklopu nekih genetskih sindroma ili kao posljedica teratogene izloženosti. Po učestalosti urođenih anomalija zauzimaju drugo mjesto, odmah iza srčanih malformacija (2). U prosjeku pogađaju jednu na svakih tisuću trudnoća širom svijeta, iako su zabilježene velike varijacije u prevalenciji s obzirom na geografsko područje (3).

1.1. EMBRIOLOGIJA I RAZVOJ NEURALNE CIJEVI

Za nastajanje neuralne cijevi u fetusa ključan je proces neurulacije. Taj proces kreće početkom trećeg tjedna embrionalnog razvoja. Prvo nastaje neuralna ploča koja se postupno širi. Krajem trećeg tjedna uzdižu se rubovi neuralne ploče te se tada razlikuju neuralni grebeni koji se nalaze lateralno i neuralni žlijeb između njih. Postupno se neuralni grebeni približavaju. Fuzija započinje u cervikalnom dijelu, a zatim se širi kranijalno i kaudalno te je krajnji rezultat neuralna cijev čiji su krajevi otvoreni prema amnionskoj šupljini. Ti krajevi se nazivaju prednji i stražnji neuroporus. Zatvaranje prednjeg neuroporusa odvija se 25. dana, a zatvaranje stražnjeg neuroporusa 27. dana embrionalnog razvoja. Time završava neurulacija, a središnji živčani sustav tada predstavlja zatvorena tubularna struktura koja ima širi cefalički dio s brojnim dilatacijama koje predstavljaju moždane mjehuriće i užu kaudalni dio iz kojeg će nastati kralježnička moždina (4).

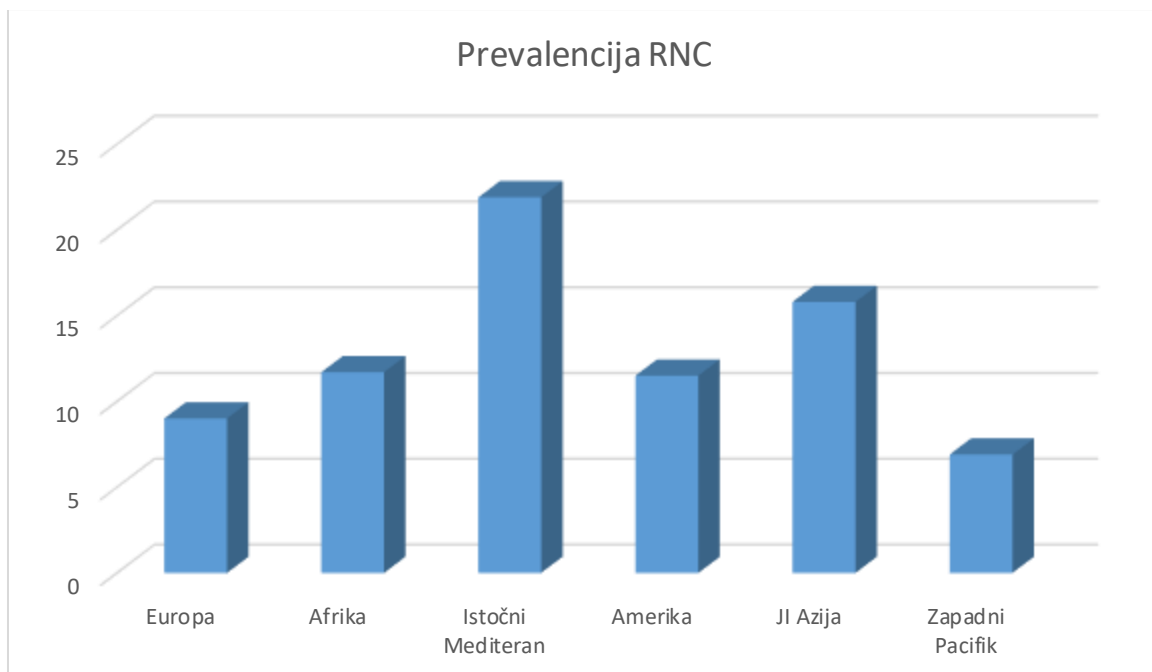
Primarne moždane mjehuriće čine prosencephalon ili prednji mozak, mesencephalon ili srednji mozak i rhombencephalon ili stražnji mozak. U petom tjednu prosencephalon će se podijeliti u telecephalon iz kojeg će se razviti mozak i diencephalon koji predstavlja osnovu očnih mjehurića. Rhombencephalon se podjeli u myelencephalon i metencephalon koji je osnova mosta i malog mozga. Unutar kralježničke moždine nalazi se središnji kanal koji je povezan sa šupljinama unutar moždanih mjehurića. Iz tih šupljina razvit će se lateralne, treća i četvrta moždana komora (4). Na mjestu gdje se neuroektodermalne stanice počnu odvajati te čine neuralni greben, dešava se epitelno-mezenhimalna pretvorba. Te stanice gube

epitelni i poprimaju mezenhimski ustroj. Nakon zatvaranja neuralne cijevi, stanice neuralnog grebena imaju mogućnost migracije u dva smjera. Mogu migrirati u dorzalnom ili ventralnom smjeru. Tako ulaze u ektoderm i tamo tvore melanocite kože i folikule dlaka, a dio koji migrira u ventralnom smjeru postaju osjetni gangliji, simpatički i intramuralni gangliji, Schwannove stanice i stanice srži nadbubrežne žlijezde. Stanice neuralnog grebena imaju ulogu i u diferencijaciji drugih vrsta stanica. Nakon što se neuralna cijev zatvori, na njenom kranijalnom dijelu nastaju dva parna zadebljanja ektoderma koja čine slušne i lećne plakode. Iz slušne plakode razvit će se slušni mjehurići te na poslijetku osjetni organ za ravnotežu i sluh, a iz lećne plakode razvit će se očne leće (4).

1.2. ETIOLOGIJA I EPIDEMIOLOGIJA

Malformacije koje nastaju kao posljedica rascjepa neuralne cijevi uzrokovane su s više čimbenika te predstavljaju multifaktorijalnu bolest. U nastanku navedenih malformacija bitnu ulogu imaju genetski i okolišni faktori. Određene kromosomske anomalije, poput trisomije 13. kromosoma i trisomije 18. kromosoma, mogu se prezentirati rascjepom neuralne cijevi, no one čine manje od 10% svih slučajeva (5). Hiperhomocisteinemija je također povezana s povećanim rizikom za urođene malformacije (6). To uključuje RNC, rascjep usne i nepca, srčane malformacije, Downov sindrom i multisistemske abnormalnosti u odraslih. Budući da hiperhomocisteinemija utječe na metilaciju deoksiribonukleinske kiseline (DNK), dolazi do njene abnormalne, tj. smanjene metilacije tijekom embriogeneze i nastanka ovih urođenih poremećaja (6). Kod majki djece pogođene RNC utvrđen je smanjen omjer S-adenozilmetionina i S-adenozilhomocisteina (7). Pod povećanim rizikom od nastanka potomstva s RNC su i žene s mutacijom C677T u MTHFR genu te žene koje imaju visoke razine homocisteina i niske razine metionina (8,9). Okolišni faktori za koje se pretpostavlja da imaju ulogu u nastanku RNC su neadekvatan unos folne kiseline u trudnoći, uzimanje antikonvulzivne terapije (npr. valproat), rana maternalna hipertermija, nekontroliran diabetes mellitus i prekomjerna tjelesna masa majke (BMI – engl. *body mass index*) (10). Kod majki koje su već rodile dijete s RNC, šansa da će u idućoj trudnoći opet roditi dijete s istom kongenitalnom malformacijom raste za 3%, a u onoj sljedećoj čak za 10% (5).

Procjenjuje se da se globalno godišnje rodi oko 300 000 novorođenčadi s RNC, s napomenom da za ispravnu procjenu učestalosti RNC treba imati na umu da se radi o sekundarnoj učestalosti, tj. o onoj populaciji koja je preživjela intrauterinu fazu razvoja. Navedene malformacije u otprilike njih 88 000 dovode do smrtnog ishoda, a materijalni trošak zbrinjavanja pojedinca s RNC je ogroman (godišnje oko 8,6 milijuna DALY (engl. *disability adjusted life year*)). Prevalencija RNC bitno se razlikuje ovisno o promatranom geografskom području. Rasponi prevalencije i medijani za svaku pojedinu regiju bili su: europski (1,3-35,9; 9,0 na 10 000 rođenih), afrički (5,2-75,4; 11,7 na 10 000 rođenih), istočno mediteranski (2,1-124,1; 21,9 na 10 000 rođenih), američki (3,3-27,9; 11,5 na 10 000 rođenih), jugoistočno azijski (1,9-66,2; 15,8 na 10 000 rođenih) i zapadno pacifički (0,3-199,4; 6,9 na 10 000 rođenih). (Slika 1) U Hrvatskoj je po EUROCAT-u u rasponu od 2003. do 2012. godine prevalencija bila 4,5 na 10 000 živorođene djece. Treba uzeti u obzir da pojedine regije nemaju dobar sustav praćenja te neki prikupljeni podatci nisu precizni (11).



Slika 1. Medijani prevalencije rascjepa neuralne cijevi na 10 000 rođenih po regijama.

Prema: Zaganjor I, Sekkarie A, Tsang BL, Williams J, Razzaghi H, Mulinare J, i sur. Describing the prevalence of neural tube defects worldwide: A systematic literature review. PLoS One. 2016;11(4):1–31 (11).

Ovisno o tipu RNC razlikuje se i epidemiologija. Glavna podjela RNC je na otvorene i zatvorene oblike. Otvoreni RNC uključuju: kraniorahishizu, anencefaliju i mijelomeninokelu (MMC), a zatvoreni RNC uključuju: encefalokelu, meningokelu, encefalomeningokelu, encefalomeningocistokelu i okultnu spinu bifidu (SB). MMC i anencefalija su najčešće malformacije. Godišnje 3 na 10 000 trudnoća bude pogođeno nekim oblikom anencefalije, s time da smrtni ishod nastupa već intrauterino ili u prvim danima života. Najčešća malformacija koja je spojiva sa životom je MMC. Prevalencija MMC u SAD-u je 1,8 na 10 000 živorođene djece. Od zatvorenih oblike RNC najčešći oblik je encefalokela. U SAD-u svake godine na 10 000 rođene djece jedno bude rođeno s ovom malformacijom. Točna incidencija kraniorahishize, meningokele i okultne SB se ne zna (5).

1.3. PRENATALNA DIJAGNOSTIKA

Dijagnoza otvorenih RNC se postavlja lakše nego dijagnoza zatvorenih RNC. Na većinu rascjepa upozorava nalaz povećane razine alfa fetoproteina AFP u majčinom serumu. Nakon toga testira se AFP i acetilkolinesteraza u amnijskoj tekućini te se radi ultrazvuk kako bi se identificirao defekt (10).

1.3.1. ALFA FETOPROTEIN I ACETILKOLINESTERAZA

Otvoreni RNC mogu se dijagnosticirati u drugom trimestru trudnoće na temelju testiranja razine AFP-a u majčinom serumu. AFP je protein koji se sintetizira u jetri fetusa i žumančanoj vreći te je dominantan serumski protein u ranom fetalnom razdoblju. Strukturno je sličan albuminu, a vrijeme poluživota u cirkulaciji mu je četiri dana. Početkom drugog trimestra njegova koncentracija u serumu fetusa doseže vrijednosti oko 2000 µg/mL, a nakon toga mu koncentracija polako pada. AFP se također nalazi i u fetalnom urinu, a pošto se amnijska tekućina sastoji i od fetalnog urina može se detektirati i u njoj. Razine AFP-a u amnijskoj tekućini su znatno niže i početkom drugog trimestra koncentracija iznosi oko 20 µg/mL. U serum majke AFP dolazi difuzijom kroz placentu i amnion te njegove koncentracije u tom razdoblju iznose oko 0.2 µg/mL. Kod žena koje nisu trudne u serumu se AFP ne detektira. Na svakom spoju između fetusa i vanjske okoline postoje membranske barijere koje sprječavaju više od 99% AFP-a od bijega (10). Kada postoji otvor u fetusu, poput

otvorenog RNC, zbog velikih razlika u koncentracijama doći će do značajnog porasta AFP u plodnoj vodi (12). Porast u majčinom serumu nije toliko predvidljiv budući da su posteljica i amnion netaknuti i služe kao prepreka da AFP uđe u cirkulaciju majke pa se on ne može koristiti kao dijagnostički već samo kao probirni test. Važno je napomenuti da kod tumačenja nalaza treba uzet u obzir gestacijsku dob, obiteljsku povijest i rasnu pripadnost (10). Optimalno vrijeme za testiranje AFP-a u majčinom serumu je između 16. i 18. tjedna, no može se testirati i između 15. i 21. tjedna trudnoće (13). AFP u majčinom serumu je jako stabilan te se takav uzorak može transportirati pri sobnoj temperaturi, no najčešće se taj isti uzorak koristi za probir na autosomalne bolesti (npr. Downov sindrom) gdje se testiraju razine humanog korionskog gonadotropina (hCG) i nekonjugiranog estriola (uE3) koji su manje stabilni od AFP-a. U ovom slučaju, ako se testiraju iz istog uzorka onda se kriteriji postavljaju prema manje stabilnim elementima. Ako se testira samo AFP takav uzorak se može čuvati na 4-8 °C nekoliko dana i na -20 °C godinama.

Kako bi interpretacija rezultata bila najsigurnija potrebno je saznati koristi li majka neke lijekove (posebice antikonvulzivne lijekove), gestacijsku dob te metodu datiranja trudnoće (npr. mjerenje biparijetalnog promjera), težinu majke, kojoj etničkoj skupini pripada majka, boluje li majka od dijabetesa melitusa ovisnog o inzulinu, broj trudnoća majke te prethodni pregledi u sadašnjoj trudnoći i obiteljska anamneza RNC-a. msAFP (engl. *maternal serum alfa fetoprotein*) je smanjen kod majki koje imaju prekomjernu tjelesnu masu (takve majke su pod povećanim rizikom), a povećane vrijednosti se bilježe kod majki manje tjelesne mase (10). Kada postoji defekt poput otvorene SB ili anencefalije u plodnoj vodi porast će razina AFP-a te je pažljivo mjerenje njegove koncentracije ključno za njihovu dijagnozu (12). Dokazana je i značajna povezanost povećanih razina acetilkolinesteraze u plodnoj vodi između 14. i 23. tjedne trudnoće i nastanka RNC (14). Ukoliko se u plodnoj vodi nađu povišene vrijednosti i AFP i acetilkolinesteraze to se također smatra dovoljnim za postavljanje dijagnoze, ali se ona obično potvrđuje ultrazvukom (10).

1.3.2. ULTRAZVUK

Dijagnoza RNC pomoću ultrazvuka (UZV) najčešće se postavlja do 23 tjedna gestacije. Procjena normalnog izgleda lubanje i kralježnice osnova je za postavljanje

dijagnoze njihovih abnormalnosti. Koristi se dvodimenzionalni i trodimenzionalni UZV. Na dvodimenzionalnom prikazu najbitniji su transventrikularni i transcerebelarni presjek. Na transventrikularnom presjeku može se naći ventrikulomegalija i „znak limuna“, a na transcerebelarnom presjeku, ako postoji Arnold Chiari malformacija, vidi se „banana znak“ (oblik malog mozga zbog plitke stražnje jame) (10). Jedino je prikaz trodimenzionalnim UZV-om adekvatan za postavljanje dijagnoze. On nam omogućuje detaljnu procjenu fetalnog mozga i jasan prikaz kostiju lubanje, šavova i fontanele. Trodimenzionalni UZV također je metoda izbora za pregled kralježnice. Najčešće je dovoljan transabdominalni pristup, no kod pretelih žena i kod onih žena kojima plod ne leži u pogodnom položaju potrebno je napraviti transvaginalni UZV (15).

1.4. PREVENCIJA

U prekonceptcijskoj fazi, svakodnevni unos folne kiseline pomaže u sprječavanju razvoja defekata neuralne cijevi. Međutim, većina žena ne unosi dovoljno folata hranom (16). Folat (vitamin B9) je sastojak hrane koji je važan za replikaciju DNK i služi kao supstrat u brojnim enzimskim reakcijama uključenim u sintezu aminokiselina i metabolizam vitamina. Spada u esencijalne vitamine što znači da se ne može sintetizirati u tijelu nego se mora unijeti hranom ili suplementima (17). Folati se prirodno nalaze u hrani poput mahunarki, tamnozelenog lisnatog povrća i citrusnom voću, a folna je kiselina sintetički oblik folata tj. vodotopljivi vitamin B (16).

Ni folati, ni folna kiselina nisu metabolički aktivni. Oba se moraju reducirati kako bi sudjelovali u staničnom metabolizmu. L-5-metiltetrahydrofolat (L-metilfolat) je forma folata koja cirkulira u plazmi i uključena je u biološke procese (17).

Metabolizam folne kiseline započinje tako da se ona prvo mora pretvoriti u dihydrofolat (DHF), a zatim u tetrahydrofolat (THF) putem enzimskih redukcija. Te redukcije kataliziraju DHF reduktaza (DHFR). Nakon toga se THF može pretvoriti u biološki aktivan L-metilfolat uz pomoć enzima metilentetrahydrofolat reduktaze (MTHFR). L-metilfolat je potreban za sintezu purina i pirimidina tijekom sastavljanja DNK i ribonukleinske kiseline (RNK), za metilaciju DNK i regulaciju metabolizma homocisteina (18,19). Tijekom trudnoće povećavaju se potrebe za folatima jer su oni

potrebni za rast i razvoj ploda, a nedostatak folata povezuje se s abnormalnostima i kod majke (periferna neuropatija, anemija) i kod fetusa (kongenitalne anomalije) (17).

Mnoštvo studija pokazalo je da suplementacija folne kiseline u prekonceptijskom razdoblju značajno smanjuje rizik nastanka RNC (20). Dokazano je da se kod žena bez prethodno pogođene trudnoće, koje su svakodnevno uzimale folnu kiselinu (samu ili u kombinaciji s drugim vitaminima i mineralima), smanjila učestalost pojave RNC u 93% u odnosu na žene koje ju nisu uzimale (21). Kada su u analizu bile uključene i žene koje su imale zahvaćene prethodne trudnoće, dokazano je smanjenje učestalosti RNC u 70% (22). Prema najnovijim znanstvenim istraživanjima, za optimalnu prevenciju RNC potrebno je da koncentracija folata u crvenim krvnim stanicama bude preko 1000 nmol/L (23). Prema tim studijama za postizanje ove razine folata crvenih krvnih stanica potrebno je više od 12 tjedana dodavanje 400 µg folne kiseline te bi se prema tome folnu kiselinu trebalo primjenjivati barem 12 tjedana prije začeća (24–26). Preporuke za suplementaciju folne kiseline u trudnoći razlikuju se od države do države. U Hrvatskoj je važeća preporuka koja datira iz 2004. godine; preporučuje se uzimanje 400 µg folne kiseline 4 tjedna prije začeća sve do 12. tjedna trudnoće (20). S obzirom na najnovije spoznaje, potrebna je korekcija ove preporuke. Većina nacionalnih medicinskih organizacija i tijela javnog zdravstva preporučuju da sve žene reproduktivne dobi, ne samo one koje pokušavaju začeti, uzimaju jednom dnevno suplemente folne kiseline. Bitno je naglasiti da su žene koje su pod povećanim rizikom od rađanja djeteta s RNC kandidati za suplementaciju većim dozama folne kiseline (1 mg-4 mg). Ove doze trebaju se primjenjivati jedan do tri mjeseca prije začeća i još 12 tjedana nakon začeća. Nakon tih prvih 12 tjedana trudnoće, doza se smanjuje na 0.4 mg dnevno (22).

Iako postoje neki dokazi da unos folne kiseline zajedno s ostalim vitaminima (vitamin B12) ili unos biološki aktivnog oblika folata (L-metilfolat) može postići veće smanjenje RNC nego sam unos folne kiseline (26–28), sve trenutne smjernice odnose se isključivo na upotrebu folne kiseline (20). U preko 80 zemalja provodi se obavezno dodavanje folne kiseline žitaricama s ciljem smanjenja učestalosti RNC (29). Zbog moguće povezanosti pretjeranog unosa folne kiseline i nastanka karcinoma u mnogim državama u Europi se takvo dodavanje žitaricama ne provodi

(30,31). Naime, pretjeran unos folne kiseline povezan je s povećanim rizikom za razvoj karcinoma, može maskirati deficijenciju vitamina B12, dovodi do inzulinske rezistencije u djece, može biti hepatotoksično te ući u interakciju s lijekovima koji se koriste za liječenje epilepsije (29). Najnovije teorije govore da je presudan čimbenik vrijeme izlaganja folnoj kiselini. Uzimanje folne kiseline prije postojanja preneoplastične stanice ima protektivni učinak, a ako se primjeni kada već takve stanice postoje to može povećati njihovu proliferaciju i rast (32). Osim što smanjuje rizik od nastanka RNC, dokazano je da visoke koncentracije folne kiseline u serumu majke povećavaju rizik od inzulinske rezistencije i pretilosti kod djece do 5 godina (33). Kod žena koje imaju homozigotnu deleciju u DHFR genu (DHFR19del) koja dovodi do sporijeg metaboliziranja folne kiseline i suplementacija folne kiseline u trudnoći dovodi do povećane učestalosti pojave retinoblastoma u potomstvu (34). Također, neka istraživanja pokazuju da visoke razine folne kiseline kod majki mogu povećati rizik od epileptičnih napadaja u potomstvu (35). Treba imati na umu da visoke doze folne kiseline mogu maskirati nedostatak vitamina B12, posljedično odgoditi dijagnosticiranje i liječenje anemije što može dovesti do ireverzibilnih neuroloških oštećenja (29). Istraživanja su dokazala da trudnice koje imaju visok omjer folne kiseline i vitamina B12 imaju veći rizik od rađanja djeteta koje je premalo za gestacijsku dob (36). Folna kiselina može ući u interakciju s antiepilepticima poput karbamazepina, fenitoina i fenobarbitala i s nekim anti-folatnim lijekovima poput metotreksata (29). Sve navedeno govori u prilog činjenici da je veoma važno držati se unosa preporučenih doza od 400 µg folne kiseline dnevno (22).

2. ANENCEFALIJA

Anencefalija je teška malformacija SŽS-a koja može biti dijagnosticirana od 12. tjedna trudnoće. Fetus s ovom malformacijom razvija se bez većeg dijela lubanje i mozga što će rezultirati smrću prije ili nedugo nakon poroda djeteta (37).

2.1. KLINIČKA SLIKA

Anencefalija je jedan od najčešćih oblika anomalija SŽS fetusa. To je letalni oblik RNC koji se prezentira potpunim ili parcijalnim nedostatkom lubanje, velikog i malog mozga i bazalnih ganglija. Za nastanak ove anomalije bitne su tri razvojne faze. Prva faza je disrafija koja nastaje zbog poremećaja u zatvaranju anteriornog

dijela neuralnog žlijeba otprilike 10. do 20. postovulatornog dana. Daljnjim razvojem nastaje egzencefalija (druga faza) koju obilježava relativno normalan razvoj mozga, ali uz nedostatak kostiju lubanje i meningealnih ovojnica. Zbog mehaničkih i kemijskih utjecaja amnijske tekućine na mozak doći će do njegovog raspadanja i nastanka anencefalije (treća faza). Često se uz anencefaliju mogu naći i druge anomalije SŽS-a poput otvorene SB te rascjepa usne i nepca, kongenitalne srčane greške, defekata abdominalnog zida, dijafragmalne hernije te različitih anomalija bubrega, skeleta i gastrointestinalnog trakta. U 2% slučajeva nađena je aneuploidija, najčešće trisomija 21., 18. ili 13. kromosoma, triploidija te neke genetske delecije i duplikacije (38).

2.2. DIJAGNOSTIKA

Dijagnoza anencefalije najčešće se postavlja na kraju prvog trimestra (između 12. i 14. tjedna gestacije) uz pomoć ultrazvuka na kojem se u drugom i trećem trimestru u 50% slučajeva može uočiti i polihidramnij (15,38). Korištenjem trodimenzionalnog UZV-a vidi se odsutnost lubanjskog svoda. Vide se moždane hemisfere u plodnoj vodi, nema cerebralnog korteksa. U prvom tromjesečju vidi se „Mickey Mouse“ znak - gotovo netaknute moždane hemisfere nalikuju na uši Mickey Mousa. U drugom tromjesečju prisutan je „znak žabe“ zbog uništenja mozga (15). Diferencijalno dijagnostički treba misliti na sindrom amnionskih traka i na tešku mikrocefaliju (38). Kod sindroma amnionskih traka najčešće su zahvaćeni ekstremiteti fetusa što može rezultirati amputacijom udova, no kod jedne trećine fetusa s tim sindromom pojavljuju se i teške kraniofacijalne malformacije poput anencefalije (39). U slučajevima teške mikrocefalije glava fetusa može biti toliko mala da se može zamijeniti s anencefalijom, no na točnu dijagnozu mikrocefalije usmjerit će nas postojanje kostiju lubanje (38).

2.3. PROGNOZA

Anencefalija je letalna malformacija te se trudnicama koje nose dijete s ovom dijagnozom treba preporučiti prekid trudnoće. Ako se trudnica odluči nastaviti trudnoću, u većini slučajeva dogodi se intrauterina smrt fetusa. Kod živorođene novorođenčadi smrt se dešava u prvih par dana života (38).

3. ENCEFALOKELA

Encefalokela je vrećasta izbočina mozga i/ili moždanih ovojnica. Prema tipu tkiva koje protrudira encefalokele se dijele na: meningokele (hernijacija meningealnih ovojnica), encefalomeningokele (hernijacija mozga i meningealnih ovojnica) i encefalomeningocistokele (hernijacija mozga, meningealnih ovojnica i moždanih komora) (5).

3.1. KLINIČKA SLIKA

Encefalokela se prezentira kao cistična masa koja prolazi kroz rascjep na lubanji, a najčešće uključuje i središnju liniju (5). Encefalokele mogu biti primarne (kongenitalne, vide se pri rođenju) i sekundarne (nastaju najčešće kao posljedica traume ili kao defekt koji zaostaje nakon kirurške operacije glave). Klasificiramo ih prema anatomskoj lokalizaciji defekta. Primarne encefalokele se dijele na tri glavne skupine. To su: sincipitalna (fronto-etmoidalna), bazalna i okcipitalna. Sincipitalne encefalokele mogu biti asimptomatske ili mogu uzrokovati različite kraniofacijalne malformacije poput hipertelorizma, telekantusa, orbitalne distopije ili jednostranog mikro/anoftalmusa (40). Bazalne encefalokele su lezije koje se nalaze unutar nosa, ždrijela ili orbite (5). Ovisno o točnom mjestu gdje se nalaze one se mogu podijeliti na četiri podskupine. To su: transsfenoidalna, transetmoidalna, sfenoetmoidalna i sfenoorbitalna. Pri vanjskom pregledu bazalne encefalokele mogu, ali i ne moraju biti vidljive. Može se vidjeti prošireni nosni greben, hipertelorizam ili druge malformacije na srednjem licu. U pogođenih osoba može se naći masa u nosu ili epifarinksu, mogu imati otežano disanje, češće infekcije gornjeg respiratornog trakta, rekurentne meningitise, iscjedak iz nosa ili istjecanje cerebrospinalne tekućine. Najčešći oblik encefalokele je okcipitalna. Najčešće se dijagnosticira već prenatalno uz pomoć UZV-a. Povezana je s abnormalnostima kranijalnih živaca, problemima sa sisanjem i hranjenjem, sljepoćom, konvulzijama ili zastojem u rastu (40). Ovaj oblik encefalokele često je povezan s Chiari III malformacijom (5). Chiari malformacija tipa III je jedna od najrjeđih Chiari malformacija, a karakterizira ju niska okcipitalna ili visoka cervikalna encefalokela i koštani defekt s ili bez zahvaćenosti kralježničke moždine. Praćena je hernijacijom stražnje lubanjske jame, abnormalnostima medule

oblongate, hidrocefalusom i malom stražnjom lubanjskom jamom (41). U kliničkom statusu nalaze se poremećaji pokreta očiju poput nistagmusa, gubitak osjeta, slabost, ataksija, respiratorna insuficijencija i respiratorno zatajenje, hiperrefleksija, disfagija, spastičnost ili smanjen mišićni tonus te inspiratorni stridor. Negativni prognostički čimbenici su respiratorni stridor, velika encefalokela i prisutnost živčanog tkiva u njoj te hidrocefalus, a pozitivnim prediktivnim čimbenikom se smatra hernijacija moždanog debla manja od 5 cm (41). Makroskopski encefalokela izgleda poput okrugle, mekane, kompresivne izbočine te se na tom dijelu najčešće nalazi alopecija okružena prstenom kose što se naziva „*hair collar sign*“, no ponekad se na tom mjestu može naći i hipertrihoza. Ponekad površina encefalokele može djelovati prozirnkasto ili blistavo te se mogu uočiti kapilarne malformacije. Encefalokele se mogu povećavati tijekom Valsalvina manevra, uključujući plač i sisanje (5).

Najčešći sindrom s kojim su povezane encefalokele je Meckel-Gruber sindrom. On obuhvaća okcipitalnu encefalokelu, mikrocefaliju i mikroftalmiju, rascjep usne i nepca, policistične bubrege, polidaktiliju i druge malformacije. Uz encefalokele se mogu naći i druge cerebralne malformacije poput abnormalnosti tentorija, ageneza korpusa kalosuma, mijelomeningokele. Ovi pacijenti često imaju i hidrocefalus (40).

3.2. DIJAGNOSTIKA

Encefalokela se uz pomoć UZV-a najranije može dijagnosticirati u 12. tjednu gestacije. Na UZV-u encefalokela se najčešće vidi kao cistična okrugla tvorba izrazito varijabilnih dimenzija. Ta cistična tvorba vidi kroz defekt kostiju lubanje i najčešće se nalazi okcipitalno. Za prikaz okcipitalne encefalokele koristi se transtalamički prikaz. Ako se kroz defekt lubanje vidi i hernijacija malog mozga najčešće se radi o Arnold Chiari III malformaciji. Ponekad se koristi i magnetska rezonanca (MR) za procjenu sadržaja encefalokele (15). Nakon rođenja potrebno je napraviti slikovnu dijagnostiku poput kompjuterizirane tomografije (CT) i MR kako bi se analizirale intrakranijalne komponente i utvrdilo postojanje pratećih malformacija mozga i krvožilnog sustava. Uz pomoć slikovnih metoda otkrit će se i hidrocefalus ako on postoji. Diferencijalno dijagnostički treba misliti na neoplazme, urođene ciste, upalne lezije i vaskularne malformacije (40).

3.3. LIJEČENJE

Ako se encefalokela dijagnosticira prenatalno potrebno je odrediti njenu veličinu. Kod relativno malih encefalokela preporučuje se vaginalni porod, a kod velikih encefalokela porod se mora izvršiti carskim rezom (40). U većini slučajeva indicirano je kirurško liječenje, dok se u novorođenčadi s izrazito velikom encefalokelom, s pridruženom teškom mikrocefalijom ili drugim letalnim anomalijama prakticira palijativni pristup. Operacija se najčešće sastoji od uklanjanja vreće i zatvaranja defekta lubanje i dure (42). Pacijentima s hidrocefalusom obično se prije operacije encefalokele ugrađuje ventikulo-peritonealna drenaža kako bi se preveniralo postoperativno curenje likvora. Sincipitalne encefalokele se uglavnom mogu liječiti elektivno, osim ako postoji curenje CSL-a. Kirurški postupak se sastoji od resekcije hernirane mase, popravka oštećenja dure i lubanje i korekcije hipertelorizma. Bazalne encefalokele zahtijevaju hitniju operaciju zbog opasnosti od meningitisa (40). Za njegovo sprječavanje bitna je rekonstrukcija lubanje i popravak defekta dure. U slučaju sfenoidne encefalokele treba biti posebno oprezan zbog mogućnosti da se unutar vreće nalazi hipotalamus, hipofiza, dio optičkog puta i treće moždane komore. Operativni pristup može biti transkranijalni, endonazalni, transpalatalni ili kombinirani (43,44). Kirurško liječenje okcipitalne encefalokele ovisi o tkivu koje protrudira. Ako se hernirajuća masa sastoji od gliotičnog tkiva ona se presijeca u ravnini s lubanjom, a ako sadrži normalno tkivo mozga ono se mora pokušati sačuvati (40).

3.4. PROGNOZA

Prognoza je bolja što je encefalokela rostralnije, a prognozu pogoršava prisutnost hidrocefalusa. U djece s ovom malformacijom može se vidjeti različiti stupanj zaostajanja u razvoju, epilepsije i senzoričke ili motoričke disfunkcije (5). Konvulzije su prisutne u otprilike 20% pacijenata s encefalokelom (45).

4. KRANIORAHISHIZA

Kraniorahishiza je letalni defekt koji zahvaća i kranijalni i spinalni dio neuralne cijevi. Takav defekt lubanje i vertebralnih lukova rezultira anencefalijom i otvorenom SB. Na fetusu se može vidjeti odsutnost svoda lubanje s različitim stupnjem defekta kralježaka. Vrat je kratak ili odsutan te mogu biti prisutni dismorfizmi lica poput širokog nosa, egzoftalmusa i nisko položenih ušiju. Dijagnoza se postavlja ultrazvukom. Smrt fetusa je neizbježna (5).

5. INIENCEFALIJA

Iniencefalija je rijetki defekt neuralne cijevi koji najčešće obilježava okcipitalni defekt koji uključuje foramen magnum, retrofleksija cijele glave i otvoreni defekti kralježničkog kanala (u otprilike 50% pacijenata s iniencefalijom) (46,47). Iako ovo nije pravi RNC, mnogi ga udžbenici tu svrstavaju (46). Ovaj defekt nastaje zbog poremećaja u kraniovertebralnom spoju te fetus s ovim poremećajem ima izrazito retrofektiranu glavu bez vidljivog vrata jer su vratni kralješci nepravilno oblikovani i srasli tako da tvore ozbiljnu lordozu vrata. Koža ide kontinuirano od stražnjeg dijela vlasišta do leđa te koža s prednje strane prelazi izravno s lica na prednju torakalnu stijenu. Novorođenčad s iniencefalijom se dijeli na one s okcipitalnom regijom prekrivenom kožom i one s otvorenim okcipitalnim područjem jer imaju hipoplaziju okcipitalne kosti i encefalokelu.

Po drugom klasifikacijskom sustavu iniencefalija se dijeli na četiri tipa: izolirana iniencefalija, iniencefalija s encefalokelom, iniencefalija sa spinom bifidom i iniencefalija sa spinom bifidom i encefalokelom. Ovo je najčešće letalna malformacija koja završava rađanjem mrtvorođenog djeteta ili neonatalnom smrću, no zabilježeni su i slučajevi odraslih pacijenata s iniencefalijom koji imaju normalnu inteligenciju (48).

6. MIJELOMENINGOKELA

MMC je najčešći oblik otvorene SB. Ona nastaje nepotpunim zatvaranjem kaudalne neuropore što dovodi do hernijacije meningealne vreće kroz defekte na vertebralnom luku kralježaka najčešće u lumbalnoj regiji (5).

6.1. KLINIČKA SLIKA

MMC se prezentira po rođenju kao cistična masa koja protrudira kroz defekt kralježničkih lukova. Oblik i veličina lezije mogu jako varirati te se kroz protrudiranu meningealnu vrećicu mogu se vidjeti živčana tkiva (5,49). Brojne su komplikacije povezane s MMC-om: Arnold-Chiari II malformacija, hidrocefalus, kognitivni poremećaji, motorna disfunkcija, fekalna i urinarna inkontinencija, seksualna disfunkcija te muskuloskeletne abnormalnosti. Hidrocefalus može nastati in utero ili se razviti postnatalno (50). Arnold-Chiari II malformacije odlikuje se povlačenjem kralježničke moždine prema kaudalno, moždano deblo je izduženo te se četvrta moždana komora i mali mozak pomiču i utiskuju u foramen magnum. Zbog toga je prolazak CSL-a kroz moždane komore onemogućen te nastaje sekundarni hidrocefalus. Uz to, mali mozak je smanjen i izmijenjenih kontura (5). Kod pacijenata s MMC uočava se motorna disfunkcija koja ovisi o visini početka lezije. Pacijenti s lezijama na razini L2 ili više su najčešće vezani za invalidska kolica, oni pacijenti s lezijama na razini između L3 i L5 najčešće trebaju određenu razinu pomoći, a oni s lezijom na razini S1 najčešće mogu biti samostalni (50). Dodatan problem predstavlja to što se s dobi ovi simptomi sve više pogoršavaju tako da će neki pacijenti koji su prije mogli hodati također završiti kao ovisni o invalidskim kolicima. Također, adolescenti s MMC mogu izdržati upola manje fizičke aktivnosti u usporedbi s njihovim zdravim vršnjacima (51). Neke od muskuloskeletnih abnormalnosti koje se mogu vidjeti u ovih pacijenata su: kifoza, skolioza, dislokacija kuka, kontrakture i equinovarus (49,51). Zbog kifoskolioze smanjuju se i respiratorne rezerve što dodatno doprinosi smanjenoj mobilnosti. Gubitak mobilnosti vodi k pretilosti što kod adolescenata može dovesti do poremećaja prehrane jer žele izgubiti višak kilograma (51). Pacijenti s ovom malformacijom mogu imati gastrointestinalnih tegoba poput fekalne inkontinencije ili kronične konstipacije (49). Važno je istaknuti da je MMC najčešći urok neurogenog mjehura u djece (51). Oni često imaju problema s urinarnom inkontinencijom ili opstrukcijom koja može dovesti do retencije urina, urinarnih infekcija, hidronefroze i na posljetku bubrežnog zatajenja što je kod njih i najčešći razlog smrti (52). Kognitivni poremećaji su relativno rijetki (20-25%) i uglavnom su povezani s hidrocefalusom. Kod njih je relativno česta alergija na lateks te to treba imati na umu zbog čestih operacija pacijenata sa SB. Veliki problem u adolescentskoj dobi ovih pacijenata predstavlja seksualna

disfunkcija. Pacijenti s lezijom ispod L2 imaju normalne seksualne senzacije, a oni s lezijama iznad L2 ili urinarnom inkontinencijom imaju normalne seksualne senzacije u samo 20%. Svi muškarci s normalnim sakralnim refleksima i koji nemaju urinarnu inkontinenciju su potentni. Kod ženskih pacijentica očuvan je fertilitet, no glavni je problem rizik od prijenosa oštećenja neuralne cijevi na potomstvo. Ako pacijentica s MMC ostane trudna često dođe do pogoršanja funkcije mokraćnog mjehura te zbog deformirane i najčešće uske zdjelice dolazi do preranog poroda carskim rezom. Zbog svih navedenih komplikacija ovi pacijenti su često ovisni o drugima, teže se zapošljavaju i teže budu prihvaćeni u društvu (51).

6.2. DIJAGNOSTIKA

Prenatalni probir na otvorenu SB trebao bi se provoditi u prvom trimestru uz pomoć UZV-a. Tada se posebna pozornost obraća na izgled stražnje lubanjske jame, vidi li se četvrta moždana komora i cisterna magna. Drugi dio probira radi se u drugom tromjesečju kada se prati postoje li znakovi Chiari II malformacije. U slučajevima pozitivnih nalaza dijagnostika se dalje mora usmjeriti na pregled cijele kralježnice. Dvodimenzionalni i trodimenzionalni UZV omogućit će točnu lokalizaciju, opseg i vrstu lezije kao i prisutnost pridruženih fetalnih malformacija (52). Otvorena SB u većini slučajeva otkriva se zbog nalaska neizravnih znakova koji su u 99% slučajeva povezani s otvorenim defektima kralježnice. Na Chiari II malformaciju upućuje UZV nalaz smanjene kranijalne posteriorne jame uz pomak vermisa, moždanog debla i četvrte moždane komore kroz foramen magnum. UZV dijagnoza Chiari II malformacije temelji se na nalasku obliterirane cisterne magne, displastičnog malog mozga, znaka banane i znaka limuna te ventrikulomegalije. Znak limuna predstavlja konkavitet frontalnih kostiju blizu vjenčanog šava koji se detektira najranije s 13 tjedana, no on nije specifičan samo za meningomijelokelu jer do 1% normalnih fetusa pokazuje blagi konkavitet frontalnih kosti. Najosjetljiviji je nalaz obliterirane cisterne magne i znaka banane, a najkasniji znak je ventrikulomegalija. Direktni znakovi se mogu vidjeti, ali značajan utjecaj ima položaj fetusa koji često otežava prikaz kralježnice zbog toga što je fetus najčešće leđima priljubljen uz stražnji zid maternice. Potrebno je pregledati svaki vertebralni luk zasebno, od cervikalne do sakralne regije i to u aksijalnoj i sagitalnoj ravnini. U

nekim slučajevima može se vidjeti stražnja konveksnost koja predstavlja ozbiljnu iskrivljenost kralježnice (15).

6.4. LIJEČENJE

U prenatalnom razdoblju bitan je razgovor s roditeljima i savjetovanje o daljnjem postupanju. Roditelji odlučuju žele li prekid trudnoće, dodatno prenatalno testiranje te se razmatra postoji li mogućnost fetalne kirurgije. Također se raspravlja o postnatalnom kirurškom zatvaranju defekta i mogućoj potrebi za postavljanjem ventrikulo-peritonealne drenaže (53,54). Za savjetovanje o daljnjem postupanju bitnu ulogu ima UZV koji se radi serijski te se prati rast fetusa, veličina glave i veličina komore (54).

6.4.1. FETALNA KIRURGIJA

Efikasnost otvorene fetalne kirurgije dokazala je randomizirana studija MOMS (engl. *Management of Myelomeningocele Study*) (55). Međutim, postoje značajni rizici takvog operativnog zahvata poput preranog porođaja, ožiljak na maternici majke i drugih komplikacija u majke (56).

6.4.1.1 Preoperativna procjena i odabir pacijenata

Fetalna intervencija zahtjeva suradnju brojnih stručnjaka: fetalnih kirurga, neonatologa, neurokirurga, perinatologa, radiologa, anesteziologa i drugih. Preoperativna obrada uključuje UZV, određivanje gestacijske dobi na temelju fetalne biometrije, određivanje duljine vrata maternice, točne razine lezije, promjer moždanih komora, pokretljivost donjih ekstremiteta i odsutnost drugih značajnih abnormalnosti. Nakon detaljne obrade UZV-om radi se fetalni MR te amniocenteza kako bi se isključilo postojanje neke genetske abnormalnosti (57). Odabir pacijenata temelji se na uključujućim odnosno isključujućim kriterijima MOMS koji su navedeni u tablici (Tablica 1) (58).

Tablica 1: Uključujući i isključujući kriteriji za fetalnu intervenciju. Prema: Sacco A, Ushakov F, Thompson D, Peebles D, Pandya P, Coppi P De, et al. Fetal surgery for open spina bifida. 2019;271–82., uz dopuštenje Adaline Sacco (58)

UKLJUČUJUĆI KRITERIJI	ISKLJUČUJUĆI KRITERIJI
MMC na razini T1 – S1	Multifetalna trudnoća
Normalan kariotip	Diabetes ovisan o inzulinu koji nije dobro kontroliran
Dob majke 18 godina ili više	Kifoza fetusa veća od 30 stupnjeva
Gestacijska dob 19 – 25 tjedana	Placenta previja/abrupcija posteljice
	BMI majke veći od 40
	Rh izoimunizacija, Kell senzibilizacija, povijest neonatalne autoimune trombocitopenije
	Anomalija fetusa koja nije MMC
	Cerviks kraći od 20mm
	Postojana ili planirana serklaža cerviksa ili povijest cervikalne slabosti
	Abnormalnosti maternice
	Prijašnje operacije tijela maternice
	Prijašnji spontani porod prije 37. tjedna
	Majka HIV ili HBV pozitivna
	Hepatitis C pozitivitet
	Majčina hipertenzija koja povećava rizik preeklampsije i preranog poroda
	Nemogućnost daljnjeg praćenja pacijenta
	Majka nema osobu koja ju podržava (npr. muža, majku, partnera)
	Majka se ne slaže s drugim psihosocijalnim kriterijima

6.4.1.2. Anesteziološka obrada

Anesteziološka obrada obuhvaća maternalne, fetalne i uteroplacentarne čimbenike (59). Majka je pod povećanim rizikom od aspiracijske pneumonije, hipotenzije i hipoksemije, a fetus od asfiksije i kardiovaskularnog kolapsa. Nužna je relaksacija maternice kako ne bi došlo do preranog porođaja, kako bi se spriječilo odvajanje posteljice i kako bi se moglo doći do odgovarajućeg dijela fetusa. Preoperativno se daje cefazolin i indometacin, a prije indukcije daje se i oralni antacid kako bi se smanjila mogućnost aspiracije. Postavlja se epiduralni kateter za postoperativnu analgeziju. Opće anestezija održava se uz anestetike poput izoflurana i dušičnog oksida. Fetusu se daje intramuskularno narkotik i mišićni relaksans. Tijekom cijele operacije neophodno je nadgledanje i majke i fetusa. To se radi uz pomoć elektrokardiograma (EKG), pulsog oksimetra, mjerenja tlaka, a prije same operacije postavlja se urinarni kateter, radijalni kateter itd. Status fetusa prati se uz pomoć sterilne ehokardiografije i sonografije (57).

6.4.1.3. Kirurški postupak

Kirurški postupak započinje niskim poprečnim rezom. Vertikalni rez radi se kod pacijenticama s BMI većim od 30 ili kod onih s ranije postojanim vertikalnim ožiljkom. Tim rezom dolazi se do gravidne maternice. Nakon toga se uz pomoć sterilnog intraoperativnog UZV-a detektira točna pozicija fetusa, lokalizacija defekta i posteljice te mjesto histerektomije mora biti udaljeno najmanje 6 cm od ruba posteljice. Postavljaju se dva trakcijska monofilamentozna šava te se između njih vrši rez s Bovie kauterom. Tako se napravi prolaz u šupljinu maternice staplera za maternicu. Stapler se koristi za vršenje reza duljine 6-8 cm što je dovoljno da se izloži fetalna MMC. Prije same operacije fetusu se daje injekcija fentanila i vekuronija. Unutarmaternični volumen se održava pomoću zagrijane Ringerove otopine (37° C). Vrećica MMC se izreže te se neuralne strukture postave u kralježnički kanal. Dura se zatim zatvara monofilamentoznim šavom, pokriva se miofascijalnim režnjem te se defekt dodatno zatvara kožnim režnjem. Nakon završetka operacije na fetusu, maternica se zatvara u dva sloja. Prije završetka prvog sloja, u maternicu se dodaje zagrijana Ringerova otopina zajedno s

antibioticima sve dok indeks plodne vode ne postane normalan. Nakon šivanja maternice zašije se i trbušna stijenka (57).

6.4.1.4. Komplikacije

Komplikacije koje mogu nastati kao posljedica fetalne kirurgije su: prijevremeni porod, spontano puknuće membrane ili abrupcija posteljice, korioamnionitis, oligohidramnij, krvarenje majke, dehiscencija mjesta histerektomije i potreba za carskim rezom u budućim trudnoćama i sl (60). U ispitivanju MOMS učestalost prijevremenog poroda je u skupini onih koji su podvrgnuti fetalnoj kirurgiji bila 46%, a kod onih koji nisu je bila 5%. Smrtnost je bila slična (61).

6.4.1.5. Učinkovitost

Sigurnost i djelotvornost fetalne kirurgije dokazana je randomiziranim ispitivanjem MOMS. Ispitivanje je rano prekinuto zbog dokazane učinkovitosti (60). Rezultati su pokazali da je kod skupine pacijenata koji su podvrgnuti fetalnoj kirurgiji smanjena potreba za postavljanjem ventrikulo-peritonealne drenaže. Postotak dojenčadi koji je trebao drenažu u toj skupini bio je 44%, a u skupini onih koji nisu podvrgnuti fetalnoj kirurgiji bio je 84% (61). U dobi od 6 do 10 godina fetalno operirana djeca imala su nižu stopu hernijacije mozga, točnije 60% nasuprot 87% pacijenata iz druge skupine. Kod njih je također bila manja potreba za ugradnjom drenaže (49% naspram 85% u drugoj skupini) (62). U njih je dokazan i bolji motorički razvoj. Ti pacijenti su pokazivali veću samostalnu pokretljivost te su postizali bolje rezultate na standardiziranim testovima motoričkog razvoja (60). S dobi se značajno smanjuje broj djece koja uspjevaju zadržati samostalnu pokretljivost, iako je takve djece bilo i dalje više u skupini fetalno operiranih (62). Urološki ishodi ne bi trebali biti poticaj za izvođenje fetalne kirurgije jer nije dokazano značajno poboljšanje funkcije mokraćnog mjehura. Potreba za čistom intermitentnom kateterizacijom je u skupini fetalno operiranih bila 38%, a u skupini nakon postnatalne kirurgije 51% (63). U obje skupine bile su slične stope povećanja mokraćnog mjehura, vezikostomije i dilatacije uretre (60). Fetalna kirurgija nema dokazan povoljniji učinak na kognitivne funkcije. Obje skupine pokazivale su slične rezultate na testovima mentalnog razvoja (64). U skupini fetalno operirane djece dokazano je skromno poboljšanje u kvaliteti života i utjecaju na obitelj u odnosu na postnatalno operirane pacijente (60).

6.4.2. POSTNATALNA SKRB

Nakon rođenja djeteta prvo je potrebno napraviti procjenu same lezije kao i detaljan neurološki pregled. Potrebno je utvrditi postoje li neke pridružene anomalije te odmah dati antibiotik širokog spektra kako bi se spriječio nastanak infekcije CNS-a (60). Novorođenčad kojoj je dana antibiotska profilaksa rjeđe razvija ventrikulitis u odnosu na novorođenčad koja nije primila profilaksu (1% naprema 19%) (65). Nakon toga slijede kirurški postupci kojima se rješava mijelomeningokela i pridružene komplikacije ako one postoje. (60)

6.4.2.1. Procjena lezije

Odmah nakon poroda treba utvrditi položaj i veličinu lezije, kao i istječe li cerebrospinalna tekućina. Da bi se smanjila opasnost od alergijske reakcije na lateks, treba nositi sterilne rukavice koje nisu od lateksa. Deformacija se pokriva sterilnim oblogom koji je natopljen fiziološkom otopinom, a da bi se smanjili gubitci topline velike je defekte potrebno pokriti plastičnom folijom. Dijete je najbolje postaviti u bočni ili ležeći položaj tako da se što više smanji pritisak na leziju. Nakon toga slijedi detaljan neurološki pregled koji obuhvaća: promatranje spontane aktivnosti, opseg mišićne slabosti i paralize, procjenu dubokih tetivnih refleksa, odgovor na senzaciju i anokutani refleks. U mnogih će se novorođenčadi neurološki nalaz poboljšati unutar prvih 72 sata od rođenja. Kako bi se pružile odgovarajuće mogućnosti liječenja, potrebno je utvrditi postoje li pridružene anomalije poput deformiteta stopala (prirođenog uvrnutog stopala), kontraktura gležnjeva, koljena ili kukova, kifoze i ostalih strukturnih anomalija srca, pluća, bubrega, gastrointestinalnog trakta i sl. (60).

6.4.2.2. Kirurško zatvaranje

Operacija bi se trebala napraviti unutar prvih 72 sata od rođenja kako bi se mogućnost infekcije CNS-a svela na minimum (66). Preporučeni postupak je stvaranje zatvorene neuralne cijevi spajanjem bočnih granica u središnjoj liniji. Komplikacije takvog zatvaranja mogu biti curenje CSL-a, dermoidni tumori ili infekcija. Nakon kirurškog zatvaranja mijelomeningokele, kod dojenčadi se često

razvije hidrocefalus. Zbog toga je preporučeno u narednim tjednima nakon operacije pažljivo kontrolirati opseg glave i veličinu moždanih komora kako bi se na vrijeme uočio njegov nastanak i potreba za postavljanjem ventrikulo-peritonealne drenaže (60). Veličina moždanih komora utvrđuje se odmah nakon rođenja pomoću UZV-a, CT-a ili MR-a (66). Pacijent se ponovo pregledava svakih 3 do 10 dana ovisno o prijašnjem nalazu, a naknadno liječenje ovisi o kliničkom i radiološkom nalazu. Ako je dijete stabilno, normalno se hrani i reagira te nema apneja, ali ima slabo progresivno povećanje komora preporučeno je nastavak mjerenja opsega glave i veličine moždanih komora svakih 1-3 tjedna sve dok se rast glave ne stabilizira. To najčešće traje između nekoliko tjedana do tri mjeseca. Kod većine djece će se rast glave sam zaustaviti te će opseg glave biti nešto iznad 95. percentile. Ako se kod djeteta primijeti nastanak progresivnog hidrocefalusa te dijete postane nestabilno, razvije apneje, počne povraćati ili slično, potrebno je takvo stanje liječiti postavljanjem ventrikulo-peritonealne drenaže. Ako je opseg glave znatno veći od normalnog, također može biti inducirano postavljanje ventrikulo-peritonealne drenaže zbog kozmetičkih razloga (60). U 60% dojenčadi potrebno je njegovo postavljanje (67). Preostala dojenčad normalno funkcioniraju bez drenaže i mogu se bez nje normalno razvijati. Postoje i dokazi iz povijesnih opažanja kako blagi hidrocefalus ne mora nužno utjecati na inteligenciju i zabilježeni su slučajevi odraslih osoba s izrazito velikom glavom i moždanim komorama koje imaju normalnu inteligenciju. Za djecu s brzo progresivnim hidrocefalusom drenaža povećava preživljenje tijekom djetinjstva, no postoje dokazi kako može smanjiti preživljenje tijekom odrasle dobi (68). U novorođenčadi koja se po porodu prezentiraju s hipertenzivnim hidrocefalusom preporučljivo je istovremeno postavljanje ventrikulo-peritonealne drenaže i zatvaranje mijelomeningokele. Kod ovakvog pristupa nije primijećen porast komplikacija već je incidencija infekcija, kvara drenaže i simptomatske Chiari II malformacije bila podjednaka u obje skupine pacijenata (69). Boravak u bolnici bio je kraći kod pacijenata kod kojih se istovremeno zatvarala mijelomeningokela i postavljala drenaža (60).

6.5. KOMPLIKACIJE POVEZANE S MIJELOMENINGOKELOM

Motorički i senzorički deficiti pojavljuju se na razinama ispod lezije te mogu biti povezani s inkontinencijom mjehura i rektuma i sa seksualnom disfunkcijom. Mogu

se pojaviti i intelektualne poteškoće te su one najčešće povezane s hidrocefalusom (5).

6.5.1. NEUROLOŠKE KOMPLIKACIJE

Neurološke se funkcije s vremenom najčešće pogoršavaju, ali se gotovo sva pogoršanja mogu liječiti. Ako se ne prepoznaju i liječe na vrijeme, mogu dovesti do ozbiljnog invaliditeta u odrasloj dobi. Kada se primijeti pogoršanje kod pacijenta s ventrikulo-peritonealnom drenažom, prvo je potrebno provjeriti postoji li disfunkcija drenaže. Drugi najčešći uzrok pogoršanja je sindrom fiksirane kralježničke moždine (60). Sindrom fiksirane kralježničke moždine je raznoliki klinički entitet koji karakteriziraju simptomi i znakovi koji nastaju zbog pretjerane napetosti kralježničke moždine. Većina tih slučajeva povezani su s disrafizmima kralježnice, a ostali uzroci mogu biti infekcija, traume, tumori i sl. (70). Klinički se najčešće očituje kao progresivno pogoršanje funkcije donjih ekstremiteta, progresivna skolioza ili bol te promjena funkcije mokraćnog sustava (71,72). Liječenje ovog sindroma je prvenstveno kirurški (70). U pacijenata s MMC taj sindrom najčešće uzrokuje ožiljak na mjestu prethodnog zatvaranja, ali samo 10-30% pacijenata razvija simptome neurološkog pogoršanja koji se moraju kirurški rješavati (73,74). Za utvrđivanje uzroka pogoršanja potrebno je napraviti CT glave, MR kralježnice te testove mišićne snage. Djecu treba pratiti multidisciplinarni tim te je potrebno pacijente pregledavati barem jednom godišnje (60).

Gotovo svi pacijenti s MMC imaju Chiari II malformaciju, međutim samo mali postotak pacijenata će razviti simptome povezane s kompresijom moždanog debla i samo 5-10% njih će zahtijevati kiruršku dekompresiju (73,75). Kod određenih pacijenata mogu se javiti simptomi poput poteškoća s gutanjem, epizoda apneja, stridora ili pareza glasnica. Takvi simptomi se pojavljuju kod pacijenata kod kojih se kralježnička moždina ili moždano deblo postupno komprimiraju unutar kralježničkog kanala. Od ostalih simptoma može se javiti i strabizam, pogoršanje inkontinencije ili progresivna slabost donjih ekstremiteta. Kompresija moždanog debla u sklopu Chiari II malformacije povezana je s visokom stopom smrtnosti. Postoje brojni kirurški pristupi dekompresije: dekompresija samo cervikalne kosti, resekcija cerebelarnih tonzila, postavljanje stenta u četvrtoj moždanoj komori, duralni otvor ili njihova kombinacija (60).

6.5.2. ORTOPEDSKE KOMPLIKACIJE

U bolesnika s MMC ortopedske anomalije nastaju zbog neuravnoteženog djelovanja mišića, paralize i smanjenog osjeta u donjim ekstremitetima (76). Neki od ovih problema su kronični ili sporo progresivni, a drugi mogu nastati akutno zbog progresivne neurološke disfunkcije. Glavni cilj ortopedskog liječenja je korekcija deformiteta zbog kojih je onemogućena normalna funkcija određenog dijela tijela. Ortopedski pregled trebao bi uključivati procjenu motoričke i senzoričke funkcije, opsega pokreta gležnja, koljena i kukova, deformacije kralježnice i stopala te integritet kože. Bilo kakva promjena stanja može upućivati na nastanak sindroma fiksirane kralježničke moždine. Rad s ovim pacijentima dodatno otežava što ovi pacijenti često imaju produženo ili nepotpuno cijeljenje nakon kirurških zahvata te imaju veći rizik za razvoj pseudoartroza i patoloških fraktura (77). Patološke frakture javljaju se zbog smanjene gustoće kostiju, kontraktura i smanjenog osjeta te se češće javljaju kod pacijenata s višom razinom lezije (76). Pokretljivost ovisi o razini lezije, a drugi prediktor održavanja pokretljivosti u odrasloj dobi je i snaga kvadricepsa, mišića stražnje strane bedra, gluteusa i iliopsoasa (77). Najčešća ortopedska abnormalnost u bolesnika s MMC je deformitet kralježnice. Može biti urođeno ili stečeno te se očituje kao skolioza, kifoza ili lordoza (76). Lumbalna kifoza može biti prisutna već pri rođenju, a najčešće se pogoršava kada dijete počne sjediti. Ti bolesnici kasnije mogu razviti kompenzatornu torakalnu lordozu. Skolioza se može javiti postupno kao posljedica kronične neuromuskularne disfunkcije i rasta kostiju ili brzo zbog akutnih neuroloških zbivanja (77). Ako je zakrivljenost kralježnice blaga, prednost se daje neoperativnom liječenju. Koriste se ortoze za kralježnicu, podupirači za sjedenje i različiti programi funkcionalnog jačanja koji poboljšavaju ravnotežu pri sjedenju i funkcionalnu neovisnost (78). Cilj uporabe ortoze je odgađanje ili izbjegavanje kirurškog zahvata i kontrola zakrivljenosti kralježnice tijekom rasta, a ne koristi se za ispravljanje deformiteta. Za one s teškom skoliozom odluka o kirurškom liječenju ovisi o pokretljivosti pacijenta. Za nepokretne se preporučuje, a za pokretne se odlučuje individualno. Pacijenti s kifozom ne reagiraju dobro na nekirurške intervencije. Komplikacije kirurškog zahvata su: infekcija, problemi s implantantima, problemi s anestezijom i neurološke komplikacije. U bolesnika s MMC javljaju se i deformacije kuka u obliku kontraktura, subluksacija i iščašenja. Kirurška intervencija koristi se najčešće za rješavanje kontraktura i

eventualno dislokaciju kuka kod pacijenata koji imaju MMC na sakralnoj razini (77). Zdrava dojenčad ima određeni stupanj torzije bedrene kosti pri rođenju, no to se smanjuje kako dijete raste. U bolesnika s MMC ona se često ne uspijeva smanjiti nego zaostaje (76). U ovih pacijenata češće se nađe tibijalna nego femoralna torzija te se kod nepokretnih pacijenata ona ne ispravlja. Većina pokretnih pacijenata može se liječiti konzervativno ortozama (77). Bolesnicima koji imaju jako otežan hod i bol unatoč liječenju ortozama, predlaže se kirurško liječenje - derotacijska osteotomija. Takva osteotomija također usporava degeneracijske promjene (79). U 80-95% pacijenata s MMC nalaze se deformacije stopala. Prirođeno uvrnuto stopalo (lat. *talipes equinovarus*) nalazi se u 32% ovih pacijenata te najčešće zahtjeva kirurško liječenje. Deformitet kalkaneusa nalazi se u 35% pacijenata, posebno je čest kod onih s lezijom na razini L4-L5. Vertikalni talus nalazi se u 10% pacijenata (76). Može se vidjeti i cavovarus i valgus stopala (77).

6.5.3. URINARNE KOMPLIKACIJE

Gotovo svi bolesnici s MMC imaju disfunkciju mokraćnog mjehura koja djeluje negativno na kvalitetu života te može dovesti do kronične bubrežne bolesti (80). 30-40% ovih pacijenata u konačnici će razviti neki stupanj bubrežne insuficijencije (81). Ni mjesto lezije kralježnice ni neurološki pregled nisu dovoljni za procjenu vrste i težine disfunkcije mokraćnog mjehura (82). Pacijenti s MMC imaju veći rizik razvoja bubrežnih kamenaca te je dokazano da ova djeca imaju bubrežne kamence u 4% slučajeva u usporedbi s 0.2% zdrave djece (83). Ovim pacijentima je potrebno ubrzo nakon rođenja napraviti UZV bubrega i mokraćnog mjehura kako bi se na vrijeme otkrilo postojanje hidronefroze, hidrouretera te procijenila debljina stijenke i proširenost mokraćnog mjehura. U prvih par mjeseci potrebno je napraviti daljnje pretrage koje uključuju mikcijsku cistouretrografiju, cistometrografiju i elektromiogram. Tijekom života potrebne su periodične kontrole UZV-om i ostalim urološkim pretragama. Analizu urina i urinokulturu treba provoditi samo u slučaju simptomatske infekcije mokraćnog sustava (80). Cilj liječenja neurogenog mjehura u bolesnika s MMC je očuvanje bubrežne funkcije te primjerena kontinenciju crijeva i mokraćnog mjehura za svoju dob (84). Za sve pacijente s neurogenim mjehurom preporuča se čista intermitentna kateterizacija. Pacijentima koji imaju visoki tlak mokraćnog mjehura i onima s hiperaktivnim mokraćnim mjehurom daju se i

antikolinergici. Bolesnicima s vezikoureteralnim refluksom daju se također antikolinergici te ponekad profilaktički antibiotici. Onima kojima ne pomaže kateterizacija i medikamentno liječenje mogu pomoći kirurški zahvati. Otprilike 70% pacijenata koji imaju kateter imaju i bakteriuriju, ali je većina asimptomatska i ne zahtijeva liječenje. Profilaktičko antibiotsko liječenje koristi se rijetko i to kod pacijenata koji imaju simptomatsku infekciju i vezikoureteralni refluks unatoč kateterizaciji i liječenja antikolinergicima (80).

6.5.4. GASTROINTESTINALNE KOMPLIKACIJE

U većine pacijenata s MMC zahvaćena je inervacija crijeva i anusa što često dovodi do loše kontrole sfinktera i fekalne inkontinencije (66). Fekalna inkontinencija pojavljuje se u 60-70% ovih pacijenata i to predstavlja veliki problem i njima i njihovim obiteljima jer značajno narušava samopoštovanje i društvene odnose (85,86). Smanjena pokretljivost crijeva može dovesti do opstipacije što će u konačnici povisiti intraabdominalni tlak i može dovesti do neispravnosti drenaže. Cilj liječenja je postizanje kontinencije redovitim poticanjem eliminiranja stolice. U prvoj liniji liječenja koriste se oralni laksativi, čepići i klistiri, pojedinačno ili u kombinaciji. Ako pacijenti ne odgovaraju na prvu liniju onda se provodi transanalna irigacija ili se koristi antegradni kontinenski klistir (60).

6.6. PROGNOZA I KVALITETA ŽIVOTA

2005. godine grupa pedijatara iz Groningena objavila je Groningenski protokol (GP) za eutanaziju novorođenčadi. Taj protokol bio je u upotrebi 7 godina te je za to vrijeme eutanizirano 22 pacijenta s dijagnozom MMC (87). Da bi se okončao život pacijenta bilo je potrebno zadovoljiti pet uvjeta. Prvi je da prognoza i dijagnoza mora biti sigurna. Drugi uvjet je beznađe i nepodnošljiva patnja. Treći uvjet je da prvi i drugi uvjet mora potvrditi najmanje jedan liječnik koji nije uključen u skrb o pacijentu, četvrto je da oba roditelja moraju dati informirani pristanak i zadnji uvjet je da se mora izvršiti postupak završavanja života sukladno medicinskim standardima (88). Danas postoji literatura koja opisuje slučajeve mladih s MMC koji imaju skoro pa jednaku kvalitetu života kao nezahvaćena djeca (89). Najveće istraživanje pokazalo je da u 119 bolesnika s MMC i hidrocefalusom postoji gotovo jednaka kvaliteta života u usporedbi sa zdravim vršnjacima. Pacijenti s MMC imaju nižu razinu samostalnosti

i manje su zadovoljni sa svojim seksualnim životom. Neurološke ishode poboljšavaju sve bolji načini liječenja. Mnogi pacijenti s MMC danas imaju mogućnosti voditi relativno dug i zadovoljan život. Naravno, mnogima od njih bit će potrebna brojna medicinska sredstva i brojne operacije, no to apsolutno ne može opravdati eutanaziju (87).

7. ZATVORENI SPINALNI DISRAFIZMI (ZATVORENA SPINA BIFIDA)

Zatvorena SB predstavlja veliki spektar anomalija kralježničke moždine koje se najčešće nalaze u lumbalnom i sakralnom dijelu (90). Ovi defekti nastaju zbog abnormalne fuzije stražnjih kralježničkih lukova. Nije eksponirano živčano tkivo i koža iznad defekta je netaknuta. Češći i manje ozbiljni oblici sastoje se od izoliranih koštanih oštećenja kralježaka (91). Dijagnoza zatvorenih defekata teže se postavlja, no imaju znatno bolju prognozu od otvorenih. U zatvorene defekte spadaju: lipomijelomeningokela, intramedularni lipom, lipom filuma terminale, dijastematomijelija, diplomijelia, terminalna mijelocistokela, dermalni sinus, neuroenteralna cista i neformirane mijelokele (90).

7.1. KLINIČKA SLIKA

Klinička slika zatvorene SB uvelike varira i kreće se od asimptomatske do teških neuroloških, genitourinarnih, gastrointestinalnih i mišićno-koštanih anomalija (92). Na koži iznad defekta često se mogu vidjeti kožni markeri poput nevusa, nakupina, depigmentiranih regija, potkožnih lipoma, kapilarnih hemangioma, lokalizirane hipertrioze i dermalnog sinusa (90). Najčešće se mlađa djeca prezentiraju s ovim kožnim markerima što upućuje na dijagnozu zatvorene SB (93). Starija djeca i adolescenti prezentiraju se kožnim markerima ili progresivnim neurološkim deficitom. Neki pojedinci ostaju asimptomatski do odrasle dobi te se tada javljaju zbog bolova u leđima s ili bez radikulopatije ili perinealnih dizestezija (94,95). Osim ovih znakova mogu se vidjeti i strukturne abnormalnosti poput asimetričnog glutealnog rascjepa, skolioze i različita dužina nogu. U nekim slučajevima mogu se pojaviti anomalije kralježničke moždine poput hidromijelije (proširenje središnjeg kanala kralježničke moždine), diplomijelije (longitudinalna duplikacija kralježničke moždine) i dijastematomijelije (longitudinalni rascjep

kralježničke moždine). Neurološki simptomi se javljaju ukoliko su prisutna i oštećenja kralježničke moždine (90). Najčešće prvo dolazi do autonomne disfunkcije i disfunkcije sfinktera, a tek onda do senzomotoričkog deficita u donjim ekstremitetima. Autonomni simptomi mogu biti inkontinencija ili zadržavanje mokraće, učestale infekcije mokraćnog sustava, dizurija ili fekalna opstrukcija, a senzomotorički simptomi se prezentiraju kao slabost u nogama, senzorni deficit nogu ili perinealnog područja te povećan ili smanjen mišićni tonus. Ponekad se pacijenti javljaju s meningitisom zbog puknuća dermalnog sinusa ili ciste (92).

7.2. DIJAGNOSTIKA

Antenatalna dijagnostika ovih poremećaja je značajno otežana te je stopa otkrivanja zatvorene SB značajno niža od stope otkrivanja otvorene SB zbog nepostojanja neizravnih znakova. UZV-om se mogu detektirati samo velike lezije koje se najčešće vide kao posteriorna cistična masa locirana u kaudalnom dijelu kralježnice (15). Na dijagnozu se najčešće posumnja kada se primijete kožni znakovi, potkožna masa na leđima ili zbog neuroloških simptoma koji se javljaju zbog tethered cord sindroma (92). Urodinamička istraživanja koriste se kako bi se otkrila pretklinička urološka disfunkcija kod ove djece te se koriste u predoperacijskoj procjeni djece s tethered cord sindromom (96). Potrebno je učiniti i UZV abdomena i zdjelice za procjenu patoloških promjena mokraćnog sustava (95).

7.3. LIJEČENJE

Liječenje je primarno operativno (94,97). Glavna indikacija za neurokiruršku operaciju je početak ili progresija neuroloških simptoma. Rana neurokirurška intervencija je opravdana u slučajevima ozbiljnih neonatalnih simptoma poput opstrukcije crijeva. Kod pacijenata koji su asimptomatski ili imaju blage simptome pristupa se konzervativnom načinu liječenja uz redovito praćenje (92).

8. ZAKLJUČAK

Rascjepi neuralne cijevi su izrazito teške malformacije središnjeg živčanog sustava od kojih su neke, poput anencefalije, kraniorahishize i iniencefalije, i letalne. Ostale malformacije su spojive sa životom, ali znatno smanjuju kvalitetu života oboljelih pacijenata.

Iako u nastanku rascjepa neuralne cijevi u novorođenčadi bitnu ulogu imaju genetski čimbenici na koje ne možemo utjecati, neizmjereno su bitni i okolišni čimbenici. Stoga je rascjepe neuralne cijevi moguće prevenirati i to prvenstveno prekonceptijskim i postkonceptijskim uzimanjem suplemenata folne kiseline za koju je dokazano da smanjuje njihovu učestalost.

Mogućnosti liječenja ovih poremećaja najčešće su kirurške. Za neke pacijente postoji mogućnost fetalne kirurgije koja se provodi samo u specijaliziranim ustanovama, a za druge postoji mogućnost postnatalne kirurgije. Ovi pacijenti zahtijevaju suradnju brojnih stručnjaka. Potrebno je kontinuirano praćenje zbog ranog prepoznavanja i pravodobnog liječenja komplikacija. Sprječavanje i usporavanje komplikacija je bitno kako bi se što više unaprijedila kvaliteta života ovih bolesnika.

Postavljanje ove dijagnoze značajno utječe na život roditelja i čitave obitelji stoga je važna dobra informiranost svih članova kao i podrška čitave zajednice.

9. ZAHVALE

Srdačno zahvaljujem svojoj mentorici dr.sc. Dorotei Ninković na savjetima i pomoći u izradi ovog diplomskog rada.

Posebno hvala mojim roditeljima, Mariji i Zlatku, bratu Luki, sestrama Sanji i Ines te ostatku obitelji na bezuvjetnoj podršci, strpljenju i razumijevanju.

Na poslijetku, želim zahvaliti svojim prijateljima koji su uvijek bili uz mene i studentske dane učinili ljepšim.

10. LITERATURA

1. Greene NDE, Copp AJ. Neural tube defects. *Annu Rev Neurosci*. 2014;37:221–42.
2. Defects NT. Practice Bulletin No. 187: Neural Tube Defects. *Obstet Gynecol*. 2017;130(6):e279–90.
3. Copp AJ, Stanier P, Greene NDE. Neural tube defects: Recent advances, unsolved questions, and controversies. *Lancet Neurol* [Internet]. 2013;12(8):799–810. [Pristupljeno 22.02.2021.]. Dostupno na: [http://dx.doi.org/10.1016/S1474-4422\(13\)70110-8](http://dx.doi.org/10.1016/S1474-4422(13)70110-8)
4. Sadler TW. Langmanova medicinska embriologija. Prijevod desetog izdanja. Zagreb: Školska knjiga; 2008. str. 287–291
5. Avagliano L, Massa V, George TM, Qureshy S, Bulfamante G Pietro, Finnell RH. Overview on neural tube defects: From development to physical characteristics. *Birth Defects Res*. 2019;111(19):1455–67.
6. Iacobazzi V, Infantino V, Castegna A, Andria G. Hyperhomocysteinemia: Related genetic diseases and congenital defects, abnormal DNA methylation and newborn screening issues. *Mol Genet Metab*. 2014;113(1):27–33.
7. Zhao W, Mosley BS, Cleves MA, Melnyk S, James SJ, Hobbs CA. Neural tube defects and maternal biomarkers of folate, homocysteine, and glutathione metabolism. *Birth Defects Res Part A - Clin Mol Teratol*. 2006;76(4):230–6.
8. Blom HJ, Shaw GM, Den Heijer M, Finnell RH. Neural tube defects and folate: Case far from closed. *Nat Rev Neurosci*. 2006;7(9):724–31.
9. Stolk L, Bouwland-Both MI, Van Mill NH, Verbiest MMPJ, Eilers PHC, Zhu H, et al. Epigenetic profiles in children with a neural tube defect; a case-control

- study in two populations. PLoS One. 2013;8(11):1–8.
10. Palomaki GE, Bupp C, Gregg AR, Norton ME, Oglesbee D, Best RG. Laboratory screening and diagnosis of open neural tube defects, 2019 revision: a technical standard of the American College of Medical Genetics and Genomics (ACMG). *Genet Med.* 2020;22(3):462–74.
 11. Zaganjor I, Sekkarie A, Tsang BL, Williams J, Razzaghi H, Mulinare J, et al. Describing the prevalence of neural tube defects worldwide: A systematic literature review. *PLoS One.* 2016;11(4):1–31.
 12. J E Haddow, J N Macri MM. AMNIOTIC-FLUID ALPHA-FETOPROTEIN MEASUREMENT IN ANTENATAL DIAGNOSIS OF ANENCEPHALY AND OPEN SPINA BIFIDA IN EARLY PREGNANCY. Second Report of the U.K. Collaborative Study on Alpha-fetoprotein in Relation to Neural-tube Defects. *Lancet.* 1979;314(8144):651–62.
 13. WALD NJ, CUCKLE HS, DENSEM JW, KENNARD A, SMITH D. Maternal serum screening for Down's syndrome: the effect of routine ultrasound scan determination of gestational age and adjustment for maternal weight. *BJOG An Int J Obstet Gynaecol.* 1992;99(2):144–9.
 14. Smith AD, Wald NJ, Cuckle HS, Stirrat GM, Bobrow M, Lagercrantz H. Amniotic-Fluid Acetylcholinesterase As a Possible Diagnostic Test for Neural-Tube Defects in Early Pregnancy. *Lancet.* 1979;313(8118):685–8.
 15. Memet Özek M, Cinalli G, Maixner WJ. The Spina Bifida Management and Outcome. In.
 16. Bibbins-Domingo K, Grossman DC, Curry SJ, Davidson KW, Epling JW, Garcia FAR, et al. Folic acid supplementation for the prevention of neural tube defects US preventive services task force recommendation statement. *JAMA - J Am Med Assoc.* 2017;317(2):183–9.

17. McLean W. Folic acid supplementation and pregnancy – more than just neural tube defect prevention. *Aust J Herb Naturop Med.* 2020;32(3):115–9.
18. Suh JR, Herbig AK, Stover PJ. NEW PERSPECTIVES ON FOLATE CATABOLISM. *Annu Rev Nutr* [Internet]. 2001 Jul;21(1):255–82. [Pristupljeno 24.02.2021.]. Dostupno na: <http://www.annualreviews.org/doi/10.1146/annurev.nutr.21.1.255>
19. Bodnar LM, Himes KP, Venkataramanan R, Chen JY, Evans RW, Meyer JL, et al. Maternal serum folate species in early pregnancy and risk of preterm birth. *Am J Clin Nutr.* 2010;92(4):864–71.
20. Cawley S, Mullaney L, McKeating A, Farren M, McCartney D, Turner MJ. A review of European guidelines on periconceptional folic acid supplementation. *Eur J Clin Nutr.* 2016;70(2):143–54.
21. De-Regil LM, Peña-Rosas JP, Fernández-Gaxiola AC, Rayco-Solon P. Effects and safety of periconceptional oral folate supplementation for preventing birth defects. *Cochrane Database Syst Rev.* 2015;2015(12).
22. Goetzi ALM. Folic acid supplementation in pregnancy. 2021;1–30.
23. Crider KS, Devine O, Hao L, Dowling NF, Li S, Molloy AM, et al. Population red blood cell folate concentrations for prevention of neural tube defects: Bayesian model. *BMJ.* 2014;349(July):1–12.
24. Norsworthy B, Skeaff CM, Adank C, Green TJ. Effects of once-a-week or daily folic acid supplementation on red blood cell folate concentrations in women. *Eur J Clin Nutr.* 2004;58(3):548–54.
25. Hursthouse NA, Gray AR, Miller JC, Rose MC, Houghton LA. Folate status of reproductive age women and neural tube defect risk: The effect of long-term folic acid supplementation at doses of 140 µg and 400 µg per day. *Nutrients.* 2011;3(1):49–62.

26. Lamers Y, Prinz-Langenohl R, Brämswig S, Pietrzik K. Red blood cell folate concentrations increase more after supplementation with [6S]-5-methyltetrahydrofolate than with folic acid in women of childbearing age. *Am J Clin Nutr.* 2006;84(1):156–61.
27. Smithells RW, Sheppard S, Schorah CJ, Seller MJ, Nevin NC, Harris R, et al. Apparent prevention of neural tube defects by periconceptional vitamin supplementation. *Obstet Gynecol Surv.* 1982;37(10):625–6.
28. Molloy AM, Kirke PN, Troendle JF, Burke H, Sutton M, Brody LC, et al. Maternal vitamin B12 status and risk of neural tube defects in a population with high neural tube defect prevalence and no folic acid fortification. *Pediatrics.* 2009;123(3):917–23.
29. Patel KR, Sobczyńska-Malefora A. The adverse effects of an excessive folic acid intake. *Eur J Clin Nutr.* 2017;71(2):159–63.
30. Mason JB, Dickstein A, Jacques PF, Haggarty P, Selhub J, Dallal G, et al. A temporal association between folic acid fortification and an increase in colorectal cancer rates may be illuminating important biological principles: A hypothesis. *Cancer Epidemiol Biomarkers Prev.* 2007;16(7):1325–9.
31. Cole BF, Baron JA, Sandler RS, Haile RW, Ahnen DJ, Bresalier RS, et al. Folic acid for the prevention of colorectal adenomas: A randomized clinical trial. *J Am Med Assoc.* 2007;297(21):2351–9.
32. Ulrich CM, Potter JD. Folate and cancer - Timing is everything. *J Am Med Assoc.* 2007;297(21):2408–9.
33. Krishnaveni G V., Veena SR, Karat SC, Yajnik CS, Fall CHD. Association between maternal folate concentrations during pregnancy and insulin resistance in Indian children. *Diabetologia.* 2014;57(1):110–21.

34. Orjuela MA, Titievsky L, Liu X, Ramirez-Ortiz M, Ponce-Castaneda V, Lecona E, et al. Fruit and vegetable intake during pregnancy and risk for development of sporadic retinoblastoma. *Cancer Epidemiol Biomarkers Prev.* 2005;14(6):1433–40.
35. Giroto F, Scott L, Avchalumov Y, Harris J, Iannattone S, Drummond-Main C, et al. High dose folic acid supplementation of rats alters synaptic transmission and seizure susceptibility in offspring. *Sci Rep.* 2013;3:1–7.
36. Dwarkanath P, Barzilay JR, Thomas T, Thomas A, Bhat S, Kurpad A V. High folate and low Vitamin B-12 intakes during pregnancy are associated with small-for-gestational age infants in South Indian women: A prospective observational cohort study. *World Rev Nutr Diet.* 2016;114:128–9.
37. O’Connell O, Meaney S, O’Donoghue K. Anencephaly; the maternal experience of continuing with the pregnancy. Incompatible with life but not with love. *Midwifery [Internet].* 2019;71:12–8. [Pristupljeno 22.02.2021.]. Dostupno na: <https://doi.org/10.1016/j.midw.2018.12.016>
38. Monteagudo A. Exencephaly-anencephaly Sequence. *Am J Obstet Gynecol.* 2020;223(6):B5–8.
39. Menekse G, Mert MK, Olmaz B, Celik T, Celik US, Okten AI. Placento-cranial adhesions in amniotic band syndrome and the role of surgery in their management: An unusual case presentation and systematic literature review. *Pediatr Neurosurg.* 2015;50(4):204–9.
40. Tomita AT, Ogiwara H. Primary (congenital) encephalocele. 2021;1–17.
41. Ivashchuk G, Loukas M, Blount JP, Tubbs RS, Oakes WJ. Chiari III malformation: a comprehensive review of this enigmatic anomaly. *Child’s Nerv Syst.* 2015;31(11):2035–40.
42. Graham D, Johnson TRB, Winn K, Sanders RC. The role of sonography in the

- prenatal diagnosis and management of encephalocele. *J Ultrasound Med.* 1982;1(3):111–5.
43. Zeinalizadeh M, Sadrehosseini SM, Habibi Z, Nejat F, Da Silva HB, Singh H. Endonasal management of pediatric congenital transsphenoidal encephaloceles: Nuances of a modified reconstruction technique. Technical note and report of 3 cases. *J Neurosurg Pediatr.* 2017;19(3):312–8.
 44. Ogiwara H, Morota N. Surgical treatment of transsphenoidal encephaloceles: Transpalatal versus combined transpalatal and transcranial approach. Clinical article. *J Neurosurg Pediatr.* 2013;11(5):505–10.
 45. Lo BWY, Kulkarni A V., Rutka JT, Jea A, Drake JM, Lamberti-Pasculli M, et al. Clinical predictors of developmental outcome in patients with cephaloceles: Clinical article. *J Neurosurg Pediatr.* 2008;2(4):254–7.
 46. Monteagudo A, Timor-Tritsch IE. Ultrasound diagnosis of neural tube defects. *UpToDate.* 2015;1–24.
 47. Joó JG, Beke A, Papp C, Szigeti Z, Csaba Á, Papp Z. Major diagnostic and pathological features of iniencephaly based on twenty-four cases. *Fetal Diagn Ther.* 2008;24(1):1–6.
 48. Holmes LB, Toufaily MH, Westgate MN. Iniencephaly. *Birth Defects Res.* 2018;110(2):128–33.
 49. Yamashiro KJ, Galganski LA, Hirose S. Fetal myelomeningocele repair. *Semin Pediatr Surg [Internet].* 2019;28(4). [Pristupljeno 22.02.2021.]. Dostupno na: <https://doi.org/10.1053/j.sempedsurg.2019.07.006>
 50. Yamashiro KJ, Galganski LA, Hirose S. Fetal myelomeningocele repair. *Semin Pediatr Surg.* 2019;28(4).
 51. Woodhouse CRJ. Myelomeningocele: Neglected aspects. *Pediatr Nephrol.*

- 2008;23(8):1223–31.
52. Van Gool JD, Dik P, De Jong TPVM. Bladder-sphincter dysfunction in myelomeningocele. *Eur J Pediatr.* 2001;160(7):414–20.
 53. Johnson CY, Honein MA, Dana Flanders W, Howards PP, Oakley GP, Rasmussen SA. Pregnancy termination following prenatal diagnosis of anencephaly or spina bifida: A systematic review of the literature. *Birth Defects Res Part A - Clin Mol Teratol.* 2012;94(11):857–63.
 54. Douglas Wilson R, Douglas Wilson R, Audibert F, Brock JA, Campagnolo C, Carroll J, et al. Prenatal Screening, Diagnosis, and Pregnancy Management of Fetal Neural Tube Defects. *J Obstet Gynaecol Canada [Internet].* 2014;36(10):927–39. [Pristupljeno 12.03.2021.]. Dostupno na: [http://dx.doi.org/10.1016/S1701-2163\(15\)30444-8](http://dx.doi.org/10.1016/S1701-2163(15)30444-8)
 55. Schmidt, B., Roberts, R. S., Davis, P., Doyle, L. W., Barrington, K. J., Ohlsson, A., Solimano, A., and Tim W. New England Journal NFL.pdf. *N Engl J Med.* 2003;1695–702.
 56. Joyeux L, Danzer E, Flake AW, Deprest J. Fetal surgery for spina bifida aperta. 2018;1–7.
 57. Danzer E, Adzick NS. Fetal surgery for myelomeningocele: Patient selection, perioperative management and outcomes. *Fetal Diagn Ther.* 2011;30(3):163–73.
 58. Sacco A, Ushakov F, Thompson D, Peebles D, Pandya P, Coppi P De, et al. Fetal surgery for open spina bi fi da. 2019;271–82.
 59. Schwarz U, Galinkin JL. Anesthesia for fetal surgery. *Semin Pediatr Surg.* 2003;12(3):196–201.
 60. Bowman R. Myelomeningocele (spina bifida): Management and outcome.

UpToDate. 2020;1–28.

61. Tulipan N, Wellons JC, Thom EA, Gupta N, Sutton LN, Burrows PK, et al. Prenatal surgery for myelomeningocele and the need for cerebrospinal fluid shunt placement. *J Neurosurg Pediatr.* 2015;16(6):613–20.
62. Houtrow AJ, Thom EA, Fletcher JM, Burrows PK, Scott Adzick N, Thomas NH, et al. Prenatal repair of myelomeningocele and school-age functional outcomes. *Pediatrics.* 2020;145(2).
63. Brock JW, Carr NS, Adzick NS, Burrows PK, Thomas JC, Thom EA, et al. Bladder function after fetal surgery for myelomeningocele. *Pediatrics.* 2015;136(4):e906–13.
64. Farmer DL, Thom EA, Brock JW, Burrows PK, Johnson MP, Howell LJ, et al. The Management of Myelomeningocele Study: full cohort 30-month pediatric outcomes. *Am J Obstet Gynecol [Internet].* 2018;218(2):256.e1-256.e13. [Pristupljeno 22.02.2021.]. Dostupno na: <https://doi.org/10.1016/j.ajog.2017.12.001>
65. Charney EB, Melchionni JB, Antonucci DL. Ventriculitis in Newborns With Myelomeningocele. *Am J Dis Child.* 1991;145(3):287–90.
66. Burke R, Liptak GS, Murphy NA, Adams RC, Friedman SL, Kalichman M, et al. Providing a primary care medical home for children and youth with spina bifida. *Pediatrics.* 2011;128(6).
67. Chakraborty A, Crimmins D, Hayward R, Thompson D. Toward reducing shunt placement rates in patients with myelomeningocele. *J Neurosurg Pediatr.* 2008;1(5):361–5.
68. Davis BE, Daley CM, Shurtleff DB, Duguay S, Seidel K, Loeser JD, et al. Long-term survival of individuals with myelomeningocele. *Pediatr Neurosurg.* 2005;41(4):186–91.

69. Miller PD, Pollack IF, Pang D, Albright AL. Comparison of simultaneous versus delayed ventriculoperitoneal shunt insertion in children undergoing myelomeningocele repair. *J Child Neurol.* 1996;11(5):370–2.
70. Lew SM, Kothbauer KF. Tethered cord syndrome: An updated review. *Pediatr Neurosurg.* 2007;43(3):236–48.
71. Hoffman HJ, Hendrick B, Humphreys RP. The Tethered Spinal Cord: Its Protean Manifestations, Diagnosis and Surgical Correction. *Pediatr Neurosurg* [Internet]. 1976;2(3):145–55. [Pristupljeno 20.02.2021.]. Dostupno na: <https://www.karger.com/Article/FullText/119610>
72. Yamada S, Won DJ, Yamada SM. Pathophysiology of tethered cord syndrome: correlation with symptomatology. *Neurosurg Focus.* 2004;16(2):1–5.
73. Svien L. Spina Bifida Outcome: A 25-Year Perspective. *Pediatr Phys Ther.* 2001;13(4):221–2.
74. Mehta VA, Bettgowda C, Ahmadi SA, Berenberg P, Thomale UW, Haberl EJ, et al. Spinal cord tethering following myelomeningocele repair: Clinical article. *J Neurosurg Pediatr.* 2010;6(5):498–505.
75. Messing-Jünger M, Röhrig A. Primary and secondary management of the Chiari II malformation in children with myelomeningocele. *Child's Nerv Syst.* 2013;29(9):1553–62.
76. Westcott MA, Dynes MC, Remer EM, Donaldson JS, Dias LS. Congenital and acquired orthopedic abnormalities in patients with myelomeningocele. *Radiographics.* 1992;12(6):1155–73.
77. Swaroop VT, Dias L. Orthopedic issues in myelomeningocele (spina bifida). *UpToDate.* 2016;1–21.

78. Berven S, Bradford DS. Neuromuscular scoliosis: Causes of deformity and principles for evaluation and management. *Semin Neurol.* 2002;22(2):167–78.
79. Dunteman RC, Vankoski SJ, Dias LS. Internal derotation osteotomy of the tibia: Pre- and postoperative gait analysis in persons with high sacral myelomeningocele. *J Pediatr Orthop.* 2000;20(5):623–8.
80. Baskin LS, Champeau A, Weisman LE. Urinary tract complications of myelomeningocele (spina bifida) Authors. 2011;(figure 2).
81. Müller T, Arbeiter K, Aufricht C. Renal function in meningomyelocele: Risk factors, chronic renal failure, renal replacement therapy and transplantation. *Curr Opin Urol.* 2002;12(6):479–84.
82. Marshall DF, Boston VE. Does the absence of anal reflexes guarantee a “safe bladder” in children with spina bifida? *Eur J Pediatr Surgery, Suppl.* 2001;11(1):21–3.
83. Ramachandra P, Palazzi KL, Holmes NM, Chiang G. Children with spinal abnormalities have an increased health burden from upper tract urolithiasis. *Urology [Internet].* 2014;83(6):1378–82. [Pristupljeno 18.03.2021.]. Dostupno na: <http://dx.doi.org/10.1016/j.urology.2013.12.050>
84. Snow-Lisy DC, Yerkes EB, Cheng EY. Update on Urological Management of Spina Bifida from Prenatal Diagnosis to Adulthood. *J Urol [Internet].* 2015;194(2):288–96. [Pristupljeno 22.02.2021.]. Dostupno na: <http://dx.doi.org/10.1016/j.juro.2015.03.107>
85. Smith K, Neville-Jan A, Freeman KA, Adams E, Mizokawa S, Dudgeon BJ, et al. The effectiveness of bowel and bladder interventions in children with spina bifida. *Dev Med Child Neurol.* 2016;58(9):979–88.
86. Sawin KJ, Liu T, Ward E, Thibadeau J, Schechter MS, Soe MM, et al. The

- National Spina Bifida Patient Registry: Profile of a large cohort of participants from the first 10 clinics. *J Pediatr* [Internet]. 2015;166(2):444-450.e1. [Pristupljeno 22.02.2021.]. Dostupno na: <http://dx.doi.org/10.1016/j.jpeds.2014.09.039>
87. Barry S. Quality of life and myelomeningocele: An ethical and evidence-based analysis of the groningen protocol. *Pediatr Neurosurg*. 2011;46(6):409–14.
 88. Verhagen E, Sauer PJJ. The Groningen Protocol — Euthanasia in Severely Ill Newborns. *N Engl J Med*. 2005;352(10):959–62.
 89. Barf HA, Post MWM, Verhoef M, Jennekens-Schinkel A, Gooskens RHJM, Prevo AJH. Life satisfaction of young adults with spina bifida. *Dev Med Child Neurol*. 2007;49(6):458–63.
 90. Šimunović VJ. *Neurokirurgija*. Zagreb: Medicinska naklada; 2008. str. 96-108.
 91. Khoury C, Patterson MC, Armsby C. Closed spinal dysraphism: pathogenesis and types. *UpToDate*. 2019;1–32.
 92. Khoury C, Patterson MC, Levy ML, Dashe JF. Closed spinal dysraphism: Clinical manifestations, diagnosis, and management. *UpToDate*. 2019;1–22.
 93. Dias M, Partington M. Congenital brain and spinal cord malformations and their associated cutaneous markers. *Pediatrics*. 2015;136(4):e1105–19.
 94. Schijman E. Split spinal cord malformations. Report of 22 cases and review of the literature. *Child's Nerv Syst*. 2003;19(2):96–103.
 95. Tu A, Steinbok P. Occult tethered cord syndrome: A review. *Child's Nerv Syst*. 2013;29(9):1635–40.
 96. Lavallée LT, Leonard MP, Dubois C, Guerra LA. Urodynamic testing - Is it a useful tool in the management of children with cutaneous stigmata of occult

spinal dysraphism? J Urol [Internet]. 2013;189(2):678–83. [Pristupljeno 22.02.2021.]. Dostupno na: <http://dx.doi.org/10.1016/j.juro.2012.08.203>

97. Pierre-Kahn A, Zerah M, Renier D, Cinalli G, Sainte-Rose C, Lellouch-Tubiana A, et al. Congenital lumbosacral lipomas. *Child's Nerv Syst.* 1997;13(6):298–334.

11. ŽIVOTOPIS

Rođena sam 21. prosinca 1996. u Zagrebu. Od 2002. do 2010. godine pohađala sam osnovnu školu Jordanovac. Nakon toga, 2010. godine, upisala sam prirodoslovno-matematički smjer III. gimnazije u Zagrebu koju sam završila 2014. godine s odličnim uspjehom. Medicinski fakultet Sveučilišta u Zagrebu upisala sam 2015. godine i od tada ga redovito pohađam.

Članica sam vodstva Studentske sekcije za pedijatriju od 2020. godine, a do tada sam bila aktivni član sekcije. Aktivno se služim engleskim jezikom.