

Vrste rekonstruktivnih zahvata nosne pregrade i piramide

Leko, Ivana

Master's thesis / Diplomski rad

2014

Degree Grantor / Ustanova koja je dodijelila akademski / stručni stupanj: **University of Zagreb, School of Medicine / Sveučilište u Zagrebu, Medicinski fakultet**

Permanent link / Trajna poveznica: <https://um.nsk.hr/um:nbn:hr:105:190582>

Rights / Prava: [In copyright](#) / [Zaštićeno autorskim pravom.](#)

Download date / Datum preuzimanja: **2025-02-27**



Repository / Repozitorij:

[Dr Med - University of Zagreb School of Medicine Digital Repository](#)



SVEUČILIŠTE U ZAGREBU

MEDICINSKI FAKULTET

Ivana Leko

**Vrste rekonstruktivnih zahvata nosne
pregrade i piramide**

DIPLOMSKI RAD



Zagreb, 2014

Diplomski rad posvećujem svojim roditeljima koji su mi omogućili školovanje i bili podrška u svakom trenutku mog života.

Ovaj diplomski rad izrađen je u Klinici za ORL i kirurgiju glave i vrata KBC Sestre milosrdnice pod vodstvom prof.dr.sc. Tomislava Baudoina i predan je na ocjenu u akademskoj godini 2013./2014.

SADRŽAJ:

1. SAŽETAK.....	
2. SUMMARY	
3. UVOD	1
4. ANATOMIJA NOSA.....	2
4.1. Anatomija	2
4.3. Anatomija unutarnjeg nosa.....	3
4.4. Krvna opskrba	3
4.5. Inervacija.....	4
5. PRIJEOPERACIJSKA PRIPREMA	5
6. POSLIJEOPERACIJSKA NJEGA I KOMPLIKACIJE	7
7. REKONSTRUKTIVNI ZAHVATI NOSNE PREGRADE.....	8
7.1. Klasifikacija deformiteta nosne pregrade.....	8
7.2. Kirurški pristupi rekonstrukciji nosne pregrade.....	9
8. REKONSTRUKTIVNI ZAHVATI NOSNE PIRAMIDE.....	11
8.1. Kirurški pristupi nosnoj piramidi	11
9. CILJ RADA.....	14
10. METODE I ISPITANICI	14
11. REZULTATI.....	14
12. RASPRAVA.....	17
13. ZAKLJUČAK	18
14. ZAHVALE	18
15. LITERATURA.....	19

1. SAŽETAK

Vrste rekonstruktivnih zahvata nosne pregrade i piramide

Ivana Leko

Rekonstruktivni zahvati nosne pregrade i piramide se ubrajaju u jedne od najčešćih operacija u otorinolaringologiji. Razlog tome su česte deformacije vezane uz funkciju i izgled nosa.

Nakon detaljno uzete anamneze i detaljnog kliničkog pregleda, na temelju rezultata prijeoperacijske analize te kirurgove spretnosti i iskustva odaberi se jedna od metoda rekonstrukcije nosne pregrade i piramide. Kako estetika i funkcija nosa uglavnom ovisi o položaju, veličini i obliku nosne pregrade, tako veliki dio rekonstruktivnih zahvata u području nosa otpada na septoplastiku. Mnoge se deformacije nosne pregrade i piramide mogu kirurški riješiti isključivo metodom septoplastike, no u slučaju velikih kongenitalnih malformacija, višestrukih fraktura nosne pregrade i sekundarnih operacija radi se septorinoplastika endonazalnim ili vanjskim pristupom.

Usvršavanjem kirurških tehnika i povećanjem iskustva kirurga, produbljivanjem znanja o anatomiji, statitici i funkciji nosa i boljoj poslijeoperacijskoj njezi, broj se poslijeoperacijskih komplikacija uvelike smanjio a kvaliteta života poboljšala.

Klinici za ORL i kirurgiju glave i vrata KBC Sestre milosrdnice operirano ukupno 1688 pacijenata metodama septoplastike i septorinoplastike. Od ukupnog broja operacija, većinu čine funkcionalne septoplastike, njih 1244, dok estetsko – funkcionalne septorinoplastike čine 444 operacije.

Sveukupno postoji trend porasta septoplastika i septorinoplastika kako u svijetu tako i na Klinici za ORL i kirurgiju glave i vrata KBC Sestre milosrdnice.

Ključne riječi : deformacije nosa, nosna pregrada, nosna piramida, septoplastika, septorinoplastika

2. SUMMARY

Types of reconstructive procedures of nasal barrier and pyramid

Ivana Leko

Reconstructive surgery of the nasal barrier and pyramid are one of the most common operations in otorhinolaryngology. It is caused by common deformities with impact on function and aesthetics of the nose.

After a detailed anamnesis and a thorough clinical examination , based on the results of preoperative analysis and surgeon skill and experience to select one of the methods of reconstruction of the nasal septum and pyramid . How aesthetics and function of the nose is largely dependent on the location, size and shape of the nasal septum , so the most of reconstructive surgery in the nasal area is accounted for septoplasty . Many deformities of the nasal septum and pyramid can be solved with surgical method called septoplasty , but in the case of major congenital malformations , multiple fractures of the nasal septum and secondary operations the septorhinoplasty endonasal or external is performed.

Perfection of surgical techniques and increasing experience of the surgeon , as growing knowledge of anatomy, statics and function of the nose and better postoperative care have lead to the point where the number of postoperative complications is greatly reduced and the quality of life has improved .

Our study showed that in the period of 2008 – 2012 in Department of Otolaryngology and Head and Neck Surgery in University Hospital Sisters of Mercy a total of 1688 patients were operated with methods septoplasty and septorhinoplasty. Of the total number of operations , most of them are functional septoplasty , them 1244 , while the aesthetic - functional septorhinoplasty make 444 operations .

Overall, there is an increasing trend in septoplasty and septorhinoplasty both worldwide and in the Department of Otolaryngology and Head and Neck Surgery of University Hospital Sisters of Mercy .

Key words : deformation of the nose , nasal septum , nasal pyramid , septoplasty

3. UVOD

Posljednih dvadesetak godina raste interes za rekonstruktivnim zahvatima nosne pregrade i piramide, kako zbog funkcionalnih tako i zbog estetskih poteškoća.

Operacije nosne pregrade i nosne piramide su jedni od vrlo bitnih segmenata u kirurgiji nosa. Prije svega se treba utvrditi da li postoji potreba za dotičnim operacijama. Operacijama nosne pregrade i piramide se pristupa iz dva razloga.

Prvi je otežano disanje na nos uzrokovano devijacijom nosne pregrade. Treba naglasiti da ne postoji nosna pregrada koja je savršeno ravna. Prilikom prijeoperacijskog pregleda potrebno je ustanoviti je li je nosna pregrada toliko deformirana da u značajnoj mjeri zatvara nosne šupljine ili ipak nije. Ukoliko nije, uzrok otežanom disanju se mora tražiti u drugim bolestima, kao što su npr. alergija, nealergijski rinitis itd., jer kod takvih pacijenata samom operacijom nosa nećemo riješiti glavni problem, a to je otežano disanje na nos. Glavni princip operacije u deformiranih nosnih pregrada je korekcija metodom septoplastike. Tu ubrajamo staru metodu po Kilianu i novu metodu septoplastike po Cottleu.

Drugi razlog za operaciju nosnog septuma je estetska korekcija nosa. Ukoliko je nos asimetrično položen na licu, odnosno nije u centralnoj poziciji, već „ide“ u jednu stranu, najčešće je jedan od glavnih uzroka takvoj deformaciji nosa nepravilna i deformirana nosna pregrada, koji čitav vanjski nos „vuče“ u jednu stranu.

Kako bismo ovakav nos vratili u centralnu poziciju, uz standardnu estetsku operaciju nosne piramide, najčešće se i nosna pregrada mora vratiti u središnji položaj. U ovakvim situacijama kombinira se standardna estetska operacija nosne piramide s korekcijom nosne pregrade; septorinoplastika, koja uključuje unutrašnji i vanjski pristup nosu.

4. ANATOMIJA NOSA

Kako bi stekao pravi pristup na temeljne strukture nosa, kirurg mora imati puno znanje anatomije nosa, njegovog odnosa sa ostatkom lica te znati sve dinamičke posljedice kirurških postupaka na integritet nosa (Nolst Trenité, G.J. , 2005.).

4.1. Anatomija

Vanjski nos naziva se još i piramida nosa i zauzima centralno mjesto na licu. Nosna piramida posjeduje skelet i pokrov. Skelet grade nosne kosti u gornjem dijelu i nosna hrskavica u donjem dijelu. Pokrov čini koža sa potkožnim tkivom i rudimentarnim mišićima. Korijen nosa je mjesto gdje nos prelazi u liniju čela. Baza nosa je okrenuta prema gornjoj usni. Na bazi se nalaze dva otvora (nares). Vrh nosa je njegov prednji donji i najistureniji dio.

Bitni kliničko-anatomske detalji vanjskog nosa su nosni korijen (lat. *radix nasi*), nosni hrbat (lat. *dorsum nasi*), vršak nosa (lat. *apex nasi*), nosna krila (lat. *ala nasi*), žlijeb iznad nosnih krila (lat. *sulcus alaris*), te nosni stupić (lat. *columella nasi*).

Koštanu podlogu vanjskom dijelu nosa daje nosni dio čeonih kosti, čeonih nastavak gornje čeljusti i nosne kosti. Hrskavičnu podlogu daju mu parne hrskavične ploče trokutastog oblika (triangularne hrskavice, lat. *cartilago nasi lateralis*) s lateralne strane septalne hrskavice, zavijene parne hrskavice u nosnom vršku (lat. *cartilago alaris major*), hrskavične pločice smještene uz *cartilago alaris major* (lat. *cartilagine alares minores*) te mali hrskavični prutići (lat. *cartilagine nasales accesoriae*).

Koža nosa može biti različite debljine sa dosta žlijezda lojnica i dlaka. Na nosnom hrptu i na lateralnim stranama nosa ona je pomična dok je na nosnim krilima čvrsto vezana za podlogu. Prema licu nos je omeđen u području krila nazolabijalnom brazdom, a između nosa i gornje usne nalazi se nazolabijalni kut. Ako je kut blizu pravog kuta, nosnice su horizontale, a ako je kut tup nosnice su odignute, a ako je kut oštar one su nagnute prema dolje i nazad. Zadnja dva položaja nosnica prave poteškoće u disanju jer otklanjaju zračnu struju pri respiraciji (Nolst Trenité, G.J. , 2005.).

4.3. Anatomija unutarnjeg nosa

Nosna pregrada (septum) je središnja koštana i hrskavična struktura koja dijeli nos na dvije slične polovine. Sastoji se od pet struktura : perpendikularnog nastavka etmoidne kosti , vomera , dijela maksilarne i palatinalne kosti te hrskavičnog dijela septuma (Nolst Trenité, G.J.,2005.).

Što se tiče lateralne nosne stijenke i paranasalnih sinusa, na sebi sadržava gornju, srednju i donju nosnu školjku čini odnosi gornji, srednji i donji hodnik (meatus). Gornji hodnik je i izlazno područje za stanice (celule) stražnjih etmoida i sfenoidnog sinusa. Srednji hodnik osigurava drenažu iz prednjih etmoidnih celula, maksilarnog i frontalnog sinusa. Donji hodnik je izlaz nazalno-suznog kanala.

Unutarnja nosna valvula uključuje područje okruženo gornjom lateralnom hrskavicom, septumom, nazalnim podom i prednjom stranom glave donje nosne školjke. To obuhvaća najuži dio nosnog dišnog puta kod nosa bijelaca. Širina nosne valvule može se povećati širim transplantatima i kosim šavovima.

4.4. Krvna opskrba

Arterijska opskrba krvlju vanjskog nosa uglavnom dolazi od ogranaka facijalne arterije (a. facialis), kao i oftalmičke arterije (a. ophtalmica) (Nolst Trenité, G.J. , 2005.).

Arteria labialis superior opskrbljuje krvlju gornju usnicu i kolumelu, art. alaris superior i inferior lobule, a a. angularis dorzum nosa. A. angularis komunicira sa dorzalnom nasalnom granom oftalmičke arterije na razini medijalnog očnog kuta. Sve te krvne žile i njihovi manji ogranci opskrbljuju krvlju koštani i hrskavični dio nosa i usko surađuju sa perihondrijem i periostom i upravo zbog toga ne smiju u velikom omjeru biti uništene. (Nolst Trenité, G.J. , 2005.)

Unutarnji dio nosa krvlju opskrbljuju ogranci oftalmičke arterije kao i maksilarne arterije. Anteriorno- superiori dio nosne pregrade i lateralnog nosnog zida opskrbljuju etmoidne arterije, dok posteriorno-inferiorni dio sfenopalatinske i palatinalne arterije. One sa ograncima velike palatinalne arterije koja snabdjeva anteriorno-inferiorni dio nosa , na

prednjem dijelu septuma tvori Kiesselbachov pleksus, mrežu krvnih žila koja je najčešće izvorište epistaksi (Nolst Trenité, G.J. , 2005.).

Venska krv se crpi u sfenopalatinalne vene koje idu u pterigoidni pleksus, rjeđe u intrakranijalno u kavernozi sinus.

4.5. Inervacija

Inervacija vanjskog nosa se dijeli osjetnu i motornu, od čega većina osjetne inervacije ide putem drugog ogranaka n.trigeminusa – n.maxillarisa, a motorna inervacija ide od motornih grana n. facialis (Nolst Trenité, G.J. , 2005.).

Prednji dio unutarnjeg nosa (septuma i lateralnog nosnog zida) inervira n. ethmoideus , a stražnji dio ogranci n. maxillarisa i gangliona pterygopalatinuma (Nolst Trenité, G.J. , 2005.).

5. PRIJEOPERACIJSKA PRIPREMA

Uspješnost rekonstruktivnih zahvata nosne pregrade i piramide osim samih rezultata obavljenih operacija, uvelike ovise o pacijentovim očekivanjima ishoda tih rekonstruktivnih zahvata. Da bi se taj cilj ostvario potrebno je učiniti detaljnu prijeoperacijsku pripremu (Nolst Trenité, G.J. , 2005.).

Anamneza

Tijekom prvog susreta sa pacijentom potrebno je pažljivo poslušati sve funkcionalne i estetske poteškoće koje on navodi.

Kirurg potom mora evaluirati motivaciju, očekivanja i psihičko stanje pacijenta kojem se planira učiniti septoplastika/septorinoplastika i detaljno mu objasniti postupak operacije, trajanje, metode anestezije, moguće komplikacije, postoperativni tijek i njegu nakon operacije.

Potrebno je sve bitne detalje zabilježiti u medicinski karton uz dodatan naglasak na stanja kao što su hipertenzija, kardiovaskularne bolesti, poremećaji zgrušavanja krvi ili pozitivna obiteljska anamneza poremećaja zgrušavanja krvi, stvaranje keloida, prethodne operacije, traume i bolesti nosa, psihičke bolesti te alergije na lijekove (Nolst Trenité, G.J. , 2005.).

Fizikalni pregled

Iako je kratak pogled na nos dovoljan da se ustvrdi estetski poremećaj nosa, jedino detaljnim vanjskim i unutarnjim pregledom nosa inspekcijom i palpacijom se mogu utvrditi sve promjene struktura nosa i naposljetku odlučiti kojim rekonstruktivnim kirurškim zahvatom treba pristupiti pacijentu (Nolst Trenité, G.J. , 2005.).

Vanjskom inspekcijom je bitno utvrditi status nosa u korelaciji sa ostatkom lica te primjetiti sve abnormalnosti položaja i izgleda. Izuzetno je bitno utvrditi tip kože jer što je koža tanja to je mogućnost da se poslijeperacijski ožiljci kao i nepravilnosti struktura nosa više primjete i zbog toga takva koža zahtjeva pažljiviji kirurški pristup. S druge strane, na debljoj koži je teže obavljati suptilne korekcije. Dodatne abnormalnosti u obliku nosa koje treba utvrditi su u njegova dužina i projekcija, oblik nosnog vrška, kolumele, nosne baze, nosnog korijena i dorzuma hrskavičnog i koštanog dijela nosa (Nolst Trenité, G.J. , 2005.).

Vanjskom palpacijom nosa dobijaju se dodatne bitne informacije o kakvoći kože i strukturama nosa.

Unutarnja inspekcija započinje utvrđivanjem alarne insuficijencije, odnosno kolapsa alarnih hrskavica nosnica prilikom inhalacije zraka. U slučaju prisutnosti alarne insuficijencije potrebno je uz rekonstruktivni zahvat glavne abnormalnosti nosne strukture pristupiti i rekonstrukciji alarnih hrskavica. Unutarnja inspekcija nastavlja se pregledom vestibuluma nosa gdje se promatra patologija kože te abnormalnosti lateralne krure velike alarne hrskavice te zatim rinoskopijom gdje se nastoji utvrditi stupanj devijacije nosne pregrade i/ili promjene mukoze (naprimjer atrofija, edem ili polipi).

Dokumentacija

Za odabir kirurškog pristupa ali i za pravno– medicinske potrebe, od velike je važnosti sve prijeoperacijske nalaze detaljno dokumentirati (Nolst Trenité, G.J. , 2005.).

Fotografiranje nosa prije i poslijeoperacijski potrebno je zbog konzultacije sa pacijentom, prijeoperativnih priprema, referenca tijekom operacije, analizom rezultata operacije ali i zbog pravno-medicinskih razloga (Nolst Trenité, G.J. , 2005.). Fotografiranje se vrši sa frontalne, lateralne, nasmiješene lateralne i bazalne strane, te pod kutom od 45 stupnjeva.

Dodatne prijeoperacijske pretrage kao što su laboratorijske pretrage, rentgen, CT, MR obavljaju se ovisno o pacijentovom zdravlju, ali i zbog odabira anestezije jer je ipak riječ o elektivnim operacijama, ne hitnim.

Anestezija

Rekonstruktivni zahvati nosne pregrade i piramide mogu biti izvođeni bilo pod lokalnom, intravenskom ili općom anestezijom.

Svaka vrsta anestezije ima svoje prednosti i mane u varijaciji troškova, sigurnosti i nuspojava. Bitno je da svaka vrsta anestezija dovede do amnezije, analgezije i sedacije te da smanji krvarenje tijekom operacije. Bez obzira na opciju intravenske ili opće anestezije, uvijek uz njih ide lokalna anestezija (lidokain plus adrenalin) da bi se umrtvilo područje nosa i da bi se smanjilo operacijsko krvarenje.

6. POSLIJEOPERACIJSKA NJEGA I KOMPLIKACIJE

Operacija nosa zahtijeva posebno planiran i pažljiv poslijeoperacijski postupak, kako bi se maksimalizirao rezultat, a minimalizirale komplikacije. Za najbolje rezultate korekcije nosa vrlo je važan poslijeoperacijski postupak.

Poslije rinoplastike u nos se stavljaju tamponi, a na vanjsku stranu nosa imobilizacija. Tamponi, najčešće sastavljeni od gaze, se primjenjuje da bi smanjili razvoj otoka i hematoma nosa te razvoj priraslica. Vanjska imobilizacija se koristi za fiksaciju kože i smanjivanje mrtvog prostora, za prevenciju pomaka u slučaju vanjske traume nosa te prevenciju pomaka lateralnih zidova nosa intranazalnim otokom. Tamponi u nos se odstranjuju nakon 2-5 dana, dok se imobilizacija odstranjuje nakon 7-10 dana. Kod korekcija septuma postavlja se i unutrašnja imobilizacija sluznice na septumu. Bolovi nakon rinoplastike ovise o opsegu korekcije nosa, mogu biti dosta izraženi, ali lagano se mogu riješiti analgeticima.

Najvažniji dio ranog postoperacijskog perioda je pacijentu dati dobre usmene i pismene instrukcije o daljnjem poslijeoperacijskom liječenju da bi se spriječio razvoj komplikacija.

Informacije koje se pacijentu trebaju prenijeti su: da spava sa uzdignutom glavom, da stavlja hladne obloge, da se ne bavi sportom ili intezivnom tjelovježbom barem šest tjedana, da ne nosi naočale prvih šest tjedana te da ne pije i ne puši par tjedana nakon operacije. Važno ga je i obavijestiti o terminu kontrole i terminu skidanju šavova, o mijenjaju zavoja i toaleti nosa te o mogućim komplikacijama i rješavanju dotičnih.

Najčešće komplikacije :

- infekcija
- krvarenje
- hipertrofični ožiljci
- smetnje disanja
- otok nosa (naročito kod “otvorene” rinoplastike koji traje do godinu dana)
- ponovna deformacija nosa (zbog ožiljkavanja i loše kirurške tehnike).

7. REKONSTRUKTIVNI ZAHVATI NOSNE PREGRADE

Deformacije nosne pregrade (septuma) su učestale deformacije koje u velikom broju slučajeva uzrokuju funkcionalne poremećaje, prvenstveno poremećaje disanja. No kako nosna pregrada ujedno čini i osnovicu nosa tako često deformacije uzrokuju i estetske poremećaje.

Glavna rekonstruktivna operacija nosne pregrade (septuma) je septoplastika. Kako su i najmanje promjene nosne pregrade indikacija za operaciju, tako septoplastika varira od pukog oblikovanja do potpunog remodeliranja i rekonstrukcije hrskavice. (Nolst Trenité, G.J., 2005.)

Ostale indikacije za septoplastiku su nekontrolirana epistaksa i perforacija nosne pregrade, iako dosta rjeđe od samih deformiteta koji čine većinu indikacija za septoplastiku.

7.1. Klasifikacija deformiteta nosne pregrade

Deformiteti nosne pregrade mogu biti u njenom koštanom kao i hrskavičnom dijelu. Najčešće je riječ o kombinaciji oba područja. Generalno, devijacije u području hrskavičnog dijela imaju najveći utjecaj na prolazak zraka kroz nos jer je upravo prednji dio hrskavičnog dijela nosne pregrade ujedno i najuži zbog čega i najmanje abnormalnosti tog područja mogu dovesti do opstrukcije prolazu zraka. (Nolst Trenité, G.J. , 2005.)

Takve devijacije mogu biti uzrokovane intrizičnim faktorima kao što su traume i frakture u području nosne pregrade ili ekstrizičnim faktorima koji su uzrokovani abnormalnostima u okolnim područjima nosne pregrade, koji dovode do devijacije bez intrizičnih promjena same nosne pregrade. U takve promjene ubrajamo dislokacije perpendikularne ploče, abnormalno veliki premaksilarni nastavak, dislokacije između vomera i maksilarne kosti. Primarna rekonstrukcija ovih okolnih područja dovest će i do izravnavanja nosne pregrade, no često je uz to potrebna i rekonstrukcija nosne pregrade zbog potrebe stvaranja adekvatnog dišnog puta.

7.2. Kirurški pristupi rekonstrukciji nosne pregrade

Postoje više glavnih kirurških pristupa nosnoj pregradi, svaki sa vlastitom indikacijom, prednostima i nedostacima. Zajednički cilj svih pristupa je da omoguće ulazak u subperihondrijalno odnosno subperiostalno područje nosne pregrade.

1. *Pristup po Kilianu*

Submukozna resekcija opisana po Kilianu i Freeru još uvijek je jedna od češće učenih metoda standardnog pristupa nosnoj pregradi. Podrazumijeva vertikalni rez u septalnom submukozoperihondriju, koji ide 1,5 cm od kaudalne prema kranijalnoj septalnoj granici. Tim rezom se perihondrij vrlo lako odiže od podloge i omogućava se pristup cijeloj nosnoj pregradi osim njegovom najkaudalnijem hrskavičnom dijelu. (Nolst Trenité, G.J., 2005.). Vršiti se subtotalna resekcija nosne pregrade; uklanja se vomer, perpendikularna ploča etmoida, i gotovo cijela septalna hrskavica osim njene kaudalne i prednje granice. Odličan je pristup za korekciju hrskavičnog dijela septuma kao i korekciju devijacije perpendikularne ploče. U teoriji ovaj pristup prevenira kolaps vrška nosa kao i formiranje sedlastog nosa, no povezan je sa većom mjerom perforacija septuma kao i fluktuacijama membranoznog septuma što dovodi do osjećaja nelagode, zbog čega se danas ova metoda sve rjeđe upotrebljava.

2. *Pristup po Cottleu*

Jedna od novijih metoda, koja se ubraja u češće izvođene pristupe nosnoj pregradi. Riječ je o vertikalnom rezu kroz kožu vestibularnog dijela nosa na razini donje granice nosne pregrade. Ovim rezom čuva se membranozni dio nosne pregrade a omogućava se pristup cijeloj nosnoj pregradi uključujući i premaksilu čime ovaj pristup omogućuje kasnije najpreciznije korekcije hrskavice. (Nolst Trenité, G.J., 2005.)

3. Incizija po Rethiju

Ova vrste incizija za rekonstrukciju nosne pregrade se može koristiti kad se odabrao vanjski pristup za rinoplastiku. Riječ je o horizontalnom rezu kroz sredinu kolumele kojim se nakon elevacije kože sa vrška nosa i dorzuma, prekida medijalnih krura alarnih hrskavica i membranoznog dijela septuma, prikaže kaudalna septalna granica (Nolst Trenité, G.J. , 2005.). Ova metoda se najčešće koristi kad je riječ o multiplim deformitetima nosne pregrade najčešće uzrokavanim traumama (npr. kod boksača).

Nakon odluke o vrsti kirurškog pristupanja perihondriju vrši se odluka o njegovom unilateralnom ili bilateralnom podizanju od hrskavice. Dok unilateralno odizanje perihondrija održava bolju oprkrbu krvlju nosnoj pregradi, bilateralno odizanje perihondrija omogućava bolje rješavanje kompliciranijih i ozbiljnijih devijacija. Nastoji se uvijek odabrati unilateralni pristup jer omogućava intaktnost perihondrija i nosne pregrade s jedne strane i time smanjuje mogućnost oštećenja hrskavice koja je najdelikatnija i najvažnija struktura nosne pregrade.

Poslije odizanja perihondrija i periosta unilateralno ili bilateralno i kreiranja tunela, radi se bazalna incizija koja odvaja hrskavični dio nosne pregrade od vomera te metodom posteriorne hondrotomije odvaja se perpendikularna ploča od hrskavice (Nolst Trenité, G.J. , 2005.) S druge strane, treba pripaziti da odvajanje između hrskavičnog i koštanog dijela ne bude previsoko, što je često mogućnost kad se uz ispravljanje devijacije uklanja i grba na nosu, jer se time povećava vjerojatnost nestabilnosti nosa i razvoja sedlastog nosa. Nakon toga se skida komadić hrskavice u obliku boomeranga ili horizontalne ploče, ostavljajući samo najkaudalniji dio hrskavičnog dijela nosne pregrade. Tim pristupom se otvara pogled na devijaciju koštanog dijela koja se ispravlja forcepsom ili osteotomom (Nolst Trenité, G.J. , 2005.).

Komadići uklonjene hrskavice se vraćaju između dvaju slojeva perihondrija smanjujući na takav način mogućnost njihove međusobne adherencije i povezano s time mogućnost perforacije septuma. Uklonjeni koštani komadići također se djelomično vraćaju na prvobitnu poziciju (Nolst Trenité, G.J. , 2005.).

Ovom bazalnom tehnikom septoplastike može se riješiti većina devijacija nosne pregrade (Nolst Trenité, G.J. , 2005.).

8. REKONSTRUKTIVNI ZAHVATI NOSNE PIRAMIDE

Kao najistaknutiji dio lica nos ima najveću važnost u estetici i zbog toga ne začuđuje činjenica da su upravo zbog tog razloga rekonstruktivni zahvati nosne piramide odnosno vanjskog nosa jedni od najčešćih kirurških zahvata općenito.

Oblik nosa može biti promijenjen kao posljedica traume, genetskih čimbenika ili bolesti, a može biti i povezan s određenom rasnom pripadnošću (Bumber, Ž. *et al.* 2004.). Svaki veći poremećaj vanjskog oblika koji odstupa od normalnih proporcija naziva se deformacija. Deformacije nosa često su udružene s funkcionalnim tegobama najčešće respiracijskim smetnjama, no mogu biti uzrok i teškim psihičkim poremećajima. Tipične deformacije nosa su rinokifoza (grbav nos), rinolordoza (sedlast nos), rinoskolioza (nos iskrivljen na jednu stranu) te kombinacije tih deformiteta (Bumber, Ž. *et al.* 2004.).

Rinoplastika je kirurški zahvat kojim se izvodi repozicija i/ili poboljšanje nosnog skeleta i mekih tkiva s čime se nos vraća u prvobitan položaj ili položaj skladan s ostatkom lica. Bitno je da se takvom operacijom ne pogorša funkcija disanja, dapače ponekad je potrebno u sklopu rinoplastike operirati i nosnu pregradu da se poboljša disanje a i statika nosa. Takva vrsta operacije naziva se septorinoplastika (Bumber, Ž. *et al.* 2004.). Može se izvesti u lokalnoj anesteziji uz intravensku sedaciju i u općoj anesteziji.

Operacija nosa (rinoplastika) može biti primarna, tj. prvi puta korekcija, i sekundarna koja se izvodi već nakon izvedene rinoplastike.

8.1. Kirurški pristupi nosnoj piramidi

Kirurška rekonstrukcija genetskih ili stečenih abnormalnosti nosa ovisi o kirurgovim manipulacijama kožom nosa, submukozom, podležećom hrskavicom i koštanim okvirom (Nolst Trenité, G.J. , 2005.).

Kirurg odlučuje između dva glavna kirurška pristupa nosnoj piramidi : intranazalnog (unutarnjeg) i ektranazalnog (vanjskog , metoda dekortikacije nosa) pristupa (Bumber, Ž. *et al.* 2004.). Kod intranazalnog pristupa sve se incizije izvode u osnom vestibulumu te nakon odizanja mekih tkiva i kože pristupa se na deformaciju koja se potom korigira. Kod ektranazalnog pristupa izvodi se mali rez na kolumeli te incizije uz prednji rub alarnih

hrskavica pa se na taj način , izravno pod nadzorom oka, mogu korigirati deformiteti nosa. Ostatak operacije nakon pristupa nosnim strukturama je isti. Nakon što se odvoji koža i meko tkivo od koštano-hrskavične podloge pristupa se korekciji forme i funkcije nosa i završava se šivanjem mjesta incizija te imobilizacijom korigiranog nosa, najčešće tamponadama, da bi se osiguralo odgovarajuće cijeljenje kirurške rane.

Endonazalni i ekstranazalni pristup izvode se kod istih indikacija. Odluka o vrsti kirurškog pristupa ovisi o veličini i lokaciji deformiteta, popratnim fizičkim stanjima kao i kirurškoj spretnosti samog kirurga. Endonazalni pristup se uglavnom obavlja kod manjih i prethodno vizualiziranih deformiteta za čiju se lokaciju i veličinu zna, dok ekstranazalni pristup kod većih abnormalnosti nosa, kod kojih postoji sumnja za dodatnim abnormalnostima koje nismo prethodno vizualizirali i kod nemogućnosti adekvatnog izvođenja operacije endonazalnim pristupom.

1. *Endonazalni (unutarnji) pristup*

U unutarnjem, endonazalnom, pristupu sve se incizije izvode unutar nosnica čime je rizik za vidljivim postoperativim ožiljkom potpuno uklonjen.

Prva incizija, takozvana marginalna incizija, radi se obostrano u obliku luka na razini donje granice triangularne hrskavice (lat. cartilago nasi lateralis). Druga incizija, takozvana interhrskavična incizija, izvodi se između dviju triangularnih hrskavica i kože.

Kako se ovim pristupom ne stvara dostatan prostor za manipulaciju , pogotovo ako je riječ o kompleksnim manervima kao što su modificiranje pozicije i oblika vrška nosa i ugradnjama graftova, indikacije za ovaj pristup su manje i već poznate abnormalnosti donjeg dijela nosne piramide.

2. *Ekstranazalni (vanjski) pristup*

Ekstranazalni pristup za rekonstrukciju nosne piramide tijekom posljednjih desetljeća postaje sve popularniji među otorinolaringolozima zbog veće mogućnosti izravne vizualizacije nosnih struktura kao i zbog većeg prostora za manipulaciju.

Ovaj pristup nije nova metoda i prvi podatci o ekstranazalnim incizijama datiraju još iz Indije, 600 godina prije Krista. U 20 stoljeću se nanovo popularizira ekstranazalni pristup i brojni kirurzi ,među njima i naši kirurzi dr. Šercer i dr. Padovan, izvode modifikacije tog

pristupa da bi se ostvarila što veća mogućnost izravne vizualizacije nosa, sve većeg prostora za bimanualnu manipulaciju nosnih struktura ali i sve manjih komplikacija kao što se izrazito vidljivi ožiljak, edem i nekroza vrška nosa te produženo operacijsko vrijeme.

Glavne indikacije za ovaj pristup nosnim strukturama su izrazite kongenitalne malformacije, teške traume nosa, ugradnje graftova i revizijske sekundarne rinoplastike.

Ekstranazalni pristup započinje obrnutom V- incizijom na kolumeli koja je smještena na takav način da je podupire granica medijalne krure. Nakon toga se spajaju sa marginalnim incizijama nosnica (Nolst Trenité, G.J. , 2005.). U zamjenu za taj vidljivi segment dužine 4-5 mm, može se odignuti koža nosa čime se dobiva se izravan pogled na gotovo sve strukture nosa i njihov normalan ili abnormalan položaj. Disekcija bi trebala biti u području subperihondrija i subperiosta ostavljajući što više mekog tkiva na odignutoj koži da bi se kasnije održala njena duža vitalnost. Na takav način donji i gornji dio triangularnih hrskavica te koštani dio mogu biti prikazani u njihovom realnom položaju (Nolst Trenité, G.J. , 2005.).

Uz određene indikacije moguće je odvojiti triangularne hrskavice od septuma čime cijeli septum postaje dostupan, dopuštajući liječenje dorzalnih septalnih devijacija, perforacija septuma, valvularih poteškoća. Ekstranazalna rinoplastika na takav način omogućuje obavljanje ne samo zahvata na nosnoj piramidi nego i na nosnoj pregradi. Druge pogodnosti vezane uz ekstranazalnu rinoplastiku su binokularno promatranje struktura, korištenje obje ruke, bolju kontrolu krvarenja, postavljanje točne dijagnoze i ugradnje graftova ako za tim ima potrebe (Nolst Trenité, G.J. , 2005.).

U rukama eksperta tehničke prednosti ekstranazalne rinoplastike nadvladavaju manjak ožiljka kod intranazalnog pristupa, pogotovo ako se preciznim pokretima iskusne ruke kirurga zašije šav interkolumelarne incizije, ostavljajući time jedva vidljivi trag.

9. CILJ RADA

Cilj ovog diplomskog rada je prikazati učestalost i vrstu kirurških zahvata u području nosne pregrade i piramide u razdoblju od 1. siječnja 2008. godine do 31. prosinca 2011. godine u Klinici za ORL i kirurgiju glave i vrata KBC Sestre milosrdnice.

10. METODE I ISPITANICI

Podaci pacijenata u ovoj retrospektivnoj studiji prikupljeni su u Klinici za ORL i kirurgiju glave i vrata KBC Sestre milosrdnice u razdoblju od 1. siječnja 2008. g. do 31. prosinca 2011. godine.

Kriterij uključivanja bolesnika u rad bilo je operacijsko liječenje metodom septoplastike i septorinoplastike.

Ukupan broj ispitanika iznosi 1688, od čega su 860 bile žene a 828 muškarci.

Ispitanici su muškarci i žene u dobi od 18 do 82 godine i djeca od 0 do 18 godina.

Podaci su prikazani prema obliku operacije kojoj su pacijenti bili podvrgnuti.

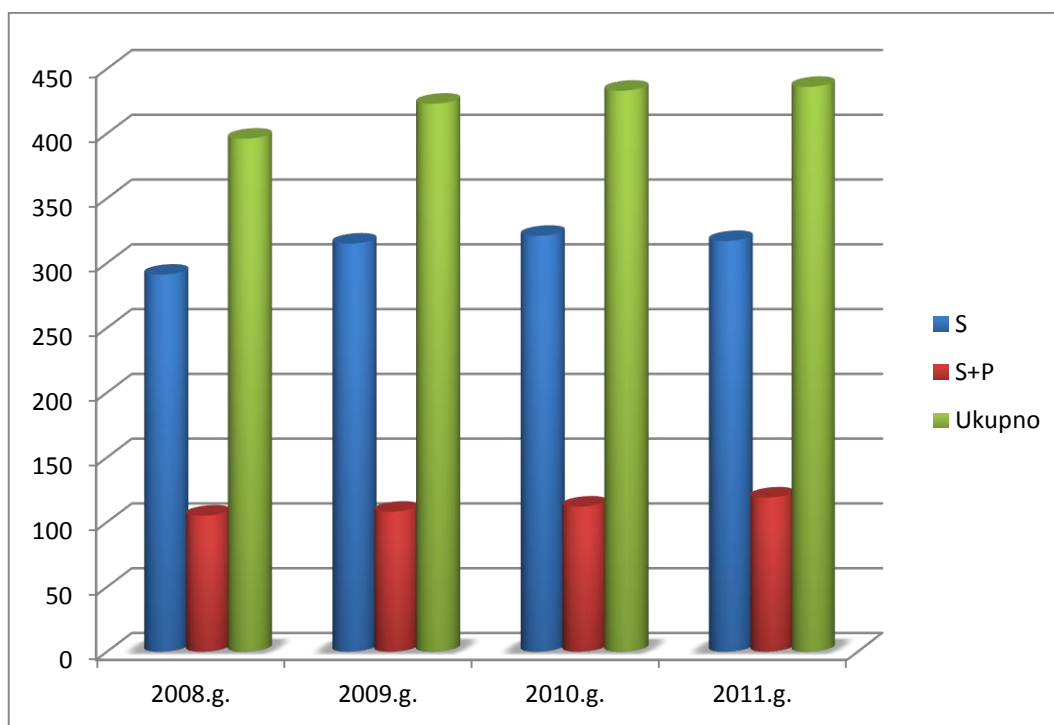
11. REZULTATI

Sveukupan broj pacijenata operiranih od 1. siječnja 2008. do 31. prosinca 2011. godine u Klinici za ORL i kirurgiju glave i vrata metodom septoplastike i septorinoplastike KBC Sestre milosrdnice iznosi 1688, od čega 860 žena a 828 muškaraca.

Od ukupnog broja pacijenata metodom septoplastike je operirano 1244 pacijenta, od čega 620 žena i 624 muškaraca.

Metodom septorinoplastike operirano je 444 pacijenta od toga 240 žena i 204 muškaraca.

U razdoblju od 1. siječnja 2008. do 31. prosinca 2011. odrađeno je skoro tri puta više zahvata septoplastike od septorinoplastike (Slika 1).



Slika 1. Broj odrađenih septoplastika i septorinoplastika, pojedinačno i ukupno u periodu od 01.01.2008.-31.12.2011.g

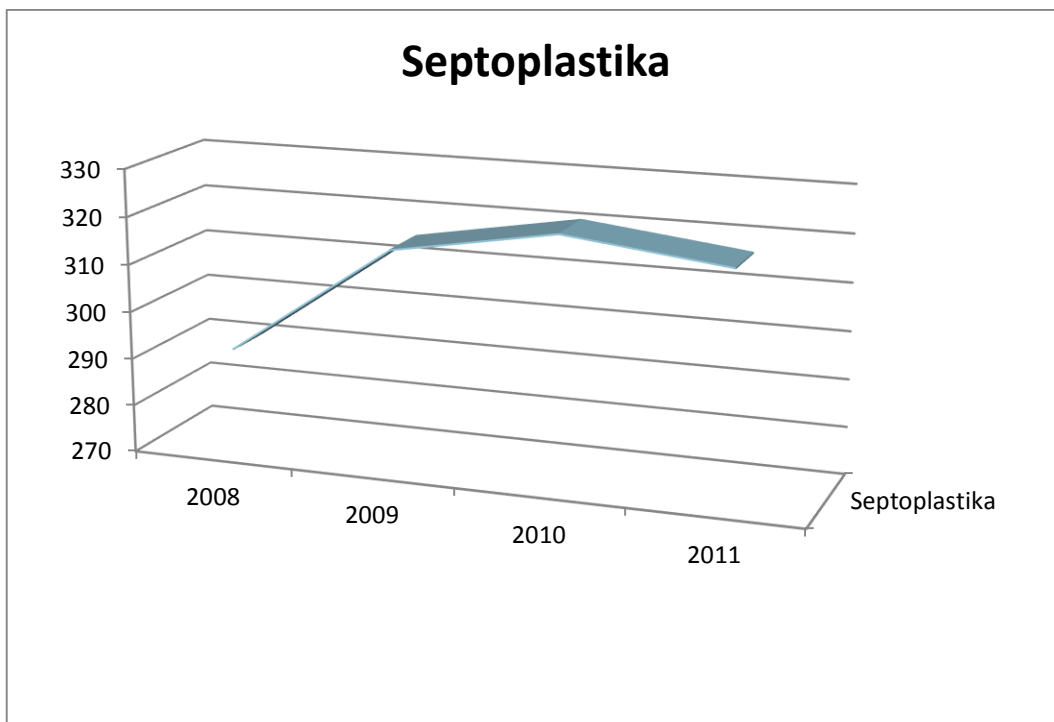
U 2008. godini metodom septoplastike operiran je 291 pacijent, a metodom septorinoplastike 105, čineći ukupno 396 pacijenata.

U 2009. godini metodom septoplastike operirano je 315 pacijenata, a metodom septorinoplastike 108, čineći ukupno 423 pacijenta.

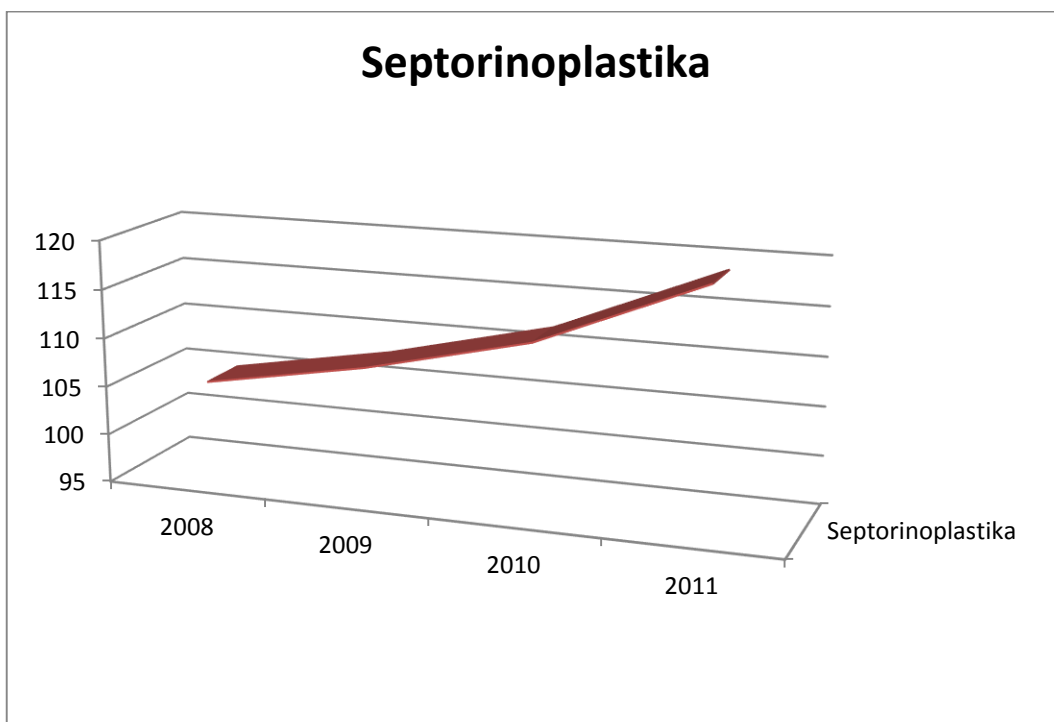
U 2010. godini metodom septoplastike operiran je 321 pacijent, a metodom septorinoplastike 112 pacijenata, čineći ukupno 432 pacijenta.

U 2011. godini metodom septoplastike operano je 317 pacijenata, a metodom septorinoplastike 119, čineći ukupno 436 pacijenata.

U periodu od 1. siječnja 2008. do 31. prosinca 2011. postoji trend porasta broja zahvata i septoplastike i septorinoplastike, kao što je vidljivo na Slici 2. i Slici 3.



Slika 2. Porast zahvata septoplastike od 01.01 2008. do 31.12. 2011.g



Slika 3. Porast zahvata septorinoplastike od 01.01.2008. do 31.12.2011.g

12. RASPRAVA

Deformiteti nosa i s tim povezani funkcionalni i estetski poremećaji disanja jedan su od najučestalijih otorinolaringoloških problema te veoma česti razlog posjetima specijalističkim ambulantomama.

Većina tih estetskih deformacija nosne piramide kao i funkcionalnih problema sa disanjem povezana je sa deformitetima nosne pregrade. Evolucijom tehnika rinoplastike, znanja anatomije, statike i funkcije nosnih struktura, primjećeno je da se korekcijom same nosne pregrade postiže i korekcija estetsko – funkcionalnih poremećaja nosa (Hossam M. T. Foda). U slučaju težih deformiteta nosa, često je uz korekciju nosne pregrade potrebna i korekcija nosne piramide, zbog čega se kombiniraju zahvati u jednom aktu (Persichetti *et al*).

Usavršavanjem tehnika septoplastike i septorinoplastike, koje danas omogućuju sve veće očuvanje struktura nosa uz minimalnu invaziju, te sve manjim brojem postoperacijskih komplikacija, kvaliteta života u poslijeoperacijskom razdoblju u usporedbi sa prijeoperacijskim se uvelike poboljšala. Svi ti čimbenici pogodovali su proširenju indikacija zbog čega u svijetu raste trend zahvata septoplastike i septorinoplastike.

Klinika za otorinolaringologiju KBC Sestre Milosrdnice prati rastući trend operativnih zahvata septoplastike i rinoplastike u svijetu. U 2008. godini je odrađeno ukupno 396 operacija dok u 2011. godini se taj broj povećao na 436 ,čime se potvrđuje porast trenda operacija. U razdoblju od 1. siječnja 2008. do 31. prosinca 2011. godine odrađeno je sveukupno 1688 operacija od čega je 1244 operacija odrađeno metodom septoplastike a 444 metodom septorinoplastike. Od ukupnog broja pacijenata, njih 860 obavljeno je u žena a 828 u muškaraca, što govori u prilog da razlike u spolovima nema. Iz rezultata se također može primjetiti da je broj zahvata septoplastike gotovo tri put veći od broja septorinoplastike, što govori u prilog tome da se u Klinici za ORL i kirurgiju glave i vrata KBC-a Sestre Milosrdnice odrađuje skoro tri put više isključivo funkcionalnih septoplastika od kombinirano funkcionalno-estetskih septorinoplastika. Taj trend je danas prisutan u gotovo svim ORL klinikama u svijetu.

Analiza podataka pokazuje kako septoplastika predvodi sve ostale vrste zahvata u području nosa jer ravna i stabilna nosna pregrada diktira estetski i funkcionalni ishod. Pacijentova anamneza i njegova očekivanja, rezultati prijeoperacijske analize i kirurgova spretnost diktiraju koji će pristup u rekonstrukciji nosne pregrade biti odabran. Većina deformacija nosne pregrade i piramide se kirurški rješavaju isključivo metodom septoplastike,

no u slučaju velikih kongenitalnih malformacija, višestrukih fraktura nosne pregrade i sekundarnih operacija odabire se otvoreni pristup rinoplastike u kombinaciji septoplastikom. (Heppt W., Grubisch W.)

13. ZAKLJUČAK

Posljednih godina raste broj indikacija za rekonstruktivne zahvate nosne pregrade i piramide. Razlog toga je povećani broj indikacija, kako funkcionalnih tako i estetskih.

Kako glavnu ulogu u estetici i funkciji nosa ima nosna pregrada tako septoplastika je najčešće izvođen rinokirurški zahvat.

Postoji globalni trend porasta broja septoplastika i septorinoplastika. Taj trend se primjećuje i u Klinici za ORL i kirurgiju glave i vrata KBC-a Sestre milosrdnice.

14. ZAHVALE

Zahvaljujem svom mentoru, prof. dr.sc. Tomislavu Baudoinu na pomoći, savjetima, dostupnosti i strpljenju.

15. LITERATURA

1. Bosma JF: Anatomy of the Infant Head. Johns Hopkins University Press, Baltimore, MD 1986
2. Dehneke HJ, Meyer R: Plastic Surgery of Head and Neck: Corrective and Reconstructive Rhinoplasty, Vol I. New York, NY: Springer Verlag 1967
3. Hafferl A: Lehrbuch der topografischen Anatomie. Dritte Auflage. Berlin: Springer Verlag 1969
4. Lam SM, Williams EF: Anatomic considerations in aesthetic rhinoplasty. Facial Plast Surg 14(4):209, 2002
5. Lang J: Klinische Anatomie der Nase, Nasenhöhle und Nebenhöhlen. Stuttgart: George Thieme Verlag 1988
6. Papel ID: Anatomy and physiology of the skin. In: Papel ID et al (eds): Facial Plastic and Reconstructive Surgery, 2nd Edn, pp 3-14. New York, NY: Thieme Medical Publishers Inc 2002
7. Perkins SW: Anatomy and physiology. In: Krause ChJ (ed): Aesthetic Facial Surgery. Philadelphia, PA: Lippincott Company 1991
8. Poublon RML: The cartilaginous nasal dorsum and the postnatal growth of the nose. Thesis, Rotterdam 1987
9. Straatsma BR, Straatsma CR: The anatomical relationship of the lateral nasal cartilage to the nasal bone and the cartilaginous nasal septum. Plast Reconstr Surg 8:443-455, 1951
10. Tardy ME: Misadventures in nasal tip surgery. Otolaryngol Clin N Am 20(4):797-823, 1987
11. Tardy ME: Surgical Anatomy of the Nose. New York, NY: Raven Press 1990
12. Tardy ME: Practical surgical anatomy. In: Tardy ME (ed): Rhinoplasty, the Art and the Science, Vol 1, pp 2-125. Philadelphia, PA: WB Saunders Co 1997
13. Bönisch M, Mink A: Septum reconstruction with PDS implant. HNO 47(6):546-550, 1999 (in German)
14. Cottle MH: Nasal surgery in children: effect of early nasal injury. EENT Monthly 30:32, 1951
15. Cottle MH, Loring RM, Fischer GC, Gaynon IE: The maxilla-premaxilla approach to extensive nasal septum surgery. Arch Otolaryngol 68:303, 1958

16. Courtiss EH, Goldwyn RM: Resection of obstructing inferior turbinates: a 6-year follow-up. *Plast Reconstr Surg* 72:913, 1983
17. Fry HJH: Interlocked stress in human septal cartilage. *Br J Plast Surg* 18:276, 1966
18. Hinderer KH: *Fundamentals of Anatomy and Surgery of the Nose*. Birmingham, AL: Aesculapius Publ Co 1971
19. Jeppesen F: *Septo- and Rhinoplasty: a Step-by-Step Instruction*. Copenhagen: Munksgaard 1986
20. Kilian G: The submucous window resection of the nasal septum. *Ann Otol Rhinol Laryngol* 14:363, 1905
21. Murakami W, Wong L, Davidson J: Application of the biomedical behaviour of cartilage to nasal septoplastic surgery. *Laryngoscope* 92:300, 1982
22. Gillies H: *Plastic Surgery of the Face*. London: H Frowde, Hodder and Stoughton Co 1920
23. Rethi A: Operation to shorten an excessively long nose. *Rev Chir Plast* 2:85, 1934
24. Goodman WS, Charbonneau PA: External approach to rhinoplasty. *Laryngoscope* 84:2195-2201, 1974
25. Tardy ME, Thomas JR, Roeder J, Fitzpatrick ME: *Reconstructive Surgery of the Deviated Septum and Nose*. Richards Manufacturing Co, Inc 1-19, 1982
26. Gorney M: The septum in rhinoplasty. In: Rees Thd, Baker DC, Tabbel N (eds) *Rhinoplasty: Problems and Controversies*, Ch 31, pp 269-277. St. Louis, MO: CV Mosby Company 1988
27. Bull TR, Tardy ME: The damaged nose. *Facial Plast Surg* 6:2, 1989
28. Wustrow ThPU: Challenges in rhinoplasty. *Facial Plast Surg* 11:3, 1995
29. Rettinger G: Complications of septo-rhinoplasty. *Facial Plast Surg* 13:1, 1997
30. Park SS, Holt GR: Rhinoplasty and septoplasty. Part 1. *Otolaryngol Clin N Am*, February 1999
31. Park SS, Holt GR: Rhinoplasty and septoplasty. Part 2. *Otolaryngol Clin N Am*, August 1999
32. Aufricht G: Joseph's rhinoplasty with some modifications. *Surg Clin N Am* 51(2):299-316, 1971
33. Padovan T: External approach in rhinoplasty (decortication). *Symp ORL* 4:354, 1966
34. Goodman WS, Charbonneau PA: External approach to rhinoplasty. *Laryngoscope* 84: 2195-2201, 1974
35. Goodman WS: The external approach to rhinoplasty. *Can J Otolaryngol* 2(3):207, 1973

36. Anderson JR: New approach to rhinoplasty: a five year appraisal. *Arch Otolaryngol Head Neck Surg* 93:284-291, 1971
37. Toriumi DM, Johnson CM Jr: Open structure rhinoplasty. *Facial Plast Surg Clin N Am* 1:1-22, 1993
38. Whitaker EG, Johnson CM Jr: The evolution of open structure rhinoplasty. *Arch Facial Plast Surg* 5:291-300, 2003
39. Johnson CM Jr, Toriumi DM: *Open Structure Rhinoplasty*, pp 47-98. Philadelphia, PA: WB Saunders Co 1990
40. Nolst Trenité GJ: Basic approaches and techniques in nasal tip surgery. In: *Rhinoplasty: A Practical Guide to Functional and Aesthetic Surgery of the Nose*. 1st edition. Amsterdam/New York: Kugler Publ 1993
41. Adamson PA, Smith O, Tropper GJ: Incision and scar analysis in open (external) rhinoplasty. *Arch Otolaryngol Head Neck Surg* 116(6): 671-675, 1990
42. Hanasono MM, Kridel RWH, Pastorek NJ et al: Correction of the soft tissue pollybeak using triamcinolone injection. *Arch Facial Plast Surg* 4:26-30, 2002
43. Toriumi DM, Becker DG. *Rhinoplasty Dissection Manual*. Philadelphia, PA: Lippincott Williams and Wilkins 1999
44. Johnson CM Jr, Godin MS: The tension nose: open structure rhinoplasty approach. *Plast Reconstr Surg* 95:43-51, 1995
45. Kridel RWH: Combined septal perforation repair with revision rhinoplasty. *Facial Plast Surg Clin N Am* 3(4):459-470, 1995
46. Adamson PA, Huang H: Open rhinoplasty. In: Papel ID (ed) *Facial Plastic and Reconstructive Surgery*, 2nd Edn, pp 390-401. New York, NY: Georg Thieme 2002
Chapter 26
382
47. Larrabee WF: Open rhinoplasty and the upper third of the nose. *Facial Plast Surg Clin N Am* 1:23-38, 1993
48. Toriumi DM: Management of the middle nasal vault in rhinoplasty. *Operat Tech Plast Reconstr Surg* 2:16-30, 1995
49. Toriumi DM, Ries WR: Innovative surgical management of the crooked nose. *Facial Plast Surg Clin N Am* 1:63-78, 1993
- 50 Tardy ME, Cheng E: Transdomal suture refinement of the nasal tip. *Facial Plast Surg* 4:317-326, 1987

51. Konior RS, Kridel R: Controlled nasal tip positioning via the open rhinoplasty approach. *Facial Plast Surg Clin N Am* 1:53-62, 1993
52. Ingo Bauman : Quality of life before and after septoplasty and rhinoplasty, 2011
53. Persichetti P, Toto V, Signoretti M, Del Buono R, Brunetti B, Segreto F, Lazzeri D, Marangi GF. The correction of nasal septal deviations in rhinoplasty. *Annals of Oral & Maxillofacial Surgery* 2013 Mar 01;1(2):13.
54. Heppt W., Grubish W. Septal surgery in rhinoplasty. *Facial Plast Surg* 2011 Apr;27(2):167-78
55. Gunter JP., Rohrich RJ. Management of the deviated nose. The importance of septal reconstruction. *Clin Plast Surg* 1988 Jan;15(1):43-55.
56. Foda HM. The role of septal surgery in management of the deviated nose. *Plast Reconstr Surg.*2005;115:406–415

ŽIVOTOPIS

OSOBNI PODACI:

Ime i prezime: Ivana Leko

Datum i mjesto rođenja: 15.01.1990., Split, Hrvatska

Državljanstvo: Hrvatsko

Adresa: Biokovska 8, 21000 Split

OBRAZOVANJE:

1996. – 2004. OŠ Manuš, Split

2004. – 2008. IV. Opća Gimnazija – Marko Marulić, Split

2008. – danas Medicinski fakultet Sveučilišta u Zagrebu

AKTIVNOSTI :

- član sportMEF-a
- član CroMSIC-a
- demonstrator na anatomiji (2009) , patologiji (2010-2012) , histologiji (2010-2013), kliničkoj propedeutici (2013).

STRANI JEZICI:

Engleski

Talijanski

Francuski