

# Primjena hormonskog nadomjesnog liječenja kod urogenitalne atrofije

---

Kupsjak, Lina

Master's thesis / Diplomski rad

2021

Degree Grantor / Ustanova koja je dodijelila akademski / stručni stupanj: **University of Zagreb, School of Medicine / Sveučilište u Zagrebu, Medicinski fakultet**

Permanent link / Trajna poveznica: <https://um.nsk.hr/um:nbn:hr:105:067818>

Rights / Prava: [In copyright](#) / [Zaštićeno autorskim pravom.](#)

Download date / Datum preuzimanja: **2024-09-12**



Repository / Repozitorij:

[Dr Med - University of Zagreb School of Medicine Digital Repository](#)



**SVEUČILIŠTE U ZAGREBU**  
**MEDICINSKI FAKULTET**

**Lina Kupsjak**

**Primjena hormonskog nadomjesnog liječenja  
kod urogenitalne atrofije**

**DIPLOMSKI RAD**



**Zagreb, 2021.**

Ovaj diplomski rad izrađen je u Klinici za ženske bolesti i porode Kliničkog bolničkog centra Zagreb, pod vodstvom doc. dr. sc. Vladimira Banovića, dr. med. i predan je na ocjenu u akademskoj godini 2020/21.

## **Popis kratica i objašnjenje**

FSH – folikulstimulacijski hormon

LH – luteinizacijski hormon

UGA – urogenitalna atrofija

VVA – vulvovaginalna atrofija

UI – urinarna inkontinencija

SUI – stresna urinarna inkontinencija

UUI – urgentna urinarna inkontinencija

HNL – hormonsko nadomjesno liječenje

DHEA – dehidroepiandrosteron

SERM – selektivni modulatori estrogenskih receptora

CEE – konjugirani konjski estrogen

DVT – duboka venska tromboza

## SADRŽAJ

Sažetak

Summary

1. Uvod .....	1
2. Embriološki razvoj i fiziologija starenja urogenitalnog sustava.....	2
3. Menopauza .....	4
3.1. Premenopauza i postmenopauza .....	4
3.2. Prijevremena menopauza.....	5
4. Urogenitalna atrofija.....	6
4.1. Genitourinarni sindrom menopauze.....	6
4.2. Inkontinencija mokraće .....	7
4.3. Dijagnostika urogenitalne atrofije .....	10
5. Liječenje urogenitalne atrofije .....	11
5.1. Primjena hormonskog nadomjesnog liječenja kod urogenitalne atrofije ..	13
5.1.1. Sistemska primjena .....	14
5.1.2. Lokalna primjena .....	15
5.2. Rizici hormonskog nadomjesnog liječenja.....	18
5.3. Kontraindikacije .....	19
6. Ostale metode liječenja urogenitalne atrofije .....	20
Zaključak .....	21
Zahvale .....	22
Literatura .....	23
Životopis.....	29

## **SAŽETAK**

Primjena hormonskog nadomjesnog liječenja kod urogenitalne atrofije

Lina Kupsjak

Mokraćni i spolni sustav razvijaju se iz iste embrionalne osnove što znači da se po cijelom urogenitalnom sustavu mogu naći estrogenski receptori. Tijekom reproduktivnog perioda, endogeni estrogene imaju važnu ulogu u održavanju funkcionalnosti urogenitalnih organa. Najčešće oko 51. godine nastupa menopauza, posljednja menstruacija u životu žene. U tom periodu dolazi do pada razine estrogene što dovodi do mnogobrojnih promjena na tkivu mokraćnog i spolnog sustava objedinjenih pod nazivom urogenitalna atrofija. Žene u postmenopauzi suočavaju se s neugodnim simptomima poput inkontinencije, vaginalne suhoće i dispareunije. Na raspolaganju su raznovrsni oblici liječenja i metode ublažavanja simptoma urogenitalne atrofije, pri čemu se posebno ističe hormonsko nadomjesno liječenje koje obuhvaća estrogene, gestagene, androgene i selektivne modulatore estrogenskih receptora. Estrogeni su se pokazali kao najefikasniji u liječenju urogenitalnih simptoma. Hormonsko nadomjesno liječenje kod žena s isključivo urogenitalnim poteškoćama primjenjuje se lokalno (u obliku vaginalnih tableta, krema i prstenova), dok se kod žena s vazomotornim simptomima i težom osteoporozom primjenjuje sistemski. Svaka terapija sa sobom nosi određene rizike pa se tako kao glavni rizik primjene hormonskog nadomjesnog liječenja pokazao porast incidencije karcinoma dojke.

**Ključne riječi:** estrogene, menopauza, urogenitalna atrofija, inkontinencija, hormonsko nadomjesno liječenje

## **SUMMARY**

Hormone replacement therapy for urogenital atrophy

Lina Kupsjak

The urinary and genital systems develop from the same embryonic basis, which means that estrogen receptors can be found throughout the urogenital system. During the reproductive period, endogenous estrogens play an important role in maintaining the functionality of the urogenital organs. Menopause, the last menstrual period in a woman's life, usually occurs around the age of 51. During this period, a drop-in estrogen levels leads to numerous changes in the tissue of the urinary and genital system and it is called urogenital atrophy. Postmenopausal women face unpleasant symptoms such as incontinence, vaginal dryness and dyspareunia. A variety of treatments and methods are available to lessen the symptoms of urogenital atrophy and the main treatment is hormone replacement therapy that includes estrogens, progestogens, androgens and selective estrogen receptor modulators. Estrogens have been shown to be most effective in treating urogenital symptoms. Postmenopausal women with exclusively urogenital difficulties should use local hormone replacement therapy (in the form of vaginal tablets, creams and rings), while women with vasomotor symptoms and severe osteoporosis should use it systemically. Each therapy carries certain risks, and it has been proven that hormone replacement therapy increases an incidence of breast cancer.

**Key words:** estrogens, menopause, urogenital atrophy, incontinence, hormone replacement therapy

## 1. UVOD

Žene provedu jednu trećinu života u postmenopauzi. Postmenopauza je razdoblje života koje nastupa nakon posljednje menstruacije. Obilježeno je brojnim, široko poznatim simptomima poput valova vrućine, razdražljivosti, promjenama na koži i kostima. Međutim, jedan od učestalih problema kojem se premalo posvećuje pažnja, a značajno smanjuje kvalitetu života žena u postmenopauzi, je atrofija urogenitalnog sustava. Urogenitalna atrofija ili genitourinarni sindrom menopauze je kronično progresivno stanje uzrokovano manjkom estrogena i najčešće popraćeno simptomima poput suhoće rodnice, inkontinencije i dispareunije. Danas postoje učinkovite metode ublažavanja navedenih simptoma, no zbog ne uzimanja u obzir tih simptoma, bilo od strane žena ili od strane liječnika, nedovoljno se intervenira u smjeru olakšavanja istih. Dostupni su različiti hormonski i nehormonski preparati, a najefikasnijim se pokazalo hormonsko nadomjesno liječenje. Primjenjuje se sistemski u postmenopauzalnih žena sa simptomima poput valova vrućine, depresije i osteoporozе, a lokalno u žena s isključivo urogenitalnim simptomima. Od hormona koriste se estrogeni, gestageni, androgeni te nehormonski preparati koji imaju učinak na estrogenske receptore – selektivni modulatori estrogenskih receptora.

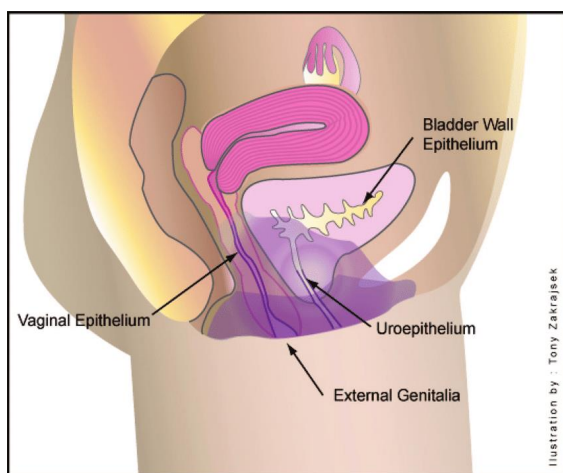
Ovim radom želi se naglasiti važnost problema urogenitalne atrofije, potreba za otvorenom komunikacijom između liječnika i pacijentica kao i pravilna i pravovremena intervencija s ciljem osiguravanja što kvalitetnijeg i ugodnijeg života žena u postmenopauzi.



## 2. EMBRIOLOŠKI RAZVOJ I FIZIOLOGIJA STARENJA UROGENITALNOG SUSTAVA

Mokraćni i spolni sustav za vrijeme embrionalnog razvoja nastaju iz zajedničkog parnog mezodermalnog tračka. U početku se odvodni kanali oba sustava ulijevaju u zajedničku šupljinu, kloaku. Između 4. i 7. tjedna kloaka se dijeli na urogenitalni sinus i analni kanal. Iz urogenitalnog sinusa kasnije nastaju mokraćni mjehur, mokraćna cijev i rodnica. Müllerovi kanali spajaju se u središnjoj crti i čine jedinstveni maternični kanal. Iz stražnje stijenke urogenitalnog sinusa izbočuje se sinovaginalni bulbus na kojem završava donji dio spojenih Müllerovih kanala. Iz njega kasnije nastaje donji dio rodnice, dok iz Müllerovih kanala nastaju jajovodi, trup i vrat maternice i gornji dio rodnice (1, 2).

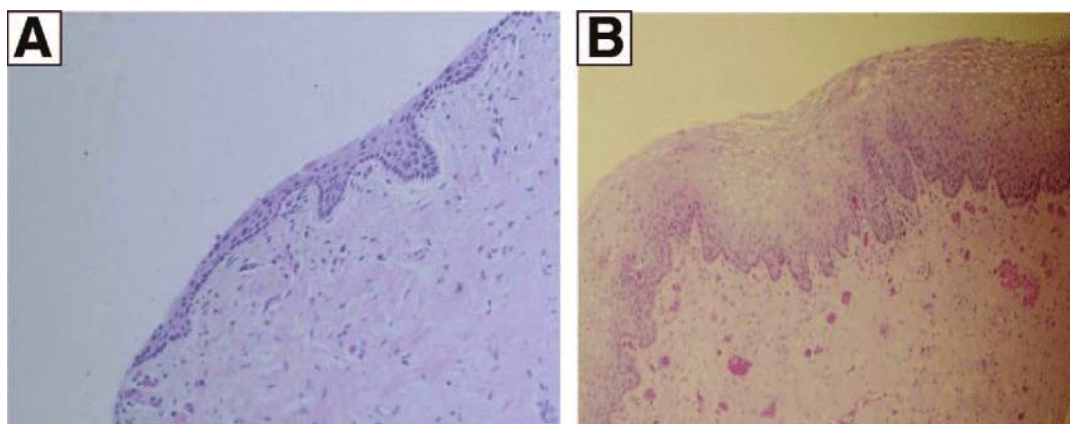
Endogeni estrogene djeluju na urogenitalno tkivo putem estrogenskih  $\alpha$  i  $\beta$



receptora. S obzirom da spolni i mokraćni sustav potječu iz iste embrionalne osnove, ti estrogenski receptori nalaze se po svuda u urogenitalnom području uključujući rodnicu, vulvu, labije, uretru, trigonum mjehura i mišiće dna zdjelice (ljubičasto označeno područje na Slici 1) (1, 3).

**Slika 1.** Istaknuto područje predstavlja regije s visokom koncentracijom estrogenskih receptora. Preuzeto od: Trinkaus M, Chin S, Wolfman W, Simmons C, Clemons M. *Should urogenital atrophy in breast cancer survivors be treated with topical estrogens?* *Oncologist*. 2008.

Epitel rodnice je mnogoslojni pločasti. Debeo je i vlažan (Slika 2.B) sve do menopauze te oblikuje nabore. Za života žene, epitelne stanice se kontinuirano ljušte i propadaju, a pri tom ispuštaju glikogen koji se hidrolizira u glukozu. Laktobacili kidaju lance glukoze u mliječnu kiselinu i na taj način se održava niski pH rodnice. U menopauzi, zbog pada razine estrogena, vaginalni epitel se s vremenom stanjuje (Slika 2.A), a manjak epitelnih stanica rezultira manjim ljuštenjem stanica u rodnicu (3). Zbog toga raste pH rodnice, gube se laktobacili i povećava se broj patogenih bakterija – streptokoka, stafilokoka, koliformnih i difteroidnih bakterija (4) koje mogu dovesti do simptomatske vaginalne infekcije.



**Slika 2.** Histološki izgled atrofičnog i zrelog epitela rodnice. **A:** Atrofični epitel rodnice s malo epitelnih stanica; **B:** Zreli stratificirani pločasti epitel u rodnici. Preuzeto od: Trinkaus M, Chin S, Wolfman W, Simmons C, Clemons M. Should urogenital atrophy in breast cancer survivors be treated with topical estrogens? *Oncologist*. 2008

Nakon menopauze, povećava se udio vezivnog tkiva i smanjuje se elastičnost rodnice (5). Pad razine estrogena uzrokuje smanjen protok krvi u vaginalnom tkivu čime se smanjuje vlažnost rodnice. Te promjene mogu se usporiti korištenjem hormonske nadomjesne terapije (6, 7).

### **3. MENOPAUAZA**

Po definiciji menopauza je posljednja menstruacija u životu. Dijagnoza se postavlja retrogradno, 12 mjeseci nakon amenoreje (1). Označava trajni prestanak menstrualnog krvarenja, a rezultat je manjka estrogena. Medijan nastupa menopauze je 51 godina (8). Za razliku od prve menstruacije koja ovisi o tjelesnoj masi i drugim faktorima, dob početka menopauze predodređena je genetski i ne ovisi o broju porođaja, trudnoća ili ovulacija tijekom reproduktivnog perioda (1). U većine žena osnovni simptomi su vazomotorne prirode, ali javljaju se promjene i na urogenitalnom, psihičkom i kardiovaskularnom sustavu (8).

#### **3.1. Premenopauza i postmenopauza**

**Premenopauza** prijelazno je razdoblje u životu žene kojeg karakteriziraju mnoge endokrinološke i kliničke promjene, a obuhvaća nekoliko godina prije zadnje menstruacije (1). Sve su češće anovulacije i nepravilnosti menstrualnog ciklusa zbog opadanja receptivnosti i promjena u proizvodnji hormona. Razine folikul-stimulacijskog hormona (FSH) su povišene što potiče rast folikula, ali su ovulacije sve rjeđe. Iz tog razloga razine progesterona su sve niže, a estradiol je povišen. Luteinizacijski hormon (LH) još je neko vrijeme u granicama normale. Androstendion kojeg proizvode jajnici cirkulacijom odlazi u masno tkivo i konvergira se u estron i testosteron (1). Ove promjene razlog su sve češćim subjektivnim smetnjama koje se javljaju u premenopauzi. 30 do 70% žena (ovisno o rasi) u ovom periodu osjeća vazomotorne tegobe u obliku valova vrućine (9) i noćnog znojenja (1). Često se javlja suhoća rodnice koja, za razliku od vazomotornih simptoma, s vremenom

progredira (10). Ostali simptomi odnose se na promjene ponašanja, slabljenje koncentracije i pamćenja, umor, debljanje, promjene u strukturi i kvaliteti kože i kose itd. (1).

**Postmenopauza** razdoblje je koje počinje nakon posljednje menstruacije, a dijeli se na ranu (do 70. godine) i kasnu (nakon 70. godine života). U tom periodu nastavljaju se i intenziviraju endokrinološke promjene središnjeg živčanog sustava, jajnika, nadbubrežnih žlijezda i masnog tkiva. Simptomi se dijele na vazomotorne (valovi vrućine, noćna znojenja, palpitacije, glavobolja, nesаница), psihičke (razdražljivost, tjeskoba, depresivnost, zaboravljivost, slabljenje koncentracije i pamćenja), estetske (suha koža, kosa i nokti, boranje kože, hipo- ili hiperandrogenizam) i urogenitalne (atrofija, dispareunija, poremećaji mokrenja), a dugoročne posljedice mogu se vidjeti na kardiovaskularnom sustavu, osjetilima (slabljenje sluha), kostima (osteoporoza) i zubima (1). Većina žena (46% u perimenopauzi i 76% u postmenopauzi) stava je da menopauza ne predstavlja medicinsko stanje i prihvaća ju kao prirodni proces starenja (11).

### **3.2. Prijevremena menopauza**

Prijevremena menopauza (lat. *menopausis praecox*) je menopauza koja nastupa prije 40. godine života. Javlja se u 1% žena prije četrdesete te u 0,1% žena prije tridesete godine. Uzročni čimbenici mogu biti genetski (npr. disgeneza jajnika), autoimunosni (npr. hipotireoza, diabetes mellitus tip 1), metabolički, infektivni, ijtrogeni (obostrana ooforektomija) ili nepoznati (12, 13). Simptomi prijevremene menopauze isti su kao i simptomi menopauze koja se javlja oko 50. godine (13).

## 4. UROGENITALNA ATROFIJA

Urogenitalna atrofiya (UGA) jedan je od glavnih simptoma menopauze. Obuhvaća gubitak mišićnog tonusa i stanjenje epitela rodnice, mokraćne cijevi, mjehura, trigonuma i mišića dna zdjelice što rezultira širokim spektrom simptoma (1).

Simptomi se dijele na **vanjske genitalne** (vaginalna suhoća, iritacija, pečenje, smanjen turgor i elasticitet, tanak i blijed vaginalni epitel), **urološke** (stresna inkontinencija, urgencija, noćno mokrenje, dizurija, rekurentne urinarne infekcije) i **seksualne** (gubitak libida, dispareunija, krvarenje ili spotting kod snošaja) (14, 15). Kada je vulvovaginalni epitel nedovoljno lubriciran tijekom koitusa, javljaju se fisure, krvarenja i ulceracije te posljedično dispareunija (14, 16). Anksioznost zbog očekivane boli tijekom spolnog odnosa mogu dovesti do vaginizma – psihološkog poremećaja s bolnim spazmom vaginalnih mišića (14). Bez aktivnog liječenja, simptomi urogenitalne atrofije se s vremenom pogoršavaju (17).

### 4.1. Genitourinarni sindrom menopauze

Genitourinarni sindrom menopauze novi je termin koji obuhvaća vulvovaginalnu atrofiju (VVA), atrofični vaginitis i urogenitalnu atrofiju. Odnosi se na kronično, progresivno stanje karakterizirano različitim znakovima i simptomima koji se mogu povezati s manjkom estrogena (18). Iako najčešće zahvaća žene u postmenopauzi (više od 50%), simptomi su česti i u žena premenopauzalne dobi (oko 15%) (14).

## 4.2. Inkontinencija mokraće

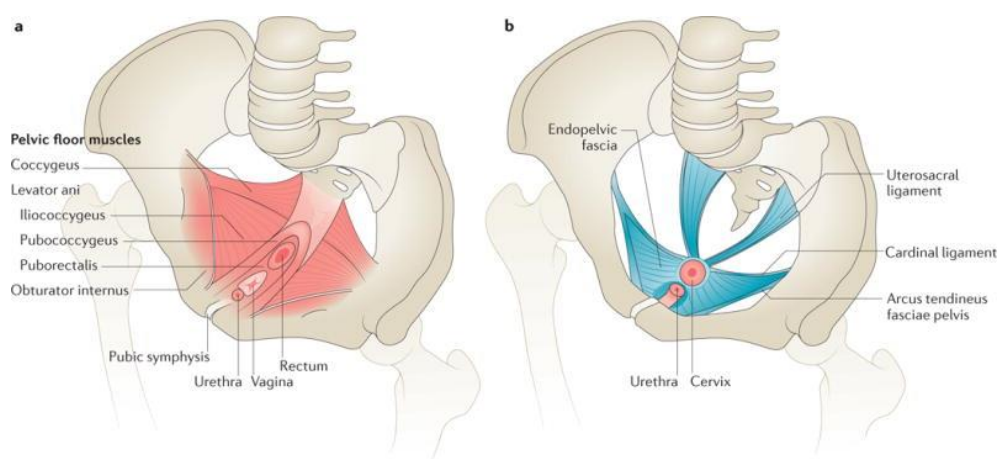
Urinarna inkontinencija (UI) definira se kao nevoljan gubitak urina i jedan je od glavnih simptoma urogenitalne atrofije. Stresna i urgentna inkontinencija dva su osnovna oblika inkontinencije (19).

*International Urogynecological Association* i *International Continence Society* definiraju **stresnu inkontinenciju** kao nehotičan gubitak urina povezan uz kašalj, kihanje ili tjelesni napor, a **urgentnu inkontinenciju** kao gubitak urina povezan s iznenadnom, snažnom i neodgodivom potrebom za mokrenje. Simptomi ova dva tipa inkontinencije često se javljaju zajedno i čine **miješanu inkontinenciju**. Rjeđi oblici obuhvaćaju posturalnu inkontinenciju (gubitak urina kod promjene položaja tijela), noćnu enurezu (gubitak urina za vrijeme spavanja), kontinuiranu (npr. kod vezikalne fistule) i koitalnu inkontinenciju (gubitak urina za vrijeme spolnog odnosa) (19). Prevalencija UI među ženama iznosi oko 45% i pokazalo se da učestalost raste s godinama (20). U populaciji starijih žena češća je urgentna, dok mlađe žene imaju veću vjerojatnost za razvoj stresne UI (21). Rizični čimbenici za razvoj inkontinencije su visok indeks tjelesne mase, depresija, histerektomija i paritet, a kao zaštitni čimbenici pokazali su se rasa i porođaji isključivo carskim rezom (20).

Dva su mehanizma nastanka **stresne urinarne inkontinencije** (SUI):

- hiperomobilnost vrata mokraćnog mjehura i uretre kao posljedica gubitka anatomske potpore
- slabost sfinktera mokraćne cijevi kao rezultat traume, urogenitalnih operacija, neuroloških bolesti, starenja i sl. (1, 22).

U oko 85% slučajeva SUI je posljedica oštećenja potpornog aparata dna male zdjelice za vrijeme porođaja ili babinja (1). Široko je prihvaćena "hammock" hipoteza o patofiziologiji SUI povezane uz uretralnu hiperobilnost (23). Hipoteza navodi da mokraćnu cijev podupire endopelvična fascija (Slika 3) koja stvara "viseću mrežu" (eng. *hammock*) o koju se mokraćna cijev pritisne tijekom odmora i aktivnosti. Ovaj pritisak, u kombinaciji s "unutarnjim" pritiskom sfinktera uretre, učinkovito zatvara lumen i sprječava nehotični gubitak mokraće, čak i kada se intravezikalni tlak poveća. Oštećenje arcus tendineus pelvične fascije ili paravaginalnog tkiva preti lošću, kroničnim kašljem, opstipacijom, porođajima ili menopauzom može smanjiti anatomske potpore vratu mokraćnog mjehura. Taj gubitak potpore dovodi do hiperobilnosti uretre pri čemu se uretra, umjesto kompresije u vrijeme povećanog intraabdominalnog tlaka, pomakne prema dolje bez da je komprimirana. To rezultira nižim tlakom u mokraćnoj cijevi nego u mokraćnom mjehuru s posljedičnim istjecanjem mokraće (23).



**Slika 3.** Stražnji dio uretre leži na potpornom sloju tkiva koji se sastoji od prednjeg zida rodnice (a) i endopelvične fascije (b). Te strukture, u kombinaciji s funkcionalnim levatorom ani, stvaraju "viseću mrežu" koja kompresijom uretre pri povećanom intraabdominalnom

*tlaku sprječava nehotično istjecanje mokraće. Preuzeto od: Aoki Y, Brown HW, Brubaker L, Cornu JN, Daly JO, Cartwright R. Urinary incontinence in women. 2017.*

Kod **urgentne urinarne inkontinencije** (UUI) postoje tri osnovna uzroka: pretjerana aktivnost detruzora/nestabilni detruzor, slaba usklađenost detruzora i preosjetljivost mjehura (24).

Pretjeranu aktivnost detruzora imaju pacijentice kod kojih dolazi do spontanih kontrakcija detruzora tijekom punjenja mjehura. Te kontrakcije javljaju se zajedno sa simptomom urgencije, ali ne nužno uz nehotičan gubitak urina (19), dok UUI nastaje ako stvoreni tlak prevlada otpor mokraćnog sfinktera i dođe do istjecanja male količine mokraće (19, 24). Nestabilni detruzor najčešći je uzrok inkontinencije mokraće žena u postmenopauzi (1).

UUI kod slabe usklađenosti detruzora javlja se kada mjehur nema sposobnost dovoljno se proširiti što dovodi do povišenog intravezikalnog tlaka, nelagodnosti tijekom faze punjenja i smanjenog kapaciteta mjehura. Ovakav slučaj često se viđa nakon radioterapije u području zdjelice ili produljenog perioda kateterizacije (24).

Iako se mokraćni mjehur i urin u principu smatraju sterilnim, utvrđeno je da postoji urinarna mikrobiota koja potencijalno utječe na disfunkciju donjeg urinarnog trakta (npr. dovodi do inkontinencije) (25). Postojanje širokog spektra bakterija u mjehuru pokazalo je i sekvencioniranje uzoraka urina zdravih ispitanica uzetih specifičnim tehnikama kako bi se izbjegla kontaminacija vaginalnim bakterijama (26). U mikrobioti kao dominantni pokazali su se laktobacili (27) koji također čine većinu bakterija u mikrobioti rodnice. Do sada, uloga urinarne mikrobiote nije dovoljno



istražena, no vjeruje se da može bitno promijeniti osjećaj, a možda i funkciju mjehura te dovesti do potencijalnog trećeg uzroka UUI-a – preosjetljivosti mjehura (24).

### **4.3. Dijagnostika urogenitalne atrofije**

Diferencijalno dijagnostički UGA treba razlikovati od bakterijske vaginoze, trihomonijaze, kandidijaze, stranog tijela, ozljede, neoplazme i prekanceroznih lezija vanjskih i unutarnjih ženskih spolnih organa (14). Površinsku dispareuniju zbog vulvovaginalne atrofije treba razlikovati od duboke dispareunije nastale kod endometrioze (16).

Dijagnoza se postavlja na temelju anamneze i ginekološkog pregleda, a laboratorijska obrada često nije potrebna. Anamneza bi trebala sadržavati i pitanja o seksualnoj funkciji, smanjenju libida i dispareuniji (16). Objektivni znakovi urogenitalne atrofije na koje treba obratiti pažnju tijekom ginekološkog pregleda su gubitak masnog tkiva u području mons pubis i velikih labija, prorijeđenost stidnih dlačica, smanjen elasticitet vaginalnog svoda, tanki epitel koji oblaže rodnicu, nestanak vaginalnih nabora, odsutnost vaginalnog sekreta i blijedilo regije zbog gubitka vaskularizacije (28).

Unatoč visokoj prevalenciji, UGA često ostaje neprepoznata. Razlog tome jest osjećaj neugodnosti i srama kod žena prilikom razgovora o tipičnim simptomima ili mišljenje da se radi o normalnoj pojavi povezanoj uz starenje (16, 18). Stoga je kod žena u peri- i postmenopauzi potrebno aktivno tražiti znakove i simptome genitourinarnog sindroma menopauze tijekom rutinskih kliničkih pregleda (18).

## 5. LIJEČENJE UROGENITALNE ATROFIJE

Urogenitalna atrofija je kronično, progresivno stanje karakterizirano gubitkom mišićnog tonusa i stanjenjem epitela urogenitalnog sustava (1, 18). Praćena je simptomima poput vaginalne suhoće, dispareunije i inkontinencije, a moguće ju je ublažiti promjenom životnih navika, korištenjem lubrikanata i ovlaživača, hormonskom nadomjesnom terapijom ili primjenom lasera (15 – 18, 28).

**Hormonsko nadomjesno liječenje (HNL)** koristi se za kontrolu simptoma nastalih zbog nedostatka estrogena kod žena u postmenopauzi (29). Indicirano je kod prijevremene menopauze, premenopauze i prirodne postmenopauze, a simptomi koji se ublažuju HNL-om su vazomotorni, simptomi genitourinarnog sindroma menopauze (vaginalna/vulvarna/urogenitalna atrofija), psihičke i kognitivne tegobe (1, 29). Osim simptomatskog, hormonsko nadomjesno liječenje može biti i preventivno – kod osteoporoze, kardiovaskularnih bolesti i Alzheimerove bolesti (1, 30, 31). Od hormona, estrogeni su se pokazali najboljima za ublažavanje simptoma, dok se u žena s maternicom uz sistemske estrogene preporuča koristiti gestagene (1, 32). Osim toga, u svrhu hormonskog nadomjesnog liječenja koriste se i androgeni, selektivni modulatori estrogenskih receptora te kombinacije navedenih (1). HNL se, osim sistemski, može primjenjivati i lokalno (17, 28).

**Estrogeni.** U HNL-u se koriste prirodni estrogeni u najnižim djelotvornim dozama, a najčešće se primjenjuje 17 $\beta$ -estradiol (1). Glavne indikacije za sistemsku primjenu estrogena su valovi vrućine i psihološki poremećaji. Estrogen se pokazao učinkovit i u sprječavanju gubitka koštane mase, ali za postizanje maksimalnog

učinka važno je započeti s terapijom što ranije nakon menopauze. Žene s niskim rizikom za nastanak osteoporoze, u kojih je došlo samo do blage urogenitalne atrofije, liječe se lokalnim estrogenskim preparatima (33).

**Gestageni.** U žena s intaktnim uterusom, gestageni se obavezno primjenjuju u kombinaciji s estrogenima kod sistemske primjene HNL-a i u tu svrhu najčešće se koristi medroksiprogesteron acetat. Ostali gestageni koji se primjenjuju u sekvencijskom ili kontinuiranom HNL-u su noretisteron acetat, didrogesteron (Dabroston), progesteron-mikronizirani (Utrogestan), ciproteron-acetat i levonorgestrel. Kod nekih žena preporučuje se uzimanje gestagena uz estrogene, bez obzira što nemaju maternicu. Tu spadaju žene liječene od adenokarcinoma endometrija ili endometrioidnog tumora jajnika, žene s endometriozom i žene s teškom osteoporozom i visokim vrijednostima triglicerida. U ostalim slučajevima žena bez maternice nije potrebno koristiti gestagene (1).

**Androgeni.** U sve češćoj primjeni HNL-a su androgeni. Indicirani su kod žena u klimakteriju i postmenopauzi s niskim razinama androgena (pad za 30 do 50%) koje dovode do slabijih kognitivnih funkcija, opadanja mišićne mase, umora, urogenitalne atrofije i pada libida. Osim toga, androgeni imaju i antionkogeno, kardioprotektivno i pozitivno djelovanje na koštani sustav i imunost. Od androgena u HNL-u koriste se testosteron i dehidroepiandrosteron (DHEA) (1). DHEA se ponaša kao prekursor intracelularnih steroidnih androgena i estrogena. Ta konverzija događa se unutar stanice pa serumski estradiol ostaje u granicama normale za žene u postmenopauzi (16).

**Selektivni modulatori estrogenskih receptora (SERM).** Iako se radi o nehormonskim preparatima, SERM imaju učinak na estrogenske receptore (1). Oponašaju učinak estrogena na kosti i kardiovaskularni sustav, a imaju anti-estrogenski učinak na tkivo dojke. U tu skupinu spadaju tamoksifen, raloksifen, lasofoxifene, ospemifen, bazedoksifen i arzofoksifene (28).

Tamoksifen se prvenstveno koristi kao adjuvantna terapija pre- i postmenopauzalnih žena koje imaju o hormonima ovisan karcinom dojke. Također se koristi i kao početna terapija metastatskih o hormonima ovisnih karcinoma dojke u pre- i postmenopauzalnih žena (34). Raloksifen je SERM koji ima vrlo kvalitetan estrogenski učinak na mineralnu gustoću kosti, a istovremeno antagonizira estrogenske receptore dojke i endometrija (1). Ospemifen (Senshio) je proizveden u svrhu prevencije osteoporoze (28), a u Hrvatskoj je indiciran za liječenje umjerene do teške simptomatske vulvarne i vaginalne atrofije žena koje nisu kandidatkinje za lokalnu vaginalnu estrogensku terapiju (35). U Hrvatskoj je još registriran i bazedoksifen (CONBRIZA) koji se koristi za liječenje postmenopauzalne osteoporoze žena s povećanim rizikom od prijeloma (36), a ima potencijal da u budućnosti bude lijek izbora u liječenju urogenitalne atrofije (28).

### **5.1. Primjena hormonskog nadomjesnog liječenja kod urogenitalne atrofije**

Hormonsko nadomjesno liječenje i dalje je najefikasniji način liječenja simptoma urogenitalne atrofije (31). Osim estrogena koji su se pokazali najboljima u ublažavanju tih simptoma, na raspolaganju stoje i gestageni, androgeni i selektivni

modulatori estrogenskih receptora (1). Nadomjesna hormonska terapija može se primjenjivati sistemski (peroralno ili transdermalno) ili lokalno (transvaginalno), a dolazi u obliku tableta, transdermalnih naljepaka, vaginalnih tableta, vaginalnih krema i vaginalnih prstenova (1, 28).

### **5.1.1. Sistemska primjena**

Sistemska HNL se prvenstveno koristi kod postmenopauzalnih žena koje pate od vazomotornih simptoma povezanih s padom razine estrogena (28). Veliko istraživanje *Women's Health Initiative* potvrdilo je efikasnost sistemskog kombiniranog hormonskog nadomjesnog liječenja (estrogena i progestagena) i kod vulvovaginalne atrofije. Među 10% žena sa simptomima VVA, 75% ih je osjetilo olakšanje tegoba nakon godine dana primjene kombinirane terapije, u usporedbi s ženama koje su primale placebo među kojima je olakšanje osjetilo njih 54% (37).

Međutim, sistemska primjena HNL-a nije prihvatljiv izbor terapije kod svih postmenopauzalnih žena, a pogotovo starijih žena s aterosklerotskim promjenama na krvnim žilama (28). Nadalje, kod oko 10 do 15% žena na sistemskom HNL-u urogenitalni simptomi će, bez obzira na terapiju, perzistirati (38). Također, pokazalo se da sistemska primjena HNL-a može pogoršati već postojeću inkontinenciju ili dovesti do UI kod žena koje su prije sistemske primjene estrogena bile kontinentne. O tome su izvijestila dva velika randomizirana kontrolirana klinička pokusa u kojima su ispitanice koristile konjugirani konjski estrogen (CEE) (39, 40). U skupini žena s intaktnim uterusom bez inkontinencije, nakon godinu dana terapije s estrogenom i progestagenom, incidencija inkontinencije porasla je za 39% (95% interval

pouzdanosti 1.27 do 1.52), tj. za 53% (95% interval pouzdanosti 1.37 do 1.71) kod histerektomiranih žena liječenih samim estrogenom. Pri tome je zabilježen veći porast incidencije stresne inkontinencije (1.87 puta veća vjerojatnost za žene na kombiniranoj terapiji i 2.15 puta veća vjerojatnost za žene na terapiji samim estrogenom) (40). Na temelju dokaza ovih ispitivanja, oralna primjena estrogena ne preporuča se kod liječenja bilo koje vrste urinarne inkontinencije.

Sve u svemu, sistemsko HNL dokazano učinkovito ublažava simptome UGA kod većine žena no, osim što nije prikladna terapija za sve pacijentice, i dalje ga postmenopauzalne žene ne preferiraju zbog mogućeg povišenog rizika od karcinoma dojke (41, 28). U tom slučaju na raspolaganju stoje nehormonski te hormonski preparati za lokalnu primjenu, kao i mogućnost kombiniranja sistemskog i niskodoznog lokalnog HNL-a u onih 10-15% žena s perzistentnim urogenitalnim simptomima (38, 41).

### **5.1.2. Lokalna primjena**

Lokalna primjena estrogena u obliku vaginalnih krema, prstenova ili tableta poželjna je metoda HNL-a za žene s urogenitalnom atrofijom. Cilj lokalne hormonske terapije je osigurati dovoljno estrogena za poništavanje atrofičnih promjena u urogenitalnom tkivu i ublažavanje povezanih simptoma, uz istodobno izbjegavanje sistemskog estrogenskog učinka (28).

O učinkovitosti lokalne primjene HNL-a kod simptoma urogenitalne atrofije izvijestila su mnogobrojna istraživanja i meta analize (42-51). Suckling i sur. proveli su meta analizu o djelovanju lokalnih estrogenskih proizvoda na vaginalnu atrofiju u

postmenopausalnih žena. Istraživanja uključena u meta analizu provedena su između 1966. i 2003. godine, a sadrže usporedbe raznih estrogenskih pripravaka primijenjenih intravaginalno u 2129 žena (42). Pokazalo se da su vaginalne tablete estradiola (Vagifem) učinkovitije od placeba u poboljšanju atrofije, suhoće rodnice i dispareunije (43). Vaginalne tablete estradiola pokazale su se jednako učinkovitima kao i CEE vaginalna krema (Premarin) u ublažavanju suhoće i iritacije rodnice (44), ali učinkovitijima od vaginalnog estrogenskog prstena (Estring) (45). Dokazana je podjednaka djelotvornost vaginalnih tableta estradiola i vaginalnih tableta estriola u smanjenju urogenitalnih simptoma (46). Također je, korištenjem vaginalnih tableta estriola, zabilježeno značajnije poboljšanje zadovoljstva pacijentica kao i smanjenje pH rodnice u usporedbi s pacijenticama koje su koristile placebo (47).

Evidentno je da su svi vaginalni preparati estrogena (estradiol, estriol, CEE) učinkoviti u smanjenju vaginalnih simptoma, a odabir oblika (kreme, tablete ili prsten) u većini slučajeva ovisi o preferencijama pacijentica (42).

Učinak lokalnih estrogena na ublažavanje postmenopausalnih urinarnih simptoma nije dovoljno istražen. Jedno je istraživanje pokazalo da je intravaginalni estriol (1 mg dva puta tjedno) učinkovitiji od placeba u smanjenju stresne inkontinencije kroz šest mjeseci primjene (48). Vaginalni prsten koji oslobađa estradiol testiran je u 9-mjesečnom otvorenom randomiziranom kontroliranom istraživanju žena s rekurentnim infekcijama mokraćnog sustava. Skupina liječena vaginalnim prstenom koji oslobađa estradiol imala je produženi interval do sljedeće epizode rekurentne urinarne infekcije i smanjen broj recidiva godišnje u odnosu na neliječenu kontrolnu skupinu ispitanica (49). Slično tome, učestalost i rizik

rekurentnih infekcija mokraćnog sustava pokazala se značajno nižima u žena koje su primale intravaginalni estriol nego kod žena u kontrolnoj skupini (0,5 u odnosu na 5,9 epizoda / pacijentica / godina) (50).

U liječenju urogenitalne atrofije, osim preparata estrogena, koriste se i androgeni, točnije dehidroepiandrosteron. Učinkovitost DHEA je pokazana istraživanjem u kojem je 325 žena na dnevnoj bazi koristilo intravaginalni 0.50% DHEA (6.5 mg), a rezultati su uspoređivani s rezultatima 157 žena koje su koristile placebo. U skupini koja je koristila dehidroepiandrosteron došlo je do sniženja vaginalnog pH, smanjenja suhoće rodnice, smanjenja bolova tijekom spolnog odnosa, poboljšao se integritet epitela, kao i boja i debljina površinskog epitela rodnice. Pri tom su razine steroidnih hormona ostale u granicama normale za žene u postmenopauzi, a jedina nuspojava koja je uočena u 6% slučajeva jest vaginalni iscjedak koji je povezan uz rastapanje korištenog preparata (51).

Vaginalni estrogen u niskim dozama trenutno je najbolji izbor u liječenju UGA. Kratkotrajno liječenje vaginalnim estrogenima značajno ublažava atrofiju i urogenitalne simptome, a ženama omogućava kvalitetniju koitalnu aktivnost i lagodniju svakodnevicu. U svrhu dugoročnog liječenja, HNL se može nadopuniti ili u potpunosti zamijeniti nehormonskim preparatima nakon adekvatne estrogenizacije urogenitalnog tkiva i ublažavanja atrofije (28).



## 5.2. Rizici hormonskog nadomjesnog liječenja

Mnogobrojna su istraživanja o rizicima hormonskog nadomjesnog liječenja. *Women's Health Initiative* randomizirani kontrolirani pokus potvrdio je da kombinacija estrogena i progestina u žena povisuje rizik za karcinom dojke i to za 26% (38 vs 30 na 10 000 osoba-godina) što je bilo u skladu s procjenama iz objedinjenih epidemioloških podataka koji su izvijestili o povećanju upotrebe estrogena i progestina (52). Uz to, korištenje estrogena i progestina kroz jednu godinu dovodi do povećanja gustoće dojki na mamografiji (53). Neka istraživanja pokazala su da kombinacija gestagena i estrogena u postmenopauzalnih žena više povećava rizik od karcinoma dojke u usporedbi sa samim estrogenom (33).

Veliko prospektivno kohortno istraživanje koje je koristilo podatke iz *Women's Health Initiative Observational Study* pokazalo je podjednak rizik za razvoj invazivnog karcinoma dojke, moždanog udara, kolorektalnog karcinoma, karcinoma endometrija i duboke venske tromboze (DVT) kod postmenopauzalnih žena koje su koristile vaginalni estrogen i žena koje ga nisu koristile (54). Slično su dokazala dva velika istraživanja iz Finske u kojima su žene korisnice vaginalnog estrogena imale niži rizik za smrt od kardiovaskularnih bolesti i moždanog udara, a povezanost između korištenja vaginalnog estradiola i rizika od karcinoma dojke nije pronađena (55, 56). Što se tiče utjecaja na endometrij, dva randomizirana kontrolirana istraživanja nisu zabilježila porast incidencije hiperplazije, kao ni karcinoma endometrija u žena koje su godinu dana koristile vaginalne tablete estradiola (10 mikrograma) (57, 58). S druge strane, istraživanje iz Danske koje je pratilo žene (od 50 do 79 godina) na vaginalnom estrogenu od 1995. do 2009. godine detektiralo je povišen relativni rizik

za razvoj karcinoma endometrija (RR 1,96) (59). Moguć uzrok različitim rezultatima ovih istraživanja jest korištenje različitih doza i formulacija vaginalnog estrogena (54).

### **5.3. Kontraindikacije**

Apsolutne kontraindikacije HNL-a su sumnja na trudnoću i neuredno vaginalno krvarenje koje može biti povezano uz rak (1). Ostale kontraindikacije za sistemsku primjenu HNL-a uključuju:

- postojeći ili suspektni rak dojke
- povišen rizik za nastanak raka dojke
- aktivnu duboku vensku trombozu ili pozitivnu anamnezu DVT-a ili embolije pluća
- poremećaje zgrušavanja krvi
- preboljeli infarkt miokarda ili moždani udar
- kroničnu bolest ili disfunkciju jetre (1, 29).

Ove kontraindikacije ne odnose se na transvaginalnu primjenu estrogena (29).

## 6. OSTALE METODE LIJEČENJA UROGENITALNE ATROFIJE

Pacijentice u peri- i postmenopauzi uvijek se savjetuje na prestanak pušenja s obzirom da pušenje povećava metabolizam estrogena i povezano je s višom stopom osteoporoze, urogenitalne atrofije, kao i ostalim bolestima. Redovita spolna aktivnost, bilo s partnerom ili bez, pruža određenu protekciju od urogenitalne atrofije jer poboljšava cirkulaciju i održava elasticitet svoda rodnice (28).

Žene bez težih simptoma na raspolaganju imaju vaginalne lubrikante na bazi vode ili silikona koji su u slobodnoj prodaji, a koriste se za vrijeme spolnog odnosa. U tom slučaju, vaginalni lubrikanti smanjuju trenje i neugodnost kod žena sa simptomima genitourinarnog sindroma menopauze (17). Za razliku od lubrikanata koji privremeno olakšavaju simptome i koriste se samo za vrijeme spolnog odnosa, vaginalni ovlaživači (eng. *moisturizers*) su netopivi hidrofilni umreženi polimeri koji nakon primjene adheriraju na epitel rodnice. Osim što imaju dugotrajniji učinak, snizuju pH i osmolalnost rodnice, a mogu se koristiti na dnevnoj bazi. Najčešće korišteni ovlaživači su na bazi hijaluronske kiseline. Potencijalni benefit kod vulvovaginalne atrofije mogli bi imati oralni i vaginalni probiotici (16).

U liječenju simptoma urogenitalne atrofije sve se više koristi laser. Zagrijavanjem vezivnog tkiva vaginalne stijenke na 40°C do 42°C, laserom se inducira kontrakcija i stvaranje novog kolagena, poboljšava se vaskularizacija i infiltracija faktora rasta koji revitalizira i obnavlja elasticitet i vlažnost mukoze rodnice. Najčešće korišteni su mikroablativni CO<sub>2</sub> laser, YAG laser i radiofrekventni valovi (16).

## ZAKLJUČAK

Urogenitalna atrofija je stanje koje utječe na kvalitetu života velikog broja žena u postmenopauzi. Bez obzira na široku rasprostranjenost i dalje se nedovoljno dijagnosticira i nedovoljno liječi.

Za dijagnostiku je ključna kvalitetna anamneza (koja uključuje pitanja o inkontinenciji, vaginalnoj suhoći i dispareuniji) te pažljiv ginekološki pregled urogenitalnog područja s osvrtom na tipične morfološke promjene koje prate UGA.

Iako su tijekom posljednjih desetljeća značajno razvijeni pristupi u liječenju, još uvijek nedostaju odgovarajući podaci o učinkovitosti, ali i sigurnosti postojeće terapije. Vaginalni estrogen u niskim dozama i dalje je glavni oblik liječenja ovog neugodnog stanja koje utječe i na seksualno i neseksualno zdravlje. Kratkotrajno liječenje estrogenima korisno je za poništavanje značajne atrofije, posebice kod žena koje žele nastaviti ili produljiti koitalnu aktivnost. U svrhu dugoročnog liječenja, proizvodi koji ne sadrže estrogen (vaginalni lubrikanti i ovlaživači) mogu dopuniti hormonsko nadomjesno liječenje ili ga zamijeniti nakon adekvatne estrogenizacije urogenitalnog tkiva i ublažavanja atrofije. Poticanje seksualnih aktivnosti žena također pomaže u održavanju urogenitalnog zdravlja.

Ospemifen, DHEA i terapija laserom djeluju obećavajuće za pacijentice s kontraindikacijama za hormonsko nadomjesno liječenje, no sigurnost njihova korištenja zahtjeva dodatna istraživanja.

## ZAHVALE

Zahvaljujem svom mentoru, doc. dr. sc. Vladimiru Banoviću, dr. med. na strpljenju, pomoći i stručnom vodstvu prilikom pisanja ovog diplomskog rada.

Zahvaljujem svojim roditeljima, Lidiji i Zlatku, i sestri Sanji za svaku utješnu riječ i neizmjernu podršku koju su mi pružali tijekom studiranja.

Zahvaljujem mom dragom Franu što mi je olakšao i uljepšao zadnje godine studija i Marini, najboljoj prijateljici koja je uvijek bila tu da me oraspoloži.

Zahvaljujem kolegicama Maji, Ivani K., Ivani L. i Martini s kojima je studiranje prošlo brže i ugodnije.

## LITERATURA

1. Šimunić V i sur. Ginekologija. Zagreb: Naklada Ljevak; 2001.
2. Sadler T.W. Langmanova medicinska embriologija 10. izd. Zagreb: Školska knjiga; 2008.
3. Mac Bride MB, Rhodes DJ, Shuster LT. Vulvovaginal atrophy. *Mayo Clin Proc.* 2010;85(1):87-94. DOI: 10.4065/mcp.2009.0413.
4. Roy S, Caillouette JC, Roy T, Faden JS. Vaginal pH is similar to follicle-stimulating hormone for menopause diagnosis. *Am J Obstet Gynecol.* 2004;190(5):1272-7. DOI: 10.1016/j.ajog.2003.12.015.
5. Brown KH, Hammond CB. Urogenital atrophy. *Obstet Gynecol Clin North Am.* 1987;14(1):13-32.
6. Semmens JP, Wagner G. Estrogen deprivation and vaginal function in postmenopausal women. *JAMA.* 1982;248(4):445-8.
7. Gupta P, Ozel B, Stanczyk FZ, Felix JC, Mishell DR Jr. The effect of transdermal and vaginal estrogen therapy on markers of postmenopausal estrogen status. *Menopause.* 2008;15(1):94-7. DOI: 10.1097/gme.0b013e318148b98b.
8. Peacock K, Ketvertis KM. Menopause. In: StatPearls [Internet]. Treasure Island (FL): StatPearls Publishing; 2020. Dostupno na: <https://www.ncbi.nlm.nih.gov/books/NBK507826/>
9. Reed SD, Lampe JW, Qu C, Copeland WK, Gundersen G, Fuller S, Newton KM. Premenopausal vasomotor symptoms in an ethnically diverse population. *Menopause.* 2014;21(2):153-8. DOI: 10.1097/GME.0b013e3182952228.
10. Santoro N. Perimenopause: From Research to Practice. *J Womens Health (Larchmt).* 2016;25(4):332-9. DOI: 10.1089/jwh.2015.5556.
11. Inayat K, Danish N, Hassan L. Symptoms Of Menopause In Peri And Postmenopausal Women And Their Attitude Towards Them. *J Ayub Med Coll Abbottabad.* 2017;29(3):477-480.
12. Okeke T, Anyaehie U, Ezenyeaku C. Premature menopause. *Ann Med Health Sci Res.* 2013;3(1):90-5. DOI: 10.4103/2141-9248.109458.
13. Bašić Koretić M, Belan Žuklić J, Eljuga D, Ivanec Ž, Košec V, Mihelčić Labura N i sur., ur. Eljuga Lj, Eljuga D. Odabrane teme iz ginekologije i senologije. Zagreb: Medicinska naklada; 2019.
14. Gandhi J, Chen A, Dagur G, Suh Y, Smith N, Cali B, Khan SA. Genitourinary syndrome of menopause: an overview of clinical manifestations, pathophysiology, etiology, evaluation, and management. *Am J Obstet Gynecol.* 2016;215(6):704-711. DOI: 10.1016/j.ajog.2016.07.045.
15. Bachmann G. Urogenital ageing: an old problem newly recognized. *Maturitas.* 1995;22 Suppl:S1-S5. DOI: 10.1016/0378-5122(95)00956-6.
16. Alvisi S, Gava G, Orsili I, Giacomelli G, Baldassarre M, Seracchioli R, Meriggiola MC. Vaginal Health in Menopausal Women. *Medicina (Kaunas).* 2019;55(10):615. DOI: 10.3390/medicina55100615.

17. Kaunitz AM, Manson JE. Management of Menopausal Symptoms. *Obstet Gynecol.* 2015;126(4):859-876. DOI: 10.1097/AOG.0000000000001058.
18. Angelou K, Grigoriadis T, Diakosavvas M, Zacharakis D, Athanasiou S. The Genitourinary Syndrome of Menopause: An Overview of the Recent Data. *Cureus.* 2020;12(4):e7586. DOI: 10.7759/cureus.7586
19. Haylen BT, de Ridder D, Freeman RM, Swift SE, Berghmans B, Lee J, Monga A, Petri E, Rizk DE, Sand PK, Schaer GN; International Urogynecological Association; International Continence Society. An International Urogynecological Association (IUGA)/International Continence Society (ICS) joint report on the terminology for female pelvic floor dysfunction. *Neurourol Urodyn.* 2010;29(1):4-20. DOI: 10.1002/nau.20798.
20. Melville JL, Katon W, Delaney K, Newton K. Urinary incontinence in US women: a population-based study. *Arch Intern Med.* 2005;165(5):537-42. DOI: 10.1001/archinte.165.5.537.
21. Thom D. Variations in estimates of urinary incontinence prevalence in the community: effects of differences in definition, population characteristics, and study type. *J Am Geriatr Soc.* 1998;46:473-480.
22. Hillary CJ, Osman N, Chapple C. Considerations in the modern management of stress urinary incontinence resulting from intrinsic sphincter deficiency. *World J Urol.* 2015;33(9):1251-6. DOI: 10.1007/s00345-015-1599-z.
23. DeLancey JO. Structural support of the urethra as it relates to stress urinary incontinence: the hammock hypothesis. *Am J Obstet Gynecol.* 1994;170(6):1713-20; DOI: 10.1016/s0002-9378(94)70346-9.
24. Aoki Y, Brown HW, Brubaker L, Cornu JN, Daly JO, Cartwright R. Urinary incontinence in women. *Nat Rev Dis Primers.* 2017;3:17042. DOI: 10.1038/nrdp.2017.42.
25. Thomas-White KJ, Kliethermes S, Rickey L, Lukacz ES, Richter HE, Moalli P, Zimmern P, Norton P, Kusek JW, Wolfe AJ, Brubaker L; National Institute of Diabetes and Digestive and Kidney Diseases Urinary Incontinence Treatment Network. Evaluation of the urinary microbiota of women with uncomplicated stress urinary incontinence. *Am J Obstet Gynecol.* 2017;216(1):55.e1-55.e16. DOI: 10.1016/j.ajog.2016.07.049.
26. Hilt EE, McKinley K, Pearce MM, Rosenfeld AB, Zilliox MJ, Mueller ER, Brubaker L, Gai X, Wolfe AJ, Schreckenberger PC. Urine is not sterile: use of enhanced urine culture techniques to detect resident bacterial flora in the adult female bladder. *J Clin Microbiol.* 2014;52(3):871-6. DOI: 10.1128/JCM.02876-13.
27. Pearce MM, Hilt EE, Rosenfeld AB, Zilliox MJ, Thomas-White K, Fok C, Kliethermes S, Schreckenberger PC, Brubaker L, Gai X, Wolfe AJ. The female urinary microbiome: a comparison of women with and without urgency urinary incontinence. *mBio.* 2014;5(4):e01283-14. DOI: 10.1128/mBio.01283-14.

28. Brown C, Bachman G. Treating urogenital atrophy. *Womens Health (Lond)*. 2005;1(2):279-92. DOI: 10.2217/17455057.1.2.279.
29. Harper-Harrison G, Shanahan MM. Hormone Replacement Therapy. 2020. In: StatPearls [Internet]. Treasure Island (FL).
30. Zandi PP, Carlson MC, Plassman BL, Welsh-Bohmer KA, Mayer LS, Steffens DC, Breitner JC; Cache County Memory Study Investigators. Hormone replacement therapy and incidence of Alzheimer disease in older women: the Cache County Study. *JAMA*. 2002;288(17):2123-9. DOI: 10.1001/jama.288.17.2123.
31. North American Menopause Society. The 2012 hormone therapy position statement of: The North American Menopause Society. *Menopause*. 2012;19(3):257-71. DOI: 10.1097/gme.0b013e31824b970a.
32. Cagnacci A, Venier M. The Controversial History of Hormone Replacement Therapy. *Medicina (Kaunas)*. 2019;55(9):602. DOI: 10.3390/medicina55090602.
33. Katzung B.G, Masters S.B, Trevor A.J. *Temeljna i klinička farmakologija*, 11. izd. Zagreb: Medicinska naklada; 2011.
34. Vrdoljak E, Belac Lovasić I, Kusić Z, Gugić D, Juretić A, Ban M i sur. *Klinička onkologija*, 3. izd. Zagreb: Medicinska naklada; 2018.
35. Mediatelly Baza Lijekova. Senshio 60 mg filmom obložene tablete. Dostupno na: <https://mediately.co/hr/drugs/9VWVTZR0hXYiaBAWXs4tkWpsLDK/senshio-60-mg-filmom-oblozene-tablete> [pristupljeno: 14. velj. 2021.]
36. European Medicine Agency. CONBRIZA, bazedoxifene. Dostupno na: <https://www.ema.europa.eu/en/medicines/human/EPAR/conbriza#product-information-section> [pristupljeno: 14. velj. 2021.]
37. Gass ML, Cochrane BB, Larson JC, Manson JE, Barnabei VM, Brzyski RG, Lane DS, LaValleur J, Ockene JK, Mouton CP, Barad DH. Patterns and predictors of sexual activity among women in the Hormone Therapy trials of the Women's Health Initiative. *Menopause*. 2011;18(11):1160-71. DOI: 10.1097/gme.0b013e3182227ebd.
38. Management of symptomatic vulvovaginal atrophy: 2013 position statement of The North American Menopause Society. *Menopause*. 2013;20(9):888-902; quiz 903-4. DOI: 10.1097/GME.0b013e3182a122c2.
39. Grady D, Brown JS, Vittinghoff E, Applegate W, Varner E, Snyder T; HERS Research Group. Postmenopausal hormones and incontinence: the Heart and Estrogen/Progestin Replacement Study. *Obstet Gynecol*. 2001;97(1):116-20. DOI: 10.1016/s0029-7844(00)01115-7.
40. Hendrix SL, Cochrane BB, Nygaard IE, Handa VL, Barnabei VM, Iglesia C, et al. Effects of estrogen with and without progestin on urinary incontinence. *JAMA* 2005;293(8):935-48.
41. Cardozo L, Bachmann G, McClish D, Fonda D, Birgerson L. Meta-analysis of estrogen therapy in the management of urogenital atrophy in postmenopausal



- women: second report of the Hormones and Urogenital Therapy Committee. *Obstet. Gynecol.* 1998;92, 722–7.
42. Suckling J, Lethaby A, Kennedy R. Local oestrogen for vaginal atrophy in postmenopausal women. *Cochrane Database Syst Rev.* 2006;(4):CD001500. DOI: 10.1002/14651858.CD001500.pub2.
  43. Eriksen PS, Rasmussen H: Low-dose 17B-estradiol vaginal tablets in the treatment of atrophic vaginitis: a double-blind placebo-controlled study. *Eur. J. Obstet. Gynecol. Reprod. Biol.* 1991;44,137–144.
  44. Rioux J, Develin C, Gelfand M, Steinberg W, Hepburn D: 17B estradiol vaginal tablet versus conjugated equine estrogen vaginal cream to relieve menopausal atrophic vaginitis. *Menopause J. Nor. Am. Soc.* 2000;7(3),156–161.
  45. Fraser I, Ayton R, Farrell L, O'Neil S, Weisberg E: Endometrial and vaginal effects of low-dose oestradiol delivered by vaginal ring or vaginal tablet. *Climacteric.* 2005;8(1):83-92. DOI: 10.1080/13697130500087016.
  46. Dugal R, Hesla K, Sordal T, Aase KH, Lilleidet O, Wickstrom E: Comparisons of usefulness of estradiol vaginal tablets and estriol vagitories for treatment of vaginal atrophy. *Acta Obstet. Gynecol. Scand.* 2000;79,293–297.
  47. Foidart JM, Verviliet J, Buytaert PH: Efficacy of sustained-release vaginal oestriol in alleviating urogenital and systemic climacteric complaints. *Maturitas* 1991;13,99–107.
  48. Dessole S, Rubattu G, Ambrosini G, Gallo O, Capobianco G,: Efficacy of low-dose intravaginal estriol on urogenital aging in postmenopausal women. *Menopause* 2004;11(1),49–56.
  49. Erikson B: A randomized, open, parallel-group study on the preventive effect of estradiol-releasing vaginal ring (Estring) on recurrent urinary tract infections in postmenopausal women. *Am. J Obstet. Gynecol.* 1999;180,1072–1079.
  50. Raz R, Stamm WE: A controlled trial of intravaginal estriol in postmenopausal women with recurrent urinary tract infections. *N. Engl. J. Med.* 1993;329,753–756.
  51. Labrie F, Archer DF, Koltun W, Vachon A, Young D, Frenette L, Portman D, Montesino M, Côté I, Parent J, Lavoie L, BSc AB, Martel C, Vaillancourt M, Balsler J, Moyneur É; members of the VVA Prasterone Research Group. Efficacy of intravaginal dehydroepiandrosterone (DHEA) on moderate to severe dyspareunia and vaginal dryness, symptoms of vulvovaginal atrophy, and of the genitourinary syndrome of menopause. *Menopause.* 2018;25(11):1339-1353. DOI: 10.1097/GME.0000000000001238.
  52. Rossouw JE, Anderson GL, Prentice RL, LaCroix AZ, Kooperberg C, Stefanick ML, Jackson RD, Beresford SA, Howard BV, Johnson KC, Kotchen

- JM, Ockene J; Writing Group for the Women's Health Initiative Investigators. Risks and benefits of estrogen plus progestin in healthy postmenopausal women: principal results From the Women's Health Initiative randomized controlled trial. *JAMA*. 2002;288(3):321-33. DOI: 10.1001/jama.288.3.321.
53. Byrne C, Ursin G, Martin CF, Peck JD, Cole EB, Zeng D, Kim E, Yaffe MD, Boyd NF, Heiss G, McTiernan A, Chlebowski RT, Lane DS, Manson JE, Wactawski-Wende J, Pisano ED. Mammographic Density Change With Estrogen and Progestin Therapy and Breast Cancer Risk. *J Natl Cancer Inst*. 2017;109(9):dix001. DOI: 10.1093/jnci/dix001.
54. Crandall CJ, Hovey KM, Andrews CA, Chlebowski RT, Stefanick ML, Lane DS, Shifren J, Chen C, Kaunitz AM, Cauley JA, Manson JE. Breast cancer, endometrial cancer, and cardiovascular events in participants who used vaginal estrogen in the Women's Health Initiative Observational Study. *Menopause*. 2018;25(1):11-20. DOI: 10.1097/GME.0000000000000956.
55. Mikkola TS, Tuomikoski P, Lyytinen H, Korhonen P, Hoti F, Vattulainen P, Gissler M, Ylikorkala O. Vaginal estradiol use and the risk for cardiovascular mortality. *Hum Reprod*. 2016;31(4):804-9. DOI: 10.1093/humrep/dew014.
56. Lyytinen H, Pukkala E, Ylikorkala O. Breast cancer risk in postmenopausal women using estrogen-only therapy. *Obstet Gynecol*. 2006;108(6):1354-60. DOI: 10.1097/01.AOG.0000241091.86268.6e.
57. Ulrich LS, Naessen T, Elia D, Goldstein JA, Eugster-Hausmann M; VAG-1748 trial investigators. Endometrial safety of ultra-low-dose Vagifem 10 microg in postmenopausal women with vaginal atrophy. *Climacteric*. 2010;13(3):228-37. DOI: 10.3109/13697137.2010.481058.
58. Simon J, Nachtigall L, Ulrich LG, Eugster-Hausmann M, Gut R. Endometrial safety of ultra-low-dose estradiol vaginal tablets. *Obstet Gynecol*. 2010;116(4):876-883. DOI: 10.1097/AOG.0b013e3181f386bb.
59. Mørch LS, Kjaer SK, Keiding N, Løkkegaard E, Lidegaard Ø. The influence of hormone therapies on type I and II endometrial cancer: A nationwide cohort study. *Int J Cancer*. 2016;138(6):1506-15. DOI: 10.1002/ijc.29878.

## POPIS SLIKA:

Slika 1. Trinkaus M, Chin S, Wolfman W, Simmons C, Clemons M. Should urogenital atrophy in breast cancer survivors be treated with topical estrogens? *Oncologist*. 2008;13(3):222-31. DOI: 10.1634/theoncologist.2007-0234.

Slika 2. Trinkaus M, Chin S, Wolfman W, Simmons C, Clemons M. Should urogenital atrophy in breast cancer survivors be treated with topical estrogens? *Oncologist*. 2008;13(3):222-31. DOI: 10.1634/theoncologist.2007-0234.

Slika 3. Aoki Y, Brown HW, Brubaker L, Cornu JN, Daly JO, Cartwright R. Urinary incontinence in women. *Nat Rev Dis Primers*. 2017;3:17042. DOI:10.1038/nrdp.2017.42

## ŽIVOTOPIS

Rođena sam 16.01.1997. godine u Bjelovaru. Osnovnu školu Đurđevac pohađala sam od 2003. do 2011. godine s odličnim uspjehom. Za vrijeme osnovnoškolskog obrazovanja aktivno sam se bavila košarkom. Opću gimnaziju u Đurđevcu upisala sam 2011. godine, a završila 2015. godine kao najbolja učenica generacije uz posebnu pohvalu. U ljeti 2013. godine pohađala sam školu engleskog jezika Mackenzie School of English u Edinburghu.

Medicinski fakultet Sveučilišta u Zagrebu upisala sam 2015. godine. Od četvrte godine studija uključena sam u CroMSIC-ovu mRAK kampanju u sklopu koje sam educirala učenike završnih godina zagrebačkih srednjih škola o infekciji HPV-om i dobrobitima cijepljenja. Također sam članica nekoliko studentskih sekcija, uključujući sekciju za ginekologiju i opstetriciju, infektologiju i kirurgiju. Krajem ljeta 2020. godine sudjelovala sam u projektu EXPPAND Summer school of clinical nutrition and diet therapy 2020 te posjedujem njihov certifikat. Na završnoj godini studija za vrijeme pandemije COVID-19 volontirala sam u pozivnom centru za praćenje kontakata u ŠNZ Andrija Štampar. Aktivno se služim engleskim jezikom.