

Uzroci akutnog koronarnog sindroma bez elevacije ST-spojnice u bolesnika s normalnim nalazom koronarografije

Piršljin, Ana

Master's thesis / Diplomski rad

2021

Degree Grantor / Ustanova koja je dodijelila akademski / stručni stupanj: **University of Zagreb, School of Medicine / Sveučilište u Zagrebu, Medicinski fakultet**

Permanent link / Trajna poveznica: <https://um.nsk.hr/um:nbn:hr:105:102977>

Rights / Prava: [In copyright](#)/[Zaštićeno autorskim pravom.](#)

Download date / Datum preuzimanja: **2024-12-24**



Repository / Repozitorij:

[Dr Med - University of Zagreb School of Medicine Digital Repository](#)



SVEUČILIŠTE U ZAGREBU
MEDICINSKI FAKULTET

Ana Piršljin

Uzroci akutnog koronarnog sindroma bez elevacije ST-spojnice
u bolesnika s normalnim nalazom koronarografije

DIPLOMSKI RAD



Zagreb, 2021.

Ovaj diplomski rad izrađen je na Katedri za internu medicinu Medicinskog fakulteta Sveučilišta u Zagrebu, Zavodu za intenzivno kardiološko liječenje, aritmije i transplantacijsko liječenje KBC-a Zagreb pod vodstvom prof.dr.sc. Boška Skorića i predan je na ocjenu u akademskoj godini 2020./2021.

POPIS KRATICA

1. ACS - engl. acute coronary syndrome
2. MINOCA - engl. myocardial infarction with non-obstructive coronary arteries
3. CAD - engl. coronary artery disease
4. SCAD - engl. spontaneous coronary artery dissection
5. VF - ventrikulska fibrilacija
6. LBBB - engl. left bundle branch block
7. PCI - engl. percutaneous coronary intervention
8. CABG - engl. coronary artery bypass grafting
9. DALY - engl. disability – adjusted life year
10. AHA - engl. American Heart Association
11. STEMI - engl. ST-elevation myocardial infarction
12. NSTEMI - engl. non-ST segment elevation myocardial infarction
13. Hs-cTn T/I - engl. high-sensitivity cardiac troponin
14. MACE - engl. major adverse cardiovascular event
15. Gs - stimulirajući regulacijski G protein
16. Gi - inhibitorni regulacijski G protein
17. CRP - C-reaktivni protein
18. NT-proBNP - pro b-tip natriuretskog peptida
19. CMR - engl. cardiovascular magnetic resonance
20. PVB19 - parvovirus B19
21. ACEi - inhibitor angiotenzin konvertirajućeg enzima
22. OCT - engl. optical coherence tomography
23. IVUS - engl. intravascular ultrasound
24. LGE - engl. late gadolinium enhancement
25. SCAD - spontaneous coronary artery dissection
26. LDL - engl. low density lipoprotein
27. LVEF - engl. left ventricular ejection fraction

SADRŽAJ

Summary

Sažetak

1. Akutni koronarni sindrom	
1.1. Definicija.....	1
1.2. Tipovi akutnih koronarnih sindroma.....	1
1.2.1 Tip I.....	1
1.2.2. Tip II.....	2
1.2.3. Tip III.....	2
1.2.4. Tipovi IV-V.....	2
1.3. Epidemiologija.....	3
1.4. Klinička slika.....	3
1.5. Podjela prema elektrokardiografskom nalazu.....	4
2. MINOCA	
2.1 .Povijesni pregled.....	6
2.2. Sadašnjost.....	7
2.3. Definicija.....	7
2.4. Dijagnostički kriteriji.....	8
2.5. Angiografski kriteriji.....	9
2.6. Elektrokardiografski nalaz.....	9
2.7. Epidemiologija.....	10
2.8. Dijagnostički algoritam.....	11
3. MIKROVASKULARNI UZROCI	
3.1. Koronarni tromboembolizam	
3.1.1. Uvod.....	13
3.1.2. Epidemiologija.....	13
3.1.3. Uzroci.....	13
3.1.4. Dijagnoza.....	14
3.1.5. Probir poremećaja trombofilije.....	15
3.1.6. Prognoza i terapija.....	15
3.2. Mikrovaskularni koronarni spazam	
3.2.1. Definicija.....	16
3.2.2. Prevalencija.....	16
3.2.3. Dijagnoza.....	16

3.2.4. Prognoza i liječenje.....	17
3.3. Ruptura aterosklerotskog plaka	
3.3.1. Definicija.....	18
3.3.2. Prevalencija.....	18
3.3.3. Patofiziologija.....	18
3.3.4. Dijagnoza.....	19
3.3.5. Terapija.....	19
3.4. Koronarna disekcija	
3.4.1. Uvod.....	20
3.4.2. Epidemiologija.....	20
3.4.3. Patofiziologija i rizični faktori.....	21
3.4.3.1. Trudnoća.....	21
3.4.3.2. Fibromuskularna displazija.....	21
3.4.3.3. Ateroskleroza kao faktor rizika.....	21
3.4.4. Klinička slika.....	22
3.4.5. Dijagnoza.....	22
3.4.6 Terapija.....	23
3.4.7. Koronarna disekcija i Takotsubo kardiomiopatija.....	23
3.5. Spazam koronarne arterije	
3.5.1. Uvod.....	24
3.5.2. Prevalencija.....	24
3.5.3. Dijagnoza.....	24
3.5.4. Terapija.....	25
3.6. MINOCA nepoznate etiologije.....	26

4. SLIČNE (ISKLJUČNE) DIJAGNOZE

4.1. Takotsubo kardiomiopatija

4.1.1. Uvod.....	27
4.1.2. Epidemiologija.....	27
4.1.3. Patofiziologija.....	28
4.1.4. Klinička slika.....	29
4.1.5. Mayo kriteriji.....	29
4.1.6. Elektrokardiografske karakteristike.....	30
4.1.7. Dijagnoza.....	30
4.1.8. Prognoza.....	31
4.1.9. Terapija.....	31
4.1.10. COVID-19 i Takotsubo kardiomiopatija.....	32

4.2. Miokarditis	
4.2.1 Uvod.....	33
4.2.2 Uzroci.....	34
4.2.3 Patofiziologija virusne infekcije.....	34
4.2.4 Dijagnoza.....	35
4.2.5 Terapija.....	35
4.2.6. Prognoza.....	36
5. Prognoza MINOCA-e.....	37
6. Zaključak.....	39
7. Zahvale.....	40
8. Literatura.....	41
9. Životopis.....	46

SUMMARY

Causes of acute coronary syndrome without ST-segment elevation in patients with normal coronary angiography

Ana Piršljn

Acute coronary syndrome is defined as a condition which is followed by new onset of chest pain due to acute ischemia that leads to myocardial injury. According to definition of acute coronary syndrome, based on electrocardiographic (ECG) presentation, it is divided into three groups: ST-segment elevation myocardial infarction (STEMI), non-ST- segment elevation myocardial infarction (NSTEMI) and unstable angina. The purpose of this review paper is to succinctly review recent progress in the knowledge of MINOCA - myocardial infarction with nonobstructive coronary arteries that presents without ST-segment elevation. MINOCA still remains a puzzling clinical entity and an enigma due to lack of understanding the precise pathogenesis of this condition.

This review paper is composed of six chapters, each of them dealing with different aspects of approaching and understanding sudden onset chest pain in a patient without ST-segment elevation on ECG, increased troponin level in blood stream and with no finding of significant coronary artery stenosis (<50%) after coronarography is done. Part one describes the types of acute coronary syndrome, its epidemiology, clinical presentation and different electrocardiographic (ECG) presentation. A part two shift focus to epidemiology and prevalence of MINOCA and leads to conclusion that it differs widely from classic myocardial infarction like STEMI and also shows that these patients have fewer traditional cardiac risk factors. Parts two, three, four and five explain some of the most common causes and explain underlying pathophysiology entities that could lead to this uncommon clinical presentation in patients. Also, these parts explain which methods are recommended to diagnose such entity; which approach is shown to be the most successful according to the European Cardiology Society and other available meta-analysis. Finally, adequate diagnosis of underlying pathophysiology cause is crucial for planning the best targeted therapy in order to provide recovery and improve quality of life and prognosis in these patients.

Key words: acute coronary syndrome, non-ST- segment elevation myocardial infarction, MINOCA, coronarography

SAŽETAK

Uzroci akutnog koronarnog sindroma bez elevacije ST-spojnice u bolesnika s normalnim nalazom koronarografije

Ana Piršljin

Akutni koronarni sindrom definira se kao stanje koje je praćeno novonastalom boli u prsima uslijed akutne ishemije koja dovodi do ozljede miokarda. Akutni koronarni sindrom je na temelju elektrokardiografske (EKG) prezentacije podijeljen je u tri skupine: infarkt miokarda s elevacijom ST-spojnice (STEMI), infarkt miokarda bez elevacije ST-spojnice (NSTEMI) i nestabilna angina pektoris.

Svrha ovog preglednog rada je sažeti prikaz nedavnog napretka u saznanjima o MINOCA - infarkta miokarda s neobstruktivnim koronarnim arterijama koji se javlja bez elevacije ST - spojnice. MINOCA je i dalje zagonetan klinički entitet i enigma zbog nedostatka razumijevanja točne patogeneze ovog stanja.

Ovaj pregledni rad sastoji se od šest cjelina, od kojih se svaka bavi različitim aspektima pristupa i razumijevanja iznenadne boli u prsima kod pacijenta bez povišenja ST-segmenta na EKG-u, povećane razine troponina u krvi i bez nalaza značajne stenoze koronarne arterije (<50%) na učinjenoj koronarografiji. Prvi dio opisuje vrste akutnog koronarnog sindroma, epidemiologiju, kliničku sliku i različitu elektrokardiografsku (EKG) prezentaciju. Drugi dio preusmjerava fokus na epidemiologiju i prevalenciju MINOCA-e i ukazuje da se uvelike razlikuje od klasičnog infarkta miokarda poput STEMI-ja, te također pokazuje da ti pacijenti imaju manje tradicionalnih čimbenika rizika za kardiovaskularne bolesti. Drugi, treći, četvrti i peti dio objašnjavaju neke od najčešćih uzroka i objašnjavaju temeljne patofiziološke entitete koji bi mogli dovesti do ove neuobičajene kliničke slike u pacijenata. Također, ovi dijelovi objašnjavaju koje se metode preporučuju za dijagnosticiranje takvog entiteta; koji se pristup pokazao najuspješnijim prema Europskom kardiološkom društvu i drugim dostupnim meta-analizama. Opisuje se i odabir najbolje ciljane terapije kako bi se osigurao oporavak i poboljšala kvaliteta života i prognoza kod ovih pacijenata.

Ključne riječi: akutni koronarni sindrom, infarkt miokarda bez elevacije ST-spojnice, MINOCA, koronarografija

1. AKUTNI KORONARNI SINDROM

1.1. DEFINICIJA:

Akutni koronarni sindrom (engl. acute coronary syndrome ACS) definira se kao stanje koje je praćeno novonastalom boli u prsima nastalom uslijed akutne ishemije miokarda. (1)

Slikovito rečeno, akutni koronarni sindrom je poput kišobrana koji natkriva dva primarna entiteta: infarkt miokarda i nestabilnu anginu pectoris. Važno je istaknuti da je akutni koronarni sindrom uvijek hitno kardiološko stanje koje zahtijeva promptnu terensku i bolničku, kako dijagnostičku tako i terapijsku intervenciju. (1,2)

Posebnu skupinu čini akutni koronarni sindrom koji se u pacijenata očituje nalazom koronarografije koja isključuje opstrukciju koronarnih arterija. Riječ je o akutnom koronarnom sindromu – MINOCA (engl. myocardial infarction with non-obstructive coronary arteries). Ovaj tip se uvelike razlikuje od infarkta miokarda tipa 1 po karakteristikama pacijenata, kliničkoj slici, patofiziološkom mehanizmu nastanka te dijagnostičkom i terapijskom algoritmu. (1,3)

1.2. KLASIFIKACIJA AKUTNIH KORONARNIH SINDROMA PO TIPOVIMA:

1.2.1. TIP I:

Infarkt miokarda tipa 1 se karakterizira podležećim patofiziološkim uzrokom u vidu rupture aterosklerotskog plaka, ulceracije, fisure ili pak erozije istog koji rezultira nastankom intraluminalnog tromba u jednoj ili više koronarnih arterija s posljedičnim smanjenjem dostatnog krvnog protoka i nastankom nekroze miocita.

Pacijenti koji se prezentiraju ovim tipom akutnog koronarnog sindroma u većini slučajeva u

podlozi imaju značajnu bolest koronarnih arterija (CAD, engl. coronary artery disease), no u nekim slučajevima nalaz koronarografije može ukazati i na neopstruirane koronarne arterije. (1)

1.2.2. TIP II:

Drugi tip infarkta miokarda se odnosi na nekrozu miocita uzrokovanom disblanasnom u ponudi i potražnji miocita za kisikom i hranjivim tvarima.

Mehanizmi koji dovode do ovakvog stanja jesu hipotenzija, hipertenzija, tahiaritmije, bradiaritmije, anemije, hipoksemija te spazam koronarnih arterija, spontana disekcija koronarnih arterija (SCAD, engl. spontaneous coronary artery dissection), koronarni tromboembolizam i mikrovaskularna disfunkcija. (4)

1.2.3. TIP III:

Pacijenti koji se prezentiraju simptomima karakterističnim za akutni koronarni sindrom, a elektrokardiografski (EKG) zapis bilježi ishemijske promjene, novonastali blok lijeve grane (LBBB, engl. left bundle branch block) ili fibrilaciju ventrikula (VF) no međutim, nisu dostupne vrijednosti biomarkera.

Ukoliko takvi pacijenti preminu prije nego se laboratorijskim nalazom utvrde povišene vrijednosti biomarkera, oni bi se trebali klasificirati kao da su pretrpjeli fatalni infarkt miokarda. (5)

1.2.4. TIP IV-V:

Posljednja dva tipa se odnose na one infarkte miokarda koji su nastali kao posljedica perkutane koronarne intervencije (PCI, engl. percutaneous coronary intervention) ili pak uslijed operacije aortokoronarnog premoštenja (CABG, engl. coronary artery bypass grafting). (6)

1.3. EPIDEMIOLOGIJA:

Općenito gledajući, kardiovaskularne bolesti su uzrok oko jedne trećine svih smrti u svijetu i približno se 7,5 milijuna smrti godišnje u svijetu pripisuje ovim bolestima.

Akutni koronarni sindrom je na samom vrhu svih uzroka i njemu se pripisuje brojka od približno 1,8 milijuna smrti godišnje u svijetu. (3,7)

Što se tiče dobno spolnih razlika u pojavnosti akutnog koronarnog sindroma, poznato je da se javlja češće kod muškaraca ako se promatra ukupna populacija u dobi do 60 godina. S druge strane, u populaciji koja je starija od 75 godina žene čine većinu pacijenata uslijed gubitka protektivnih čimbenika estrogena u menopauzi. (7)

Prema pokazateljima Europske statistike za krvožilne bolesti, DALY (disability – adjusted life year) za ishemijsku bolest srca, prema dobno-spolno standardiziranim stopama, u muškaraca u Hrvatskoj iznosi 3,299, dok je za žene taj broj 1,650. (8)

Studija AHA (American Heart Association) pokazuje da se incidencija STEMI-ja (STEMI, engl. ST-elevation myocardial infarction) smanjila ako se promatra broj na 100 000 stanovnika, dok se incidencija NSTEMI-ja povećala. (9)

1.4. KLINIČKA SLIKA AKUTNOG KORONARNOG SINDROMA

Klinička prezentacija pacijenata s akutnim koronarnim sindromom je vrlo široka i može biti u rasponu od aresta, električne nestabilnosti, do zatajivanja srca u čijoj podlozi osim gubitka kontraktilne funkcije miokarda mogu biti i mehaničke komplikacije kao što su akutna mitralna regurgitacija ili postinfarktni ventrikulski septalni defekt.

Glavni tipični simptomi koji upućuju na dijagnozu akutnog koronarnog sindroma jesu bol u prsima koja se često opisuje praćena pečenjem i osjećajem težine. Također, u anamnezi pacijenti nerijetko navode i dispneju, epigastričnu bol te radijaciju boli u lijevu ruku ili submandibularno područje. Bol je često difuzna, nije točno lokalizirana te ne ovisi o pokretima tijela.

Važno je napomenuti da se navedeni simptomi mogu klinički manifestirati i kod pacijenata koji imaju gastrointestinalne, neurološke, plućne ili muskuloskeletne bolesti. (3,4,7,10)

U nekim slučajevima, akutni koronarni sindrom se prezentira palpitacijama i srčanim arestom ili čak bez simptoma, osobito u starijih osoba i žena. (6,10)

Ferry i suradnici ističu kako postojanje tipičnih simptoma akutnog koronarnog sindroma u žena ima veću prediktivnu vrijednost za dijagnozu nego u muškaraca. (10)

1.5. PODJELA AKUTNOG KORONARNOG SINDROMA PREMA ELEKTROKARDIOGRAFSKOM NALAZU

Početna dijagnostička metoda u pacijenata koji se prezentiraju s ovakvom kliničkom slikom je elektrokardiogram (EKG). Preporuka je snimiti zapis u prvih desetak minuta od zaprimanja pacijenta bilo na terenu hitne službe ili na hitnom prijemu te adekvatno interpretirati dobiveni zapis. (1,3)

Ukoliko standardni odvodi nisu dostatni, potrebno je zabilježiti i dodatne odvode. Primjerice; okluzija lijeve cirkumfleksne arterije može se raspoznati samo u V7-V9 posteriornim odvodima dok se infarkt miokarda koji zahvaća desnu klijetku raspoznaje na desnim odvodima V3R i V4R. (3)

Na temelju nalaza EKG-a, pacijenti se svrstavaju u dvije osnovne skupne: (1)

a) **Akutni koronarni sindrom s elevacijom ST - spojnice** (STEMI, engl. ST-elevation myocardial infarction)

b) **Akutni koronarni sindrom bez elevacije ST - spojnice** (NSTEMI, engl. non-ST segment elevation myocardial infarction)

STEMI

Prva skupina pacijenata koja se prezentira s boli u prsima i perzistentnom (>20 min) elevacijom ST- spojnice u barem dva susjedna odvoda ili oni koji se prezentiraju s novonastalim blokom grane, ukazuje zapravo da je riječ o akutnoj totalnoj ili subtotalnoj okluziji koronarnih arterija. U terapijskom smislu, ovim pacijentima se pristupa na način da se izvrši reperfuzija primarnom perkutanom koronarnom intervencijom (PCI) ili ukoliko to nije moguće učiniti u zadanom vremenu, reperfuzija se postiže fibrinolitičkom terapijom. (1)

NSTEMI

U bolesnika s infarktom miokarda bez elevacije ST- spojnice (NSTEMI) nema perzistentne (>20 min) elevacije ST- spojnice u barem dva susjedna odvoda, a infarkt je najčešće subendokardijalni.

Poznato je kako je EKG zapis u pacijenata sa NSTEMI-jem u oko 30% slučajeva potpuno normalan. Karakteristične promjene u ovom slučaju uključuju nalaz depresije ST-segmenta, prolaznu elevaciju ST - spojnice te promjene T-vala.

Važno je naglastiti kako čak približno 50% pacijenata s akutnom boli u prsima i blokom lijeve grane zaprimljenih na hitni prijem u konačnici nema dijagnozu infarkta miokarda tako da je potrebno pričekati laboratorijske nalaze hs-cTn T/I (engl. high-sensitivity cardiac troponin). (1)

MINOCA (engl. myocardial infarction with no obstructive coronary disease)

2.1. POVIJESNI PREGLED:

Početne, pionirske studije De Wooda i suradnika utvrdile su da postoji poveznica između akutnog koronarnog sindroma koji se prezentira kao STEMI i okludiranih koronarnih arterija što je utvrđeno nakon učinjene koronarografije.

S druge strane, ukoliko nalaz koronarografije nije pokazao patološki supstrat koji okludira krvnu žilu, a pacijentima je prethodno postavljena radna dijagnoza STEMI-ja, neki kliničari su tvrdili da se radi o lažno pozitivnom nalazu elektrokardiograma.

U približno 10% pacijenata podvrgnutih koronarografiji, nalaz se pokazao urednim. Tada su se počela postavljati pitanja o kakvim se mehanizmima oštećenja miokarda u tim slučajevima radi. Kako uopće pristupiti dijagnostičkom algoritmu i naposljetku kako pristupiti liječenju ove skupine pacijenata? (2)

Iako su slučajevi akutnog infarkta miokarda bez značajne bolesti koronarnih arterija zabilježeni prije gotovo 80 godina od strane Grossa i Sternberga, a ishodi opisani prije petnaestak godina, pojam MINOCA se tek odnedavno koristi za opis stanja pacijenata koji se prezentiraju na opisan način. (5,11)

2.2. SADAŠNJOST:

S ciljem da se izbjegnu zaključci o lažno pozitivnom elektrokardiografskom zapisu, MINOCA je ušla u kardiološku praksu kao radna dijagnoza koja zahtijeva identifikaciju podležećeg uzroka. Također, moglo bi se zaključiti da je uporaba termina MINOCA pridonjela na samom značaju shvaćanja ozbiljnosti ovog stanja u pacijenata koji su često zanemareni u kliničkoj praksi. (2,12)

Učestalost velikih nepovoljni kardiovaskularnih događaja (MACE – engl. major adverse cardiovascular event) se kod ovih pacijenata povećala, a dob pojavnosti je znatno niža pa bi kliničarima MINOCA trebala zauzeti više pažnje. (13,14)

Infarkt miokarda bez ST-elevacije s normalnim nalazom koronarografije treba smatrati radnom dijagnozom kao i primjerice dijagnozu zatajenja srca ili anemije koja zahtijeva daljnu obradu i procjenu u skladu s podležećim mehanizmom uzroka. (2)

Trenutno ne postoje smjernice za pristup pacijentima s MINOCA-om pa se nerijetko odgađa i optimalno vrijeme liječenja bolesnika s neopstruiranim koronarnim arterijama. Nužno je razlikovati i analizirati potencijalne uzroke i kliničke karakteristike MINOCA-e te osigurati optimalno zbrinjavanje pacijenata. (2,12,13,14)

2.3. DEFINICIJA:

MINOCA se dijagnosticira u pacijenata koji se prezentiraju simptomima akutnog infarkta miokarda, ali njihov nalaz koronarografije ne bilježi stenozu koronarnih arterija koja je veća ili jednaka 50% opstrukcije lumena te također, odsutni su klinički specifični uzroci akutne prezentacije. (2,12,14)

Prethodno opisan tip I infarkta miokarda i MINOCA su dva različita entiteta s različitim podležećim mehanizmima uzroka pa se sukladno tome razlikuju dijagnostički i terapijski pristup u ove dvije skupine pacijenata. (1,2)

Kao što je ranije navedeno, MINOCA je zapravo radna dijagnoza koja zahtijeva daljnju dijagnostičku obradu invazivnim tehnikama poput intravaskularnog ultrazvuka (IVUS) i optičke koherencijske tomografije (OCT) ili pak neinvazivnim snimanjem magnetnom rezonancom srca (CMRI). (2,12,13,14)

2.4. DIJAGNOSTIČKI KRITERIJI:

Dijagnoza MINOCA-e se postavlja u pacijenata koji zadovoljavaju sljedeće kriterije:

1. Akutni infarkt miokarda; povišene vrijednosti srčanog troponina s time da je barem jedna vrijednost iznad 99e percentile od referentne vrijednosti

Klinički dokazi o infarktu što pokazuje najmanje jedno od sljedećeg:

a) Simptomi akutnog koronarnog sindroma

b) Ishemijske promjene na elektrokardiografskom zapisu

c) Patološki Q-zupci na elektrokardiohgrafskom zapisu

d) Ehokardiografski dokazane promjene u kontraktilnosti stijenke nastale uslijed ishemije

e) Identifikacija koronarnog tromba angiografski ili na obdukciji

2. Uredan nalaz koronarografije; ne nalazi se značajna opstrukcija koronarnih arterija ($\geq 50\%$)

Ovdje spadaju pacijenti sa:

a) Normalnim koronarnim arterijama

b) Blagim luminalnim nepravilnostima (angiografska stenoza <30%)

c) Umjerenim koronarnim aterosklerotskim lezijama (stenoze >30%, ali <50%)

3. Nema posebne alternativne dijagnoze za kliničku prezentaciju

Sepsa, plućna embolija

Tablica 1. Dijagnostički kriteriji za infarkt miokarda u pacijenata s normalnim nalazom koronarografije. Prilagođeno i preuzeto prema (2).

2.5. ANGIOGRAFSKI KRITERIJI:

Definicija MINOCA-e od strane Europskog kardiološkog društva navodi kako je konvencionalni prag za 'neopstruktivne koronarne arterije' onaj manji od 50% luminalne stenoze. Jasno se da zaključiti kako u ovom slučaju postoje ponekad značajne varijabilnosti u vizualnoj procjeni promatrača pri procjeni angiografske stenoze. (2,15)

Također, patofiziološki mehanizmi koji se odvijaju za vrijeme akutnog koronarnog sindroma mogu dovesti do varijabilnih angiografskih promjena, primjerice u vidu kolebanja vazomotornog tonusa ili promjena na nestabilnom koronarnom plaku. (15,16)

2.6. ELEKTROKARDIOGRAFSKI NALAZ:

U literaturi se MINOCA češće prikazuje kao NSTEMI nego STEMI: incidencija MINOCA prijavljena u pacijenata s NSTEMI je oko 8– 10%, a u STEMI kohortama to je 2,8-4,4%. (17)

2.7. EPIDEMIOLOGIJA MINOCA-e:

Podaci iz velikih registara infarkta miokarda ukazuju na prevalenciju između 5 i 25%, ali najnovije istraživanje u suvremenoj kohorti pacijenata izvijestilo je o prevalenciji od 8,8%, što može dovesti do zaključka kako je MINOCA svakodnevno kliničko iskustvo.

Starije studije pokazale su prevalenciju MINOCA-e između 10 i 25% među ženama i između 6 i 10% među muškarcima koji imaju infarkt miokarda bez elevacije ST-segmenta (NSTEMI).

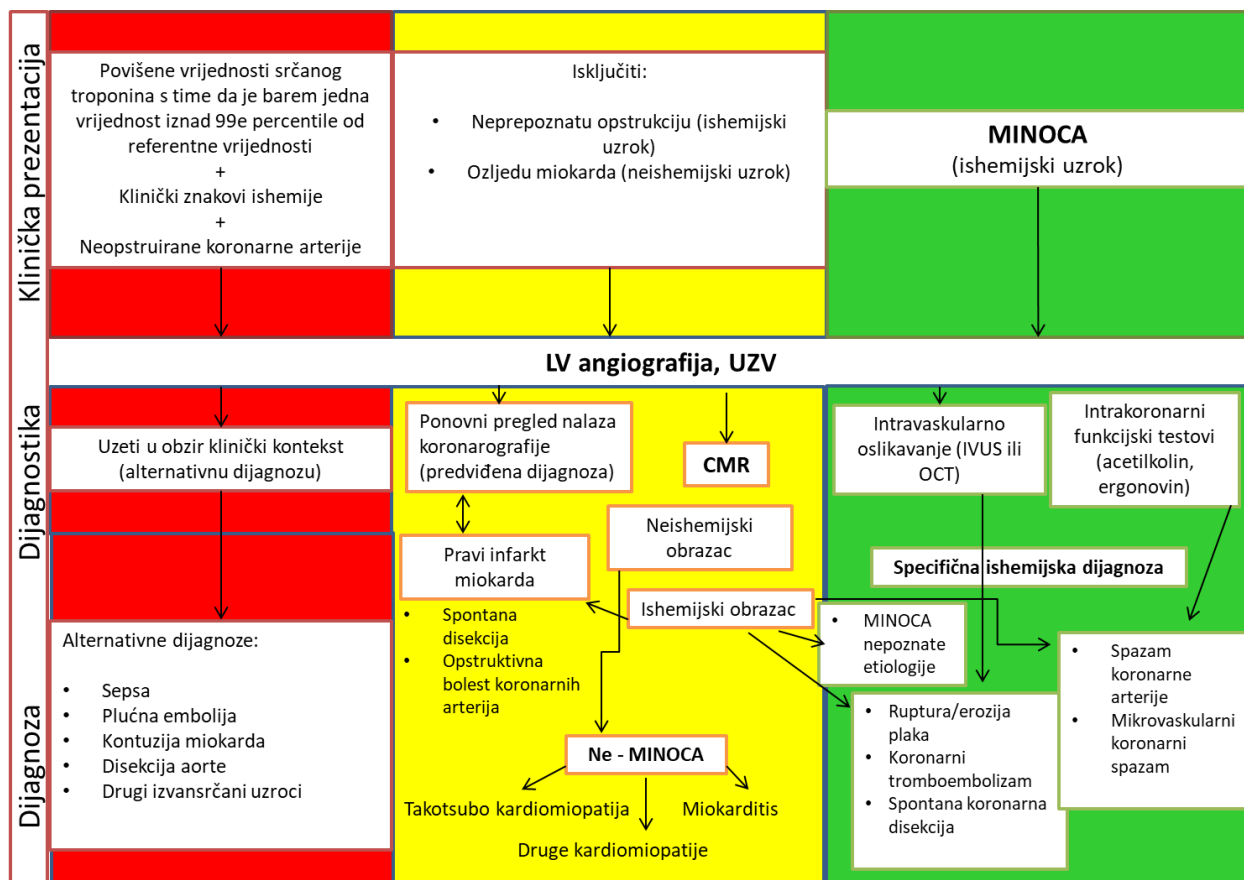
Češće se javlja kod žena i pacijenti većinom u elektrokardiografskom nalazu nemaju elevaciju ST-spojnice. (12)

VIRGO studija pokazuje kako su žene čak u pet puta većem riziku, a prevalencija je viša u pacijenata afroameričke rasne skupine. (18)

Vidal-Perez i suradnici navode kako hormonske promjene u žena za vrijeme menarhe i menopauze imaju utjecaj na nastanak akutnog koronarnog sindroma bez opstrukcije koronarnih arterija. (19)

Veoma je važno istaknuti da je ova populacija pacijenata je uglavnom mlađe životne dobi s nižom prevalencijom hiperlipidemije, hipertenzije, dijabetesa mellitusa i uglavnom je riječ o nepušačima. (12,13,14)

2.8. DIJAGNOSTIČKI ALGORITAM:



Shema 1. Preuzeto i prilagođeno prema (2).

Shema prikazuje dijagnostički algoritam akutnog koronarnog sindroma s normalnim nalazom koronarografije. U prvom koraku važno je prikupiti anamnestičke podatke i obaviti detaljan fizikalni pregled, snimiti elektrokardiografski zapis te ordinirati laboratorijski nalaz srčanih biomarkera.

Nadalje, ehokardiografija i angiografija lijeve klijetke (ventrikulografija) predstavljaju dijagnostička ispitivanja prve razine za utvrđivanje uzroka MINOCA-e. Dalje se na putu do specifične dijagnoze koriste CMR, intravaskularno oslikavanje i intrakoronarni funkcijski testovi (acetilkolin, ergonovin). Kliničari u praksi češće umjesto LV angiografije koriste UZV srca, osobito kod pacijenata koji pokazuju simptome/znakove srčanog zatajavanja i/ili imaju renalnu insuficijenciju.

Regionalni poremećaj kontraktilnosti na angiografiji lijeve klijetke ili UZV srca koji prate teritorij/-e epikardnih koronarnih arterija govore više u prilog "epikardni uzroka" kao što su „klasična“ koronarna bolest, pa je uvijek preporučljivo još jednom analizirati snimke koronarografije za slučaj da se nešto propustilo. U ostale „epikardne uzroke“ spadaju koronarna disekcija i spazam. S druge strane, abnormalnosti kontraktilnosti koji ne prate teritorije epikardijalnih koronarnih arterija govore u prilog "mikrovaskularnim uzrocima" poput mikrovaskularnog spazma, miokarditisa i Takotsubo kardiomiopatije.

Snimanje magnetskom rezonancom jedna je od ključnih dijagnostičkih metoda kojom se može potvrditi dijagnoza Takotsubo kardiomiopatije, miokarditisa ili pak pravog infarkta miokarda.

Intrakoronarni funkcijski testovi acetilkolinom ili ergonovinom se provode ukoliko postoji sumnja na spazam. S druge strane, intrakoronarno snimanje pomoću IVUS-a ili OCT-a može otkriti nepoznate uzroke, a posebno ako je riječ o trombu, rupturi ili eroziji plaka te spontanoj koronarnoj disekciji.

Od alternativnih dijagnoza posebnu pažnju treba usmjeriti na plućnu emboliju koja se može isključiti dodatnim pretragama kao što su mjerenje vrijednosti D-dimera u krvi ili pak CT-plućnom angiografijom.

Također, postoje i stanja koja rezultiraju neravnotežom između ponude i potražnje miokarda za kisikom pa i posljedičnim povišenjem razine srčanog troponina u krvi te ih također treba isključiti. Neka od njih jesu sepsa, kontuzija miokarda, disekcija aorte te neka druga izvan srčana stanja. (2)

U daljnjem dijelu ovoga rada, obrađen je svaki pojedini uzrok.

3. MIKROVASKULARNI UZROCI MINOCA-e

3.1. KORONARNI TROMBOEMBOLIZAM

3.1.1. UVOD:

Koronarna embolija može zahvatiti mikrocirkulaciju ili angiografski vidljive epikardijalne žile. One mogu nastati iz koronarnih ili sistemskih arterijskih tromba, a tromboza može biti povezana i s trombotičkim poremećajima. (2,12,13)

Nasljedni poremećaji trombofilije uključuju faktor V Leiden trombofiliju, nedostatke proteina S i C. Probirne studije za trombofiliju u bolesnika s MINOCA izvijestile su o 14% prevalenciji ovih nasljednih poremećaja. (31)

Također se trebaju uzeti u obzir i stečeni poremećaji trombofilije, poput antifosfolipidnog sindroma i mijeloproliferativnih poremećaja iako oni nisu sustavno istraženi u MINOCA. (2,12,19)

3.1.2. EPIDEMIOLOGIJA:

Prevalencija de novo MINOCA-e uzrokovane koronarnim embolizmom iznosi oko 2.9% svih slučajeva. (19)

3.1.3. UZROCI:

Atrijska fibrilacija, uz ostale uzroke navedene u tablici, prednjači u učestalosti kao glavni uzrok nastanka ovoga stanja.

Paradoksalna embolija uslijed peizistentnog desno-lijevog shunta predstavlja rijedak uzrok koronarne tromboembolije. (2)

Tablica 2. Dijagnostički algoritam Europskog kardiološkog društva. (2)

Dijagnostički algoritam u postavljanju dijagnoze koronarne tromboembolije	
Anamneza:	Fibrilacija atriya, kardiomiopatija, umjetna valvula, tumor (srčani), valvularna bolest, nedavno preboljeni endokarditis, nedavno preboljena plućna embolija, sistemski embolizam
Klinički znakovi:	Vrućica, znakovi sistemskog tromboembolizma
Laboratorijski parametri:	Upalni parametri, vrijednost faktora V Leiden, proteina C i S, lupusni antikoagulantni faktor, antikardiolipinska protutijela, INR (kod pacijenata na terapiji antagonistima vitamina K), krvne kulture
ECHO:	Funkcija lijevog ventrikula i prisutnost tromba, miksom ili papilarni fibroelastom, prisutnost atrijskog shunta, valvularna bolest s naglaskom na endokarditis, kalcificirajuće valvule, mobilni plak u ascendentnoj aorti, foramen ovale
Koronarna angiografija:	Neokludirane koronarne arterije * (Intravaskularni ultrazvuk ili OCT mogu biti korisni za identifikaciju poremećaja aterosklerotskog plaka i erozije plaka, kao i koronarne disekcije ili tromboze)

3.1.4. DIJAGNOZA:

Kod pacijenata kod kojih se sumnja na emboliju važno je pažljivo analizirati koronarnu angiografiju radi utvrđivanja amputacije distalnih segmenata koronarnih grana. Najvažnije metode za dijagnozu jesu transtorakalna, transezofagealna i kontrastna ehokardiografija.

(2,19,30)

3.1.5. PROBIR POREMEĆAJA TROMBOFILIJE:

Nekoliko objavljenih studija MINOCA-e je provelo skrining trombofilijskih poremećaja te su isti otkriveni u otprilike 19% pacijenata.

Nasljedni poremećaji trombofilije prijavljeni u bolesnika s MINOCA-om uključuju faktor V Leiden, varijantu protrombina G20210A, nedostatak faktora XII i nedostatak proteina C i S.

Stечena stanja hiperkoagulabilnosti koja mogu predisponirati MINOCA uključuju vaskularne poremećaje kolagena, sistemski vaskulitis, sistemski lupus, antifosfolipidni sindrom, policitemiju veru, trombocitemiju i uporabu anaboličkih steroida ili estrogena/progestina. (31)

3.1.6. PROGNOZA I TERAPIJA:

Terapija je u ovom slučaju individualizirana i bazira se na postojanju više čimbenika kao što su vrijeme prezentacije i moguća prisutnost drugih embolusa.

Ukoliko postoji defekt atrijske pregrade, liječenje podrazumijeva zatvaranje defekta bilo perkutanom pristupom ili kirurški. Studije pokazuju kako su pacijenti koji su nedavno preboljeli moždani udar uslijed paradoksalne embolije imali bolju prognozu ukoliko je uz antiagregacijsku terapiju učinjeno i zatvarenje defekta.

S druge strane, takav postupak ima više komplikacija i povezan je s nastankom atrijske fibrilacije u ovih pacijenata.

Antikoagulantna terapija konačno može biti prikladna za prevenciju emboličkih događaja kod koronarne embolije. (2,30)

3.2. MIKROVASKULARNI KORONARNI SPAZAM – SINDROM X

3.2.1. DEFINICIJA:

Spazam koronarnih žila, a posebno spazmi mikrovaskularnog sustava, često su važna etiologija angine koja se nerijetko previđa i ne dijagnosticira.

Koronarni mikrovaskularni spazam se očituje privremenom ishemijom miokarda na što kliničare upućuje nalaz promjena ST-spojnice na EKG zapisu te klinička slika angine kojom se pacijenti prezentiraju, a sve to uz prisutnost normalnog koronarografskog nalaza. (2,30,32)

3.2.2. PREVALENCIJA:

Studije pokazuju da oko 25% bolesnika kojima se postavi radna dijagnoza MINOCA-e ima dokaze o koronarnom mikrovaskularnom spazmu. (33)

3.2.3. DIJAGNOZA

Dijagnoza se može postaviti kada provokacijski test acetilkolinom potakne simptome koji se obično javljaju kod pacijenata i pokreće sljedeće ishemijske EKG promjene:

1. depresija ST segmenta ili povišenje ST segmenta od 0,1 mV ili veće
2. promjene T-vala u najmanje 2 susjedna odvoda

Važno je istaknuti da se ove promjene primjećuju u odsustvu epikardnog spazma. (32)

3.2.4. PROGNOZA I LIJEČENJE:

Brojne studije su pokazale da koronarni mikrovaskularni spazam može uzrokovati kontraktilne abnormalnosti i povišenje razine troponina pa stoga ima i potencijal da dovede do nastanka nepovoljnih kliničkih ishoda tijekom dugoročnog praćenja. (32)

Ispitivanje provokacije acetilkolinom pokazalo se korisnim za dijagnosticiranje i koronarnog spazma i epikardijalnog vazospazma u pacijenata s anginalnim simptomima napora u studiji ACOVA (Abnormal Coronar Vasomotion u bolesnika sa stabilnom anginom i neopstruiranim koronarnim arterijama), pri čemu je koronarni mikrovaskularni spazam pronađen u 55% slučajeva ispitanih pacijenata. (14,30)

Iako provokativno testiranje može biti učinkovito, ono zahtijeva odgovarajuće opremljene prostorije, iskusne liječnike i odgovarajuću populaciju pacijenata sa sumnjivim simptomima koronarnog spazma.

Ne postoji specifična terapija za ovo stanje, ali se preporuča nadzor i kontrola nad glavnim čimbenicima kardiovaskularnog rizika.

Tradicionalni antiishemijski lijekovi, poput beta-blokatora i nitrata, trebali bi biti prva linija terapije; antagonisti kalcija mogu se dodati za liječenje refraktorne angine, a preporučuju se kada je povišen vazomotorni tonus.

Podaci o ranolazinu za ublažavanje angine su kontroverzni u ovom slučaju. (30)

3.3. RUPTURA ATEROSKLEROTSKOG PLAKA:

3.3.1. DEFINICIJA:

Ruptura plaka jedan je od najčešćih uzroka zbog kojih se MINOCA javlja.

Pod ovim pojmom spada nekoliko entiteta, a neki od njih su ruptura plaka, ulkus, erozija i krvarenje u plak. Po definiciji za tip I infarkta miokarda, ruptura plaka i erozija plaka zapravo spadaju u ovu skupinu, no međutim, MINOCA čini 5-20% svih tipova infarkta miokarda tipa I. (34)

3.3.2. PREVALENCIJA:

Smatra se kako je oko 40% svih MINOCA uzrokovano upravo ovim patofiziološkim mehanizmom što su pokazali Reynold i suradnici primjenom intravaskularnog ultrazvuka (IVUS – intra-vascular ultrasound). (9, 30)

3.3.3. PATOFIZIOLOGIJA:

Jedno od objašnjenja patofiziologije nastanka MINOCA-e jest prisutnost aterosklerotskih plakova koji imaju ekscentričnu lokalizaciju unutar lumena krvne žile i visoku predispoziciju za rupturu ili pak eroziju. Plakovi su građeni od velikog ateroma i neproporcionalno tanke fibrozne kape što povećava vjerojatnost rupture koja je nakon toga praćena trombozom, spontanom fibrinolizom ili pak nastankom embolusa.

Patofiziološki gledano, prilikom erozije plaka, gubi se integritet površinskog endotela, povećana je koncentracija hijaluronana i ekspresije njegovog receptora – CD44 koji su naposljetku odgovorni za trombozu. (2,12,30,34)

Jednom kada plak rupturira, vaskularni endotel više nije u svom histološkom kontinuitetu i nastaje tromb koji posljedično dovodi do parcijalne ili potpune opstrukcije lumena koronarne arterije, s tim da je bitno napomenuti kako je stenoza i dalje ispod 50% lumena što se onda po definiciji u radnoj dijagnozi vodi kao MINOCA.

Ruptura plaka može biti praćena, osim nastankom intraluminalnog tromba, i krvarenjem u plak preko oštećene površine. (2)

U slučaju nastanka intraluminalnog tromba i tromboembolije dolazi do superponiranog spazma, a posljedično tome do mionekroze. (2,30,34)

3.3.4. DIJAGNOZA:

Ruptura aterosklerotskog plaka najbolje se dijagnosticira intrakoronarnim snimanjem pomoću OCT-a (engl. optical coherence tomography) visoke rezolucije ili IVUS-om (engl. intravascular ultrasound).

Doista, prethodne studije pokazale su da OCT ima osjetljivost od 92% i specifičnost od 75% u identifikaciji plakova s velikim lipidnim naborom i tankim vlaknastim čepom.

Snimanje magnetskom rezonancijom je također jedan od mogućih opcija dijagnostike. Ovim snimanjem može se pokazati malo, ali dobro definirano područje kasnog odlaganja gadolinija (LGE) što ukazuje na to da je upravo embolizacija manjim dijelovima plaka najvjerojatniji mehanizam mionekroze. (2)

3.3.5. TERAPIJA:

Terapijski pristup u ovih pacijenata podrazumijeva dvostruku antitrombocitnu terapiju u prvih godinu dana nakon čega pacijenti doživotno trebaju uzimati pojedinačnu antitrombocitnu terapiju.

Budući da se poremećaj javlja u pozadini neopstruktivne koronarne bolesti srca, preporučuje se i terapija statinima, čak i ako je utvrđena ateroskleroza nižeg stupnja. (14,34)

3.4. KORONARNA DISEKCIJA:

3.4.1. UVOD:

Jedan od epikardijalnih uzroka MINOCA-e može biti i spontana koronarna disekcija (SCAD - spontaneous coronary artery dissection).

Spontana koronarna disekcija podrazumijeva stanje u kojem dolazi do spontanog odvajanja dijelova stijenke koronarne arterije uslijed ruptуре intime medije te stvaranja lažnog lumena u vanjskoj trećini intime medije. Ruptura omogućuje prijelaz krvi preko unutarnje elastične stijenke i akumulaciju u mediji. Drugi mogući mehanizam je ruptura vasa vasorum i direktno krvarenje u tuniku mediju. (35)

Svakako, dolazi do stvaranja intramuralnog krvarenja i formacije hematoma koji djeluje tako da komprimira lumen koronarne arterije i sukladno tome uzrokuje stenozu ili potpunu okluziju lumena krvne žile. (35)

Rana i ispravna dijagnoza je od ogromne važnosti kod pacijenata sa SCAD s obzirom da je dokazano da su pod većim rizikom za rekurentnu disekciju i akutnu prezentaciju koronarnog zbivanja. (2)

3.4.2. EPIDEMIOLOGIJA:

Studije pokazuju kako je i ovaj uzrok je puno češći u žena nego u muškaraca i procjenjuje se da čini 25% svih uzroka akutnog koronarnog sindroma u žena koja su mlađe od 50 godina života. (36)

S obzirom na dobno-spolni bias u ženskoj populaciji pacijenata, ovo stanje koje dovodi do prezentacije akutnog koronarnog sindroma je često nažalost neprepoznato. (37)

3.4.3. PATOFIZIOLOGIJA I RIZIČNI FAKTORI:

3.4.3.1. TRUDNOĆA

Povećana incidencija spontane koronarne disekcije (SCAD) kod žena koje su u bilo kojem stadiju trudnoće te post partum, upućuje na patofiziološku poveznicu ovoga stanja i djelovanja ženskih spolnih hormona. Trenutno nije utvrđena precizna uzročno-posljedična poveznica, ali je vjerojatno riječ o djelovanju hormona na vezivno tkivo krvnih žila i mikrovaskulature. (38)

Kanadska kohortna studija u kojoj su prikupljeni podaci između 2008. i 2012. godine iz centara diljem svijeta je utvrdila da je incidencija bila 1,8 slučajeva na 100 000 trudnoća.

Utvdili su kako koronarna disekcija u trudnica ima nepovoljniji ishod u odnosu na opću populaciju te su zabilježeni veći udjeli razvoja kardiogenog šoka, akutnog koronarnog sindroma, disfunkcije lijevog ventrikula i maternalne smrti. (39)

3.4.3.2. FIBROMUSKULARNA DISPLAZIJA

Fibromuskularna displazija je rijetka neaterosklerotska, neupalna bolest koja zahvaća zid srednje velikih arterija i može dovesti do stenoze, disekcije ili nastanka aneurizme stijenke krvne žile. (38)

Saw i suradnici su došli do zaključka nakon što je izvršena angiografija, CT-angiografija ili MR-angiografija renalnih, ilijačnih i cerebralnih krvnih žila da je 72% njihovih pacijenata sa SCAD imalo i fibromuskularnu displaziju. (40)

3.4.3.3. ATEROSKLEROZA KAO FAKTOR RIZIKA

Pacijenti sa spontanom disekcijom koronarne arterije imaju manje tradicionalnih faktora rizika od onih sa ishemijskom bolesti srca, a neki nemaju niti jedan.

Od faktora rizika navode se hipertenzija, pušenje i dislipidemija. Koncentracija lipoproteina niske gustoće (LDL-low density lipoprotein) koja je prosječno bila oko 3,3 mmol/L ukazana je kroz

prikaze slučaja Rogowskog i suradnika što ide u prilog čimbenika koji nepovoljno djeluje na disekciju. (38)

3.4.4. KLINIČKA SLIKA

Pacijenti sa spontanom disekcijom koronarnih arterija se uglavnom prezentiraju na hitnom prijemu kao akutni koronarni sindrom, sa pozitivnim vrijednostima biomarkera koji ukazuju na nekrozu miokarda. (2,12,37,38)

Što se tiče elektrografskih nalaza, podaci znatno variraju između objavljenih studija pa tako neke idu u prilog NSTEMI, a neke navode kako je broj STEMI slučajeva od 26% - 55%.

Glavni klinički simptom je bol koja nastaje kako zbog ishemijskih promjena tako i zbog činjenice da je sama disekcija bolna. Kanadska studija pokazuje kako je bol u prsima praćena radijacijom u ruku (49,5%) i vrat (22,1%), mučninom i povraćanjem (23,4%) te dispnejom i bolovima u leđima.

Nerijetko se događa da pacijenti koji sa spontanom disekcijom koronarnih arterija dođu na hitan prijem ne budu odmah prepoznati kao kandidati za koronarnu dijagnostiku budući da se prioritet stavlja na identifikaciju onih sa visokim rizikom za opstruktivnu aterosklerotsku bolest koronarnih arterija. (36,38)

3.4.5. DIJAGNOZA:

Na spontanu koronarnu disekciju treba posumnjati kod mlađih žena koje se pri prijemu prezentiraju kao akutni koronarni sindrom ili pak u onih koje su preminule uslijed iznenadne srčane smrti.

Dijagnostičke metode koje se koriste za dokaz jesu IVUS ili OCT. OCT je zlatni standard u dijagnostici uslijed velike rezolucije iako na umu treba imati da postoji neželjen učinak hidrauličkog širenja disekcije zbog primjene kontrastnog sredstva. (38)

IVUS ima nižu rezoluciju, ali bolje prikazuje kompletan zid žile, čak i kod pacijenata s intraluminalnim crvenim trombom i kod onih s velikim koronarnim žilama. (36)

3.4.6. TERAPIJA:

U akutnoj fazi izbjegava se primjena perkutane koronarne intervencije i stentiranja jer je utvrđeno da većina spontanih koronarnih disekcija cijeli spontano te bi revaskularizacija mogla dovesti do neželjenih komplikacija poput propagacije disekcije ili nastanka intramuralnog hematoma.

Nisu objavljene randomizirane prospektivne studije na temelju kojih bi se izradile smjernice za farmakološko zbrinjavanje ovih pacijenata. Uglavnom se primjenjuju beta blokatori i aspirin.

Antikoagulantna i dvojna antitrombocitna terapija su kontroverzne za primjenu u ovim slučajevima jer povećavaju rizik od krvarenja.

Neki stručnjaci tvrde da je primjena P2Y12 inhibitora poput klopidogrela opravdana jer sam razdor intime ima protrombotski učinak. (41)

Kardioprotektivna terapija treba se bazirati na stanju pacijenta te neki preporučuju izbjegavanje teške fizičke aktivnosti i trudnoće u bliskoj budućnosti. (38)

3.4.7. KORONARNA DISEKCIJA I TAKOTSUBO KARDIOMIOPATIJA:

Istraživanja u zadnjih nekoliko godina pokazuju kako je moguća istovremena prisutnost disekcije koronarne arterije i apikalnog baloniranja apeksa lijevog ventrikula, odnosno Takotsubo kardiomiopatije. Važnost ovog saznanja leži u činjenici da se u slučaju pogrešne dijagnoze ili predviđanja jednog stanja te posljedično nepravilno terapijsko djelovanje može imati fatalne posljedice za pacijenta. (42)

3.5. SPAZAM KORONARNE ARTERIJE

3.5.1. UVOD:

Spazam koronarne arterije se također definira kao intenzivna vazokonstrikcija (>90%) koja smanjuje normalan protok krvi kroz koronarnu arteriju.

Vazospazam se može dogoditi kao odgovor na egzogene čimbenike; droge ili toksine (npr. kokain, fluorouracil) koji zapravo podražuju vaskularnu glatku muskulaturu što je dodatno praćeno endogenim učinkom u vidu poremećenog koronarnog vazomotornog tonusa. (43,44)

3.5.2. PREVALENCIJA:

MINOCA može biti de novo prezentacija za pacijente s vazospastičnom anginom ili privremeni događaj u onih s kroničnim ustaljenim oblikom poremećaja.

Prevalencija spazma koronarne arterije kreće se između 3% i 95% pacijenata s MINOCA-om; ta velika razlika ovisi o više čimbenika, uključujući definiciju grča, etničko podrijetlo pacijenata i podražaje koji se koriste za otkrivanje grča. (45)

Konkretno, u nedavnoj studiji, provokativni testovi bili su pozitivni u 46% pacijenata s MINOCA. (41)

3.5.3. DIJAGNOZA:

Dijagnoza vazospastične angine uglavnom se temelji na izvođenju testova koji provociraju spazam koronarne arterije. Tijekom godina, brojne metode su bile primjenjivane u kliničkoj praksi, a danas se uglavnom ugniježdila ona u kojoj se administrira visoka doza bolusa acetilkolina (20-100 µg intrakoronarno u bolusu od 5ml kroz 20 sekundi).

Provokativni testovi koji su se radili sedamdesetih godina prošlog stoljeća s ergonovinom rezultirali su smrtnim slučajevima pa su europski i američki kliničari odustali od primjene takvih postupaka. (43,44)

Danas se primjenjuju tesovi s acetilkolinom koji ima vrlo kratak poluvijek, a spazam se dokumentira angiografski nakon čega se brzo primjenjuju intrakoronarni nitrati.

Registri pokazuju kako je ovaj način testiranja dovoljno siguran te nisu zabilježeni smrtni slučajevi iako se u 6% pacijenata inducirala značajna bradiaritmija ili tahiaritmija. Ipak, prevalencija aritmija je značajna u epizodi spazma te se ove nuspojave radije pripisuju spazmu nego provokativnom testiranju. (44)

3.5.4. TERAPIJA:

Uobičajena terapija u ovih pacijenata podrazumijeva primjenu vazodilatatora, poput nitrata ili antagonista kalcijevih kanala. Od ostalih lijekova koji su se pokazali učinkoviti, navode se nikorandil čiji mehanizam djelovanja podrazumijeva otvaranje kalijevih kanala te posjeduje neka nitratna svojstva te cilostazol koji djeluje kao inhibitor fosfodiesteraze 3.

U nekim situacijama, može se primijeniti i implantacija stenta ili djelomična simpatička denervacija.

Uporaba implantabilnih srčanih defibrilatora potrebna je kod pacijenata s visokim rizikom od srčane smrti povezane sa spazmom. (2,30,44)

3.6. MINOCA NEPOZNATE ETIOLOGIJE

Magnetska rezonancija je, kako je već nekoliko puta navedeno, veoma korisna dijagnostička pretraga kod pacijenata s MINOCA-om budući da omogućuje uvid u potencijalne uzroke.

Kasno odlaganje gadolinija (LGE, engl. late gadolinium enhancement) ukazuje na vaskularni ili nevaskularni uzrok.

Međutim, određeni dio pacijenata, kojima se inicijalno postavi dijagnoza MINOCA-e, nema dokaza o kasnom odlaganju gadolinija, edemu miokarda ili abnormalnostima kretanja zida.

Studije pokazuju da je broj takvih pacijenata u rasponu od 8-67%.

Jedna od pretpostavki za objašnjenje takvog nalaza je činjenica da je u nekih pacijenata zona mionekroze premalena da bi se detektirala snimanjem magnetkom rezonancijom. S druge strane, moguće je i da su nekrotični miociti raspodijeljeni na većem području bez edema i susjednih otočića stanične smrti koji bi se otkrili snimanjem. (2)

Kada je nalaz magnetske rezonancije normalan te sva ostala dijagnostička procjena koja je ranije navedena ne otkriva koji je mehanizam akutnog koronarnog sindroma, javlja se dijagnostička i terapijska dilema u kliničara.

Spazam koronarnih arterija, ruptura aterosklerotskog plaka ili tromboembolija često uzrokuju MINOCA-u koja se očituje normalnim nalazom magnetske rezonancije.

Spazam koronarne arterije može uzrokovati prolaznu transmuralnu ishemiju miokarda koja se zatim očituje malim porastom troponina u krvi. Alternativno razmatranje je da je takav porast troponina posljedica drugih uzroka poput miokarditisa ili pak plućne embolije.

Što se tiče liječenja, mogu se predložiti aspirin, statini i, u slučaju vazospazma, antagonisti kalcija kao rutinski tretmani jer bi to bilo korisno za potencijalne temeljne mehanizme bolesti koronarnih plakova, koronarnog spazma i tromboembolije. (2,12,13)

4. SLIČNE (ISKLJUČNE) DIJAGNOZE

4.1. TAKOTSUBO KARDIOMIOPATIJA

4.1.1. UVOD:

Takotsubo kardiomiopatija ili 'sindrom slomljenog srca' opisali su prvi puta Sato i suradnici 1990. godine u Japanu i dodijelili joj ime prema japanskoj riječi za posudu u koju ribari love hobotnice - "tako-tsubo".

Takotsubo kardiomiopatija je definirana kao reverzibilno stanje koje prati prolazna sistolička disfunkcija apikalnog dijela lijevog ventrikula, a prezentira se nerijetko kao akutni koronarni sindrom bez patoloških promjena na koronarnim arterijama. (11,20,21)

4.1.2. EPIDEMIOLOGIJA:

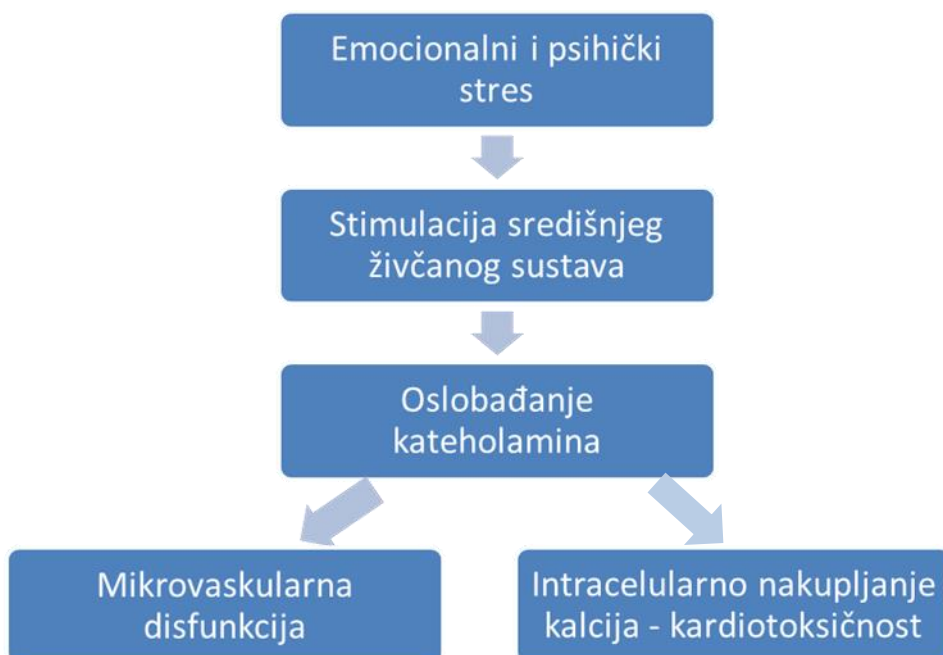
Pokazano je kako je prevalencija Takotsubo kardiomiopatije u pacijenata koji se pri prijemu prezentiraju kao akutni koronarni sindrom 1-2,5% s time da su 90% takvih pacijenata zapravo žene u postmenopauzi. (11)

Anamnestički se najčešće dobiju podaci koji ukazuju da pacijenti s Takotsubo sindromom imaju nižu učestalost tradicionalnih čimbenika rizika od koronarne bolesti. (20)

4.1.3. PATOFIZIOLOGIJA:

Danas je najprihvaćenija teorija o mehanizmu nastanka ove kardiomiopatije teorija koja govori o povezanosti, odnosno učinku kateholamina na razvoj disfunkcije lijevog ventrikula.

Vrijednosti kateholamina i neuropeptida u plazmi koje su nekoliko puta više od fizioloških vrijednosti često su izmjerene u pacijenata kod kojih je naknadno postavljena dijagnoza Takotsubo kardiomiopatije. Dokazano je da upravo te povišene vrijednosti kateholamina djeluju na konverziju beta receptora na apeksu miokarda, gdje su ovi receptori ujedno najveći po broju, sa stimulirajućeg regulirajućeg G proteina (Gs) na inhibitorni regulacijski G protein (Gi). Ta konverzija dovodi do negativnog inotropnog učinka i naposljetku rezultira kontraktilnom disfunkcijom lijevog ventrikla te 'baloniranjem' stijenke miokarda. (20)



Shema 2. Prilagođen shematski prikaz patofiziološkog mehanizma nastanka Takotsubo kardiomiopatije prema (20).

4.1.4. KLINIČKA SLIKA:

Bol u prsima, dispneja, palpitacije, sinkopa i povraćanje neki su od najčešćih simptoma kod akutne prezentacije pogoršanja stanja u pacijenata s Takotsubo kardiomiopatijom. (20,21)

Za razliku od akutnog koronarnog sindroma koji se uglavnom po statističkim pokazateljima javlja u ranim jutarnjim satima, pacijenti s ovom kardiomiopatijom najčešće se javljaju u hitnu službu u popodnevnim satima. (21)

4.1.5. MAYO KRITERIJI ZA DIJAGNOZU TAKOTSUBO KARDIOMIOPATIJE:

Tablica 3. Mayo kriteriji definiraju Takotsubo kardiomiopatiju kroz nekoliko točaka: (1)

1) Prolazna hipokineza, akineza ili diskineza lijevog ventrikula sa ili bez zahvaćanja apikalnog dijela ventrikula

2) Odsutnost opstrukcije koronarnih arterija ili angiografskih dokaza o akutnoj rupturi plaka

3) Nove promjene na elektrokardiografskom zapisu u vidu elevacije ST-segmenta ili inverzije T-vala te umjereno povišena vrijednost troponina u laboratorijskom nalazu

4) Isključena je dijagnoza feokromocitoma i miokarditisa

Nerijetko je vrlo zahtijevno diferencijalno dijagnostički razlikovati Takotsubo kardiomiopatiju od akutnog miokarditisa i akutnog koronarnog sindroma.

Vrijednosti troponina su nešto nižih vrijednosti od onih mjerenih kod akutnog infarkta miokarda. (1,20)

4.1.6. ELEKTROKARDIOGRAFSKE KARAKTERISTIKE:

Sanchez i suradnici su kroz svoju studiju pokazali da se oko 50% ovih pacijenata prezentira sa elevacijom ST-spojnice u prekordijalnim odvodima s napomenom da je mala vjerojatnost istodobne depresije ST-spojnice u donjim prekordijalnim odvodima.

Specifičniji su negativni T-valovi i abnormalni Q-zupci u prekordijalnim odvodima i bitno je napomenuti da do njihove normalizacije dolazi u vremenskom rasponu od nekoliko tjedana do nekoliko mjeseci. (22)

4.1.7. DIJAGNOZA TAKOTSUBO KARDIOMIOPATIJE:

Nakon postavljanja radne dijagnoze MINOCA-e te učinjene lijeve ventrikulografije, može se postaviti dijagnoza Takotsubo kardiomiopatije. (2)

Također, kontrastna ehokardiografija miokarda uz primjenu adenzina može utvrditi dijagnozu i ukazati na reverzibilnu koronarnu mikrovaskularnu konstrikciju.

Dijagnostika magnetnom rezonancijom miokarda (CMR, engl. cardiovascular magnetic resonance) uz primjenu kontrasta daje karakterističan nalaz koji se očituje disfunkcijom lijeve klijetke s hiperintenzivnim signalom u T2 fazi bez uočljive nekroze miokarda nakon što se primjeni i gadolinij. (2,20)

Konačno, emisija pozitrona F-18 fluorodeoksiglukoze daje ohrabrujuće rezultate u dijagnozi Takotsubo sindroma. (20)

4.1.8. PROGNOZA:

Dugoročna prognoza u pacijenata s Takotsubo kardiomiopatijom je veoma varijabilna.

Rezultati studija pokazuju kako je postotak smrtnosti u hospitaliziranih pacijenata i do 8% dok je jednogodišnja smrtnost 1 do 2%.

Komplikacije se uglavnom javljaju u početnoj fazi prezentacije ove kardiomiopatije i najčešće se očituju zatajenjem srca, ventrikularnim aritmijama, rupturom zida lijevog ventrikula, nastankom muralnog tromba i posljedične sistemske embolizacije. (21,22)

Elesber i suradnici izvijestili su da je najčešći simptom u kasnijem razdoblju bila bol u prsima (30%) te da se recidiv simptoma dogodio u 11% bolesnika s Takotsubo kardiomiopatijom nakon četverogodišnjeg praćenja. (23)

Poznato je kako ipak većina pacijenata kroz nekoliko narednih tjedana značajno povrati razinu sistoličke e젝cijske frakcije, a do potpunog oporavka u prosjeku je potrebno tri do četiri tjedna od akutne prezentacije. (20)

Komamura i suradnici ističu kako je potrebno razmotriti drugu dijagnozu ukoliko u pacijenata s inicijalno postavljenom dijagnozom Takotsubo kardiomiopatije unutar 12 tjedana ne dođe do uspostave normalne sistoličke funkcije. (21)

Neke su studije provedene za procjenu prognostičkih pokazatelja poput EKG nalaza, znakova trombolize u infarktu miokarda, stupnja perfuzije miokarda i N-terminalne pro-moždane razine natriuretskog peptida. Međutim, nije utvrđen definitivan pokazatelj ishoda. (21)

4.1.9. TERAPIJA:

Nema randomiziranih kontrolnih studija po kojima bi bile napisane smjernice za egzaktni terapijski pristup pacijentima s Takotsubo kardiomiopatijom.

U kliničkoj praksi je uobičajeno u terapiju definitivno uključiti kardioselektivne beta blokatore, inhibitore angiotenzin konvertirajućeg enzima (ACEi), mehaničku potporu ukoliko je došlo do razvoja kardiogenog šoka, antitrombocitnu terapiju i statine. (2,21)

Važno je napomenuti kako je primjena inotropa kontraindicirana. (2,21)

4.1.10. COVID-19 I TAKOTSUBO KARDIOMIOPATIJA:

Pandemija korona virusa utječe na zdravlje pojedinaca diljem svijeta i vrlo je dobro poznato da u nekim slučajevima uzrokuje respiratorno zatajenje te dovodi do potrebe za primjenom ekstrakorporalne oksigenacije.

Meyer i suradnici prvi su objavili prikaz slučaja koji ukazuje na uzročno-posljedničnu vezu između infekcije SARS-CoV-2 i Takotsubo kardiomiopatije. (24)

U ovom kontekstu kao potencijalni rizični čimbenici za razvoj kardiomiopatije navode se velik stres na razini populacije uslijed same pandemije te naravno, respiratorna infekcija. Ozljeda miokarda, koja je prisutna u 7,2% pacijenata s COVID-19 infekcijom, pripisuje se hipoksemiji i upalnoj reakciji – citokinskoj oluji koje u većini slučajeva precipitiraju pogoršanje srčane funkcije u pacijenata koji imaju patološke promjene u podlozi.

Hiperinflamatorno stanje dovodi do akutnog stresa i ozljede miokarda koja se kvalitativno očituje povišenjem CRP-a (C-reaktivni protein), pro-kalcitonina, kreatinin-kinaze, mioglobina i N-terminalnog pro b-tip natriuretskog peptida (NT-proBNP). Povećano izlučivanje citokina praćeno je konkomitantnim povišenjem koncentracije kateholamina koji definitivno sudjeluju u apikalnom baloniranju i nastanku Takotsubo kardiomiopatije. (25)

4.2. MIOKARDITIS

4.2.1. UVOD:

Miokarditis kao polimorfna inflamatorna bolest može nalikovati na mnoga stanja i prezentirati se kao akutni koronarni sindrom sa ili bez ventrikularne disfunkcije i normalnim koronarografskim nalazom.

Rezultati metaanaliza pokazuju kako 33% pacijenata kojima je utvđena MINOCA u podlozi svoga stanja imaju upravo miokarditis. (26)

Europsko kardiološko društvo je u svojim smjernicama objavilo Task Force kriterije koje kliničarima trebaju pobuditi sumnju na miokarditis. (2)

Tablica 4. Task Force kriteriji.

Prisutnost ≥ 1 kliničkog znaka i ≥ 1 dijagnostičkog kriterija:	
Klinički znak:	
1.	Stanje nalik akutnom koronarnom sindromu
2.	Novonastalo ili progredirajuće zatajenje srca
3.	Kronično i progresivno zatajenje srca koje traje najmanje 3 mjeseca
4.	Životno ugrožavajuća stanja za koja se ne nalazi uzrok (aritmije, kardiogeni šok, iznenadna srčana smrt)
Dijagnostički kriteriji:	
1.	EKG/ holter/ stres test: bilo koji stupanj AV-bloka ili bloka grane, alteracija ST-spojnice, T-vala ili Q-zupca, arestni ritmovi, niska voltaža ili supraventrikulatna

tahikardija

2. Povišena razina troponina u laboratorijskim nalazima
 3. Funkcionalne ili strukturne abnormalnosti uočene na slikovnim metodama
 4. Edem i/ili kasno odlaganje gadolinija prikazano na CMR
-

Preuzeto i prilagođeno prema (2).

4.2.2. UZROCI:

Daleko najčešći uzrok miokarditisa, potvrđen PCR metodom patogena izoliranog endomiokardijalnom biopsijom jest virusni uzročnik. Skupine koje se u literaturi najviše navode jesu parvovirus B19 (PVB19), humani herpes virus tip 6 i Coxackie virusi.

Neki od ostalih uzroka miokarditisa jesu imunoposredovane i endokrine bolesti, lijekovi te toksini. (2,27,28)

4.2.3. PATOFIZIOLOGIJA VIRUSNE INFEKCIJE:

Osobito treba istaknuti zarazu parvovirusom B19 (PVB19) koji se navodi kao vodeći uzročnik miokarditisa prezentiranog u pacijenata kao MINOCA. (2,13,14)

Parvovirus B 19 ima predilekciju za vezanje na endotelne stanice što je vjerojatno posredovano taksijjskim učinkom P-antigena na eritrocitima. Vezanjem na endotelne stanice potiče se intenzivna mikrovaskularna koronarna konstrikcija što posljedično dovodi do nastanka klasičnih simptoma akutnog koronarnog sindroma poput boli u prsima i promjenama na elektrokardiografskom zapisu.

Dakle, infekcija i vezanje virusa na endotelne stanice dovodi do neke vrste ‚koronarnog vaskulitisa‘ koja predstavlja glavnu ishodišnu točku u širenju upalne reakcije po miokardu. (29)

4.2.4. DIJAGNOZA:

Incijalni dijagnostički algoritam u pacijenata kod kojih postoji sumnja na miokarditis bi trebala uključiti neinvazivnu metodu pregleda pomoću CMR-a. Ipak, endomiokardijalna biopsija predstavlja zlatni standard u identifikaciji podležeg uzroka miokarditisa. Lurz i suradnici su objavili kako CMR prosječno detektira 80% miokarditisa koji su naknadno potvrđeni endomiokardijalnom biopsijom. (27,28)

Važnost endomiokardijalne biopsije očituje se i u činjenici da se s obzirom na njezin nalaz u terapiju uključuje imunosupresivna terapija koja je ključna u primjerice autoimunim oblicima miokarditisa, sarkoidozi miokarda, eozinofilnom miokarditisu i ostalim oblicima koji su refraktorni na standardnu terapiju. (28)

Europsko kardiološko društvo u svojim smjernicama navodi kako je ipak CMR klasa I preporuke za dijagnozu i potvrdu miokarditisa. (28)

4.2.5. TERAPIJA:

U terapijskom smislu, pacijentima može biti nužna primjena intravenskih inotropnih agensa i/ili mehanička potpora cirkulaciji te se ne koristi standardna terapija za akutni koronarni sindrom. (2,27,28)

Liječenje miokarditisa s disfunkcijom lijeve klijetke se osniva na primjeni beta blokatora i inhibitora angiotenzin konvertirajućeg enzima (ACEi).

Ne postoji efektivna terapija za liječenje miokarditisa uzrokovanog PVB19. (28)

4.2.6. PROGNOZA:

Kako je već prije rečeno, kod pacijenata s radnom dijagnozom MINOCA-e nužno je prepoznati uzrok kako bi se adekvatno moglo pristupiti daljnjim koracima zbrinjavanja.

Prognoza miokarditisa je u polovice pacijenata povoljna i upala miokarda se rezolvira u naredna 2-4 tjedna, no ipak u dijela pacijenata dolazi i do akutnog pogoršanja stanja koje pak može rezultirati i nastankom dilatativne kardiomiopatije koja zahtijeva transplantacijski postupak. Ističe se kako je miokarditis gigantskih stanica posebno povezan s lošom prognozom i krajnjim ishodom. (27,28)

5. PROGNOZA MINOCA-e

S obzirom na različitost uzroka koji dovode do MINOCA-e, prognoza je veoma varijabilna i općenito, nije benigna.

Upravo zbog tih etioloških različitosti, zbog opsega zahvaćenosti miokarda i drugih čimbenika, bolnički registri koji prate ove pacijente pokazuju različite podatke o neželjenim događajima tijekom boravka pacijenata u bolnici ili dugogodišnjeg praćenja. (46)

VIRGO studija ukazala je na zaključak koji navodi da je udio pacijenata koji su razvili zatajenje srca, i naposljetku imali fatalan ishod, podjednak kod pacijenata s MINOCA-om i pacijenata s infarktom miokarda tipa I. Također, nekoliko meta-analiza pokazalo je kako je smrtnost tijekom hospitalizacije i stopa jednogodišnje smrtnosti u ove dvije skupine pacijenata bila vrlo slična. (18)

Opservacijska studija Nordenskjölda i suradnika pokazala je da je od 9092 ispitanika s MINOCA-om u 24% došlo do razvoja velikog nepovoljnog kardiovaskularnog događaja (MACE), a 14% pacijenata je umrlo tijekom praćenja.

Glavni prediktori su bili starija dob, dijabetes, hipertenzija, pušački status, prethodno preboljeni infarkt miokarda ili moždani udar, smanjena ejectiveska frakcija lijeve klijetke (LVEF, engl. left ventricular ejection fraction). (47,48)

Studija je pokazala kako je niska razina ukupnog kolesterola značajno povezana s razvojem velikog nepovoljnog kardiovaskularnog događaja (MACE) i smrtnošću, a do ovog zaključka se došlo promatrajući dvije skupine pacijenata s obzirom jesu li primali statine ili nisu nakon MINOCA-e. (47)

Medijan praćenja od 38 mjeseci je pokazao da je prosječno vrijeme ponavljanje epizode prezentacije akutnog koronarnog sindroma bilo 17 mjeseci. (47)

Retrospektivna studija koja je promatrala pacijente uključene u ispitivanje ACUITY (engl. acute catheterization and urgent intervention triage strategy trial) pokazala je da pacijenti s MINOCA-om imaju veći rizik od smrtnog ishoda u prvoj godini i to uglavnom od ne-srčanih uzroka smrti, za razliku od pacijenata koji su preboljeli NSTEMI ili STEMI. (17)

Pacijenti s Takotsubo kardiomiopatijom imaju dugoročnu prognozu kao i pacijenti s preboljenim infarktom miokarda koji odgovaraju dobi i spolu. Međutim, ukoliko je okidač za baloniranje apeksa lijeve klijetke bio emocionalni stres, ti pacijenti imaju povoljniju dugoročnu prognozu za razliku od onih kojima je stanje precipitirano fizičkim stresom ili primjerice neurološkim događajem. (49)

U posljednje vrijeme, u usporedbi s pacijentima s opstruktivnom koronarnom bolešću, oni s MINOCA-om pokazali su fizičke i mentalne tegobe od 6 tjedana do 3 mjeseca nakon akutnog događaja, a u nekim perspektivama čak i niže ocjene, posebno u mentalnoj komponenti kvalitete života. (12)

6. ZAKLJUČAK:

MINOCA podrazumijeva posebnu radnu dijagnozu kojoj u podlozi mogu biti brojni patofiziološki uzroci. Vrlo je važno da su kliničari upoznati s ovim entitetom kako bi se ovi pacijenti koji se prezentiraju kao akutni koronarni sindrom s normalnim nalazom koronarografije mogli na adekvatan način identificirati i terapijski zbrinuti. Optimalna procjena za pacijente s dijagnozom MINOCA-e, nakon isključenja drugih uzroka povišenja troponina, trebala bi biti usmjerena na utvrđivanje specifičnog uzroka za svakog pacijenta kako bi se mogla koristiti ciljana terapija.

Trenutno su kliničari suočeni s poteškoćama zbog nedostatka specifičnog dijagnostičkog koda pomoću kojeg bi se prikupljali podaci iz administrativnih baza i registara. Također, evaluacija pacijenata s MINOCA-om zahtijeva nerijetko i dodatne dijagnostičke postupke i ispitivanja što dodatno otežava praćenje.

Potrebno je provesti velika multicentrična randomizirana klinička istraživanja kako bi se utvrdila djelotvornost svih prethodno navedenih lijekova za specifičan uzrok MINOCA-e, a isto tako i kod pacijenata s MINOCA-om nejasnog podrijetla.

7. ZAHVALE:

Zahvaljujem se svome mentoru prof.dr.sc. Bošku Skoriću koji me svojim stručnim primjerom inspirirao da se odlučim na pisanje rada na Klinici za bolesti srca i krvnih žila. Upućujem mu najveću zahvalu zbog ukazane prilike za pisanje o ovoj temi, njegovom uloženom trudu, vremenu i stručnim savjetima prilikom pisanja ovoga diplomskoga rada.

Zahvaljujem se i svojoj majci Kati, ocu Ivanu i bratu Dominiku koji su me bezuvjetno podupirali u dosadašnjem obrazovanju te im posvećujem ovaj diplomski rad.

Hvala i svim prijateljima i kolegama koji su uvijek bili uz mene.

8. LITERATURA:

1. Collet J-P, Thiele H, Barbato E, Barthélémy O, Bauersachs J, Bhatt DL, et al. 2020 ESC Guidelines for the management of acute coronary syndromes in patients presenting without persistent ST-segment elevation. *Eur Heart J* [Internet]. 2020 [cited 2021 Apr 7]; Available from: <https://academic.oup.com/eurheartj/advance-article/doi/10.1093/eurheartj/ehaa575/5898842>
2. Agewall S, Beltrame JF, Reynolds HR, Niessner A, Rosano G, Caforio ALP, et al. ESC working group position paper on myocardial infarction with non-obstructive coronary arteries. *Eur Heart J*. 2017;38(3):143–53.
3. Singh A, Museedi AS, Grossman SA. Acute Coronary Syndrome. In: *StatPearls. Treasure Island (FL): StatPearls Publishing; 2020.*
4. Nestelberger T, Boeddinghaus J, Badertscher P, Twerenbold R, Wildi K, Breitenbücher D, et al. Effect of definition on incidence and prognosis of type 2 myocardial infarction. *J Am Coll Cardiol*. 2017;70(13):1558–68.
5. Thygesen K, Alpert JS, Jaffe AS, Simoons ML, Chaitman BR, White HD, et al. Third universal definition of myocardial infarction. *Eur Heart J*. 2012;33(20):2551–67.
6. Thygesen K, Alpert JS, Jaffe AS, Chaitman BR, Bax JJ, Morrow DA, et al. Fourth universal definition of myocardial infarction (2018). *Eur Heart J*. 2019;40(3):237–69.
7. Bueno H. Epidemiology of acute coronary syndromes. In: James S, editor. *ESC CardioMed*. London, England: Oxford University Press; 2018. p. 1213–8.
8. Hzzj.hr. [cited 2021 Aug 7]. Available from: https://www.hzzj.hr/wp-content/uploads/2018/02/KVBbilten_2011-10-5-2013-3.pdf
9. Reynolds K, Go AS, Leong TK, Boudreau DM, Cassidy-Bushrow AE, Fortmann SP, et al. Trends in incidence of hospitalized acute myocardial infarction in the cardiovascular research network (CVRN). *Am J Med*. 2017;130(3):317–27.
10. Ferry AV, Anand A, Strachan FE, Mooney L, Stewart SD, Marshall L, et al. Presenting symptoms in men and women diagnosed with myocardial infarction using sex-specific criteria. *J Am Heart Assoc*. 2019;8(17):e012307.
11. Roshanzamir S, Showkathali R. Takotsubo cardiomyopathy a short review. *Curr Cardiol Rev*. 2013;9(3):191–6.
12. Abdu FA, Mohammed A-Q, Liu L, Xu Y, Che W. Myocardial infarction with nonobstructive coronary arteries (MINOCA): A review of the current position. *Cardiology*. 2020;145(9):543–52.

13. Pasupathy S, Tavella R, Beltrame JF. Myocardial infarction with nonobstructive coronary arteries (MINOCA): The past, present, and future management. *Circulation*. 2017;135(16):1490–3.
14. Hamm C, Hamm CW. MINOCA-myocardial infarction with non-obstructive coronary arteries. *Herz*. 2018;43(8):759–70.
15. Scanlon PJ, Faxon DP, Audet AM, Carabello B, Dehmer GJ, Eagle KA, et al. ACC/AHA guidelines for coronary angiography. A report of the American College of Cardiology/American Heart Association Task Force on practice guidelines (Committee on Coronary Angiography). Developed in collaboration with the Society for Cardiac Angiography and Interventions. *J Am Coll Cardiol*. 1999;33(6):1756–824.
16. Toth GG, Toth B, Johnson NP, De Vroey F, Di Serafino L, Pyxaras S, et al. Revascularization decisions in patients with stable angina and intermediate lesions: results of the international survey on interventional strategy: Results of the International Survey on Interventional Strategy. *Circ Cardiovasc Interv*. 2014;7(6):751–9.
17. Planer D, Mehran R, Ohman EM, White HD, Newman JD, Xu K, et al. Prognosis of patients with non-ST-segment-elevation myocardial infarction and nonobstructive coronary artery disease: propensity-matched analysis from the Acute Catheterization and Urgent Intervention Triage Strategy trial. *Circ Cardiovasc Interv*. 2014;7(3):285–93.
18. Safdar B, Spatz ES, Dreyer RP, Beltrame JF, Lichtman JH, Spertus JA, et al. Presentation, clinical profile, and prognosis of young patients with myocardial infarction with nonobstructive coronary arteries (MINOCA): Results from the VIRGO study. *J Am Heart Assoc [Internet]*. 2018;7(13). Available from: https://www.ahajournals.org/doi/10.1161/JAHA.118.009174?url_ver=Z39.88-2003&rfr_id=ori:rid:crossref.org&rfr_dat=cr_pub%3dpubmed
19. Vidal-Perez R, Abou Jokh Casas C, Agra-Bermejo RM, Alvarez-Alvarez B, Grapsa J, Fontes-Carvalho R, et al. Myocardial infarction with non-obstructive coronary arteries: A comprehensive review and future research directions. *World J Cardiol*. 2019;11(12):305–15.
20. Khalid N, Ahmad SA, Shlofmitz E, Chhabra L. Pathophysiology of Takotsubo Syndrome. In: *StatPearls*. Treasure Island (FL): StatPearls Publishing; 2021.
21. Komamura K, Fukui M, Iwasaku T, Hirotsu S, Masuyama T. Takotsubo cardiomyopathy: Pathophysiology, diagnosis and treatment. *World J Cardiol* 2014; 6(7): 602-609 [PMID: 25068020 DOI: 10.4330/wjc.v6.i7.602]
22. Sanchez-Jimenez EF. Initial clinical presentation of Takotsubo cardiomyopathy with-a focus on electrocardiographic changes: A literature review of cases. *World J Cardiol*. 2013;5(7):228–41.

23. Dib C, Asirvatham S, Elesber A, Rihal C, Friedman P, Prasad A. Clinical correlates and prognostic significance of electrocardiographic abnormalities in apical ballooning syndrome (Takotsubo/stress-induced cardiomyopathy). *Am Heart J.* 2009;157(5):933–8.
24. Meyer P, Degrauwe S, Van Delden C, Ghadri J-R, Templin C. Typical takotsubo syndrome triggered by SARS-CoV-2 infection. *Eur Heart J.* 2020;41(19):1860.
25. Singh S, Desai R, Gandhi Z, Fong HK, Doreswamy S, Desai V, et al. Takotsubo syndrome in patients with COVID-19: A systematic review of published cases. *SN Compr Clin Med.* 2020;2(11):1–7.
26. Tornvall P, Gerbaud E, Behaghel A, Chopard R, Collste O, Laraudogoitia E, et al. A meta-analysis of individual data regarding prevalence and risk markers for myocarditis and infarction determined by cardiac magnetic resonance imaging in myocardial infarction with non-obstructive coronary artery disease. *Atherosclerosis.* 2015;241:87–91.
27. Elliott P, Andersson B, Arbustini E, Bilinska Z, Cecchi F, Charron P, et al. Classification of the cardiomyopathies: a position statement from the European Society Of Cardiology Working Group on Myocardial and Pericardial Diseases. *Eur Heart J.* 2008;29(2):270–6.
28. Caforio ALP, Pankuweit S, Arbustini E, Basso C, Gimeno-Blanes J, Felix SB, et al. Current state of knowledge on aetiology, diagnosis, management, and therapy of myocarditis: a position statement of the European Society of Cardiology Working Group on Myocardial and Pericardial Diseases. *Eur Heart J.* 2013;34(33):2636–48, 2648a–2648d.
29. Bock C-T, Klingel K, Kandolf R. Human parvovirus B19-associated myocarditis. *N Engl J Med.* 2010;362(13):1248–9.
30. Pasupathy S, Air T, Dreyer RP, Tavella R, Beltrame JF. Systematic review of patients presenting with suspected myocardial infarction and non-obstructive coronary arteries (MINOCA). *Circulation.* 2015;131:861–870.
31. Dacosta A, Tardy-Poncet B, Isaz K, Cerisier A, Mismetti P, Simitsidis S, et al. Prevalence of factor V Leiden (APCR) and other inherited thrombophilias in young patients with myocardial infarction and normal coronary arteries. *Heart.* 1998;80(4):338–40.
32. Lanza GA, Crea F. Primary coronary microvascular dysfunction: clinical presentation, pathophysiology, and management: Clinical presentation, pathophysiology, and management. *Circulation.* 2010;121(21):2317–25.
33. Mohri M, Koyanagi M, Egashira K, Tagawa H, Ichiki T, Shimokawa H, et al. Angina pectoris caused by coronary microvascular spasm. *Lancet.* 1998;351(9110):1165–9.
34. Scalone G, Niccoli G, Crea F. Editor’s Choice- Pathophysiology, diagnosis and management of MINOCA: an update. *Eur Heart J Acute Cardiovasc Care.* 2019;8(1):54–62.

35. Y-Hassan S. Spontaneous coronary artery dissection and takotsubo syndrome: An often overlooked association; review. *Cardiovasc Revasc Med.* 2018;19(6):717–23.
36. Alfonso F, Paulo M, Dutary J. Endovascular imaging of angiographically invisible spontaneous coronary artery dissection. *JACC Cardiovasc Interv.* 2012;5(4):452–3.
37. Lebrun S, Bond RM. Spontaneous coronary artery dissection (SCAD): The underdiagnosed cardiac condition that plagues women. *Trends Cardiovasc Med.* 2017;28(5):340–5.
38. Adlam D, Alfonso F, Maas A, Vrints C, Writing Committee. European Society of Cardiology, acute cardiovascular care association, SCAD study group: a position paper on spontaneous coronary artery dissection. *Eur Heart J.* 2018;39(36):3353–68.
39. Faden MS, Bottega N, Benjamin A, Brown RN. A nationwide evaluation of spontaneous coronary artery dissection in pregnancy and the puerperium. *Heart.* 2016;102(24):1974–9.
40. Saw J, Aymong E, Sedlak T, Buller CE, Starovoytov A, Ricci D, et al. Spontaneous coronary artery dissection: association with predisposing arteriopathies and precipitating stressors and cardiovascular outcomes. *Circ Cardiovasc Interv.* 2014;7(5):645–55.
41. Saw J, Mancini GBJ, Humphries KH. Contemporary review on spontaneous coronary artery dissection. *J Am Coll Cardiol.* 2016;68(3):297–312.
42. Y-Hassan S. Spontaneous coronary artery dissection and takotsubo syndrome: An often overlooked association; review. *Cardiovasc Revasc Med.* 2018;19(6):717–23.
43. Niccoli G, Scalone G, Crea F. Acute myocardial infarction with no obstructive coronary atherosclerosis: mechanisms and management. *Eur Heart J.* 2015;36(8):475–81.
44. Lanza GA, Careri G, Crea F. Mechanisms of coronary artery spasm. *Circulation.* 2011;124(16):1774–82.
45. Tamis-Holland JE, Jneid H, Reynolds HR, Agewall S, Brilakis ES, Brown TM, et al. Contemporary diagnosis and management of patients with Myocardial Infarction in the absence of obstructive coronary artery disease: A scientific statement from the American heart association. *Circulation.* 2019;139(18):e891–908.
46. Redondo-Diéguez A, Gonzalez-Ferreiro R, Abu-Assi E, Raposeiras-Roubin S, Aidhodjayeva O, López-López A, et al. Long-term prognosis of patients with non-ST-segment elevation acute myocardial infarction and coronary arteries without significant stenosis. *Rev Esp Cardiol (Engl Ed).* 2015;68(9):777–84.
47. Nordenskjöld AM, Baron T, Eggers KM, Jernberg T, Lindahl B. Predictors of adverse outcome in patients with myocardial infarction with non-obstructive coronary artery (MINOCA) disease. *Int J Cardiol.* 2018;261:18–23.

48. Abdu FA, Liu L, Mohammed A-Q, Luo Y, Xu S, Auckle R, et al. Myocardial infarction with non-obstructive coronary arteries (MINOCA) in Chinese patients: Clinical features, treatment and 1 year follow-up. *Int J Cardiol.* 2019;287:27–31.
49. Ghadri JR, Kato K, Cammann VL, Gili S, Jurisic S, Di Vece D, et al. Long-term prognosis of patients with Takotsubo syndrome. *J Am Coll Cardiol.* 2018;72(8):874–82.

9. ŽIVOTOPIS

Rođena sam 1. srpnja 1996. godine u Virovitici. Prirodoslovno-matematičku gimnaziju završila sam u Vinkovcima 2015. godine.

Medicinski fakultet u Zagrebu upisala sam u akademskoj godini 2015. /2016.

Tijekom studija bila sam demonstrator na Katedri za patofiziologiju.

Od 2019. /2020. do završetka studija član sam vodstva Studentske sekcije za kardiologiju u sklopu koje sam uz pomoć kolega održavala radionice iz interpretacije EKG-a za studente medicine.

Aktivno sam sudjelovala u organizaciji i provođenju projekta 'Čuvajmo naše srce' za srednjoškolce diljem Hrvatske koja je nagrađena i Dekanovom nagradom.

Dobitnica sam Dekanove nagrade za najbolji uspjeh u 2019. /2020. akademskoj godini.

Od 2020. godine aktivno sudjelujem u ISACS projektu na Klinici za bolesti srca i krvnih žila, KBC Zagreb.

Aktivno sam sudjelovala na CROSS-u 2020. godine (Croatian Student Summit) kao izlagač. Tijekom studija napisala sam nekoliko sažetaka.

Bavila sam se plivanjem dvanaest godina te sam nastupala na sveučilišnom prvenstvu u plivanju. Aktivno se služim engleskim jezikom, a dobro se služim njemačkim i francuskim jezikom.