

Indukcija ektopičnog koštanog tkiva osteoinduktivnim implantatom koji sadrži rekombinirani humani koštani morfogenetski protein 6 (rhBMP6), autologni krvni ugrušak i bifazičnu biokeramiku

Štoković, Nikola

Doctoral thesis / Disertacija

2022

Degree Grantor / Ustanova koja je dodijelila akademski / stručni stupanj: **University of Zagreb, School of Medicine / Sveučilište u Zagrebu, Medicinski fakultet**

Permanent link / Trajna poveznica: <https://urn.nsk.hr/urn:nbn:hr:105:946766>

Rights / Prava: [In copyright](#) / [Zaštićeno autorskim pravom.](#)

Download date / Datum preuzimanja: **2024-12-30**



Repository / Repozitorij:

[Dr Med - University of Zagreb School of Medicine Digital Repository](#)



SVEUČILIŠTE U ZAGREBU
MEDICINSKI FAKULTET

Nikola Štoković

**Indukcija ektopičnog koštanog tkiva
osteoinduktivnim implantatom koji
sadrži rekombinirani humani koštani
morfogenetski protein 6 (rhBMP6),
autologni krvni ugrušak i bifazičnu
biokeramiku**

DISERTACIJA



Zagreb, 2022.

SVEUČILIŠTE U ZAGREBU
MEDICINSKI FAKULTET

Nikola Štoković

**Indukcija ektopičnog koštanog tkiva
osteoinduktivnim implantatom koji
sadrži rekombinirani humani koštani
morfogenetski protein 6 (rhBMP6),
autologni krvni ugrušak i bifazičnu
biokeramiku**

DISERTACIJA

Zagreb, 2022.

Disertacija je izrađena u Laboratoriju za mineralizirana tkiva i Zavodu za anatomiju „Drago Perović“ Medicinskog fakulteta Sveučilišta u Zagrebu.

Voditelj rada: Akademik Slobodan Vukičević

Zahvaljujem se mentoru, akademiku Slobodanu Vukičeviću na svesrdnoj pomoći, njegovoj neiscrpnj inspiraciji, brojnim savjetima i diskusijama tijekom izrade ove disertacije, te potpori u mom cjelokupnom znanstvenom radu.

Posebna zahvala Nataliji na neiscrpnj pomoći, motivaciji i potpori tijekom cjelokupnog zajedničkog rada do obrade podataka i vizualizacije istih.

Zahvaljujem se svim djelatnicima Laboratorija za mineralizirana tkiva na ukazanoj pomoći tijekom izrade ove disertacije. Posebna zahvala tehničkom osoblju, Đurđici Car i Mirjani Mariji Renić na predanom radu i izradi izvrsnih histoloških preparata te stručnosti u svim animalnim pokusima. Također, zahvaljujem kolegi dr.sc. Igoru Erjavcu na pomoći oko mikroCT analize i kolegici Viktoriji Rumenočić na pomoći oko imunohistokemijskih analiza.

Zahvaljujem se djelatnicima Klinike za kirurgiju, ortopediju i oftalmologiju Veterinarskog fakulteta i dr.sc. Jadranki Bubić Špoljar za pomoć u izvedbi pokusa na laboratorijskim kunićima te djelatnicima Zavoda za procesno inženjerstvo Prehrambeno-biotehnološkog fakulteta na pomoći u provedbi biomehaničkih testiranja.

Zahvaljujem se svojoj obitelji na ljubavi i podršci tijekom mog cjelokupnog obrazovanja.

Istraživanje provedeno u svrhu ove disertacije je financirano u sklopu H2020 projekta OSTEOPROSPINE (GA 779340) i Znanstvenog centra izvrsnosti za reproduktivnu i regenerativnu medicinu financiranog od strane Europskog fonda za regionalni razvoj (projekt Reproductivna i regenerativna medicina – istraživanje novih platformi i potencijala, KK.01.1.1.01.0008).

OSTEOPROSPINE

CERM

Znanstveni centar izvrsnosti za
reproduktivnu i regenerativnu medicinu



SADRŽAJ

1. UVOD I SVRHA RADA.....	1
1.1. Koštani morfogenetski proteini.....	1
1.2. Koštani morfogenetski proteini u staničnoj komunikaciji	3
1.3. Nosači koštanih morfogenetskih proteina	6
1.4. Klinička primjena koštanih morfogenetskih proteina	7
1.5. Posterolateralna spinalna fuzija.....	8
1.6. Animalni modeli u pretkliničkom ispitivanju koštanih morfogenetskih proteina	8
1.7. Osteogrow – novi lijek za regeneraciju koštanog tkiva	13
1.8. Biokeramike	15
2. HIPOTEZA	18
3. CILJEVI.....	19
3.1. Opći cilj	19
3.2. Specifični ciljevi.....	19
4. MATERIJALI I METODE	20
4.1. Plan istraživanja	20
4.2. Ektopično stvaranje kosti nakon subkutane ugradnje osteoinduktivnog implantata u aksilarnu regiju štakora	20
4.2.1. Dizajn pokusa	20
4.2.2. Pokusne životinje.....	22
4.2.3. Priprava implantata.....	22
4.2.4. Opis kirurškog postupka.....	22
4.2.5. Žrtvovanje.....	23
4.2.6. MikroCT snimanje i analiza	23
4.2.7. Histologija	24
4.2.8. Imunohistokemija	24

4.2.9. Histomorfometrija	25
4.2.10. Analiza podataka	25
4.3. Model posterolateralne spinalne fuzije kod kunića.....	26
4.3.1. Dizajn pokusa	26
4.3.2. Pokusne životinje.....	27
4.3.3. Priprava implantata.....	27
4.3.4. Opis kirurškog postupka.....	28
4.3.5. Žrtvovanje.....	29
4.3.6. Radiološko praćenje i mikroCT analize	30
4.3.7. Histologija	30
4.3.8. Biomehanička testiranja	31
4.3.9. Analiza podataka	32
5. REZULTATI.....	33
5.1. Ektopično stvaranje kosti nakon subkutane ugradnje osteoinduktivnog implantata u aksilarnu regiju štakora	33
5.1.1. MikroCT analiza.....	33
5.1.2. Histologija i imunohistokemija	40
5.1.3. Histomorfometrija	58
5.2. Model posterolateralne spinalne fuzije kod kunića.....	61
5.2.1. Pripremni pokus.....	61
5.2.2. Uspjeh spinalne fuzije	64
5.2.3. MikroCT analiza.....	66
5.2.4. Histologija i histomorfometrija	67
5.2.5. Biomehanička svojstva novostvorene kosti.....	71
6. RASPRAVA	73
7. ZAKLJUČCI.....	82
7.1. Ektopično stvaranje kosti nakon subkutane ugradnje osteoinduktivnog implantata u aksilarnu regiju štakora	82

7.2. Model posterolateralne spinalne fuzije kod kunića.....	83
8. SAŽETAK	85
9. SUMMARY	86
10. POPIS LITERATURE	87
11. BIOGRAFIJA	104

POPIS KRATICA

BMP – koštani morfogenetski protein

TGF β – transformirajući faktor rasta β

GDF – faktor rasta i diferencijacije

ALIF – prednja lumbalna spinalna fuzija

PLF – posterolateralna spinalna fuzija

PLIF – stražnja lumbalna spinalna fuzija

TLIF – transforaminalna lumbalna spinalna fuzija

LLIF – lateralna lumbalna spinalna fuzija

GS domena – domena bogata glicinom i serinom

BMPR – receptor za koštane morfogenetske proteine

ActR – receptor za aktivine

T β R – receptor za transformirajući faktor rasta β

ALK – kinaza slična receptoru za aktivine

MH domena – Mad homologna domena

SSXS motiv – Ser-Ser-X-Ser motiv

R-Smad – receptorom aktivirani protein Smad

I-Smad – inhibitorni protein Smad

Smurf – regulatorni faktor ubikvitinizacije proteina Smad

PLA – polilaktična kiselina

PGA – poliglikolna kiselina

PLGA – polilaktično-glikolna kiselina

PEG – polietilen glikol

PCL – polikaprolakton

PPF – polipropilen fumarat

ABC – autologni krvni ugrušak

HTO – visoka osteotomija tibije

DRF – distalna fraktura radijusa

PLF – posterolateralna spinalna fuzija

CRM – matriks otporan na kompresiju

TCP – trikalcij-fosfat

HA – hidroksiapatit

BCP – bifazični kalcijev fosfat

EDTA – etilendiamintetraoctena kiselina

1. UVOD I SVRHA RADA

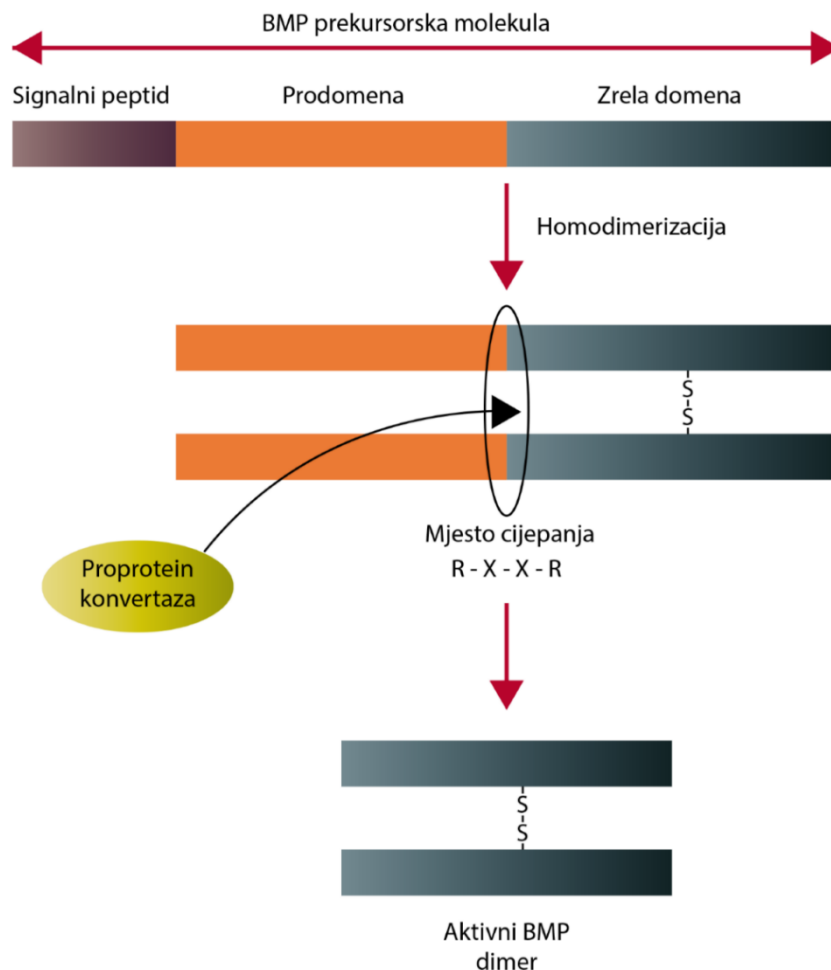
1.1. Koštani morfogogenetski proteini

Koštani morfogogenetski proteini (eng. *Bone Morphogenetic Proteins*, BMPs) su faktori rasta i diferencijacije koji (s izuzetkom BMP1, koji je metaloproteinaza) pripadaju nadobitelji proteina transformirajućeg faktora rasta β (eng. *Transforming Growth Factor β* , TGF β). U nadobitelj TGF β također spadaju i obitelji proteina TGF β (TGF β 1, TGF β 2 i TGF β 3), aktivini, inhibini i miostatin (1-5).

Koštani morfogogenetski proteini imaju važnu ulogu u regulaciji proliferacije i diferencijacije stanica, kemotaksije i apoptoze (6-10). Tijekom embrionalnog razvoja imaju važnu ulogu u određivanju osi tijela te razvoju više organa i organskih sustava uključujući srce, pluća, bubreg, probavni i živčani sustav (11-18).

Sinteza koštanih morfogogenetskih proteina odvija se unutar stanice, gdje se sintetizira prekursorska molekula koja se sastoji od signalnog peptida i prodomene na aminoterminalnom kraju te zrele domene na karboksiterminalnom kraju molekule. Zrela domena proteina sadrži i sedam cisteinskih ostataka što je jedno od karakterističnih obilježja proteina iz nadobitelji TGF- β (Slika 1) (19). Zreli, dimerni oblik molekule koji se izlučuje iz stanice, nastaje nakon dimerizacije stvaranjem disulfidnih veza između zrelih domena molekule te proteolitičke obrade molekule prekursora (20). Najčešće na opisani način nastaje homodimerni oblik molekule, međutim mogu nastati i heterodimerni proteini sastavljeni od dvaju različitih koštanih morfogogenetskih proteina, što tada mijenja signalnu aktivnost molekula (21, 22). Posttranslacijske modifikacije proteina uključuju glikozilaciju, iako ona nije nužna za osteoinduktivna svojstva proteina (20).

Na osnovi njihove građe i svojstava koštani morfogogenetski proteini se mogu podijeliti u nekoliko podskupina (Tablica 1). Koštani morfogogenetski proteini koji pripadaju skupinama BMP 2/4, BMP 5/6/7 te BMP 9/10 imaju snažna osteoinduktivna svojstva, dok, s druge strane, BMP3 djeluje kao inhibitor stvaranja kosti (3, 23-25). Proteini iz skupine GDF 5/6/7 ne induciraju stvaranje kosti, već induciraju stvaranje hrskavičnog tkiva (26).



Slika 1: Građa proteina prekursora i zrelog, dimernog oblika molekule. BMP prekursorska molekula se sastoji od signalnog peptida, prodomene i zrele domene. Nakon homodimerizacije i proteolitičke obrade molekule prekursora nastaje aktivna dimerna molekula BMP-a koja se izlučuje iz stanice. Izrađeno prema podacima i slici iz Sampath TK i Vukičević S (20).

Tablica 1: Podjela koštanih morfogogenetskih proteina

BMP 2/4	BMP 5/6/7	BMP 9/10	GDF 5/6/7	BMP3
BMP2 BMP4	BMP 5 BMP 6 BMP 7	BMP 9 BMP 10	GDF 5 GDF 6 GDF 7	BMP3

1.2. Koštani morfogogenetski proteini u staničnoj komunikaciji

Proteini pripadnici nadobitelji TGF β ostvaruju svoj učinak na stanice vezivanjem za membranske receptore koji pripadaju skupini serin/treonin kinaza. Membranski receptori se dijele na receptore tipa I i tipa II, pri čemu receptor tipa II, nakon vezivanja liganda, fosforilira regiju receptora tipa I koja je bogata glicinom i serinom (GS domena), što dovodi do aktivacije receptora tipa I (2) (Slika 2). Receptori tipa II su BMPR-II, ActR-II, ActR-IIB i T β R-II (1, 2, 4, 23, 26, 27). Receptori tipa I dijele se na skupine receptora BMPR-I (BMPR-1A/ALK-3 i BMPR-1B/ALK-6), ALK-1 (ALK-1 i ALK-2) i skupinu receptora T β R I (ALK-4, ActR-IB, T β R-I/ALK-5 i ALK-7) (1, 2, 4, 23, 26, 27). Svaki član nadobitelji TGF β veže se za karakterističnu kombinaciju receptora tipa I i II. Koštani morfogogenetski proteini vežu se za BMPR-II, ActR-II i ActR-IIB (receptori tipa II) odnosno receptore iz skupina BMPR-I i ALK-1 (receptori tipa I) (26, 28). Valja istaknuti kako se različite podskupine koštanih morfogogenetskih proteina (Tablica 1) razlikuju prema afinitetu prema pojedinim receptorima tipa I: BMP 2/4 imaju afinitet prema ALK-3 i ALK-6, BMP 5/6/7 imaju širi afinitet i signaliziraju preko ALK-2, ALK-3 i ALK-6, dok ostali imaju uži afinitet, te tako BMP 9/10 signaliziraju ponajprije preko ALK-1, a GDF 5/6/7 preko ALK-6 (19).

U unutarstaničnom signaliziranju proteina iz nadobitelji TGF β ključnu ulogu imaju proteini Smad (Slika 2). Kod sisavaca razlikujemo 8 različitih proteina Smad koji se dijele na proteine Smad aktivirane receptorom, proteine R-Smad (Smad 1, Smad 5, Smad 8, Smad 2, Smad 3), co-Smad (Smad 4) i inhibitorne, proteine I-Smad (Smad 6 i Smad 7) (2, 27, 29, 30). Proteini Smad 1, Smad 5 i Smad 8 sudjeluju u unutarstaničnom signaliziranju koštanih morfogogenetskih proteina dok Smad 2 i Smad 3 sudjeluju u unutarstaničnom signaliziranju proteina koji su dio obitelji TGF β i aktivina (2, 31, 32). Proteini R-Smad i co-Smad na aminoterminalnim i karboksiterminalnim krajevima sadrže konzervirane regije MH1 (na aminoterminalnom kraju) i MH2 (na karboksiterminalnom kraju), dok se između njih nalazi regija bogata prolinom varijabilne strukture (2, 23, 26, 30). Za razliku od njih proteini I-Smad sadrže MH2 regiju na karboksiterminalnom kraju, ali nemaju MH1 domenu na aminoterminalnom kraju (26). U inaktiviranom stanju proteina R-Smad, domene MH1 i MH2 su u međusobnom kontaktu. Proteini R-Smad također na karboksiterminalnom kraju sadrže sekvencu Ser-Ser-X-Ser (SSXS motiv) koja biva fosforilirana aktiviranim receptorom tipa I (26). Nakon fosforilacije motiva SSXS dolazi do gubitka kontakta između domena MH1 i MH2 te aktivacije proteina R-Smad (33). Nakon toga aktivirani proteini R-Smad tvore hetero-

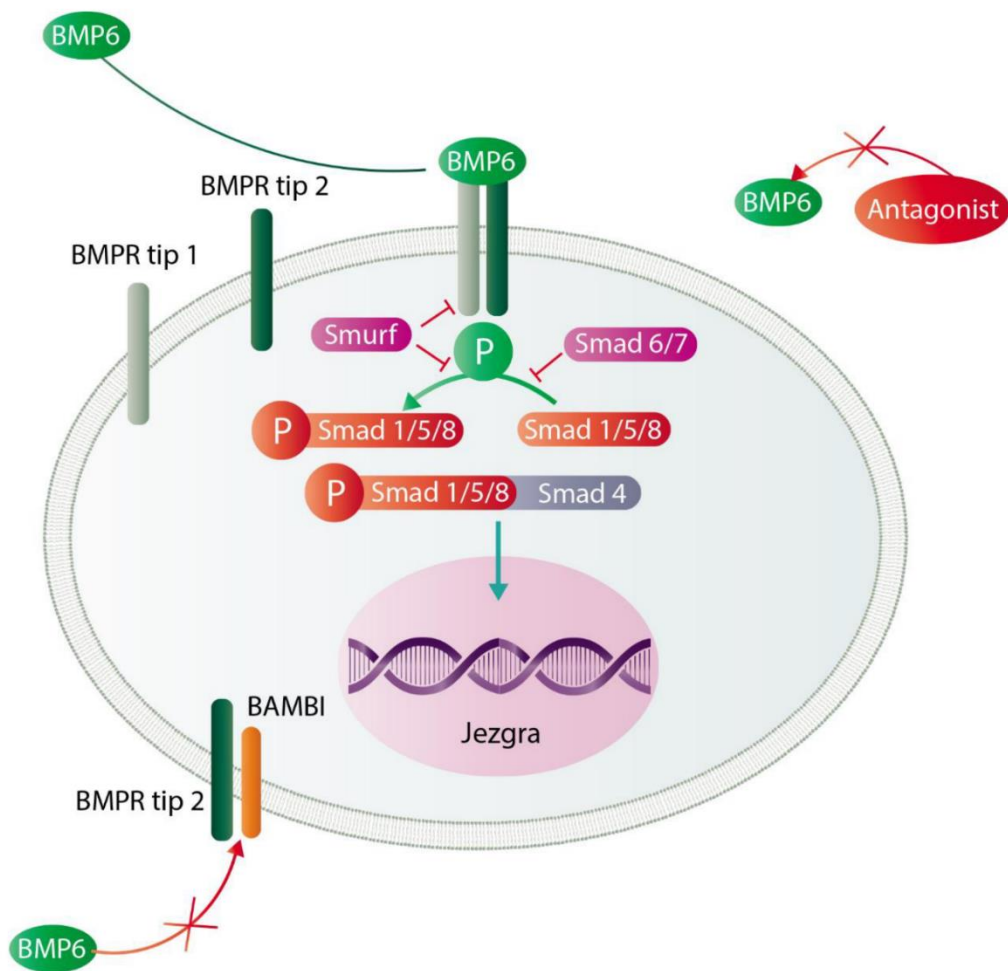
oligomere s proteinom co-Smad (Smad 4) te bivaju translocirani u jezgru, gdje reguliraju transkripciju specifičnih gena (2, 23, 26, 30).

Signaliziranje koštanih morfogogenetskih proteina regulirano je s pomoću više mehanizama koji se mogu podijeliti na izvanstaničnu regulaciju, membransku regulaciju i unutarstaničnu regulaciju (34) (Slika 2).

Izvanstanična regulacija signaliziranja koštanih morfogogenetskih proteina posredovana je njihovim antagonistima koji uključuju noggin, chordin, follistatin, DAN, cerberus i sklerostin (4, 34, 35).

Membranska regulacija signaliziranja koštanih morfogogenetskih proteina, ali i ostalih pripadnika nadobitelji TGF β ostvarena je s pomoću pseudoreceptora BAMBI/Nma čija je ekstracelularna domena strukturalno slična tipu I receptora iz skupine serin/treonin kinaza, ali mu nedostaje intracelularna domena koja ima funkciju serin/treonin kinaze (36-38).

Glavnu ulogu u unutarstaničnoj modulaciji prijenosa signala imaju prethodno spomenuti inhibitorni, proteini I-Smad (Smad 6 i Smad 7) (2, 4, 29). Proteini I-Smad inhibiraju prijenos signala na dva načina: interakcijom s tipom I receptora te kompeticijom za vezanje na proteine co-Smad (23, 26). Osim inhibitornih proteina Smad, na prijenos signala inhibitorno djeluju dva proteina Smurf (eng. *Smad ubiquitination regulatory factors*), Smurf 1 i Smurf 2 koji posreduju ubikvitinaciju aktiviranih receptora tipa I i proteina Smad (23, 26).



Slika 2: Unutarstanična signalizacija i mehanizmi regulacije staničnog signaliziranja koštanih morfogenetskih proteina. Koštani morfogenetski protein 6 veže se na BMP receptor tipa II koji zatim fosforilira i aktivira BMP receptor tipa I koji potom fosforilira proteine R-Smad 1/5/8. Fosforilirani proteini Smad 1/5/8 vežu se s proteinom co-Smad 4 te odlaze u staničnu jezgru gdje reguliraju transkripciju ciljnih gena. Djelovanje koštanih morfogenetskih proteina na stanicu regulirano je na 3 razine: izvanstaničnoj, membranskoj i unutarstaničnoj. Izvan stanice antagonisti BMP-a (npr. noggin, chordin) vežu se za BMP-e i onemogućavaju njihovo vezivanje na stanične receptore. Na staničnoj membrani regulacija se ostvaruje putem pseudoreceptora BAMBI/Nma čija je ekstracelularna domena slična strukturi BMP receptora tipa I, ali mu nedostaje unutarstanična domena koja ima kinaznu aktivnost. U unutarstaničnoj regulaciji ključnu ulogu imaju inhibitorni, proteini I-Smad (Smad 6 i 7) koji ulaze u interakciju s BMP receptorom tipa I i natječu se za vezivanje s proteinom co-Smad 4 te proteini Smurf koji posreduju ubikvitinizaciju aktiviranih receptora tipa I i proteina Smad. Izrađeno prema podacima iz relevantne literature (2, 4, 23, 26, 27).

1.3. Nosači koštanih morfogenetskih proteina

Nosači koštanih morfogenetskih proteina su materijali koji se rabe za dostavu osteoinduktivnih koštanih morfogenetskih proteina na mjesto gdje se želi ostvariti njihov terapijski učinak, tj. regeneracija ili ektopično stvaranje kosti s, primjerice, svrhom postizanja spinalne fuzije (39, 40). Idealni bi nosač koštanih morfogenetskih proteina trebao biti biokompatibilan, održavati koncentraciju i omogućiti polagano otpuštanje BMP-a te svojim oblikom definirati konture novoinducirane kosti. Osim toga, prilikom indukcije kosti treba omogućiti ulazak stanica, urastanje krvnih žila te konačno, nakon stvaranja nove kosti, treba biti resorbiran (41-44). Trenutačno ne postoji nijedan materijal koji bi posjedovao sva navedena svojstva a postojeći se nosači koštanih morfogenetskih proteina dijele u tri skupine: prirodni polimeri, sintetski polimeri i anorganski materijali (39, 41, 45-47).

Prirodni polimeri, odnosno kolagen, najčešće su primjenjivani nosači koštanih morfogenetskih proteina u znanstvenim istraživanjima (39). Goveđi kolagen je također nosač primijenjen u trenutačno jedinoj odobroj osteoinduktivnoj napravi (Infuse, Medtronic) koja se upotrebljava u kliničkoj medicini (41). Osim kolagena, u skupinu prirodnih polimera spadaju i hijaluronska kiselina, želatina, fibrin, kitozan, alginat te svila (39, 41). Prednosti prirodnih polimera su njihova biokompatibilnost, resorbabilnost i mogućnost formulacije u različite oblike (39, 41, 47). S druge strane, prirodni polimeri imaju i mnogo nedostataka, među kojima se ističu imunogeničnost, mogućnost prijenosa virusa te životinjsko podrijetlo (39, 41, 47).

U skupinu sintetskih polimera spadaju: polilaktična kiselina (eng. *polylactic acid*, PLA), poliglikolna kiselina (eng. *polyglycolic acid*, PGA), polilaktično-glikolna kiselina (eng. *poly(lactic-co-glycolic acid)*, PLGA), polietilen glikol (eng. *polyethylene glycol*, PEG), polikaprolakton (eng. *polycaprolactone*, PCL), polipropilen fumarat (eng. *polypropylene fumarate*, PPF) te blok ko-polimeri (39, 41). Najvažnije prednosti sintetskih polimera su fleksibilnost dizajna koja omogućuje dostupnost u mnogo različitih oblika uključujući vlakna, mrežice, blokove ili mikrosfere (39, 41, 47). Također, kod sintetskih polimera ne postoji opasnost od prijenosa virusa. Nedostatci sintetskih polimera su spora degradacija, mogućnost pobuđivanja kroničnog upalnog odgovora te mogućnost utjecaja na lokalnu pH vrijednost (39, 41, 47-49).

Treća skupina nosača koštanih morfogenetskih proteina jesu anorganski materijali poput kalcijevih ortofosfata (keramika i cement), kalcijeva sulfata (cement) i biostakla.

Prednosti anorganskih materijala su sličnost kemijske strukture s ekstracelularnim matriksom kosti te mogućnost formulacije u mnogo različitih oblika (50). Potencijalni nedostaci anorganskih materijala jesu mala mogućnost infiltracije stanica, spora razgradnja u organizmu te krhkost (39, 41, 47).

Kako bi se iskoristile prednosti i nadomjestili nedostaci svake pojedine skupine materijala, u posljednje se vrijeme sve češće primjenjuju i ispituju u pretkliničkim istraživanjima kombinacije materijala iz različitih skupina nosača (51-62). Pri tome su najčešće primjenjivane kombinacije prirodnih odnosno sintetskih polimera s anorganskim materijalima (najčešće keramikama građenim od kalcijeva fosfata). Unatoč svim dosadašnjim naporima i velikom broju provedenih istraživanja, još nije razvijen materijal (ili kombinacija materijala) koji bi imao opisana svojstva idealnog nosača koštanih morfogenetskih proteina.

1.4. Klinička primjena koštanih morfogenetskih proteina

Osteoinduktivna svojstva koštanih morfogenetskih proteina bila su osnova razvoja osteoinduktivnih naprava za kliničku primjenu u indikacijama poput spinalne fuzije ili liječenja otvorenih prijeloma (63-65). Tako je osteoinduktivni lijek koji sadrži rhBMP2 na kolagenu odobren za kliničku primjenu u indikacijama prednje spinalne fuzije (eng. *anterior lumbar interbody fusion*, ALIF) i otvorenih prijeloma tibije, dok je proizvod koji je sadržavao rhBMP7 na kolagenu bio uvjetno odobren za liječenje nesraslih prijeloma tibije ali je potom povučen iz proizvodnje (66-69). Također, valja istaknuti i kako se proizvod odobren za primjenu u ALIF-u primjenjuje i *off-label* u drugim indikacijama, kao što su posterolateralna spinalna fuzija (eng. *posterolateral spinal fusion*, PLF), stražnja lumbalna fuzija (eng. *posterior lumbar interbody fusion*, PLIF), transforaminalna lumbalna spinalna fuzija (eng. *transforaminal lumbar interbody fusion*, TLIF), lateralna lumbalna spinalna fuzija (eng. *lateral lumbar interbody fusion*, LLIF) i cervikalna spinalna fuzija (70-75). U dosadašnjoj kliničkoj primjeni zabilježene su i nuspojave uključujući ektopični nastanak kosti, kompresiju i upalu korijena živaca, upalu i otjecanje okolnog tkiva, osteolizu, disfagiju i retrogradnu ejakulaciju (71, 72, 76-81). Navedene nuspojave ponajprije su posljedica primjene suprafizioloških doza koštanih morfogenetskih proteina (primijenjeni proizvodi sadrže 4-12 mg rekombinantnog proteina, dok ljudsko tijelo sadrži ukupno 2 mg) te visoke razine otpuštanja proteina s nosača (82).

1.5. Posterolateralna spinalna fuzija

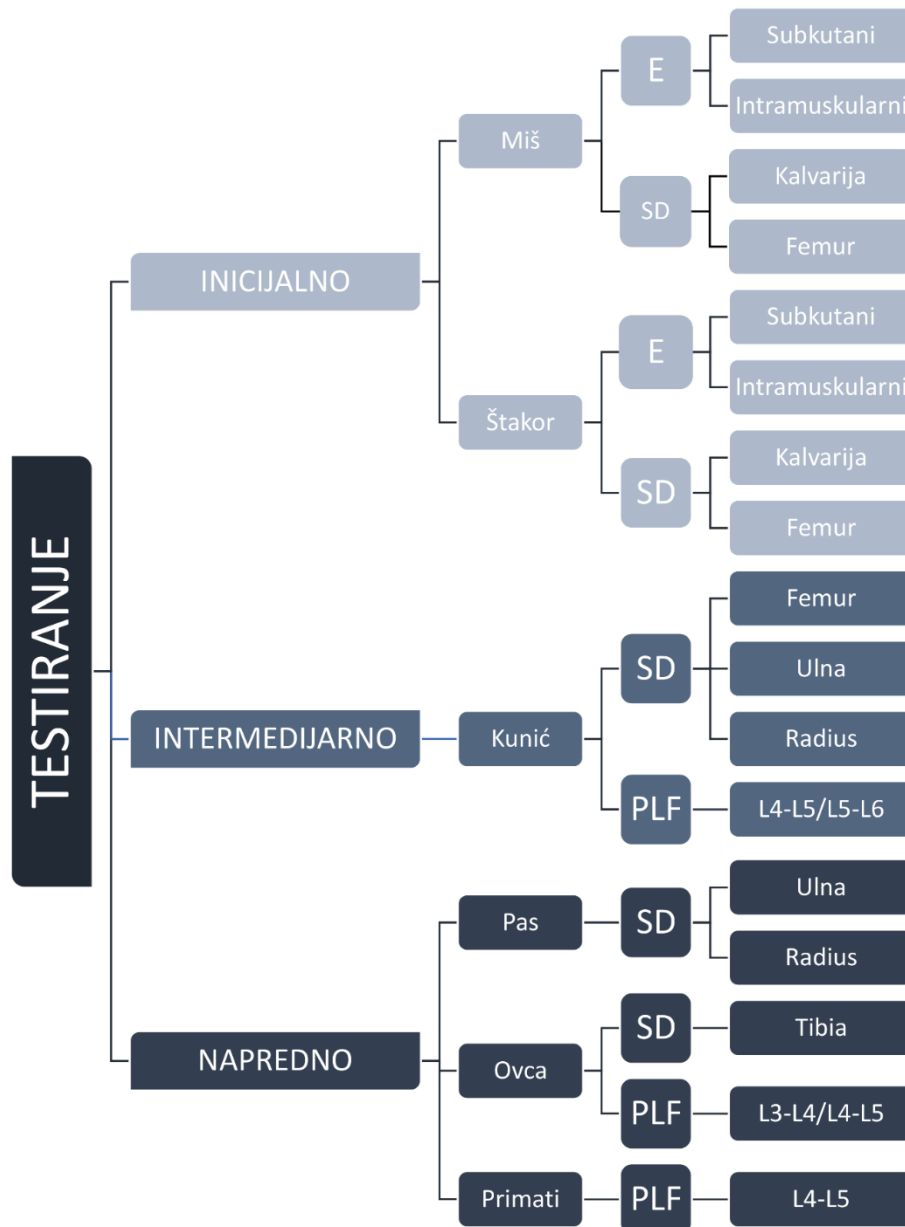Posterolateralna lumbalna spinalna fuzija (eng. *posterolateral lumbar fusion*, PLF) kirurški je postupak koji se primjenjuje za liječenje degenerativnih bolesti lumbalne kralježnice uključujući degenerativnu bolest diska, spondilolistezu i skoliozu (83-86).

Autologni koštani presadak (autograft) podrijetlom iz ilijačnog grebena zdjelične kosti, trenutno se smatra “zlatnim standardom” za postizanje PLF-a (87). Glavna prednost autografta je što posjeduje izvrsna osteoinduktivna, osteogena i osteokonduktivna svojstva (45, 53, 88, 89). Međutim, uporaba navedenog autolognog koštanog presatka ima brojne nedostatke među kojima se ističu akutna i kronična bol, deformitet i stvaranje ožiljka na mjestu uzimanja koštanog presatka, povećani gubitak krvi i produljenje kirurškog postupka (45, 60, 62, 83, 84, 90).

Zbog navedenih razloga postoji potreba za razvojem osteoinduktivnog lijeka koji bi mogao zamijeniti autologni koštani presadak u ovoj indikaciji (91). Zbog iznimne kliničke važnosti ove indikacije proveden je veliki broj pretkliničkih istraživanja na modelima PLF-a kod kunića, ovaca i primata (60-62, 83, 85, 86, 92-103). Unatoč velikom broju pretkliničkih istraživanja, samo je nekoliko osteoinduktivnih lijekova uistinu i testirano u kliničkim istraživanjima u ljudi (84, 90, 104). Međutim, ta klinička istraživanja nisu dovela do odobrenja lijeka za primjenu u ljudi i do danas nijedan osteoinduktivni lijek nije odobren za kliničku primjenu u indikaciji PLF-a.

1.6. Animalni modeli u pretkliničkom ispitivanju koštanih morfogenetskih proteina

Uporaba animalnih modela neizostavni je dio procesa ispitivanja i razvoja novih osteoinduktivnih terapija. Animalni modeli koji se rabe u ispitivanju terapija temeljenih na koštanim morfogenetskim proteinima, mogu se podijeliti na modele koji se rabe za inicijalno, intermedijarno i napredno testiranje lijeka (Slika 3) (105).



Slika 3: Predložena podjela animalnih modela u pretkliničkom ispitivanju osteoinduktivnih terapija temeljenih na koštanim morfogenetskim proteinima. U modele za inicijalno testiranje spadaju ektopični (E) modeli i modeli segmentalnog defekta (SD) na miševima i štakorima. Ektopični se modeli dalje dijele na subkutane i intramuskularne modele, a segmentalni defekt se može kreirati u kalvariji ili femuru. U modele za intermedijarno testiranje spadaju modeli segmentalnog defekta (femura, ulne ili radijusa) i posterolateralne spinalne fuzije (najčešće se provodi na razinama L4-L5 ili L5-L6) kod kunića. U modele za napredno testiranje spadaju modeli segmentalnog defekta i posterolateralne spinalne fuzije kod psa, ovce i primata. Segmentalni defekt kod psa kreira se na ulni ili radijusu, a kod ovce na tibiji. Preuzeto i prilagođeno iz Štoković N i suradnici (105).

U modele za inicijalno ispitivanje osteoinduktivnih lijekova spadaju ektopični modeli indukcije koštanog tkiva kod miševa i štakora (105). Ektopični modeli kod glodavaca široko su primjenjivani za brzu evaluaciju osteoinduktivnih svojstava ispitivanog lijeka te za istraživanje staničnih i molekularnih procesa koji se odvijaju tijekom osteogeneze (51, 57, 106-125). Kod primjene ektopičnih modela, testirani implantat se ugrađuje subkutano ili intramuskularno te se na kraju razdoblja praćenja, koje varira od nekoliko dana do nekoliko tjedana, implantat vadi i analizira odgovarajućim metodama. Osim ektopičnih koštanih modela, u modele za inicijalno testiranje lijekova za regeneraciju kosti mogu se svrstati i modeli segmentalnog defekta duge kosti te kritičnih defekata kalvarije kod miševa i štakora (105). U modelu segmentalnog defekta duge kosti kod miševa i štakora se defekt kosti (veličine 2-3 mm kod miša odnosno 6-10 mm kod štakora) kreira u bedrenoj kosti (lat. *femur*) (53, 54, 85, 126-133), dok se kod modela kritičnog defekta kalvarije kružni defekt kosti (veličine 3-5 mm kod miša odnosno 4-8 mm kod štakora) kreira u središnjem dijelu svoda lubanje (Slika 4) (52, 134-145). Nakon toga se nastali koštani defekt popuni ispitivanim osteoinduktivnim lijekom te se indukcija koštanog tkiva obično analizira nakon nekoliko tjedana. Metode evaluacije u ovim modelima uključuju mikroCT/nanoCT, histološke i histomorfometrijske analize, dok se stanice i molekule uključene u proces osteogeneze mogu analizirati protočnom citometrijom i imunohistokemijom. Valja istaknuti kako se, zbog veće sličnosti koštane biologije između čovjeka i štakora, preferiraju štakorski modeli u odnosu na mišje (105).

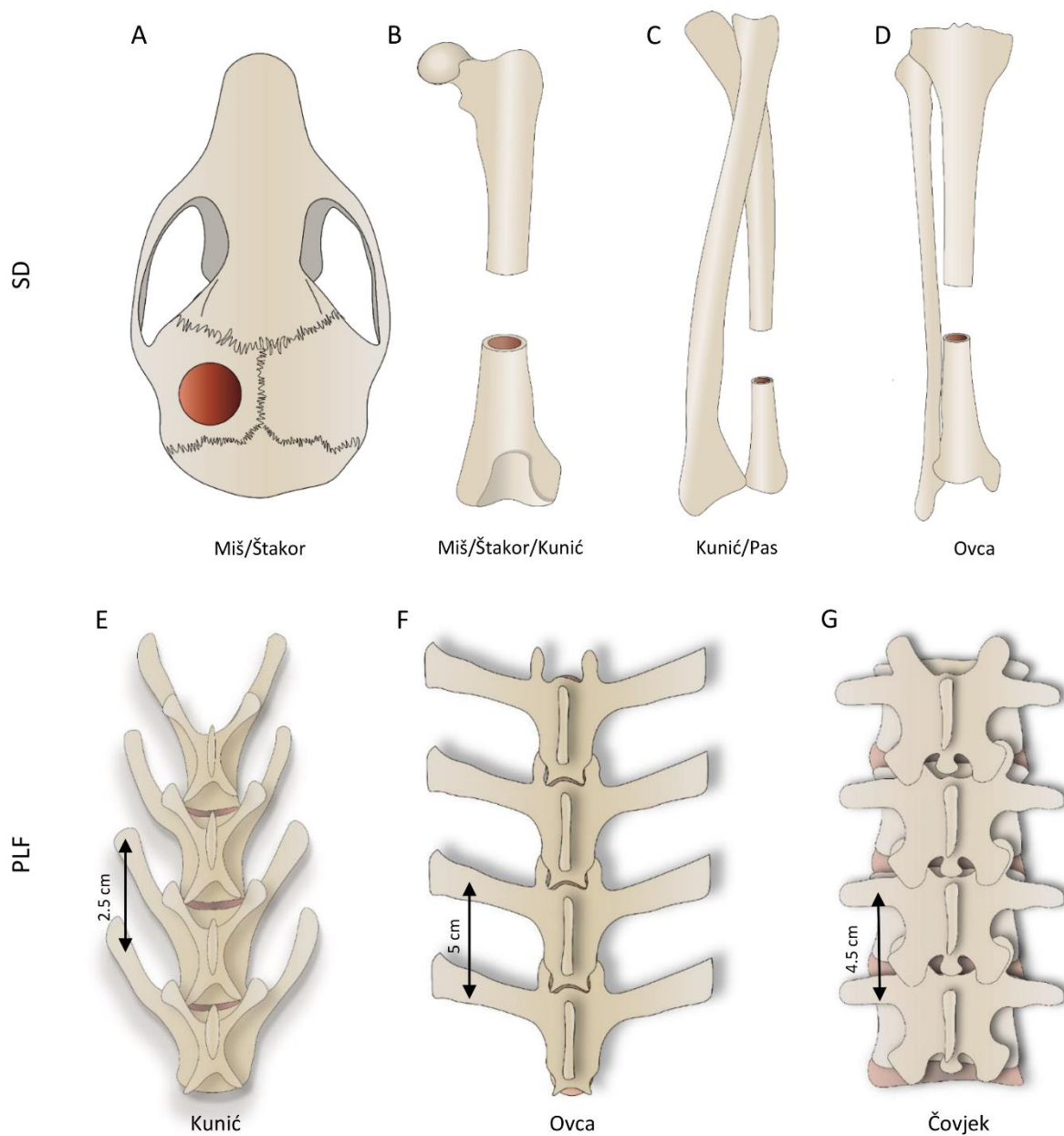
Modeli za intermedijarno testiranje novih lijekova temeljenih na koštanim morfogenetskim proteinima, prvenstveno uključuju modele posterolateralne spinalne fuzije i segmentalnog defekta dugih kostiju u kunića (105). Model PLF-a kod kunića najčešće je rabljeni model za ispitivanje učinkovitosti i sigurnosti potencijalnih osteoinduktivnih lijekova u ovoj indikaciji (60, 61, 85, 86, 92-100). U modelu PLF-a kod kunića cilj je ispitati sposobnost ektopičnog stvaranja kosti i integracije novostvorene kosti s nativnom kosti transverzalnih nastavaka. U modelu segmentalnog defekta dugih kostiju kod kunića defekt se može kreirati u bedrenoj (lat. *femur*), lakatnoj (lat. *ulna*) ili palčanoj (lat. *radius*) kosti te je uobičajena veličina defekta 15 – 20 mm (Slika 4) (55-57, 146-158), što je znatno više u odnosu na defekte kod miševa odnosno štakora. Ishod spinalne fuzije odnosno liječenja segmentalnog defekta na kraju se pokusa evaluira primjenom radiološke (rendgen, CT, mikroCT) i histološke analize te biomehaničkih testiranja.

U animalne modele za napredno testiranje osteoinduktivnih terapija spadaju modeli u kojima se upotrebljavaju psi, ovce i primati (58, 59, 61, 62, 83, 101-103, 105, 159-163).

Prednost ovih modela je što su navedene životinje evolucijski i anatomski bliže čovjeku u odnosu na glodavce te omogućuju translaciju dobivenih rezultata u kliničku medicinu. Glavni su nedostaci spomenutih modela niža etička prihvatljivost i visoka cijena provedbe takvih pokusa, te je broj do sad provedenih istraživanja na psima, ovcama i primatima relativno malen. Unatoč ovim nedostacima, postoji konsenzus o tome kako je prije početka kliničkih ispitivanja lijeka potrebno nakon uspješnog istraživanja na kunićima provesti i studiju na modelima kod većih životinja sličnijih čovjeku (92).

Model PLF-a kod ovce najčešće je primjenjivani model za ispitivanje spinalne fuzije u naprednom ispitivanju lijekova za tu indikaciju (83, 101, 102). Prednost modela PLF-a kod ovaca u odnosu na kuniće jest veća anatomska sličnost lumbalne kralježnice između čovjeka i ovce (Slika 4). Iako su zbog bipedalne lokomocije čovjeka relativni odnosi dijelova kralježaka različiti (čovjek ima relativno veće tijelo kralješka, a manje transverzalne nastavke u odnosu na ovcu), udaljenosti između susjednih transverzalnih nastavaka su slične (oko 45 mm u čovjeka u odnosu na oko 50 mm kod ovce) (105). Valja spomenuti i kako se u ovom modelu posterolateralna spinalna fuzija može ispitivati na samo jednom ili više segmenata te se također može ispitivati utjecaj uporabe instrumentacije na krajnji ishod (83, 102). Metode evaluacije u ovome modelu iste su kao i prilikom evaluacije PLF-a kod kunića (rendgen, CT/mikroCT, histologija, biomehanička testiranja).

Razdoblja praćenja životinja i primijenjene doze BMP-a znatno se razlikuju u modelima PLF-a kod različitih životinjskih vrsta (105). U modelu PLF-a kod kunića u većini istraživanja je vrijeme praćenja kraće od 8 tjedana, dok je kod ovaca i primata uobičajeno vrijeme praćenja oko 6 mjeseci. U istraživanjima na modelu PLF-a kod kunića uobičajeno su primjenjivane doze do 0,3 mg BMP-a, dok su kod ovaca i primata primjenjivane doze bile znatno više (0,5-10 mg kod ovaca, 3-12 mg kod primata) (60-62, 83, 85, 86, 92-103).



Slika 4: Modeli segmentalnog defekta (SD) i posterolateralne spinalne fuzije (PLF) u različitim životinjskim vrstama. (A) Segmentalni defekt se kod miševa i štakora može kreirati na kalvariji ili femuru, kod kunića na femuru, ulni ili radijusu te kod ovce na tibiji. (B) Razlike u anatomiji lumbalne kralježnice kod kunića, ovce i čovjeka. Preuzeto i prilagođeno iz Štoković N i suradnici (105).

1.7. Osteogrow – novi lijek za regeneraciju koštanog tkiva

Autologni krvni ugrušak (eng. *Autologous blood coagulum*, ABC) novi je biokompatibilni nosač koštanih morfogenetskih proteina (82, 164). U ABC-u se više od 95% BMP-a veže za proteine plazme uključujući albumin, trombin, heparan sulfat i druge (165). Navedeno svojstvo ABC-a omogućava zadržavanje BMP-a na mjestu implantacije i polagano otpuštanje u okolinu (100, 165). Također, zbog svoje autolognosti, ABC ne pobuđuje imunosti odgovor organizma i djeluje protuupalno (100). Nadalje, ABC omogućava penetraciju stanica i urastanje krvnih žila te konačno biva resorbiran tijekom indukcije koštanog tkiva (165). Važno je također napomenuti kako je postupak vađenja potrebne količine krvi za pripremu ABC-a jednostavan i relativno bezbolan proces te je stoga ABC kao nosač široko dostupan.

Zbog svega navedenoga ABC je odabran kao nosač rhBMP6 u novom osteoinduktivnom lijeku za regeneraciju koštanog tkiva nazvanom Osteogrow. rhBMP6 je odabran zbog toga jer je nedavno dokazano kako je rhBMP6 potentniji od rhBMP2 i rhBMP7 u indukciji diferencijacije osteoblasta *in vitro* i indukciji stvaranja koštanog tkiva *in vivo* zbog relativne rezistencije na noggin, važan inhibitor BMP-a i afiniteta za više receptora tipa I (166, 167).

Sigurnost i efikasnost lijeka Osteogrow testirani su u kliničkim istraživanjima u indikacijama distalne frakture radijusa (eng. *distal radius fracture*, DRF) i visoke osteotomije tibije (eng. *high tibial osteotomy*, HTO) (168, 169).

Klinička studija u indikaciji DRF-a bila je dvostruko slijepa studija faze I u koju su bila uključena 32 pacijenta (168) koji su tretirani lijekom Osteogrow, placebo ili standardnom terapijom. Rezultati kliničke studije pokazali su kako je primjena lijeka Osteogrow značajno ubrzala cijeljenje kosti u odnosu na kontrolne skupine. Klinička studija u indikaciji HTO-a bila je studija faze I/II te je u sklopu nje uključeno 20 pacijenata koji su tretirani lijekom Osteogrow ili placebo (169). U pacijenata koji su tretirani Osteogrow-om zabilježeno je značajno brže cijeljenje kosti nakon operacije. Važno je istaknuti kako u obje navedene kliničke studije nisu zabilježene ozbiljne nuspojave nakon primjene lijeka.

Osim u kliničkim studijama, moguća primjena lijeka Osteogrow u liječenju segmentnih defekata kostiju i spinalnoj fuziji testirana je u prekliničkim istraživanjima na modelu segmentalnog defekta ulne kod kunića (165), modelima posterolateralne lumbalne spinalne

fuzije (PLF) kod kunića i ovce (100, 102) te modelu prednje spinalne fuzije (ALIF) kod ovce (102).

U spomenutoj studiji na modelu PLF-a kod kunića testirane su na ukupno 40 životinja različite formulacije lijeka Osteogrow s dodatkom koštanog alografta i bez njega kao biomehanički otpornog materijala (eng. *compression resistant matrix*, CRM) (100). U istraživanju su primjenjivane različite doze BMP6 u rasponu od 125 do 1000 µg po implantatu, a kao kontrolne skupine su upotrijebljeni implantati koji su sadržavali samo autologni ugrušak ili autologni ugrušak s koštanim alograftom. Studija je pokazala kako lijek Osteogrow s dodatkom koštanog alografta i bez njega postiže spinalnu fuziju, ali dodatak koštanog alografta značajno poboljšava biomehanička svojstva implantata. U istraživanju se 250 µg po implantatu (100 µg/ml ABC) pokazalo optimalnom dozom BMP6, a nijedan implantat bez BMP6 nije inducirao kost između transverzalnih nastavaka. U toj studiji je također dokazano kako dekortikacija transverzalnih nastavaka značajno povećava uspješnost spinalne fuzije i oseointegraciju novostvorene kosti s transverzalnim nastavcima.

Nakon uspješno provedene PLF studije na kunićima provedena je studija na modelu PLF-a kod ovce (102). U toj studiji je također testirana efikasnost lijeka Osteogrow s dodatkom koštanog alografta i bez njega kao biomehanički otpornog materijala. Rezultati su pokazali kako dodatak koštanog alografta osim poboljšanja biomehaničkih svojstava implantata značajno povećava količinu novostvorene kosti i uspjeh spinalne fuzije.

Nakon uspješnih pretkliničkih istraživanja slična se formulacija (Osteogrow s dodatkom alografta) trenutačno ispituje i u kliničkom istraživanju (EudraCT broj 2017-000860-14) u sklopu projekta OSTEOPROSPINE. Međutim, zbog nedostataka koštanog alografta, kao što su imunogeničnost, mogućnost prijenosa virusa i nemogućnost univerzalne globalne primjene radi regulatornih pitanja u različitim državama (89, 170, 171), potrebno je pronaći alternativni biomehanički otporni materijal koji bi se upotrijebio kao dodatak Osteogrow-u radi poboljšanja biomehaničkih svojstava implantata u indikacijama koje zahtijevaju veći implantat (npr. PLF, veći segmentalni defekti).

1.8. Biokeramike


Biokeramike građene od kalcijevih ortofosfata biokompatibilni su materijali koji imaju široku primjenu u medicini (172). Najčešće se rabe biokeramike iz skupine kalcijevih ortofosfata: trikalcij-fosfat (kemijska formula: $\text{Ca}_3(\text{PO}_4)_2$; eng. *tricalcium phosphate*, TCP) i hidroksiapatit (kemijska formula: $\text{Ca}_{10}(\text{PO}_4)_6\text{OH}_2$; eng. *hydroxyapatite*, HA). Najveća razlika između trikalcij-fosfata i hidroksiapatita je u različitoj resorbabilnosti u živom organizmu: TCP se razmjerno brzo resorbira, a HA je dugovječan i otporan na resorpciju (173-175). Kako bi se mogla postići željena dugovječnost biokeramike u organizmu, uveden je koncept bifazične biokeramike, tj. bifazični kalcijev fosfat (eng. *biphasic calcium phosphate*, BCP) koji sadrži i TCP i HA u različitim omjerima ovisno o tome kolika se dugovječnost biokeramike nakon implantacije u organizam želi postići (113, 176).

Biokeramike se mogu iskoristiti kao samostalni nosači koštanih morfogenetskih proteina te su osteoinduktivni implantati koji su sadržavali različite biokeramike kao nosače BMP-a, testirani u modelima ektopične osteogeneze kod miša i štakora (51, 106, 107, 111-117, 119, 121, 123), u modelima posterolateralne spinalne fuzije kod kunića i ovce (61, 85, 93, 96, 98, 101) te u modelima koštanih defekata kod štakora, kunića, psa i ovce (43, 85, 119, 133, 144, 145, 148, 153, 156, 157, 161, 163, 177-179). Osim toga, biokeramike se mogu upotrijebiti kao dodatak prirodnim i sintetskim polimerima kako bi se poboljšala biomehanička svojstva tih nosača (51-57, 60-62, 83, 149). Na osnovi provedenih istraživanja nije bilo jasno postoji li razlika između trikalcij-fosfata i hidroksiapatita u promociji ektopične osteogeneze posredovane koštanim morfogenetskim proteinima, jer su dosadašnji rezultati bili kontradiktorni (113, 145). Naše nedavno istraživanje pokazalo je ekvivalentnost trikalcij-fosfata i hidroksiapatita u promociji stvaranja kosti nakon ugradnje s rhBMP6 u autolognom krvnom ugrušku (180).

Velika prednost biokeramika je njihova dostupnost u širokom rasponu veličina i oblika. Biokeramike mogu biti dostupne kao jednodijelni blokovi ili kao čestice (172, 180, 181). Nadalje, čestice mogu biti dostupne u velikom rasponu veličina od nekoliko desetaka mikrometara do nekoliko centimetara. U našim prijašnjim istraživanjima podijelili smo biokeramičke čestice na male (74-420 μm), srednje (500-1700 μm) i velike (1000-4000 μm) te smo se sličnom podjelom koristili i u ovom istraživanju (180) (Slika 5).

Druga važna svojstva biokeramike, koja se odnose i na blokove i čestice, jesu poroznost, veličina pora i međusobna povezanost pora (182). Poroznost je definirana kao postotak ukupnog volumena čestice koji čine pore. Pore unutar biokeramičkih čestica mogu biti različite veličine, ali je na osnovi dosadašnjih istraživanja poznato kako je optimalna veličina (širina) pora za uspješnu osteogenezu između 200 i 400 μm (112, 183). Kako bi se omogućio ulazak osteoprogenitornih stanica, stvaranje kosti i urastanje krvnih žila osim veličine pora, bitno je da su pore unutar bloka ili biokeramičkih čestica i odgovarajuće međusobno povezane.

Zbog svega navedenog biokeramičke čestice se nameću kao potencijalni biomehanički otporni materijal koji bi se koristio kao dodatak lijeku Osteogrow te je svrha ove disertacije istražiti biologiju ektopične osteogeneze inducirane implantatima koji sadrže rekombinirani/rekombinantni humani koštani morfogenetski protein 6 (rhBMP6), autologni krvni ugrušak i bifazične biokeramičke čestice te potencijalnu primjenu istih implantata u klinički relevantnoj indikaciji posterolateralne spinalne fuzije.



Slika 5: Biokeramičke čestice. (A) Slika prikazuje biokeramičke čestice građene od trikalcij-fosfata (TCP), hidroksiapatita (HA) i bifazičnog kalcijevog fosfata (BCP) s omjerom TCP-a i HA-a 80/20 u tri različite veličine: 74-420 μm , 500-1700 μm i 1000-4000 μm . Biokeramičke čestice su snimljene pod lupom te je u donjem desnom kutu svake slike prikazano mjerilo. Preuzeto iz Štoković N i suradnici (180).

2. HIPOTEZA

Rekombinantni humani koštani morfogenetski protein 6 (rhBMP6) primijenjen u autolognom krvnom ugrušku s česticama biokeramike inducirati će ektopično stvaranje kosti u potkožnom eseju kod štakora te ektopično stvaranje i uspješnu integraciju novostvorene kosti s transverzalnim nastavcima slabinskih kralježaka u modelu posterolateralne spinalne fuzije u kunića.

3. CILJEVI

3.1. Opći cilj

Istražiti vremenski tijek stvaranja ektopičnog koštanog tkiva nakon implantacije osteoinduktivnog implantata koji sadrži rekombinantni humani koštani morfogenetski protein 6, autologni krvni ugrušak i bifazičnu biokeramiku (TCP/HA 80%/20%) te dokazati mogućnost primjene u indikaciji posterolateralne spinalne fuzije.

3.2. Specifični ciljevi

1. Prikazati slijed histoloških i staničnih događaja tijekom ektopičnog stvaranja kosti nakon ugradnje osteoinduktivnog implantata.
2. Prikazati dinamiku kretanja volumena kosti i drugih radioloških parametara tijekom stvaranja i pregradnje novostvorene kosti.
3. Usporediti osteokonduktivnost različitih veličina čestica biokeramike.
4. Odabrati optimalnu formulaciju osteoinduktivnog implantata i potvrditi mogućnost primjene odabranog osteoinduktivnog implantata u modelu posterolateralne spinalne fuzije kod kunića.

4. MATERIJALI I METODE

4.1. Plan istraživanja

Istraživanje koje je provedeno u sklopu ove doktorske disertacije, sastoji se od dvaju dijelova. U prvome dijelu istraženo je ektopično stvaranje kosti nakon subkutane implantacije različitih formulacija osteoinduktivnog implantata koji se sastoji od rhBMP6 u autolognom krvnom ugrušku s biokeramičkim česticama različitih veličina u aksilarnu regiju štakora (lat. *Rattus Norvegicus*, soj Sprague Dawley). Na osnovi dobivenih rezultata odabrana je optimalna veličina biokeramičkih čestica koja je u drugom dijelu istraživanja testirana na modelu posterolateralne spinalne fuzije kod kunića (lat. *Oryctolagus cuniculus*).

4.2. Ektopično stvaranje kosti nakon subkutane ugradnje osteoinduktivnog implantata u aksilarnu regiju štakora

4.2.1. Dizajn pokusa

Cilj ovog dijela istraživanja bio je istražiti ektopično stvaranje kosti nakon subkutane ugradnje osteoinduktivnog implantata koji se sastoji od rekombinantnog humanog koštanog morfogenetskog proteina 6 (eng. *recombinant human Bone Morphogenetic Protein 6*; rhBMP6) u autolognom krvnom ugrušku te bifazične biokeramike (kombinacija trikalcij-fosfata i hidroksiapatita) koja služi kao biomehanički otporan materijal. Kako bi se istražio utjecaj veličine biokeramičkih čestica na mikroarhitekturu kosti, upotrijebljena je bifazična biokeramika u trima različitim veličinama čestica (74-420 μm , 500-1700 μm i 2360-4000 μm), a omjer trikalcij-fosfata i hidroksiapatita (80/20) bio je jednak u svim česticama.

U modelu ektopičnog stvaranja kosti kod štakora ispitane su tri formulacije osteoinduktivnog implantata:

1. rhBMP6 + autologni krvni ugrušak + bifazične biokeramičke čestice (74-420 μm)
2. rhBMP6 + autologni krvni ugrušak + bifazične biokeramičke čestice (500-1700 μm)
3. rhBMP6 + autologni krvni ugrušak + bifazične biokeramičke čestice (2360-4000 μm)

Svaki je implantat sadržavao 20 µg rhBMP6 u ugrušku koji nastane od 500 µL krvi te 100 mg biokeramike. Masa biokeramike kao i volumen krvi upotrijebljen za pripremu svakog implantata odabrani su na osnovi rezultata naših prethodnih pokusa (180) i bili su konstantni u svim implantatima. Stvaranje kosti praćeno je u 5 različitih vremenskih toćaka: 7, 14, 21, 35 i 50 dana nakon ugradnje osteoinduktivnog implantata. Zbog nužnosti uzorkovanja u navedenim su vremenskim toćkama životinje ujedno i ųrtvovane.

Broj uzoraka po pokusnoj skupini izraćunat je na osnovi varijabilnosti naših prethodnih eksperimenata i drugih objavljenih istraųivanja te iznosi 10 implantata po pokusnoj grupi i po vremenskoj toćki (105, 180). Kao negativne kontrole posluųili su implantati koji sadrųe samo biokeramićke ćestice i autologni krvni ugruųak. S obzirom na to da je općepoznato kako bez prisutnosti koųtanih morfogenetskih proteina na ektopićnom mjestu ne moųe doći do osifikacije, slijedeći naćelo 3R, kontrolne skupine su koriųtene u dvjema vremenskim toćkama, a broj implantata po kontrolnoj skupini odnosno vremenskoj toćki bio je minimalan (2 po skupini odnosno vremenskoj toćki). Dizajn pokusa i broj implantata po skupinama prikazani su u Tablici 2. Nakon ųrtvovanja životinja implantati su bili izvaćeni, snimljeni mikroCT urećajem i histoloųki procesirani.

Tablica 2: Opis pokusnih skupina i broj implantata po skupinama i vremenskim toćkama praćenja

Opis pokusnih skupina	Dan 7	Dan 14	Dan 21	Dan 35	Dan 50
rhBMP6/autologni krvni ugruųak + BCP 74-420 µm	10	10	10	10	10
rhBMP6/autologni krvni ugruųak + BCP 500-1700 µm	10	10	10	10	10
rhBMP6/autologni krvni ugruųak + BCP 2360-4000 µm	10	10	10	10	10
Autologni krvni ugruųak + BCP 74-420 µm	-	2	-	-	2
Autologni krvni ugruųak + BCP 500-1700 µm	-	2	-	-	2
Autologni krvni ugruųak + BCP 2360-4000 µm	-	2	-	-	2
Autologni krvni ugruųak	-	2	-	-	2

4.2.2. Pokusne životinje

U pokusu su upotrijebljeni laboratorijski štakori (lat. *Rattus Norvegicus*), soja Sprague Dawley iz vlastitog uzgoja nastambe HR-POK.001 (mužjaci, starosti 6-8 tjedana, tjelesne mase 250-300 grama). Laboratorijski štakori bili su smješteni u polisulfonskim (PS) kavezima s obogaćenim okolišem u registriranoj nastambi Laboratorija za mineralizirana tkiva (HR-POK.001). Pokusne životinje bile su smještene u konvencionalnim laboratorijskim uvjetima u skladu s protokolima registrirane nastambe (konstantna temperatura zraka između 20 i 24 ° C, relativna vlažnost zraka između 40 i 70%, razina buke do 60 dB, svjetlost 12 sati dnevno) uz standardnu dijetu u skladu s dobrom laboratorijskom praksom i pristupom vodi *ad libitum*.

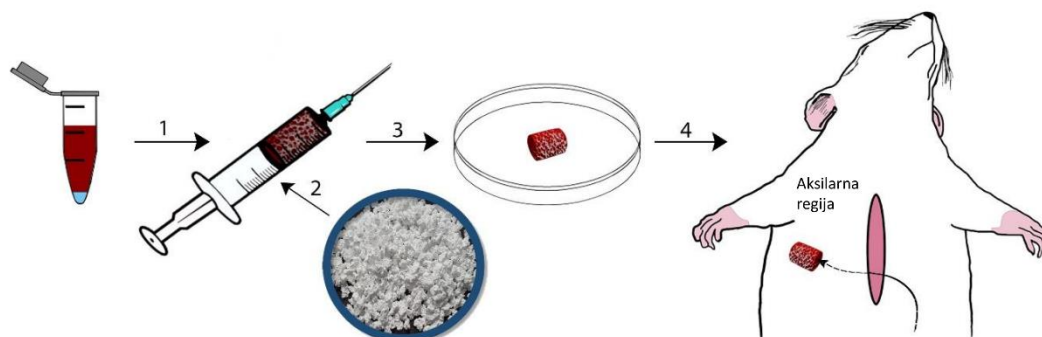
4.2.3. Priprava implantata

U istraživanju je upotrijebljen rhBMP6 koji je proizvela tvrtka Genera Istraživanja (Kalinovica, Hrvatska), te biokeramičke čestice različite veličine (male: 74-420 µm; srednje: 500-1700 µm i velike: 2360-4000 µm) koje je proizvela tvrtka CaP Biomaterials (East Troy, Wisconsin, SAD). Neposredno prije pripreme implantata rhBMP6 je otopljen u vodi za injekcije te otpipetiran u odgovarajućoj dozi u plastičnu tubu u koju je dodano 500 µL neposredno izvađene krvi iz štakora. Krv u kojoj se nalazi otopljeni rhBMP6 aspirirana je u injekciju od 2mL u koju je prethodno stavljeno po 100 mg biokeramike. Nakon miješanja krvi i biokeramike implantati su stajali najmanje 30 min prije ugradnje kako bi se omogućilo formiranje krvnog ugruška (Slika 6).

4.2.4. Opis kirurškog postupka

Neposredno prije kirurškog postupka laboratorijske životinje su anestetizirane injekcijom ketamina (60 mg/kg) i ksilazina (100 mg/kg) intraperitonealno (i/p). Kirurški postupak je proveden u prostoru za kirurške zahvate Laboratorija za mineralizirana tkiva (HR-POK.001). Zahvat na životinji započeo je vertikalnom incizijom u medijanoj ravnini pektoralne regije nakon koje su tupom disekcijom napravljeni obostrani subkutani džepovi u aksilarnoj regiji u koje su ugrađeni prethodno pripremljeni osteoinduktivni implantati (Slika 6). Nakon ugradnje implantata kirurškim su šavom zatvoreni subkutani džepovi i incizija. Kliničko stanje

laboratorijskih životinja svakodnevno se pratilo u ovisnosti o tjelesnoj kondiciji životinja, stanju dlačnog pokrova, kretanju u kavezu, eventualnim nepravilnostima u disanju i dr., o čemu se vodila tablična evidencija dnevnih kliničkih parametara kod životinja.



Slika 6: Priprema i ugradnja osteoinduktivnih implantata u štakora. Krv se vadi u plastičnu tubu u kojoj se nalazi rhBMP6 te se navlači u injekciju (1) u kojoj se nalaze biokeramičke čestice (2). Nakon završetka koagulacije osteoinduktivni implantat se vadi iz injekcije (3) i ugrađuje u pripremljeni subkutani džep u aksilarnoj regiji štakora (4). Preuzeto iz Štoković N i suradnici (180).

4.2.5. Žrtvovanje

Laboratorijski štakori su eutanazirani prekomjernom dozom anestetika primjenom 80 mg/kg ketamina intraperitonealno (i/p). Nakon žrtvovanja je eksploriran subkutani sloj pectoralne i aksilarne regije te su implantati izvađeni i stavljeni u formalin radi fiksacije. Eutanazirane laboratorijske životinje potom su neškodljivo uklonjene.

4.2.6. MikroCT snimanje i analiza

Neposredno nakon eksplantacije uzorci su snimljeni mikroCT uređajem SkyScan 1076 (Bruker, Billerica, Massachusetts, SAD). Rezolucija mikroCT snimanja bila je podešena na 18 μm uz uporabu aluminijskog filtra debljine 0,5 mm te širinu polja snimanja od 34 mm. Dobivene slike su nakon snimanja mikroCT uređajem rekonstruirane uporabom programa NRecon (Bruker, Billerica, Massachusetts, SAD) a nakon rekonstrukcije je daljnja analiza napravljena uporabom programa CTAn (Bruker, Billerica, Massachusetts, SAD). Uporabom

navedenog programa novostvorena kost je diferencirana od biokeramike te su određeni volumeni novostvorene kosti i biokeramike. Osim volumena, za novostvorenu kost su određeni i trabekularni parametri (broj i debljina trabekula te razmak između trabekula).

4.2.7. Histologija

Neposredno nakon uzorkovanja, uzorci su stavljeni u 4-postotnu otopinu formalina radi fiksacije. Nakon fiksacije tkiva uzorci su histološki procesirani primjenom metode dekalcinacije, a po jedan preparat iz svake skupine je procesiran nedekalciniran (metoda je opisana u poglavlju 4.3.7).

Uzorci koji su procesirani dekalcinacijom, nakon fiksacije u formalinu stavljeni su i držani 20 dana u otopini za dekalcinaciju (14% EDTA u 4% formalinu). Po završetku dekalcinacije uzorci su uklopljeni u parafin te su napravljeni histološki rezovi debljine 5-6 μm . Dobiveni histološki rezovi obojeni su hemalaun-eozinom te bojenjima po Goldneru i/ili Van Kossi. Histološki preparati snimljeni su uporabom programa cellDimensions i mikroskopa Olympus BX53 (Olympus, Tokyo, Japan).

4.2.8. Imunohistokemija

Radi lokalizacije ključnih molekula koje sudjeluju u ektopičnoj osteogenezi na odabranim histološkim preparatima, napravljena je indirektna imunohistokemija kojom su odgovarajućim primarnim protutijelima lokalizirani CD90, sox-9, osterix, runx2, kolagen tip II i alkalna fosfataza. Imunohistokemija je napravljena nakon deparafinizacije i rehidracije tkiva. Prije inkubacije primarnim protutijelima napravljen je povrat epitopa (eng. *Heat-induced epitope retrieval*) uporabom natrij-citrat pufera i grijanja u mikrovalnoj pećnici u trajanju od 15 min. Nakon toga su histološki preparati preko noći inkubirani sljedećim primarnim protutijelima: anti-CD90, anti-sox9, anti-osterix, anti-runx2, anti-kolagen tip II i anti-alkalna fosfataza. Kao sekundarno protutijelo je korišteno odgovarajuće sekundarno protutijelo upareno s peroksidazom (HRP) a za detekciju je upotrijebljen diaminobenzidin (DAB) kromogen. Sva upotrijebljena protutijela proizveo je Abcam (Cambridge, Ujedinjeno Kraljevstvo). Preparati su na kraju obojeni hematoksilinom i prekriveni ImmunoHistoMount™ (Sigma-Aldrich, St. Louis, Missouri, SAD).

4.2.9. Histomorfometrija

Histomorfometrijska analiza je primijenjena kako bi se odredio udio kosti i koštane srži na histološkim preparatima iz različitih vremenskih točaka. Analiza je napravljena na histološkim preparatima obojenim po Goldneru. Reprezentativni preparati za svaku pokusnu skupinu snimljeni su s pomoću programa cellDimensions i mikroskopa Olympus BX53 (Olympus, Tokyo, Japan). Na dobivenim slikama su primjenom programa Photoshop (Adobe Systems, San Jose, Kalifornija, SAD) površine kosti i keramike označene i maskirane distinktivnom bojom. Označena površina je kvantificirana s pomoću programa Fiji ImageJ (verzija 1.51r, NIH, Bethesda, Maryland, SAD) te je površina koštane srži određena kao razlika ukupne površine te površine kosti i biokeramike. Rezultati su prikazani kao postotak kosti i koštane srži po pokusnim skupinama.

4.2.10. Analiza podataka

Distribucija podataka analizirana je primjenom Kolmogorov-Smirnovljeva testa. Ovisno o distribuciji podataka (parametrijska ili neparametrijska) primijenjeni su odgovarajući testovi. Pri parametrijskoj distribuciji podataka primijenjena je jednostrana ili dvostrana analiza varijance uz primjenu *post-hoc* Tukeyjevog testa višestrukih raspona, dok je kod neparametrijske distribucije primijenjen Kruskal Wallisov test s Dunnovim *post-hoc* testom. Rezultati su prikazani kao prosječna vrijednost +/- standardna devijacija. Podaci su obrađeni uporabom programa IBM SPSS Statistics (Armonk, New York, SAD) i GraphPad Prism (San Diego, Kalifornija, SAD).

4.3. Model posterolateralne spinalne fuzije kod kunića

4.3.1. Dizajn pokusa

S obzirom na to da su u modelu subkutane ugradnje u štakora biokeramičke čestice svih testiranih veličina promovirale stvaranje kosti pod utjecajem rhBMP6/ABC, za daljnje testiranje u pripremnom pokusu na modelu PLF-a kod kunića odabrane su čestice veće od 500 μm jer se njihovom primjenom lakše postiže homogena distribucija čestica, te manje od 2500 μm s obzirom na potencijalno otežanu integraciju s transverzalnim nastavcima kunića. U pripremnom pokusu na dva kunića testirani su osteoinduktivni implantati (rhBMP6/ABC) s dvije veličine čestica (500-1700 μm te 1700-2500 μm). Osim toga u ovom su pokusu testirani i implantati s biokeramičkim blokovima koje smo također testirali u subkutanom eseju u štakora (181).

Na osnovi rezultata pripremnog pokusa (opisani u poglavlju 5.2.1.) odabrana je optimalna veličina čestica u rasponu od 500 do 1700 μm za primjenu u osteoinduktivnom implantatu te je njegoa potencijalna primjena ispitana u modelu posterolateralne spinalne fuzije kod kunića.

Cilj ovog pokusa bio je dokazati mogućnost uporabe osteoinduktivnog implantata, koji se sastoji od rhBMP6, autolognog krvnog ugruška i biokeramičkih čestica, u postizanju fuzije između dvaju transverzalnih nastavaka lumbalnih kralježaka. U ovom su pokusu također uspoređena dva različita kemijska sastava biokeramičkih čestica (TCP te bifazična biokeramika koja se sastoji od 80% TCP i 20% HA) te dva načina primjene rhBMP6 (rhBMP6 dodan direktno u krv ili preliofiliziran na biokeramičke čestice) (Tablica 3). Svaki je implantat sadržavao 125 μg rhBMP6 u ugrušku koji nastane od 2,5 mL krvi te 0,5 g biokeramike. U pokusu je bilo 6 implantata po skupini, a vrijeme praćenja pokusnih životinja bilo je 7 tjedana.

Tablica 3: Opis pokusnih skupina i broj implantata po skupini i vremenskoj točki praćenja

Opis pokusne skupine	Razdoblje praćenja – 7 tjedana
A - rhBMP6/autologni krvni ugrušak + BCP 500-1700 μm	6
B - rhBMP6 (lio)/autologni krvni ugrušak + BCP 500-1700 μm	6
C - rhBMP6/autologni krvni ugrušak + TCP 500-1700 μm	6
D - rhBMP6 (lio)/autologni krvni ugrušak + TCP 500-1700 μm	6

U pokusu je ukupno upotrijebljeno 24 implantata koji su obostrano ugrađeni u 12 životinja.

4.3.2. Pokusne životinje

U pokusu su upotrijebljeni laboratorijski kunići (lat. *Oryctolagus cuniculus*) soja New Zealand uvezeni iz Envigo, Italija (mužjaci, starosti 9 mjeseci i tjelesne mase oko 4 kg). Životinje su bile smještene u registriranoj nastambi Laboratorija za mineralizirana tkiva (HR-POK-001). Laboratorijski kunići bili su smješteni u specijaliziranim kavezima za kuniće u kontroliranim laboratorijskim uvjetima (stalna temperatura zraka između 20 i 24 °C, relativna vlažnost zraka između 40 i 70%, razina buke do 60 dB, svjetlost 12 sati na dan) uz standardnu dijetu u skladu s dobrom laboratorijskom praksom i pristupom vodi *ad libitum*.

4.3.3. Priprava implantata

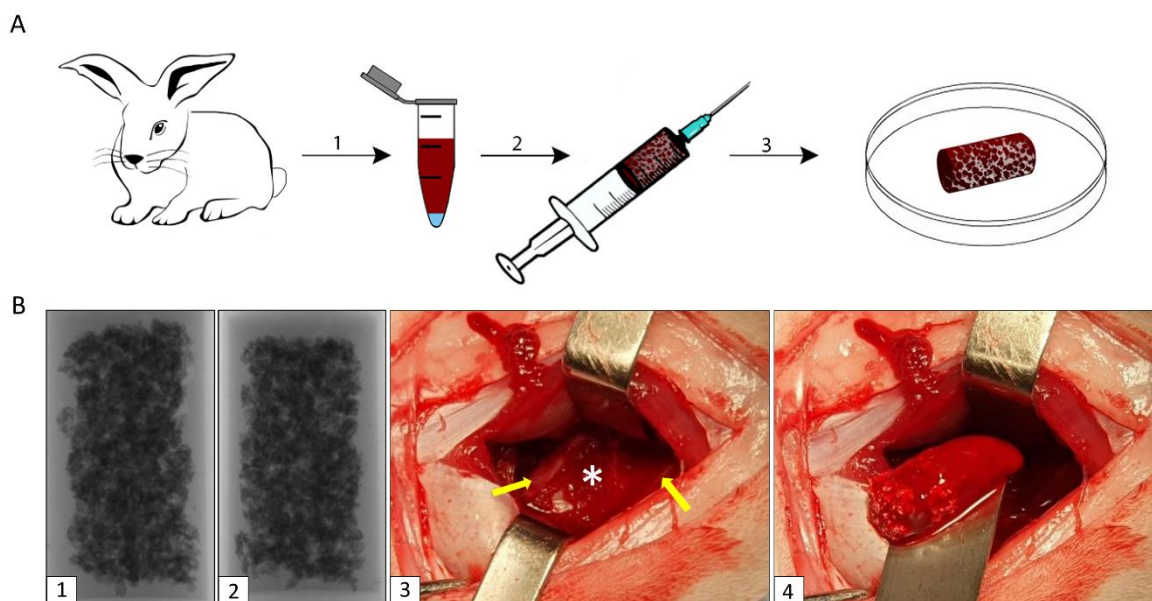
Prije početka pripreme implantata biokeramičke su čestice (mase 0,5 g po implantatu) u sterilnim uvjetima stavljene u šprice volumena 5 mL. Krv je u volumenu 2,5 mL izvađena iz ušne vene i pomiješana s biokeramičkim česticama. U skladu s protokolom pokusa, rhBMP6 (125 μg) je dodan u krv neposredno nakon vađenja u implantatima iz skupina A i C, dok je liofiliziran na biokeramičke čestice u skupinama B i D (opisano u nastavku). Nakon miješanja krvi s biokeramičkim česticama implantat je manualno rotiran kako bi se ostvarila homogena

distribucija čestica u implantatu i potom je ostavljen 1 sat na sobnoj temperaturi kako bi krv zgrušala. Priprava implantata prikazana je u slici 7A.

Liofilizacija rhBMP6 na biokeramičke čestice napravljena je u skladu s našom standardnom procedurom čija je efikasnost prethodno testirana (180): biokeramičke su čestice (0,5 g po implantatu) stavljene u plastične tube i sterilizirane UV svjetlom u laminaru. Nakon toga je u svaku tubu dodana otopina rhBMP6 (125 μ g u 500 μ L otopine), tube su pokriven folijom i smrznute. Zatim su tube stavljene u liofilizator (GEA liofilizator model SL2), postupak liofilizacije trajao je 8 sati nakon čega su tube izvađene iz uređaja te su biokeramičke čestice u sterilnim uvjetima premještene u šprice.

4.3.4. Opis kirurškog postupka

Kirurški zahvati na laboratorijskim kunićima provedeni su u sklopu registriranih prostora za kirurške zahvate Klinike za kirurgiju, ortopediju i oftalmologiju Veterinarskog fakulteta Sveučilišta u Zagrebu (HR-POK-020). Kunići su anestetizirani primjenom kombinacije ketamina u dozi 35 mg/kg i ksilazina u dozi 5 mg/kg primijenjene intramuskularno te je anestezija održavana inhalacijom 2-3% izoflurana. Odmicanjem leđnih mišića prikazani su transverzalni nastavci lumbalne kralježnice. Neposredno prije implantacije osteoinduktivnih implantata napravljena je dekortikacija kosti transverzalnih nastavaka L5 i L6 te su implantati ugrađeni obostrano (Slika 7B). Postoperacijski je za kontrolu boli primijenjeno 1,5 mg/ml oralne suspenzije meloksorala 5 dana nakon operacije, doze 0,3 mL/kg tjelesne mase kunića. Neposredno nakon kirurškog zahvata došlo je do uginuća jedne životinje.



Slika 7: Priprema i ugradnja implantata u pokusima na modelu PLF-a kod kunića. (A) Krv se vadi iz uške kunića u plastičnu tubu u kojoj se nalazi rhBMP6 (1) te se navlači u injekciju u kojoj se nalaze biokeramičke čestice (2). Nakon što krv koagulira, a neposredno prije ugradnje, implantat se vadi iz injekcije (3). (B) Rendgenske snimke implantata prikazuju homogenu distribuciju biokeramičkih čestica u implantatu (1 i 2). Tijekom operacije (3) su prikazani transversalni nastavci (žute strelice) te je u prostor između njih (bijeli asterisk) ugrađen osteoinduktivni implantat (4).

4.3.5. Žrtvovanje

Laboratorijski kunići eutanazirani su tako da su najprije sedirani intramuskularnom primjenom kombinacije ketamina (Narketan, Vetoquinol, Belp Bern, Švicarska) u dozi 20 mg/kg, i ksilazina (Xylapan, Vetoquinol, Belp Bern, Švicarska) u dozi 3 mg/kg, a nakon toga je intravenski primijenjen preparat T-61 (1 mL/kg). Neposredno nakon žrtvovanja životinja izdvojen je promatrani segment lumbalne kralježnice (L5-L6) i fiksiran formalinom. Laboratorijske životinje su nakon eutanazije neškodljivo uklonjene.

4.3.6. Radiološko praćenje i mikroCT analize

Laboratorijski kunići su neposredno nakon operacije te nakon žrtvovanja snimljeni rendgenom radi potvrde točnog pozicioniranja osteoinduktivnih implantata, odnosno radi preliminarnog određivanja ishoda fuzije.

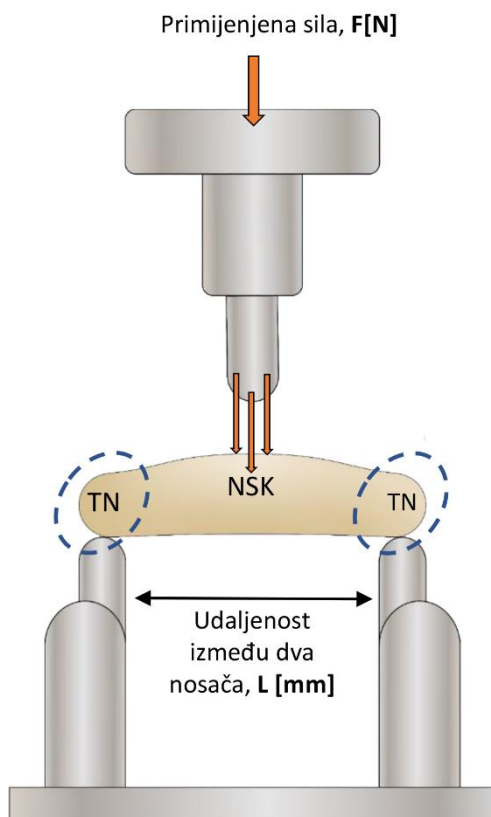
Kako bi se detaljno analizirao ishod spinalne fuzije te kako bi se napravila radiološka kvantifikacija kosti i biokeramike, promatrani je segment kralježnice snimljen mikroCT uređajem 1076 SkyScan (Bruker, Billerica, Massachusetts, SAD). Parametri snimanja bili su jednaki onima za snimanje implantata iz pokusa na štakorima (rezolucija snimanja 18 μm , aluminijski filtar debljine 0,5 mm), osim što je zbog većih dimenzija uzoraka širina polja snimanja povećana na 68 mm. Daljnja rekonstrukcija slika i analiza parametara napravljena je na istovjetan način kao što je prethodno opisano za uzorke iz pokusa na štakorima.

4.3.7. Histologija

Nakon završetka mikroCT snimanja i fiksacije u 10-postotnom formalinu, po dva uzorka iz svake pokusne skupine procesirani su histološkom metodom koja ne uključuje dekalifikaciju uzoraka (102, 184). Prije početka histološke obrade, uzorci su pažljivo očišćeni kako bi se prikazali transverzalni nastavci i novostvorena kost između njih. Uzorci su dehidrirani uz uporabu stupnjevite otopine etilnog alkohola (70%/80%/95%/100%) i automatskog sustava za tkivno procesiranje (ASP300S, Leica Biosystems, Buffalo Grove, Illinois, SAD). Nakon toga su uzorci uklopljeni u rezin te su s pomoću automatskog mikrotoma (SM2500, Leica Biosystems, Buffalo Grove, Illinois, SAD) narezani histološki rezovi debljine 5 μm koji su fiksirani na mikroskopska stakalca. Prije histoloških bojenja histološki su rezovi deplasticirani i hidrirani. Nakon toga su histološki rezovi obojeni hemalaun-eozinom te bojenjima po Goldneru i Von Kossi. Histomorfometrijska analiza kosti napravljena je istom metodom kao i u pokusu kod štakora (opisano u poglavlju 4.2.9. Histomorfometrija)

4.3.8. Biomehanička testiranja

Nakon završetka mikroCT snimanja izdvojen je fuzionirani segment kralježnice te diseciran kako bi se prikazala novostvorena kost. Nakon toga je na svim uzorcima testirana segmentalna mobilnost promatranog dijela kralježnice. Kako bi se odredila biomehanička svojstva (maksimalna sila loma kosti, rad potreban za lom kosti i elastičnost kosti) novostvorene kosti fuzionirane s transverzalnim nastavcima na svim uzorcima koji nisu histološki procesirani, proveden je test *three-point bending* (Slika 8). Test je proveden na mjernom instrumentu za određivanje biomehaničkih svojstava materijala TA.HDPlus (Stable Micro Systems, Surrey, Ujedinjeno Kraljevstvo) na Zavodu za procesno inženjerstvo Prehrambeno-biotehnološkog fakulteta Sveučilišta u Zagrebu. Fuzionirani segment kralježnice postavljen je na dva nosača te je mjerena sila pritiska primijenjena perpendikularno na sredinu novostvorene kosti između dvaju transverzalnih nastavaka. U pokusu je rabljena ćelija mase 50 kg uz konstantnu brzinu (0,5 mm/s). Kontrolna skupina bili su transverzalni nastavci kralježaka izdvojeni iz životinja upotrijebljenih u pokusu.



Slika 8: Test *Three-point bending*. Na dva nosača postavi se fuzijska masa koja se sastoji od transverzalnih nastavaka (TN) i novostvorene kosti (NSK) između njih i potom se primijeni sila (eng. *Force*, F) na središnji dio fuzijske mase. Instrument mjeri silu i rad potreban za lom novostvorene kosti te elastičnost kosti.

4.3.9. Analiza podataka

Distribucija podataka analizirana je uporabom Kolmogorov-Smirnovljevog testa te su s obzirom na rezultate testa i mali uzorak, upotrijebljeni primjereni ne-parametrijski testovi i prikaz podataka. Razlike između skupina analizirane su s pomoću Kruskal-Wallisova testa (sve skupine zajedno) te *post-hoc* Mann-Whitney U testa (usporedbe između dviju skupina). Podaci su prikazani kao medijani s interkvartilnim rasponima. Vrijednosti P manje od 0,05 smatrane su značajnima. Podaci su obrađeni uporabom programa IBM SPSS Statistics (Armonk, New York, SAD) i GraphPad Prism (San Diego, Kalifornija, SAD).

5. REZULTATI

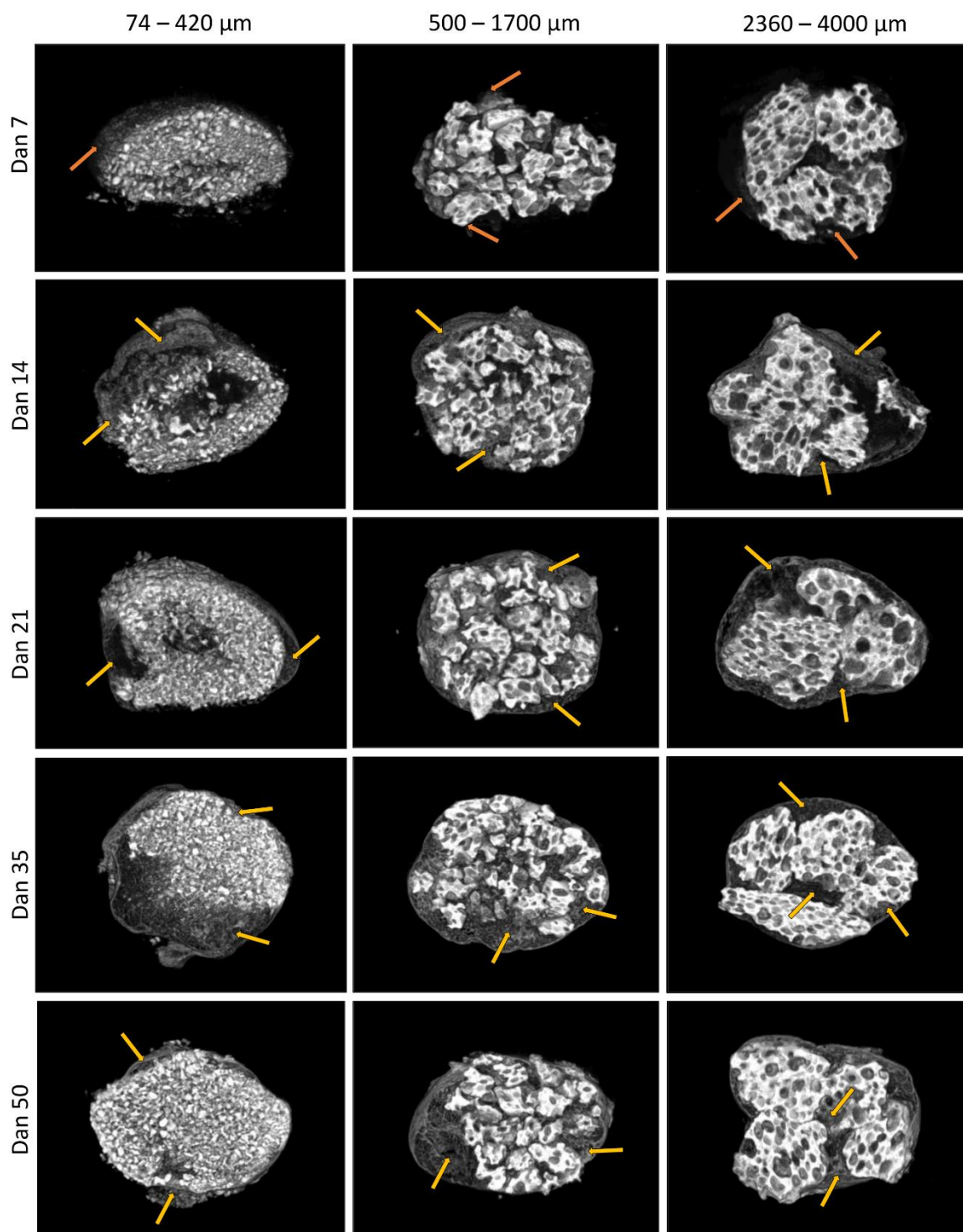
5.1. Ektopično stvaranje kosti nakon subkutane ugradnje osteoinduktivnog implantata u aksilarnu regiju štakora

5.1.1. MikroCT analiza

5.1.1.1. Deskriptivna mikroCT analiza

Proces ektopičnog stvaranja kosti i struktura novostvorene kosti analizirani su na mikroCT presjecima kroz implantate (Slika 9). Sedmoga dana nakon subkutane ugradnje osteoinduktivnih implantata središnji je dio implantata sadržavao biokeramičke čestice, a diskretna područja okoštavanja bila su vidljiva na perifernim dijelovima implantata. Novostvorena kost je 14. dana nakon operacije bila prisutna u svim osteoinduktivnim implantatima i kost je zajedno s biokeramičkim česticama tvorila cjelinu koju smo nazvali koštano-keramička struktura (180). Novostvorena kost je bila prisutna u svim dijelovima implantata te se nalazila na površini i između biokeramičkih čestica. Koštano-keramička struktura s malim česticama, zbog nejednolike raspodjele malih čestica (74-420 μm), sadržavala je i dijelove u kojima se nalazila samo kost, bez biokeramičkih čestica. Kortikalna kost u dijelovima koštano-keramičke strukture nije bila jasno izdiferencirana 14. dana nakon implantacije, za razliku od 21. dana, kad je kortikalna kost bila jasno izražena. Izgled koštano-keramičke strukture na mikroCT presjecima 35. i 50. dana nakon implantacije bio je vrlo sličan 21. danu – bila je vidljiva smanjena gustoća kosti u dijelovima koštano-keramičke strukture bez biokeramike u odnosu na 14. dan.

Kost nije nastala ni u jednom implantatu koji je sadržavao samo biokeramičke čestice u autolognom krvnom ugrušku odnosno sam autologni krvni ugrušak bez rhBMP6.



Slika 9: Karakteristični mikroCT presjeci kroz osteoinduktivne implantate koji sadrže rhBMP6 u autolognom krvnom ugrušku s biokeramičkim česticama različitih veličina (74-420 μm , 500-1700 μm i 2360-4000 μm) 7., 14., 21., 35. i 50. dana nakon **ugradnje**. Sedmoga dana nakon implantacije vidljiva su područja okoštavanja na periferiji implantata (narančaste strelice), a 14. dana stvorena je koštano-keramička struktura koja se sastoji od novostvorene kosti (žute strelice) i biokeramičkih čestica i čija je osnovna struktura

očuvana u vremenu. U koštano-keramičkoj strukturi koja sadrži male (74-420 μm) biokeramičke čestice, zbog nejednolike distribucije čestica u implantatu su se nalazila i područja u kojima je bila samo kost, bez biokeramičkih čestica.

5.1.1.2. Kvantitativna mikroCT analiza

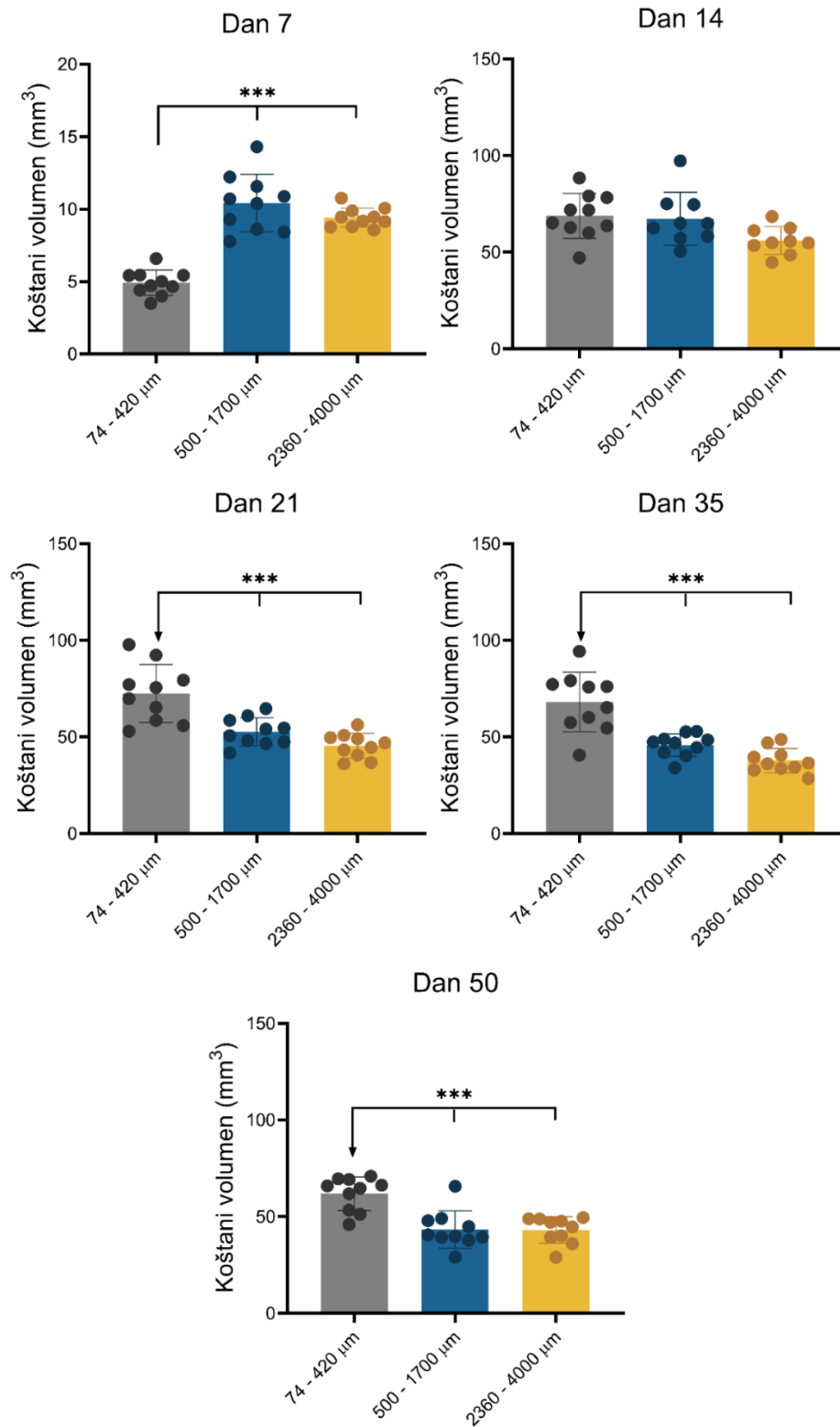
Kvantitativna analiza mikroCT snimaka pokazala je da je 7. dana nakon ugradnje bila prisutna tek manja količina kosti u osteoinduktivnim implantatima s biokeramičkim česticama različitih veličina (Slika 10). Iako je količina kosti u implantatima bila mala, valja istaknuti kako je koštani volumen bio veći u implantatima s velikim (2360-4000 μm) i srednjim (500-1700 μm) biokeramičkim česticama u odnosu na male (74-420 μm) (Slika 11).

U razdoblju između 7. i 14. dana dolazi do intenzivne osifikacije te je 14. dana bila prisutna značajna količina kosti u svim implantatima (Slika 10). Količina kosti bila je slična u pokusnim skupinama te nije bilo značajnih razlika između implantata s malim, srednjim i velikim biokeramičkim česticama (Slika 11).

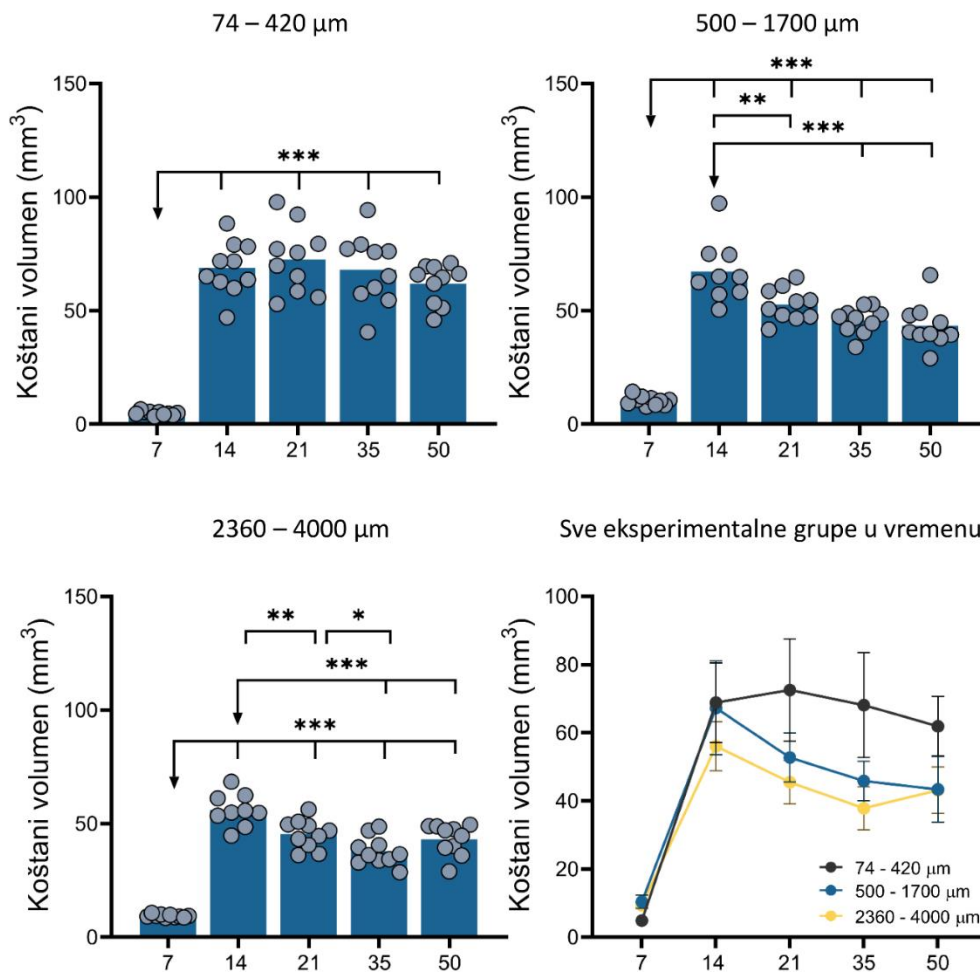
U razdoblju nakon 14. dana blago se smanjuje koštani volumen u pokusnim skupinama s velikim i srednjim česticama, dok je koštani volumen u implantatima s malim česticama bio stalan do kraja razdoblja praćenja, odnosno do 50. dana (Slika 10). U svim vremenskim točkama praćenja nakon 14. dana, koštani volumen je bio značajno veći u implantatima s malim česticama u odnosu na srednje i velike biokeramičke čestice (Slika 11). Koštani je volumen u svim vremenskim točkama (osim 50. dana) bio veći u implantatima sa srednjim u odnosu na velike biokeramičke čestice, ali razlike nisu bile statistički značajne (Slike 10-11).

Analiza kretanja trabekularnih parametara u vremenu pokazala je kako u implantatima s malim česticama nije bilo značajnih razlika u broju trabekula između 14. i 50. dana, dok se, s druge strane, trabekularna separacija blago smanjila a debljina trabekula blago povećala 35. dana u odnosu na 14. dan (Slike 12-13). U implantatima s velikim i srednjim česticama uočljiva su dva suprotna trenda u kretanju trabekularnih parametara nakon 14. dana: s jedne strane, uočljivo je blago povećanje broja trabekula, a s druge strane, smanjenje debljine trabekula uz nepromijenjenu trabekularnu separaciju (Slike 12-13). Ipak, valja napomenuti kako se broj trabekula određen mikroCT analizom ne odnosi samo na koštane trabekule između čestica, nego i na kost koja nastaje na površini čestica jer programom nije moguće između njih napraviti distinkciju.

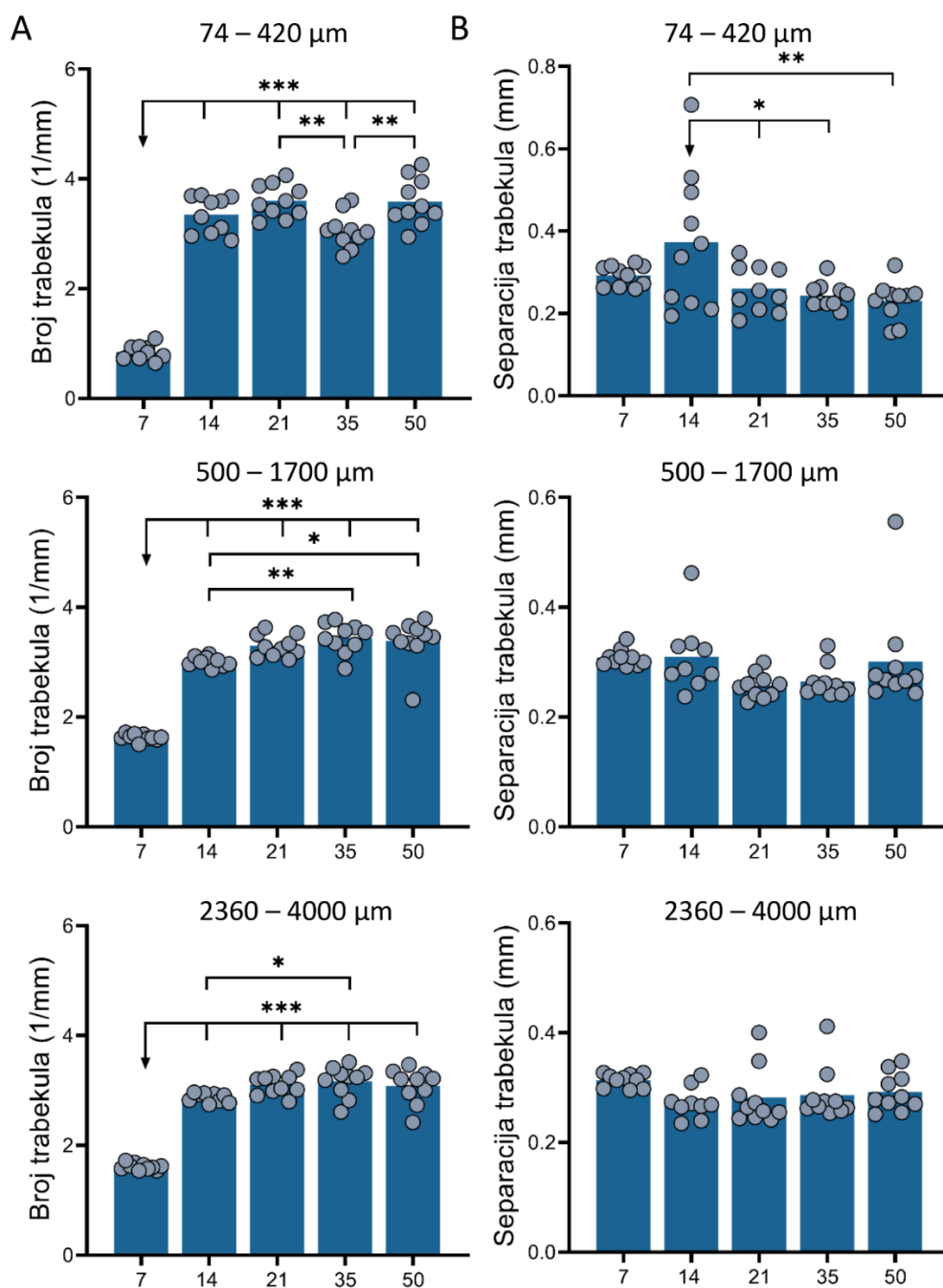
MikroCT analiza je pokazala kako se volumen biokeramike, neovisno o veličini biokeramičkih čestica, značajno ne mijenja u vremenu obuhvaćenom ovim istraživanjem (Slika 13B)



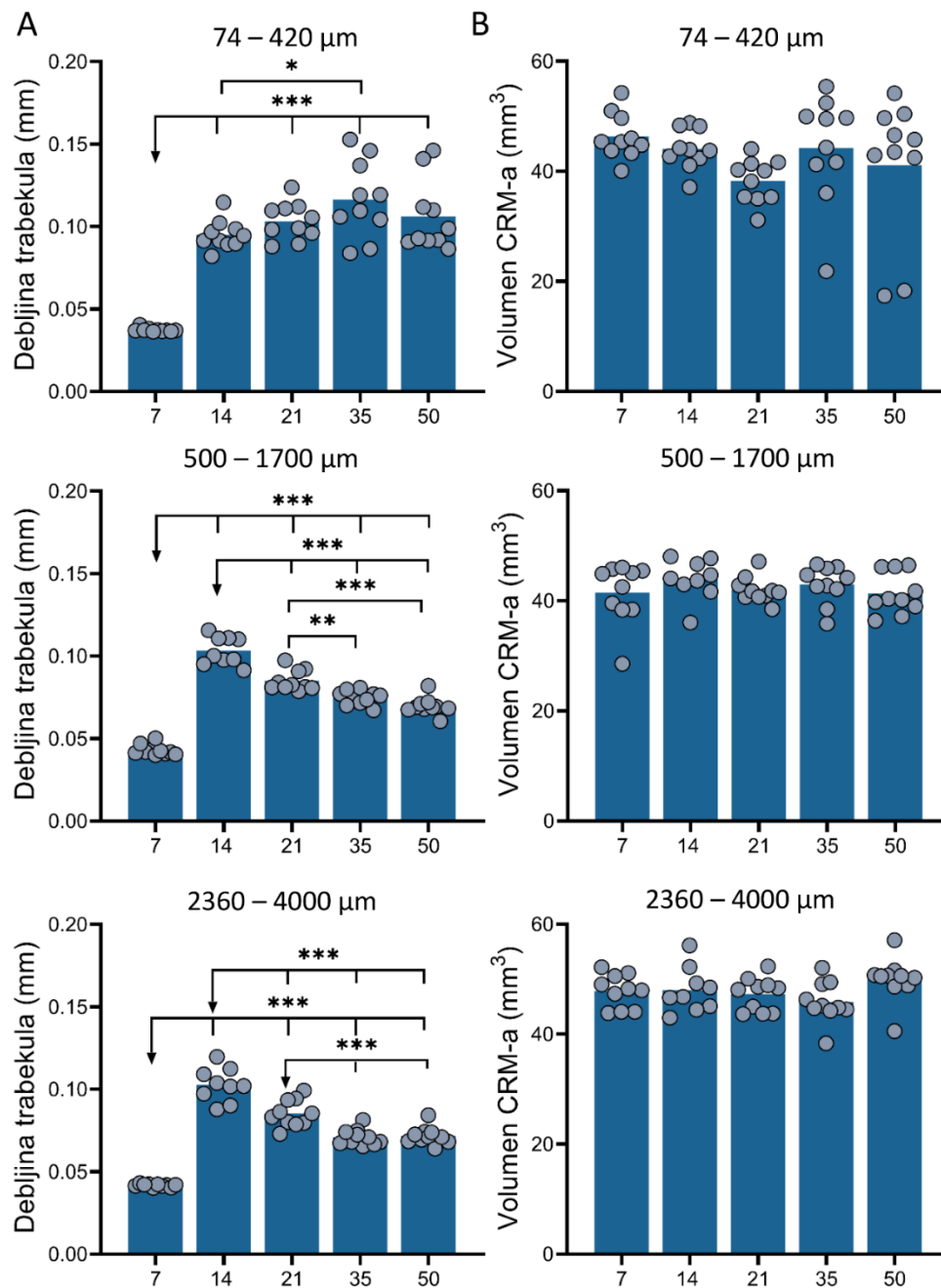
Slika 10: Kretanje koštanog volumena u vremenu. Kretanje koštanog volumena u vremenu između pokusnih skupina koje sadrže osteoinduktivni implantat s biokeramičkim česticama u tri različite veličine (74-420 μm , 500-1700 μm , 2360-4000 μm). Sumarizirane vrijednosti kretanja koštanog volumena svih pokusnih skupina u vremenu. * ($P \leq 0,05$), ** ($P \leq 0,01$), *** ($P \leq 0,001$).



Slika 11: MikroCT analizom određeni koštani volumen induciran implantatima koji sadrže rhBMP6/ABC s biokeramičkim česticama različitih veličina. Koštani volumen između pokusnih skupina 7., 14., 21., 35. i 50. dan nakon implantacije osteoinduktivnih implantata s biokeramičkim česticama u tri različite veličine (74-420 μm , 500-1700 μm , 2360-4000 μm). * ($P \leq 0,05$), ** ($P \leq 0,01$), *** ($P \leq 0,001$).



Slika 12: MikroCT analizom određeni broj trabekula i trabekularna separacija u kosti induciranoj implantatima koji sadrže rhBMP6/ABC s biokeramičkim česticama različitih veličina. (A) Kretanje broja trabekula u vremenu između pokusnih skupina koje sadrže osteoinduktivne implantate s biokeramičkim česticama u tri različite veličine (74-420 μm, 500-1700 μm, 2360-4000 μm). (B) Kretanje trabekularne separacije u vremenu između pokusnih skupina koje sadrže osteoinduktivne implantate s biokeramičkim česticama u tri različite veličine (74-420 μm, 500-1700 μm, 2360-4000 μm). * ($P \leq 0,05$), ** ($P \leq 0,01$), *** ($P \leq 0,001$).



Slika 13: MikroCT analizom određena debljina trabekula i volumen biokeramike u koštano-keramičkoj strukturi induciranoj implantatima koji sadrže rhBMP6/ABC s biokeramičkim česticama različitih veličina. (A) Kretanje debljine trabekula u vremenu između pokusnih skupina koje sadrže osteoinduktivne implantate s biokeramičkim česticama u tri različite veličine (74-420 μm, 500-1700 μm, 2360-4000 μm). (B) Kretanje volumena biokeramike u vremenu između pokusnih skupina koje sadrže osteoinduktivne implantate s biokeramičkim česticama u tri različite veličine (74-420 μm, 500-1700 μm, 2360-4000 μm). * ($P \leq 0,05$), ** ($P \leq 0,01$), * ($P \leq 0,001$).**

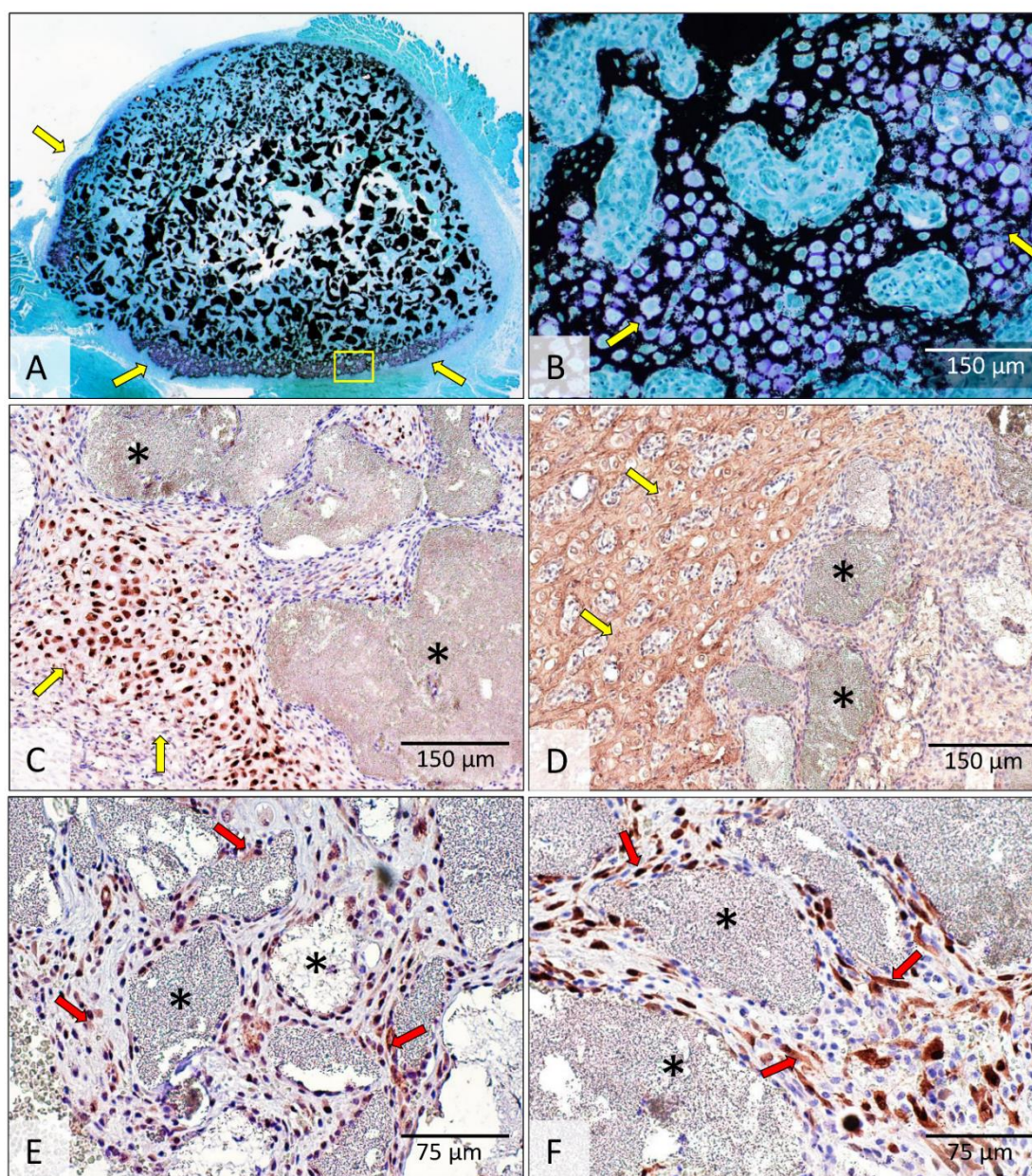
5.1.2. Histologija i imunohistokemija

5.1.2.1. Dan 7.

Široke zone endokondralne osifikacije bile su sedmoga dana nakon implantacije prisutne u perifernim dijelovima osteoinduktivnih implantata koji sadrže rhBMP6 u autolognom krvnom ugrušku i biokeramičke čestice različitih veličina (74-420 μm , 500-1700 μm i 2360-4000 μm) (Slike 14-16). Područja u kojima se odvija endokondralna osifikacija bila su pozitivna na sox9 i kolagen tipa 2 (Slike 14-15).

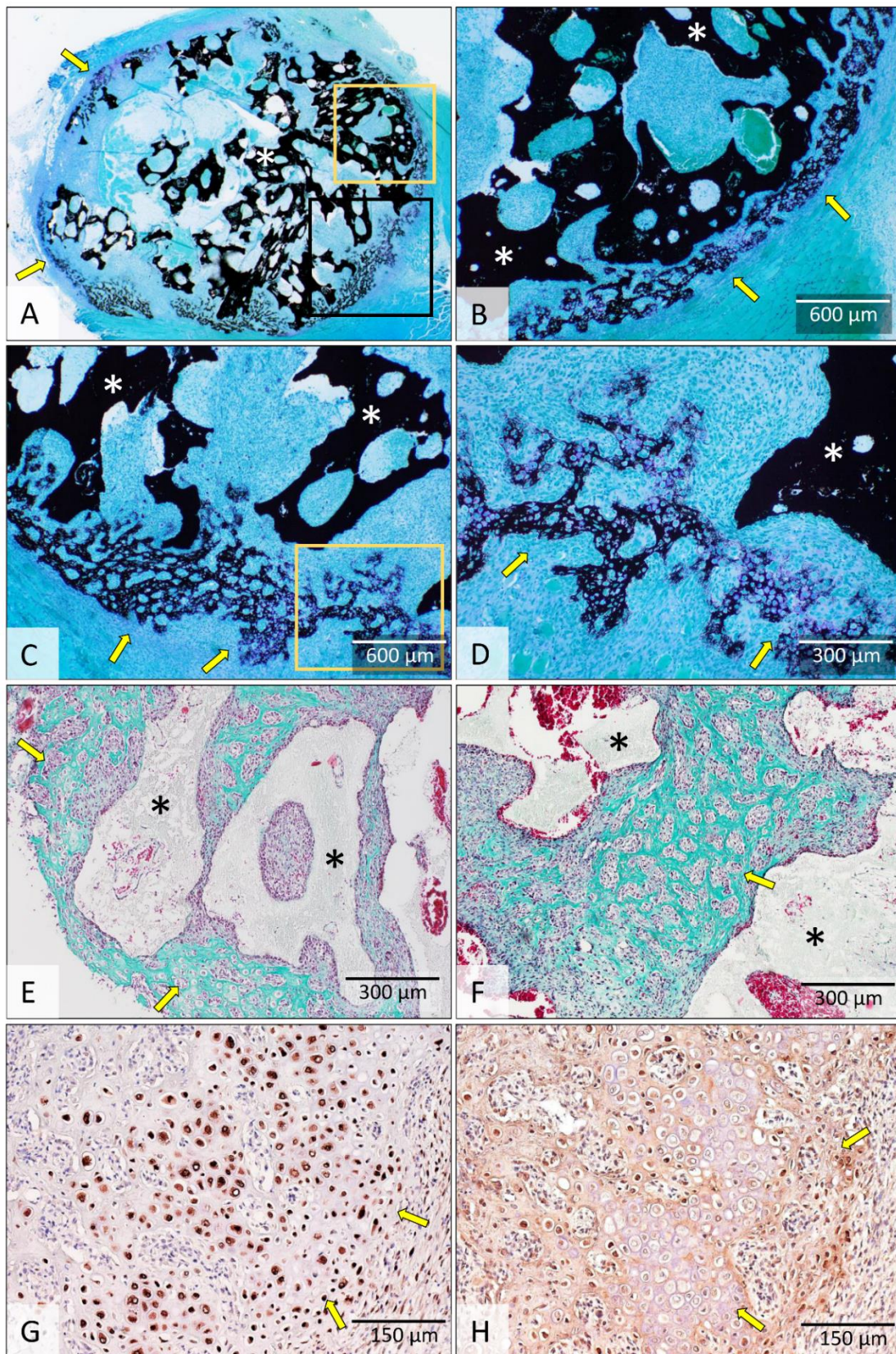
Središnji dijelovi implantata sadržavali su biokeramičke čestice i ostatke krvnog ugruška (Slike 14-16). Udaljenosti između malih biokeramičkih čestica bile su vrlo male, za razliku od velikih i srednjih čestica koje su bile međusobno više udaljene. Iako u središnjim dijelovima implantata još nije došlo do stvaranja kosti, znan se broj osteoprogenitornih stanica nalazio u blizini biokeramičkih čestica. CD90 i osterix pozitivne stanice bile su prisutne na površini i između biokeramičkih čestica neovisno o njihovoj veličini. No s obzirom na to da male biokeramičke čestice imaju znatno veću ukupnu površinu, broj osteoprogenitornih stanica bio je najveći kod manjih čestica (Slika 14).

U implantatima koji su sadržavali velike i srednje biokeramičke čestice, zone endokondralne osifikacije bile su prisutne i između čestica (Slike 15-16), a u implantatima s malim biokeramičkim česticama endokondralna je osifikacija bila ograničena na područje implantata bez biokeramičkih čestica (Slika 14). U područjima u kojima se odvijala endokondralna osifikacija bile su jasno razlučive zone proliferacije kondrocita te zona hipertrofije kondrocita i kalcifikacije hrskavice.

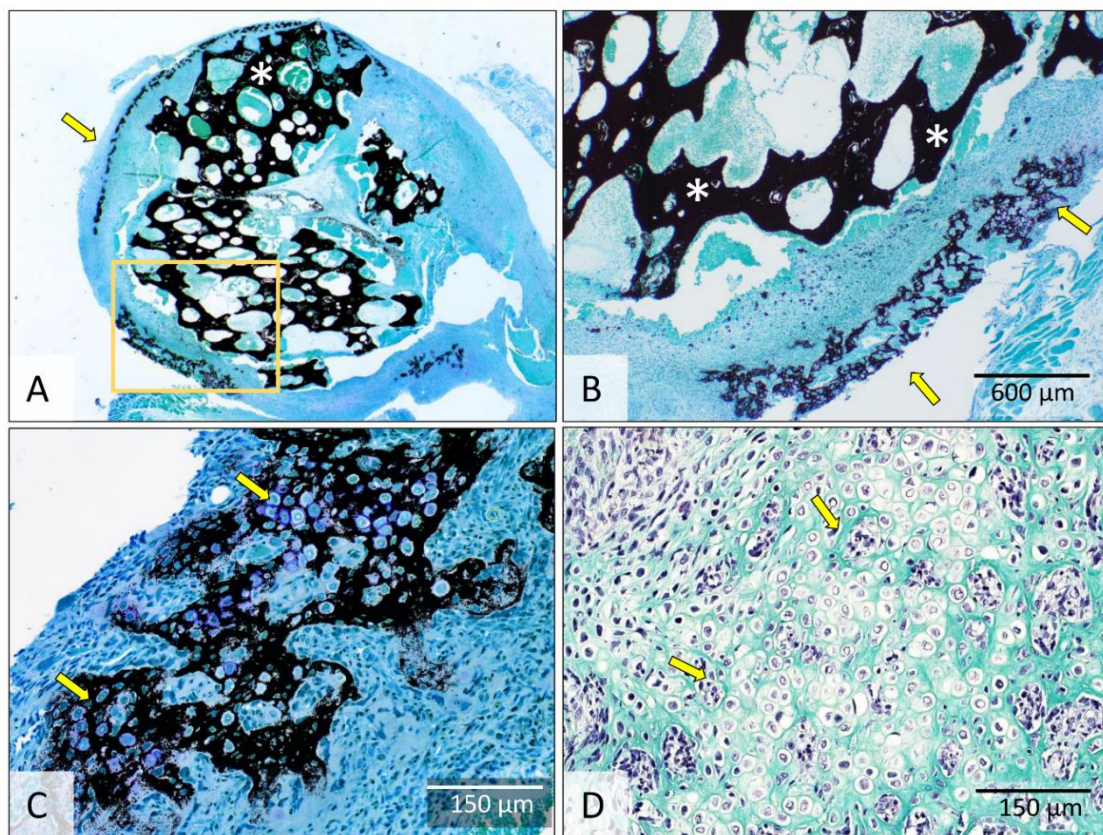


Slika 14: Histologija i imunohistokemija osteoinduktivnih implantata s malim (74-420 μm) biokeramičkim česticama 7 dana nakon operacije. Osteoinduktivni implantat (A) se sastoji od središnjeg dijela u kojemu se nalaze biokeramičke čestice, i perifernog dijela, gdje se odvija endokondralna osifikacija (B). Sox9 (C) i kolagen tipa 2 (D) smješteni su na periferiji preparata gdje se odvija endokondralna osifikacija, dok su CD90 (E) i osterix (F) smješteni između te na površini biokeramičkih čestica. Područje označeno žutim okvirom u (A) je prikazano uvećano u (B). Žute strelice upućuju na endokondralnu osifikaciju a crni asterisk označuje biokeramičke čestice. Crvene strelice upućuju na CD90 (E) i osterix (F) pozitivne stanice. Histološki preparati su obojeni po Von Kossi (A-B), dok je na imunohistokemijskim

preparatima kao kontra-bojenje upotrijebljen hematoksilin. Mjerila su prikazana u donjem desnom kutu slika.



Slika 15: Histologija i imunohistokemija osteoinduktivnih implantata sa srednjim (500-1700 μm) biokeramičkim česticama 7 dana nakon operacije. rhBMP6 u implantatima inducirao je endokondralnu osifikaciju koja se odvija na periferiji implantata (A-D) i između biokeramičkih čestica (E-F). Sox9 (G) i kolagen tipa II (H) imunolokalizirani su u perifernom dijelu implantata gdje se odvija endokondralna osifikacija. Područja označena žutim i crnim okvirima u (A) su prikazana uvećano u (B) odnosno (C). Područje označeno žutim okvirom u (C) je prikazano uvećano u (D). Žute strelice upućuju na endokondralnu osifikaciju a bijeli i crni asterisk označuju biokeramičke čestice. Histološki preparati su obojeni po Von Kossi (A-D) i Goldneru (E-F), dok je na imunohistokemijskim preparatima kao kontra-bojenje upotrijebljen hematoksilin. Mjerila su prikazana u donjem desnom kutu slika.



Slika 16: Histologija osteoinduktivnih implantata s velikim (2360-4000 μm) biokeramičkim česticama 7 dana nakon operacije. Endokondralna osifikacija se odvija na perifernim dijelovima osteoinduktivnog implantata (A-D). Područje označeno žutim okvirom u (A) je prikazano uvećano u (B). Žute strelice upućuju na endokondralnu osifikaciju a bijeli asterisk označuje biokeramičke čestice. Histološki preparati su obojeni po Von Kossi (A-C) i Goldneru (D). Mjerila su prikazana u donjem desnom kutu slika.

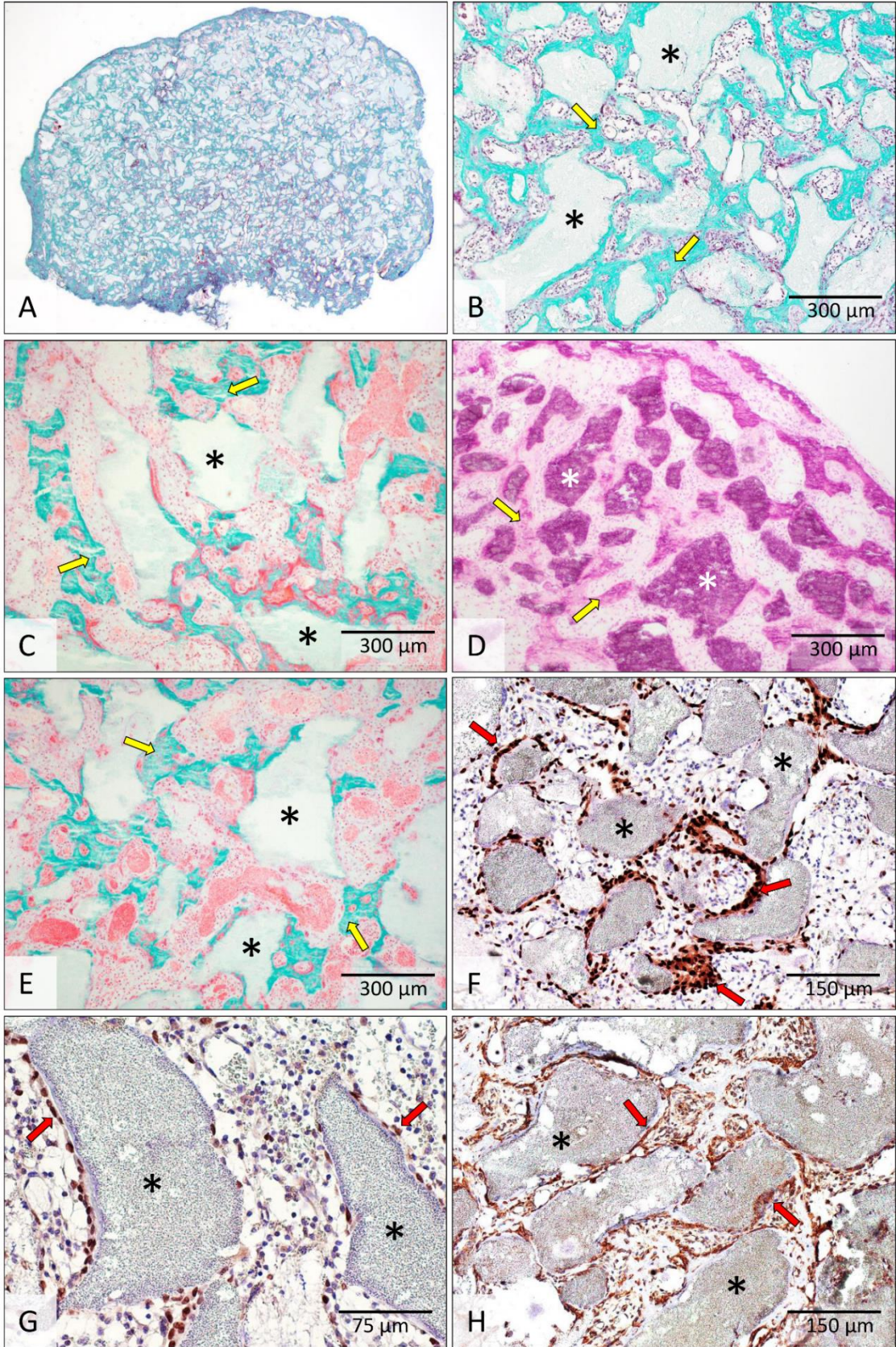
5.1.2.2. Dan 14

Novostvorena kost bila je prisutna u svim osteoinduktivnim implantatima 14. dana nakon implantacije bez obzira na veličinu čestica (Slike 17-20). Novostvorena kost je, zajedno s biokeramičkim česticama, tvorila cjelinu koju smo nazvali koštano-keramička struktura (180). Koštano-keramičku strukturu ograničava kortikalna kost koja još nije bila jasno diferencirana u svim implantatima.

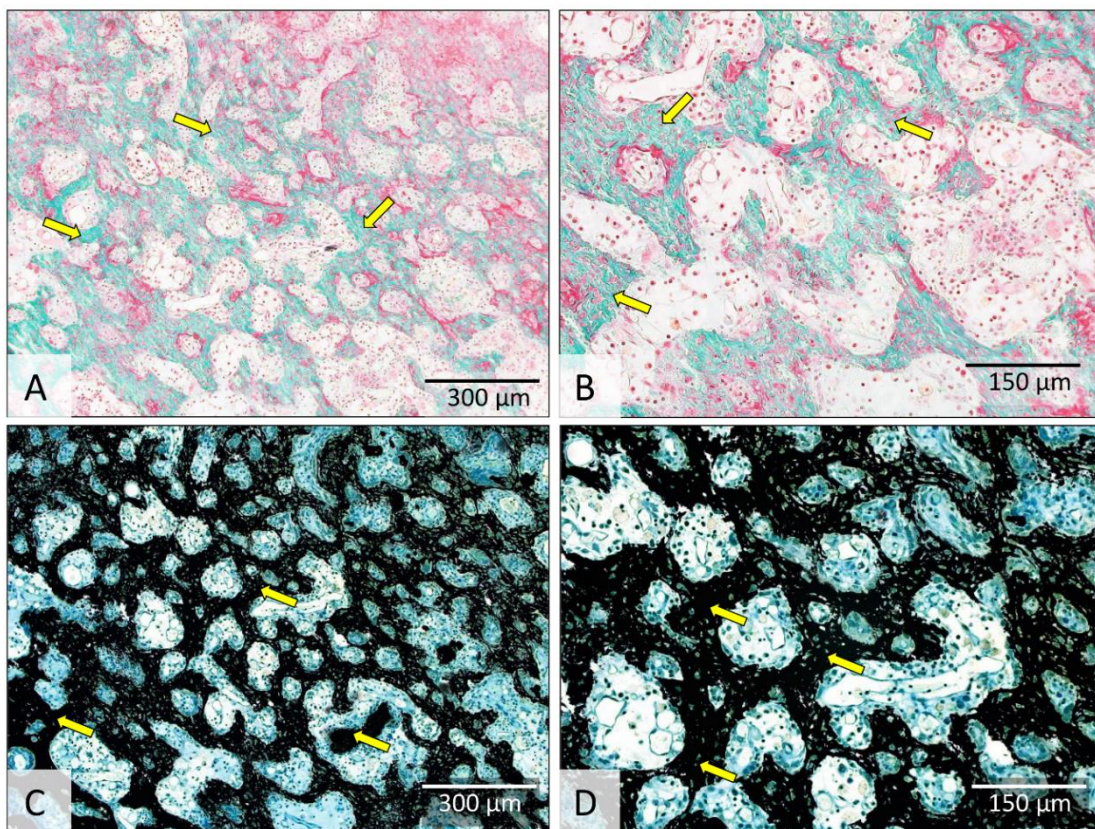
Novostvorena kost se u koštano-keramičkoj strukturi s malim biokeramičkim česticama nalazila na površinama i između biokeramičkih čestica (Slika 17). Osteoprogenitorne stanice na površinama i između biokeramičkih čestica diferencirale su se u *runx2* i *osterix* pozitivne osteoblaste te je kost na površinama i između čestica nastala intramembranozno. Novostvorena kost bila je okružena koštanom srži u kojoj se nalazio tek neznatan broj adipocita. U blizini kosti nalazile su se brojne novostvorene krvne žile. U dijelu implantata bez biokeramičkih čestica nalazile su se guste trabekule novostvorene kosti koja je nastala endokondralnom osifikacijom (Slika 18).

U koštano-keramičkoj strukturi s velikim i srednjim biokeramičkim česticama novostvorena kost se većim dijelom nalazila između biokeramičkih čestica, a manjim dijelom u porama unutar čestica. (Slike 19-20). Također, osteoprogenitorne stanice na površinama su se diferencirale u osteoblaste (*runx2* i *osterix* pozitivne stanice) koji su započeli s odlaganjem koštanog matriksa (Slika 19). Ipak, valja istaknuti kako je 14. dana novostvorena kost bila prisutna na samo malom dijelu površina velikih i srednjih čestica (Slika 19-20). Kost između velikih i srednjih biokeramičkih čestica nastala je dominantno endokondralno te u manjoj mjeri intramembranozno. Važno je istaknuti kako je intramembranozna osifikacija još bila u tijeku te je kasnila u odnosu na endokondralnu osifikaciju. Koštana srž s vrlo malim brojem adipocita nalazila se između koštanih trabekula.

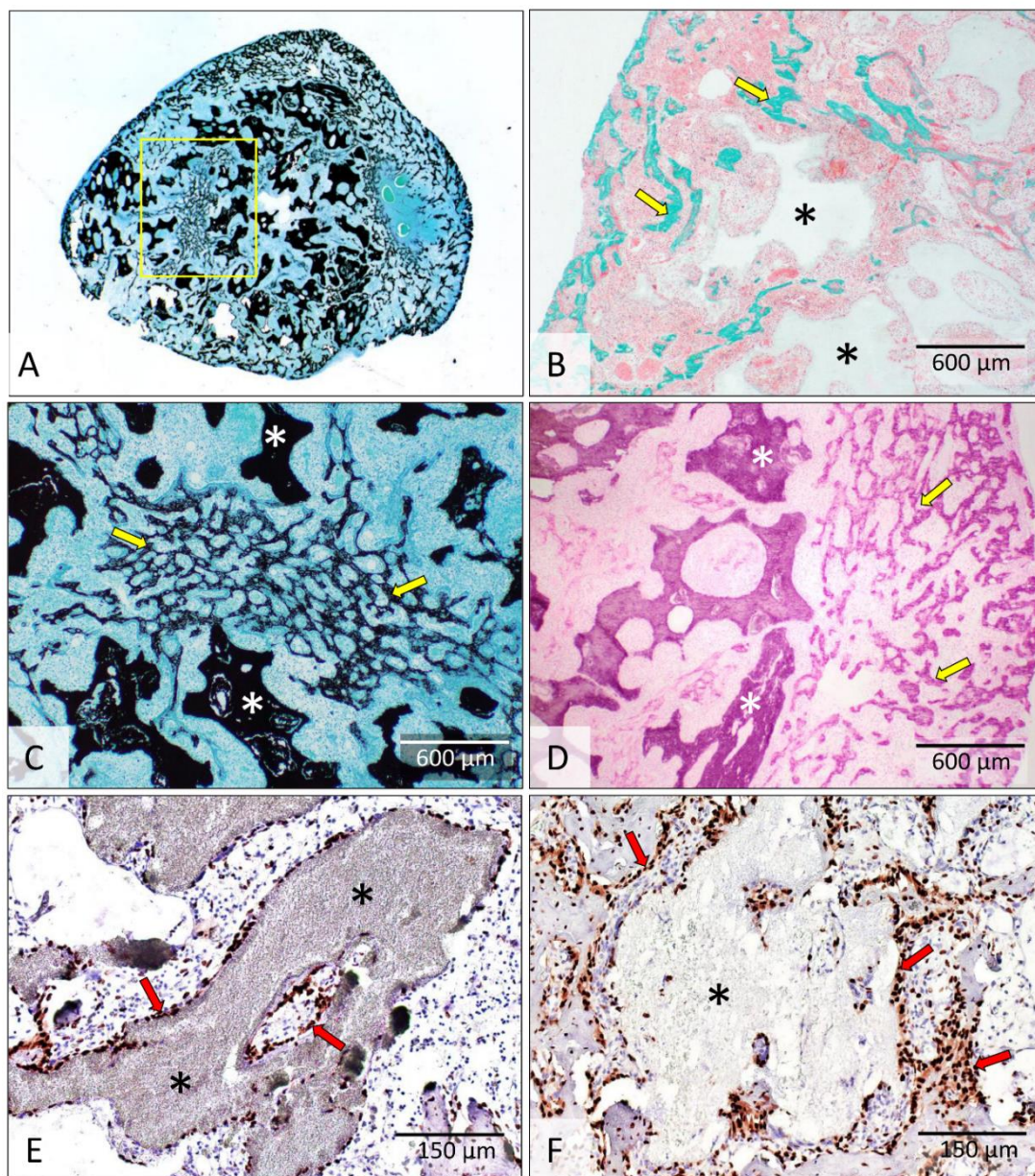
U niti jednom implantatu koji je sadržavao samo biokeramičke čestice (bez rhBMP6) u autolognom krvnom ugrušku odnosno sam autologni krvni ugrušak nije došlo do stvaranja kosti (Slika 21).



Slika 17: Histologija i imunohistokemija osteoinduktivnih implantata s malim (74-420 μm) biokeramičkim česticama 14 dana nakon operacije. U implantatima je stvorena kost koja zajedno s biokeramičkim česticama tvori koštano-keramičku strukturu. Osterix (F) i runx2 (G) su imunolokalizirani u osteoblastima koji na površini biokeramičkih čestica odlažu osteoid. Alkalna fosfataza (H) prisutna je na površini i između biokeramičkih čestica gdje se odvija osifikacija. Žute strelice upućuju na novostvorenu kost a crni i bijeli asterisk označuju biokeramičke čestice. Crvene strelice upućuju na osterix (F) i runx2 (G) pozitivne stanice odnosno na područja s pozitivnom alkalnom fosfatazom (H). Histološki preparati su obojeni po Goldneru (A, B, C i E) i hemalaun-eozinom (D), dok je na imunohistokemijskim preparatima kao kontra-bojenje upotrijebljen hematoksilin (F-H). Mjerila su prikazana u donjem desnom kutu slika.

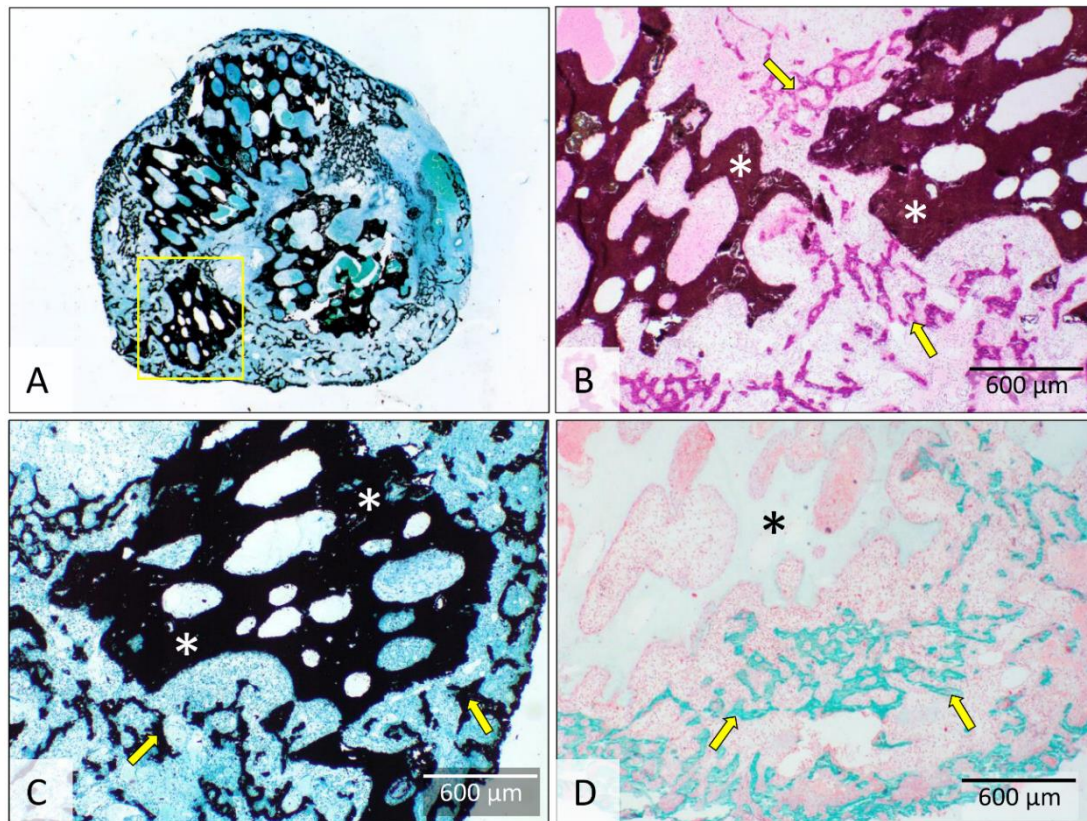


Slika 18: Histologija osteoinduktivnih implantata s malim (74-420 μm) biokeramičkim česticama 14 dana nakon operacije – područja bez čestica. U dijelovima implantata bez biokeramičkih čestica nalazi se gusta mreža koštanih trabekula. Žute strelice upućuju na novostvorenu kost. Histološki preparati obojeni su po Goldneru (A-B) i Von Kossi (C-D). Mjerila su prikazana u donjem desnom kutu slika.

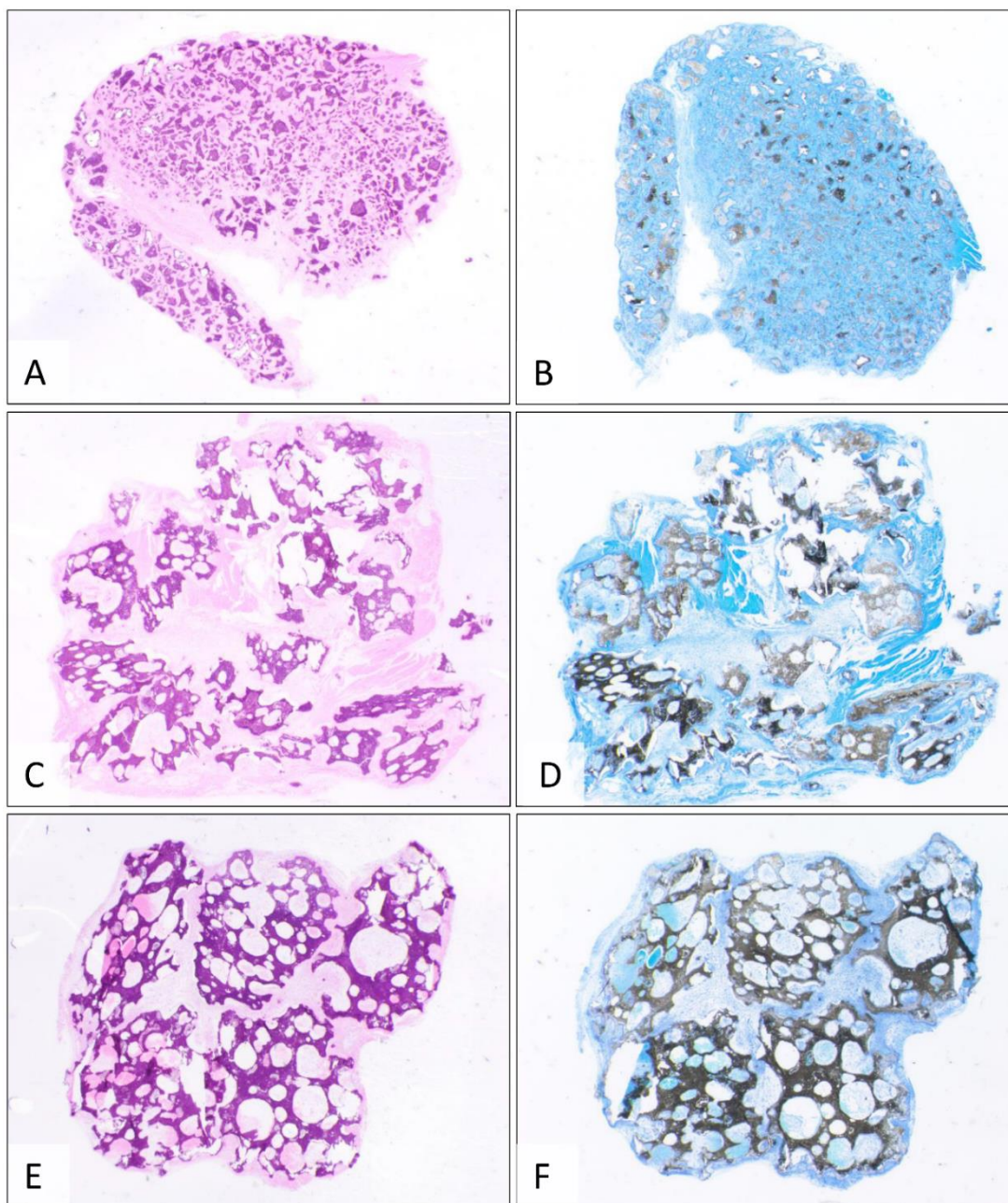


Slika 19: Histologija i imunohistokemija osteoinduktivnih implantata sa srednjim (500-1700 μm) biokeramičkim česticama 14 dana nakon operacije. Novostvorena kost zajedno s biokeramičkim česticama čini koštano-keramičku strukturu (A-D). Kost je većim dijelom nastala endokondralnom osifikacijom na periferiji i između čestica, a manjim dijelom intramembranoznom osifikacijom (C) i izravnim odlaganjem osteoida na površini čestica (E) ili između čestica (C i F). Runx2 (E) i osterix (F) imunolokalizirani su u osteoblastima koji na površini čestica te u prostore između čestica odlažu osteoid. Područje označeno žutim okvirom u (A) je prikazano uvećano u (C). Žute strelice upućuju na novostvorenu kost a bijeli i crni asterisk označuju biokeramičke čestice. Crvene strelice upućuju na runx2 (E) i osterix (F) pozitivne stanice. Histološki preparati su obojeni po Von Kossi (A i C), Goldneru (B) i

hemalaun-eozinom (D), dok je na imunohistokemijskim preparatima kao kontra-bojenje upotrijebljen hematoksilin (E-F). Mjerila su prikazana u donjem desnom kutu slika.



Slika 20: Histologija osteoinduktivnih implantata s velikim (2360-4000 µm) biokeramičkim česticama 14 dana nakon operacije. U implantatima je nastala kost koja zajedno s biokeramičkim česticama tvori koštano-keramičku strukturu (A-D). Kost je većim dijelom nastala endokondralnom osifikacijom dok je proces osifikacije na površini biokeramičkih čestica još u tijeku. Područje označeno žutim okvirom u (A) je prikazano uvećano u (C). Žute strelice upućuju na novostvorenu kost a bijeli i crni asterisk označuju biokeramičke čestice. Histološki preparati su obojeni po Von Kossi (A i C), hemalaun-eozinom (B) i po Goldneru (D). Mjerila su prikazana u donjem desnom kutu slika.



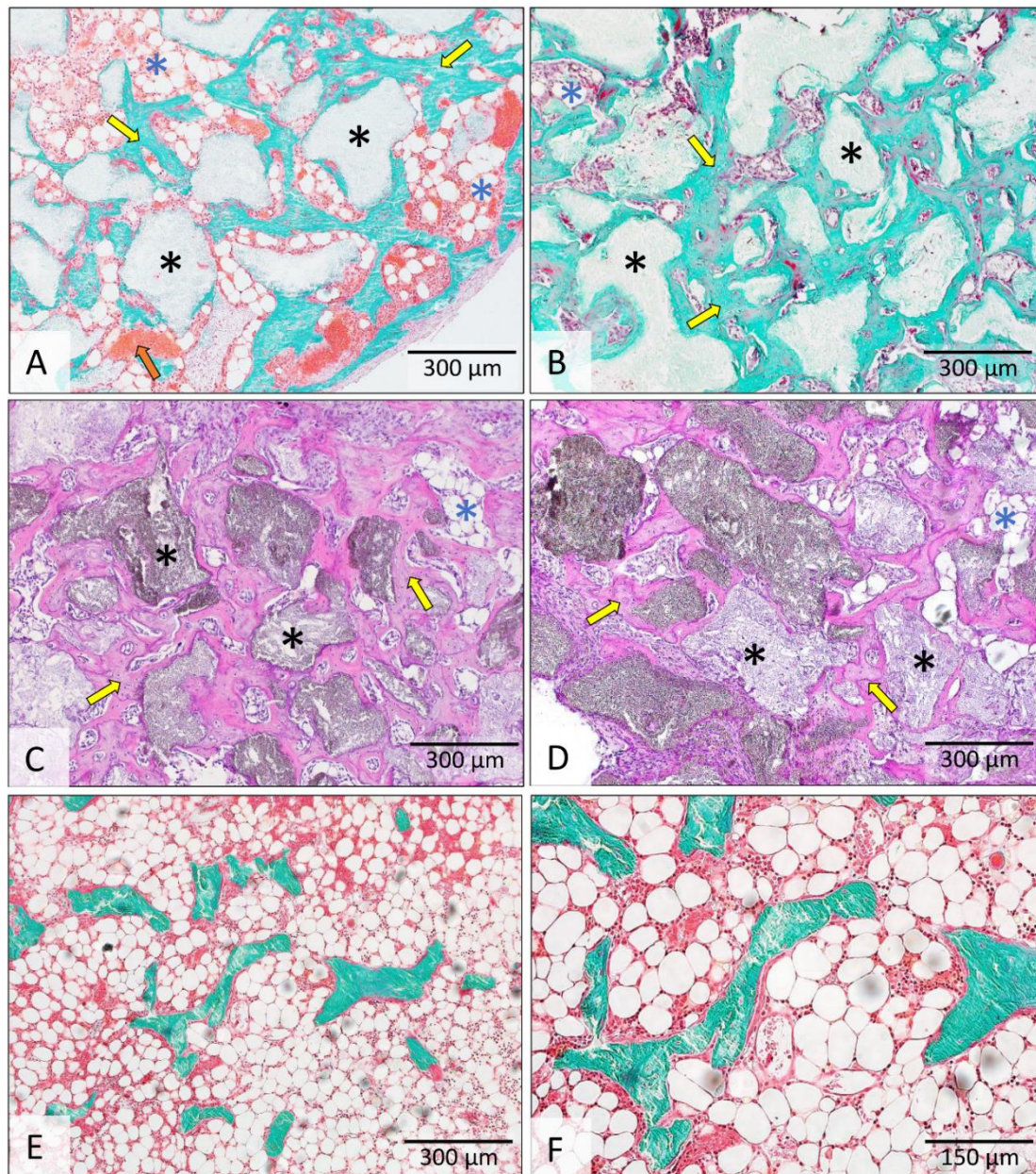
Slika 21: Histologija implantata koji sadrže biokeramičke čestice u autolognom krvnom ugrušku 14 dana nakon operacije. U implantatima koji su sadržavali male (74-420 μm) (A-B), srednje (500-1700 μm) (C-D) i velike (2360-4000 μm) (E-F) biokeramičke čestice u autolognom krvnom ugrušku nije došlo do stvaranja kosti 14 dana nakon implantacije. Histološki preparati obojeni su hemalaun-eozinom (A, C i E) i bojenjem po Von Kossi (B, D i F).

5.1.2.3. Dan 21

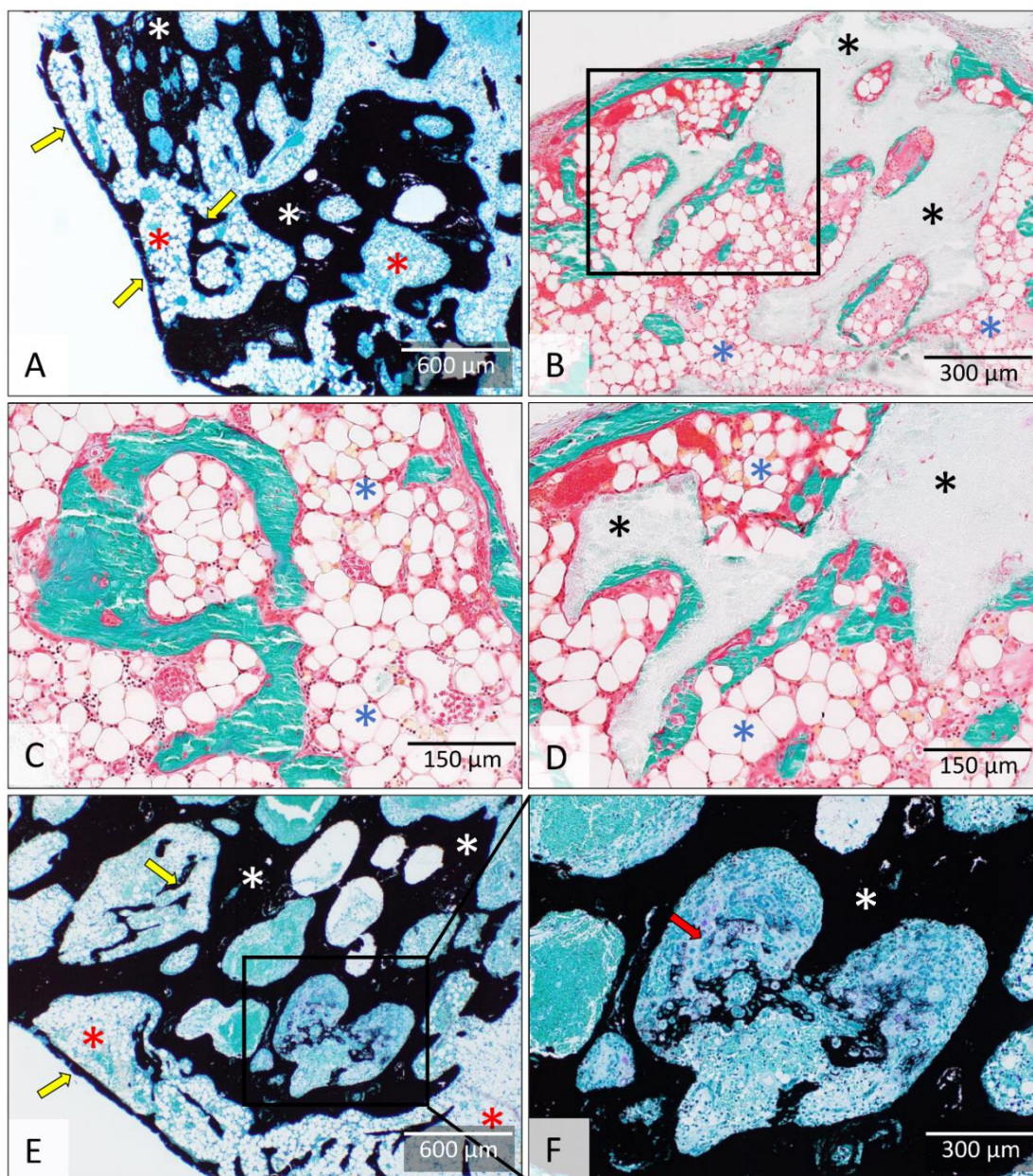
Ektopično stvaranje kosti pod utjecajem koštanih morfogogenetskih proteina većim je dijelom završeno 21. dana nakon implantacije kada koštano-keramička struktura jasnom diferencijacijom kortikalne kosti poprima svoje konačne morfološke značajke.

Koštano-keramička struktura s malim biokeramičkim česticama sastojala se od guste kosti koja se nalazila na površinama i između biokeramičkih čestica (Slika 22) te dijela implantata bez čestica u kojemu su se nalazile koštane trabekule okružene koštanom srži. U dijelu implantata s česticama koštana srž je bila limitirana dok je u dijelu implantata bez čestica koštana srž zauzimala znatan dio površine. Koštana srž je sadržavala znatan broj adipocita i krvne žile.

Koštano-keramička struktura s velikim i srednjim biokeramičkim česticama sastojala se od izražene kortikalne kosti koja je tvorila granicu koštano-keramičke strukture, kosti koja se nalazila na površinama i u porama biokeramičkih čestica te koštanih trabekula između čestica (Slika 23). U odnosu na 14. dan značajno se smanjila količina kosti između čestica dok je kost nastala na površinama te sada, za razliku od 14. dana, zauzima veći dio površine čestica. Zanimljivo, novostvorena kost nije bila jednoliko prisutna u porama unutar biokeramičkih čestica: neke pore su sadržavale kost, a u drugima su se nalazili kondrociti ili ostatci krvnog ugruška. Dobro vaskularizirana koštana srž sadržavala je veliki broj novodiferenciranih adipocita.



Slika 22: Histologija osteoinduktivnih implantata s malim (74-420 μm) biokeramičkim česticama 21 dan nakon operacije. Koštano-keramička struktura sastoji se od biokeramičkih čestica i kosti koja se nalazi na površini i između čestica. Količina koštane srži bila je varijabilna te se razlikuju dijelovi implantata s biokeramičkim česticama koji sadrže vrlo ograničenu koštanu srž (A-D) te dijelovi implantata bez čestica u kojima koštana srž zauzima znatan dio površine (E-F). Žute strelice upućuju na kost a narančasta na krvnu žilu u koštanoj srži. Crni asterisk označuje biokeramičke čestice a plavi koštanu srž. Histološki preparati su obojeni po Goldneru (A-B i E-F) i hemalaun-eozinom (C-D). Mjerila su prikazana u donjem desnom kutu slika.



Slika 23: Histologija osteoinduktivnih implantata sa srednjim (500-1700 μm) i velikim (2360-4000 μm) biokeramičkim česticama 21 dan nakon operacije. Koštano-keramička struktura sa srednjim (A-D) i velikim (E-F) biokeramičkim česticama ima sličnu strukturu i sastoji se od kortikalne kosti, koštanih trabekula i koštane srži između čestica i kosti na površini čestica. U pojedinim porama velikih biokeramičkih čestica bila je vidljiva endokondralna osifikacija (E-F). Područje označeno crnim okvirom u (B) je prikazano uvećano u (D) a područje označeno crnim okvirom u (E) je prikazano uvećano u (F). Žute strelice upućuju na kost a crvena na endokondralnu osifikaciju u pori. Bijeli i crni asterisk označuju biokeramičke čestice a crveni i plavi koštano srž. Histološki preparati su obojeni po Von Kossi (A, E, F) i Goldneru (B-D). Mjerila su prikazana u donjem desnom kutu slika.

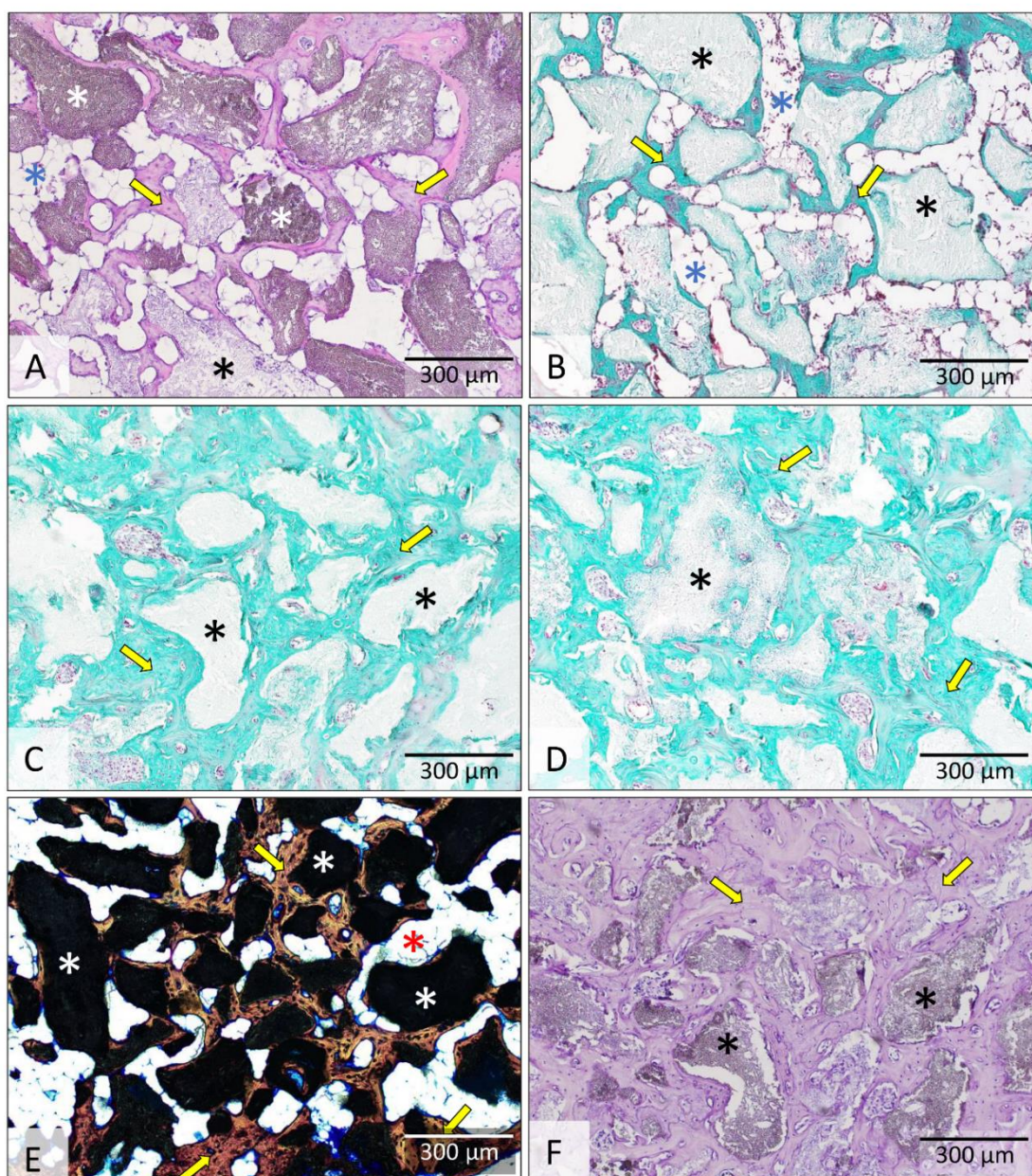
5.1.2.4. Dan 35 i dan 50

Histološke značajke koštano-keramičke strukture čije su stvaranje inducirali osteoinduktivni implantati (rhBMP6 u autolognom krvnom ugrušku s biokeramičkim česticama) bile su vrlo slične 35. i 50. dana nakon implantacije (Slike 24-27).

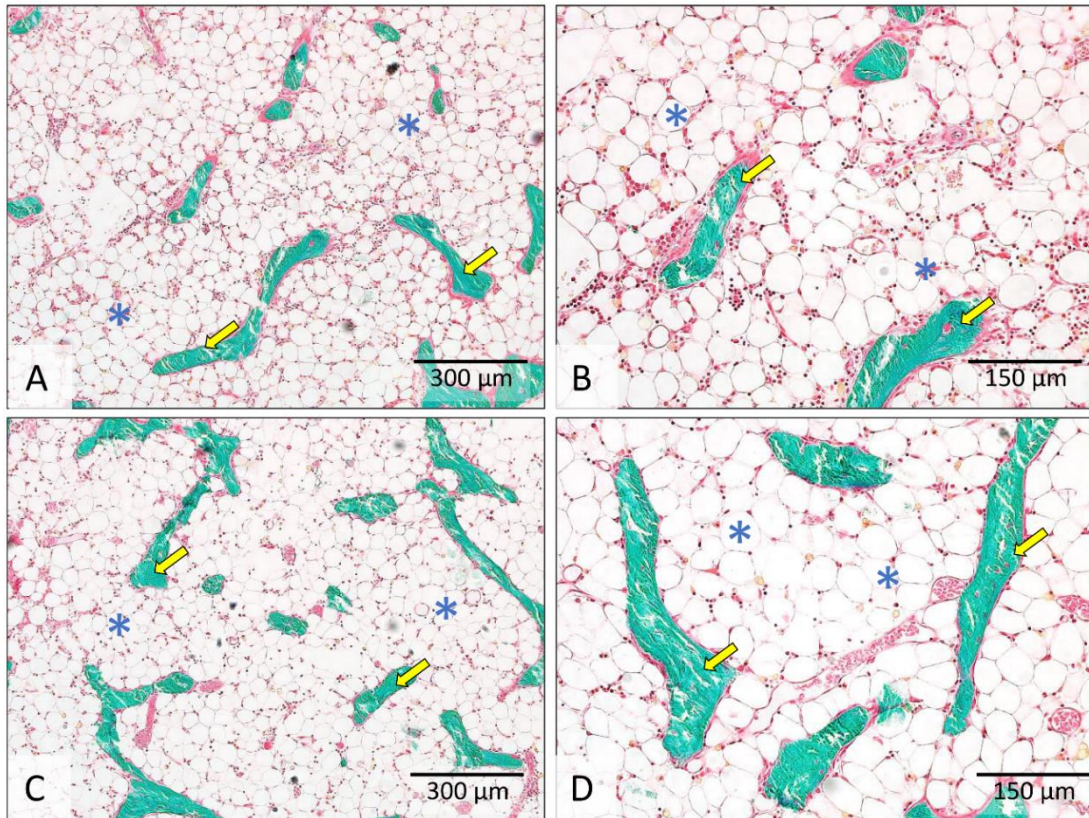
Mikroarhitektura koštano-keramičke strukture s malim biokeramičkim česticama nije se bitno promijenila u odnosu na izgled koji je poprimila 21. dana nakon ugradnje. Na površini i između biokeramičkih čestica nalazila se velika količina koštanog tkiva. Između koštanih trabekula nalazila se koštana srž koja je u pojedinim implantatima/dijelovima implantata bila ograničena, a u drugima je zauzimala značajnu površinu (Slika 24). U dijelovima implantata bez biokeramičkih čestica nalazile su se rijetke koštane trabekule okružene koštanom srži. (Slika 25) Značajna je promjena u odnosu na 14. i 21. dan što su adipociti postali dominantne stanice u koštanoj srži. Koštano-keramičku strukturu ograničava kortikalna kost koja je bila jasnije izražena u dijelovima bez biokeramičkih čestica.

Na histološkim presjecima koštano-keramičke strukture koji su sadržavali velike i srednje biokeramičke čestice, ektopična se kost može podijeliti na sljedeće dijelove: kortikalnu kost, trabekule između čestica te kost na vanjskim i unutarnjim površinama čestica (Slike 26-27). U odnosu na 14. i 21. dan dodatno se smanjila debljina koštanih trabekula između biokeramičkih čestica, a povećala se količina kosti na vanjskim i unutarnjim (unutar pora) površinama biokeramičkih čestica koje su sada gotovo potpuno prekrivene koštanim tkivom. Između biokeramičkih se čestica nalazi obilna koštana srž u kojoj prevladavaju adipociti. Koštano-keramička struktura je dobro vaskularizirana, s krvnim žilama koje prolaze kroz koštanu srž.

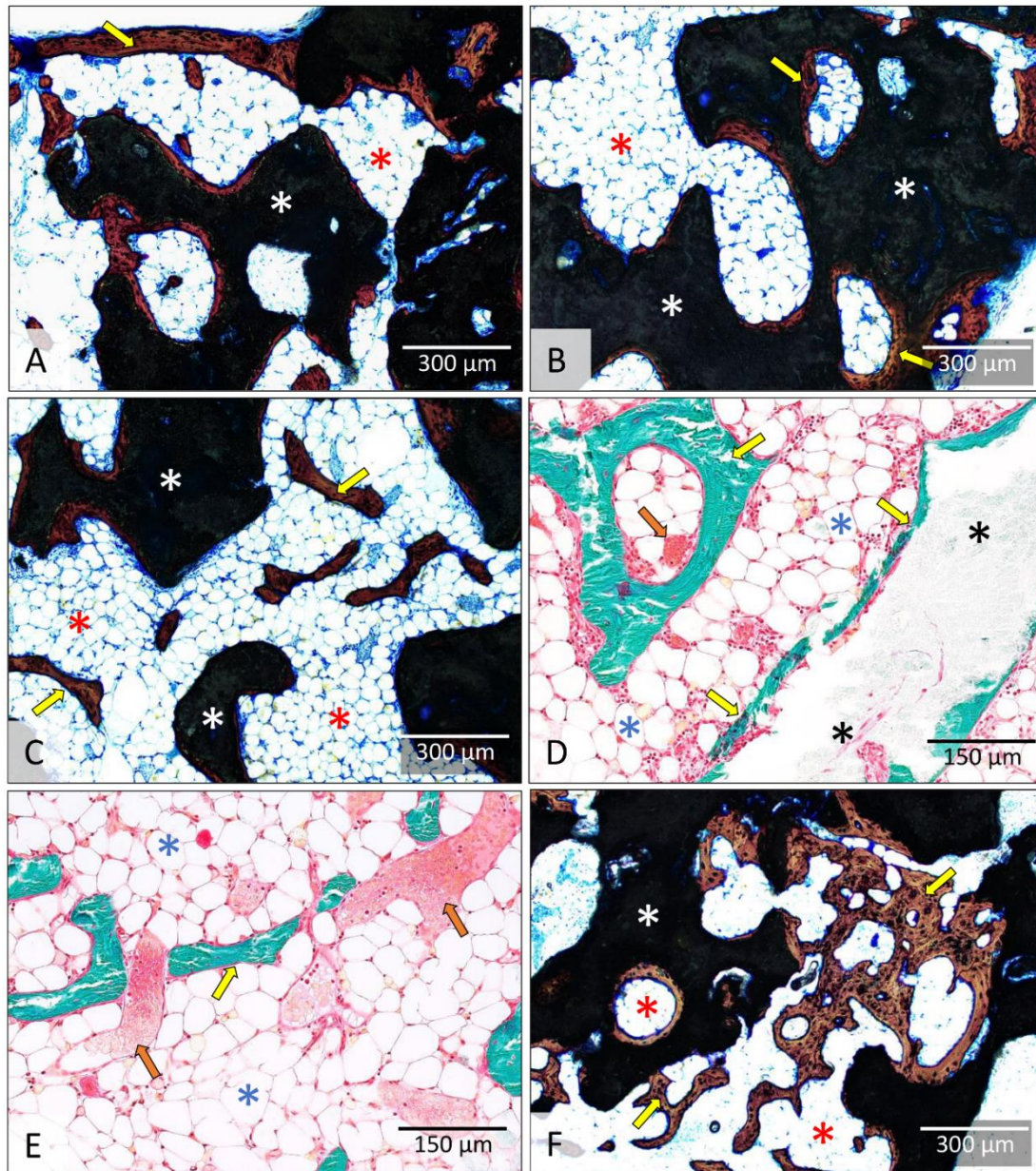
Do 50. dana niti u jednom implantatu koji je sadržavao samo biokeramičke čestice (bez rhBMP6) u autolognom krvnom ugrušku, nije došlo do stvaranja kosti dok se autologni krvni ugrušak resorbirao.



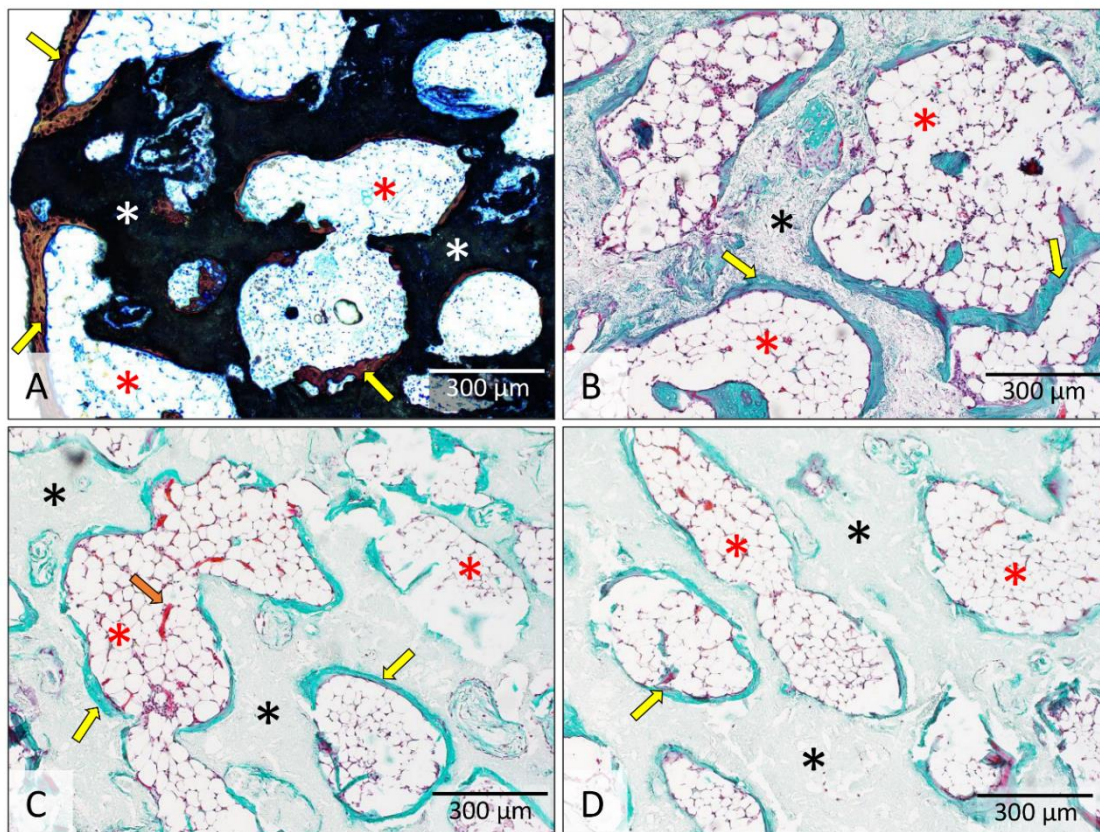
Slika 24: Histologija osteoinduktivnih implantata s malim (74-420 µm) biokeramičkim česticama 35 (A-B) i 50 (C-F) dana nakon operacije. Koštano-keramička struktura sastoji se od biokeramičkih čestica i guste kosti koja se nalazi na površini i između čestica. Površina koju zauzima koštana srž značajno je varirala te je u pojedinim dijelovima bila izrazito ograničena, a u drugim je dijelovima koštana srž zauzimala značajnu površinu. U koštanoj srži su najmnogobrojnije stanice bili adipociti. Žute strelice upućuju na kost. Crni i bijeli asterisk označuju biokeramičke čestice a plavi koštanu srž. Histološki preparati obojeni su hemalaun-eozinom (A i F) i bojenjem po Goldneru (B, C i D). Na slici E je prikazan izbrusak kosti. Mjerila su prikazana u donjem desnom kutu slika.



Slika 25: Histologija osteoinduktivnih implantata s malim (74-420 μm) biokeramičkim česticama 35 (A-B) i 50 (C-D) dana nakon operacije – područja bez čestica. U dijelovima implantata bez biokeramičkih čestica nalaze se rijetke koštane trabekule okružene koštanom srži. Žute strelice upućuju na kost a plavi asterisk označuje koštanu srž. Histološki preparati obojeni su po Goldneru (A-D). Mjerila su prikazana u donjem desnom kutu slika.



Slika 26: Histologija osteoinduktivnih implantata sa srednjim (500-1700 μm) biokeramičkim česticama 35 (A-E) i 50 (F) dana nakon ugradnje. Koštano-keramička struktura sastoji se od biokeramičkih čestica te kosti koja se dijeli na kortikalnu kost, kost na površini čestica te trabekule između čestica. Između kosti se nalazila obilna koštana srž u kojoj su najmnogobrojnije stanice bili adipociti. Žute strelice upućuju na kost a narančaste na krvne žile u koštanoj srži. Bijeli i crni asterisk označuju biokeramičke čestice a crveni i plavi koštanoj srži. Na slikama A-C i F prikazan je izbrusak kosti, a na slikama D i F prikazan je histološki preparat obojen po Goldneru. Mjerila su prikazana u donjem desnom kutu slika.

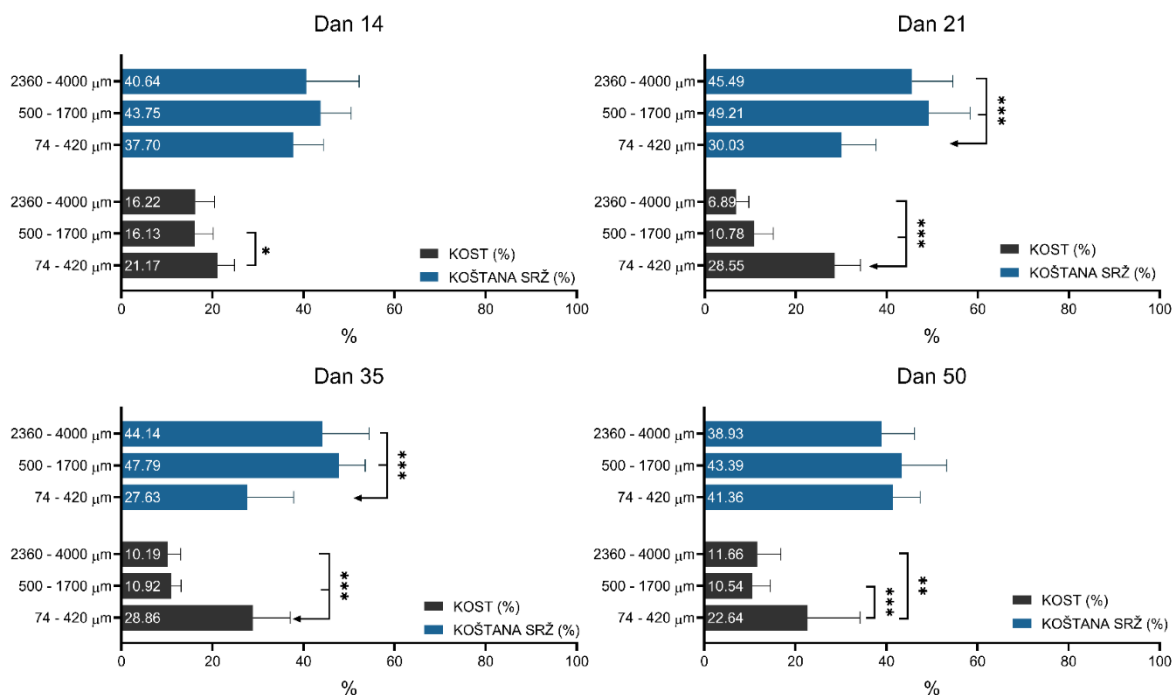


Slika 27: Histologija osteoinduktivnih implantata s velikim (2360-4000 μm) biokeramičkim česticama 35 (A-B) i 50 (C-D) dana nakon ugradnje. Koštano-keramička struktura sastoji se od biokeramičkih čestica, kosti koja prekriva vanjsku i unutarnju (u porama) površinu biokeramičkih čestica, koštanih trabekula između čestica i unutar pora te kortikalne kosti koja čini vanjsku granicu koštano-keramičke strukture. Žute strelice upućuju na kost a narančasta na krvnu žilu u koštanoj srži. Bijeli i crni asterisk označuju biokeramičke čestice a crveni koštano srž. Slika prikazuje izbrusak kosti (A) te preparate obojene po Goldneru (B-D). Mjerila su prikazana u donjem desnom kutu slika.

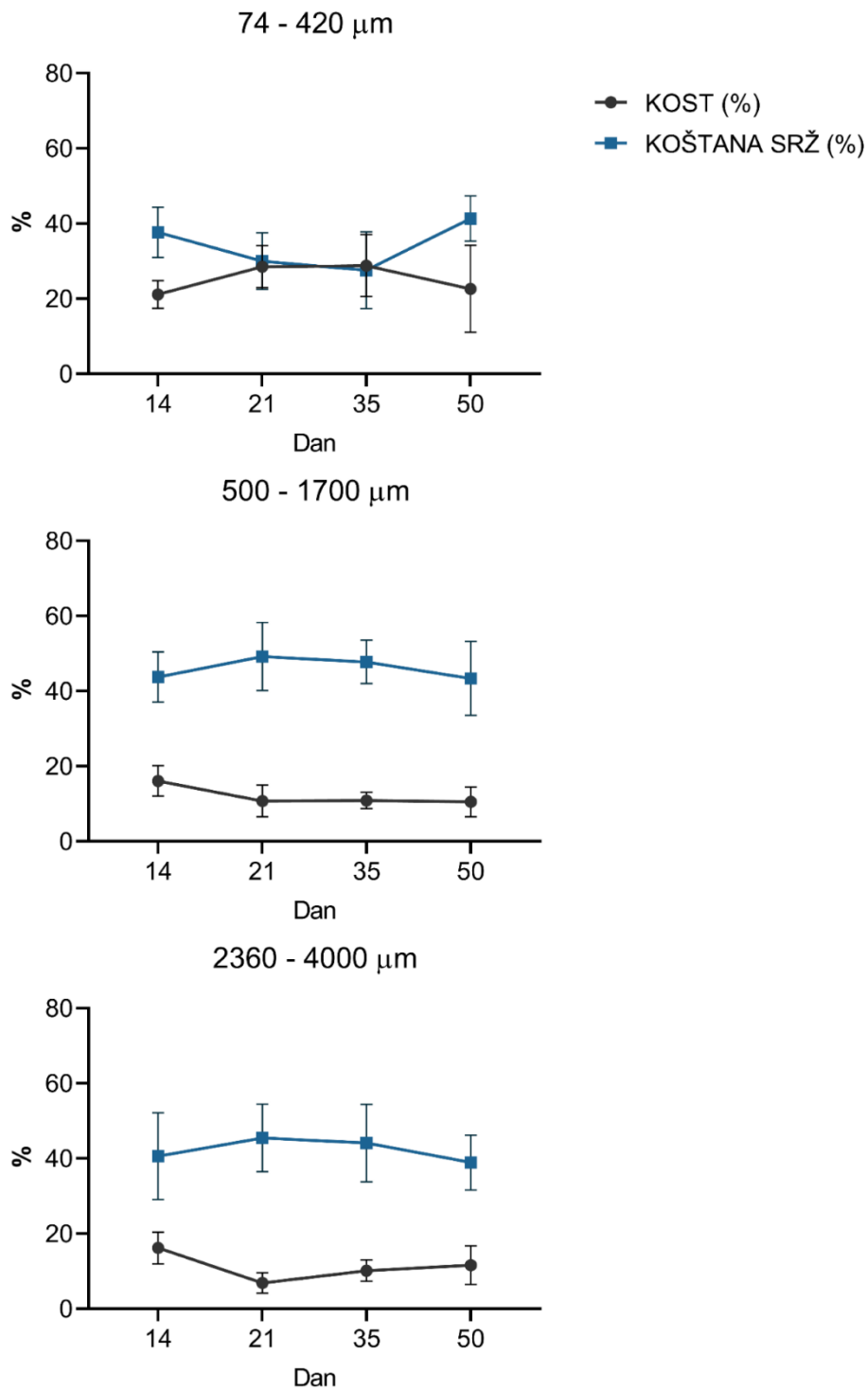
5.1.3. Histomorfometrija

Histomorfometrijskom analizom određeni su udjeli kosti i koštane srži između biokeramičkih čestica u svim vremenskim točkama između 14. i 50. dana (Slike 28-29). U svim promatranim vremenskim točkama bila je prisutna znatna količina kosti u poljima između biokeramičkih čestica neovisno o njihovoj veličini. Ipak, najveća je količina kosti bila prisutna u implantatima s malim biokeramičkim česticama, dok između implantata sa srednjim i velikim česticama nije bilo značajne razlike (Slika 28). Osim razlike u količini kosti, implantati s malim česticama su 21. i 35. dana sadržavali značajno manju količinu koštane srži u odnosu na implantate sa srednjim i velikim česticama. Implantati sa srednjim i velikim česticama nisu se međusobno razlikovali u količini koštane srži.

Usporedba histomorfometrijski određenih količina kosti i koštane srži u vremenu pokazuje kako se udjeli kosti u implantatima s malim biokeramičkim česticama značajno ne mijenjaju između 14. i 50. dana (21,7% 14. dan u usporedbi s 22,64% 50. dan)(Slika 29). S druge strane, u implantatima sa srednjim i velikim česticama vidljiv je trend smanjenja udjela kosti između 14. i 50. dana (16,22% i 16,13% 14. dana u usporedbi s 11,66% i 10,54% 50. dana) iako razlike nisu bile statistički značajne radi varijabilnosti uzoraka. Također valja istaknuti kako se kod implantata s malim česticama izmjerena kost u svim vremenskim točkama podjednako nalazila na površinama i između čestica. S druge strane, kod srednjih i velikih čestica izmjerena se kost 14. dana nalazila dominantno između čestica a vrlo mali dio na površinama čestica, dok se 35. i 50. dana većina izmjerene kosti nalazila na površinama a mali dio između čestica.



Slika 28: Histomorfometrijska analiza novostvorene kosti i koštane srži u različitim vremenskim točkama. Slika prikazuje histomorfometrijski određene udjele (%) koštane srži i kosti na histološkim preparatima osteoinduktivnih implantata s malim (74-420 μm), srednjim (500-1700 μm) i velikim (2360-4000 μm) biokeramičkim česticama na dan 14, 21, 35 i 50. * ($P \leq 0,05$), ** ($P \leq 0,01$), *** ($P \leq 0,001$).

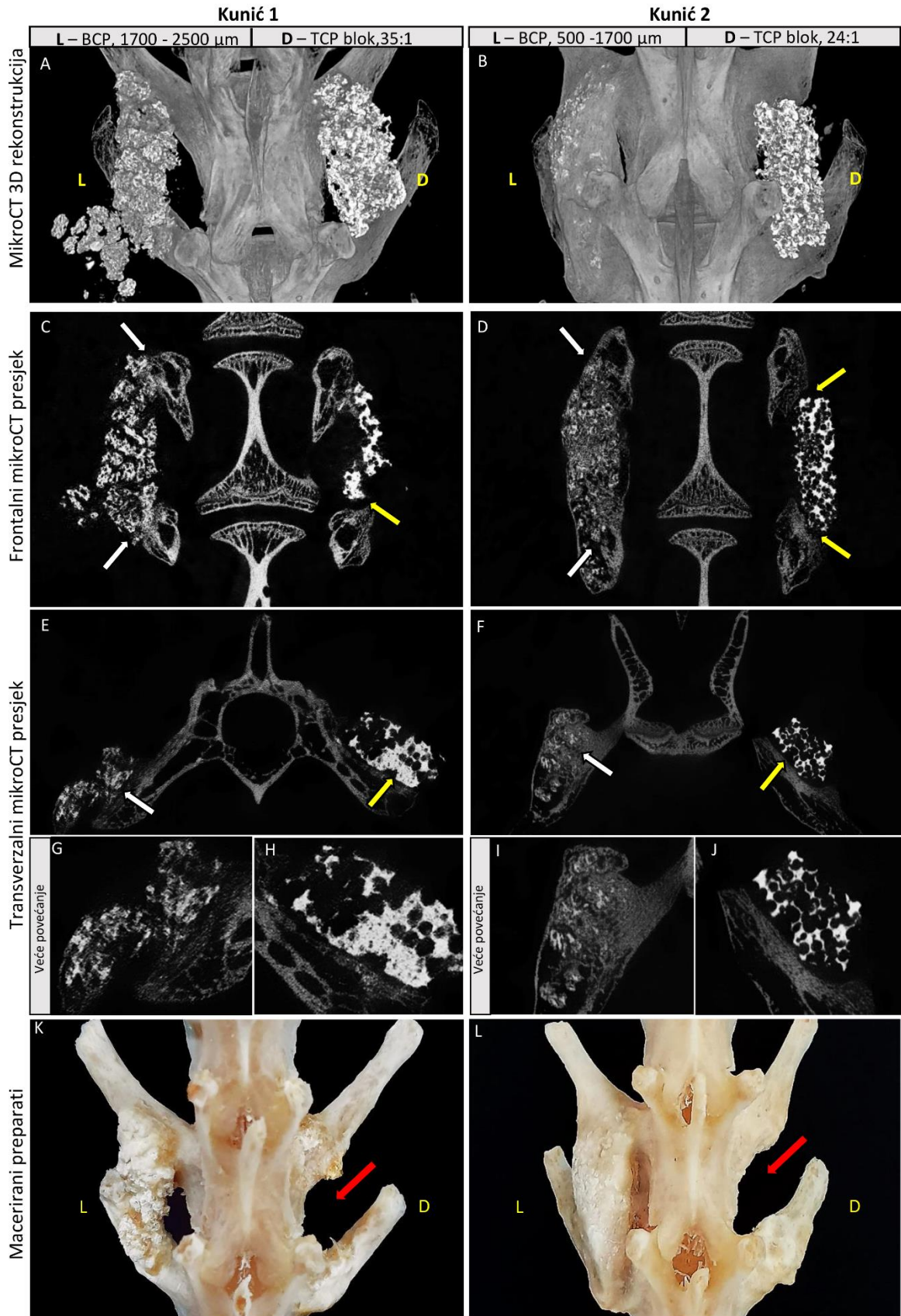


Slika 29: Kretanje histomorfometrijski određenog postotka kosti i koštane srži u vremenu. Slika prikazuje kretanje udjela (%) kosti i koštane srži na histološkim preparatima osteoinduktivnih implantata s malim (74-420 μm), srednjim (500-1700 μm) i velikim (2360-4000 μm) biokeramičkim česticama između 14. i 50. dana. Udio kosti prikazan je crnim točkama, a udio koštane srži plavim kvadratićima.

5.2. Model posterolateralne spinalne fuzije kod kunića

5.2.1. Pripremni pokus

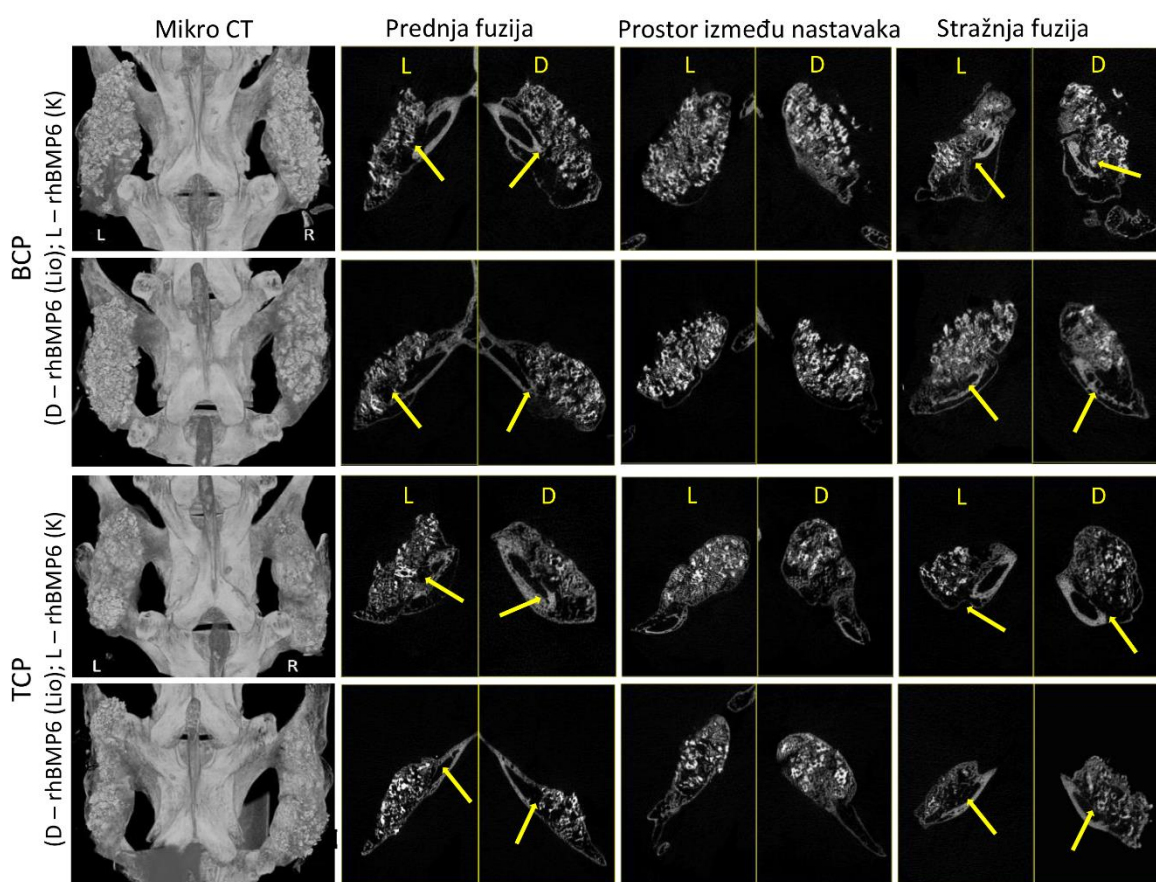
U pripremnom pokusu testirani su osteoinduktivni implantati koji su sadržavali rhBMP6 u autolognom krvnom ugrušku s biokeramičkim česticama (500-1700 μm ili 1700-2500 μm) ili biokeramičkim blokovima te su svi testirani implantati inducirali stvaranje kosti. No stupanj oseintegracije s transverzalnim nastavcima kao i količina novostvorene kosti značajno su se razlikovali između implantata s različitim vrstama biokeramike (Slika 30). Implantati koji su sadržavali čestice veličine 500-1700 μm postigli su potpunu oseintegraciju s transverzalnim nastavcima, a kod implantata s česticama veličine 1700-2500 μm oseintegracija je bila umjerena. S druge strane, oseintegracija nije postignuta u implantatima koji su sadržavali biokeramičke blokove te su se oni prilikom postupka maceracije potpuno odvojili. S obzirom na to da je i najveća količina kosti stvorena u implantatima s česticama veličine 500-1700 μm , u nastavku istraživanja za ispitivanje su odabrane navedene čestice. Rezultati prikazani u nastavku odnose se na drugi pokus.



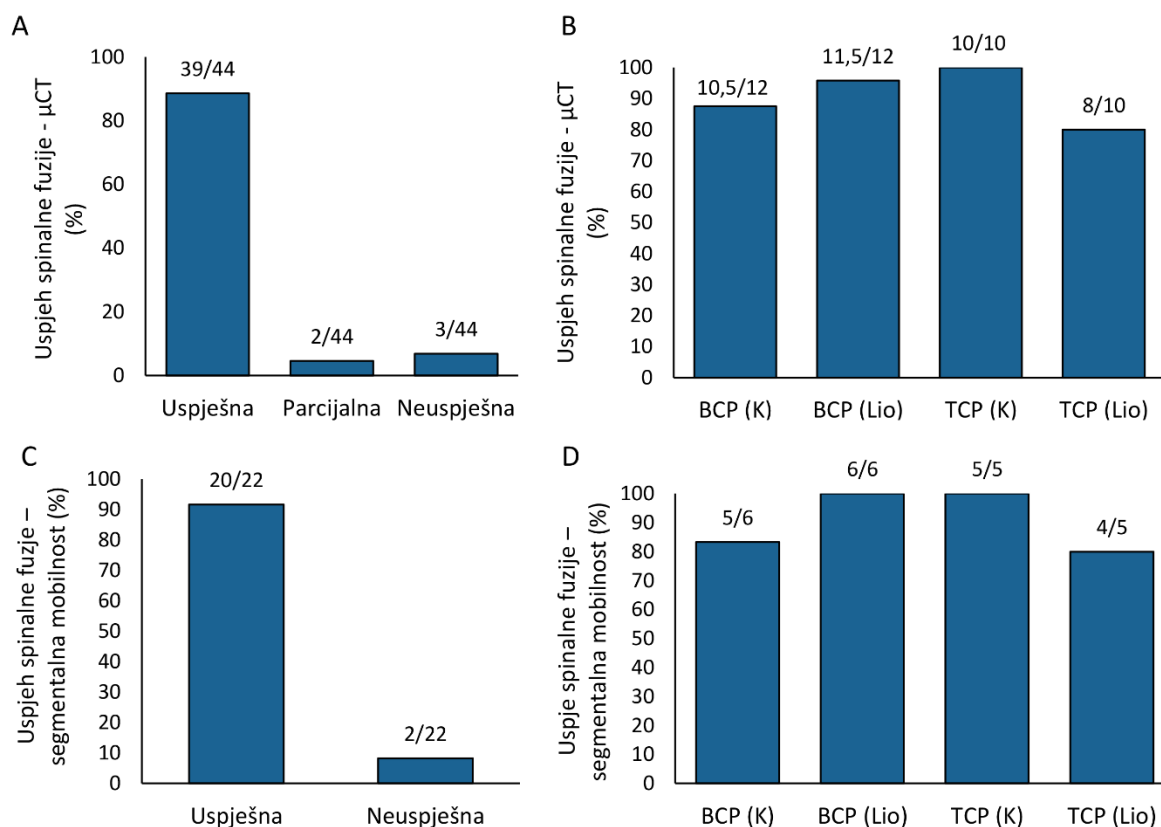
Slika 30: Pripremni pokus – PLF model kod kunića. U pripremnom pokusu testirani su osteoinduktivni implantati s 4 vrste biokeramike (veće čestice (1700-2500 μm), srednje čestice (500-1700 μm) i biokeramički blokovi različite poroznosti). Slika prikazuje 3D rekonstrukciju (A-B), frontalne (C-D) i transverzalne (E-J) mikroCT presjeke te macerirane uzorke (K-L) kralježnice kunića iz pripremnog pokusa. Osteoinduktivni implantati sa srednjim biokeramičkim česticama (500-1700 μm) inducirali su najveću količinu novostvorene kosti i integraciju s transverzalnim nastavcima (B, D, F i I). Implantati s većim česticama inducirali su stvaranje kosti i integraciju s transverzalnim nastavcima, ali fuzija je bila parcijalna (A, C, E i G). Spinalna fuzija bila je neuspješna s implantatima koji su sadržavali biokeramičke blokove (A-F, H i J). Bijele strelice pokazuju na mjesto uspješne integracije kosti s transverzalnim nastavcima, a žute na mjesto neuspješne integracije. Crvene strelice upućuju na mjesto gdje su se nalazili nefuzionirani biokeramički blokovi koji su otpali tijekom procesa maceracije. L – lijeva strana; D – desna strana.

5.2.2. Uspjeh spinalne fuzije

Uspjeh spinalne fuzije određen je na mikroCT presjecima kroz mjesto fuzije novostvorene kosti s prednjim i stražnjim transverzalnim nastavkom te palpatornim testiranjem segmentalne mobilnosti (Slika 31). Uspjeh spinalne fuzije određen na mikroCT presjecima iznosio je 90,9% (39 uspješnih fuzija između novostvorene kosti i transverzalnog nastavka, 3 neuspješne i 2 djelomične) (Slika 32A-B). Palpatorno testiranje segmentalne mobilnosti potvrdilo je navedeni rezultat te je segmentalna imobilizacija utvrđena u 90,9% slučajeva (Slika 32C-D).



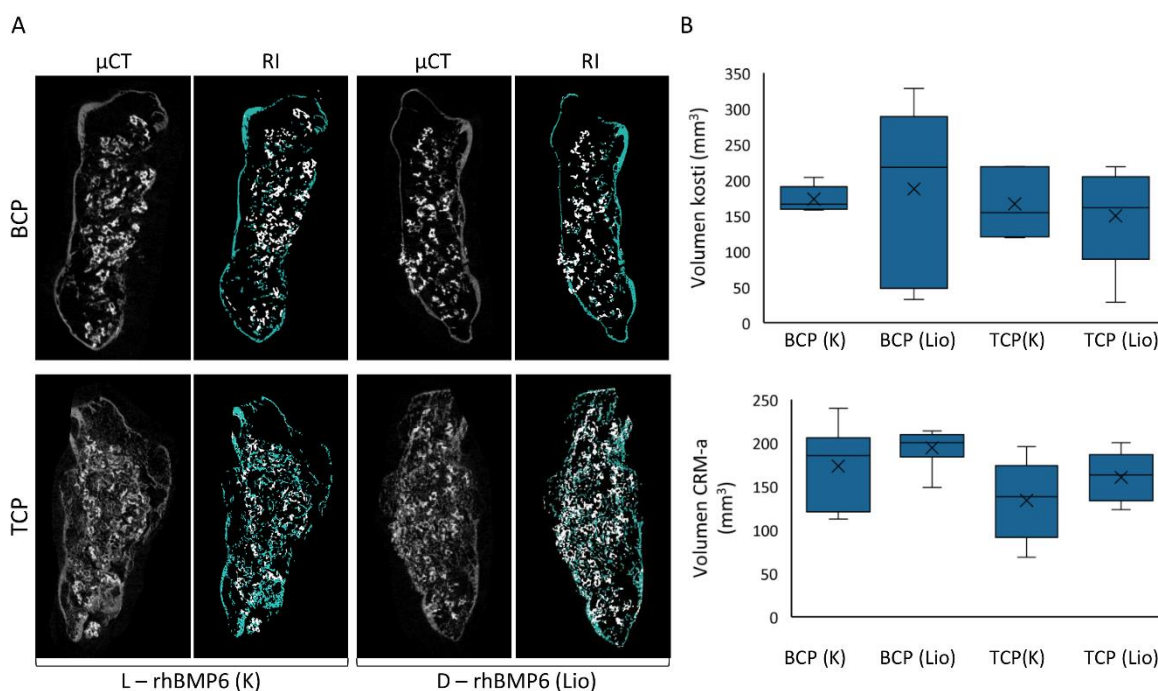
Slika 31: 3D rekonstrukcije i mikroCT presjeci kroz novostvorenu kost. 3D rekonstrukcija prikazuje novostvorenu koštano-keramičku strukturu fuzioniranu s transverzalnim nastavcima (prvi stupac). MikroCT presjeci prikazuju uspješnu integraciju (žute strelice) novostvorene kosti s prednjim (drugi stupac) i stražnjim (četvrti stupac) transverzalnim nastavcima te koštano-keramičku strukturu u prostoru između transverzalnih nastavaka (treći stupac). L – lijeva strana; D – desna strana; K – rhBMP6 je dodan direktno u krv; Lio – rhBMP6 je liofiliziran na biokeramičke čestice.



Slika 32: Uspjeh spinalne fuzije u pokusu u modelu PLF-a kod kunića. (A-B) Uspjeh spinalne fuzije određen na mikroCT presjecima kroz mjesta oseintegracije novostvorene kosti s transverzalnim nastavcima. (C-D) Uspjeh spinalne fuzije određen testom segmentalne mobilnosti. Rezultati su prikazani zbirno (A i C) i za svaku pokusnu skupinu posebno (B i D). K – rhBMP6 je dodan direktno u krv; Lio – rhBMP6 je liofiliziran na čestice biokeramike.

5.2.3. MikroCT analiza

Novostvorena kost je na rekonstruiranim mikroCT slikama odvojena od biokeramičkih čestica te je određen volumen novostvorene kosti i volumen neresorbiranih biokeramičkih čestica (volumen CRM-a) (Slika 33A). Količina novostvorene kosti bila je znatna u svim pokusnim skupinama. Najveća je prosječna količina novostvorene kosti bila prisutna u pokusnoj skupini koja je sadržavala rhBMP6 liofiliziran na čestice građene od BCP-a, dok je najmanja količina kosti nastala u skupini u kojoj je rhBMP6 liofiliziran na čestice građene od TCP-a (Slika 33B). No razlike u koštanom volumenu kao ni razlike u volumenu biokeramike nisu bile značajne između pokusnih skupina s različitim kemijskim sastavom biokeramičkih čestica niti s različitim načinom aplikacije rhBMP6 u osteoinduktivni implantat (Slika 33B).

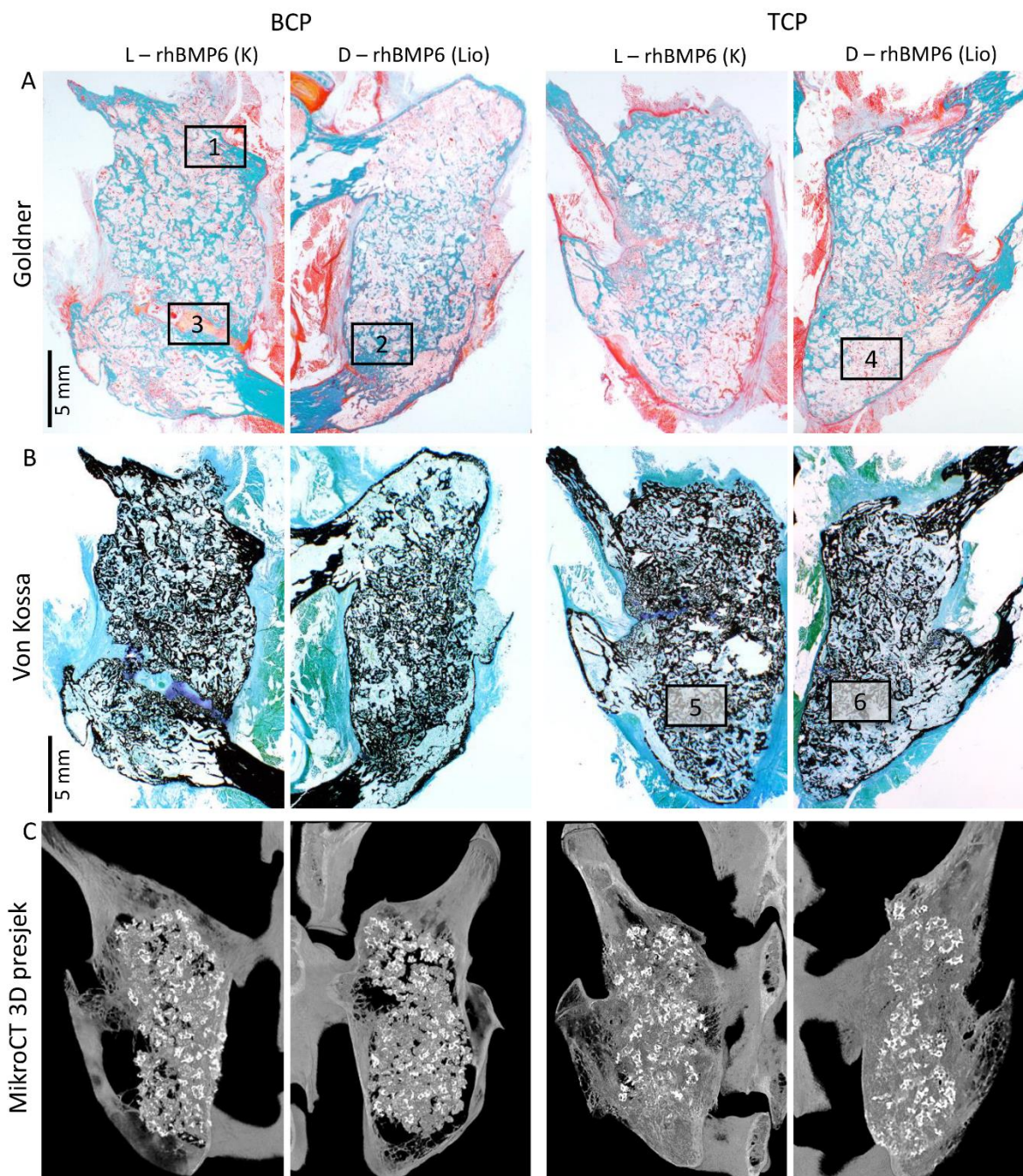


Slika 33: MikroCT analiza. (A) Razdvajanje novostvorene kosti (tirkizna boja) i biokeramičkih čestica na mikroCT presjecima. L – lijeva strana; D – desna strana; K – rhBMP6 je dodan direktno u krv; Lio – rhBMP6 je liofiliziran na biokeramičke čestice. (B) Volumen novostvorene kosti (prvi red) i volumen CRM-a (drugi red). Rezultati su prikazani kao medijani s interkvartilnim rasponima. Za statističku analizu primijenjen je Kruskal-Wallisov test s *post hoc* Mann Whitney U testom. K – rhBMP6 je dodan direktno u krv; Lio – rhBMP6 je liofiliziran na biokeramičke čestice.

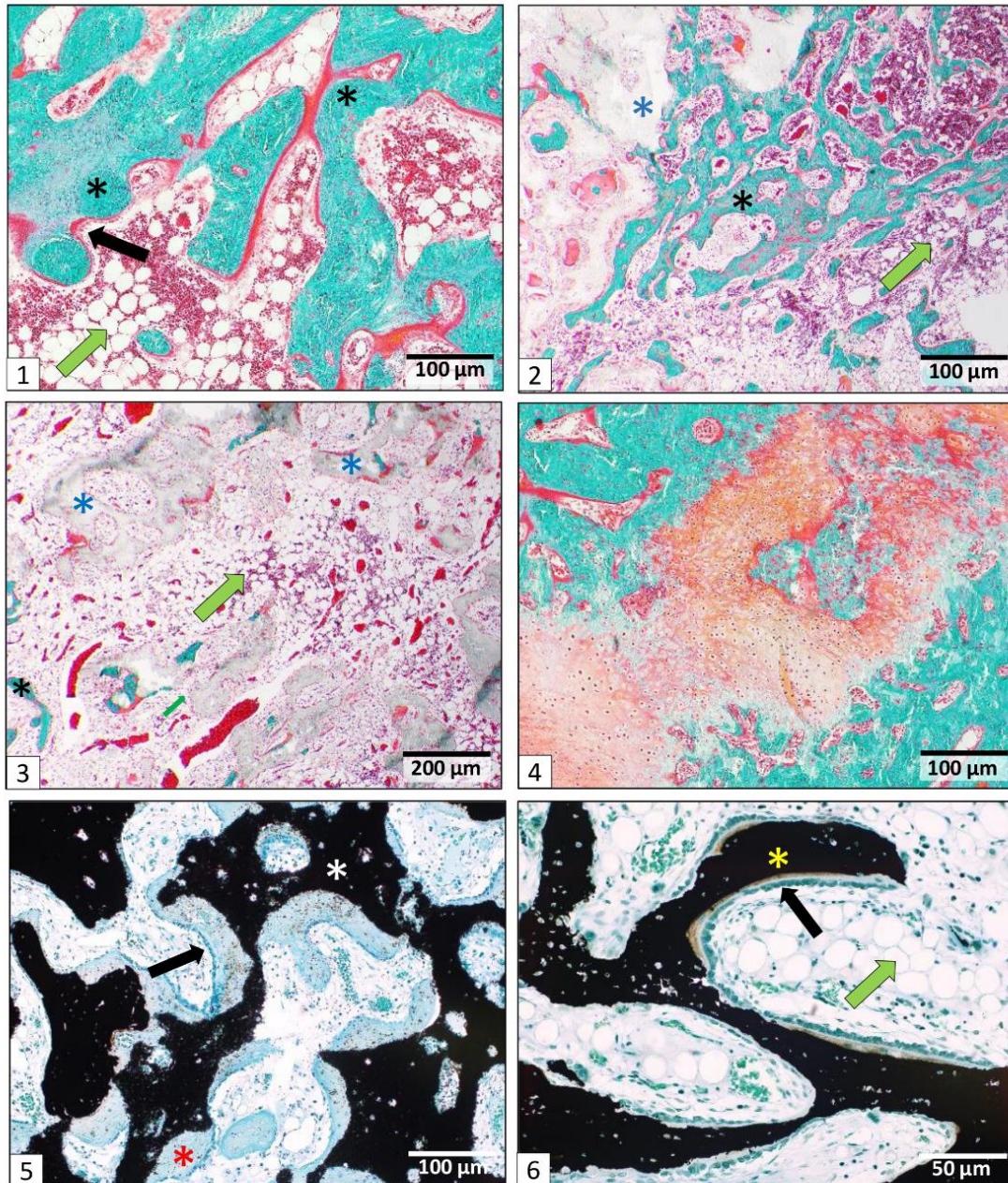
5.2.4. Histologija i histomorfometrija

Histološke osobine novostvorene kosti te integracija s transverzalnim nastavcima promatrani su na transverzalnim presjecima obojenim po Goldneru odnosno von Kossi (Slika 34).

Osteoinduktivni implantat je inducirao stvaranje koštano-keramičke strukture fuzionirane s transverzalnim nastavcima. Koštano-keramička struktura sastojala se od kortikalne kosti koja je tvorila kontinuitet s kortikalnom kosti transverzalnih nastavaka te novostvorene kosti koja je bila prisutna na površini i između biokeramičkih čestica (Slika 35). Između koštanih trabekula nalazila se koštana srž koja je sadržavala hematopoetske stanice te manji broj adipocita. Valja istaknuti kako su u nekoliko implantata uočena i manja područja endokondralne osifikacije.



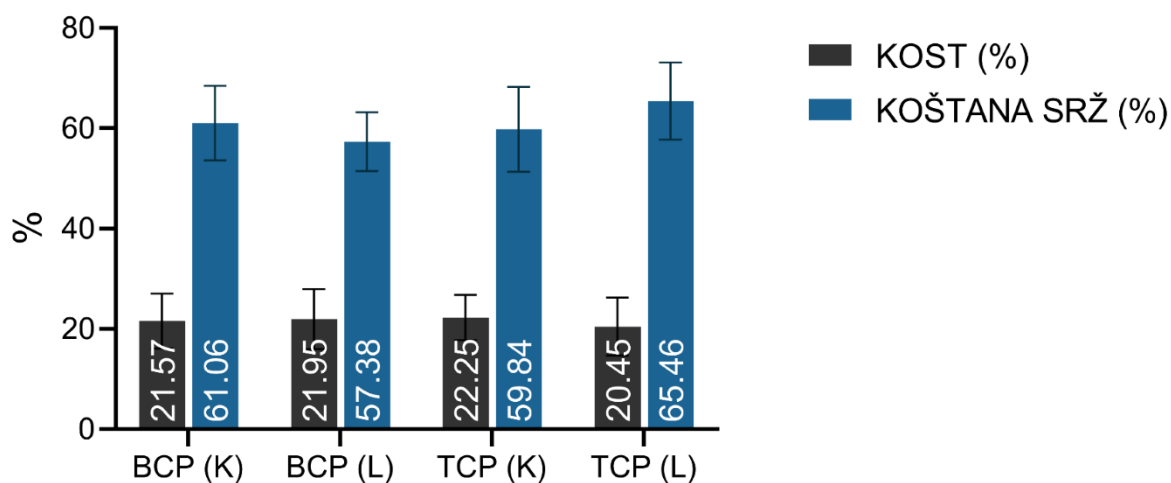
Slika 34: Histološki i mikroCT presjeci kroz novostvorenu kost fuzioniranu s transverzalnim nastavcima. Presjeci prikazuju uspješnu oseintegraciju novostvorene koštano-keramičke strukture s transverzalnim nastavcima. Histološki preparati su obojeni po Goldneru i Von Kossi. Područja označena pravokutnicima prikazana su na povećanju na sljedećoj slici. L – lijeva strana; D – desna strana; K – rhBMP6 je dodan direktno u krv; Lio – rhBMP6 je liofiliziran na biokeramičke čestice. Mjerila su prikazana u donjem lijevom kutu slika.



Slika 35: Histologija novostvorene kosti između transverzalnih nastavaka. Na histološkim presjecima (1-3) vidi se novostvorena kost i biokeramičke čestice u područjima oseointegracije s transverzalnim nastavcima. U pojedinim, rijetkim dijelovima preparata endokondralna osifikacija još nije završila (4). Na histološkim preparatima obojenima po Von Kossi uočava se nemineralizirana kost (crveni asterisk) na površini biokeramičkih čestica (bijeli asterisk) (5) te mineralizirana kost između biokeramičkih čestica (žuti asterisk) (6). Crne strelice upućuju na osteoblaste a zelene strelice na koštanu srž. Histološki preparati su obojeni po Goldneru (1-4) i Von Kossi (5-6). Mjerila su prikazana u donjem desnom kutu slika.

Na histološkim presjecima u vremenskoj točki promatranja u ovom pokusu nije bilo uočljivih razlika u resorpciji između biokeramičkih čestica građenih od TCP-a odnosno BCP-a. Na svim histološkim presjecima bila je jasno uočljiva integracija novostvorene kosti s transverzalnim nastavcima.

Histomorfometrijski je određen postotak kosti, biokeramičkih čestica i koštane srži na histološkim presjecima iz različitih dijelova preparata (Slika 36). Koštana srž je zauzimala najveći dio preparata, a udjeli kosti i biokeramičkih čestica u ukupnoj su površini bili približno jednaki. Nije bilo razlike u udjelima navedenih dijelova između različitih pokusnih skupina.

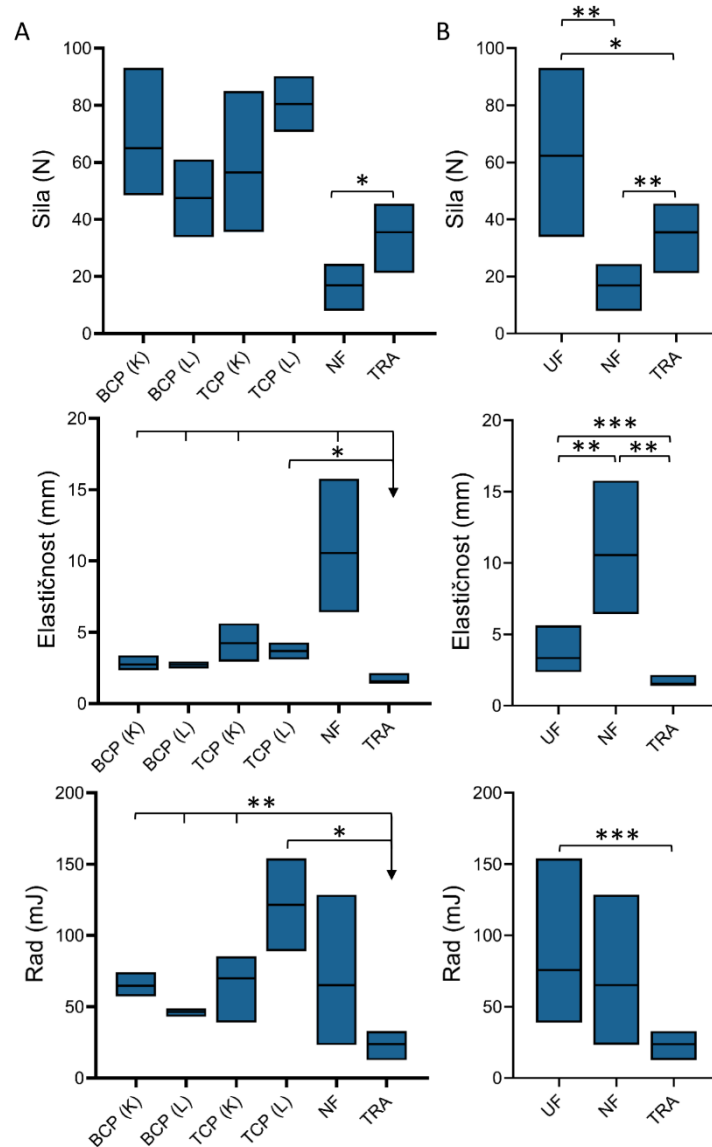


Slika 36: Histomorfometrija novostvorene kosti između transverzalnih nastavaka.

Udio kosti i koštane srži na histološkim preparatima koštano-keramičke strukture u različitim pokusnim skupinama. Histomorfometrijska analiza napravljena je na 2 histološka preparata po pokusnoj skupini i na svakom preparatu su analizirana 4-6 polja. Rezultati su prikazani kao srednje vrijednosti \pm SD. K – rhBMP6 je dodan direktno u krv; L – rhBMP6 je liofiliziran na biokeramičke čestice.

5.2.5. Biomehanička svojstva novostvorene kosti

Biomehanička svojstva novostvorene kosti integrirane s transverzalnim nastavcima određena su *three-point bending* testom. Dobiveni rezultati prikazani su posebno za svaku skupinu te ovisno o uspjehu fuzije (uspješna/neuspješna fuzija) (Slika 37). Kontrolna skupina su bili transverzalni nastavci koji nisu bili u kontaktu s osteoinduktivnim implantatom. Sila potrebna za lom uspješno fuzionirane kosti bila je značajno viša nego za lom transverzalnih nastavaka i neuspješno fuzionirane kosti. Očekivano, elastičnost neuspješno fuzionirane kosti bila je značajno veća nego elastičnost uspješno fuzionirane kosti i transverzalnih nastavaka. Rad potreban za lom kosti bio je znatno veći za uspješno fuzioniranu kost nego za transverzalne nastavke.



Slika 37: Biomehanička svojstva novostvorene kosti. Sila potrebna za lom kosti (prvi red), elastičnost kosti (drugi red) i rad loma (treći red) određeni primjenom testa *three-point bending*. U svakoj skupini su testirana 3 uzorka. Rezultati su prikazani kao medijani s interkvartilnim rasponima. Za statističku analizu je upotrijebljen Kruskal-Wallisov test s *post hoc* Mann Whitney U testom. K – rhBMP6 je dodan direktno u krv; L – rhBMP6 je liofiliziran na biokeramičke čestice; UF – uspješna fuzija; NF – neuspješna fuzija; TRA – transverzalni nastavci. Rezultati su prikazani za svaku pokusnu skupinu (A) i zbirno (B). * ($P \leq 0,05$), ** ($P \leq 0,01$), *** ($P \leq 0,001$).

6. RASPRAVA

Koštani morfogenetski proteini imaju snažna osteoinduktivna svojstva te su zbog toga prihvaćeni kao ključni sastojak osteoinduktivnih lijekova za regeneraciju kostiju. Unatoč velikom broju pretkliničkih istraživanja i velikom broju testiranih formulacija i različitih nosača koštanih morfogenetskih proteina, trenutačno je u kliničkoj primjeni samo jedan lijek, Infuse™ (Medtronic, Tennessee, SAD), koji sadrži koštani morfogenetski protein 2 (rhBMP2) kojemu je kolagen nosač (66, 67). Infuse™ je odobren u indikacijama prednje spinalne fuzije (ALIF) i otvorenih prijeloma tibije. No procjenjuje se kako se najčešće primjenjuje *off-label* u drugim indikacijama, poput stražnje ili posterolateralne spinalne fuzije (71). U navedenim indikacijama zabilježene su brojne nuspojave uključujući ektopično stvaranje kosti, oticanje okolnoga tkiva, stvaranje seroma i radikulopatije (71, 72, 76-81). Uočene nuspojave primarno su posljedica primjene izrazito visokih doza rhBMP2 i visoke razine otpuštanja proteina u okolna tkiva (82). Zbog navedenih razloga postoji potreba za razvojem novog osteoinduktivnog lijeka koji bi bio efikasan pri znatno nižim dozama BMP-a i koji bi bio dostavljen na nosaču koji bi omogućio zadržavanje i sporo otpuštanje proteina (185).

Autologni krvni ugrušak novi je biokompatibilni nosač koštanih morfogenetskih proteina koji omogućava zadržavanje i sporo otpuštanje proteina u okolna tkiva dok zbog svoje autolognosti ne pobudi protuupalni odgovor organizma (82, 165). Također, nedavno je dokazano kako relativna rezistencija BMP6 na noggin, važan izvanstanični inhibitor BMP-a, omogućava djelotvornost BMP6 pri značajno nižim dozama u odnosu na BMP2 i BMP7 (82, 166). Navedena svojstva ABC-a i BMP6 osnova su novoga lijeka Osteogrow, koji sadrži rhBMP6 u ABC-u kao nosaču, a namijenjen je za regeneraciju kosti i postizanje spinalne fuzije (82, 164). Osteogrow je uspješno testiran u kliničkim istraživanjima u indikacijama visoke osteotomije tibije (eng. *high tibial osteotomy*, HTO) i distalne frakture radijusa (eng. *distal radial fracture*, DRF) (168, 169). Osim toga, Osteogrow je uspješno testiran u pretkliničkim istraživanjima na modelima posterolateralne spinalne fuzije kod kunića i ovce, prednje spinalne fuzije kod ovce i segmentalnog defekta ulne kod kunića (100, 102, 165). U indikacijama u kojima su potrebni veći implantati poželjno je dodavanje biomehanički otpornog materijala kako bi se poboljšala biomehanička svojstva implantata (100). U našim dosadašnjim pretkliničkim istraživanjima kao CRM je rabljen koštani alograft (100, 102). No zbog nedostataka koštanog alografta koji uključuju imunogeničnost, mogućnost transmisije virusa i ograničenu dostupnost, nužno je pronaći alternativno rješenje (89, 170, 171). Mogućim

alternativnim rješenjem nameću se biokeramičke čestice građene od kalcijeva fosfata te se ova doktorska disertacija bavi mehanizmima i tijekom osteogeneze te mogućom kliničkom primjenom biokeramičkih čestica u indikaciji posterolateralne spinalne fuzije.

Nosači koštanih morfogenetskih proteina mogu se podijeliti na prirodne i sintetske polimere te anorganske materijale (39, 41, 45-47). S obzirom na to da svaka od navedenih skupina materijala ima specifične prednosti i nedostatke, u posljednje vrijeme postoji trend uporabe nosača koji sadrže materijale iz različitih skupina kako bi se kombinirale njihove specifične prednosti i izbjegli nedostaci (51-62). Glavna je prednost autolognog krvnog ugruška zadržavanje i polagano otpuštanje BMP-a u vremenu, a glavni je nedostatak neotpornost na sile kompresije koje su prisutne u ciljnim indikacijama, poput posterolateralne spinalne fuzije (100, 165). Dodatak biokeramičkih čestica kao biomehanički otpornog materijala u autologni krvni ugrušak na tragu je spomenutog trenda i nudi potencijalno rješenje za dostavu i zadržavanje BMP-a na mjestu željenog djelovanja.

U prvome dijelu ove disertacije na modelu subkutane ugradnje osteoinduktivnog implantata u aksilarnu regiju štakora Sprague-Dawley dokazano je kako biokeramičke čestice građene od trikalcij-fosfata i hidroksiapatita (80%/20%) u sve tri testirane veličine mogu promovirati ektopično stvaranje kosti inducirano s rhBMP6 u autolognom krvnom ugrušku kao nosaču. Do sad je proveden veliki broj istraživanja na miševima i štakorima u kojima su ispitivani različiti osteoinduktivni implantati koji sadrže koštane morfogenetske proteine (51, 57, 106-125). Većina do sada provedenih istraživanja bila je fokusirana na procjenu osteoinduktivnosti pojedinih implantata u jednoj vremenskoj točki te je mali broj objavljenih radova u kojima se ispitivao sam tijek indukcije ektopičnog koštanog tkiva u više vremenskih točaka (105). Također, samo se mali broj radova bavio utjecajem veličine biokeramičkih čestica na količinu novostvorene kosti pod utjecajem koštanih morfogenetskih proteina, te je u tim radovima ispitivan relativni uski raspon veličina čestica ili je ishod promatran u samo jednoj vremenskoj točki (43, 180). U ovom smo istraživanju po prvi put usporedili utjecaj širokog raspona veličina biokeramičkih čestica (74-4000 μm) na mehanizam stvaranja i količinu novostvorene kosti te unatoč tome što su osteoinduktivni implantati sa sve tri ispitivane veličine čestica (74-420 μm , 500-1700 μm , 2360-4000 μm) inducirali stvaranje kosti, mehanizam osteogeneze i mikroarhitektura novostvorene koštano-keramičke strukture su se drastično razlikovali između implantata s različitim veličinom biokeramičkih čestica.

Prva važna spoznaja ovog istraživanja je to da veličina biokeramičkih čestica determinira dominantni mehanizam osteogeneze: kost između malih čestica nastaje većim dijelom intramembranoznom osifikacijom, a između srednjih i velikih čestica nastaje većim dijelom endokondralnom osifikacijom. U prijašnjim istraživanjima je pokazano kako sam Osteogrow (bez biomehanički otpornog materijala) inducira stvaranje kosti isključivo endokondralnom osifikacijom (165). U konačnici dolazi do stvaranja kosti koja se sastoji od kortikalne kosti na periferiji te trabekula okruženih koštano srži u sredini. U koštanoj srži se od četvrtog tjedna nadalje nalaze dominantno adipociti. Kad se Osteogrow kombinira s velikim i srednjim biokeramičkim česticama, većina kosti i dalje nastaje endokondralnom osifikacijom s obzirom na to da je udaljenost između čestica dovoljno velika da omogući penetraciju osifikacijske fronte između biokeramičkih čestica. No dio kosti nastaje i intramembranoznom osifikacijom i to većim dijelom na površini a manjim dijelom između biokeramičkih čestica. U prvim danima nakon implantacije dolazi do nakupljanja osteoprogenitornih stanica na površini čestica, dok se ponegdje mogu vidjeti kondenzati osteoprogenitora između čestica. U konačnici takvi implantati dovode do stvaranja koštano-keramičke strukture koja se sastoji od kortikalne kosti na periferiji, biokeramičkih čestica, kosti na površini čestica, rijetkih trabekula između čestica te obilne koštane srži u kojoj su adipociti dominantne stanice. Pri tome je važno istaknuti kako kortikalna kost nastaje isključivo endokondralnom osifikacijom a kost na površini čestica isključivo intramembranoznom osifikacijom, dok trabekule između čestica nastaju većim dijelom endokondralnom osifikacijom. S druge strane, kada se kao biomehanički otporni materijal rabe male biokeramičke čestice, tada je endokondralna osifikacija prisutna samo na periferiji implantata i u dijelu implantata bez biokeramičkih čestica, dok u dijelu implantata u kojemu se nalaze biokeramičke čestice kost nastaje gotovo isključivo intramembranoznim putem i to na površini i između čestica. Važno je istaknuti kako su udaljenosti između malih čestica vrlo male te tako onemogućuju endokondralnu osifikaciju. U konačnici se koštano-keramička struktura koja sadrži male biokeramičke čestice, sastoji od guste kosti između čestica te rijetkih trabekula u području bez čestica.

Druga važna spoznaja proizašla iz ovog istraživanja jest ta da veličina biokeramičkih čestica značajno utječe na koštani volumen novostvorene kosti. U svim je vremenskim točkama istraživanja od 21. dana nadalje količina novostvorene kosti određena mikroCT-om bila najveća u implantatima koji su sadržavali male (74-420 μm) biokeramičke čestice, a najmanja u implantatima koji su sadržavali velike čestice (2360-4000 μm). Količina kosti u implantatima sa srednjim česticama (500-1700 μm) bila je 14. dana približno jednaka kao u implantatima s

malim česticama, a u ostalim je vremenskim točkama bila između količine kosti kod malih i velikih čestica. Budući da je ukupna površina čestica obrnuto proporcionalna u odnosu na veličinu čestica a znatan dio kosti se stvara na površini čestica, nameće se zaključak kako količina novostvorene kosti korelira s površinom čestica. Ovo je prvo istraživanje u kojemu je uspoređena sposobnost promocije osteogeneze biokeramičkih čestica širokog spektra veličina (74-4000 μm) u više različitih vremenskih točaka ektopične osteogeneze inducirane koštanim morfogenetskim proteinima. Valja napomenuti kako je u ovom istraživanju primijenjena suvremena tehnologija određivanja koštanog volumena (mikroCT analiza) koja analizira cijeli implantat (3D) usporedno s histomorfometrijom koja analizira implantat u dvije dimenzije (2D), te je time manje precizna. U prijašnjim istraživanjima se količina kosti pretežno određivala histomorfometrijski ili mjerenjem alkalne fosfataze, što su manje precizne metode u odnosu na suvremene radiološke metode (43, 51, 111-113, 119, 121, 144).

Treća je važna spoznaja ovog istraživanja da veličina čestica utječe na kretanje koštanog volumena i promjene mikroarhitekture koštano-keramičke strukture u vremenu. MikroCT analiza je pokazala kako nema značajne promjene u koštanom volumenu između 14. i 50. dana kod implantata s malim biokeramičkim česticama. S druge strane, koštani volumen kod implantata sa srednjim i velikim biokeramičkim česticama značajno se smanjio u kasnijim vremenskim točkama u odnosu na 14. dan. Prikazane razlike u kretanju koštanog volumena u vremenu mogu se objasniti histološkim značajkama pojedine vrste implantata. Neovisno o veličini čestica, kost na površini čestica i kortikalna kost su postojane u vremenu te ne dolazi do njihove resorpcije, a količina kosti između velikih i srednjih čestica kao i u dijelovima implantata bez čestica značajno se smanjila u vremenu. S obzirom na to da male čestice imaju puno veću površinu nego srednje i velike čestice, tako je i količina kosti na površini, koja se ne resorbira u vremenu bila značajno veća. Nadalje, kod malih čestica je zabilježena zanimljiva pojava – da novostvorena kost između čestica tvori vrlo gustu koštanu strukturu s reduciranom količinom koštane srži. Ovaj važan nalaz potrebno je potanko istražiti u implantatima s produženim vremenom praćenja. Ipak, treba istaknuti kako je i koštano-keramička struktura sa srednjim i velikim biokeramičkim česticama na kraju razdoblja praćenja sadržavala znatnu količinu kosti (kortikalna kost, kost na površinama i između čestica) koja strukturi daje dobra strukturalna svojstva. Osim toga, valja spomenuti kako smo po završetku pokusa provedenih u sklopu ove disertacije, proveli istraživanje u kojemu smo na modelu subkutanog eseja kod štakora dokazali kako dodatak zoledronata, lijeka iz skupine bisfosfonata, u osteoinduktivne implantate sa srednjim biokeramičkim česticama značajno povećava koštani volumen te

debljinu i broj trabekula između čestica u kasnijim vremenskim točkama praćenja (186). Zanimljivo, u spomenutom istraživanju smo dokazali kako zoledronat jednak učinak može ostvariti ako se primijeni lokalno u implantat ili sistemski 14. dana nakon implantacije, ali ne ako se zoledronat sistemski primijeni tek 21. ili 35. dan. Ovo bitno zapažanje dovodi do zaključka kako je gubitak koštanog volumena nakon 14. dana, opisan u sklopu ove disertacije, ireverzibilan proces na ektopičnoj lokaciji kod štakora.

Unatoč prethodno spomenutim prednostima, implantati koji sadrže male biokeramičke čestice imaju jedan praktični nedostatak; kod implantata s malim česticama ($< 420 \mu\text{m}$) bila je učestalija nehomogena distribucija čestica u usporedbi s implantatima koji sadrže velike i srednje čestice. Kako bi se postigla homogena distribucija malih biokeramičkih čestica, nužno je značajno povećati masu biokeramike uz nepromijenjen volumen krvi. S druge strane, uporaba velikih čestica ($> 3000 \mu\text{m}$) mogla bi otežati integraciju koštano-keramičke strukture s nativnim transverzalnim nastavcima. Zbog toga smo se odlučili koristiti srednjim biokeramičkim česticama u drugom dijelu istraživanja, odnosno u modelu PLF-a kod kunića.

U našem usporednom istraživanju testirali smo osteoinduktivne implantate s biokeramičkim česticama različitog kemijskog sastava (TCP, HA i BCP s omjerom TCP/HA 80/20) (180). Unatoč tome što sve vrijednosti nisu bile statistički značajne, rezultati tog pokusa pokazali su kako su čestice građene od TCP-a bile bolje u promociji stvaranja kosti pod utjecajem rhBMP6/ABC. Zbog toga smo se odlučili koristiti česticama građenima od TCP-a i BCP-a u modelu PLF-a kod kunića. U navedenom smo istraživanju također pokazali kako u modelu potkožne implantacije kod štakora postoje dvije ekvivalentne metode primjene rhBMP6: preliofiliziran na biokeramičke čestice ili dodan u krv (180). S obzirom na to da je potvrda navedene činjenice izrazito bitna za daljnju kliničku primjenu testiranog osteoinduktivnog lijeka, odlučili smo testirati vrijedi li ta spoznaja i na većim implantatima kakvi se rabe u PLF-u.

Također, kao potencijalni biomehanički otporni materijal paralelno smo testirali i makroporozne biokeramičke blokove u modelu subkutane implantacije kod štakora (181). Prednost je jednodjelnih biokeramičkih blokova što daju implantatima predefinirani željeni oblik te veću tvrdoću u odnosu na implantate koji sadrže biokeramičke čestice. Unatoč tome što su na štakorskom modelu promovirali osteogenezu, u pripremnom pokusu u sklopu ove disertacije na modelu PLF-a kod kunića oseointegracija s nativnim transverzalnim nastavcima nije bila uspješna te smo odustali od uporabe biokeramičkih blokova u tom modelu. No

biokeramički blokovi se i dalje mogu upotrebljavati u drugim indikacijama, poput cijeljenja dugih kostiju.

U drugom dijelu ove disertacije dokazana je mogućnost primjene osteoinduktivnog implantata koji se sastoji od rhBMP6, autolognog krvnog ugruška i biokeramičkih čestica (500-1700 μm) u modelu PLF-a kod kunića. Sve testirane formulacije osteoinduktivnog implantata inducirale su stvaranje nove kosti između dvaju transverzalnih nastavaka. Novostvorena je kost, zajedno s biokeramičkim česticama, tvorila koštano-keramičku strukturu i bila je uspješno integrirana s transverzalnim nastavcima što je potvrđeno na mikroCT i histološkim presjecima. Funkcionalno je još važnije da je oseointegracija potvrđena biomehaničkim testiranjem (*three-point bending test*) koje je pokazalo kako su biomehanička svojstva novostvorene kosti fuzionirane s transverzalnim nastavcima superiorna u odnosu na nativnu kost transverzalnih nastavaka kunića koji su upotrijebljeni kao kontrola.

Slično kao i u subkutanom eseju kod štakora, novostvorena se kost može podijeliti na kortikalnu kost na periferiji novostvorene koštano-keramičke strukture, kost na površini biokeramičkih čestica i kost između čestica. Važno je istaknuti kako su na malim dijelovima pojedinih implantata bila uočljiva sitna područja endokondralne osifikacije. Navedene histološke značajke ektopične kosti sedam tjedana nakon ugradnje kod kunića bile su vrlo slične svojstvima ektopične kosti u subkutanom eseju kod štakora dva tjedna nakon implantacije jednakoga osteoinduktivnog implantata. Iz toga slijedi kako su mehanizam indukcije koštanog tkiva pod utjecajem rhBMP6 kao i mikroarhitektura novostvorene kosti slični u različitim vrstama, ali je brzina samog procesa znatno sporija u većih životinja. Kako bi se u potpunosti mogli usporediti procesi ektopične osteogeneze kod štakora i kunića te utvrditi dugovječnost novostvorene kosti, potrebno je provesti daljnja istraživanja na modelu PLF-a kod kunića s dužim razdobljem praćenja.

U ovom pokusu nije bilo statistički značajne razlike između količine kosti koju su inducirali osteoinduktivni implantati s biokeramičkim česticama različitog kemijskog sastava (TCP i BCP sa TCP/HA omjerom 80/20) niti s različitim načinom primjene rhBMP6 u implantat (rhBMP6 dodan u krv ili preliofiliziran na biokeramičke čestice). Moguće veliko značenje ima spoznaja da se ekvivalentan ishod može postići tako da se rhBMP6 preliofilizira na biokeramičke čestice, i to zbog toga što se time smanjuje potreban broj koraka u pripremi implantata i znatno olakšava priprema implantata u potencijalnoj kliničkoj primjeni.

Kemijski sastav je uz veličinu i oblik najvažnije svojstvo biokeramičkih čestica. Našim dosadašnjim istraživanjima dokazali smo kako kemijski sastav čestica ne utječe značajno na količinu novostvorene kosti (180). S obzirom na to da se čestice različitog sastava ponajprije razlikuju po brzini resorpcije (TCP se resorbira razmjerno brzo, a HA razmjerno sporo), utjecaj kemijskog sastava na mikroarhitekturu koštano-keramičke strukture može se očekivati nakon dužeg razdoblja (172). U ovom smo istraživanju u modelu PLF-a uspoređivali osteoinduktivne implantate s dva različita kemijska sastava čestica (TCP i BCP s TCP/HA u omjeru 80/20). Unatoč tome što je volumen neresorbiranih biokeramičkih čestica bio manji u implantatima s TCP-om, razlika nije bila statistički značajna niti je utjecala na biomehanička svojstva novostvorene kosti u PLF-u. Kako bi se odredio utjecaj kemijskog sastava biokeramike na resorpciju čestica i eventualno dokazala superiornost određenog kemijskog sastava, potrebno je u budućim istraživanjima na modelima subkutane ugradnje kod štakora, odnosno posterolateralne spinalne fuzije kod kunića, ispitati širi raspon različitih kemijskih sastava od TCP-a do HA-a te produžiti vrijeme praćenja kako bi razlike u resorpciji CRM bile jasno vidljive.

U našim prijašnjim pokusima na modelu PLF-a kod kunića u kojima je kao biomehanički otporan materijal upotrijebljen koštani alograft, testiran je široki spektar doza od 125 do 1000 μg rhBMP6 po implantatu te se optimalnom pokazala doza od 250 μg rhBMP6 (100). U tom je istraživanju doza od 125 μg bila uspješna u samo 50% slučajeva, što je značajno manje od 90-postotne uspješnosti u ovom pokusu s biokeramičkim česticama. Slijedom toga proizlazi da su biokeramičke čestice superiorne u promociji osteogeneze u odnosu na koštani alograft. Nadalje, biokeramičke čestice su široko dostupne te se nakon odgovarajuće registracije mogu upotrebljavati u cijelome svijetu. Osim toga, one su anorganskog podrijetla te ne postoji mogućnost prijenosa virusa kao kod koštanog alografta.

Model PLF-a kod kunića najčešće je primjenjivani preklinički model za evaluaciju potencijalnih terapijskih rješenja za tu indikaciju (60, 61, 85, 86, 92-100). Model služi za potvrdu osteoinduktivnih svojstava lijeka i evaluaciju oseointegracije novostvorene kosti s nativnim transverzalnim nastavcima. Prednosti ovog modela su razmjerno kratko vrijeme nakon kojeg se može evaluirati ishod (5-8 tjedana nakon operacije u odnosu na oko 24 tjedna kod ovce i majmuna) te niža cijena i veća etička prihvatljivost u odnosu na pokuse na većim životinjama (ovca, majmun) (105). S druge strane, veličina lumbalne kralježnice kod većih životinja (ovca, majmun) približno odgovara ljudskoj, dok je kod kunića razmak između transverzalnih nastavaka duplo manji u odnosu na čovjeka. Osim toga, transverzalni nastavci

su kod kunića položeni ukoso, a u čovjeka su horizontalni (105). Valja također istaknuti kako optimalnu dozu za primjenu u kliničkim pokusima nije moguće odrediti na kunićima, već je potrebno provesti pokuse na većim životinjama (92). Zbog toga je prije potencijalne kliničke primjene potrebno osteoinduktivni implantat koji je bio uspješan u modelu PLF-a u ovom istraživanju, ispitati na modelu PLF-a kod ovce kako bi se optimizirala veličina implantata i doza rhBMP6.

Osteoinduktivni implantat koji je ispitivan u sklopu ovog istraživanja može se osim za postizanje posterolateralne spinalne fuzije, iskoristiti i za liječenje segmentalnih defekata dugih kostiju koji spadaju među najizazovnija stanja u ortopediji (187). Nedavno je na Kliniku za kirurgiju, ortopediju i oftalmologiju Veterinarskog fakulteta Sveučilišta u Zagrebu primljen pas (u dobi 2 godine, mase 5,4 kg) s 3 cm dugim segmentalnim defektom humerusa koji je nastao kao posljedica pogotka metkom (188). Segmentalni je defekt prvotno tretiran vanjskim fiksatorom, ali kako nakon 3 mjeseca nije bilo znakova zarastanja, odobrena je samilosna primjena nove osteoinduktivne terapije kako bi se pokušala izbjeći amputacija prednjeg uda. Segmentalni defekt je popunjen jednakom formulacijom osteoinduktivnog lijeka koja je u ovom istraživanju primijenjena i u modelu PLF-a (rhBMP6 dodan u autolognu krv s biokeramičkim česticama veličine 500-1700 μm građenim od TCP-a) te je pas klinički praćen 16 mjeseci. Nakon 2 mjeseca radiološki je zapaženo stvaranje kalusa, a nakon 4 mjeseca je uklonjen vanjski fiksator. Na kraju razdoblja praćenja segmentalni defekt je u potpunosti premošten, što je dokazano rendgenom i CT snimkama. S obzirom na pozitivan ishod kod ovog veterinarskog pacijenta planiraju se daljnja pretklinička istraživanja u ovoj indikaciji kako bi se lijek mogao primjenjivati u kliničkoj praksi.

Zaključno, osteoinduktivni implantat koji se sastoji od rhBMP6 u autolognom krvnom ugrušku s biokeramičkim česticama, posjeduje izvrsna osteoinduktivna svojstva te može biti rješenje za liječenje u brojnim indikacijama u ortopediji, među kojima se posebno izdvajaju spinalne fuzije i segmentalni defekti dugih kostiju. U prvome dijelu ovog istraživanja istraženi su mehanizmi ektopične osteogeneze inducirane koštanim morfogenetskim proteinom 6 te je dokazano kako veličina biokeramičkih čestica determinira mehanizam osteogeneze i mikroarhitekturu novostvorene kosti. U drugome dijelu istraživanja dokazana je mogućnost primjene istraživanog osteoinduktivnog implantata na modelu posterolateralne spinalne fuzije kod kunića. Nakon pozitivnih rezultata prikazanih u ovoj disertaciji, istraživanja se nastavljaju u dva međusobno povezana smjera: pokusi na modelima subkutane ugradnje implantata u štakora i PLF-a kod kunića fokusirani su na istraživanje utjecaja kemijskog sastava na

mikroarhitekturu koštano-keramičke strukture nakon dužeg vremena promatranja, a pokusi na modelu PLF-a kod ovaca provode se radi optimiziranja formulacije osteoinduktivnog implantata te potvrđivanja efikasnosti kod većih životinja prije moguće kliničke primjene u medicini.

7. ZAKLJUČCI

Rekombinantni humani koštani morfogenetski protein 6 (rhBMP6) primijenjen u autolognom krvnom ugrušku s biokeramičkim česticama inducirao je stvaranje ektopične kosti u subkutanom modelu kod štakora te ektopično stvaranje i integraciju novostvorene kosti s transverzalnim nastavcima u modelu posterolateralne spinalne fuzije u kunića, te je time potvrđena hipoteza istraživanja. Provedbom istraživanja ostvareni su postavljeni opći i specifični ciljevi te su doneseni zaključci prikazani u nastavku.

7.1. Ektopično stvaranje kosti nakon subkutane ugradnje osteoinduktivnog implantata u aksilarnu regiju štakora

- Biokeramičke čestice, neovisno o svojoj veličini, promoviraju stvaranje kosti pod utjecajem rhBMP6/ABC u subkutanom eseju kod štakora.
- Kost inducirana pod utjecajem rhBMP6 nastaje na tri načina: endokondralnom osifikacijom na periferiji implantata i između biokeramičkih čestica, intramembranoznom osifikacijom između čestica i direktnim stvaranjem kosti na površinama čestica.
- Endokondralna osifikacija prisutna je 7. dana nakon ugradnje implantata u štakora, a intramembranozna osifikacija i direktno stvaranje kosti na površini čestica odvija se kasnije, oko 14. dana.
- Veličina i udaljenosti između biokeramičkih čestica upotrijebljenih kao biomehanički otporni materijal u osteoinduktivnom implantatu koji se sastoji od rhBMP6 u autolognom krvnom ugrušku, determiniraju mehanizam kojim rhBMP6 inducira osteogenezu.
- Implantate s malim (74-420 μm) biokeramičkim česticama obilježavaju male udaljenosti između čestica i razmjerno velika površina čestica, te kost nastaje predominantno intramembranoznom osifikacijom, a manjim dijelom endokondralnom osifikacijom (na periferiji i dijelovima implantata bez biokeramičkih čestica).
- Implantate sa srednjim (500-1700 μm) i velikim (2360-4000 μm) biokeramičkim česticama obilježavaju velike udaljenosti između čestica i razmjerno mala površina

čestica te kost nastaje predominantno endokondralnom osifikacijom a manjim dijelom intramembranoznom osifikacijom.

- Volumen novostvorene kosti doseže vrhunac 14. dana nakon ugradnje te je nakon toga stalan u implantatima s malim (74-420 μm) česticama, dok se u implantatima sa srednjim (500-1700 μm) i velikim (2360-4000 μm) česticama značajno smanjuje do 50. dana.
- Veličina čestica determinira koštani volumen koji je od 21. dana nadalje najveći u implantatima s malim (74-420 μm) biokeramičkim česticama.
- Od 21. dana nakon ugradnje u koštanoj srži je prisutan veliki broj adipocita a 35. i 50. dana adipociti su uvjerljivo najbrojnije stanice u koštanoj srži.
- Koštano-keramička struktura s malim (74-420 μm) česticama sastoji se od biokeramičkih čestica, gustog koštanog tkiva na površini i između čestica s limitiranom koštanom srži te je struktura kosti između malih čestica postojana u vremenu. Zbog neravnomjerne raspodjele malih čestica u implantatu, koštano-keramička struktura sadrži i dio bez čestica u kojemu se nalaze koštane trabekule koje okružuje koštana srž.
- Koštano-keramička struktura sa srednjim (500-1700 μm) i velikim (2360-4000 μm) česticama sastoji se od biokeramičkih čestica, kosti na površini čestica, kortikalne kosti i trabekula između čestica. Kost na površini čestica i kortikalna kost postojane su i ne mijenjaju se s vremenom, a debljina trabekula se značajno smanjuje od 14. do 50. dana.

7.2. Model posterolateralne spinalne fuzije kod kunića

- Osteoinduktivni implantat (rhBMP6 u ABC-u) s biokeramičkim česticama (500-1700 μm) inducira stvaranje kosti koja se uspješno integrira s nativnim transverzalnim nastavcima u modelu posterolateralne spinalne fuzije kod kunića. Oseintegracija može izostati ako se rabe veće čestice ($> 2000 \mu\text{m}$) ili biokeramički blokovi, dok je glavni nedostatak uporabe manjih čestica ($< 500 \mu\text{m}$) otežana homogena distribucija u implantatima.
- Indukcija kosti kod kunića je značajno sporija u odnosu na štakora te histološke značajke novostvorene kosti nakon 7 tjedana kod kunića približno odgovaraju značajkama novostvorene kosti u štakora nakon 2 tjedna.

- rhBMP6 se s istom efikasnošću može primijeniti u implantat na dva načina: direktnim dodavanjem u krv ili liofilizacijom na biokeramičke čestice.
- Osteoinduktivni lijek koji sadrži rhBMP6 u autolognom krvnom ugrušku s biokeramičkim česticama, potencijalno je novo terapijsko rješenje za liječenje segmentnih defekata dugih kostiju i za postizanje spinalne fuzije.

8. SAŽETAK

Indukcija ektopičnog koštanog tkiva osteoinduktivnim implantatom koji sadrži rekombinirani humani koštani morfogenetski protein 6 (rhBMP6), autologni krvni ugrušak i bifazičnu biokeramiku

Osteoinduktivni lijek koji sadrži rekombinantni humani koštani morfogenetski protein 6 (rhBMP6) u autolognom krvnom ugrušku (ABC) s biokeramičkim česticama, nova je terapijska opcija za postizanje spinalne fuzije i liječenje segmentalnih defekata dugih kostiju. U sklopu ovog rada istražena je biologija i vremenski tijek ektopičnog stvaranja koštanog tkiva pod utjecajem rhBMP6 u ABC-u s biokeramičkim česticama različite veličine (74-420 μm , 500-1700 μm i 2360-4000 μm) na modelu subkutane ugradnje implantata u štakora. Time je dokazana sigurnost i efikasnost osteoinduktivnog lijeka na modelu posterolateralne spinalne fuzije (PLF) kod kunića. Biokeramičke čestice promoviraju stvaranje kosti pod utjecajem rhBMP6 u subkutanom eseju kod štakora, a veličina čestica determinira mehanizam osifikacije, strukturu i dugotrajnost kosti. U implantatima s malim biokeramičkim česticama koje imaju veliku površinu i male udaljenosti između čestica, kost nastaje predominantno intramembranozno, a u implantatima sa srednjim i velikim česticama predominantno endokondralno. Novostvorena koštano-keramička struktura s malim česticama sastoji se od gustog koštanog tkiva na površini i između čestica, s limitiranom koštanom srži te se njegova struktura ne mijenja u vremenu. Koštano-keramička struktura sa srednjim i velikim česticama sastoji se od kortikalne kosti i kosti na površini čestica koje su postojane u vremenu, te trabekula između čestica čija se debljina smanjuje u vremenu. U modelu PLF-a kod kunića dokazano je da osteoinduktivni lijek (rhBMP6/ABC) s biokeramičkim česticama inducira stvaranje kosti koja se uspješno fuzionira s nativnim transverzalnim nastavcima. Navedena je spoznaja polazna točka za daljnja istraživanja kojima je cilj razvoj lijeka za kliničku primjenu.

9. SUMMARY

Ectopic bone induction by osteoinductive device composed of recombinant human bone morphogenetic protein 6 (rhBMP6), autologous blood coagulum and biphasic bioceramics

Nikola Štoković, 2021

Osteoinductive device comprised of recombinant human Bone Morphogenetic Protein 6 (rhBMP6) in autologous blood coagulum (ABC) with bioceramic particles is a novel therapeutic solution for spinal fusions and management of segmental bone defects. In this study we elucidated biology and time course of ectopic bone formation induced by rhBMP6 in ABC with bioceramic particles of different sizes (74-420 μm , 500-1700 μm and 2360-4000 μm) using rat subcutaneous implant assay. Moreover, we have proven safety and efficacy of osteoinductive device in rabbit PLF model. Bioceramic particles promoted rhBMP6 mediated bone formation in rat subcutaneous assay while particle size determined mechanism of ossification, structure and longevity of newly formed bone. In implants containing small particles which are characterized by large surfaces and small distances between the particles, bone was predominantly formed through intramembranous pathway while in implants containing medium and large ceramics bone was predominantly formed endochondrally. Newly formed bone-ceramic structure (BCS) with small particles contained dense bone between the particles and its structure was constant in time. BCS with medium and large particles contained cortical bone and bone at the surfaces of particles which were constant in time and trabeculae between the particles which decreased in time. In the rabbit PLF model it was demonstrated that osteoinductive device (rhBMP6/ABC) with bioceramic particles induces bone formation and osseointegration with native transverse processes. Findings of this study will be the basis for further research aimed to developing a drug for clinical use.

10. POPIS LITERATURE

1. *Kingsley DM*. The TGF-beta superfamily: new members, new receptors, and new genetic tests of function in different organisms. *Genes Dev*. 1994;8:133-46.
2. *Heldin CH, Miyazono K, tenDijke P*. TGF-beta signalling from cell membrane to nucleus through SMAD proteins. *Nature*. 1997;390:465-71.
3. *Reddi AH*. Role of morphogenetic proteins in skeletal tissue engineering and regeneration. *Nat Biotechnol*. 1998;16:247-52.
4. *Piek E, Heldin CH, Ten Dijke P*. Specificity, diversity, and regulation in TGF-beta superfamily signaling. *FASEB J*. 1999;13:2105-24.
5. *Chen D, Zhao M, Mundy GR*. Bone morphogenetic proteins. *Growth Factors*. 2004;22:233-41.
6. *Urist MR, Strates BS*. Bone morphogenetic protein. *J Dent Res*. 1971;50:1392-406.
7. *Wozney JM, Rosen V, Celeste AJ, Mitsock LM, Whitters MJ, Kriz RW, i sur*. Novel Regulators of Bone-Formation - Molecular Clones and Activities. *Science*. 1988;242:1528-34.
8. *Wang EA, Rosen V, D'Alessandro JS, Bauduy M, Cordes P, Harada T, i sur*. Recombinant human bone morphogenetic protein induces bone formation. *Proc Natl Acad Sci U S A*. 1990;87:2220-4.
9. *Cunningham NS, Paralkar V, Reddi AH*. Osteogenin and recombinant bone morphogenetic protein 2B are chemotactic for human monocytes and stimulate transforming growth factor beta 1 mRNA expression. *Proc Natl Acad Sci U S A*. 1992;89:11740-4.
10. *Chen GQ, Deng CX, Li YP*. TGF-beta and BMP Signaling in Osteoblast Differentiation and Bone Formation. *Int J Biol Sci*. 2012;8:272-88.
11. *Hogan BL*. Bone morphogenetic proteins in development. *Curr Opin Genet Dev*. 1996;6:432-8.
12. *Hogan BL*. Bone morphogenetic proteins: multifunctional regulators of vertebrate development. *Genes Dev*. 1996;10:1580-94.
13. *Wu M, Chen G, Li YP*. TGF-beta and BMP signaling in osteoblast, skeletal development, and bone formation, homeostasis and disease. *Bone Res*. 2016;4:16009.
14. *Vukicevic S, Helder MN, Luyten FP*. Developing human lung and kidney are major sites for synthesis of bone morphogenetic protein-3 (osteogenin). *J Histochem Cytochem*. 1994;42:869-75.
15. *Vukicevic S, Stavljenic A, Pecina M*. Discovery and clinical applications of bone morphogenetic proteins. *Eur J Clin Chem Clin Biochem*. 1995;33:661-71.

16. *Vukicevic S, Kopp JB, Luyten FP, Sampath TK.* Induction of nephrogenic mesenchyme by osteogenic protein 1 (bone morphogenetic protein 7). *Proc Natl Acad Sci U S A.* 1996;93:9021-6.
17. *Helder MN, Ozkaynak E, Sampath KT, Luyten FP, Latin V, Oppermann H, i sur.* Expression Pattern of Osteogenic Protein-1 (Bone Morphogenetic Protein-7) in Human and Mouse Development. *J Histochem Cytochem.* 1995;43:1035-44.
18. *Berendsen AD, Olsen BR.* Bone development. *Bone.* 2015;80:14-8.
19. *Gipson GR, Goebel EJ, Hart KN, Kappes EC, Kattamuri C, McCoy JC, i sur.* Structural perspective of BMP ligands and signaling. *Bone.* 2020;140.
20. *Sampath TK, Vukicevic S.* Biology of bone morphogenetic protein in bone repair and regeneration: A role for autologous blood coagulum as carrier. *Bone.* 2020;141:115602.
21. *Valera E, Isaacs MJ, Kawakami Y, Belmonte JCI, Choe S.* BMP-2/6 Heterodimer Is More Effective than BMP-2 or BMP-6 Homodimers as Inductor of Differentiation of Human Embryonic Stem Cells. *PLoS One.* 2010;5.
22. *Morimoto T, Kaito T, Matsuo Y, Sugiura T, Kashii M, Makino T, i sur.* The bone morphogenetic protein-2/7 heterodimer is a stronger inducer of bone regeneration than the individual homodimers in a rat spinal fusion model. *Spine J.* 2015;15:1379-90.
23. *Miyazono K, Maeda S, Imamura T.* BMP receptor signaling: transcriptional targets, regulation of signals, and signaling cross-talk. *Cytokine & growth factor reviews.* 2005;16:251-63.
24. *Friedman MS, Long MW, Hankenson KD.* Osteogenic differentiation of human mesenchymal stem cells is regulated by bone morphogenetic protein-6. *J Cell Biochem.* 2006;98:538-54.
25. *Beederman M, Lamplot JD, Nan G, Wang J, Liu X, Yin L, i sur.* BMP signaling in mesenchymal stem cell differentiation and bone formation. *J Biomed Sci Eng.* 2013;6:32-52.
26. *Miyazono K, Kamiya Y, Morikawa M.* Bone morphogenetic protein receptors and signal transduction. *J Biochem.* 2010;147:35-51.
27. *Nohe A, Keating E, Knaus P, Petersen NO.* Signal transduction of bone morphogenetic protein receptors. *Cell Signal.* 2004;16:291-9.
28. *ten Dijke P, Yamashita H, Sampath TK, Reddi AH, Estevez M, Riddle DL, i sur.* Identification of type I receptors for osteogenic protein-1 and bone morphogenetic protein-4. *The Journal of biological chemistry.* 1994;269:16985-8.

29. Nakao A, Afrakhte M, Moren A, Nakayama T, Christian JL, Heuchel R, *i sur.* Identification of Smad7, a TGF beta-inducible antagonist of TGF-beta signalling. *Nature.* 1997;389:631-5.
30. Itoh S, Itoh F, Goumans MJ, Ten Dijke P. Signaling of transforming growth factor-beta family members through Smad proteins. *Eur J Biochem.* 2000;267:6954-67.
31. Miyazono K. TGF-beta signaling by Smad proteins. *Cytokine & growth factor reviews.* 2000;11:15-22.
32. ten Dijke P, Hill CS. New insights into TGF-beta-Smad signalling. *Trends Biochem Sci.* 2004;29:265-73.
33. Shi YG, Hata A, Lo RS, Massague J, Pavletich NP. A structural basis for mutational inactivation of the tumour suppressor Smad4. *Nature.* 1997;388:87-93.
34. Balemans W, Van Hul W. Extracellular regulation of BMP signaling in vertebrates: a cocktail of modulators. *Dev Biol.* 2002;250:231-50.
35. Winkler DG, Sutherland MK, Geoghegan JC, Yu C, Hayes T, Skonier JE, *i sur.* Osteocyte control of bone formation via sclerostin, a novel BMP antagonist. *EMBO J.* 2003;22:6267-76.
36. Onichtchouk D, Chen YG, Dosch R, Gawantka V, Delius H, Massague J, *i sur.* Silencing of TGF-beta signalling by the pseudoreceptor BAMBI. *Nature.* 1999;401:480-5.
37. Grotewold L, Plum M, Dildrop R, Peters T, Ruther U. Bambi is coexpressed with Bmp-4 during mouse embryogenesis. *Mech Dev.* 2001;100:327-30.
38. Sekiya T, Oda T, Matsuura K, Akiyama T. Transcriptional regulation of the TGF-beta pseudoreceptor BAMBI by TGF-beta signaling. *Biochemical and Biophysical Research Communications.* 2004;320:680-4.
39. El Bialy I, Jiskoot W, Reza Nejadnik M. Formulation, Delivery and Stability of Bone Morphogenetic Proteins for Effective Bone Regeneration. *Pharm Res.* 2017;34:1152-70.
40. Agrawal V, Sinha M. A review on carrier systems for bone morphogenetic protein-2. *J Biomed Mater Res B Appl Biomater.* 2017;105:904-25.
41. Seeherman H, Wozney JM. Delivery of bone morphogenetic proteins for orthopedic tissue regeneration. *Cytokine & growth factor reviews.* 2005;16:329-45.
42. Bessa PC, Casal M, Reis RL. Bone morphogenetic proteins in tissue engineering: the road from the laboratory to the clinic, part I (basic concepts). *J Tissue Eng Regen Med.* 2008;2:1-13.

43. Jung UW, Choi SY, Pang EK, Kim CS, Choi SH, Cho KS. The effect of varying the particle size of beta tricalcium phosphate carrier of recombinant human bone morphogenetic protein-4 on bone formation in rat calvarial defects. *J Periodontol.* 2006;77:765-72.
44. Bose S, Roy M, Bandyopadhyay A. Recent advances in bone tissue engineering scaffolds. *Trends Biotechnol.* 2012;30:546-54.
45. Lee SH, Shin H. Matrices and scaffolds for delivery of bioactive molecules in bone and cartilage tissue engineering. *Adv Drug Deliv Rev.* 2007;59:339-59.
46. Blokhuis TJ. Formulations and delivery vehicles for bone morphogenetic proteins: latest advances and future directions. *Injury.* 2009;40 Suppl 3:S8-11.
47. Haidar ZS, Hamdy RC, Tabrizian M. Delivery of recombinant bone morphogenetic proteins for bone regeneration and repair. Part B: Delivery systems for BMPs in orthopaedic and craniofacial tissue engineering. *Biotechnol Lett.* 2009;31:1825-35.
48. Yang S, Leong KF, Du Z, Chua CK. The design of scaffolds for use in tissue engineering. Part I. Traditional factors. *Tissue Eng.* 2001;7:679-89.
49. Rezwani K, Chen QZ, Blaker JJ, Boccaccini AR. Biodegradable and bioactive porous polymer/inorganic composite scaffolds for bone tissue engineering. *Biomaterials.* 2006;27:3413-31.
50. Best SM, Porter AE, Thian ES, Huang J. Bioceramics: Past, present and for the future. *J Eur Ceram Soc.* 2008;28:1319-27.
51. Kato M, Namikawa T, Terai H, Hoshino M, Miyamoto S, Takaoka K. Ectopic bone formation in mice associated with a lactic acid/dioxanone/ethylene glycol copolymer-tricalcium phosphate composite with added recombinant human bone morphogenetic protein-2. *Biomaterials.* 2006;27:3927-33.
52. Bae EB, Park KH, Shim JH, Chung HY, Choi JW, Lee JJ, *et al.* Efficacy of rhBMP-2 Loaded PCL/beta-TCP/bdECM Scaffold Fabricated by 3D Printing Technology on Bone Regeneration. *Biomed Res Int.* 2018;2018:2876135.
53. Chu TM, Warden SJ, Turner CH, Stewart RL. Segmental bone regeneration using a load-bearing biodegradable carrier of bone morphogenetic protein-2. *Biomaterials.* 2007;28:459-67.
54. Rodriguez-Evora M, Delgado A, Reyes R, Hernandez-Daranas A, Soriano I, San Roman J, *et al.* Osteogenic effect of local, long versus short term BMP-2 delivery from a novel SPU-PLGA-betaTCP concentric system in a critical size defect in rats. *Eur J Pharm Sci.* 2013;49:873-84.

55. Yoneda M, Terai H, Imai Y, Okada T, Nozaki K, Inoue H, *i sur.* Repair of an intercalated long bone defect with a synthetic biodegradable bone-inducing implant. *Biomaterials.* 2005;26:5145-52.
56. Liu Y, Lu Y, Tian X, Cui G, Zhao Y, Yang Q, *i sur.* Segmental bone regeneration using an rhBMP-2-loaded gelatin/nanohydroxyapatite/fibrin scaffold in a rabbit model. *Biomaterials.* 2009;30:6276-85.
57. Luca L, Rougemont AL, Walpoth BH, Boure L, Tami A, Anderson JM, *i sur.* Injectable rhBMP-2-loaded chitosan hydrogel composite: osteoinduction at ectopic site and in segmental long bone defect. *J Biomed Mater Res A.* 2011;96:66-74.
58. Hu Y, Zhang C, Zhang S, Xiong Z, Xu J. Development of a porous poly(L-lactic acid)/hydroxyapatite/collagen scaffold as a BMP delivery system and its use in healing canine segmental bone defect. *J Biomed Mater Res A.* 2003;67:591-8.
59. Jones CB, Sabatino CT, Badura JM, Sietsema DL, Marotta JS. Improved healing efficacy in canine ulnar segmental defects with increasing recombinant human bone morphogenetic protein-2/allograft ratios. *J Orthop Trauma.* 2008;22:550-9.
60. Namikawa T, Terai H, Suzuki E, Hoshino M, Toyoda H, Nakamura H, *i sur.* Experimental spinal fusion with recombinant human bone morphogenetic protein-2 delivered by a synthetic polymer and beta-tricalcium phosphate in a rabbit model. *Spine (Phila Pa 1976).* 2005;30:1717-22.
61. Suh DY, Boden SD, Louis-Ugbo J, Mayr M, Murakami H, Kim HS, *i sur.* Delivery of recombinant human bone morphogenetic protein-2 using a compression-resistant matrix in posterolateral spine fusion in the rabbit and in the non-human primate. *Spine (Phila Pa 1976).* 2002;27:353-60.
62. Akamaru T, Suh D, Boden SD, Kim HS, Minamide A, Louis-Ugbo J. Simple carrier matrix modifications can enhance delivery of recombinant human bone morphogenetic protein-2 for posterolateral spine fusion. *Spine (Phila Pa 1976).* 2003;28:429-34.
63. Pecina M, Giltaij LR, Vukicevic S. Orthopaedic applications of osteogenic protein-1 (BMP-7). *Int Orthop.* 2001;25:203-8.
64. Lo KWH, Ulery BD, Ashe KM, Laurencin CT. Studies of bone morphogenetic protein-based surgical repair. *Adv Drug Del Rev.* 2012;64:1277-91.
65. Ho-Shui-Ling A, Bolander J, Rustom LE, Johnson AW, Luyten FP, Picart C. Bone regeneration strategies: Engineered scaffolds, bioactive molecules and stem cells current stage and future perspectives. *Biomaterials.* 2018;180:143-62.

66. Geiger M, Li RH, Friess W. Collagen sponges for bone regeneration with rhBMP-2. *Adv Drug Del Rev.* 2003;55:1613-29.
67. Schmidt-Bleek K, Willie BM, Schwabe P, Seemann P, Duda GN. BMPs in bone regeneration: Less is more effective, a paradigm-shift. *Cytokine Growth Factor Rev.* 2016;27:141-8.
68. Hinsenkamp M, Collard JF. Growth factors in orthopaedic surgery: demineralized bone matrix versus recombinant bone morphogenetic proteins. *Int Orthop.* 2015;39:137-47.
69. Dumic-Cule I, Peric M, Kucko L, Grgurevic L, Pecina M, Vukicevic S. Bone morphogenetic proteins in fracture repair. *Int Orthop.* 2018;42:2619-26.
70. Villavicencio AT, Burneikiene S, Nelson EL, Bulsara KR, Favors M, Thramann J. Safety of transforaminal lumbar interbody fusion and intervertebral recombinant human bone morphogenetic protein-2. *J Neurosurg Spine.* 2005;3:436-43.
71. Ong KL, Villarraga ML, Lau E, Carreon LY, Kurtz SM, Glassman SD. Off-label use of bone morphogenetic proteins in the United States using administrative data. *Spine (Phila Pa 1976).* 2010;35:1794-800.
72. Carragee EJ, Hurwitz EL, Weiner BK. A critical review of recombinant human bone morphogenetic protein-2 trials in spinal surgery: emerging safety concerns and lessons learned. *Spine J.* 2011;11:471-91.
73. Parker RM, Malham GM. Comparison of a calcium phosphate bone substitute with recombinant human bone morphogenetic protein-2: a prospective study of fusion rates, clinical outcomes and complications with 24-month follow-up. *Eur Spine J.* 2017;26:754-63.
74. Nourian AA, Harrington J, Pulido PA, McCauley JC, Bruffey JD, Eastlack RK. Fusion Rates of Lateral Lumbar Interbody Fusion Using Recombinant Human Bone Morphogenetic Protein-2. *Global Spine J.* 2019;9:398-402.
75. White IK, Tuohy M, Archer J, Schroeder GD, Vaccaro AR, Mobasser JP. The Use of Bone Morphogenetic Protein in the Intervertebral Disk Space in Minimally Invasive Transforaminal Lumbar Interbody Fusion 10-year Experience in 688 Patients. *Clin Spine Surg.* 2019;32:E272-E6.
76. James AW, LaChaud G, Shen J, Asatrian G, Nguyen V, Zhang X, *i sur.* A Review of the Clinical Side Effects of Bone Morphogenetic Protein-2. *Tissue Eng Part B Rev.* 2016;22:284-97.
77. Vincentelli AF, Szadkowski M, Vardon D, Litrico S, Fuentes S, Steib JP, *i sur.* rhBMP-2 (Recombinant Human Bone Morphogenetic Protein-2) in real world spine surgery. A phase

IV, National, multicentre, retrospective study collecting data from patient medical files in French spinal centres. *Orthop Traumatol-Sur.* 2019;105:1157-63.

78. *Tannoury CA, An HS.* Complications with the use of bone morphogenetic protein 2 (BMP-2) in spine surgery. *Spine Journal.* 2014;14:552-9.

79. *Fu RW, Selph S, McDonagh M, Peterson K, Tiwari A, Chou R, i sur.* Effectiveness and Harms of Recombinant Human Bone Morphogenetic Protein-2 in Spine Fusion A Systematic Review and Meta-analysis. *Ann Intern Med.* 2013;158:890-+.

80. *Hiremath GK, Steinmetz MP, Krishnaney AA.* Is It Safe to Use Recombinant Human Bone Morphogenetic Protein in Posterior Cervical Fusion? *Spine.* 2009;34:885-9.

81. *Simmonds MC, Brown JVE, Heirs MK, Higgins JPT, Mannion RJ, Rodgers MA, i sur.* Safety and Effectiveness of Recombinant Human Bone Morphogenetic Protein-2 for Spinal Fusion A Meta-analysis of Individual-Participant Data. *Ann Intern Med.* 2013;158:877-+.

82. *Vukicevic S, Oppermann H, Verbanac D, Jankolija M, Popek I, Curak J, i sur.* The clinical use of bone morphogenetic proteins revisited: a novel biocompatible carrier device OSTEOGROW for bone healing. *Int Orthop.* 2014;38:635-47.

83. *Toth JM, Wang M, Lawson J, Badura JM, DuBose KB.* Radiographic, biomechanical, and histological evaluation of rhBMP-2 in a 3-level intertransverse process spine fusion: an ovine study. *J Neurosurg Spine.* 2016;25:733-9.

84. *Dimar JR, Glassman SD, Burkus KJ, Carreon LY.* Clinical outcomes and fusion success at 2 years of single-level instrumented posterolateral fusions with recombinant human bone morphogenetic protein-2/compression resistant matrix versus iliac crest bone graft. *Spine (Phila Pa 1976).* 2006;31:2534-9; discussion 40.

85. *Lee JH, Yu CH, Yang JJ, Baek HR, Lee KM, Koo TY, i sur.* Comparative study of fusion rate induced by different dosages of Escherichia coli-derived recombinant human bone morphogenetic protein-2 using hydroxyapatite carrier. *Spine J.* 2012;12:239-48.

86. *Itoh H, Ebara S, Kamimura M, Tateiwa Y, Kinoshita T, Yuzawa Y, i sur.* Experimental spinal fusion with use of recombinant human bone morphogenetic protein 2. *Spine (Phila Pa 1976).* 1999;24:1402-5.

87. *Rihn JA, Kirkpatrick K, Albert TJ.* Graft options in posterolateral and posterior interbody lumbar fusion. *Spine (Phila Pa 1976).* 2010;35:1629-39.

88. *Hoffmann MF, Jones CB, Sietsema DL.* Recombinant Human Bone Morphogenetic Protein-2 in Posterolateral Spinal Fusion: What's the Right Dose? *Asian Spine J.* 2016;10:457-64.

89. *Oryan A, Alidadi S, Moshiri A, Maffulli N.* Bone regenerative medicine: classic options, novel strategies, and future directions. *J Orthop Surg Res.* 2014;9.
90. *Glassman SD, Dimar JR, Carreon LY, Campbell MJ, Puno RM, Johnson JR.* Initial fusion rates with recombinant human bone morphogenetic protein-2/compression resistant matrix and a hydroxyapatite and tricalcium phosphate/collagen carrier in posterolateral spinal fusion. *Spine (Phila Pa 1976).* 2005;30:1694-8.
91. *Stevens MM.* Biomaterials for bone tissue engineering. *Mater Today.* 2008;11:18-25.
92. *Boden SD, Schimandle JH, Hutton WC.* 1995 Volvo Award in basic sciences. The use of an osteoinductive growth factor for lumbar spinal fusion. Part II: Study of dose, carrier, and species. *Spine (Phila Pa 1976).* 1995;20:2633-44.
93. *Louis-Ugbo J, Kim HS, Boden SD, Mayr MT, Li RC, Seeherman H, i sur.* Retention of 125I-labeled recombinant human bone morphogenetic protein-2 by biphasic calcium phosphate or a composite sponge in a rabbit posterolateral spine arthrodesis model. *J Orthop Res.* 2002;20:1050-9.
94. *Jenis LG, Wheeler D, Parazin SJ, Connolly RJ.* The effect of osteogenic protein-1 in instrumented and noninstrumented posterolateral fusion in rabbits. *Spine J.* 2002;2:173-8.
95. *Konishi S, Nakamura H, Seki M, Nagayama R, Yamano Y.* Hydroxyapatite granule graft combined with recombinant human bone morphogenetic protein-2 for solid lumbar fusion. *J Spinal Disord Tech.* 2002;15:237-44.
96. *Minamide A, Kawakami M, Hashizume H, Sakata R, Yoshida M, Tamaki T.* Experimental study of carriers of bone morphogenetic protein used for spinal fusion. *J Orthop Sci.* 2004;9:142-51.
97. *Valdes M, Moore DC, Palumbo M, Lucas PR, Robertson A, Appel J, i sur.* rhBMP-6 stimulated osteoprogenitor cells enhance posterolateral spinal fusion in the New Zealand white rabbit. *Spine J.* 2007;7:318-25.
98. *Dohzono S, Imai Y, Nakamura H, Wakitani S, Takaoka K.* Successful spinal fusion by E. coli-derived BMP-2-adsorbed porous beta-TCP granules: a pilot study. *Clin Orthop Relat Res.* 2009;467:3206-12.
99. *Lee JW, Lee S, Lee SH, Yang HS, Im GI, Kim CS, i sur.* Improved spinal fusion efficacy by long-term delivery of bone morphogenetic protein-2 in a rabbit model. *Acta Orthop.* 2011;82:756-60.
100. *Vukicevic S, Grgurevic L, Erjavec I, Pecin M, Bordukalo-Niksic T, Stokovic N, i sur.* Autologous blood coagulum is a physiological carrier for BMP6 to induce new bone formation

and promote posterolateral lumbar spine fusion in rabbits. *J Tissue Eng Regen Med.* 2020;14:147-59.

101. *Pelletier MH, Oliver RA, Christou C, Yu Y, Bertollo N, Irie H, i sur.* Lumbar spinal fusion with beta-TCP granules and variable *Escherichia coli*-derived rhBMP-2 dose. *Spine J.* 2014;14:1758-68.

102. *Grgurevic L, Erjavec I, Gupta M, Pecin M, Bordukalo-Niksic T, Stokovic N, i sur.* Autologous blood coagulum containing rhBMP6 induces new bone formation to promote anterior lumbar interbody fusion (ALIF) and posterolateral lumbar fusion (PLF) of spine in sheep. *Bone.* 2020;138:115448.

103. *Boden SD, Martin GJ, Jr., Morone MA, Ugbo JL, Moskovitz PA.* Posterolateral lumbar intertransverse process spine arthrodesis with recombinant human bone morphogenetic protein 2/hydroxyapatite-tricalcium phosphate after laminectomy in the nonhuman primate. *Spine (Phila Pa 1976).* 1999;24:1179-85.

104. *Boden SD, Kang J, Sandhu H, Heller JG.* Use of recombinant human bone morphogenetic protein-2 to achieve posterolateral lumbar spine fusion in humans - A prospective, randomized clinical pilot trial - 2002 Volvo Award in clinical studies. *Spine.* 2002;27:2662-73.

105. *Stokovic N, Ivanjko N, Maticic D, Luyten FP, Vukicevic S.* Bone Morphogenetic Proteins, Carriers, and Animal Models in the Development of Novel Bone Regenerative Therapies. *Materials.* 2021;14:3513.

106. *Roldan JC, Detsch R, Schaefer S, Chang E, Kelantan M, Waiss W, i sur.* Bone formation and degradation of a highly porous biphasic calcium phosphate ceramic in presence of BMP-7, VEGF and mesenchymal stem cells in an ectopic mouse model. *J Craniomaxillofac Surg.* 2010;38:423-30.

107. *Liang G, Yang Y, Oh S, Ong JL, Zheng C, Ran J, i sur.* Ectopic osteoinduction and early degradation of recombinant human bone morphogenetic protein-2-loaded porous beta-tricalcium phosphate in mice. *Biomaterials.* 2005;26:4265-71.

108. *Bolander J, Ji W, Geris L, Bloemen V, Chai YC, Schrooten J, i sur.* The combined mechanism of bone morphogenetic protein- and calcium phosphate-induced skeletal tissue formation by human periosteum derived cells. *Eur Cell Mater.* 2016;31:11-25.

109. *Ji W, Kerckhofs G, Geeroms C, Marechal M, Geris L, Luyten FP.* Deciphering the combined effect of bone morphogenetic protein 6 and calcium phosphate on bone formation capacity of periosteum derived cells-based tissue engineering constructs. *Acta Biomater.* 2018;80:97-107.

110. Hashimoto K, Kaito T, Furuya M, Seno S, Okuzaki D, Kikuta J, *i sur.* In vivo dynamic analysis of BMP-2-induced ectopic bone formation. *Sci Rep.* 2020;10:4751.
111. Kuboki Y, Takita H, Kobayashi D, Tsuruga E, Inoue M, Murata M, *i sur.* BMP-induced osteogenesis on the surface of hydroxyapatite with geometrically feasible and nonfeasible structures: topology of osteogenesis. *J Biomed Mater Res.* 1998;39:190-9.
112. Tsuruga E, Takita H, Itoh H, Wakisaka Y, Kuboki Y. Pore size of porous hydroxyapatite as the cell-substratum controls BMP-induced osteogenesis. *J Biochem.* 1997;121:317-24.
113. Alam MI, Asahina I, Ohmamiuda K, Takahashi K, Yokota S, Enomoto S. Evaluation of ceramics composed of different hydroxyapatite to tricalcium phosphate ratios as carriers for rhBMP-2. *Biomaterials.* 2001;22:1643-51.
114. Vehof JW, Takita H, Kuboki Y, Spauwen PH, Jansen JA. Histological characterization of the early stages of bone morphogenetic protein-induced osteogenesis. *J Biomed Mater Res.* 2002;61:440-9.
115. Kim CS, Kim JI, Kim J, Choi SH, Chai JK, Kim CK, *i sur.* Ectopic bone formation associated with recombinant human bone morphogenetic proteins-2 using absorbable collagen sponge and beta tricalcium phosphate as carriers. *Biomaterials.* 2005;26:2501-7.
116. Tazaki J, Akazawa T, Murata M, Yamamoto M, Tabata Y, Yoshimoto R, *i sur.* BMP-2 Dose-response and Release Studies in Functionally Graded HAp. *Key Eng Mater.* 2006;309-311:965-8.
117. Tazaki J, Murata M, Akazawa T, Yamamoto M, Ito K, Arisue M, *i sur.* BMP-2 release and dose-response studies in hydroxyapatite and beta-tricalcium phosphate. *Biomed Mater Eng.* 2009;19:141-6.
118. Reves BT, Jennings JA, Bumgardner JD, Haggard WO. Osteoinductivity Assessment of BMP-2 Loaded Composite Chitosan-Nano-Hydroxyapatite Scaffolds in a Rat Muscle Pouch. *Materials (Basel).* 2011;4:1360-74.
119. Park JC, So SS, Jung IH, Yun JH, Choi SH, Cho KS, *i sur.* Induction of bone formation by Escherichia coli-expressed recombinant human bone morphogenetic protein-2 using block-type macroporous biphasic calcium phosphate in orthotopic and ectopic rat models. *J Periodontal Res.* 2011;46:682-90.
120. Bhakta G, Rai B, Lim ZX, Hui JH, Stein GS, van Wijnen AJ, *i sur.* Hyaluronic acid-based hydrogels functionalized with heparin that support controlled release of bioactive BMP-2. *Biomaterials.* 2012;33:6113-22.

121. *Strobel LA, Rath SN, Maier AK, Beier JP, Arkudas A, Greil P, i sur.* Induction of bone formation in biphasic calcium phosphate scaffolds by bone morphogenetic protein-2 and primary osteoblasts. *Journal of tissue engineering and regenerative medicine.* 2014;8:176-85.
122. *Kisiel M, Martino MM, Ventura M, Hubbell JA, Hilborn J, Ossipov DA.* Improving the osteogenic potential of BMP-2 with hyaluronic acid hydrogel modified with integrin-specific fibronectin fragment. *Biomaterials.* 2013;34:704-12.
123. *Ma J, Yang F, Both SK, Prins HJ, Helder MN, Pan J, i sur.* Bone forming capacity of cell- and growth factor-based constructs at different ectopic implantation sites. *J Biomed Mater Res A.* 2015;103:439-50.
124. *Mumcuoglu D, Fahmy-Garcia S, Ridwan Y, Nickel J, Farrell E, Kluijtmans SGJM, i sur.* Injectable Bmp-2 Delivery System Based on Collagen-Derived Microspheres and Alginate Induced Bone Formation in a Time- and Dose-Dependent Manner. *Eur Cells Mater.* 2018;35:242-54.
125. *Lin XN, Hunziker EB, Liu T, Hu QG, Liu YL.* Enhanced biocompatibility and improved osteogenesis of coralline hydroxyapatite modified by bone morphogenetic protein 2 incorporated into a biomimetic coating. *Mat Sci Eng C-Mater.* 2019;96:329-36.
126. *Alaee F, Hong SH, Dukas AG, Pensak MJ, Rowe DW, Lieberman JR.* Evaluation of osteogenic cell differentiation in response to bone morphogenetic protein or demineralized bone matrix in a critical sized defect model using GFP reporter mice. *J Orthop Res.* 2014;32:1120-8.
127. *Bougioukli S, Jain A, Sugiyama O, Tinsley BA, Tang AH, Tan MH, i sur.* Combination therapy with BMP-2 and a systemic RANKL inhibitor enhances bone healing in a mouse critical-sized femoral defect. *Bone.* 2016;84:93-103.
128. *Zwingenberger S, Langanke R, Vater C, Lee G, Niederlohmman E, Sensenschmidt M, i sur.* The effect of SDF-1alpha on low dose BMP-2 mediated bone regeneration by release from heparinized mineralized collagen type I matrix scaffolds in a murine critical size bone defect model. *J Biomed Mater Res A.* 2016;104:2126-34.
129. *Johnson MR, Boerckel JD, Dupont KM, Guldberg RE.* Functional restoration of critically sized segmental defects with bone morphogenetic protein-2 and heparin treatment. *Clin Orthop Relat Res.* 2011;469:3111-7.
130. *Diab T, Pritchard EM, Uhrig BA, Boerckel JD, Kaplan DL, Guldberg RE.* A silk hydrogel-based delivery system of bone morphogenetic protein for the treatment of large bone defects. *J Mech Behav Biomed Mater.* 2012;11:123-31.

131. Williams JC, Maitra S, Anderson MJ, Christiansen BA, Reddi AH, Lee MA. BMP-7 and Bone Regeneration: Evaluation of Dose-Response in a Rodent Segmental Defect Model. *J Orthop Trauma*. 2015;29:e336-41.
132. Krishnan L, Priddy LB, Esancy C, Li MT, Stevens HY, Jiang X, *i sur*. Hydrogel-based Delivery of rhBMP-2 Improves Healing of Large Bone Defects Compared With Autograft. *Clin Orthop Relat Res*. 2015;473:2885-97.
133. Liu WC, Robu IS, Patel R, Leu MC, Velez M, Chu TM. The effects of 3D bioactive glass scaffolds and BMP-2 on bone formation in rat femoral critical size defects and adjacent bones. *Biomed Mater*. 2014;9:045013.
134. La WG, Kwon SH, Lee TJ, Yang HS, Park J, Kim BS. The effect of the delivery carrier on the quality of bone formed via bone morphogenetic protein-2. *Artif Organs*. 2012;36:642-7.
135. Yang HS, La WG, Park J, Kim CS, Im GI, Kim BS. Efficient bone regeneration induced by bone morphogenetic protein-2 released from apatite-coated collagen scaffolds. *J Biomater Sci Polym Ed*. 2012;23:1659-71.
136. Fan J, Im CS, Cui ZK, Guo M, Bezouglaia O, Fartash A, *i sur*. Delivery of Phenamil Enhances BMP-2-Induced Osteogenic Differentiation of Adipose-Derived Stem Cells and Bone Formation in Calvarial Defects. *Tissue Eng Part A*. 2015;21:2053-65.
137. Gronowicz G, Jacobs E, Peng T, Zhu L, Hurley M, Kuhn LT. (*) Calvarial Bone Regeneration Is Enhanced by Sequential Delivery of FGF-2 and BMP-2 from Layer-by-Layer Coatings with a Biomimetic Calcium Phosphate Barrier Layer. *Tissue Eng Part A*. 2017;23:1490-501.
138. Herberg S, Aguilar-Perez A, Howie RN, Kondrikova G, Periyasamy-Thandavan S, Elsalanty ME, *i sur*. Mesenchymal stem cell expression of SDF-1beta synergizes with BMP-2 to augment cell-mediated healing of critical-sized mouse calvarial defects. *Journal of tissue engineering and regenerative medicine*. 2017;11:1806-19.
139. Huang KC, Yano F, Murahashi Y, Takano S, Kitaura Y, Chang SH, *i sur*. Sandwich-type PLLA-nanosheets loaded with BMP-2 induce bone regeneration in critical-sized mouse calvarial defects. *Acta Biomater*. 2017;59:12-20.
140. Seo BB, Koh JT, Song SC. Tuning physical properties and BMP-2 release rates of injectable hydrogel systems for an optimal bone regeneration effect. *Biomaterials*. 2017;122:91-104.
141. Terauchi M, Inada T, Kanemaru T, Ikeda G, Tonegawa A, Nishida K, *i sur*. Potentiating bioactivity of BMP-2 by polyelectrolyte complexation with sulfonated polyrotaxanes to induce

rapid bone regeneration in a mouse calvarial defect. *J Biomed Mater Res A*. 2017;105:1355-63.

142. *Maisani M, Sindhu KR, Fenelon M, Siadous R, Rey S, Mantovani D, i sur.* Prolonged delivery of BMP-2 by a non-polymer hydrogel for bone defect regeneration. *Drug Deliv Transl Res*. 2018;8:178-90.

143. *Reyes R, Rodriguez JA, Orbe J, Arnau MR, Evora C, Delgado A.* Combined sustained release of BMP2 and MMP10 accelerates bone formation and mineralization of calvaria critical size defect in mice. *Drug Deliv*. 2018;25:750-6.

144. *Jang JW, Yun JH, Lee KI, Jang JW, Jung UW, Kim CS, i sur.* Osteoinductive activity of biphasic calcium phosphate with different rhBMP-2 doses in rats. *Oral Surg Oral Med Oral Pathol Oral Radiol*. 2012;113:480-7.

145. *Lee JH, Ryu MY, Baek HR, Lee KM, Seo JH, Lee HK, i sur.* Effects of porous beta-tricalcium phosphate-based ceramics used as an *E. coli*-derived rhBMP-2 carrier for bone regeneration. *J Mater Sci Mater Med*. 2013;24:2117-27.

146. *Djapic T, Kusec V, Jelic M, Vukicevic S, Pecina M.* Compressed homologous cancellous bone and bone morphogenetic protein (BMP)-7 or bone marrow accelerate healing of long-bone critical defects. *International orthopaedics*. 2003;27:326-30.

147. *Yamamoto M, Hokugo A, Takahashi Y, Nakano T, Hiraoka M, Tabata Y.* Combination of BMP-2-releasing gelatin/beta-TCP sponges with autologous bone marrow for bone regeneration of X-ray-irradiated rabbit ulnar defects. *Biomaterials*. 2015;56:18-25.

148. *Zhu W, Wang D, Zhang X, Lu W, Han Y, Ou Y, i sur.* Experimental study of nano-hydroxyapatite/recombinant human bone morphogenetic protein-2 composite artificial bone. *Artif Cells Blood Substit Immobil Biotechnol*. 2010;38:150-6.

149. *Fujita N, Matsushita T, Ishida K, Sasaki K, Kubo S, Matsumoto T, i sur.* An analysis of bone regeneration at a segmental bone defect by controlled release of bone morphogenetic protein 2 from a biodegradable sponge composed of gelatin and beta-tricalcium phosphate. *Journal of tissue engineering and regenerative medicine*. 2012;6:291-8.

150. *Kang SW, Bae JH, Park SA, Kim WD, Park MS, Ko YJ, i sur.* Combination therapy with BMP-2 and BMSCs enhances bone healing efficacy of PCL scaffold fabricated using the 3D plotting system in a large segmental defect model. *Biotechnol Lett*. 2012;34:1375-84.

151. *Hou J, Wang J, Cao L, Qian X, Xing W, Lu J, i sur.* Segmental bone regeneration using rhBMP-2-loaded collagen/chitosan microspheres composite scaffold in a rabbit model. *Biomed Mater*. 2012;7:035002.

152. Choi EJ, Kang SH, Kwon HJ, Cho SW, Kim HJ. Bone Healing Properties of Autoclaved Autogenous Bone Grafts Incorporating Recombinant Human Bone Morphogenetic Protein-2 and Comparison of Two Delivery Systems in a Segmental Rabbit Radius Defect. *Maxillofac Plast Reconstr Surg.* 2014;36:94-102.
153. Wu Y, Hou J, Yin M, Wang J, Liu C. Enhanced healing of rabbit segmental radius defects with surface-coated calcium phosphate cement/bone morphogenetic protein-2 scaffolds. *Mater Sci Eng C Mater Biol Appl.* 2014;44:326-35.
154. Peng KT, Hsieh MY, Lin CT, Chen CF, Lee MS, Huang YY, *i sur.* Treatment of critically sized femoral defects with recombinant BMP-2 delivered by a modified mPEG-PLGA biodegradable thermosensitive hydrogel. *BMC Musculoskelet Disord.* 2016;17:286.
155. Pan Z, Jiang P, Xue S, Wang T, Li H, Wang J. Repair of a critical-size segmental rabbit femur defect using bioglass-beta-TCP monoblock, a vascularized periosteal flap and BMP-2. *J Biomed Mater Res B Appl Biomater.* 2018;106:2148-56.
156. Kuroiwa Y, Niikura T, Lee SY, Oe K, Iwakura T, Fukui T, *i sur.* Escherichia coli-derived BMP-2-absorbed beta-TCP granules induce bone regeneration in rabbit critical-sized femoral segmental defects. *International orthopaedics.* 2019;43:1247-53.
157. Huang TY, Wu CC, Weng PW, Chen JM, Yeh WL. Effect of ErhBMP-2-loaded beta-tricalcium phosphate on ulna defects in the osteoporosis rabbit model. *Bone Rep.* 2021;14:100739.
158. Bae JH, Song HR, Kim HJ, Lim HC, Park JH, Liu Y, *i sur.* Discontinuous release of bone morphogenetic protein-2 loaded within interconnected pores of honeycomb-like polycaprolactone scaffold promotes bone healing in a large bone defect of rabbit ulna. *Tissue Eng Part A.* 2011;17:2389-97.
159. Itoh T, Mochizuki M, Nishimura R, Matsunaga S, Kadosawa T, Kokubo S, *i sur.* Repair of ulnar segmental defect by recombinant human bone morphogenetic protein-2 in dogs. *J Vet Med Sci.* 1998;60:451-8.
160. Tuominen T, Jamsa T, Tuukkanen J, Nieminen P, Lindholm TC, Lindholm TS, *i sur.* Native bovine bone morphogenetic protein improves the potential of biocoral to heal segmental canine ulnar defects. *International orthopaedics.* 2000;24:289-94.
161. Harada Y, Itoi T, Wakitani S, Irie H, Sakamoto M, Zhao D, *i sur.* Effect of Escherichia coli-produced recombinant human bone morphogenetic protein 2 on the regeneration of canine segmental ulnar defects. *J Bone Miner Metab.* 2012;30:388-99.

162. *Minier K, Toure A, Fusellier M, Fellah B, Bouvy B, Weiss P, i sur.* BMP-2 delivered from a self-crosslinkable CaP/hydrogel construct promotes bone regeneration in a critical-size segmental defect model of non-union in dogs. *Vet Comp Orthop Traumatol.* 2014;27:411-21.
163. *Lammens J, Marechal M, Delpont H, Geris L, Oppermann H, Vukicevic S, i sur.* A cell-based combination product for the repair of large bone defects. *Bone.* 2020;138:115511.
164. *Vukicevic S, Peric M, Oppermann H, Stokovic N, Ivanjko N, Erjavec I, i sur.* Bone morphogenetic proteins: From discovery to development of a novel autologous bone graft substitute consisting of recombinant human BMP6 delivered in autologous blood coagulum carrier. *Rad CASA - Medical Sciences.* 2020;544:26-41.
165. *Grgurevic L, Oppermann H, Pecin M, Erjavec I, Capak H, Pauk M, i sur.* Recombinant Human Bone Morphogenetic Protein 6 Delivered Within Autologous Blood Coagulum Restores Critical Size Segmental Defects of Ulna in Rabbits. *JBMR plus.* 2019;3:e10085.
166. *Song K, Krause C, Shi S, Patterson M, Suto R, Grgurevic L, i sur.* Identification of a key residue mediating bone morphogenetic protein (BMP)-6 resistance to noggin inhibition allows for engineered BMPs with superior agonist activity. *J Biol Chem.* 2010;285:12169-80.
167. *Vukicevic S, Grgurevic L.* BMP-6 and mesenchymal stem cell differentiation. *Cytokine Growth Factor Rev.* 2009;20:441-8.
168. *Durdevic D, Vlahovic T, Pehar S, Miklic D, Oppermann H, Bordukalo-Niksic T, i sur.* A novel autologous bone graft substitute comprised of rhBMP6 blood coagulum as carrier tested in a randomized and controlled Phase I trial in patients with distal radial fractures. *Bone.* 2020;140:115551.
169. *Chiari C, Grgurevic L, Bordukalo-Niksic T, Oppermann H, Valentinitzsch A, Nemecek E, i sur.* Recombinant Human BMP6 Applied Within Autologous Blood Coagulum Accelerates Bone Healing: Randomized Controlled Trial in High Tibial Osteotomy Patients. *J Bone Miner Res.* 2020;35:1893-903.
170. *Salgado AJ, Coutinho OP, Reis RL.* Bone tissue engineering: State of the art and future trends. *Macromol Biosci.* 2004;4:743-65.
171. *Mroz TE, Joyce MJ, Lieberman IH, Steinmetz MP, Benzel EC, Wang JC.* The use of allograft bone in spine surgery: is it safe? *Spine J.* 2009;9:303-8.
172. *Dorozhkin SV.* Bioceramics of calcium orthophosphates. *Biomaterials.* 2010;31:1465-85.
173. *Hutmacher DW, Schantz JT, Lam CXF, Tan KC, Lim TC.* State of the art and future directions of scaffold-based bone engineering from a biomaterials perspective. *J Tissue Eng Regen Med.* 2007;1:245-60.

174. *Liu B, Lun DX*. Current application of beta-tricalcium phosphate composites in orthopaedics. *Orthop Surg*. 2012;4:139-44.
175. *El-Ghannam A*. Bone reconstruction: from bioceramics to tissue engineering. *Expert Rev Med Devices*. 2005;2:87-101.
176. *LeGeros RZ, Lin S, Rohanizadeh R, Mijares D, LeGeros JP*. Biphasic calcium phosphate bioceramics: preparation, properties and applications. *J Mater Sci Mater Med*. 2003;14:201-9.
177. *Kim JW, Choi KH, Yun JH, Jung UW, Kim CS, Choi SH, i sur*. Bone formation of block and particulated biphasic calcium phosphate lyophilized with *Escherichia coli*-derived recombinant human bone morphogenetic protein 2 in rat calvarial defects. *Oral Surg Oral Med Oral Pathol Oral Radiol Endod*. 2011;112:298-306.
178. *Notodihardjo FZ, Kakudo N, Kushida S, Suzuki K, Kusumoto K*. Bone regeneration with BMP-2 and hydroxyapatite in critical-size calvarial defects in rats. *J Craniomaxillofac Surg*. 2012;40:287-91.
179. *Vukicevic S, Stokovic N, Pecina M*. Is ceramics an appropriate bone morphogenetic protein delivery system for clinical use? *Int Orthop*. 2019;43:1275-6.
180. *Stokovic N, Ivanjko N, Erjavec I, Milosevic M, Oppermann H, Shimp L, i sur*. Autologous bone graft substitute containing rhBMP6 within autologous blood coagulum and synthetic ceramics of different particle size determines the quantity and structural pattern of bone formed in a rat subcutaneous assay. *Bone*. 2020;141:115654.
181. *Stokovic N, Ivanjko N, Milesevic M, Matic Jelic I, Bakic K, Rumenovic V, i sur*. Synthetic ceramic macroporous blocks as a scaffold in ectopic bone formation induced by recombinant human bone morphogenetic protein 6 within autologous blood coagulum in rats. *Int Orthop*. 2020;45:1097-107.
182. *Karageorgiou V, Kaplan D*. Porosity of 3D biomaterial scaffolds and osteogenesis. *Biomaterials*. 2005;26:5474-91.
183. *Burg KJ, Porter S, Kellam JF*. Biomaterial developments for bone tissue engineering. *Biomaterials*. 2000;21:2347-59.
184. *Stokovic N, Ivanjko N, Pecin M, Erjavec I, Karlovic S, Smajlovic A, i sur*. Evaluation of synthetic ceramics as compression resistant matrix to promote osteogenesis of autologous blood coagulum containing recombinant human bone morphogenetic protein 6 in rabbit posterolateral lumbar fusion model. *Bone*. 2020;140:115544.
185. *Grgurevic L, Pecina M, Vukicevic S, Marshall R*. Urist and the discovery of bone morphogenetic proteins. *Int Orthop*. 2017;41:1065-9.

186. *Stokovic N, Ivanjko N, Erjavec I, Breski A, Peric M, Vukicevic S.* Zoledronate Bound to Ceramics Increases Ectopic Bone Volume Induced by rhBMP6 Delivered in Autologous Blood Coagulum in Rats. *Biomedicines.* 2021;9.
187. *Dumic-Cule I, Pecina M, Jelic M, Jankolija M, Popek I, Grgurevic L, i sur.* Biological aspects of segmental bone defects management. *International orthopaedics.* 2015;39:1005-11.
188. *Pecin M, Stokovic N, Ivanjko N, Smajlovic A, Kreszinger M, Capak H, i sur.* A novel autologous bone graft substitute containing rhBMP6 in autologous blood coagulum with synthetic ceramics for reconstruction of a large humerus segmental gunshot defect in a dog: The first veterinary patient to receive a novel osteoinductive therapy. *Bone Rep.* 2021;14:100759.

11. BIOGRAFIJA

Rođen sam 3. travnja 1992. godine u Puli. U Rovinju sam 2007. završio Osnovnu školu Jurja Dobrile i 2011. godine Srednju školu Zvane Črnje, smjer prirodoslovno-matematička gimnazija. Iste sam se godine upisao na Medicinski fakultet u Zagrebu, studij medicine, na kojemu sam diplomirao 2017. godine uz prosjek ocjena 5.0. Tijekom studija nagrađen sam Rektorovom i Dekanovom nagradom te Nagradom Perović-Krmpotić za najboljeg studenta generacije.

Liječnički staž odradio sam u Kliničkoj bolnici Merkur, a u sklopu međunarodne razmjene studenata boravio sam na odjelu interne medicine – hematologije na Sveučilištu I. P. Pavlova (Sankt Peterburg, Rusija) te na odjelu abdominalne kirurgije na Sveučilištu države Sao Paulo (Botucatu, Brazil).

Po završetku liječničkog staža, od travnja 2018., zaposlen sam na Katedri za anatomiju i kliničku anatomiju Medicinskog fakulteta Sveučilišta u Zagrebu te znanstveno djelujem u sklopu Laboratorija za mineralizirana tkiva. Područja mojega znanstvenog interesa su biologija koštanih morfogogenetskih proteina te njihova primjena u tkivnom inženjerstvu i regeneraciji kosti. Suradnik sam na međunarodnim projektima OSTEOproSPINE (2017-2022) i Znanstveni centar izvrsnosti za reproduktivnu i regenerativnu medicinu (2017-2022 – podjedinica za regenerativnu medicinu).

Autor odnosno koautor sam 12 radova koji su objavljeni u časopisima indeksiranim u Current Content te više od 15 sažetaka prikazanih na međunarodnim kongresima. Navedeni radovi su do sada citirani 150 puta (Google Scholar). Radovi *Autologous bone graft substitute containing rhBMP6 within autologous blood coagulum and synthetic ceramics of different particle size determines the quantity and structural pattern of bone formed in a rat subcutaneous assay* i *Autologous blood coagulum is a physiological carrier for BMP6 to induce new bone formation and promote posterolateral lumbar spine fusion in rabbits* objavljeni su na naslovnicama časopisa *Bone* odnosno *Journal of Tissue Engineering and Regenerative Medicine*.

Član sam Hrvatske liječničke komore i Hrvatskoga liječničkoga zbora.