

# Histološka, imunohistokemijska i MRI analiza razvoja strukturne osnove somatosenzoričkoga talamokortikalnoga sustava u ljudskom fetusu

---

Majić Zidarić, Višnja

Doctoral thesis / Disertacija

2022

Degree Grantor / Ustanova koja je dodijelila akademski / stručni stupanj: **University of Zagreb, School of Medicine / Sveučilište u Zagrebu, Medicinski fakultet**

Permanent link / Trajna poveznica: <https://um.nsk.hr/um:nbn:hr:105:575987>

Rights / Prava: [In copyright](#)/[Zaštićeno autorskim pravom.](#)

Download date / Datum preuzimanja: **2024-07-25**



Repository / Repozitorij:

[Dr Med - University of Zagreb School of Medicine Digital Repository](#)



**SVEUČILIŠTE U ZAGREBU  
MEDICINSKI FAKULTET**

**Višnja Majić Zidarić**

**Histološka, imunohistokemijska i MRI  
analiza razvoja strukturne osnove  
somatosenzoričkoga  
talamokortikalnoga sustava u  
ljudskom fetusu**

**DISERTACIJA**



**Zagreb, 2022.**

**SVEUČILIŠTE U ZAGREBU  
MEDICINSKI FAKULTET**

**Višnja Majić Zidarić**

**Histološka, imunohistokemijska i MRI  
analiza razvoja strukturne osnove  
somatosenzoričkoga  
talamokortikalnoga sustava u  
ljudskom fetusu**

**DISERTACIJA**

Zagreb, 2022.

Doktorski rad je izrađen u Laboratoriju za neurogenomiku i *in situ* hibridizaciju na Zavodu za neuroznanost Medicinskog fakulteta Sveučilišta u Zagrebu pod mentorstvom izv. prof. dr. sc. Željke Krsnik te sumentorstvom akademika Ivica Kostovića, na Hrvatskom institutu za istraživanje mozga.

Mentor: izv. prof. dr. sc. Željka Krsnik

Sumentor: akademik Ivica Kostović

*Zahvale mojim mentorima izv. prof. dr. sc. Željki Krsnik i akademiku Ivici Kostoviću na strpljenju, pomoći i savjetima tijekom pisanja ovog rada.*

*Zahvala doc. dr. sc. Domagoju Džaji na edukaciji i pomoći oko izvođenja stereološkog dijela studije.*

*Zahvala bratu na tehničkoj obradi ove disertacije.*

# Sadržaj

<b>1. Uvod i svrha rada</b>	1
1.1. Somatosenzorički sustav	3
1.1.1. Talamus - ključna relejna postaja somatosenzoričkoga puta	7
1.2. Razvoj talamokortikalnog sustava	13
1.2.1. Uloga <i>subplate</i> zone u razvoju talamokortikalnog sustava	14
1.3. Razvoj fetalne moždane kore	17
1.4. Fetalna bol	20
1.4.1. Fetalna anestezija i analgezija	21
<b>2. Hipoteza</b>	22
<b>3. Ciljevi rada</b>	23
3.1. Opći ciljevi	23
3.2. Specifični ciljevi	23
<b>4. Materijali i metode</b>	24
4.1. Uzorak korišten u histološkoj, imunohistokemijskoj i MRI analizi	24
4.2. Metode	27
4.2.1. Histološki i imunohistološki protokoli	27
4.2.1.1. Histološko bojanje metodom po Nisslu	27
4.2.1.2. Histokemijska metoda bojanja acetilkolinesteraze (AChE)	27
4.2.1.3. Imunohistokemija	28
4.2.2. <i>In vitro</i> MRI protokol	29
4.2.3. Analiza diferencijacije neurona u VPL jezgri talamusa	30
4.2.4. Statistička obrada podataka	36
<b>5. Rezultati</b>	37
5.1. Prostorni i vremenski pokazatelji razvoja talamokortikalnog somatosenzoričkog sustava	37
5.1.1. Rano fetalno razdoblje: 8.- 13. tjedna nakon začeća	38

5.1.2. Srednje fetalno razdoblje: 14.- 24. tjedna nakon začeća . . . . .	44
5.1.3. Kasno fetalno razdoblje: 25.- 36. tjedna nakon začeća . . . . .	55
5.2. Citoarhitektonska diferencijacija neurona u VPL jezgri talamusa . . . . .	63
<b>6. Rasprava . . . . .</b>	<b>75</b>
6.1. Neuroanatomski i morfo-genetski pokazatelji razvoja somatosenzoričkog tala- mokortikalnog sustava u fetusa čovjeka . . . . .	75
6.2. Vulnerabilnost talamokortikalnog sustava . . . . .	79
6.3. Pitanje osjeta boli u fetusa- kliničko značenje studije . . . . .	80
<b>7. Zaključci . . . . .</b>	<b>83</b>
<b>8. Sažetak . . . . .</b>	<b>85</b>
<b>9. Summary . . . . .</b>	<b>87</b>
<b>10. Literatura . . . . .</b>	<b>89</b>
<b>11. Životopis . . . . .</b>	<b>108</b>

# Popis kratica

*AChE* acetilkolinesteraza

*CE* engl. *coefficient of error*, koeficijent pogreške

*CP* engl. *cortical plate*, kortikalna ploča

*CRL* engl. *crown rump length*

*EEG* elektroencefalografija

*GFAP* engl. *glial fibrillary acidic protein*

*IZ* intermedijalna zona

*LAMB* engl. *limbic associated membrane proteins*, membranski proteini vezani uz limbički sustav

*MAP2* engl. *microtubule-associated protein 2*

*MR* magnetna rezonancija

*MZ* marginalna zona

*PP* engl. *preplate layer*, predploča

*SP* *subplate* zona

*SVZ* suventrikularna zona

*TNZ* tjedan nakon začeca

*VP* ventroposteriorna jezgra

*VPL* ventroposterolateralna jezgra

*VPM* ventroposteromedijalna jezgra

*VZ* ventrikularna zona

# 1. Uvod i svrha rada

Tijekom proteklih desetljeća povećana pozornost posvećena je percepciji boli i njenom liječenju u neonatalnom razdoblju što je dovelo do široke rasprave o tome je li moguće osjećati bol tijekom fetalnog života [1, 2]. Osjet boli u fetusa je ozbiljan i težak problem u javnim raspravama posebno zbog prekida trudnoće, naglo rastućeg broja intrauterinih operacija te zbog napretka neonatalne skrbi koja je omogućila preživljenje neurorizične novorođenčadi, posebice nedonoščadi [3, 4].

Spoznaja o prisutnosti prolazne, promjenjive i funkcionalno aktivne neuronske mreže u kori fetalnog mozga čovjeka [5, 6] otvorila je nove poglede vezane za neurobiološku osnovu svijesti i početka kortikalne aktivnosti [7]. Znanje o ranoj kortikalnoj aktivnosti bitno je radi osiguranja ekstrauterinog okoliša za prerano rođenu djecu te mogućnosti liječenja boli [8–11]. Izražena neuralna aktivnost povezana s osjetom boli tijekom postnatalnog perioda smatra se da može uzrokovati dugotrajne promjene u procesuiranju osjeta boli u kasnijoj dobi [9, 12, 13] na način da se mijenja plastičnost anatomskih, neurokemijskih i fizioloških karakteristika perifernog i središnjeg osjetnog puta.

Živčani sustav ljudskog fetusa razvija se postepeno tijekom gestacije, tako da anatomske putevi i sinapse nastaju prvo na periferiji i kralježničkoj moždini, a potom se razvijaju viši centri. Prvi senzorni receptori nastaju oko usta već oko 7. tjedna nakon začeća (TNZ). Slijedi razvoj na ostatku lica, potom na palmarnim dijelovima šake i tabana oko 11. TNZ-a, a do 18.- 20. TNZ-a nalaze se po cijelom tijelu i na mukoznim sluznicama. U prvom trimestru trudnoće stimulacija senzornih receptora može uzrokovati refleksne pokrete fetusa, koji u tom periodu uključuju razinu kralježničke moždine, ali ne još i kore velikog mozga. Sljedeći korak je stvaranje sinapsi perifernih aferentnih živaca u leđnoj moždini (8.- 28. TNZ-a) [14] što potom prati mijelinizacija tih puteva. Daljnji ključni trenutci su ulazak talamokortikalnih vlakana u *subplate* zonu (SP) oko 20.- 22. TNZ-a te potom ulazak rastućih vlakana u kortikalnu ploču (engl. *cortical plate*, CP) oko 23.- 24. TNZ-a (Tablica 1.1). Aktivacija kore velikog mozga temeljna je komponenta obrade boli [15].

Međutim, tek se s 29. TNZ-om evocirani potencijali mogu zabilježiti u kori velikog mozga, sugerirajući da funkcionalno aktivni put boli od periferije do moždane kore počinje funkcionirati od tog vremena pa nadalje. Osim puta boli, ljudskoj percepciji osjeta potpomažu i afek-



Anatomski dio	Razvojni događaj	TNZ
Nociceptori	Pojava nociceptora (prvo oko usta, potom cijelo tijelo)	7- 20
Periferna aferentna vlakna	Sinapse na razini kralježničke moždine	10- 30
Kralježnička moždina	Stimulacija uzrokuje pokret	7,5
	Razvijene spinothalamičke veze	20
	Mijelinizacija puta boli	22
	Razvitak silaznih puteva	postnatalno
Talamokortikalna vlakna	Prvi aksoni u kortikalnoj ploči	20- 22
	Talamokortikalne sinapse	26- 34
Kora velikog mozga	Razvoj kore velikog mozga	8- 20
	Prva EEG izbijanja	20
	Simetrična i sinhrona EEG aktivnost	26
	EEG obrasci budnosti i spavanja	30
	Prvi evocirani potencijali	29

**Tablica 1.1:** Anatomski i funkcionalni razvoj sustava boli; preuzeto i promjenjeno uz dopuštenje iz *Vanhatalo i van Nieuwenhuizen (2000), Brain Dev* [1].

tivne komponente, odnosno talamo-limbičke veze, koje su do danas slabo istražene. Talamo-hipokampalne veze se vjerojatno istovremeno razvijaju s drugim talamo-kortikalnim putevima [16]. Funkcionalna ispitivanja koristeći elektrofiziološke metode, funkcionalni MR i infracrvenu spektroskopiju pokazala su da se aktivacija somatosenzoričke kore može zabilježiti već s 26 TNZ-a. [17–20].

U tom smislu dodatna istraživanja na području razvoja talamusa i talamokortikalnog sustava mogu poslužiti kao osnova za buduća istraživanja razvojnih poremećaja i ozljeda talamokortikalnog sustava, potom za interpretaciju ranog osjeta dodira i boli tijekom kasnog fetalnog razdoblja. Posebno mogu dati temelj za standardno korištenje anestezije i analgezije u nemoćadi tijekom operativnih zahvata.

## 1.1 Somatosenzorički sustav

Somatosenzorički sustav dio je živčanog sustava koji nam omogućava percepciju osjeta boli, temperature, dodira, pritiska i propriocepciju. Osjet boli i temperature prenosi se preko anterolateralnog osjetnog sustava, dok osjet dodira, pritiska i kinestezije preko sustava dorzalnih kolumni. Somatosenzorički sustav sastoji se od dva osnovna anatomska dijela: sustav prijenosa osjeta s područja glave i s područja trupa i udova. Glavnu ulogu u prijenosu informacija imaju kožni osjetni receptori, odnosno osjetne živčane stanice koje reagiraju na podražaje. Tijelo osjetnog receptora smješteno je u dorzalnom rogu ili trigeminalnom gangliju te šalje jedan ogranak na periferiju, a drugi u središnji živčani sustav. Za prijenos boli odgovorni su nociceptori (od lat. *nocere*- škoditi, oštećivati). Dva su poznata tipa vlakana,  $A\alpha$  i C vlakna, koja sudjeluju u prijenosu osjeta boli i koja su klasificirana prema promjeru, stupnju mijelinizacije te brzini provođenja (tablica 1.2). Uz njih razlikujemo i  $A\alpha$  i  $A\beta$  vlakna, koja su u prvom redu vlakna za prijenos osjeta dodira, pritiska i propriocepciju [21] (slika 1.1 pod C).

Vlakna	$A\alpha$	$A\beta$	$A\delta$	C
Promjer ( $\mu\text{m}$ )	13- 20	6- 12	1- 5	0.2- 1.5
Brzina provođenja (m/s)	80- 120	35- 75	5- 30	0.5- 2
Osjet	propriocepcija	dodir, pritisak, vibracije	oštra bol, temperatura	spora bol, temperatura
Mijelinizacija	da	da	da	ne

**Tablica 1.2:** Podjela primarni aferentnih živčanih vlakana

### Prijenos osjeta boli i temperature s područja trupa i udova

Anatomski put za prijenos osjeta boli i temperature s trupa i udova teče na sljedeći način: periferna aferentna živčana vlakna se nakon ulaska u kralježničku moždinu granaju na ulaznu i silaznu granu. Te grane ulaze ili silaze kroz nekoliko segmenata kao dio *Lissauerovog trakta*. Njihove kolaterale ulaze u sivu tvar i sinaptički završavaju na neuronima dorzalnog roga u Rexedovim slojevima I. (*zona spongiosa*), II. (*substantia gelatinosa*) te u V. sloju. Primarna aferentna vlakna mogu djelovati na tri glavne vrste neurona dorzalnog roga: 1) projekcijske sekundarne osjetne neurone, 2) ekscitacijske interneurone (prenose osjetne informacije na projekcijske neurone) i 3) inhibicijske interneurone (nadziru tijek nocicepcijskih informacija od prvog do drugog neurona osjetnog puta za bol). [22]. Od tamo prijenos nastavljaju projekcijski sekundarni neuroni koji svoje aksone šalju na kontralateralnu stranu kao *tractus spinot-halamicus lateralis* i to za prijenos osjeta boli i temperature [21]. Uz njega postoje i *tractus*

*spinoreticularis* (koji je bilateralan i završava u retikularnoj formaciji moždanog debla), *tractus spinomesencephalicus* (koji završava u središnjoj sivoj tvari i retikularnoj formaciji mezencefalona te u dubokim slojevima gornjih kolikula) i *tractus spinocervicalis* (koji šalje aksone do *nucleus cervicalis lateralis*) [22] (slika 1.1 pod A).

### **Prijenos osjeta dodira, pritiska, vibracije i propriocepcije s područja trupa i udova**

Prijenos osjeta dodira, pritiska, vibracije i propriocepcije teče preko sustava dorzalnih kolumni za područje trupa i udova. Ulazne grane pseudounipolarnih neurona oblikuju *fasciculus gracilis* i *fasciculus cuneatus*. Radi se istostranim vlaknima koja završavaju u dvije jezgre kaudalnog dijela produljene moždine: *nucleus gracilis* i *nucleus cuneatus*. U tim jezgrama smješten je drugi neuron ovog osjetnog puta. Aksoni drugog neurona odlaze prema medijalno kao *fibrae arcuatae internae*, križaju stranu i stvaraju *lemniscus medialis*. *Lemniscus medialis* završava u ventroposterolateralnoj jezgri talamusa (gdje je smješteno tijelo trećeg neurona) [22] (slika 1.1 pod C).

### **Prijenos osjeta boli i temperature s područja glave**

Osjet boli i temperature s područja glave prenose pseudounipolarni primarni osjetni neuroni smješteni u polumjesečastom gangliju (*ganglion semilunare Gaseri*) V. moždanog živca (*nervus trigeminus*). Centralni nastavci tih neurona kroz osjetni korijen trigeminusa ulaze u moždano deblo, a potom trigeminalna A $\delta$  i C- vlakna silaze prema kralježničnoj moždini kao *tractus spinalis n. trigemini* i završavaju u kaudalnom dijelu spinalne osjetne jezgre *nucleus spinalis n. trigemini, pars caudalis* smještene u produljenoj moždini. U kaudalnom dijelu spinalne jezgre trigeminusa smještena su tijela sekundarnih osjetnih neurona, čiji aksoni oblikuju *tractus trigeminothalamicus lateralis* koji križa stranu, pridružuje se spinotalamičkom putu i završava u ventroposteriomedijalnoj jezgri talamusa [22] (slika 1.1 pod B).

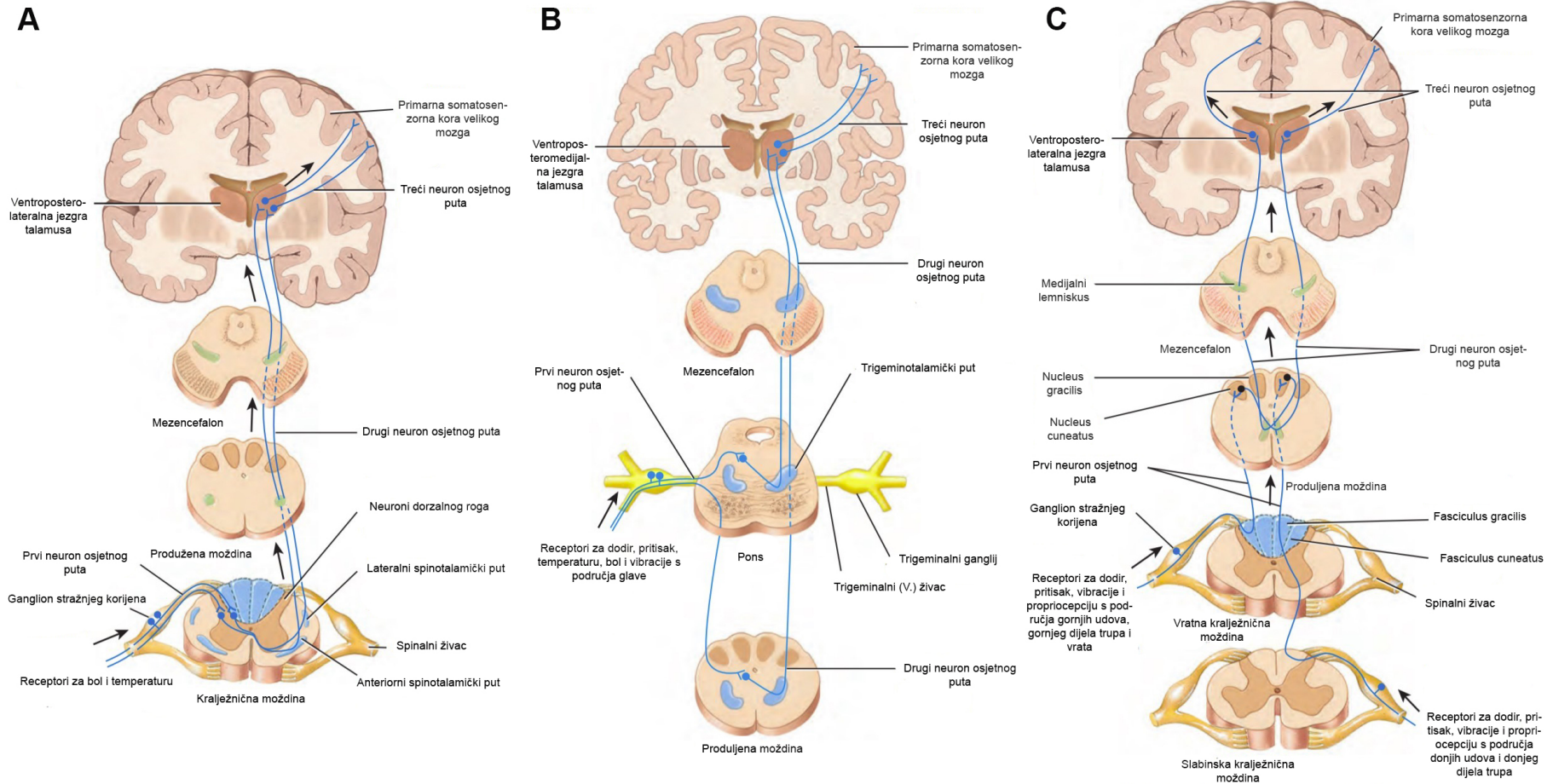
### **Prijenos osjeta dodira, pritiska, vibracije i propriocepcije s područja glave**

Osjet dodira, pritiska i vibracije s područja glave isto tako prenose pseudounipolarni primarni osjetni neuroni smješteni u polumjesečastom gangliju. Centralna vlakna završavaju u *nucleus pontinus n. trigemini* gdje je drugi neuron osjetnog puta. Aksoni iz ove jezgre križaju stranu i zajedno s neuronima *nucleus spinalis n. trigemini* oblikuju trigeminotalamički put i završavaju u ventroposteromedijalnoj jezgri talamusa (slika 1.1 pod B).

Zaključno, ventroposterolateralna jezgra je receptivno polje za uzlazne spinalne puteve, a ventroposteromedijalna jezgra za vlakna *n. trigeminosa* (V. moždani živac). One predstavljaju treći neuron osjetnog puta, čiji aksoni završavaju u primarnoj somatosenzoričkoj moždanoj kori

tjemenog režnja. Ona ima tri glavna dijela: primarno somatosenzoričko polje (SI) koje zauzima *gyrus postcentralis*, sekundarno somatosenzoričko polje (SII) koje zauzima najdonji dio postcentralne vijuge, te unimodalnu asocijacijsku somatosenzoričku koru gornjeg tjemenog režnjića (*lobulus parietalis superior*). Primarno somatosenzoričko polje (SI) obuhvaća Brodmannova polja 3a, 3b, 1 i 2 [23].

U ovoj disertaciji ćemo se najviše usredotočiti na viša područja u somatosenzoričkom sustavu, odnosno na ventroposteriorni talamus, talamokortikalni sustav te koru velikog mozga i to tijekom fetalnog perioda.



**Slika 1.1:** Skupini prikaz glavnih osjetnih uzlaznih puteva. Na slici A prikazan je grafički spinothalamički put, na slici B trigeminotalamički put, dok na slici C sustav dorzalnih kolumni. Slika preuzeta i promijenjena uz dopuštenje iz *Tortora i Derrickson: Principles of Anatomy & Physiology, 2017* [24]

### 1.1.1 Talamus - ključna relejna postaja somatosenzoričkoga puta

Talamus je ključna relejna postaja za prijenos osjetnih informacija do moždane kore. Riječ *talamus* (grčki *thalamos*: komora) prvi put je upotrijebio Galen u svom dijelu *De Usu Partium* uspoređujući ljudski mozak s tlocrtom grčke kuće, navodeći središnju komoru kao srce kuće - ističući zapravo središnju ulogu talamusa u procesuiranju različitih informacija [25].

Najraniji zapisi o razvoju diencefalona i talamusa započinju s radovima Hiss-a [26] i Hochstettera [27] na klasičnoj embriologiji razvoja ljudskog mozga opisom topografskih odnosa talamusa s drugim strukturama i navođenjem koja vlakna moguće završavaju u jezgrama talamusa, bez detaljnijeg uvida u razvoj pojedinih jezgara i puteva. Gilbert [28] u svojem radu *The early development of the human diencephalon* prvi se puta osvrće na razvoj i diferencijaciju diencefalona u ljudskih embrija. Tek se 1954. radom Antole Dekabana *Human thalamus an anatomical, developmental and pathological study* prvi put detaljnije analizira razvoj pojedinih jezgara talamusa [29].

#### Embrionalni i fetalni razvoj talamusa

Talamus se razvija iz *diencephalona*, koji je dio prednjeg moždanog mjehurića *prosencephalona* (prednji mozak) (Slika 1.2).

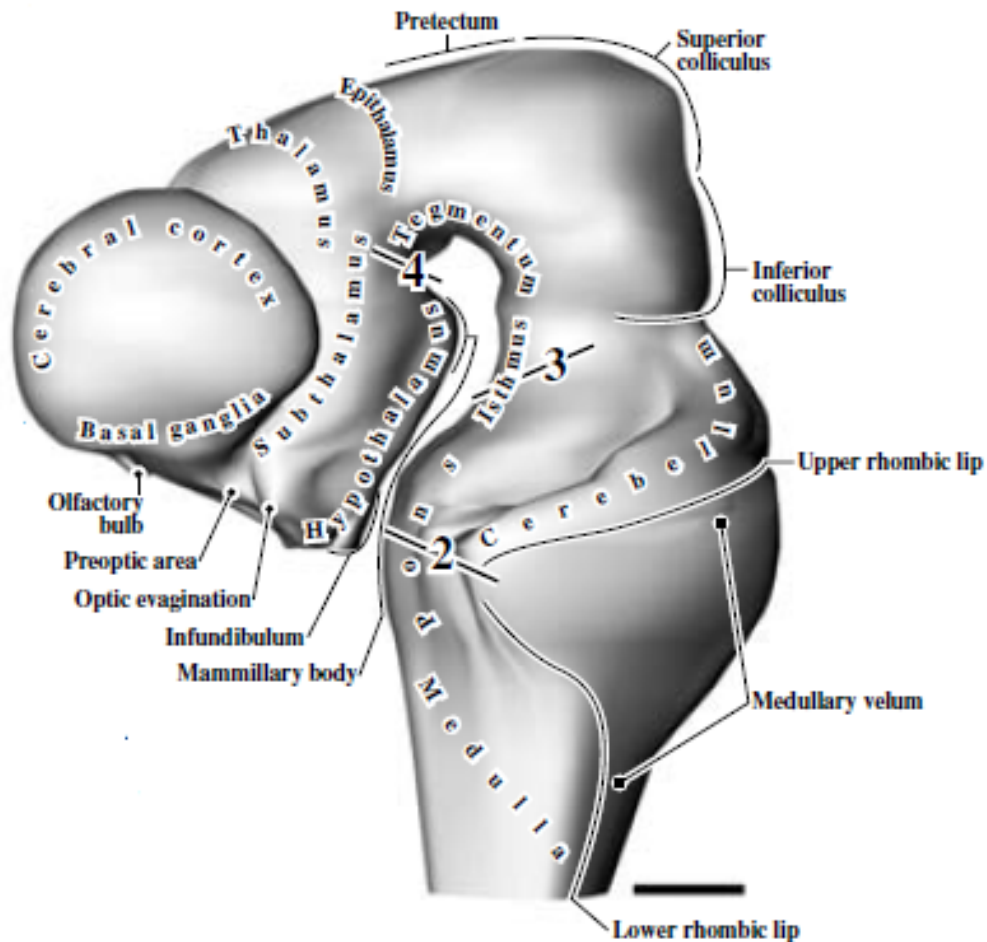
Na kraju embrionalnog perioda na području *prosencephalona* možemo razaznati medijalni, ventralni i dorzalni žlijeb koji dijele *diencephalon* u četiri dijela: epitalamus, ventralni talamus, dorzalni talamus i hipotalamus [30]. Na području hipotalamusa razaznaje se subtalamus [31]. Epitalamus, ventralni talamus i hipotalamus prvotno rastu, no ubrzo dorzalni talamus započinje svoj značajni rast (5.- 9. TNZ-a) koji u konačnici dovodi do pomaka epitalamusa prema kaudalno, a ventralnog talamusa prema lateralno i ventralno (Slika 1.3). Kasnije dolazi do usporavanja rasta dorzalnog talamusa, te već oko 7. TNZ-a on dostiže veličinu ventralnog talamusa, a od epitalamusa ga odvaja duboki *sulcus dorsalis*. *Zona limitans interthalamica*, koja odgovara budućoj *lamina medularis externa*, dijeli ventralni i dorzalni talamus.

Početak fetalnog perioda razaznaju se medijalni i lateralni teritorij dorzalnog talamusa. U lateralnom teritoriju oko 10. TNZ-a nalazimo *corpus geniculatum laterale* [32]. Uz centromedijalnu i dorzomedijalnu jezgru, oni čine prve jezgre koje se pojavljuju u rastućem talamusu [33]. Između 10. i 14. TNZ-a slijedi daljnja diferencijacija pojedinih jezgara talamusa [33–36]. Nakon 14. TNZ-a svi su talamički teritoriji razvijeni. Ventrikularna zona je svedena na jedan sloj ependimnih stanica i više se ne razaznaju mitotičke stanice [33]. Diferencijacija stanica ide u latero-medijalnom gradijentu, dok se rostro-kaudalni gradijent diferencijacije vidi još samo u ventralnim jezgrama [30]. Većina jezgara doseže citološku zrelost do 18. TNZ-a, osim pulvinara, koji pokazuje slabiju razvijenost.

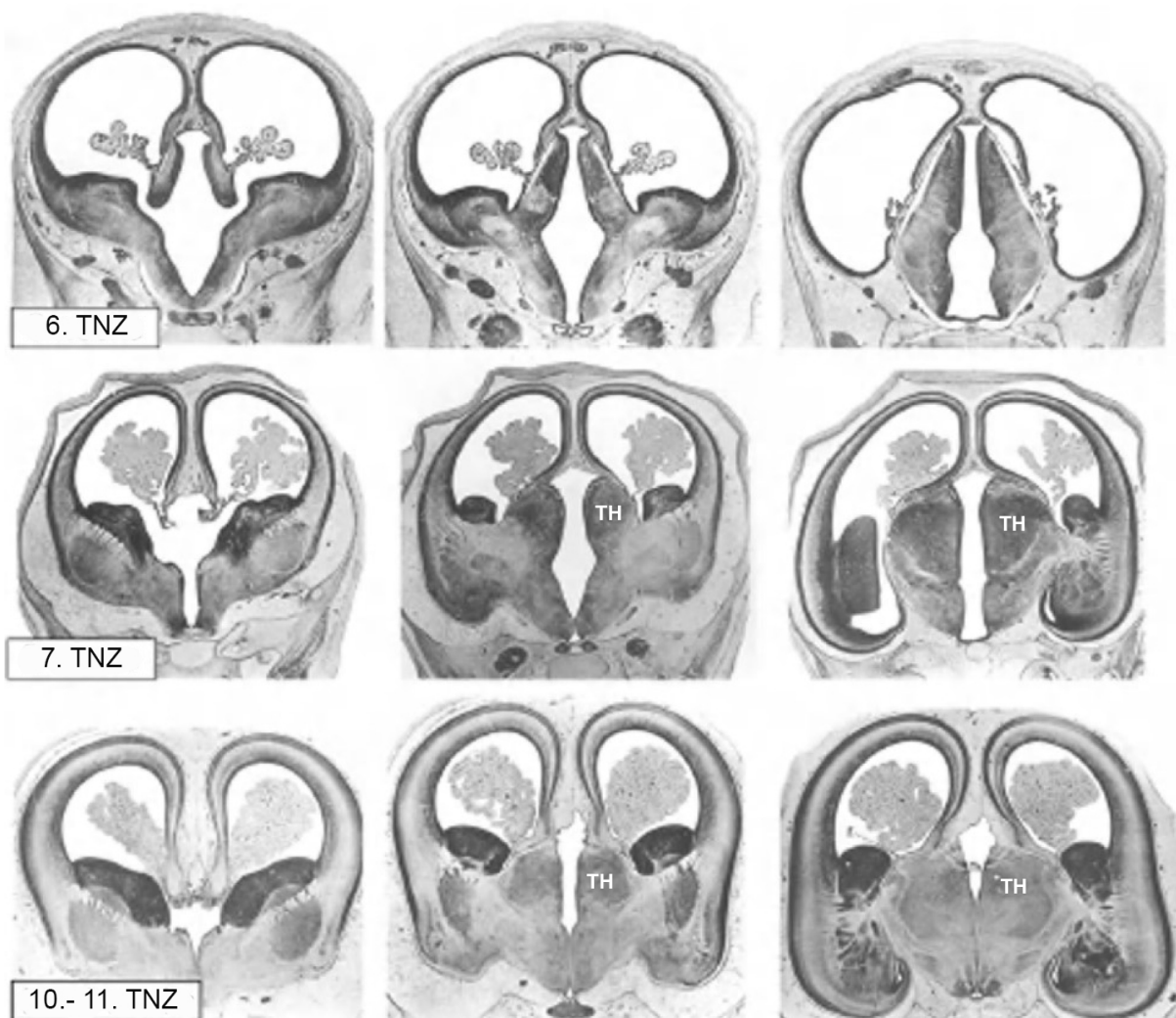
Rani razvoj talamusa istraživani su i klasičnim citoarhitektonskim metodama kao što je Ni-

sslova metoda [26–29, 37, 38], kombinacijom Nisslove metode i histokemijske metode bojanja acetilkolin esteraze [35, 39], te metodom bojanja po Golgiju [33].

Talamus na kraju svog razvoja sadrži sljedeće regije: superiorna, medijalna, lateralna, posteriorna te periventrikularna i interlaminarna formacija.



**Slika 1.2:** 3D rekonstrukcija središnjeg živčanog sustava u 5. TNZ-u, slika preuzeta uz dopuštenje iz histološkog atlasa *Bayer i Altman: The Human Brain During the Early First Trimester, 2007* [40]



**Slika 1.3:** Transverzalni presjeci kroz fetalni prednji mozak, preuzeto i promijenjeno uz dopuštenje iz *Mai i Paxinos: The Human Nervous System, 2012* [41]. Originalna slika iz *Hochstetter: Beitrage zur Entwicklungsgeschichte des menschlichen Gehirns, 1919* [27]. Kratice: TH- talamus



## Osjetni talamus

Osjetni dio talamusa predstavlja zadnju postaju u somatosenzoričkom putu gdje se sabiru osjetne informacije. U literaturi se može naići na različite neuroanatomske načine podjele jezgara talamusa [25, 42–44]. Može se podijeliti na somatosenzoričko i viscerosenzoričko područje [30].

Somatosenzorički dio čine sljedeće jezgre:

- ventroposteriorna jezgra, VP
- ventroposteriorna inferiorna jezgra, VPI
- ventroposteriorna superiorna jezgra, VPS
- ventromedijalna jezgra, VM
- ventralna medijalna jezgra, posteriorni dio VPMpc
- anteriori pulvinar, Apul

Viscerosenzorni dio čini:

- ventralna posteromedijalna jezgra, parvocelularni dio VPPC

Svaka od navedenih jezgara ima mnoštvo projekcija u specifične dijelove moždane kore.

### Ventroposteriorna jezgra, VP

Ventroposteriorna jezgra je jedna od najjasnije ograničenih jezgara talamusa zbog svoje veličine i gusto poslaganih neurona. Izgledom je jajolika i anatomski se proteže od *lamina medullaris externa* do *lamina medullaris interna*. Ventroposteriorna jezgra predstavlja jednu funkcionalnu jedinicu, ali je histološki podijeljena u dvije subjezgre:

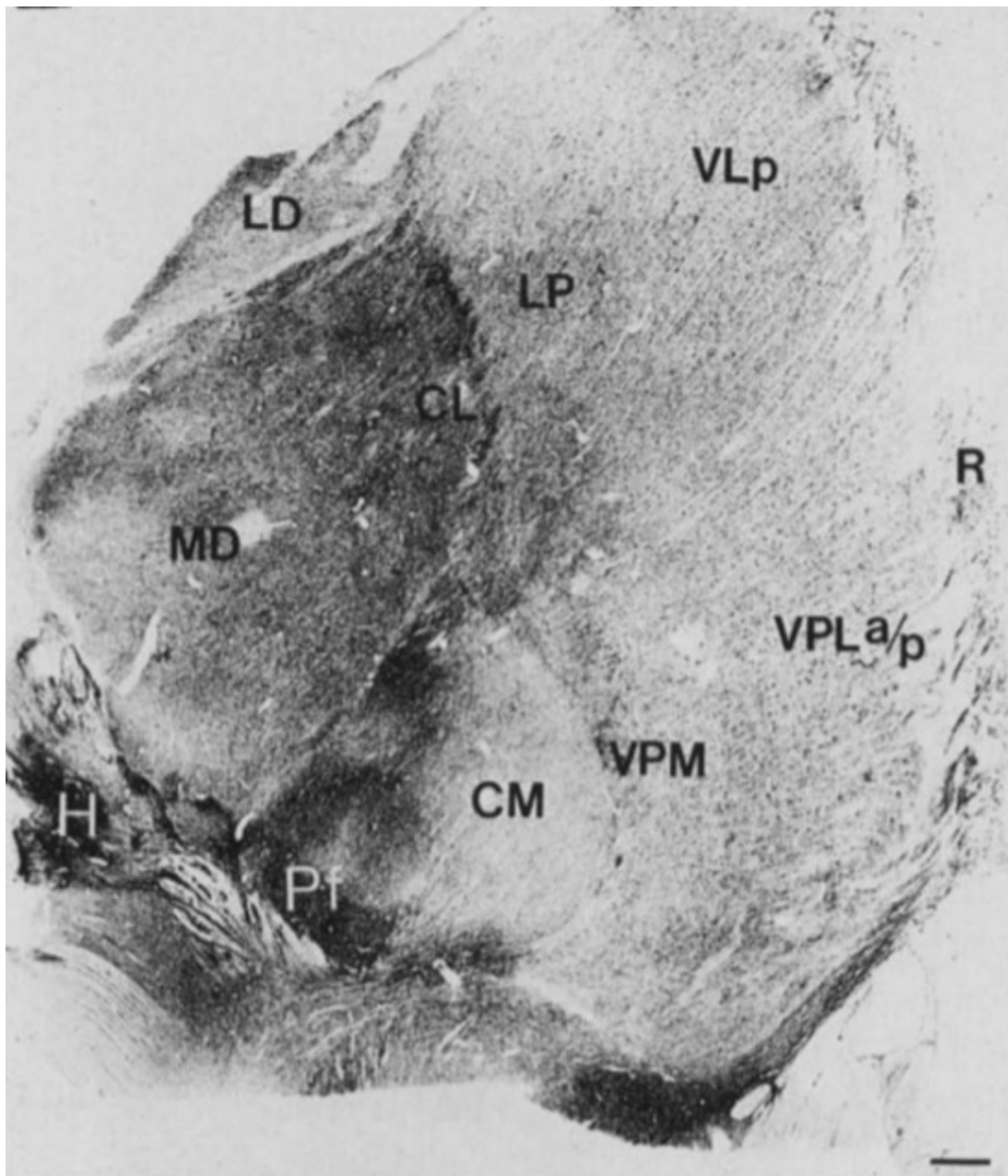
- ventroposterolateralna jezgra (VPL)
- ventroposteromedijalna jezgra (VPM)

Ventroposteromedijalna jezgra se ograničava iza 14. TNZ-a [45].

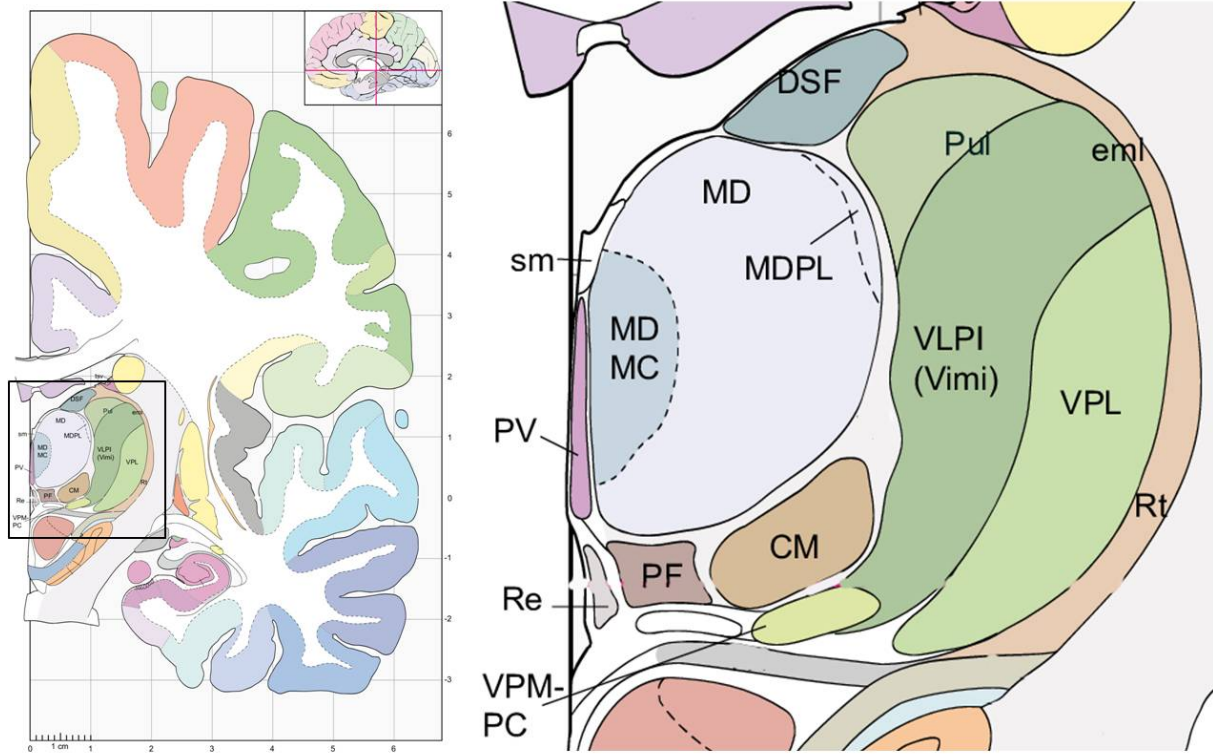
### Ventroposterolateralna jezgra, VPL

VPL jezgra razlikuje se od drugih okolnih jezgara radi većih zvjezdastih ili poligonalnih stanica. Razlika u veličini i obliku stanica smatra se bitnom odlikom ove jezgre u odnosu na druge. VPL jezgra se može podijeliti na nekoliko subjezgri (prednju, stražnju, medijalnu i lateralnu) na temelju veličine, gustoće i raspodjele stanica, molekularnih svojstava i njihovih reakcija na kožne podražaje [25, 46].

Na Slici 1.4 prikazan je presjek kroz talamus odraslog čovjeka prikazan histokemijskom metodom AChE. Grafički prikaz smještaja VPL jezgre u odraslom mozgu prikazan je na Slici 1.5.



**Slika 1.4:** Koronarni presjek kroz talamus odrasle osobe prikazan histokemijskom metodom bojanja AChE. Označena je ventroposteriolateralna jezgra i glavne jezgre s kojima graniči. Preuzeto uz dopuštenje iz Hirai i Jones (1989), *Brain Res Brain Res Rev* [42]. Kratice: MD - mediodorsalna jezgra, CM - centromedijalna jezgra, VPM - ventroposteromedijalna jezgra, VPL a/p - ventroposterolateralna jezgra, anteriorni/posteriorni dio, R - retikularna jezgra, VLp - ventrolateralna jezgra, posteriorni dio, LD - lateralna dorzalna jezgra, H - habenularna jezgra, Pf - parafascikularna jezgra, CL - centralna lateralna jezgra



**Slika 1.5:** Grafički prikaz smještaja VPL jezgre u odraslom mozgu, preuzeto i promijenjeno uz dopuštenje iz Mai, Majtanik, Paxinos: *The Atlas of the Human Brain*, 2005 [43]. Kartice: VPL - ventropostero-lateralna jezgra, Rt - retikularna jezgra, VLPI - ventrolateroposteriorna jezgra, Pul - pulvinar, CM - centromedijalna jezgra, MD - mediodorzalna jezgra, MDPL - mediodorzalna jezgra, paralamelarni dio, PV - paraventrikularna jezgra, PF - parafascikularna jezgra, VPM - ventroposteromedijalna jezgra, DSF - dorzalna superfcijalna jezgra, sm- *stria medullaris*, Re- *reuniens* jezgra, eml- *lamina medullaris externa*

## 1.2 Razvoj talamokortikalnog sustava

Talamokortikalna vlakna su glavni izvor subkortikalnih informacija za koru velikog mozga [47]. Razvoj talamokortikalnih veza [35, 39, 48, 49] glavni je neurorazvojni događaj u kasnom fetalnom mozgu i mozgovima prerano rođene djece, koji stvara strukturalnu osnovu za različite osjete, uključujući i bol [9–11, 50]. Zbog toga su postala okosnica mnogih istraživanja, posebice neurobioloških [51–64] i radioloških [3, 18, 63, 65–74].

Talamokortikalna vlakna možemo anatomske podijeliti na četiri nožice ovisno iz koje skupine talamičkih jezgara potječu i u kojem dijelu moždane kore završavaju. Tako razlikujemo anteriorna talamokortikalna vlakna koja povezuju anteriorne i medijalne skupine jezgara talamusa s frontalnim režnjem (preko anteriorne talamičke radijacije i prednjeg kraka *capsula interna*), posteriorna talamokortikalna vlakna koja povezuju kaudalne dijelove talamusa s korom tjemelog i okcipitalnog režnja (preko posteriorne talamičke radijacije i stražnjeg kraka *capsula interna*), superiorna talamokortikalna vlakna koja povezuju ventralnu skupinu jezgara s precentralnom i postcentralnom vijugom (preko superiorne talamičke radijacije i stražnjeg kraka *capsula interna*) i inferiorna talamokortikalna vlakna koja povezuju talamus s inzulom, sljepoočnim režnjem i ventralnim dijelom čeonog režnja (preko inferiorne talamičke radijacije i sublentikularnog dijela *capsula interna*) [75].

Većina talamokortikalnih vlakana završava u sloju IV. (unutarnji zrnati sloj) moždane kore, otkud se osjetne informacije usmjeravaju na druge kortikalne slojeve [76].

Talamokortikalni aksoni tijekom razvoja fetalnog mozga moraju prijeći vrlo zahtjevan put da bi došli do željenih ciljeva i područja. Taj složeni put obuhvaća nekoliko koraka koje možemo podijeliti u sljedeće razvojne faze: rast aksona, traženje ispravnog puta rasta, navođenje aksona, period čekanja u *subplate* zoni, odabir ciljeva i naposljetku urastanje aksona u kortikalnu ploču. Talamokortikalna vlakna u ljudskom mozgu imaju izuzetno produženo razdoblje rasta koje se može pratiti od 7. TNZ-a.

Tijekom tog puta talamokortikalna vlakna slijede jednu stereotipnu unutarnju putanju iz talamusa, kroz pretalamus i subpalium u neokorteks. Bitnu ulogu u navođenju rastućih projekcija kroz prednji mozak, kao i u grupiranju specifičnih skupova aksona na određena kortikalna područja ima niz čimbenika koji odbijaju ili privlače vlakna te molekula čija je ekspresija regulirana setom različitih gena [57, 62, 63, 77–79].

1990. Blakemore i Molnar iznijeli su hipotezu rukovanja (engl. „hand-shake hypothesis“) u kojoj su objasnili kako rastući talamokortikalni aksoni pronalaze svoja odgovarajuća kortikalna područja [80]. Pretpostavili su da silazni kortikalni aksoni navode rastuća talamokortikalna vlakna u ispravna kortikalna polja [81]. Daljnja istraživanja dovela su do saznanja da hipoteza rukovanja nije u potpunosti dostatna, te da objašnjava samo najranije kortikofugalne projekcije i talamičke projekcije te njihov susret u *capsula interna* u vrijeme prelaska palijalno-

subpalijalnih granica [77].

### 1.2.1 Uloga *subplate* zone u razvoju talamokortikalnog sustava

Međusobna interakcija neurona u prolaznoj *subplate* zoni i talamokortikalnih vlakana igra bitnu ulogu u oblikovanju prvih kortikalnih krugova i sinapsi i predstavlja značajnu odliku fetalne kore [48, 82]. Isto tako, promjene u grupiranju, razvoju i sazrijevanju stanica u talamusu i kortikalnoj ploči usko odražavaju rast talamokortikalnih aksona.

U sljedećem odlomku fokus će biti na tome kako i kad dolazi do prvih interakcija *subplate* zone i talamokortikalnih vlakana.

Na prelasku iz embrionalnog u fetalno razdoblje oko 8. TNZ-a osnova buduće moždane kore sastoji se od tri sloja: marginalne zone, kortikalne ploče i *presubplate* zone. Prve sinapse nastaju iznad i ispod kortikalne ploče, odnosno u marginalnoj zoni i *presubplate* zoni, stvarajući tzv. bilaminarni raspored sinapsi [48, 82]. U ovom trenutku razvoja talamokortikalna vlakna još ne sudjeluju u ovim prvim neuronskim krugovima iz nekoliko razloga: budući sloj IV. moždane kore i *subplate* zona još nisu stvoreni [83] i talamokortikalna vlakna još nisu prešla tijekom svog puta izrastanja palio-strijatalnu granicu [35, 39, 48, 84].

Tijekom srednjeg fetalnog razdoblja glavni neurorazvojni događaj je nastanak *subplate* zone, SP, koja već u ovom razdoblju obiluje sinapsama. U trenutku kada talamokortikalna vlakna izrastaju, javlja se jedan ključan period tijekom 22. TNZ-a kada talamokortikalna vlakna „čekaju“ u *subplate* zoni prije negoli između 24. i 26. TNZ-a ulaze u kortikalnu ploču [35, 39, 48, 85] (Slika 1.6). Njihov boravak u *subplate* zoni se može smatrati ključnim tijekom razvitka fetalnog mozga jer sudjeluju u sinaptogenezi u toj prolaznoj fetalnoj zoni [48, 51, 82, 86–94].

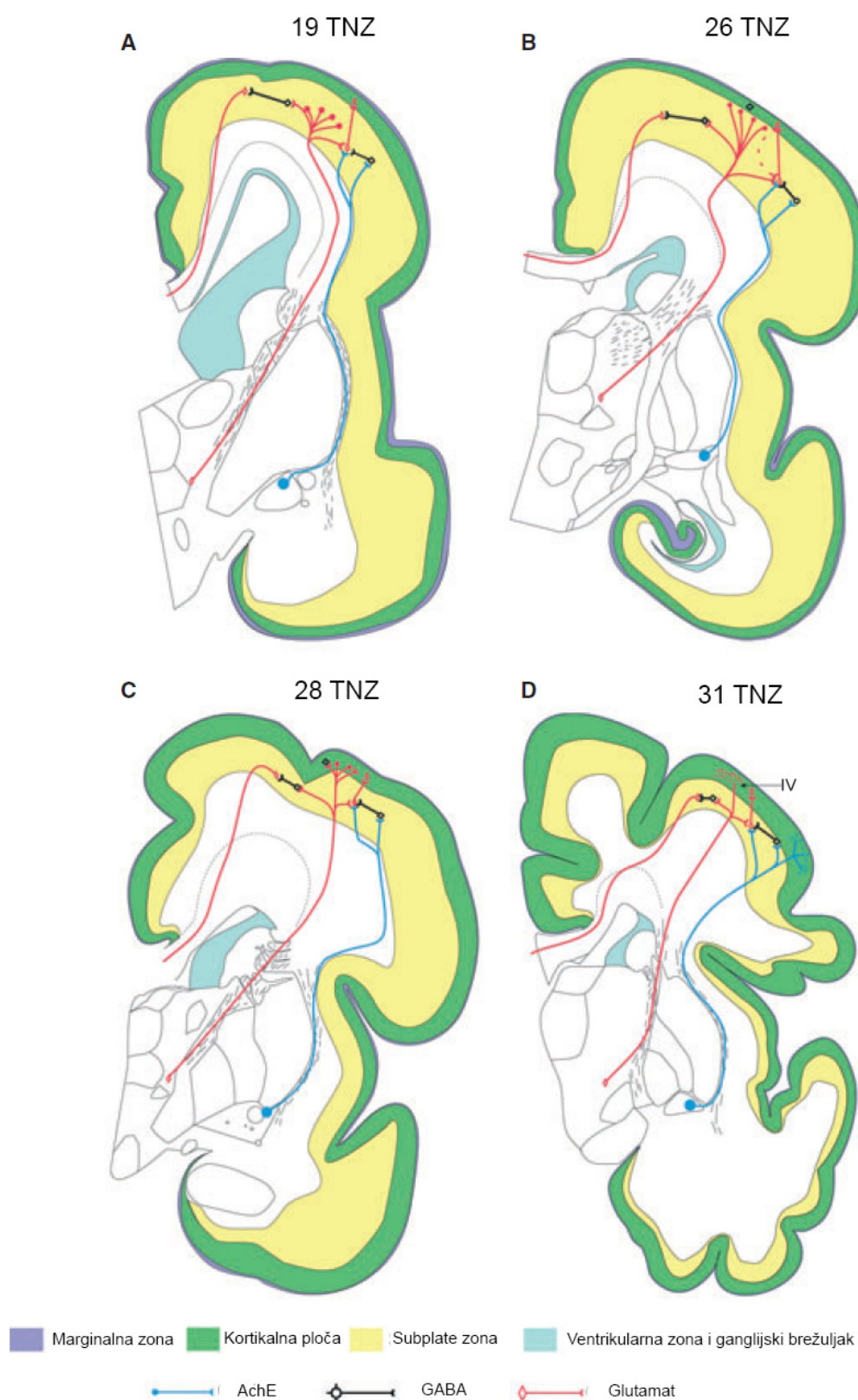
Brojna istraživanja na sisavcima [95–97], i glodavcima [91, 92, 98] su potvrdila da neuroni u *subplate* zoni procesuiraju informacije koje dolaze preko talamokortikalnih aksona [92, 95], što govori u prilog da bi ljudski fetus pred kraj srednjeg fetalnog razdoblja mogao procesuirati informacije iz talamusa preko *subplate* zone [6].

Između 22. i 23. TNZ-a većina se talamokortikalnih vlakana nalazi u površinskim slojevima *subplate* zone u područjima somatosenzoričke kore i asocijativnih kortikalnih polja, dok poneka vlakna ulaze u kortikalnu ploču u području buduće somatosenzoričke kore stvarajući prve sinapse [6]. Ova saznanja govore u prilog da osjetne jezgre talamusa mogu prenijeti neke informacije do kore velikog mozga, no i dalje ostaje pitanje svjesnosti iste [85].

Od 24. do 26. TNZ-a sinapse nastaju u dubljim slojevima kortikalne ploče [99] i prvi evocirani potencijali se mogu zabilježiti u području buduće somatosenzoričke kore [48]. Od 29.- 32. TNZ-a stvaraju se prve sinapse u sloju IV fetalnog korteksa i u površnijim slojevima kortikalne ploče. Talamokortikalna vlakna u fetalnom mozgu oblikuju sinapse u sloju IV. i III. [5], što je razlika u odnosu na koru mozga odraslog čovjeka gdje se nalaze samo u sloju IV. [85]. U ovom kasnijem fetalnom razdoblju sinapse sa slojem IV. predstavljaju osnovu za akti-

vaciju somatosenzoričkoga sustava, čime dolazimo do razvojne točke gdje možemo razmatrati mogućnost fetalne svjesnosti osjeta ili bolnog podražaja.

Ulaskom u kasno fetalno razdoblje glavni događaji su početak stvaranja girusa i nastanak nezrele šesteroslojne fetalne kore, potom stvaranje složenih interhemisferalnih veza. Talamo-kortikalna i kalozalna vlakna zajedno čine *corona radiata*. Potom slijedi rast dugih asocijativnih vlakana koja se mogu pratiti putem MR traktografije [66]. I u ovom razdoblju *subplate* zona je prisutna, no teže se ograničava na MR slikama radi smanjenja izvanstaničnoga matriksa i rasta zrakaste krune (lat. *corona radiata*). No, njezin ostatak u asocijativnim područjima upravo govori u prilog njezinom utjecaju u stvaranju dugačkih kortiko-kortikalnih veza [85].



**Slika 1.6:** Prikaz ključnih neurorazvojnih događaja za talamokortikalna vlakna. Slika (A) prikazuje period čekanja u *subplate* zoni, potom (B) smještaj vlakana u površinskim slojevima *subplate* zone, (C) potom ulazak vlakana u kortikalnu ploču iza 24. TNZ-a, te naposljetku (D) stvaranje daljnjih intrakortikalnih veza. Preuzeto i promijenjeno uz dopuštenje iz *Kostović i Judaš (2010), Acta Paediatr.* [85]

### 1.3 Razvoj fetalne moždane kore

Razvoj središnjeg živčanog sustava prati se od 3. TNZ-a nastankom neuralne ploče. Lateralni rubovi neuralne ploče se uzdižu stvarajući neuralni greben. Približavanjem nabora središnjoj crti nastaje neuralna cijev [100]. Zatvaranjem neuralne cijevi, na njezinom rostralnom kraju nastaju tri proširenja: *prosencephalon* ili prednji mozak, *mesencephalon* ili srednji mozak i *rhombencephalon* ili stražnji mozak. Kora velikog mozga se razvija iz prednjeg moždanog mjehurića koji nastaje tijekom 4. TNZ-a [101].

Neposredno nakon zatvaranja neuralne cijevi, stijenka joj se sastoji od progenitornih neuroepitelnih stanica koje su posložene u pseudostratificirani epitel [102]. Te stanice čine ventrikularnu zonu (VZ), koja se nalazi uz moždane komore. Na bazalnoj granici VZ-a razaznaje se subventrikularna zona (SVZ). Prvotno se smatralo da se u subventrikularnoj zoni rađaju glijalne stanice, no danas znamo da je ona ishodište za brojne živčane stanice u čovjeka, miša i majmuna [103–105]. Na kraju embrionalnog razdoblja oko 7. TNZ-a, SVZ je slične debljine kao VZ u ventrolateralnom korteksu [106]. Svi neuroni buduće moždane kore rađaju se unutar ove dvije proliferativne zone [102].

Neuroepitelne stanice mitotički se simetrično dijele. Simetričnom proliferacijom neuroepitelnih stanica dolazi do zadebljanja VZ-a i porasta broja progenitornih stanica. Zadebljanje VZ-a je posebno izraženo u ljudskom fetalnom mozgu [107]. Početkom procesa neurogeneze, neuroepitelne progenitorne stanice započinju asimetričnu diobu kojima nastaje jedna stanica -preteča koja se dalje dijeli i jedna postmitotička stanica koja postaje neuron ili glija stanica [108–111].

Procesom neuronske migracije svi neuroni rođeni u proliferativnim zonama putuju uzduž radijalnoj gliji od ventrikularne do pijalne površine fetalnog mozga, odnosno migriraju „prema van“ [112]. Na taj način stvaraju ontogenetske ili embrionalne kolumne [108, 113]. Zahvaljujući tome položaj neurona u budućem sloju moždane kore određen je s jedne strane njegovim rođenjem i brzinom migracije, dok s druge strane je pripadnost pojedinoj embrionalnoj kolumni određena rasporedom proliferacijskih jedinica u ventrikularnoj zoni.

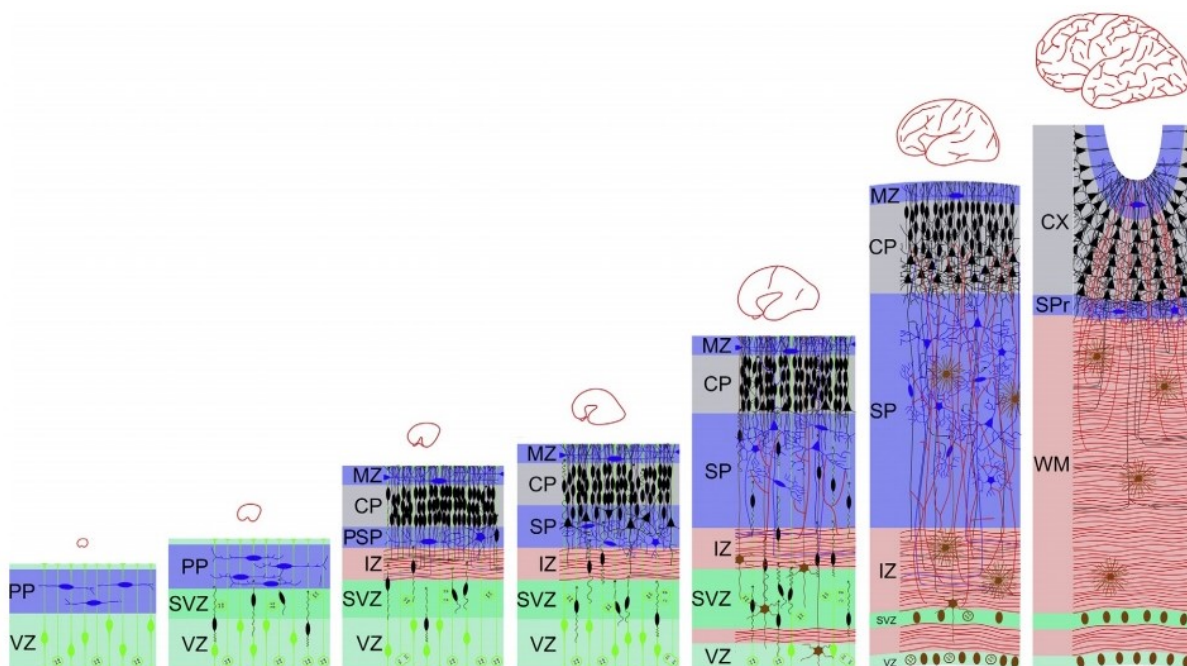
Prije nastanka kortikalne ploče, između ventrikularne zone i pijalne površine nalazi se tzv. predploča (*preplate*, PP). Sastoji se od heterogene populacije postmigratornih neurona i neuropila [102]. Smatra se dinamičkom i prolaznom strukturom koja je izvor nekoliko vrsta neurona. Ovaj sloj kasnije biva podijeljen u vanjski, subpijalni, sloj siromašan stanicama, tzv. marginalna zona, MZ [102] i unutarnji sloj *subplate zone* (SP).

Ulaskom u 8. TNZ postmigratorni neuroni stvaraju gusti sloj, takozvanu kortikalnu ploču, CP, koja je znak prijelaza iz embrionalnog u fetalno razdoblje. Sastoji se se od tijela neurona i proksimalnih dendrita postmigratornih kortikalnih neurona [108]. Kod čovjeka, razaznaje se vremenski gradijent pojave kortikalne ploče u hemisferama - pojavljuje se prvo u lateralnom



dijelu rostralnog telencefalona, a tjedan kasnije u dorzokaudalnom polu [106].

Nakon formiranja CP-a, osnova neokorteksa sastoji se od tri sloja: MZ-a s *Cajal Retziusovim* stanicama, CP-a i takozvanog *presubplate* sloja, PSP-a [48]. Ispod neokortikalne osnove postoji intermedijalna zona, IZ. Bogata je vlaknima i migracijskim stanicama. Aksoni IZ-a predstavljaju aferentna vlakna koja potječu iz monoaminergičnih jezgri moždanog stabla, kolineričnih bazalnih jezgri prednjeg mozga, talamokortikalnih aferentnih vlakana i eferentnih aksona iz CP-a i SP-a [114].



**Slika 1.7:** Shema slijeda histogenetskih procesa tijekom razvoja telencefalona. VZ - ventrikularna zona; PP - *preplate*; SVZ - subventrikularna zona; IZ - intermedijalna zona; SP - *subplate* zona; CP - kortikalna ploča; MZ - marginalna zona. Preuzeto uz dopuštenje iz Kostović i Judaš (2015), *Brain Map*.

[114]

U daljnjem razvoju dolazi do daljnjeg zadebljanja VZ-a i SVZ-a, daljnje migracije neurona u IZ, te stvaranje prvih sinapsi u bilaminarnom rasporedu, iznad i ispod kortikalne ploče, odnosno u marginalnoj i *presubplate* zoni [48, 82].

Između 12. i 14. TNZ-a dublji slojevi CP-a transformiraju se u novi, sinapsama bogati sloj, tzv. *subplate*, SP [48]. *Subplate* zona je četiri puta deblja od kortikalne ploče te je sastavljena od dobro diferenciranih postmigratornih neurona, stanica glije i talamokortikalnih aksona koji „čekaju“ ulazak u kortikalnu ploču [85]. Različiti skupovi aksona urastaju u *subplate* zonu određenim slijedom: prvo vlakna iz lateralnog telencefalona [115], zatim talamokortikalni [116] te na kraju i kortikokortikalni [84, 117]. *Subplate* zona se pojavljuje prije u somatosenzoričkom nego u vidnom području [48]. Bitna odlika *subplate* zone je i prisutnost obilnog hidrofilnog izvanstaničnog matriksa (engl. *extracellular matrix*, ECM), što omogućava da ju se jasno može prikazati *in vivo* metodom magnetske rezonancije (MR) na ljudskom fetalnom mozgu [67, 118].

Histogenetski procesi koji se odvijaju u *subplate* zoni su ključni za normalan razvoj moždane kore [95]. Bitna je zbog formacija prvih sinapsi i neuronskih krugova fetalnog neokorteksa [48, 82]. Također, ona je prolazna fetalna zona i nestaje u perinatalnom i ranom postnatalnom razdoblju – prvo u primarnim kortikalnim poljima, a tek 6 mjeseci nakon rođenja u asocijacijskim područjima moždane kore [48].

Nakon nastanka *subplate* zone, stijenka telencefalona ima ukupno šest fetalnih zona: ventrikularna zona (VZ), subventrikularna zona (SVZ), intermedijalna zona (IZ), *subplate* zona (SP), kortikalna ploča (CP) i marginalna zona (MZ) (Slika 1.7).

Tijekom prvog dijela kasnog fetalnog (24.- 32. TNZ-a) razdoblja pratimo laminaciju CP koja odgovara urastanju talamokortikalnih vlakana i stvaranju prvih sinapsi [6, 82, 85]. Funkcionalno gledano je ovaj događaj ključan u razvoju fetalnog mozga jer postaje osnova za prve evocirane potencijale i odgovore na bolni podražaj [6, 85]. Dolazi također do usporavanja procesa proliferacije i migracije neurona, i nestanka VZ-a i SVZ-a [39, 48]. U drugom dijelu kasnog fetalnog razdoblja (od 33. TNZ-a), razlikujemo sljedeće razvojne događaje: bijela tvar velikog mozga povećava svoj volumen najviše na temelju rasta kortiko- kortikalnih veza, započinje proces girifikacije, unutar neokorteksa počinjemo uočavati temeljni šesteroslojni tip moždane kore i mijenjaju se MR svojstva fetalnog moždanog tkiva, ponajviše radi smanjenja količine izvanstaničnoga matriksa i grupiranja aksona [114]. U razdoblju 37.- 40. TNZ-a kora velikog mozga je još nezrela, uz ostatak SP-a s brojnim intersticijskim neuronima unutar bijele tvari [119, 120].

## 1.4 Fetalna bol

Prema definiciji *International Association for the Study of Pain* bol se definira kao neugodan emocionalni i osjetni doživljaj povezan sa stvarnim ili potencijalnim oštećenjem tkiva ili je opisana u vrijeme takvog oštećenja. Pitanje fetalne boli do danas ostaje prijeporno, najviše zbog manjka našeg znanja, odnosno još uvijek ne znamo točno kad fetus počinje osjećati bol ili kad postaje svjestan iste [121]. Trenutno stajalište glasi da je za svjesni osjet potrebna aktivacija velike mreže neurona koji zahvaćaju i talamus, talamokortikalni sustav i koru velikog mozga. Također, temeljem sadašnjih saznanja, oko 26. TNZ-a bi fetus čovjeka trebao imati razvijene potrebne anatomske dijelove puta boli i shodno tome bi trebao osjećati bolni podražaj. Do danas je jako malo neuroanatomskih istraživanja na bazi razvoja senzoričkog talamokortikalnog sustava u fetusa čovjeka [122]. Isto tako, sama anatomska razvijenost sastavnica puta boli nije dostatna za potvrdu svjesnost iste.

Fiziološke studije o aktivaciji puta boli još su oskudnije nego anatomske. Postoje saznanja o primitivnom EEG obrascu u dobi 19.- 20. TNZ-a. EEG zapisi kod nedonoščadi mogu se zabilježiti oko 23. TNZ-a [123]. Evocirani potencijalni s područja somatosenzoričke kore mogu se zabilježiti sa oko 29 TNZ-a što govori u prilog da su veze između talamusa i kore velikog mozga tada uspostavljene [124, 125].

Bihevioralne studije su danas dosta često korištene za procjenu boli u nedonoščeta, no ne mogu dati preciznu potvrdu da je nedonošče svjesno boli. Temelje se primjerice na refleksu povlačenja od bolnog podražaja i mijenjanja izraza lica. Istraživanja su dokazala da terminsko novorođenče ima niži prag boli nego odrasla osoba, što govori u prilog da sposobnost novorođenčeta da razlikuje bolni i nebolni podražaj sazrijeva s dobi [126]. Također, nedonoščad bi mogla bolni osjet zabilježiti i puno snažnije nego odrasla osoba. Naime, silazni inhibitorni serotonininski putevi koji moduliraju osjet boli na razini dorzalnog roga kralježnične moždine nisu kompletno razvijeni u toj dobi [127]. Promjene izraza lica na bolni podražaj se mogu pratiti 28.- 30. TNZ-a [128].

Stresni hormonski odgovor na bolni podražaj može se zabilježiti kod fetusa čovjeka već sa 18 TNZ-a i to tako da dolazi do porasta fetalnih plazmatskih koncentracija kortizola,  $\beta$ -endorfina i noradrenalina prilikom uzorkovanja krvi iz jetrene vene [129, 130]. Hemodinamski odgovor u vidu povećanja moždanog protoka krvi bilježi se već od 16. TNZ-a nakon punkcije jetrene vene [131]. Funkcionalnim ispitivanjima putem infracrvene spektroskopije zabilježena je hemodinamska aktivacija somatosenzoričke kore nakon bolnog podražaja kod prerano rođene djece starosti 24.- 34. TNZ-a [132].

Uzimajući u obzir razne neuroanatomske, fiziološke, bihevioralne i kliničke studije mogućnost postojanja fetalne boli i stresa postaje neupitna. Fetalna bol se mora sagledati iz više kuteva, ne zbog same trenutne patnje, nego radi dokaza kako fetalna patnja i bol imaju dugotrajne

posljedice na procesuiranje boli u kasnijem životu [9, 12].

### 1.4.1 Fetalna anestezija i analgezija

Razvojem prenatalne dijagnostike ranije se otkrivaju mnoge poremećaje ploda koje bi se mogle kirurški zbrinjavati tijekom intrauterinog života djeteta. Isto tako, razvoj postnatalne skrbi pomiče sve više granicu preživljenja prerano rođene djece, odnosno nedonoščadi. Nedonoščad biva tijekom svog dugotrajnog boravka u jedinicama intenzivnog liječenja izložena raznim bolnim zahvatima varirajući od jednostavnijih do složenih operativnih zahvata i dijagnostičkih postupaka.

Poseban izazov predstavljaju fetalne operacije *in utero* ili tzv. fetalna kirurgija. Kirurške tehnike variraju od minimalno invazivnih do otvorenih fetalnih zahvata, s trendom koji teži prema manje invazivnim fetoskopskim tehnikama [133–135]. Do danas se razvio velik broj invazivnih postupaka za prenatalnu dijagnostiku i liječenje. Kreću se od jednostavnijih poput biopsija korionskih resica, amniocenteza ili korodocenteza, do zahtjevnijih postupaka poput biopsije fetalnog tkiva, raznih aspiracijskih postupaka, postavljanja feto-amnijskih *shuntova* kod opstrukcija mokraćnog sustava, valvuloplastika radi kritičnih stenoza izlazišta velikih krvnih žila ili operacije meningomijelokela [136]. Otvoreni zahvati uključuju fetalnu torakotomiju ili laparotomije radi kirurških uklanjanja primjerice kongenitalnih tumorskih masa kao što su sakrokocigealni teratomi koji mogu značajno kompromitirati normalni intrauterini rast i razvoj [137]. Zajednički svim navedenim procedurama je bolni podražaj i poželjno bi bilo osigurati bezbolne uvjete.

Osigurati anesteziju i analgeziju za fetalnu operaciju iznimno je izazovan zadatak, jer se skrb pruža majci, jednom ili više fetusa od kojih svaki ima svoje specifične potrebe i posebna razmatranja za anesteziju i analgeziju.

Anestezija i analgezija u fetalnoj dobi služe i za druge svrhe koje nisu samo povezane sa smanjenjem boli [10], a koje uključuju sprječavanje fetalnih pokreta tijekom postupka [138–140], postizanja atonije maternice radi poboljšanja kirurškog pristupa fetusu i sprječavanja kontrakcija i odvajanja posteljice [2, 139, 141], sprječavanja hormonalnih reakcija na stres [142, 143] i sprječavanja mogućih štetnih učinaka na dugoročni neurorazvojni put fetusa [9, 12, 13, 144].

S druge strane, raste broj nedonoščadi s vrlo niskom rodnom masom (< 1500 g) i izrazito niskom rodnom masom (< 1000 g) koja se podvrgava operativnim zahvatima. Iz njihove nedonošenosti proizlaze razne komplikacije poput respiratornog distres sindroma, nekrotizirajućeg enterokolitisa, periventrikularnih leukomalacija, retinopatija, intraventrikularnih krvarenja koja zahtijevaju dugotrajno kirurško i intenzivno liječenje [145]. Shodno tome, pri bilo kojem bolnom zahvatu indicirana je uporaba anestetika i analgetika kod nedonoščadi kao i kod terminske novorođenčadi.

## **2. Hipoteza**

Istodobnim praćenjem diferencijacije VPL područja talamusa i somatosenzoričke kore velikog mozga mogu se dobiti pouzdani strukturni pokazatelji diferencijacije talamokortikalnog sustava koji se mogu primijeniti u analizi laminacije kortikalne osnove na MRI snimkama.

## 3. Ciljevi rada

### 3.1 Opći ciljevi

Istražiti razvoj ventroposterolateralnog područja talamusa i somatosenzoričkog područja post-centralne vijuge kore velikog mozga koristeći histološke, imunohistokemijske i in vitro MRI analize tijekom ranog, srednjeg i kasnog fetalnog razdoblja i na taj način dobiti nove razvojne podatke o talamokortikalnom sustavu.

### 3.2 Specifični ciljevi

- Odrediti prospektivno područje somatosenzoričkog korteksa na histološkim rezovima tijekom srednjeg i kasnog fetalnog razdoblja temeljem citoarhitektonskih kriterija.
- Odrediti diferencijaciju VPL područja unutar talamusa i analizirati citoarhitektonsku diferencijaciju neurona u tom području (u medio- lateralnom gradijentu).
- Kombinacijom MRI, histoloških (Nissl), imunocitokemijskih (NeuN, MAP2, CD15, GFAP) i histokemijskih (AChE) metoda definirati citoarhitektonske granice prolaznih fetalnih zona u prospektivnom području somatosenzoričkog lateralnog korteksa kao pokazatelje urastanja talamokortikalnih aksona.
- Temeljem ciljeva 1 i 3 odrediti prostorno-vremenske pokazatelje razvoja talamokortikalnog somatosenzoričkog sustava.

## 4. Materijali i metode

### 4.1 Uzorak korišten u histološkoj, imunohistokemijskoj i MRI analizi

U izradi ove disertacije korišteni su postmortem fetalni mozgovi starosti od 7,5 TNZ-a do 36. TNZ-a koji pripadaju Zagrebačkoj neuroembriološkoj zbirci [146] (Tabl. 4.1).

Uzorci fetalnog moždanog tkiva su dobiveni tijekom službenih autopsija, nakon medicinski indiciranih ili spontanih pobačaja, uz prethodnu suglasnost Etičkog povjerenstva Medicinskog fakulteta Sveučilišta u Zagrebu. Dob fetusa procijenjena je na temelju duljine tjeme - zadak (engl. *crown rump length*, CRL, u milimetrima) te podataka o trajanju trudnoće, a izražena je u tjednima nakon začeća (TNZ).

Preparati fetalnog moždanog tkiva obrađivali su se različitim histološkim, histokemijskim i imunohistokemijskim metodama, te su snimani MR- uređajem snage 3 Tesla (Magnetom PrismaFIT, Siemens).

<b>FETALNO RAZDOBLJE</b>	<b>POSTMORTEM TKIVO</b>	<b>DOB (TNZ)</b>	<b>CRL (u mm)</b>	<b>MASA (g)/ DUŽINA (cm)</b>	<b>UZROK SMRTI</b>	<b>METODA</b>
Rano fetalno razdoblje (8. - 13. TNZ-a)	Uzorak 1	7.5	20	*	ekstrauterina trudnoća	histologija
	Uzorak 2	9	55	*	*	histologija
	Uzorak 3	9	43	*	*	histologija
	Uzorak 4	10	*	*	*	histologija, imunohistokemija
	Uzorak 5	11	*	*	*	histologija, imunohistokemija, MR
	Uzorak 6	12	*	*	*	histologija, imunohistokemija, MR
	Uzorak 7	13	*	*	*	MR
Srednje fetalno razdoblje (14. - 24. TNZ-a)	Uzorak 8	14	*	*	*	histologija, imunohistokemija
	Uzorak 9	15	*	*	*	histologija, imunohistokemija, MR
	Uzorak 10	15	120	*	*	histologija
	Uzorak 11	20	*	*	*	histologija, imunohistokemija
	Uzorak 12	20	*	*	*	MR
	Uzorak 13	20	*	*	<i>ab in tractu</i>	MR
	Uzorak 14	21	*	*	*	histologija, imunohistokemija
	Uzorak 15	23	*	650/ 31	<i>ab incipiens</i>	histologija, imunohistokemija
	Uzorak 16	23	*	620/ 29	<i>ab in tractu</i>	MR
	Uzorak 17	24	220	*	*	histokemija AChE
	Uzorak 18	24	*	*	*	MR



<b>FETALNO RAZDOBLJE</b>	<b>POSTMORTEM TKIVO</b>	<b>DOB (TNZ)</b>	<b>CRL (u mm)</b>	<b>MASA (g)/ DUŽINA (cm)</b>	<b>UZROK SMRTI</b>	<b>METODA</b>
	Uzorak 19	24	*	*	<i>ab in tractu</i>	MR
Kasno fetalno razdoblje (25. - 36. TNZ-a)	Uzorak 20	25	320	960/ *	*	histologija, imunohistokemija
	Uzorak 21	26	245	*	*	histokemija AChE
	Uzorak 22	27	*	610/ 32	*	histologija, imunohistokemija
	Uzorak 23	27	*	610/ 31	*	histologija
	Uzorak 24	30	*	*	*	MR
	Uzorak 25	31	*	1730/ 43	*	histokemija AChE
	Uzorak 26	32	*	*	*	histologija, imunohistokemija
	Uzorak 27	33	*	2050/ 38,5	atrezija anusa, larinksa	histologija, imunohistokemija
	Uzorak 28	34	*	980/ 34	asfiksija	histologija
	Uzorak 29	36	*	2400/48	intrauterina smrt	histologija, imunohistokemija

**Tablica 4.1:** Popis materijala, (\*) - nepoznat podatak

## 4.2 Metode

### 4.2.1 Histološki i imunohistološki protokoli

#### 4.2.1.1 Histološko bojanje metodom po Nisslu

Preparati fetalnih mozгова su fiksirani u 4 % puferiranoj otopini paraformaldehida (0.1M fosfatni pufer; pH = 7.4). Nakon toga su uklopljeni u parafin te serijski rezani na mikrotomu na preparate debljine 20  $\mu\text{m}$ . Potom su se uzorci deparafinizirali i to uranjanjem u otopine Xylola 2 x 10 min, a zatim u silaznoj koncentraciji etanola (100 % EtOH 2 x 5 minuta, 96 % EtOH 2 x 5 minuta te 70 % EtOH 1 x 5 min). Potom slijedi bojanje uzoraka u 0,5 % otopini Cresyl Violet te ispiranje u destiliranoj vodi. Postupak diferenciranja je proveden pomoću otopine kiselog alkohola (70 % alkohol + dvije kapi 10 % octene kiseline). Nakon toga su se uzorci dehidrirali u otopinama alkohola (70 % alkohol x 5 min, dvije promjene 96 % alkohola x 5 min te dvije promjene 100 % alkohola x 5 min). Tako dehidrirani uzorci su se prosvjetljavali u otopini Xylola 5 minuta. Na obojene preparate se nakapalo Polymount medij za pokrivanje i onda su se uzorci poklopili pokrovnim stakalcima te su bili spremni za analiziranje.

Histološko bojanje po Nisslu nam je služilo za prikazivanje citoarhitektonike.

#### 4.2.1.2 Histokemijska metoda bojanja acetilkolinesteraze (AChE)

Za histokemijsku metodu bojanja acetilkolinesteraze preparati fetalnih mozгова su inkubirani prema Lewisovoj modifikaciji Koelle- Friedenwaldove metode acetiltiokolina jodida. Medij za inkubaciju sastoji se od acetilkolina jodida i  $\text{CuSO}_4$  koji se razrijedi s 40 ml destilirane vode.  $\text{CuSO}_4$  se u otopinu dodaje kap po kap uz redovito miješanje između dodavanja. Tako napravljena otopina ostavi se da miruje 10 minuta i potom se centrifugira 20 minuta s 2000 okretaja/minuti. U 10 ml supernatanta se doda glicin i pH se s pomoću natrijevog acetata odredi na 5,5. U tako pripremljenu otopinu se dodat destilirane vode do 50 ml da dobijemo koncentraciju od 6.3 mM. Ovaj medij se može čuvati do 3 dana na temperaturi od +4 °C. Uzorci se inkubiraju u ovoj otopini 2 sata. Pri kraju inkubacije uzorci se ispiru 3 puta s destiliranom vodom i potom se stave u novu destiliranu vodu. Produkt ove reakcije je razvijen natrijevim sulfidom u 0,2 M octene kiseline uranjanjem uzoraka po 2 minute u navedenu otopinu. Nakon razvijanja boje uzorci se ponovno ispiru destiliranom vodom. Suše se na sobnoj temperaturi i potom na + 37 °C u pećnici kroz 30 minuta. Na kraju se uzorci provuku kroz apsolutni alkohol i Xylene i prekrivaju pokrovnim stakalcima [35, 147].

Metoda bojanja acetilkolinesteraze korištena je za vizualizaciju rastućih talamokortikalnih aferentnih vlakana, ali i drugih aksonalnih puteva.

### 4.2.1.3 Imunohistokemija

Imunohistokemija se provodi na način da se prvo deparafiniziraju rezovi uklopljeni u parafin, potom se kuhaju u citratnom puferu (pH 6,0), tretiraju otopinom metanola i 0.3 %-tnog hidrogen-peroksida, ispiru u otopini 1XPBS. Zatim se blokira endogenu peroksidazu i pseudo-peroksidazu otopinom Triton X-100 i BSA (Bovine 30 serum albumine), kako bi se izbjegao lažno pozitivan rezultat. U istom „blockingu“ se razrjeđuju primarna protutijela te se ista inkubiraju preko noći na +4 °C. Odgovarajuća sekundarna protutijela (Vectastain ABC kit, Vector Laboratories, Burlingame, CA) korištena su u skladu s uputama proizvođača. Za vizualizaciju pozitivnih rezultata bojanja koristi se 3,3-diaminobenzidin s metalnim pojačivačem, u skladu s uputama proizvođača (SigmaFast DAB with metal enhancer, Sigma, St. Louis, MO). Nakon završenog bojanja preparati se prosvjetljuju otopinom HistoClear (National Diagnostics, Charlotte, NC) i pokrivaju koristeći pokrovni medij HistoMount (National Diagnostics, Charlotte, NC).

U ovoj studiji koristila su se primarna protutijela na markere specifične za neurone (MAP2, NeuN, CD15) i specifične za glija-stanice (GFAP) i to u svrhu točnijeg uvida u lokaciju i regionalnu raspodjelu stanica (Tablica 4.2).

Primarno protutijelo	Proizvođač	Razjeđenje
NeuN (rb)	Abcam cat.no. ab104224	1: 1000
MAP2 (m)	Milipore cat no. ab5622	1: 1000
CD15 (m)	Santa Cruz Biotechnology cat.no. sc- 53290	1: 100
GFAP (rb)	DAKO cat no. z0334	1: 500

**Tablica 4.2:** Popis korištenih primarnih protutijela, njihov proizvođač te korišteno razrjeđenje

Svi histološki i imunohistološki obrađeni preparati su se skenirali visokorezolucijskim digitalnim skenerom NanoZoomer 2.0 RS (Hamamatsu, Japan), a dobivene slike obrađene koristeći Adobe Photoshop program.

#### **4.2.2 *In vitro* MRI protokol**

Fetalna *in vitro* snimanja učinjena su na uređaju za magnetsku rezonanciju snage polja 3 Tesla (Magnetom TrioTim i Magnetom PrismaFit, Siemens, Njemačka), visokorezolucijskom MPRAGE (high-resolution magnetization-prepared rapid acquisition gradient echo) T1 sekvencom (TR = 1900 ms, TE = 2.52 ms, voxel size = 0,5 x 0,5 x 0,5 mm) prema standardiziranom protokolu Odsjeka za slikovni prikaz mozga HIIM-a. Svi mozgovi snimljeni su uz pomoć male osmokalne površinske zavojnice za snimanje zapešća, u otopini fiksativa. Mозgovi su fiksirani u 4 % puferiranoj otopini paraformaldehida (0.1M fosfatni pufer; pH = 7,4). Razdoblje fiksacije iznosilo je od nekoliko tjedana do nekoliko godina.

### 4.2.3 Analiza diferencijacije neurona u VPL jezgri talamusa

U stereološkom dijelu studije analizirana je diferencijacija neurona u području ventroposterolateralne jezgre talamusa u srednjim i kasnim stadijima razvoja fetalnog mozga temeljem citoarhitektonskih kriterija (gustoća i neuronska raspodjela, veličina neuronskog tijela, jezgre i citoplazmatska vidljivost, prisutnost Nisslovih granula). Ukupno je uključeno 9 fetalnih mozgov.

Na preparatima obojenim histološkom metodom po Nisslu, diferencijaciju neuroblasta u VPL jezgri pratilo se kroz 4 stadija razvoja (Slika 4.1):

- 1. *stadij* - jezgre su izrazito tamne, okruglog oblika i gusto zbijene, bazofilne; citoplazma nije uočljiva
- 2. *stadij* - jezgre postaju veće, razaznaju se bazofilne granule radi raspršivanja kromatina u jezgri; citoplazma nije uočljiva
- 3. *stadij* - veličina jezgre se dalje povećava; uočava se citoplazma, prvotno kao polumjesec na jednom polu jezgre, kasnije obuhvaća cijelu
- 4. *stadij* - veličina jezgre i citoplazme raste; jezgra gubi zrnati kromatin i biva blijeđa; rast citoplazme je brži od rasta jezgre; ovaj stadij označava prelazak u potpuno zreli neuron.

Ciljevi stereološke analize za svaki pojedini fetalni mozak su analizirati:

- gustoću neurona
- postotni udio neurona prema stadiju razvoja neurona za svakih fetalni mozak posebno
- trend promjene udjela pojedinog razvojnog stadija
- prikazati parnu usporedbu razdiobe razvojnih stadija ovisno o tjednu nakon začeća.

Zbog toga što se ventroposterolateralna jezgra talamusa tek počinje ograničavati od 15. TNZ-a, u studiju su uključeni fetalni mozgovi od tog doba na više. Za određivanje neuroanatomskih granica ventroposterolateralne jezgre talamusa korištene su već unaprijed definirane granice prema histološkim atlasima [40, 148].

Da bi se stereološka analiza provela, koristila se metoda sustavnog slučajnog uzorkovanja. Prvi rez je nasumično odabran, a potom su se histološkom metodom po Nisslu obojali sljedećih 10 rezova debljine 20  $\mu\text{m}$ .

U analizi rezova korištena je metoda optičkog frakcionatora. Korišten je računalni program Stereo Investigator (MicroBrightfield, Baltimore, MD). On je omogućio uzorkovanje u području interesa i procjenu veličine populacije neurona. Sam sustav za analizu sastoji se od digitalne kamere koja se nalazi na mikroskopu koji može se kretati u dubinu te stolića za pokretanje u x-y smjeru.

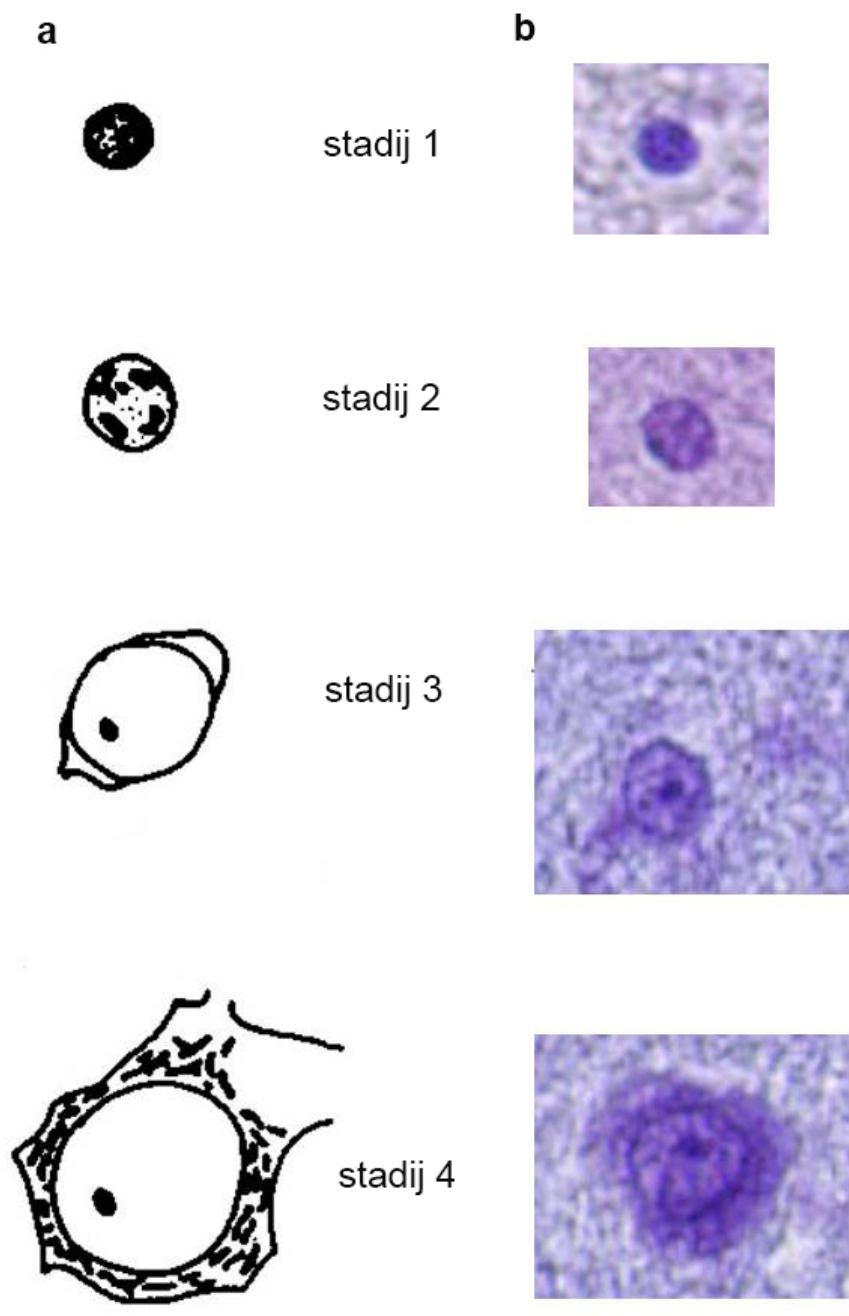
Preparati su analizirani na povećanju 60 x.

Brojanje neurona izvršeno je pomoću probe definirane površinom „okvira za brojanje“ („counting frame“) te odabranom visinom disektora (koja je u ovoj studiji varirala 10  $\mu\text{m}$  – 14  $\mu\text{m}$ ). Od visina oduzima se „sigurnosna zona“ u debljini od 2  $\mu\text{m}$  sa svake strane reza, s obzirom na

neravnine reza na rubovima. Veličina okvira za brojanje bila je od 100 x 100  $\mu\text{m}$  do 120 x 120  $\mu\text{m}$ .

Označeni su samo oni neuroni kojima je tijelo bilo u potpunosti unutar okvira za brojanje ili se preklapalo s gornjim ili desnim rubom okvira te neuronima kojima je tijelo došlo u fokus prilikom kretanja od vrha do dna disektorske probe. Neuroni kojima je tijelo dodirivalo crvene, isključujuće granice (lijevu te donju) (Slika 4.2) ili kojima je tijelo dolazilo u fokus tek ispod donje ili gornje granice disektorske probe, nisu označeni. Na ovaj način označeno je oko 200-700 neurona po svakom analiziranom preparatu.

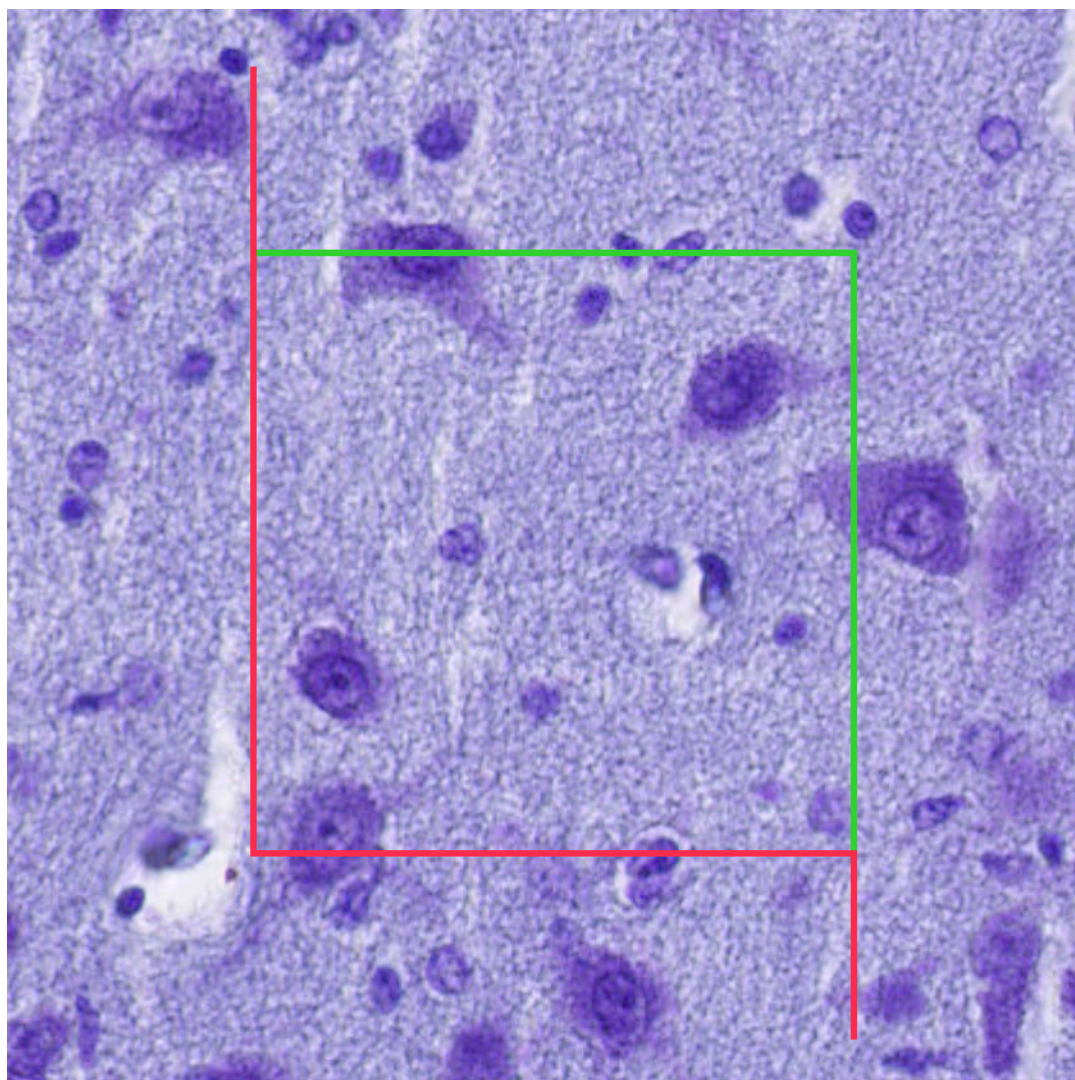
Preciznost procjene u ovoj metodi prati se uz pomoć koeficijenta greške (CE, engl. *coefficient of error*) koji se u ovoj studiji kretao 0.04 - 0.45 ovisno o stadiju razvoja pojedinog neurona u odnosu na starost fetalnog mozga [149] (Tablica 4.3).



**Slika 4.1:** Stadiji razvoja neurona koji su korišteni u ovoj studiji. Na slici a) promijenjeni je originalni grafički crtež iz disertacije prof. dr. sc. Paška Rakića [150], tako da su izdvojeni razvojni stadiji neurona koje smo pratili, dok su na slici b) izdvojene slike tijela neurona bojanih histološkom metodom po Nisslu koje odgovaraju grafičkom nacrtu neurona

Fetalni preparat	Dob (TNZ)	Visina disektora ( $\mu\text{m}$ )	Veličina okvira za prebrojavanje ( $\mu\text{m}$ )	Debljina reza ( $\mu\text{m}$ )
Uzorak 9	15	14	100x 100	19
Uzorak 11	20	10	100x 100	14
Uzorak 14	21	14	100x 100	19
Uzorak 15	23	10	120x 120	16
Uzorak 20	25	10	100x 100	16
Uzorak 22	27	10	100x 100	14
Uzorak 26	32	10	100x 100	14
Uzorak 27	33	10	100x 100	14
Uzorak 29	36	10	100x 100	14

**Tablica 4.3:** Prikaz stereoloških parametara korištenih prilikom analize fetalnih mozгова



**Slika 4.2:** Okvir za brojanje na povećanju 60x. Vidljive su linije uključivanja (zelene - gore i desno) i isključivanja (crvene - dolje i lijevo). Neuron koji se nalazi u gornjem lijevom kutu okvira za brojanje uključuje se u analizu, jer zelena linija prolazi preko njega, dok se neuron smješten u donjem lijevom kutu ne uključuje jer njegovim tijelom prolazi crvena, isključujuća linija



<i>Postmortem tkivo</i>	<b>Stadij razvoja neurona</b>	<b>CE Gundersen (m=1)</b>
Uzorak 9	stadij 1	0.06
	stadij 2	0.10
	stadij 3	0.07
	stadij 4	0.30
	svi stadiji	0.04
Uzorak 11	stadij 1	0.08
	stadij 2	0.08
	stadij 3	0.12
	stadij 4	0.33
	svi stadiji	0.05
Uzorak 14	stadij 1	0.08
	stadij 2	0.15
	stadij 3	0.09
	stadij 4	0.45
	svi stadiji	0.06
Uzorak 15	stadij 1	0.07
	stadij 2	0.17
	stadij 3	0.09
	stadij 4	0.41
	svi stadiji	0.05
Uzorak 20	stadij 1	0.14
	stadij 2	0.16
	stadij 3	0.11
	stadij 4	0.45
	svi stadiji	0.07
Uzorak 22	stadij 1	0.09
	stadij 2	0.06
	stadij 3	0.08
	stadij 4	0.07
	svi stadiji	0.04
Uzorak 26	stadij 1	0.09
	stadij 2	0.08
	stadij 3	0.10
	stadij 4	0.10
	svi stadiji	0.05

<i>Postmortem tkivo</i>	<b>Stadij razvoja neurona</b>	<b>CE Gundersen (m=1)</b>
Uzorak 27	stadij 1	0.11
	stadij 2	0.07
	stadij 3	0.09
	stadij 4	0.09
	svi stadiji	0.04
Uzorak 29	stadij 1	0.14
	stadij 2	0.10
	stadij 3	0.13
	stadij 4	0.13
	svi stadiji	0.06

**Tablica 4.4:** Vrijednost koeficijenta greške, CE Gundersen

#### 4.2.4 Statistička obrada podataka

U analizi su korišteni brojevi podataka, i to broj pojedinih neurona koji su grupirani u pojedini stadij razvoja, ovisno o tjednu nakon začeca. Brojevi su prikazani kao broj, postotak i gustoća. S obzirom na to da se radilo o broju neurona, u prvom koraku analize korišten je hi-kvadrat test, u kojem je kao kontrola korištena gestacijska dob od 36. TNZ-a, koja je uspoređena sa svim drugim dobima. Kako je broj pojedinih neurona u tablici kontingencije bio jako velik, uz hi-kvadrat test korišten je i Kruskal-Wallisov test, kojim su testirane razdiobe među skupinama. Prvo je izračunat Kruskal-Wallisov test za cijeli uzorak, a zatim su parno uspoređene razdiobe za svaki tjedan nakon začeca, korištenjem Dunnovog *post-hoc* testa. U rezultatima je prikazana vrijednost *post-hoc* testa koji nije bio kontroliran na broj testiranja, ali i vrijednost koja je uzimala u obzir broj testova (prilagođena vrijednost na višestruko testiranje). Dodatno, za svaki stadij razvoja izračunati su linearni, kvadratni, kubni i eksponencijalni model trenda kroz razvojno razdoblje (uz pretpostavku ujednačenog obrasca razvoja među analiziranim mozgovima), kojem je cilj bio pobliže objasniti obrasce razvoja pojedinih stadija. Analiza je provedena u programskom paketu R ([www.r-project.org](http://www.r-project.org)), s razinom statističke značajnosti postavljenom na  $p < 0,05$ .

# 5. Rezultati

## 5.1 Prostorni i vremenski pokazatelji razvoja talamokortikalnog somatosenzoričkog sustava

U ovoj disertaciji fetalna razdoblja smo podijelili na 3 razvojne skupine [114]:

- rana fetalna faza (8.– 13. TNZ-a)
- srednja fetalna faza (14.– 24. TNZ-a)
- kasna fetalna faza (25.– 36. TNZ-a)

Detaljan i dodatan opis rasta, „perioda čekanja“ te urastanja talamokortikalnih aksona u buduću somatosenzoričku koru nalazi se i u nedavnom preglednom članku (Krsnik Ž, Majić V i sur. 2017 [122]), a te podatke kao interpretacijski okvir koristimo i u ovome doktorskom radu.

Rezultati su koncipirani u kvalitativnom i kvantitativnom dijelu. U kvalitativnom dijelu prolazeći kroz gore navedena fetalna razdoblja, primarno grafički se prikazuje razvoj somatosenzoričkoga talamokortikalnoga sustava u korelaciji s razvojem ventroposterolateralne jezgre talamusa i prospektivne somatosenzoričke kore. U kvantitativnom dijelu rada iz stereološke studije analizira se razvoj VPL jezgre talamusa kroz srednje i kasno fetalno razdoblje.

### 5.1.1 Rano fetalno razdoblje: 8.- 13. tjedna nakon začeća

Između 7. i 8. TNZ-a osnova budućeg talamusa sastoji se od tri embrionalne zone: *ventrikularne*, *intermedijalne* i *marginalne* zone koje okružuju treću moždanu komoru. Tijekom 8. TNZ-a počinju se događati tri histološke promjene: 1) zadebljanje ventrikularne zone kao znak intenzivne proliferacije stanica, 2) zgušnjavanje postmigratornih talamičkih neurona na području između marginalne i intermedijalne zone odnosno pojava tzv. talamičke ploče (engl. *thalamus plate*), 3) pojava urastajućih talamokortikalnih vlakana [151].

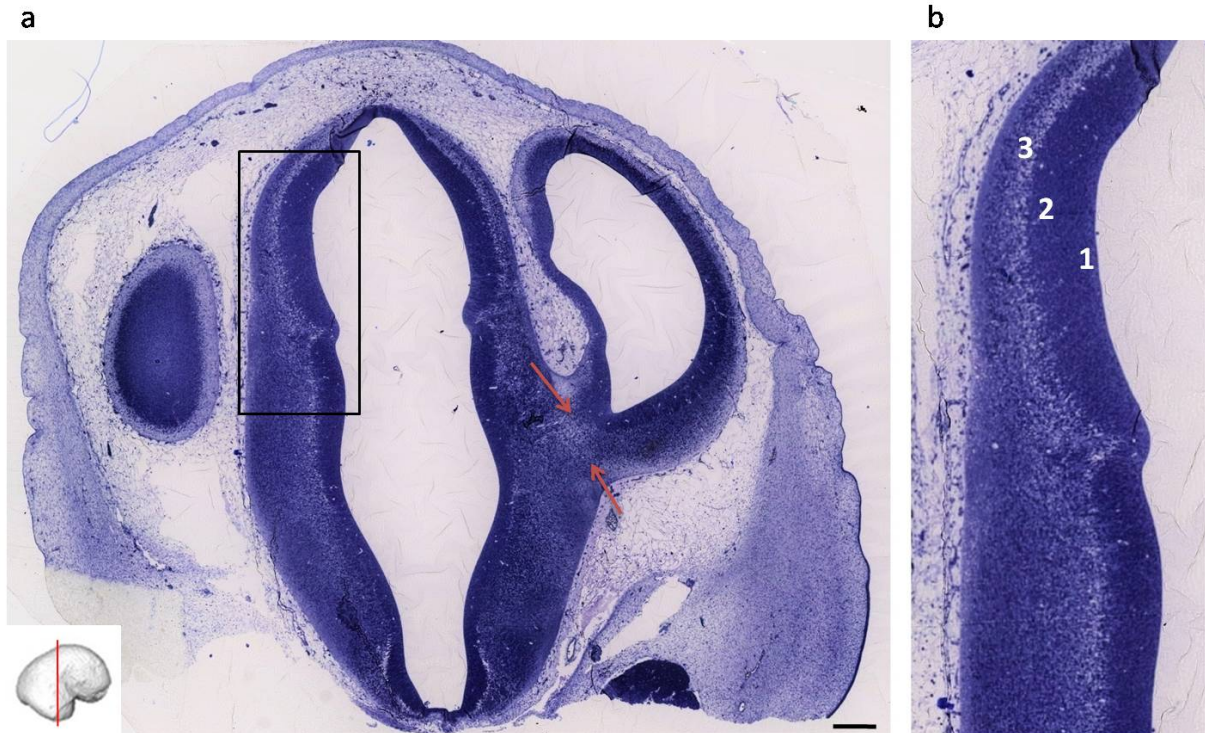
Talamokortikalna vlakna u ovom najranijem stadiju razvoja koji je analiziran (7.5 TNZ-a) nalaze se u ventrolateralnom dijelu osnove talamusa, odmah ispod granice diencefalona i telencefalona (Slika 5.1), čekajući svoj daljnji prolazak. Kortikalna ploča još nije formirana u lateralnom zidu telencefalona.

Između 8. i 9. TNZ-a marginalna zona postaje siromašnija stanicama, te dolazi do iscrpljivanja germinativnog sloja talamusa. Oko 9,5 TNZ-a na presjecima obojanim Nisslom u posteriornom dijelu talamusa može se razaznati ventrolateralni teritorij i *corpus geniculatum laterale* po urastanju optičkih vlakana u isti.

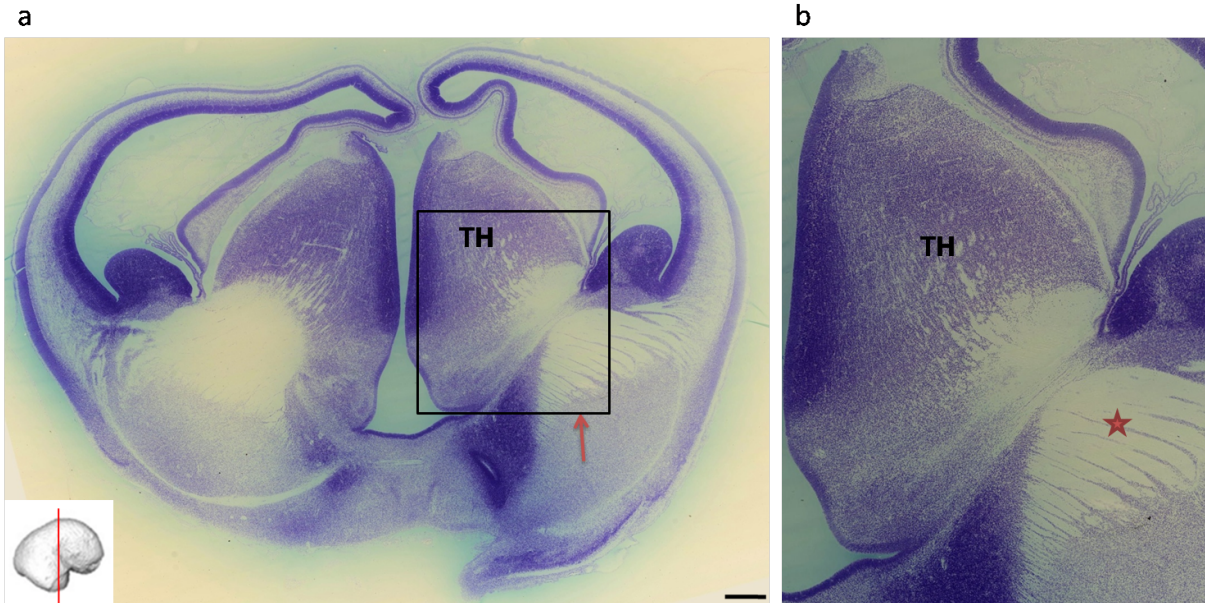
Na fetalnim mozgovima starim 9,5 TNZ-a talamokortikalni aksoni iz ventrolateralnog talamusa tvore masivni snop na granici diencefalona i telencefalona i pokazuju početnu radijaciju prema lateralnom moždanom zidu (Slika 5.2). Ono što je posebno karakteristično je da talamokortikalna vlakna izgledom nalikuju na trapezoid i lepezasto se šire prema lateralno. Neka vlakna već prolaze palio-subpalijalnu granicu i dolaze do ispod ganglijskog brežuljka. U tom trenutku razvoja još nema naznaka diferencijacije pojedinih jezgara talamusa, te veći dio talamusa ima prilično homogenu staničnu strukturu na presjecima obojenim Nisslom. Jezgre neurona su izrazito tamne i bazofilne, okruglog oblika. Rasporedom su neuroni međusobno gusto zbijeni (Slika 5.3).

Na fetalnim mozgovima starim 11 TNZ-a može se vidjeti kako talamokortikalna vlakna prolaze kroz bitnu periventrikularnu zonu na granici palijuma i subpalijuma i ulaze u intermedijalnu zonu (IZ). Ulazak je lepezastog izgleda, od ventro-medijalno prema dorzo-lateralno. Prolazak vlakana vidi se na fetalnim mozgovima bojanim metodama po Nissl-u, NeuN, MAP2 i GFAP (Slika 5.4). Ovdje se već talamokortikalna vlakna počinju susretati s vlaknima bazalnog telencefalona, tako da se usporedo putujući isprepliću s istima. Najizraženije se rani put talamokortikalnih vlakana vidi na fetalnim preparatima bojanim AChE [122]. Ono što izdvaja talamokortikalna vlakna koja će završiti u budućoj somatosenzoričkoj kori u odnosu na ona s drugim krajnim kortikalnim ciljevima je izrazito direktan rast i prolaz kroz *sagittal strata* u kratkom odsječku. Rastuća vlakna na histološkim preparatima onemogućavaju sigurno ograničavanje intermedijalne zone, koja je u ovom vremenskom periodu prominentna sastavnica lateralnog moždanog zida. Na histološkim preparatima starijim od 8. TNZ-a sad već se vidi kortikalna ploča kao tamnu gustu liniju na lateralnom rubu buduće osnove telencefalona. Ispod

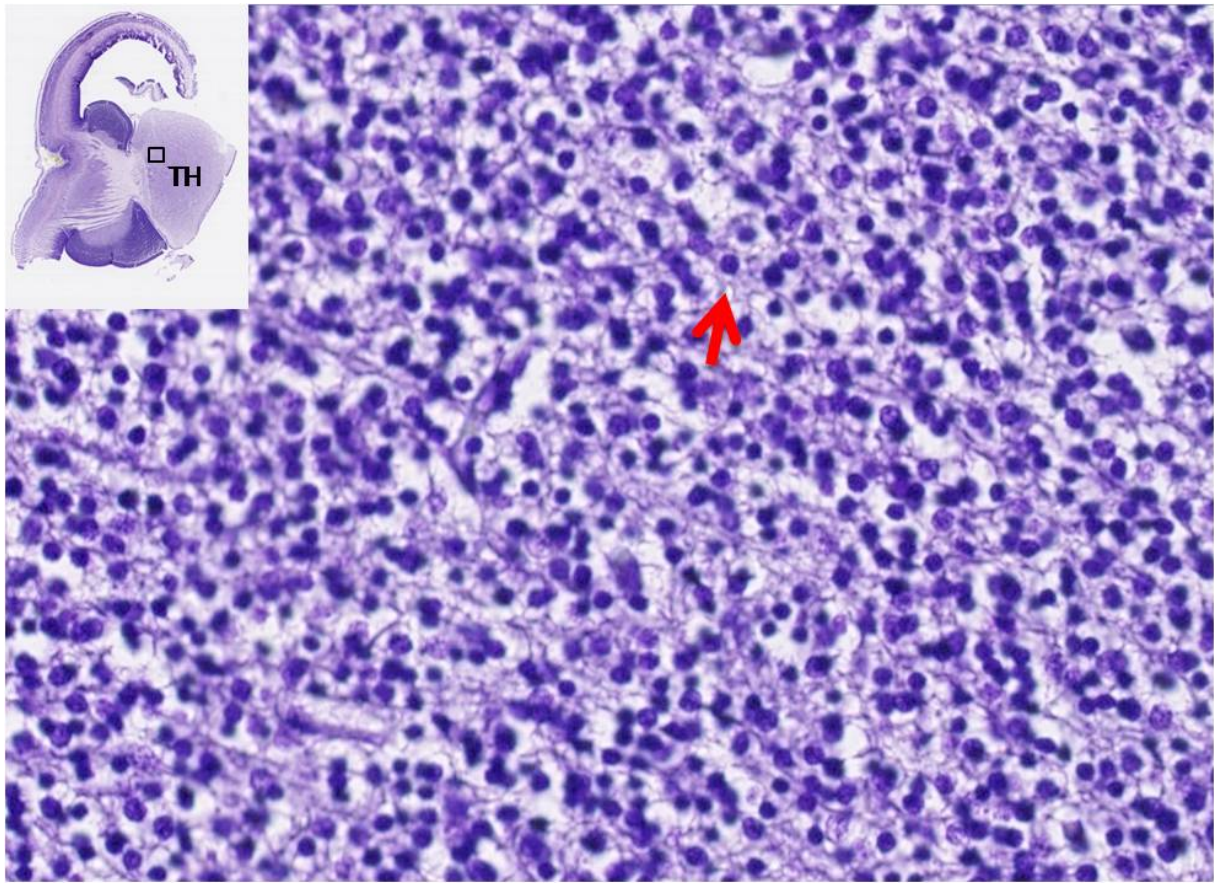
nje nalazi se intermedijalna zona te potom ventrikularna zona. To odgovara MR snimkana fetalnog mozga u tom razdoblju, kada se na MR slici fetalnog mozga starog 12 TNZ-a vidi osnova kortikalne ploče kao hiperintenzivan signal, a ispod nje hipointenzivan signal koji odgovara intermedijalnoj zoni (Slika 5.5). Još se nazire ventrikularna zona kao tanki hiperintenzivni sloj ispod intermedijalne zone.



**Slika 5.1:** Slika a) prikazuje koronarni presjek mozga starog 7,5 TNZ-a obojan histološkom metodom po Nisslu. Između crvenih strelica označena su primitivna talamokortikalna vlakna. Slika b) uvećanje je crnog pravokutnika i pokazuje osnovu talamusa, odnosno tri embrionalne zone (1 - ventrikularna, 2 - intermedijalna, 3 - marginalna). Zgušnjavanje neurona na području između marginalne i intermedijalne zone tvori tzv. *thalamus plate*. U lateralnom zidu buduće osnove telencefalona još nema naznaka stvaranja kortikalne ploče. Mjerilo: 100  $\mu\text{m}$ . Preuzeto i promijenjeno uz dopuštenje iz Krsnik, Majić i sur. (2017), *Front. Neurosci.* [122]

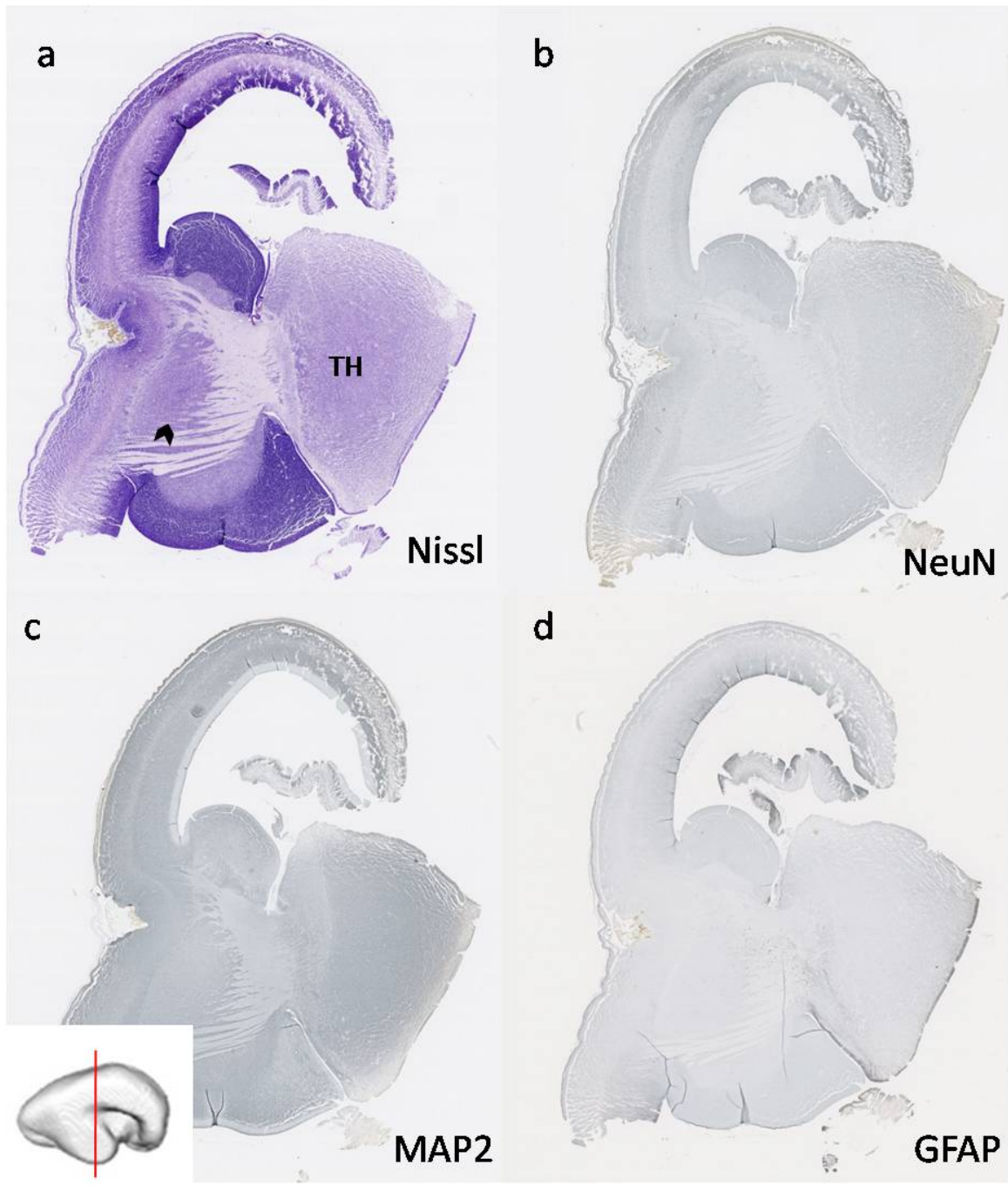


**Slika 5.2:** Slika a) prikazuje koronarni presjek mozga starog 9,5 TNZ-a obojan histološkom metodom po Nisslu. Vidi se prominentni talamus koji se izbočuje u treću moždanu komoru. Crvenom strelicom prikazan je snop talamokortikalnih vlakana koja se protežu od ventroposterolateralnog dijela talamusa do granice diencefalona i telencefalona. Slika b) uvećanje je crnog kvadratića i crvenom zvjezdicom (\*) su označena TH-vlakna koja prolaze palio- subpalijalnu granicu i dolaze do ispod ganglijskog brežuljka. Kratice: TH - talamus. Mjerilo: 100  $\mu\text{m}$ . Preuzeto i promijenjeno uz dopuštenje iz *Krsnik, Majić i sur. (2017), Front. Neurosci.* [122]

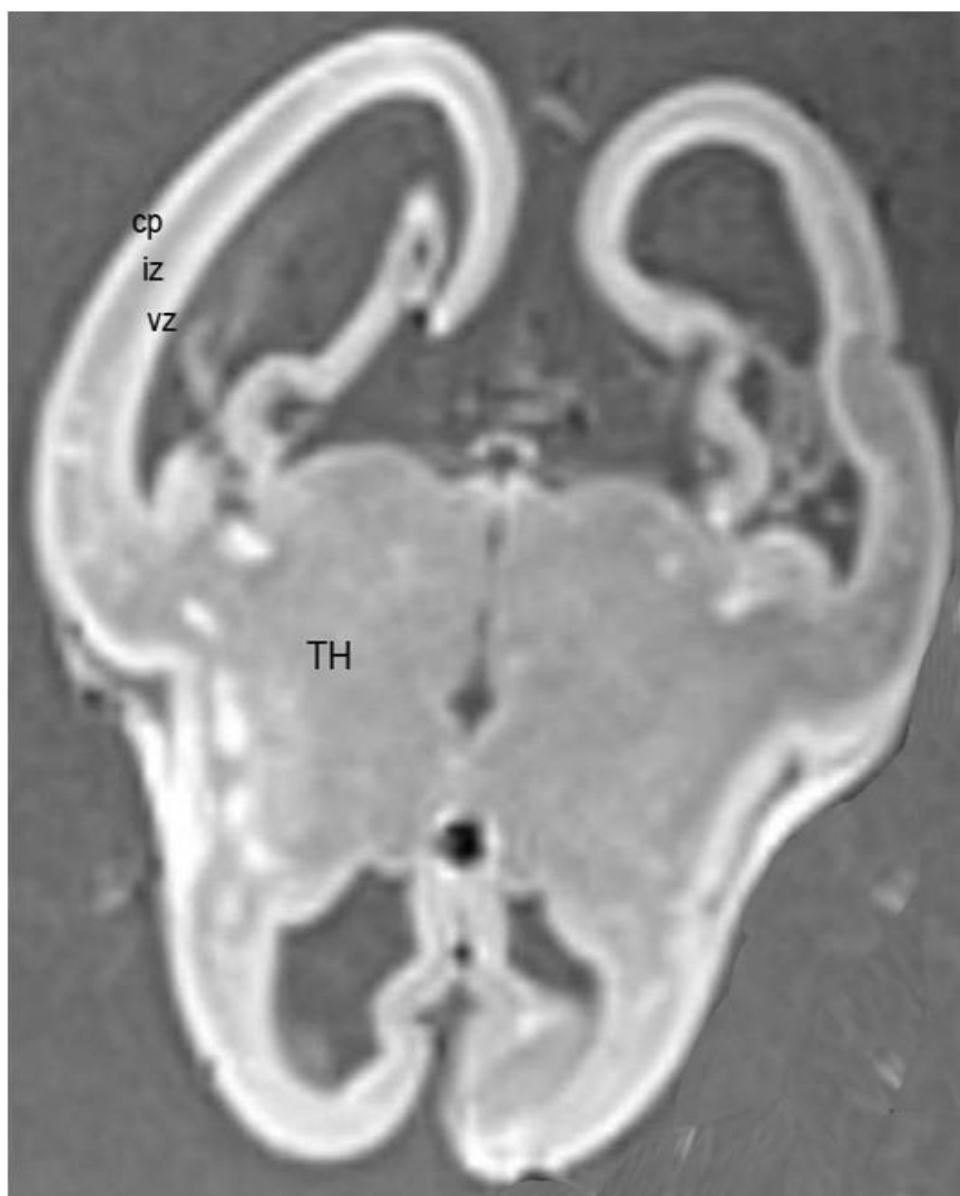


**Slika 5.3:** Uvećani prikaz neurona u području talamusa kod fetalnog mozga starog 11 TNZ-a. Vide se gusto zbijeni neuroni s tamnim, bazofilnim jezgrama (crvena strelica). Mjerilo: 50  $\mu$ m. Kratice: TH-talamus.





**Slika 5.4:** Na slikama a- d prikazuje se koronarni presjek mozga starog 11 TNZ-a bojan histološkom metodom po Nisslu, te metodom imunohistokemije različitim markerima za neurone (NeuN, MAP2) i glija-stanice (GFAP). Crnom strelicom označena su izrastajuća talamokortikalna vlakna. Mjerilo: 100  $\mu$ m. Kratice: TH- talamus



**Slika 5.5:** *In vitro* MR snimka fetalnog mozga starog 12 TNZ-a, transverzalni presjek. Označene su prolazne razvojne strukture u osnovi telencefalona. U području talamusa još se ne mogu razaznati pojedini teritoriji. Kartice: vz - ventrikularna zona, iz - intermedijalna zona, cp - kortikalna ploča, TH- talamus

### 5.1.2 Srednje fetalno razdoblje: 14.- 24. tjedna nakon začeća

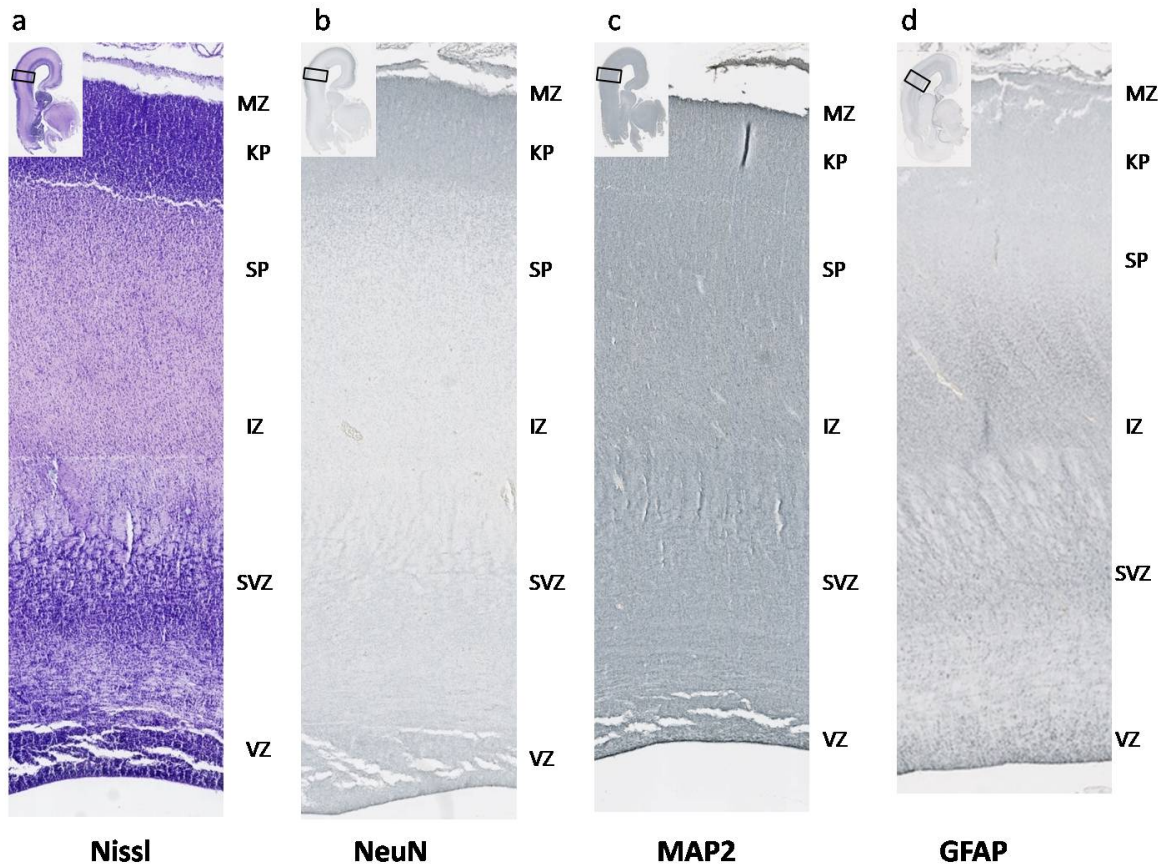
Dva najvažnija razvojna događaja srednjeg fetalnog razdoblja su da se od 14. TNZ-a može pratiti diferencijacija gotovo svih talamičkih jezgara, izuzev pulvinara koji citoarhitektonski ipak kasnije sazrijeva; potom ekspanzija intermedijalne zone i početak stvaranja *subplate* zone (Slika 5.6). U ovom razdoblju analiza *subplate* zone je olakšana posebno na MR *in vitro* snimkama radi obilja izvanstaničnog matriksa, dok se na histološkim preparatima doima kao fetalna zona bez stanica. Isto tako, tijekom srednjeg fetalnog razdoblja, *subplate* zona je najistaknutija prolazna fetalna zona i na histološkim i na *in vitro* MR snimkana (slike 5.6, 5.8, 5.11).

Na histološkim preparatima od 14. TNZ-a se prati povećanje AChE reaktivnosti ventroposteriolateralnog teritorija talamusa. Paralelno, talamokortikalna vlakna dalje rastu prema dubljim slojevima *sagittal strata* intermedijalne zone. Neka vlakna ulaze u dublje slojeve kortikalne ploče i sudjeluju u stvaranju tzv. *second plate* [48]. Ovaj trenutak ulaska talamokortikalnih vlakana u dublje slojeve kortikalne ploče poklapa se s trenutkom širenja *subplate* zone [152]. Potom se talamokortikalna vlakna počinju izraženije nakupljati ispod željenih kortikalnih ciljeva što se vidi na histološkim preparatima bojanim metodom AChE. AChE pozitivna talamokortikalna vlakna se isprepliću s AChE negativnim vlaknima *corpus callosum*.

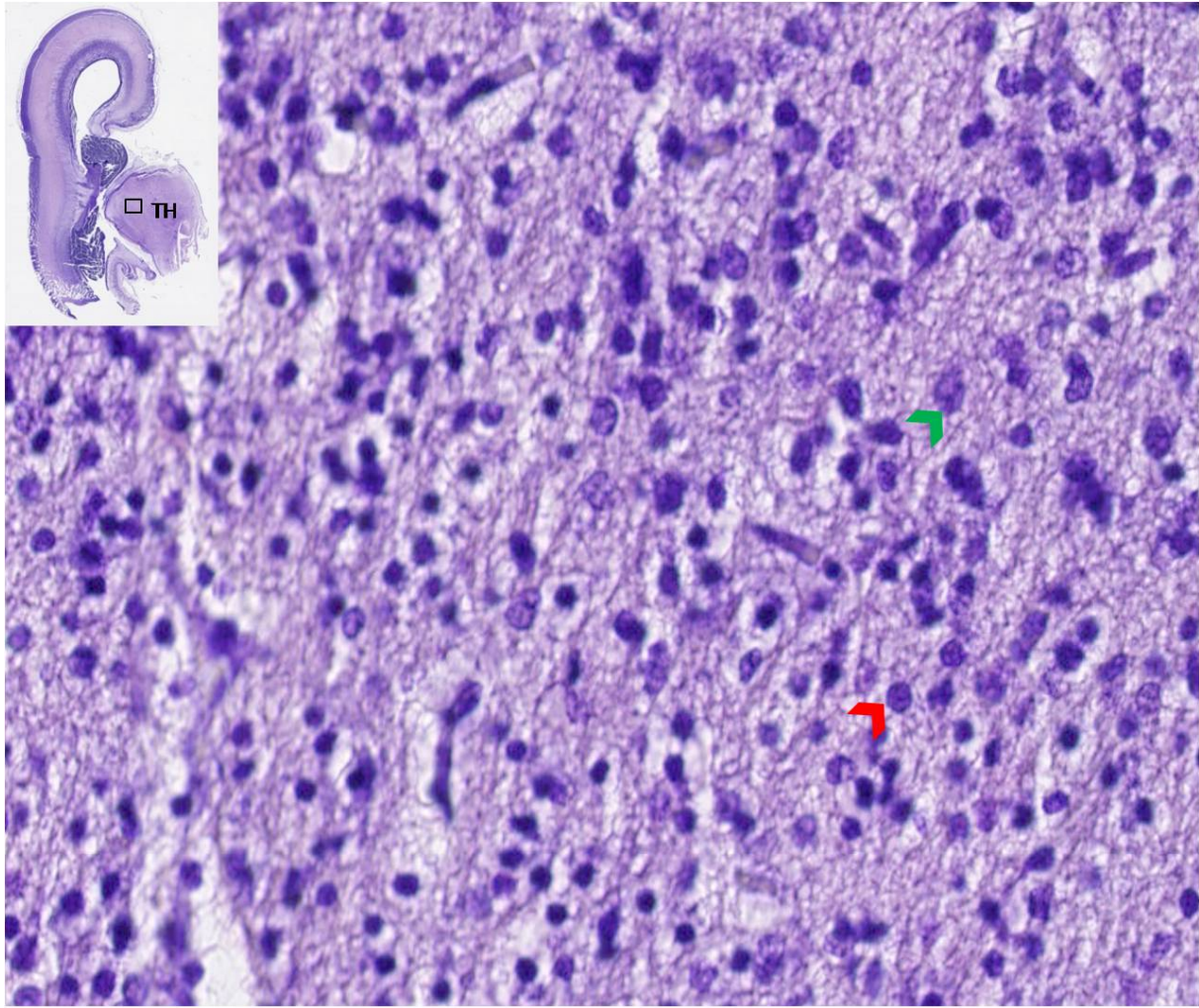
Paralelno s nakupljanjem talamokortikalnih vlakana u *subplate* zoni, na fetalnim preparatima bojanim histološkom metodom po Nisslu i imunohistokemijski na CD15 može ograničiti ventrolateralni talamički teritorij već sa 15. TNZ-om (Slika 5.9), uz sazrijevanje i drugih talamičkih jezgara. Ovdje se posebno ističe činjenica da centromedijalna jezgra veoma rano maturira, dok kompleks dorzalnih jezgara u odnosu na ventroposterioni i ventrolateralni kompleks u srednjem fetalnom razdoblju zadržava nezreliji citoarhitektonski izgled. Prvi put se zamijećuje i ventroposteromedijalna jezgra [45].

Kortikalna ploča u tom trenu još uvijek zadržava gustu kolumnarnu građu, bez laminacije. *Subplate* zona je rahlije građe. Od 19. TNZ-a prati se nakupljanje talamokortikalnih vlakana u površnim slojevima *subplate* zone što je glavni neurorazvojni događaj. Na preparatima bojanim AChE lako se ograničava površni i dublji sloj *subplate* zone, s time da površinski sloj ispoljava veću AChE reaktivnost, jer se i vlakna u ovom razdoblju nalaze u površnim slojevima *subplate* zone. U razdoblju iza 22. TNZ-a, pojavljuje se prva laminacija unutar buduće somatosenzoričke kore na preparatima bojanim Nisslom u obliku blijede trake (Slika 5.12), dok se na preparatima bojanim na AChE ovaj događaj vidi kao nova linija u sredini kortikalne ploče (Slika 5.14). Također, laminacija je zamjetna i na fetalnim mozgovima bojanim s MAP2.

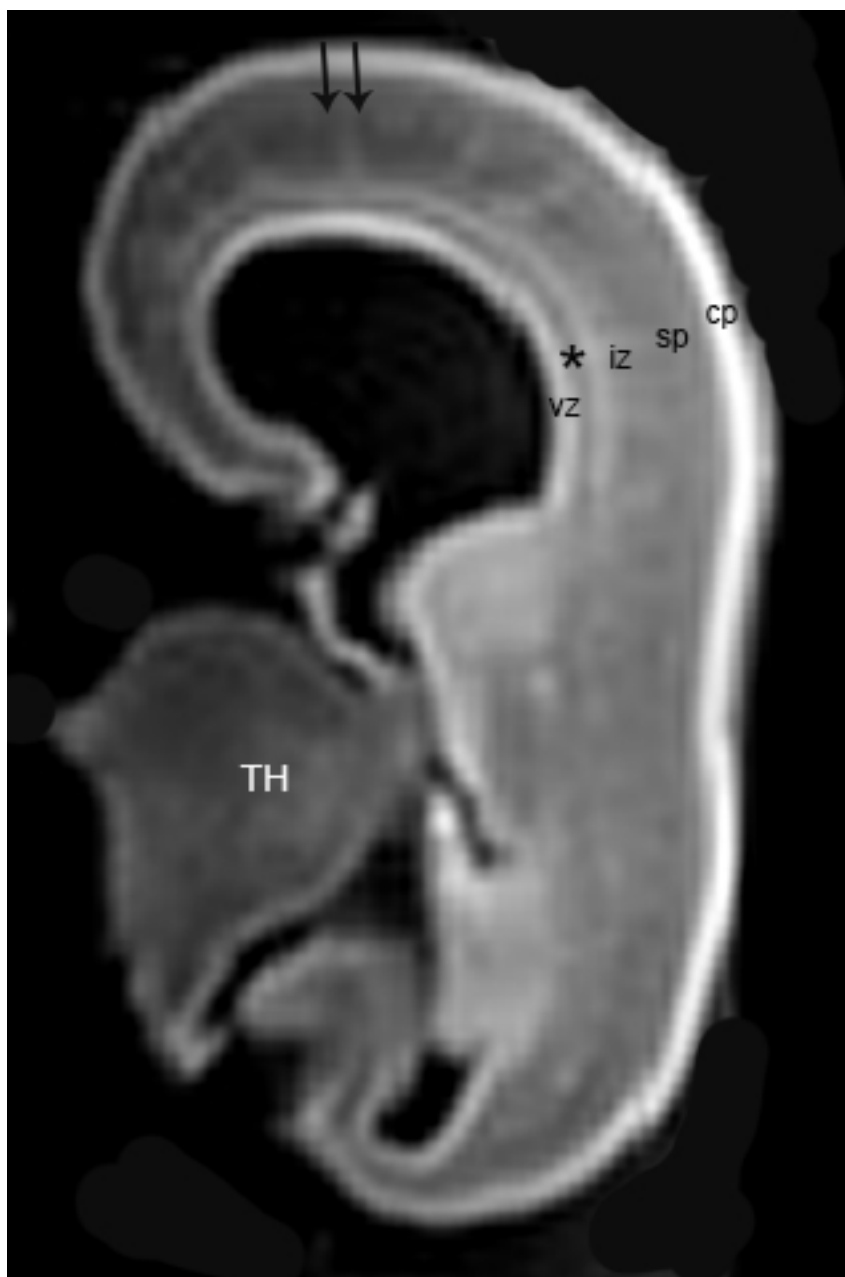
Ovaj prodor prvih AChE pozitivnih vlakana u kortikalnu ploču buduće osnove somatosenzoričke kore najavljuje daljnu brzu diferencijaciju citoarhitektonskih biljega na području VPL jezgre (Slika 5.7).



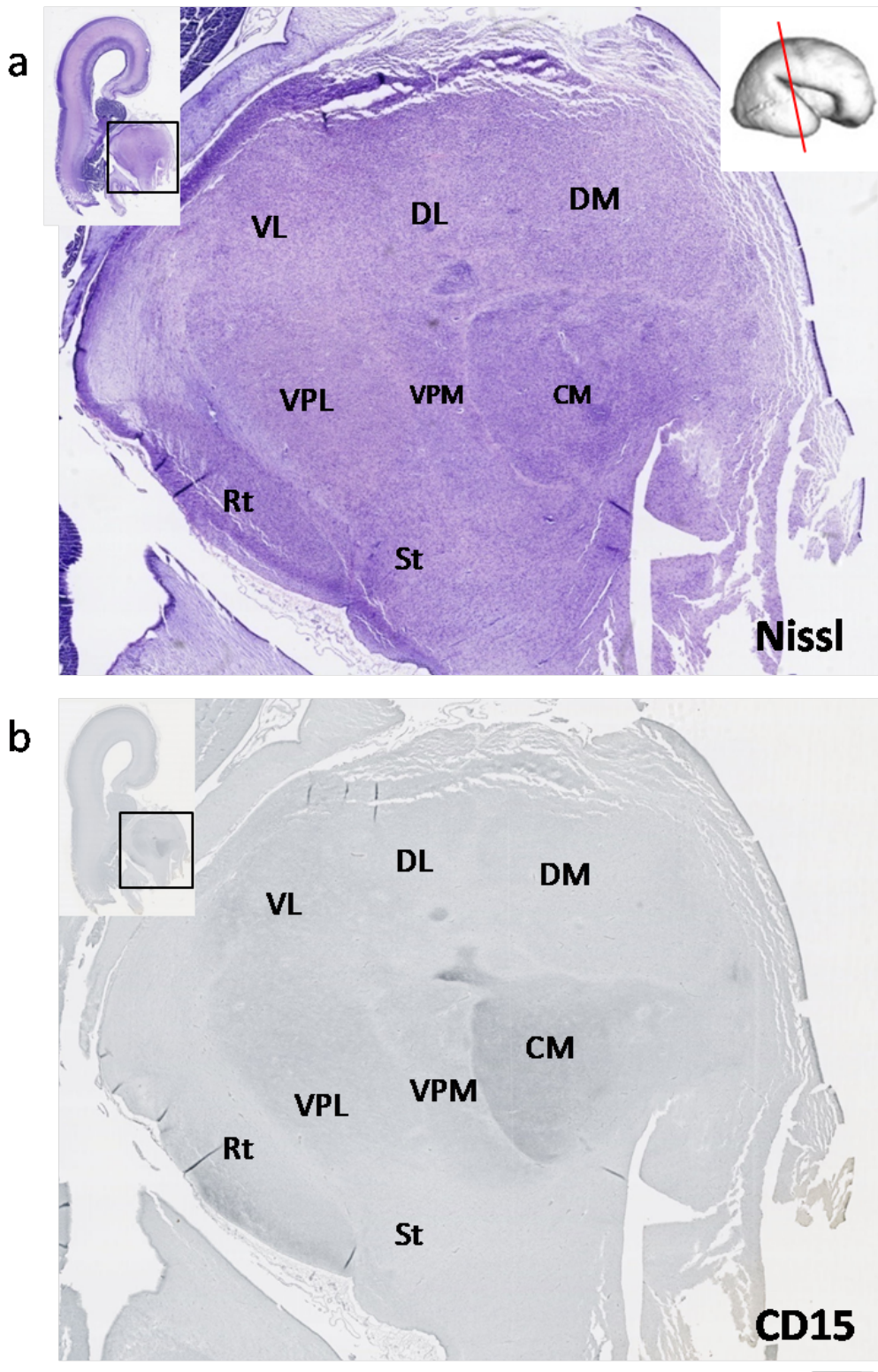
**Slika 5.6:** Slike a)- d) predstavljaju presjeke kroz cijelu debljinu osnove buduće somatosenzoričke kore kod fetusa starog 15 TNZ-a, bojanih histološkom metodom po Nisslu i imunohistokemijskim metodama - NeuN, MAP2, GFAP. U ovom trenutku razvoja održane su još sve prolazne fetalne zone. *subplate* zona je najistaknutija prolazna fetalna zona. Kortikalna ploča je guste kolumnarne građe, bez laminacije. Mjerilo: 200  $\mu$ m. Kratice: VZ - ventrikularna zona, SVZ - subventrikularna zona, IZ - intermedijalna zona, SP - *subplate* zone, KP - kortikalna ploča, MZ - marginalna zona



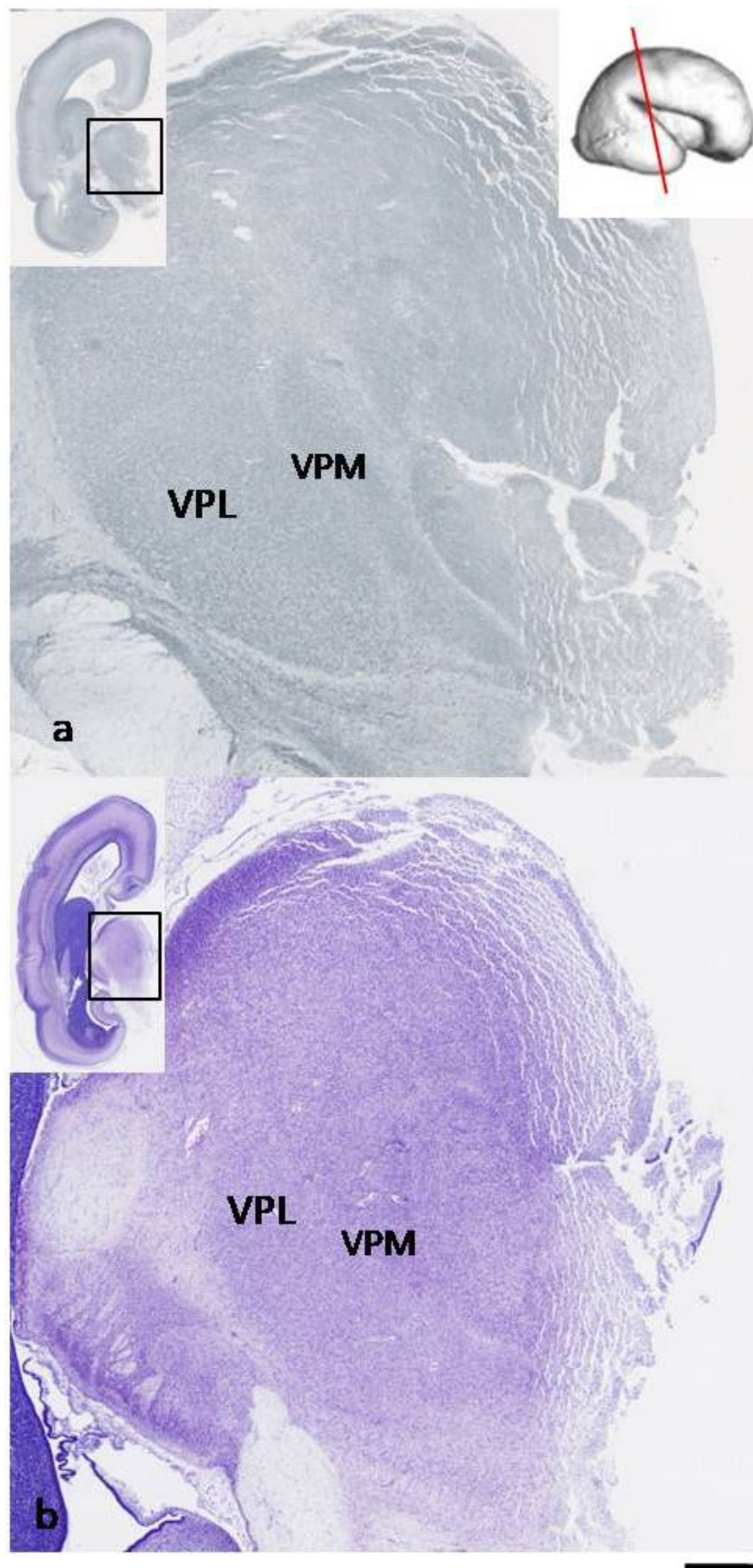
**Slika 5.7:** Uvećani prikaz neurona u ventroposterolateralnoj jezgri talamusa s 15. TNZ-a, bojan histološkom metodom po Nisslu. U odnosu na ranije stadije razvoja, sada se zamjećuje početna maturacija neurona. Crvenom strelicom je prikazan neuron u kojem se vide bazofilne granule, dok zelenom strelicom zreliji neuron kod kojeg se uočava citoplazma na jednom polu jezgre. Neuroni nisu više gusto zbijeni. Kratice: TH- talamus. Mjerilo: 50  $\mu\text{m}$



**Slika 5.8:** Koronarni presjek *in vitro* snimanog fetalnog mozga starosti 15 TNZ-a. Vide se CP - kortikalna ploča, SP - *subplate* zona, IZ - intermedijalna zona, VZ - ventrikularna zona, \* - vlaknima bogata periventrikularna zona (engl. *fiber-rich periventricular zone*), TH- talamus. Vidljiva je inhomogenost *subplate* zone na MR snimci koja odgovara nejednakom staničnom sastavu *subplate* zone (duple strelice). Talamički teritoriji ne mogu se delinearati na *in vitro* snimkama fetalnog mozga

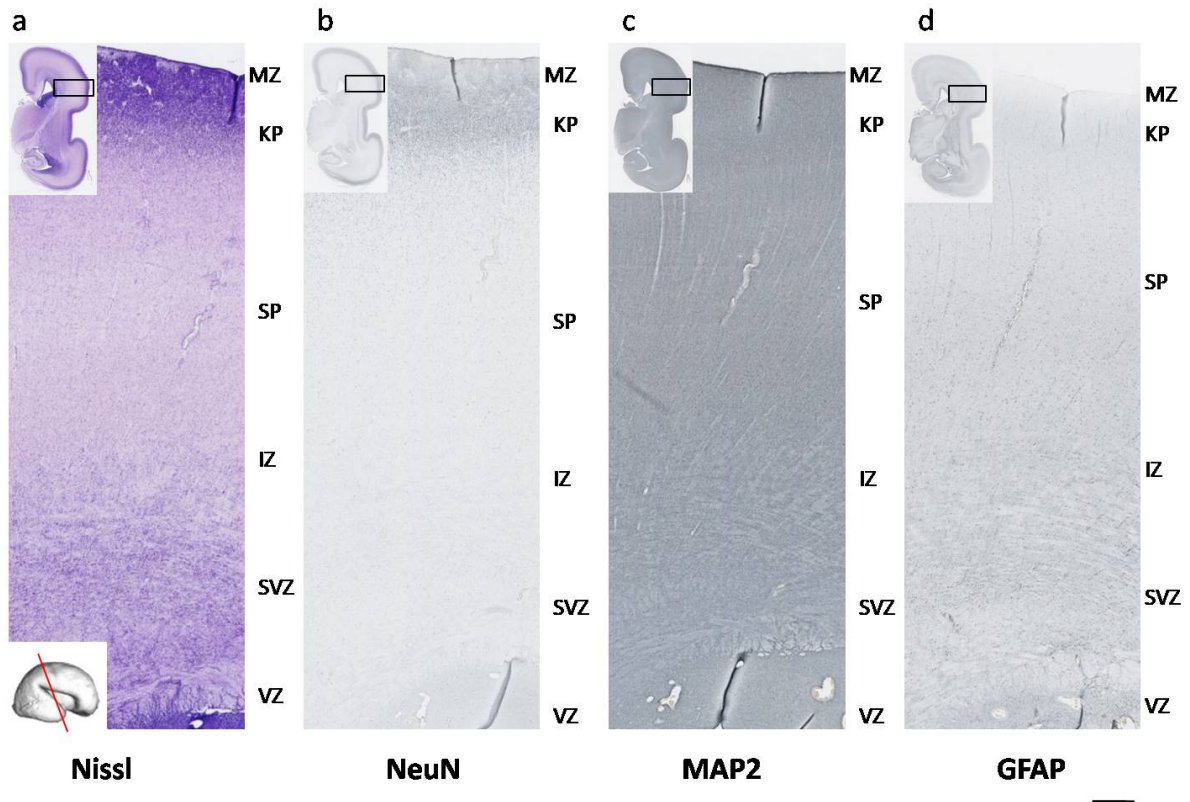


**Slika 5.9:** Slika a) i b) predstavljaju koronarni presjek fetalnog talamusa starosti 15 TNZ-a. Slika a) je prikazana histološkom metodom po Nisslu, dok je slika b) imunohistokemijsko bojanje na CD15. Vidljivo je kako se u ovoj fazi razvoja ventralna i dorzalna skupina jezgara jasno mogu razgraničiti. Posebno izdvajamo kako se centromedijalna jezgra već u 15. TNZ-u izrazito jako boja protutijelom na CD15, što govori u prilog njezinom ranom sazrijevanju. Ventroposteriorne i ventrolateralne skupine jezgara se slabije bojaju, no ipak značajnije nego dorzalne skupine jezgara, koje su u ovoj fazi najslabije razvijene. Mjerilo: 200  $\mu$ m. Kratice: VL - ventrolateralna jezgra, VPL - ventroposterolateralna jezgra, VPM - ventroposteromedijalna jezgra, CM - centromedijalna jezgra, DM - dorzomedijalna jezgra, DL - dorzolateralna jezgra, Rt - retikularna jezgra, St - subtalamička jezgra

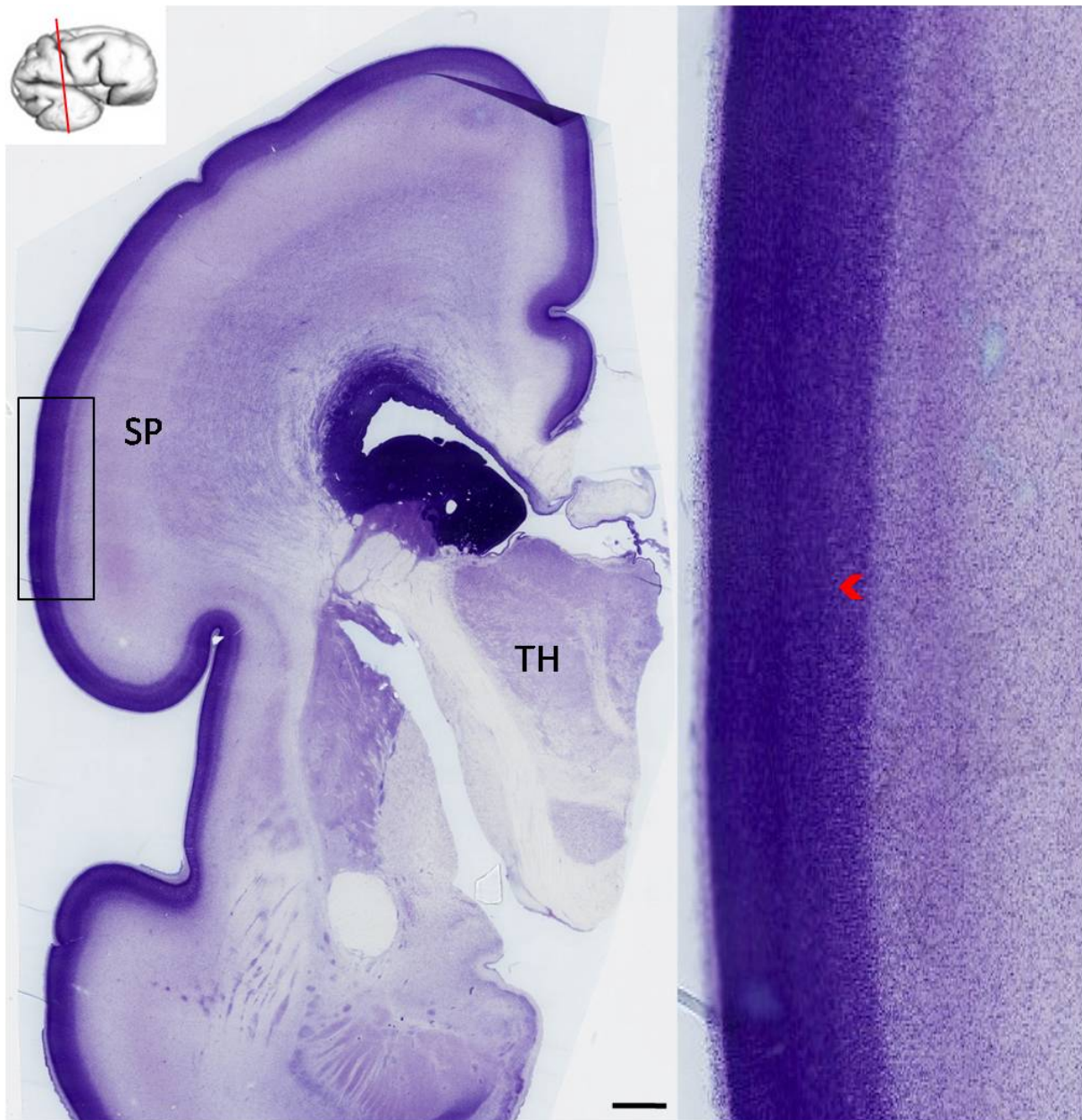


**Slika 5.10:** Koronarni presjek talamusa starog 15 TNZ-a bojan imunohistokemijskom metodom za MAP2 na slici a), te histološkom metodom po Nisslu na slici b). Jasno se delineira ventroposterolateralna i ventroposteromedijalna jezgra talamusa. Mjerilo: 200  $\mu\text{m}$

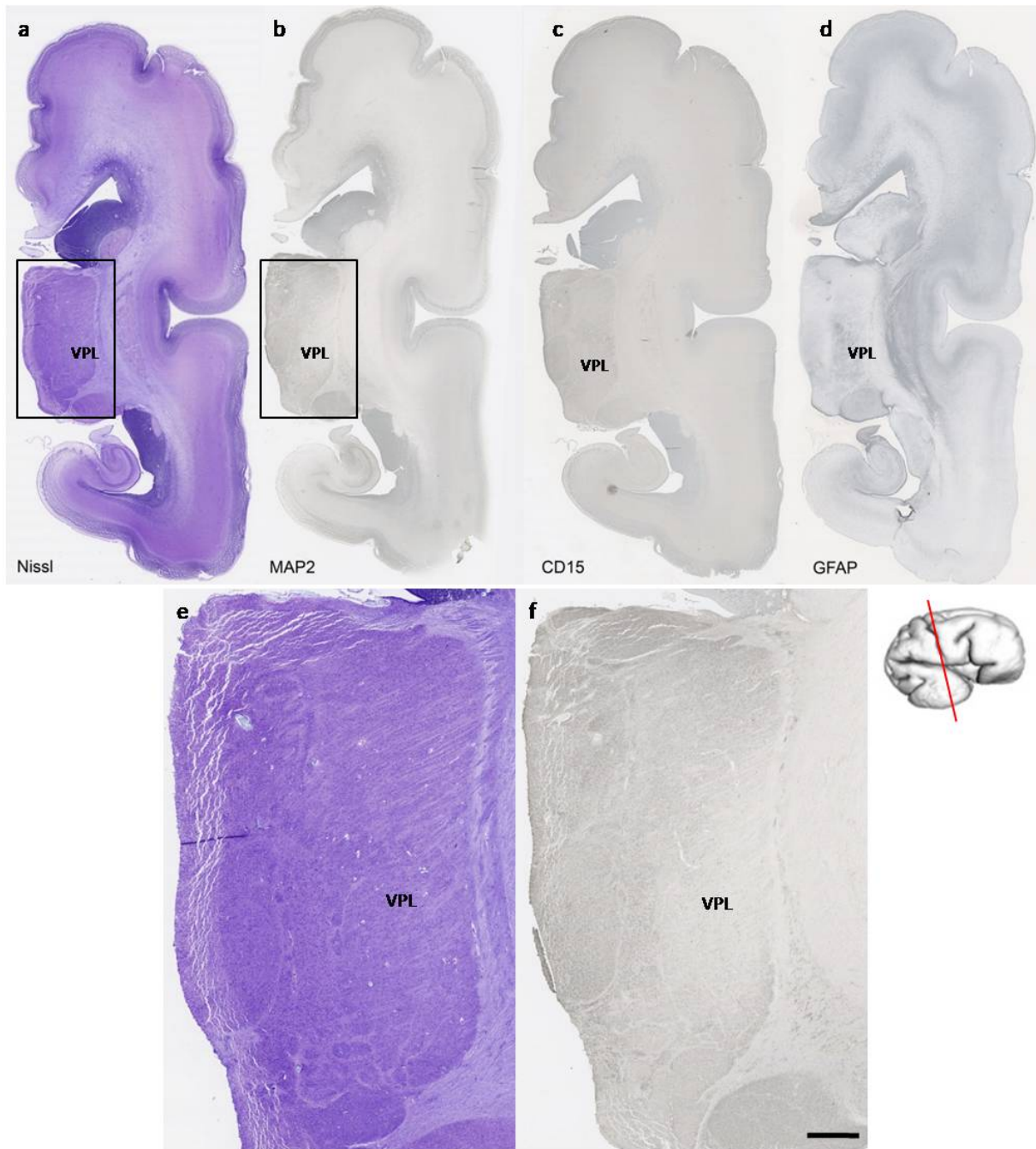




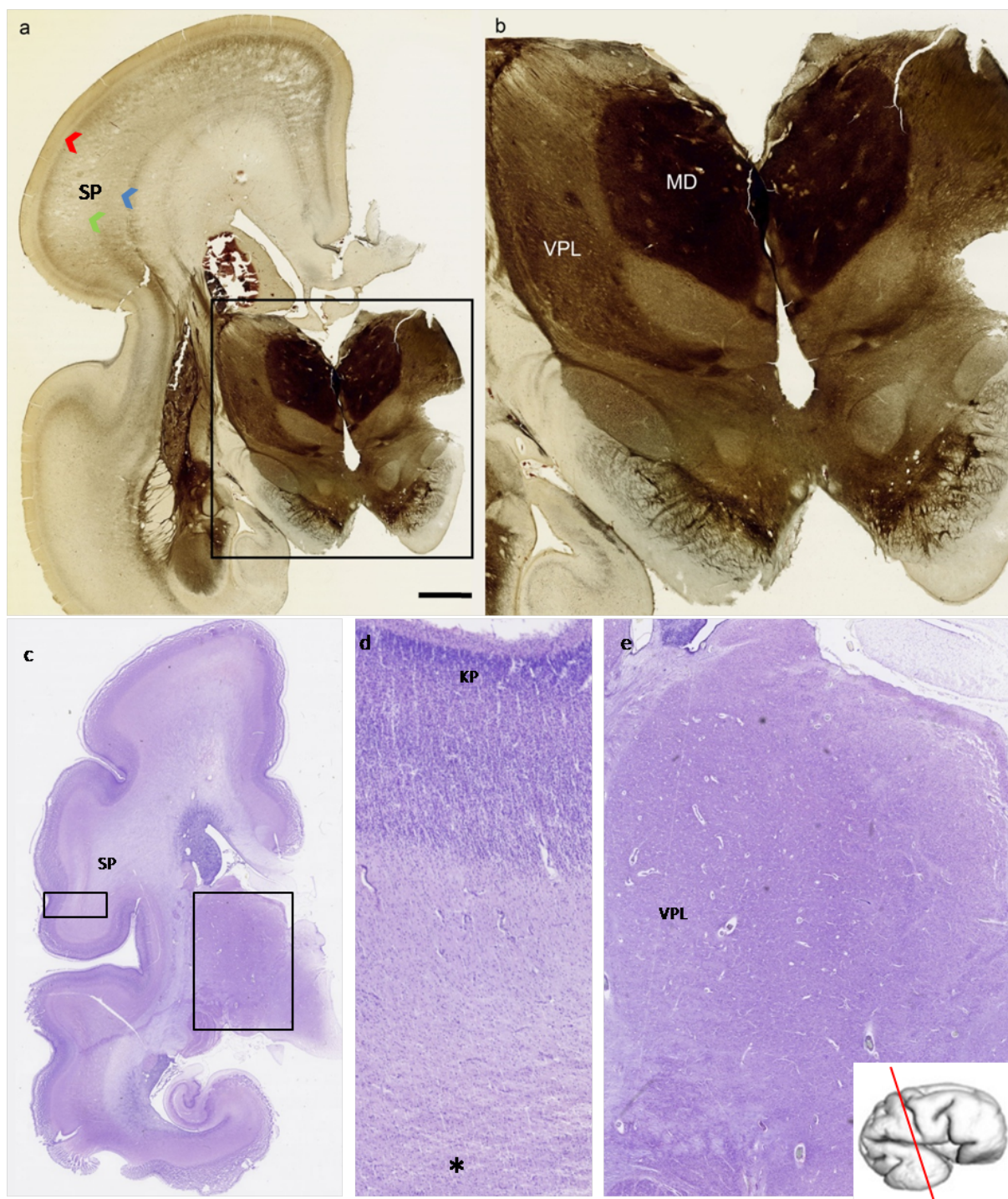
**Slika 5.11:** Slike a-d predstavljaju koronarne presjeke kroz cijelu debljinu buduće somatosenzoričke kore fetalnog mozga starog 21 TNZ-a bojanih histološkom metodom Nissl te metodom imunohistokemije različitim markerima za neurone (NeuN, MAP2) i glija-stanice (GFAP). Označene su prolazne fetalne zone. Mjerilo: 200  $\mu\text{m}$ . Kratice: MZ - marginalna zona, KP - kortikalna ploča, SP - *subplate* zona, IZ - intermedijalna zona, SVZ - subventrikularna zona, VZ - ventrikularna zona



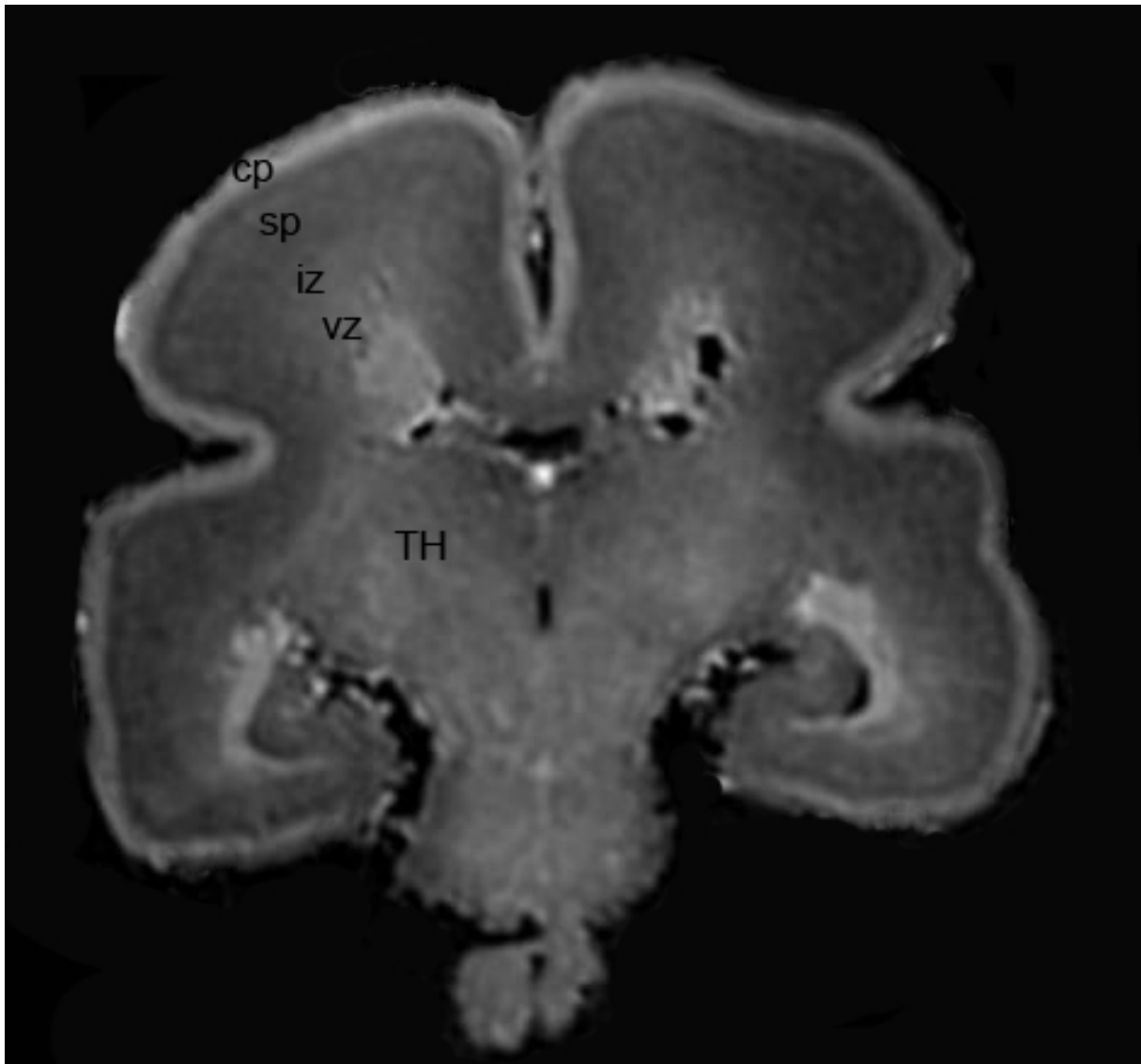
**Slika 5.12:** Koronarni presjek fetalnog mozga starog 22 TNZ-a bojan histološkom metodom po Nisslu. Povećani crveni pravokutnik je prospektivna somatosenzorička kora u kojoj se unutar kortikalne ploče zamjećuje blijeda traka koja odgovara prvoj laminaciji, kao znak početka urastanja talamokortikalnih vlakana u kortikalnu ploču i stvaranja prvih sinapsi. *Subplate* zona je istaknuta, rahle građe. Mjerilo: 250  $\mu\text{m}$ . Kratice: TH - talamus



**Slika 5.13:** Koronarni presjeci kroz fetalni mozak star 23 TNZ-a bojan histološkom metodom Nissl (a) i imunohistokemijskim metodama (b, c, d). Na području talamusa može se ograničiti VPL jezgra. Na slikama e i f prikazan je uvećan prikaz VPL jezgre bojan metodama po Nisslu i MAP2. Mjerilo: 250  $\mu\text{m}$



**Slika 5.14:** Slika a) prikazuje koronarni presjek fetalnog mozga starog 24 TNZ-a prikazan histokemijskom metodom bojanja AChE. Na slici b) uvećani je crni kvadratić koji prikazuje talamus. Izrazito se jako boja dorzomedijalna jezgra talamusa, a lateralno od nje razaznaje se ventroposterolateralni teritorij. AChE pozitivna talamokortikalna vlakna polako ulaze u buduću somatosenzoričku koru. Vide se površinski (zelena strelica) i dublji sloj *subplate* zone (plava strelica), a površinski sloj izražava veću AChE reaktivnost. Unutar kortikalne ploče vidi se tamna linija koja odgovara prvoj laminaciji (crvena strelica). U ovoj fazi razvoja talamički teritoriji se bolje prikazuju histokemijskom metodom bojanja AChE. Slika c) prikazuje koronarni presjek fetalnog mozga starog 25 TNZ-a bojan histološkom metodom po Nisslu. Na slici d) uvećana je buduća somatosenzorička kora, gdje se vidi laminacija kortikalne ploče. Zvezdicom (\*) označena je granica *subplate* zone i intermedijalne zone. Na slici c) uvećan je talamus s ventroposterolateralnom jezgrom. Histokemijska metoda bojanja AChE bolje prikazuje talamičke teritorije nego histološko bojanje po Nisslu. Mjerilo: 250  $\mu$ m. Kratice: VPL - ventroposterolateralna jezgra, MD - mediodorzalna jezgra, SP - *subplate* zona



**Slika 5.15:** *In vitro* MR snimka fetalnog mozga starosti 24 TNZ-a. Označne su prolazne fetalne zone: cp - kortikalna ploča, sp - *subplate* zona, vz - ventrikularna zona, iz- intermedijalna zona, TH- talamus. Talamički teritoriji se ne delineiraju na *in vitro* MR snimkama

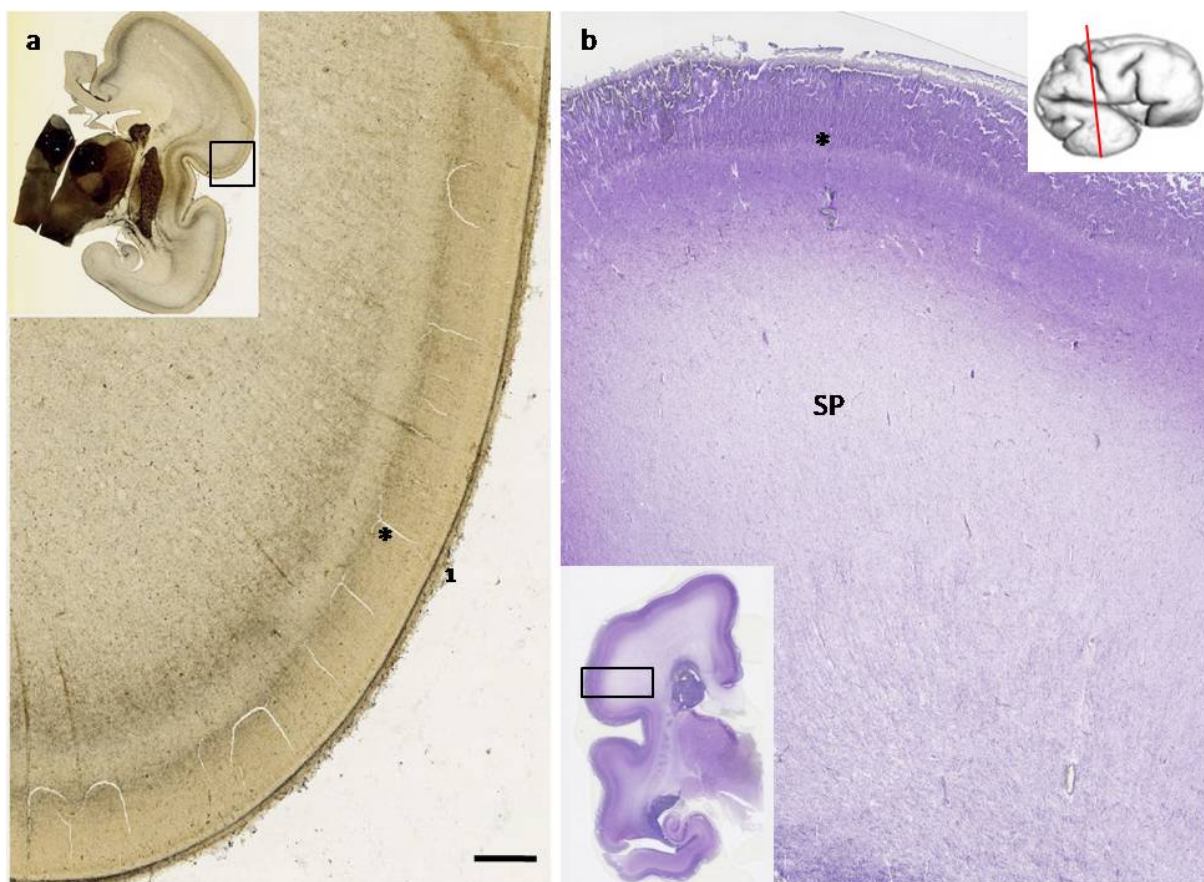
### 5.1.3 Kasno fetalno razdoblje: 25.- 36. tjedna nakon začeća

Tijekom kasnog fetalnog razdoblja daljnji rast talamokortikalnih vlakana glavni su neurorazvojni događaji. Talamokortikalna vlakna biraju svoja buduća kortikalna polja. Na preparatima bojanim AChE reaktivnost je više izražena u budućoj somatosenzoričkoj kori nego u dorzalnem korteksu. Isto tako, AChE reaktivnost u somatosenzoričkoj kori ima troslojni izgled (AChE pozitivna linija, AChE negativna linija i AChE pozitivna linija u površinskom sloju *subplate zone*) (Slika 5.16).

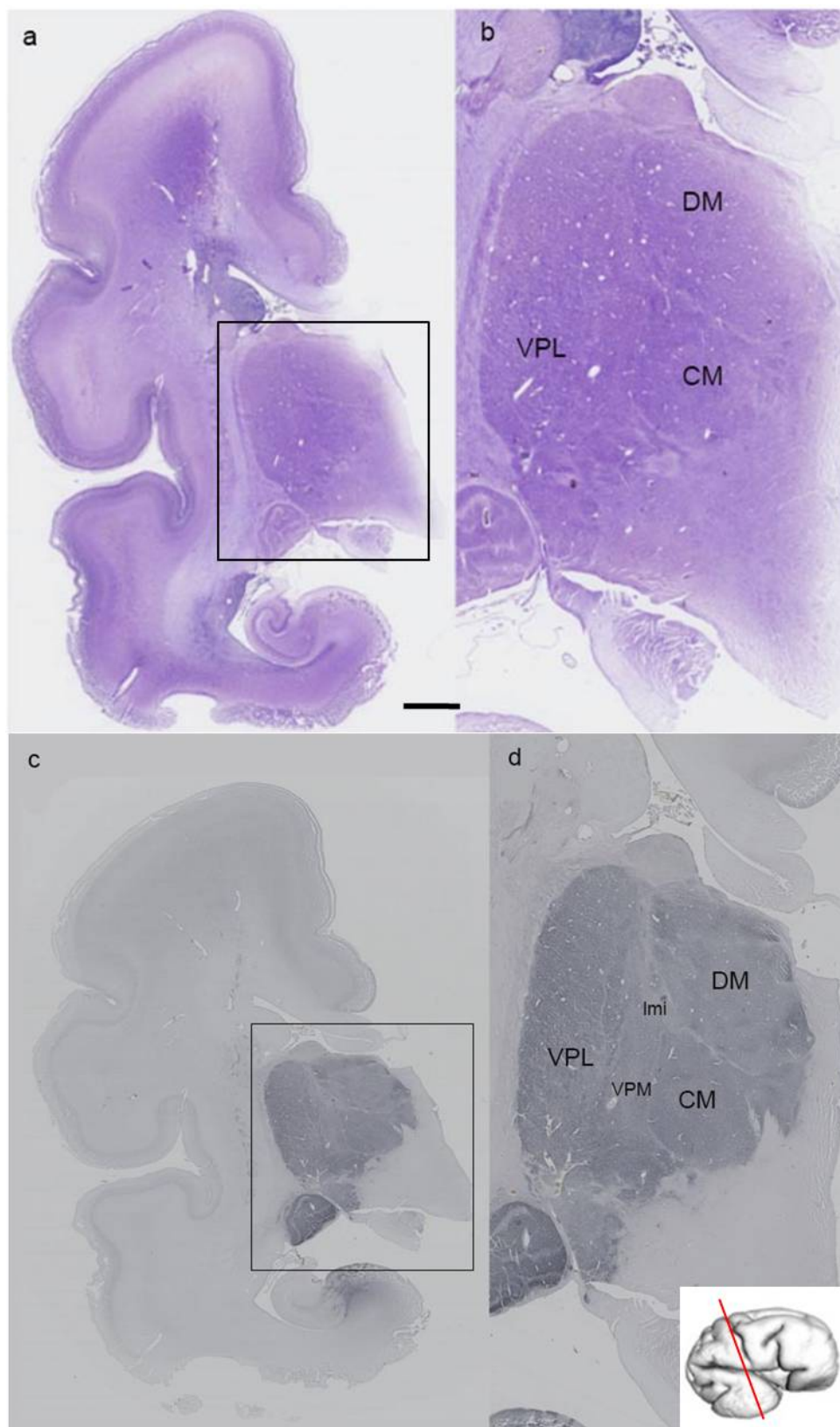
Na fetalnim mozgovima starijima od 26 TNZ-a može se razaznati šesteroslojni tip kore velikog mozga (Slika 5.20 i Slika 5.16). Također, porast AChE reaktivnosti u kortikalnoj ploči vidi se kao stvaranje vertikalnih kolumni. Radi radijalnog preslagivanja vlakana gubi se oštra granica između *subplate zone* i rastuće bijele tvari (Slika 5.20). Rast talamokortikalnih vlakana prema budućoj somatosenzoričkoj kori je izravan, kratkim odsječkom prolaze kroz *sagittal strata* i potom se lepezasto šire prema neokorteksu (Slika 5.19).

Ventroposterolateralno područje se lako ograničava na preparatima bojanim Nisslom i imunohistokemijski na CD15 (Slika 5.17). U ovom stadiju razvoja talamički teritoriji se mogu ograničiti na preparatima bojanim GFAP-om, što govori u prilog da stupanj maturacije glija-stanica prati maturaciju talamičkih jezgara (Slika 5.18). Talamus pokazuje izraženo citoarhitektonsko sazrijevanje na svim područjima. Zamjećuje se raspršivanje jezgara, koji više nisu gusto zbijeni, gubi se zrnati kromatin i citoplazma obavija jezgru cijelim opsegom (Slika 5.21).

Na *in vitro* MR snimkama u ovom stadiju razvoja vidi se i laminacija kortikalne ploče kao hipointenzivan signal unutar kortikalne ploče (Slika 5.22) koja na histološkim preparatima (bojanim histološkim metodama za AChE i Nissl) odgovara urastanju prvih talamokortikalnih vlakana u neokorteks. Laminacija kortikalne ploče odgovara početnoj sinaptogenezi, a to se poklapa sa imunohistokemijskom maturacijom VPL jezgre (marker CD15) i blagim padom AChE reaktivnosti u mediodorzalnoj i ventroposterolateralnoj jezgri talamusa.

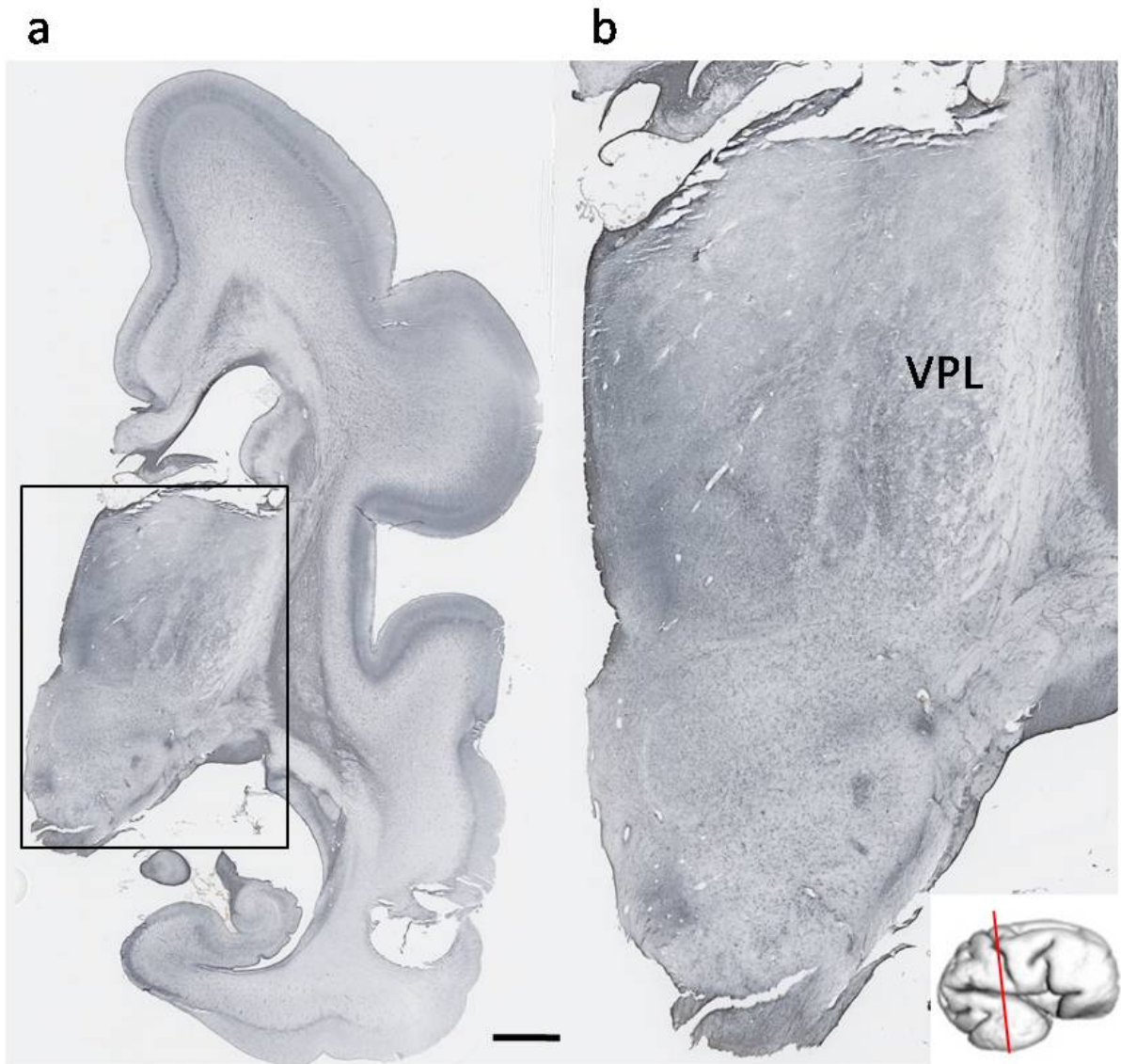


**Slika 5.16:** Na slici a) prikazan je koronarni presjek fetalnog mozga starog 26 TNZ-a prikazan histo-kemijskom metodom AChE, dok je na slici b) prikazan fetalni mozak star 27 TNZ-a bojan histološkom metodom po Nisslu. Uvećani crni kvadratići na slikama a i b, prikazuju prospektivno područje buduće somatosenzoričke kore velikog mozga. Na AChE bojanom preparatu ističemo troslojnu AChE aktivnost koja odgovara AChE pozitivnoj liniji u površnom *subplate* sloju, potom blijeda linija koja odgovara sloju V, te ponovno AChE pozitivna linija koja odgovara sloju IV. (\*). Na Nissl preparatu ističe se blijeda linija koja odgovara laminaciji kortikalne ploče, a iznad nje linija koja odgovara sloju IV. (\*), *Subplate* zona je istaknuta. 1 - *pia mater*. Mjerilo: 500  $\mu$ m. Kratice: SP - *subplate* zona

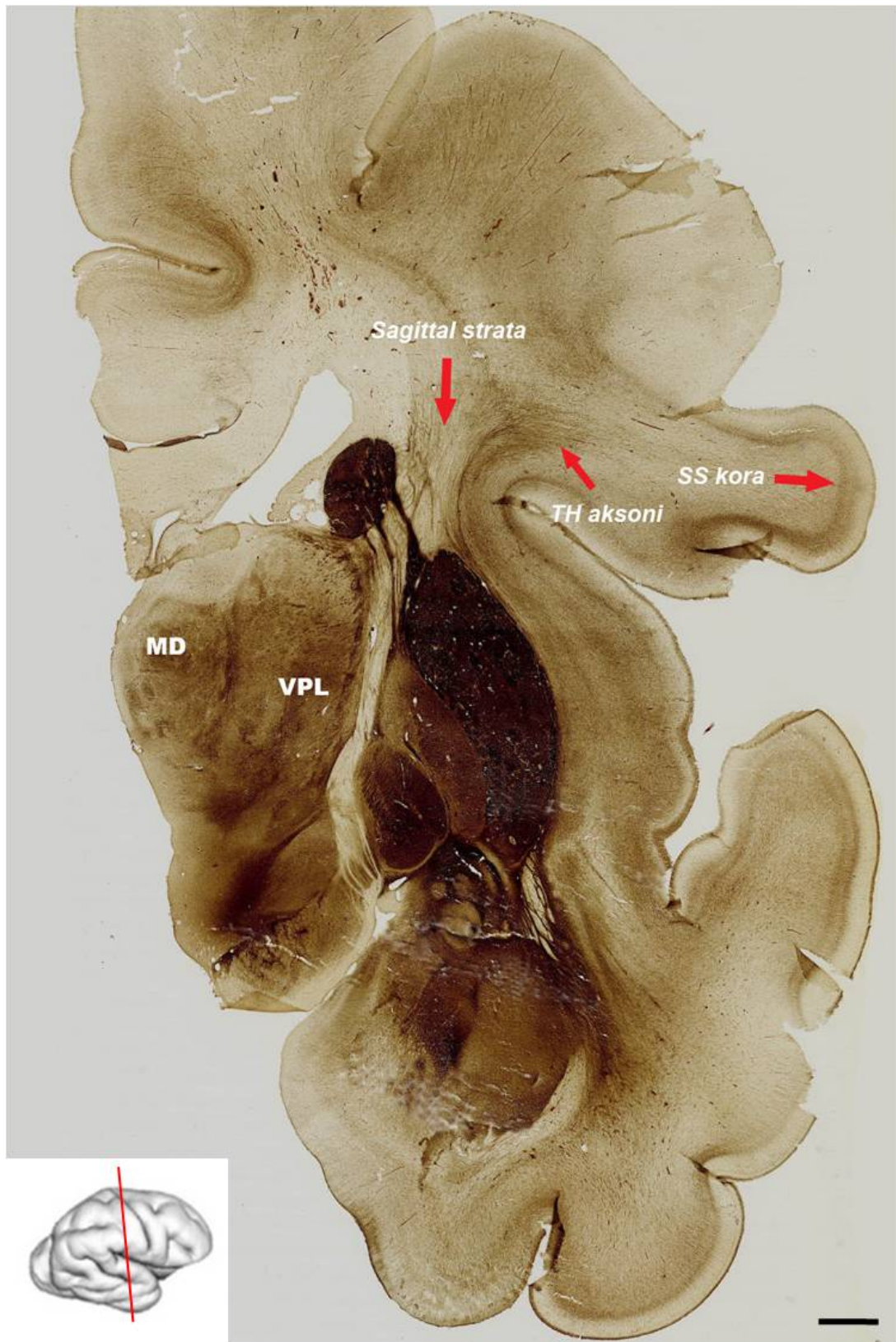


**Slika 5.17:** Koronarni presjeci kroz fetalni mozak star 27 TNZ-a obojan histološkom metodom Nissl (a, b) i imunohistokemijskom metodom CD15 (c, d). Crni kvadratić (slike b i d) uvećan je talamus gdje se razaznaje VPL, VPM, DM i CM jezgra. Marker CD15 ukazuje na sazrijevanje ventroposterolateralne i ventroposteromedijalne jezgre. Sazrijevanje jezgara poklapa se sa ulaskom talamokortikalnih vlakana u kortikalnu ploču i početkom sinaptogeneze. Mjerilo: 500  $\mu$ m. Kratice: lmi - *lamina medullaris interna*, VPL - ventroposterolateralna jezgra, VPM - ventroposteromedijalna jezgra, DM - dorzomedijalna jezgra, CM - centromedijalna jezgra

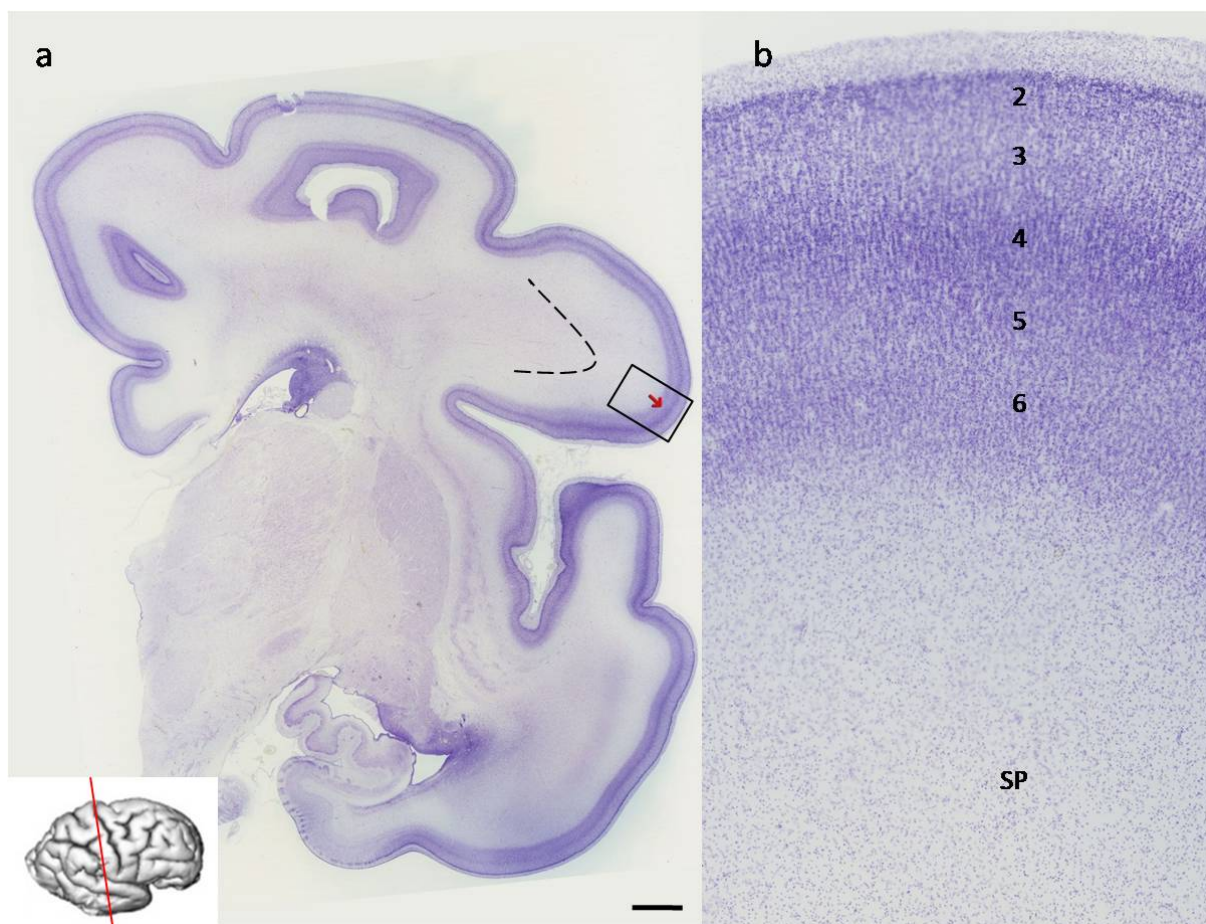




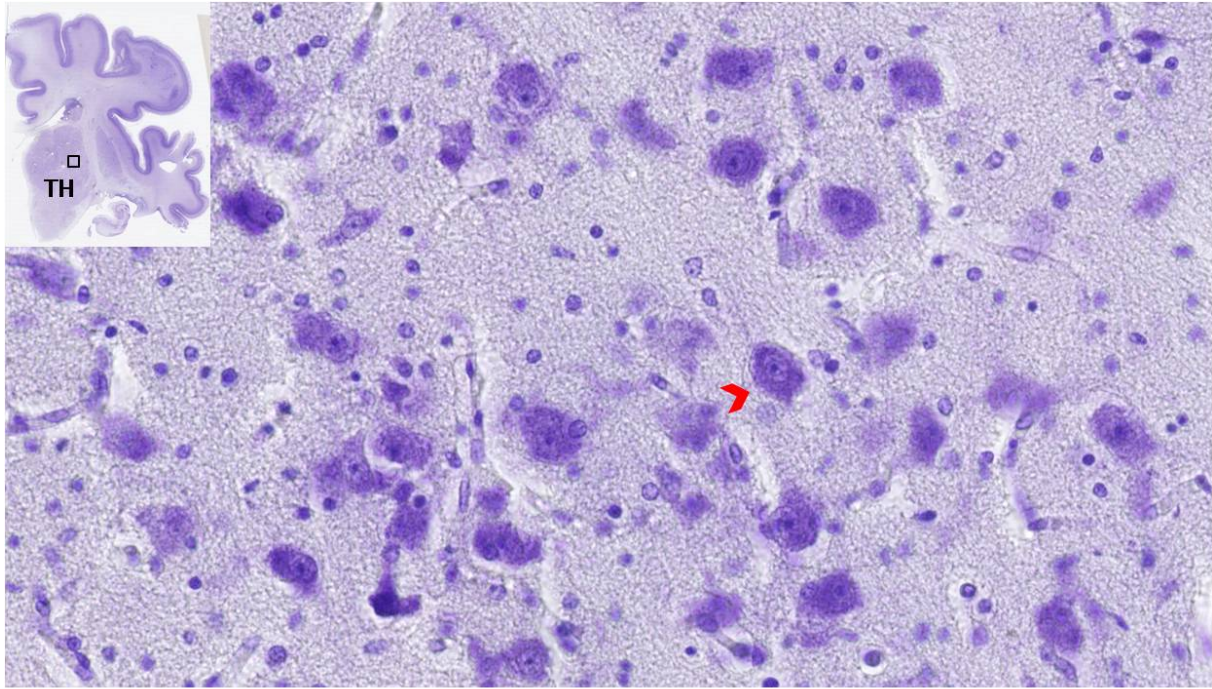
**Slika 5.18:** Na slici a) je koronarni presjek fetalnog mozga starog 27 TNZ-a bojan imunohistokemijskom metodom - GFAP, dok je na slici b) izdvojen crni pravokutnik i uvećan talamus s vidljivom VPL jezgrom. Stupanj maturacije glija-stanica prati maturaciju talamičkih jezgara. Mjerilo: 500  $\mu$ m



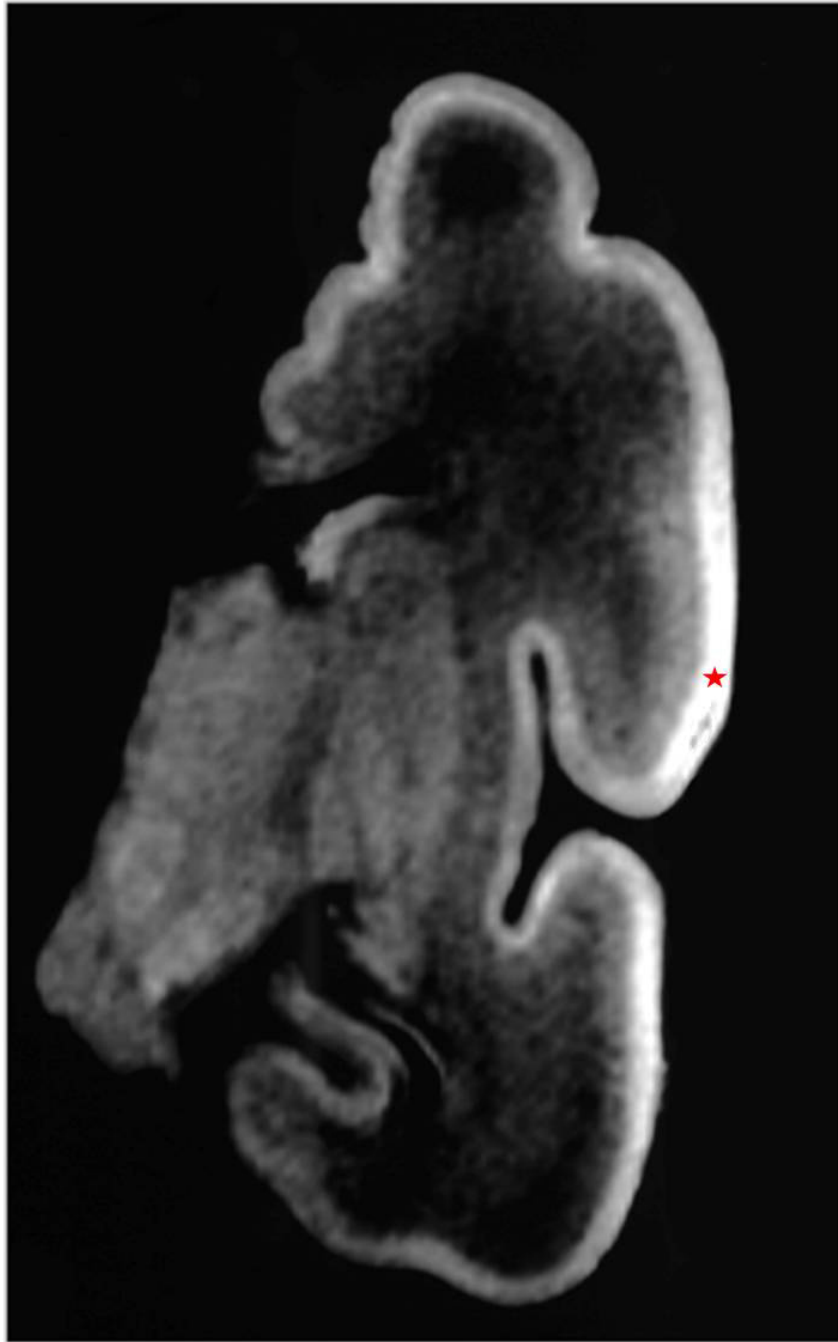
**Slika 5.19:** Koronarni presjek fetalnog mozga starog 31 TNZ bojan histokemijskom metodom AChE. Na slici se vidi bliska interakcija talamokortikalnih vlakana i vlakana *sagittal strata*. Talamokortikalni aksoni pristupaju budućoj somatosenzoričkoj kori gotovo pod pravim kutem, kratko prolazeći kroz *sagittal strata*, a potom se lepezasto šire i ulaze u prospektivnu koru. U somatosenzoričkoj kori se ovdje posebno ističe AChE reaktivnost (u odnosu na dorzalni korteks). Ovdje je također vidljiv troslojni izgled somatosenzoričke kore. Ventroposterolateralna i mediodorzalna jezgra su AChE reaktivne, no u odnosu na ranije faze razvoja, reaktivnost je u opadanju. Mjerilo: 1 mm



**Slika 5.20:** Na slici a) prikazan je koronarni presjek fetalnog mozga starog 34 TNZ-a bojan histološkom metodom po Nisslu. Granica između *subplate* zone i bijele tvari nestaje radi radijalnog preslagivanja vlakana (isprekidana crta). Crvenom strelicom označena buduća somatosenzorička kora. U crnom pravokutniku na slici b) izdvojena somatosenzorička kora koja sadržava šesteroslojni tip kore. Prolazna *subplate* zona je istaknuta. Mjerilo: 1 mm. Preuzeto i promijenjeno uz dopuštenje iz *Krsnik, Majić i sur. (2017), Front. Neurosci.* [122]. Kratice: SP- *subplate* zona



**Slika 5.21:** Uvećani prikaz neurona iz ventroposterolateralne jezgre fetusa čovjeka starog 33 TNZ-a bojan histološkom metodom po Nisslu. Crvenom strelicom označen zreli neuron. Zamjećuje se citoarhitektonsko sazrijevanje jezgre: raspršeni su, u odnosu na mlađe stadije razvoja gdje su gušće zbijeni; jezgra je izgubila zrnati kormatin i postaje svjetlija; citoplazma okružuje jezgru cijelim opsegom. Kratice: TH- talamus. Mjerilo: 50  $\mu$ m



**Slika 5.22:** *In vitro* T1 MR snimka fetalnog mozga starog 30 TNZ-a, koronarni presjek. Vidi se laminacija kortikalne ploče kao hipointenzivan signal unutar kortikalne ploče (označena crvenom zvjezdicom)

## 5.2 Citoarhitektonska diferencijacija neurona u VPL jezgri talamusa

U djelu *Materijali i metode - Analiza diferencijacije neurona u VPL jezgri talamusa* detaljno je opisan sam postupak stereološke analize. U analizi je korišten stereološki dobiven broj neurona, prema tjednu nakon začeća, izražen kao gustoća neurona u  $mm^3$  i postotak (tablice 5.1 i 5.2).

U najmlađem analiziranom fetalnom mozgu starom 15 TNZ-a, očekivani udio neurona stadija 1, klasificiranih kao nezreli neuron je najviši, 43,4 %. Slični rezultati dobiveni su i za fetalne mozgove starosti 20 TNZ-a (37.1 %), 21 TNZ-a (45.8 %), 23 TNZ-a (53.8 %). Gotovo polovinu svih neurona čine nezreli stadiji. Od 25. TNZ-a dolazi do smanjena postotnog udjela nezrelih neurona i to kako slijedi, za fetalni mozak starosti 25 TNZ-a on iznosi 29,4 %, a potom iza 27. TNZ-a nezreli neuroni čine gotovo manje od četvrtinu ukupnog broja neurona (16 % za fetalni mozak starosti 27 TNZ-a, potom 26,3 % za 32 TNZ-a, 14,7 % za 33 TNZ-a i 19,9 % za 36 TNZ-a).

Stadij 2 razvoja neurona tijekom cijelog promatranog razdoblja u postotnom udjelu je sličan i prosječno iznosi za sve fetalne mozgove 38,2 %, odnosno gotovo više od trećine neurona je u drugom stadiju razvoja.

Stadij 3 tijekom razdoblja 15.- 23. TNZ-a zastupljen je u sljedećim postotnim udjelima (15. TNZ 17,8 %, 20. TNZ 19,3 %, 21. TNZ 13 % i 23. TNZ 9.8 %). Nakon 23. TNZ-a udio neurona stadija 3 raste te čine kasnije četvrtinu svih neurona.

Slična distribucija se vidi i kod neurona stadija 4, koji iza 27. TNZ-a počinju činiti četvrtinu svih neurona (27. TNZ 24,6 %, 32. TNZ 20,4 %, 33. TNZ 22,6 % i 36. TNZ 20.7 %). U mlađim analiziranim fetalnim mozgovima (15.- 23. TNZ-a), udio neurona stadija 4 je zanemariv. Grafički je prikazana za svaki pojedini mozak gustoća neurona prema stadiju razvoja (Slike 5.23 - 5.31). Skupni prikaz postotnog udjela neurona prikazan je na slikama 5.32 i 5.33. Trend promjene gustoće neurona u odnosu na tjedan nakon začeća prikazan je na slici 5.34.

S obzirom na jako veliki broj neurona, sve statističke usporedbe korištenjem hi-kvadrat testa bile su značajne na razini  $p < 0,001$ , a ukazivale su na postojanje izraženih statističkih razlika među fetalnim mozgovima i među stadijima razvoja neurona. Udjeli pojedinih stadija razvoja neurona pokazali su najveću promjenu tijekom 27. tjedna nakon začeća (Slika 5.32), kada zamjećujemo porast broja zrelijih stadija neurona u VPL jezgri.

Korištenje Kruskal-Wallisovog testa ukazalo je na postojanje statistički značajne razlike na razini cijelog uzorka ( $p < 0,001$ ). Parne usporedbe pokazale su postojanje statistički najizraženije razlike u razdiobi razvojnih stadija između 15. i 27., 21. i 27. te 25. i 27. tjedna nakon začeća (Tablica 5.3). Ovakav slijed izražene maturacije jezgre može se usporediti s izrastanjem talamokortikalnih vlakana koja u periodu 21.- 23. TNZ-a počinju stvarati prve sinapse u površinskim slojevima buduće buduće somatosenzoričke kore [85], dok je period 24.- 26. TNZ-a

kobilježen stvaranjem sinapsi u dubljim slojevima kortikalne ploče [99].

Analiza trenda za razvojne stadije kroz promatrano razdoblje (uz pretpostavku homogenog i ujednačenog obrasca razvoja za različite tjedne nakon začeca) pokazala je izostanak značajnosti linearnog, kvadratnog i kubnog trenda, dok je za većinu stadija bio značajan logistički i eksponencijalni trend (Tablica 5.4). Ovo govori u prilog da VPL jezgra tijekom cijelog svog razvitka brzo citoarhitektonski diferencira, no kako je prikazano, sazrijevanje somatosenzoričoga talamusa prethodi diferencijaciji somatosenzoričke kore.

Tjedni nakon začeca (TNZ)					
	15	20	21	23	25
Stadij 1; n(%)	20684 (43,4)	28657 (37,1)	14140 (45,8)	34072 (53,8)	13716 (29,4)
Stadij 2	17593 (36,9)	31797 (41,2)	12229 (39,6)	21903 (34,6)	21481 (46,1)
Stadij 3	8479 (17,8)	14917 (19,3)	4012 (13)	6258 (9,8)	10093 (21,6)
Stadij 4	871 (1,8)	1766 (2,2)	477 (1,5)	1043 (1,6)	1294 (2,7)
Ukupno	47627	77137	30858	63276	45584

**Tablica 5.1:** Prikaz gustoće (broj neurona/ $mm^3$ ) i postotka neurona prema stadiju razvoja i tjednu nakon začeca (TNZ) (1)

Tjedni nakon začeca (TNZ)				
	27	32	33	36
Stadij 1; n (%)	18893 (16)	20281 (26,3)	7824 (14,7)	9179 (19,9)
Stadij 2	42836 (36,4)	24175 (31,4)	20492 (38,5)	16626 (36,2)
Stadij 3	26874 (22,8)	16711 (21,7)	12761 (24)	10564 (23)
Stadij 4	28991 (24,6)	15738 (20,4)	12016 (22,6)	9525 (20,7)
Ukupno	117594	76905	53093	45894

**Tablica 5.2:** Prikaz gustoće (broj neurona/ $mm^3$ ) i postotka neurona prema stadiju razvoja i tjednu nakon začeca (TNZ) (2)

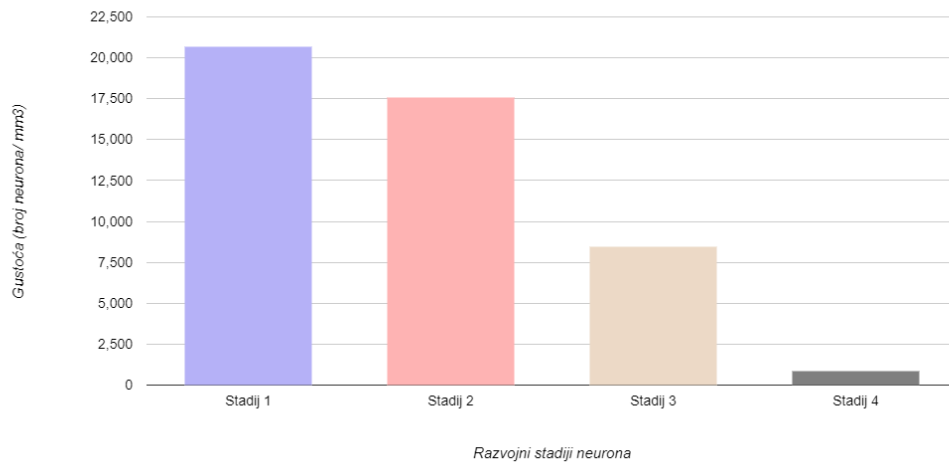
Tjedan nakon začeća (parna usporedba)	Vrijednost testa	p	p (prilagođeni)
15-20	-3,25	0,663	~0,999
15-21	2,50	0,737	~0,999
15-23	-2,00	0,788	~0,999
15-25	~0,1	~0,999	~0,999
15-27	-24,25	0,001	<b>0,041</b>
15-32	-19,25	0,010	0,352
15-33	-15,00	0,044	~0,999
15-36	-15,25	0,041	~0,999
20-27	-21,00	0,005	0,174
20-32	-16,00	0,032	~0,999
20-33	-11,75	0,115	~0,999
20-36	-12,00	0,107	~0,999
21-20	5,75	0,445	~0,999
21-23	-4,50	0,546	~0,999
21-25	-2,50	0,737	~0,999
21-27	-26,75	0,001	<b>0,012</b>
21-32	-21,75	0,004	0,126
21-33	-17,50	0,019	0,678
21-36	-17,75	0,017	0,619
23-20	1,25	0,867	~0,999
23-27	-22,25	0,003	0,102
23-32	-17,25	0,021	0,741
23-33	-13,00	0,081	~0,999
23-36	-13,25	0,075	~0,999
25-20	3,25	0,663	~0,999
25-23	2,00	0,788	~0,999
25-27	-24,25	0,001	<b>0,041</b>
25-32	-19,25	0,010	0,352
25-33	-15,00	0,044	~0,999
25-36	-15,25	0,041	~0,999
32-27	5,00	0,502	~0,999
33-27	9,25	0,214	~0,999
33-32	4,25	0,568	~0,999
33-36	-0,25	0,973	~0,999
36-27	9,00	0,227	~0,999
36-32	4,00	0,591	~0,999

**Tablica 5.3:** Parna usporedba razdiobe razvojnih stadija ovisno o tjednu nakon začeća (TNZ)

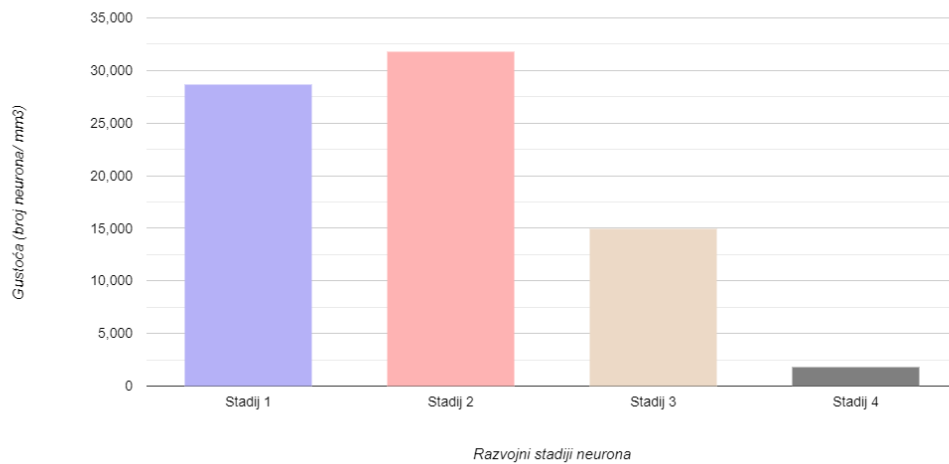


<b>Trend; F (P)</b>	<b>Stadij 1</b>	<b>Stadij 2</b>	<b>Stadij 3</b>	<b>Stadij 4</b>
Linearni trend	1,98 (0,202)	3,38 (0,109)	3,91 (0,089)	3,69 (0,096)
Kvadratni	1,08 (0,397)	1,63 (0,419)	1,81 (0,242)	1,78 (0,247)
Kubni	1,39 (0,393)	1,79 (0,393)	2,17 (0,211)	2,02 (0,230)
Eksponencijalni	2,32 (0,172)	8,12 (0,025)	8,11 (0,025)	14,25 (0,007)

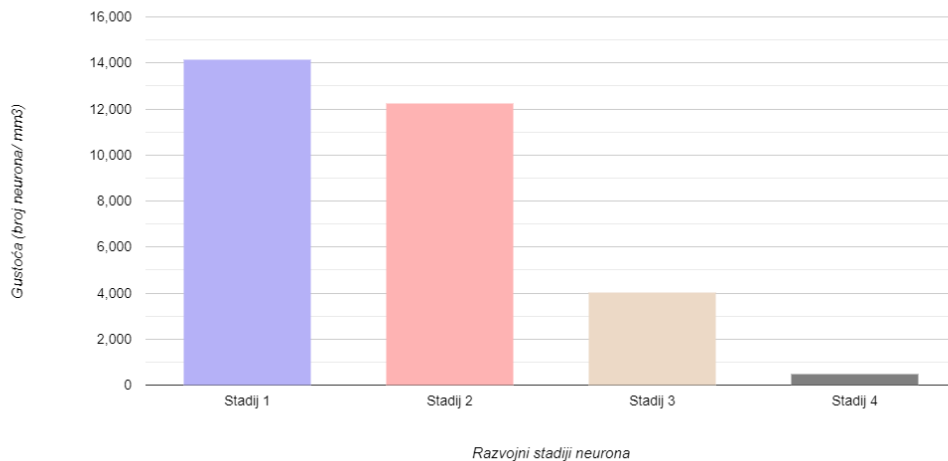
**Tablica 5.4:** Trend promjene udjela pojedinog razvojnog stadija



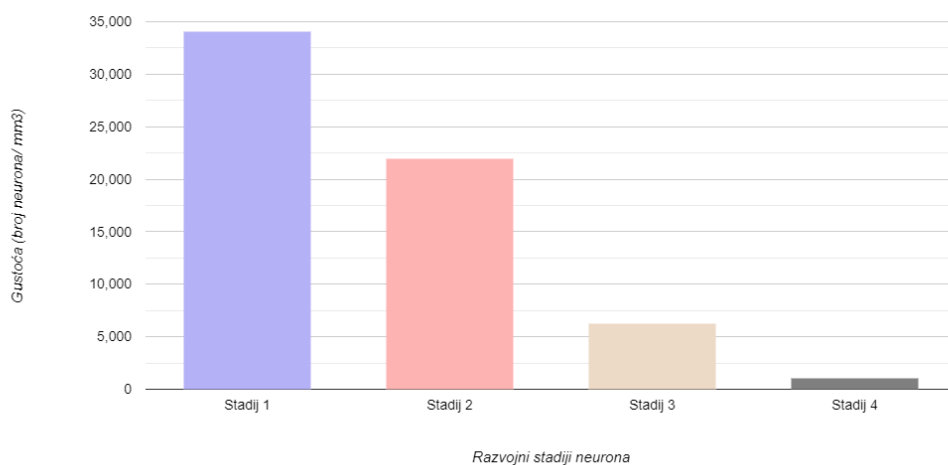
**Slika 5.23:** Grafički prikaz gustoće neurona (broj neurona/ $mm^3$ ) prema stadiju razvoja neurona u ventroposterolateralnoj jezgri talamusa za fetalni mozak star 15 TNZ-a



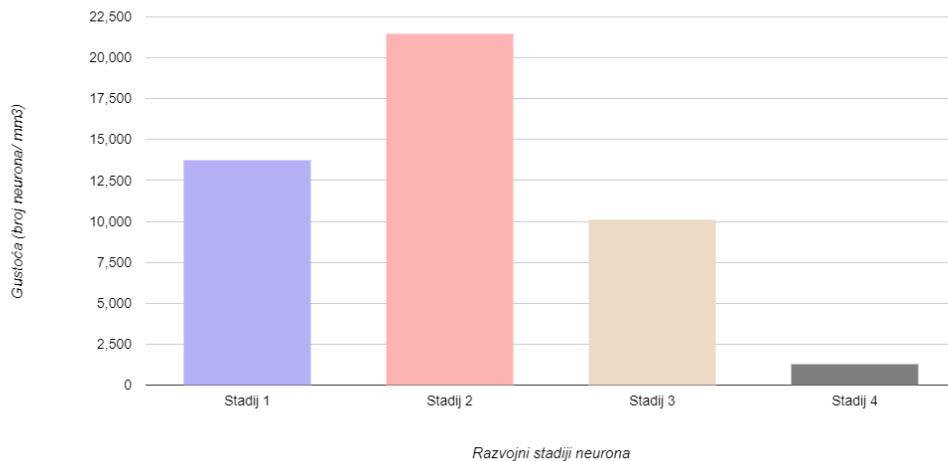
**Slika 5.24:** Grafički prikaz gustoće neurona (broj neurona/ $mm^3$ ) prema stadiju razvoja neurona u ventroposterolateralnoj jezgri talamusa za fetalni mozak star 20 TNZ-a



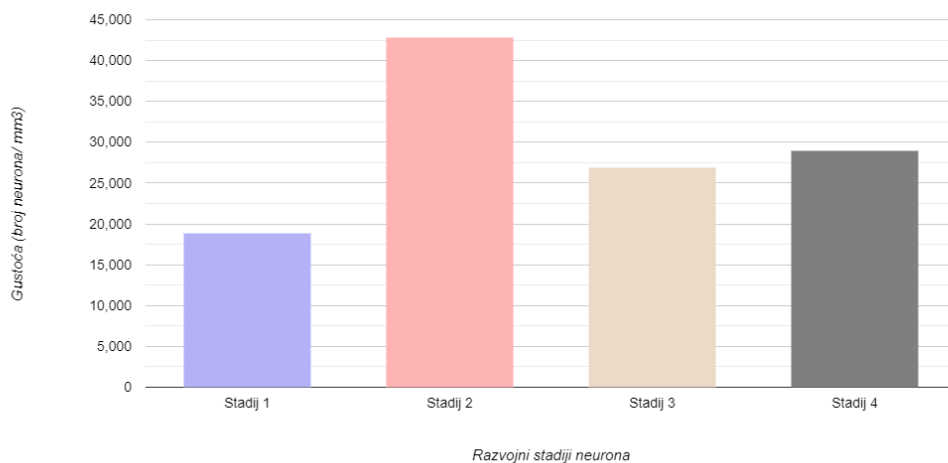
**Slika 5.25:** Grafički prikaz gustoće neurona (broj neurona/ $mm^3$ ) prema stadiju razvoja neurona u ventroposterolateralnoj jezgri talamusa za fetalni mozak star 21 TNZ-a



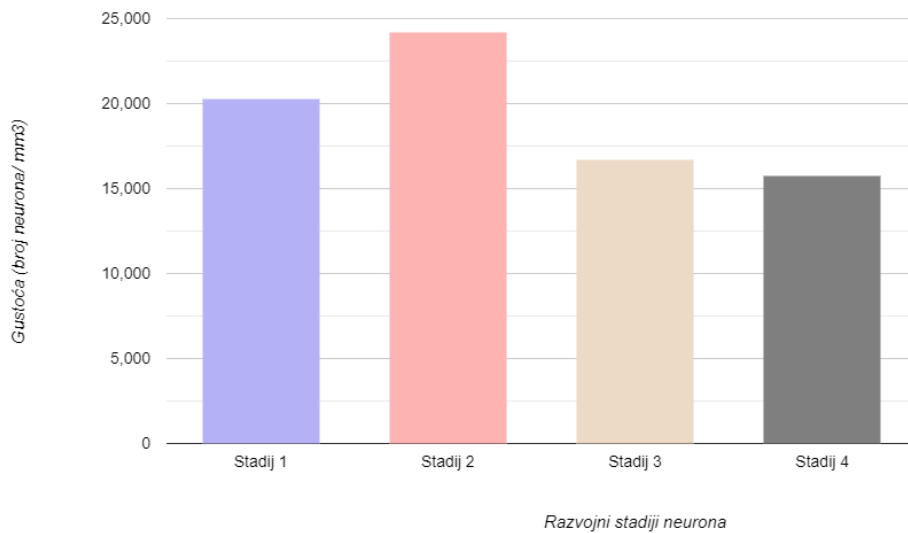
**Slika 5.26:** Grafički prikaz gustoće neurona (broj neurona/ $mm^3$ ) prema stadiju razvoja neurona u ventroposterolateralnoj jezgri talamusa za fetalni mozak star 23 TNZ-a



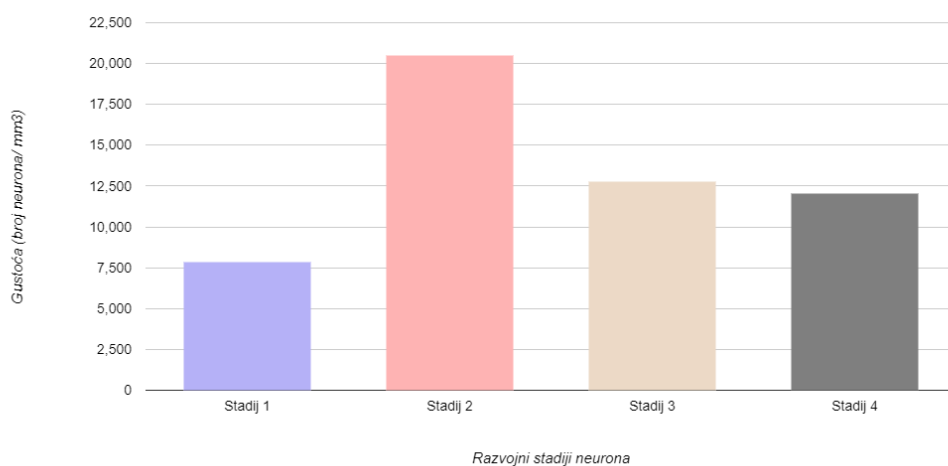
**Slika 5.27:** Grafički prikaz gustoće neurona (broj neurona/ $mm^3$ ) prema stadiju razvoja neurona u ventroposterolateralnoj jezgri talamusa za fetalni mozak star 25 TNZ-a



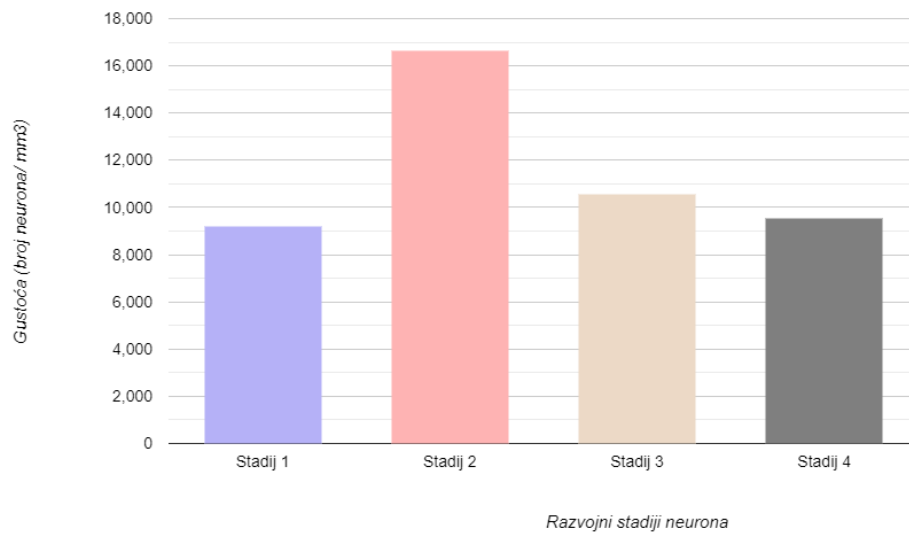
**Slika 5.28:** Grafički prikaz gustoće neurona (broj neurona/ $mm^3$ ) prema stadiju razvoja neurona u ventroposterolateralnoj jezgri talamusa za fetalni mozak star 27 TNZ-a



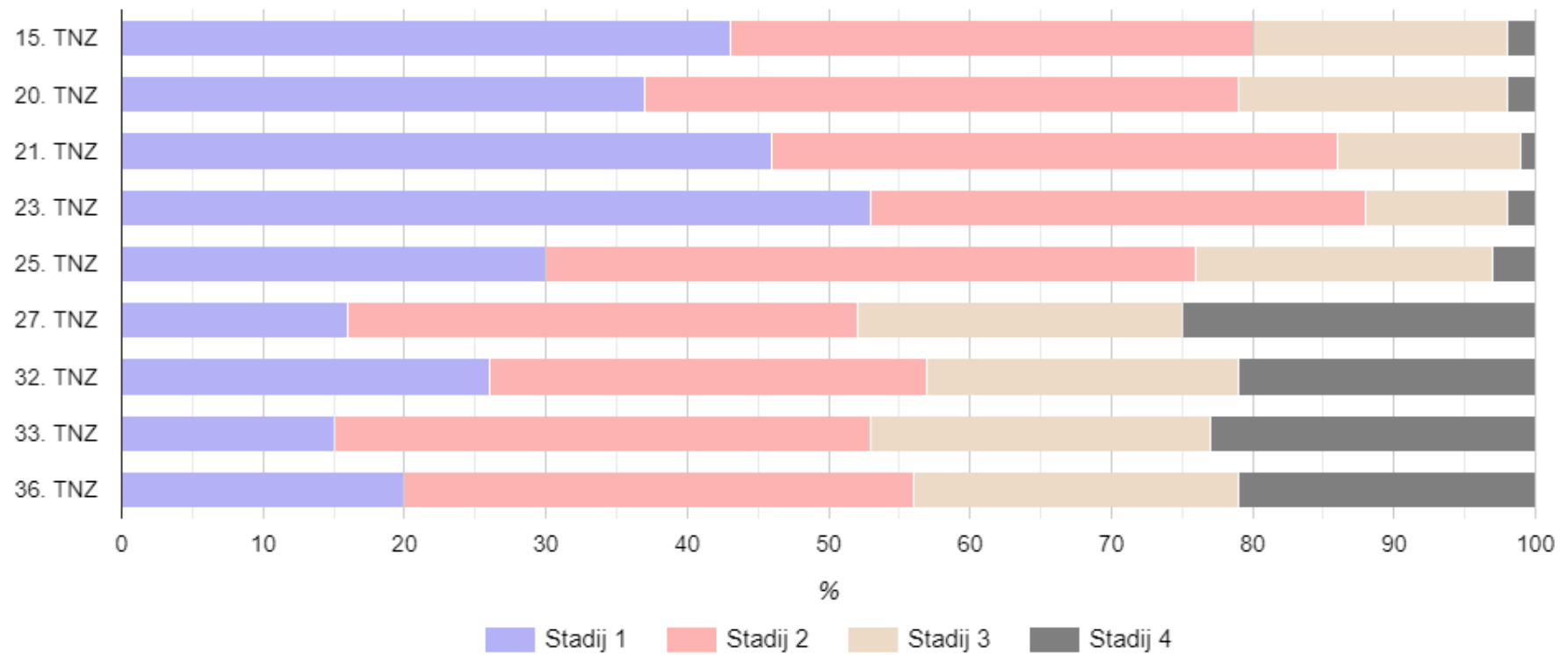
**Slika 5.29:** Grafički prikaz gustoće neurona (broj neurona/mm<sup>3</sup>) prema stadiju razvoja neurona u ventroposterolateralnoj jezgri talamusa za fetalni mozak star 32 TNZ-a



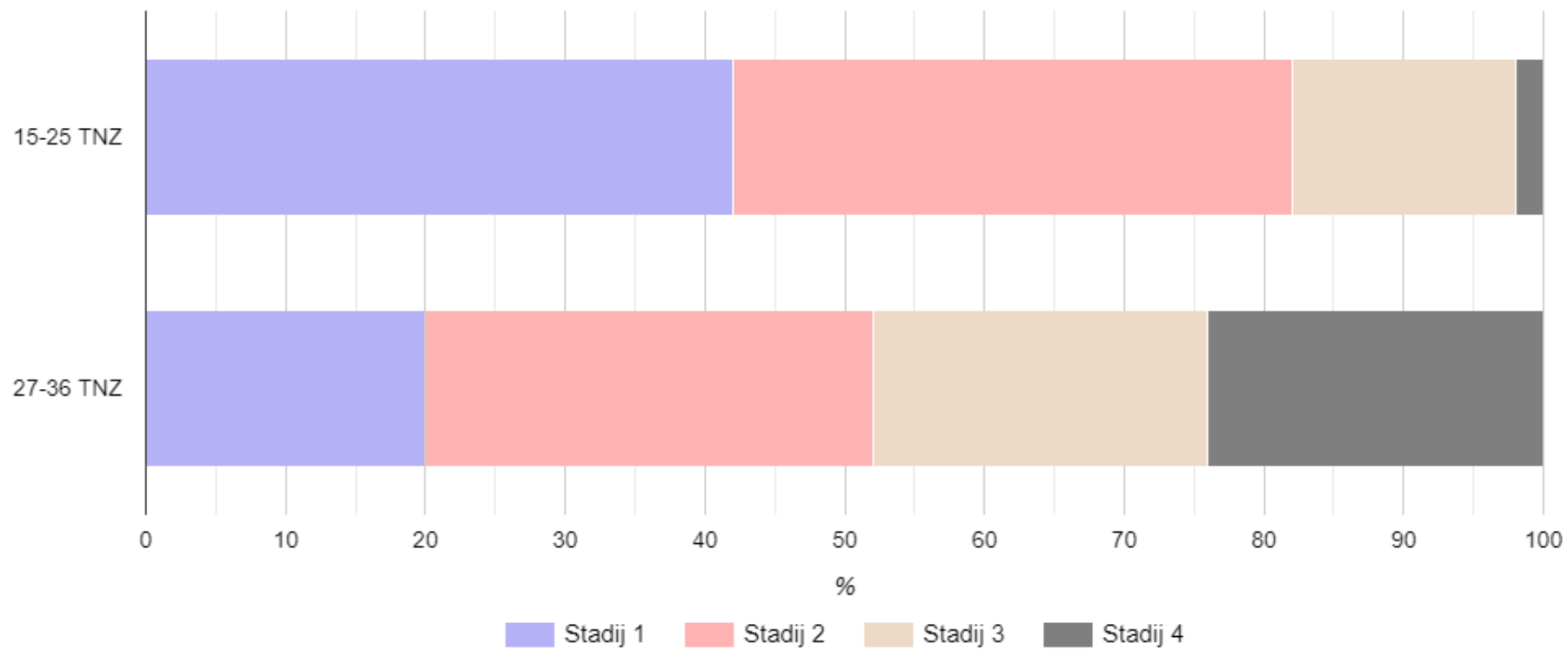
**Slika 5.30:** Grafički prikaz gustoće neurona (broj neurona/mm<sup>3</sup>) prema stadiju razvoja neurona u ventroposterolateralnoj jezgri talamusa za fetalni mozak star 33 TNZ-a



**Slika 5.31:** Grafički prikaz gustoće neurona (broj neurona/ $mm^3$ ) prema stadiju razvoja neurona u ventroposterolateralnoj jezgri talamusa za fetalni mozak star 36 TNZ-a

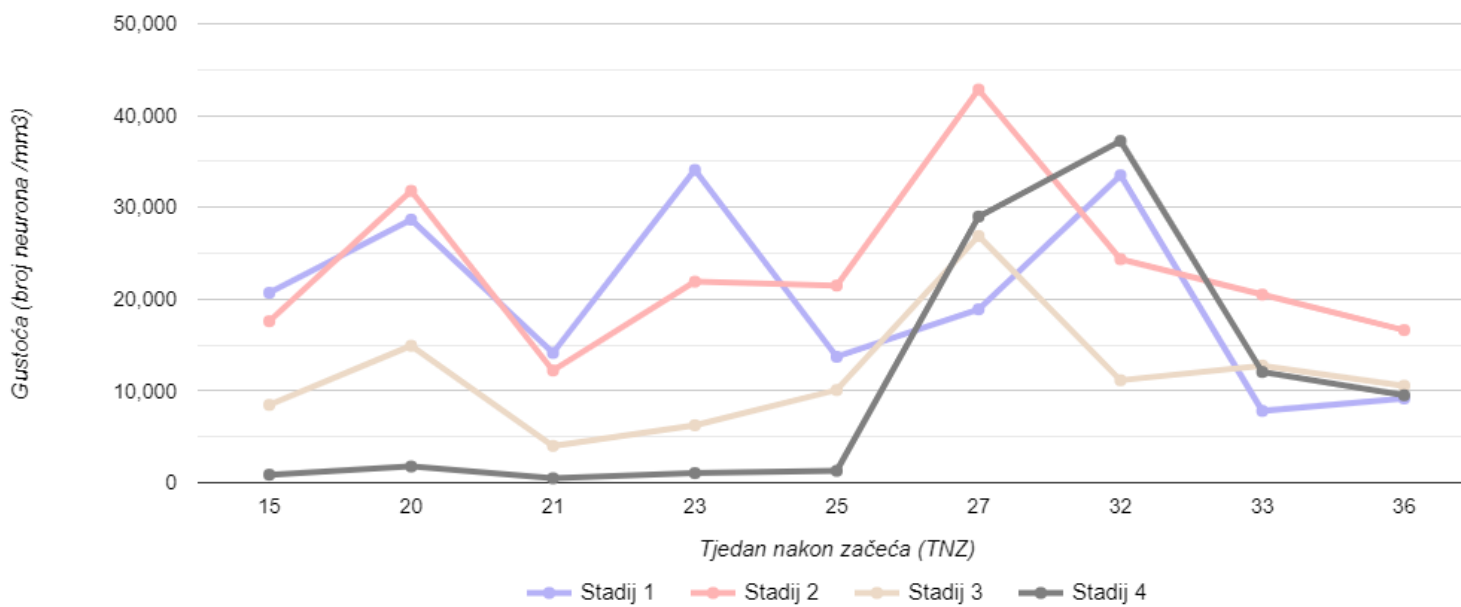


**Slika 5.32:** Prikaz postotnog udjela neurona prema stadiju i tjednu nakon začeća u ventroposterolateralnoj jezgri talamusa. Udjeli pojedinih stadija razvoja neurona pokazali su statistički značajnu najveću promjenu tijekom 27. TNZ-a



**Slika 5.33:** Prikaz postotnog udjela neurona prema stadiju i tjednu nakon začeća u ventroposterolateralnoj jezgri talamusa grupirano u dva razvojna razdoblja 15.- 25. TNZ-a i 27.- 36. TNZ-a





**Slika 5.34:** Grafički prikaz promjene gustoće neurona prema stadiju razvoja i tjednu nakon začeća u VPL jezgri talamusa

## 6. Rasprava

U ovoj disertaciji prikazan je slijed razvoja talamičkih područja i jezgara s posebnim naglaskom na diferencijaciju neurona u ventroposterolaternoj jezgri talamusa od trenutka pojave talamokortikalnog snopa do 36. TNZ-a kada talamokortikalna vlakna započinju intenzivan rast i sinaptogenezu u budućem somatosenzoričkom korteksu.

Rezultati su pokazali da postoji rana diferencijacija teritorija i jezgara talamusa u odnosu na somatosenzorički korteks, promatrano kroz razvitak prolaznih fetalnih zona i laminaciju kortikalne ploče. Ubrzani razvitak ventroposterolateralnog područja započinje oko 27. TNZ-a, što odgovara razdoblju intenzivne sinaptogeneze unutar kortikalne ploče prospektivne somatosenzoričke kore.

Podatci o prostorno-vremenskom razvitku talamokortikalnih vlakana kao i prolaznih fetalnih zona i kortikalne ploče bitni su za razmatranje vulnerabilnosti talamusa i funkcionalnu maturaciju somatosenzoričkog talamokortikalnog sustava te pitanja vezanih uz osjet boli tijekom fetalnog perioda.

Ova tri segmenta studije (talamokortikalna maturacija, vulnerabilnost i pitanje fetalne boli) posebno se će obraditi u raspravi.

### 6.1 Neuroanatomski i morfogenetski pokazatelji razvoja somatosenzoričkog talamokortikalnog sustava u fetusa čovjeka

Prva istraživanja o rastu i razvoju talamokortikalnog sustava sežu još u početak 20. stoljeća kada se stvaraju prve studije o razvoju talamusa, a talamokortikalna vlakna se opisuju kao masivni snop vlakana u ventrolateralnom dijelu fetalnog talamusa tijekom kasnog embrionalnog i ranog fetalnog razdoblja [26–29, 37, 38, 153]. Paralelno, talamička područja diferenciraju oko 15. TNZ-a, dok je nagla diferencijacija neurona zabilježena oko 27. TNZ-a, što odgovara dosadašnjim rezultatima klasičnih neuroanatomskih studija [26–29, 101], kao i rezultatima novijih istraživanja o talamokortikalnom sustavu [85, 122]. Istodobno, taj vremenski slijed odgovara funkcionalnom sazrijevanju talamokortikalnog sustava zabilježenog raznim elektrofiziološkim

metodama, funkcionalnim MR-om ili infracrvenom spektroskopijom (vidi niže) [17–20]. Interakcije između diferencijacije talamusa i projekcijskih prolaznih fetalnih zona (*subplate* i kortikalna ploča) su pokazale da usprkos ranoj diferencijaciji talamusa, slijedi jedno dugo razdoblje od gotovo dva mjeseca do ulaska talamokortikalnih vlakana u kortikalnu ploču što upućuje na vremenski produljeni razvoj talamokortikalnog sustava [85, 108, 112]. Također, dokazana je rana molekularna specifikacija talamusa putem ekspresije humanih specifičnih gena [57].

Mnoga istraživanja do danas su dokazala da su talamokortikalna vlakna glavni izvor subkortikalnih informacija za koru velikog mozga [51–57, 59–64]. Usprkos tome, u novijoj literaturi nema mnogo neuroanatomskih studija o razvoju somatosenzoričkoga talamokortikalnoga sustava u čovjeka [122]. Poseban doprinos razvoju talamokortikalnog sustava dan je od strane istraživačke skupine Kostovića i suradnika koju su tijekom 80-ih godina prošlog stoljeća stvorili vrijedne radove, kojima su prikazali AChE bojanjem urastanje talamokortikalnih vlakana u čeonu [35, 39], sljepoočnu [49] i vidnu moždanu koru [39].

Neuroanatomski, granica telencefalona i diencefalona, kao i palio-subpalijalna granica smatraju se ključnim točkama prilikom prvog izrastanja talamokortikalnih vlakana [54, 61–64]. Kasnije je to periventrikularna zona [154]. Nakon toga se talamokortikalna vlakna lepezasto šire prema lateralno i ulaze kratko u dublje slojeve intermedijalne zone, što somatosenzoričkim talamokortikalnim vlaknima omogućuje raniju interakciju s prolaznom *subplate* zonom i raniji ulazak u kortikalnu ploču [39, 48, 82]. Uloga ganglijsko-talamičkog tijela na granici diencefalona i telencefalona ostaje upitna do danas [155, 156].

Rezultati o ranom izrastanju i nalaženju ciljnih struktura od strane talamokortikalnih vlakana dosada su bili u središtu i mnogih istraživanja, posebice vezanih uz molekule vodiče (engl. *guidance molecules*). U navođenju talamokortikalnih vlakana u ispravna kortikalna polja bitnu ulogu imaju razne molekule koje djeluju odbijajuće ili privlačno na izrastajuća vlakna. Kako smo već opisali, talamokortikalna vlakna slijede jednu stereotipnu unutarnju putanju iz talamusa, kroz pretalamus i subpalij do neokorteksa. Nekoliko je studija otkrilo da oslobađanje privlačnih i odbijajućih čimbenika i molekula za usmjeravanje aksona iz korteksa ima važnu ulogu u vođenju rastućih projekcija kroz prednji mozak i u fokusiranju specifičnih skupova aksona na određena kortikalna područja [58, 157]. Membranski proteini vezani uz limbički sustav (engl. *limbic associated membrane proteins, LAMB*), nuklearni receptor *orphan*, kadherini 6, 8 i 11 (*Cdh6, Cdh8, Cdh11*), te efrini i eph receptori izraženi su u različitim regijama moždane kore te bi mogli privlačiti ili odbijati određene skupove talamokortikalnih projekcija [158]. Primjerice, neurotrofin 3 kada se blokira u neokorteksu, kako je opisano u nedavnoj studiji [159], dovodi do poremećaja u ispravnom pronalaženju putanje talamokortikalnih aksona u ovom slučaju prema vidnom i retrosplenijalnom korteksu.

*Netrin 1*, koji je visoko izražen u ventralnom telencefalonu, pokazao se da bi mogao djelovati kao privlačna molekula u studijama *in vitro* [160]. Opisan je i kao privlačan čimbenik za

talamokortikalna vlakna u unutarnjoj kapsuli [161]. Dokazano je da i prorezi (engl. *slits*) imaju važnu ulogu u razvoju talamokortikalnih veza, posebice kod pojavljivanja talamokortikalnih vlakana u diencefalonu i u ventralnom telencefalonu, sprječavajući ih da prodru u hipotalamus i prijeđu središnju liniju [162].

Kod miševa kojima nedostaje gen za efrin-A5, reprezentacija tijela u primarnoj osjetnoj kori bila je u potpunosti poremećena [163]. Gradijent efrina-A5 u ventralnom telencefalonu pokazao se ključnim za aksonalno preslagivanje [164], dok u kori imaju ulogu u uspostavi ispravnih topografskih veza [165]. Miševi s nedostatkom Robo1, Robo2 ili oba pokazuju značajne nedostatke u navođenju talamokortikalnih aksona tijekom razvoja, uključujući poremećeno urastanje u hipotalamus [81]. Semaforini 3A i 3C usmjeravaju kortikalna vlakna koja prodiru u intermedijalnu zonu [164], dok EphA4 u talamusu ima ulogu u uspostavi ispravnih topografskih veza [165]. Osim gore navedenih molekula, neuroni prolazne *subplate* zone također imaju ulogu u ranom biranju ispravnih ciljeva talamokortikalnih vlakana [54, 77, 86, 87, 166].

Prema rezultatima, upravo je uloga molekula vodiča bitna do trenutka laminacije kortikalne ploče, kada bitnije postaju molekule koje prepoznaju sinapse i služe za krajnji odabir ispravnih kortikalnih ciljeva [39, 82, 167].

Nedavna istraživanja su također otkrila postojanje posebnih vrsta neurona unutar jezgara talamusa koji bi mogli igrati bitnu ulogu u organizaciji talamokortikalnih veza [168, 169]. Istraživanja naglašavaju ulogu tih neurona najviše kod tangencijalnog preslagivanja vlakana i izbora točnog kortikalnog sloja, ali isto tako smatra se da imaju ulogu i u točnom pronalaženju subkortikalnih struktura kao što su amigdala i striatum [170]. Tako razlikujemo intralaminarne (engl. *intralaminar*), matriksne (engl. *matrix*) i sržne (engl. *core*) vrste neurona [168, 171]. Najistraživaniji *core* neuroni ili tzv. C-vrsta neurona najviše se nalaze u osjetnim jezgrama talamusa i VPL jezgra je posebno bogata ovom vrstom neurona. Također, ova vrsta neurona završava primarno u sloju 4, pružajući daljnje ogranke prema sloju 2, 3 i 6, dok aferentne informacije za razliku od drugih vrsta neurona primaju i od osjetnog lemniska te u primata eksprimiraju parvalbumin (kalcij-vežući protein koji se koristi kao marker za razne vrste talamičkih neurona) [170]. Aksoni C-vrste neurona u primata nakon ulaska u *subplate* zonu, zapravo započinju period „čekanja“ koji traje više tjedana [172], a potom tek ulaze u kortikalnu ploču prema sloj 4. Znanje o postojanju različitih talamičkih neurona koji igraju ulogu u navođenju talamokortikalnih vlakana i njihovoj kortikalnoj specifikaciji, uz neuroanatomsku i molekularnu osnovu, zasigurno je bitno jer daje cjelovitu sliku mehanizama koji kontroliraju stvaranje talamokortikalnih krugova. Danas se pokazalo da disfunkcija posebnih talamičkih neurona vjerojatno je uključena u razvoj raznih neuroloških poremećaja, primjerice apsans epilepsije [173], shizofrenije [174] ili čak kronične boli [175].

Vrlo važan dio navođenja talamokortikalnih vlakana je „vrijeme čekanja“ u *subplate* zoni prije nego vlakna uđu u koru velikog mozga. Neka istraživanja sugeriraju da tijekom tog vre-

mena čekanja u *subplate* zoni talamokortikalna vlakna ostvaruju različite složene interakcije s drugim stanicama te da bi ta interakcija mogla utjecati na njihovu kasniju sudbinu [86, 89, 166, 167]. Nakon tog razdoblja čekanja vlakna ulaze u korteks i stvaraju sinapse u različitim kortikalnim slojevima. Smatra se da su kadherini, semaforini, EPH receptori i efrinski ligandi, hondroitin i heparan sulfatni proteoglikani izraženi u svakom kortikalnom sloju drugačije i da bi mogli utjecati na stvaranje krajnjih sinapsi u različitim slojevima kore velikog mozga [81].

U konačnici, ispravan ulazak somatosenzoričkih talamokortikalnih vlakana u ispravna kortikalna polja je složen proces koji, da bi se upotpunosti razumio treba sagledati s više raznih znanstvenih pogleda.

Studija stavlja poseban fokus na složenu interakcija talamokortikalnih vlakana s drugim vlaknima koja putuju kroz rastući fetalni mozak, posebice s vlaknima *corpus callosum*. Ono što olakšava ovu analizu je činjenica da u fetalnom mozgu nisu još razvijena asocijativna vlakna (čije se konačne veze uspostavljaju do adolescencije). Naime, asocijativna vlakna otežavaju analizu interakcije kalozalnih i talamokortikalnih vlakana u odraslom mozgu (složena je neuroanatomska preraspodjela vlakana u *centrum semiovale*), dok kod fetalnog mozga to nije slučaj. Interdigitacija vlakana u fetalnom mozgu se zbog toga jako dobro vidi i na histološkim i MR snimkama i nama je poslužila za analizu.

Dosadašnja istraživanja su pokazala da masivna talamokortikalna vlakna vjerojatno koče ulazak kalozalnih vlakana u buduću somatosenzoričku koru [47]. Histološka podloga ovoj tezi leži u istraživanjima da sastavnica izvanstaničnog matriksa - hondroitin-sulfat proteoglikan olakšava somatosenzoričkim talamokortikalnim vlaknima rast kroz *subplate* zonu i ulazak u kortikalnu ploču [3, 81, 118, 176]. Istovremeno ova sastavnica ekstracelularnog matriksa inhibira rast drugih vlakana, što rezultira da somatosenzorička talamokortikalna vlakna ulaze ranije (1-2 tjedna) u neokorteks, nego što te veze ostvaruju talamokortikalna vlakna za druga kortikalna polja. Upravo ovaj prozor je potreban da i kalozalna vlakna uđu u buduću somatosenzoričku koru [3, 122].

Prema rezultatima, ventroposterolateralna jezgra talamusa naglo sazrijeva oko 27. TNZ-a, kada se brojčano povećava populacija zrelijih neurona prema citoarhitektonskim kriterijima. Ovdje bih nagasila da se na ove podatke mora gledati kritički. Prvi razlog leži u činjenici da je analizirana i procjenjivana populacija neurona samo u dijelu volumena jezgre, želeći dobiti širu poruku kako VPL sazrijeva, a drugi leži u činjenici da i svaki fetalni preparat nije zahvatio isti dio jezgre (jer se i sama stereološka analiza zasniva na sustavu slučajnog uzorkovanja [149]). Moguća buduća istraživanja koja bi mogla uključiti primjerice čitav volumen jezgre dala bi dodatni doprinos razumijevanju razvoja VPL jezgre. Tehničke poteškoće koje prate ovaj problem su u prvom redu pitanje nabavke postmortalnog tkiva koje bi se u potpunosti iskoristilo za stereološku studiju. Zato je i literatura oskudna u stereološkoj analizi fetalnih mozгова, a poznata literatura zasniva se na studijama na eksperimentalnim životinjama.

Rezultati dobro se poklapaju s dosad opisanim ključnim razvojnim točkama somatosenzoričkoga talamokortikalnoga sustava. Ako se uspoređi diferencijacija VPL jezgre od 15. TNZ-a kad je citoarhitektonski nezrela, paralelno i talamokortikalna vlakna tek rastu prema dubljim slojevima *sagittal strata* intermedijalne zone dok istovremeno dolazi do širenja *subplate* zone. U tom razdoblju zabilježena je prva pojava talamičkih jezgara i područja. Također, zabilježene su statistički značajne razlike između sazrijevanja jezgre s 21. TNZ-om i 25. TNZ-om u odnosu na 27. TNZ. To možemo objasniti na sljedeći način. Oko 21. TNZ-a je trenutak kada talamokortikalna vlakna čekaju u *subplate* zoni, dok pojedina vlakna ulaze u kortikalnu ploču u području buduće somatosenzoričke kore stvarajući prve sinapse. Pretpostavka je da se stvaranje prvih sinapsi odražava na sazrijevanje VPL jezgre. Tijekom 25. TNZ-a kod izrastajućih vlakana nastaju sinapse u dubljim slojevima kortikalne ploče (između 24. i 26. TNZ-a), što vjerojatno doprinosi daljnoj maturaciji jezgre. Naposljetku, zabilježena je statistička značajnost između stadija 25. TNZ-a i 27. TNZ-a. Citoarhitektonski jezgra sazrijeva oko 27. TNZ-a. Ovo govori u prilog ranom sazrijevanju VPL jezgre, nego somatosenzoričke kore, u kojoj se sinapse u sloju 4 počinju stvarati 29. - 30. TNZ-a [39, 82].

Istaknuta je i opservacija o dinamici sazrijevanja ventroposterolateralne jezgre, koja je po svemu sudeći eksponencijalna, što govori u prilog da kad jednom započne, naglo sazrijeva.

## 6.2 Vulnerabilnost talamokortikalnog sustava

Normativni podatci o razvoju i rastu talamokortikalnih vlakana tijekom razvitka fetalnog mozga bitni su za razumijevanje patologije koja se javlja u periodu kad su rastuća vlakna najizloženija oštećenjima i kad su najvulnerabilnija, a to je posebno tijekom srednjeg i kasnog fetalnog razdoblja [85, 95, 177]. Isto tako, mogu se koristiti za praćenje oštećenja talamusa. Gotovo sve kortikalne regije dobivaju neki oblik talamičke inervacije [178] te stoga poremećaji u ranim procesima uspostave ispravnih veza mogu predstavljati glavnu komponentu ozljeda mozga povezanih s nedonošenošću [4]. Dokazi za to dolaze iz MR analiza koje ukazuju na to da kortikalni poremećaji i mikrostrukturne promjene bijele tvari u neonatalnom razdoblju oblikuju obrazac ozljede mozga koji je kasnije povezan s neurorazvojnim poremećajima u djetinjstvu [70, 179, 180]. Posebice su to hipoksično- ishemijske lezije bijele tvari koje su postale značajna patologija koja se viđa tijekom fetalnog razdoblja i u prerano rođene djece [3, 71, 181–189]. Podaci o razvoju vlakana koja su u našoj studiji praćena histološkom i MR usporedbom, dobro koleriraju s MR studijama *in vivo* [70, 190–192] i *in vitro* [65, 74, 98, 118, 193, 194]. Kada se prate u vremensko-prostornom slijedu, koje su to razvojne točke gdje su izrastajuća vlakna najizloženija oštećenjima, mogu se izdvojiti sljedeći zaljučci. Prema radu akademika Kostovića i sur. [3], vulnerabilnost je najizraženija u dvjema točkama rasta, prva je faza koja obuhvaća razdoblje tijekom kojeg talamokortikalna vlakna traže ispravni put rasta, potom razdoblje „čeka-

nja“ u *subplate* zoni i prvi ulazak u odabrana kortikalna polja. Druga točka je radijalni smještaj vlakana u fetalnim zonama. Ono što se može pratiti i kolerirati je zapravo vulnerabilnost tijekom kraja srednjeg fetalnog i kasnog fetalnog razdoblja jer je to granica preživljavanja prerano rođene djece. U raznim studijama potvrđeno je da je vulnerabilnost najizraženija tijekom prolaska kroz periventrikularnu zonu [154], *sagittal strata* i naposljetku kroz distalne dijelove *sagittal strata* [3]. Kako je i prikazano u ovoj studiji, somatosenzorička talamokortikalna vlakna upravo prolaze kroz sve ove točke koje su vjerojatno povezane s njihovom vulnerabilnošću. Neke studije zagovaraju teoriju da hipoksične ozljede *subplate* neurona zapravo dovode do poremećaja u razvoju prvih neuronskih krugova [181]. Na temelju ovoga smatra se da su somatosenzorička talamokortikalna vlakna najosjetljivija na oštećenja između 22. i 28. TNZ-a [122]. Ako se uzme u obzir da senzorne funkcije veoma rano sazrijevaju [10, 11, 14, 17, 50, 123] za očekivati je da ozljede talamokortikalnog sustava mogu dovesti do raznih neurorazvojnih poremećaja. Ako se gleda šira slika, osim somatosenzoričkoga sustava, talamokortikalna vlakna igraju bitnu ulogu u razvoju svijesti [85, 195] i opće kortikalne aktivnosti [196], te različite razvojne lezije u kasnim fetusa i nedonoščadi mogu biti važna komponenta patogenetskih mehanizama raznih neuroloških, mentalnih i kognitivnih poremećaja. Ozljede talamusa ne mogu se pratiti od ranog fetalnog razdoblja jer se još ne vide pojedini talamički teritoriji. Također, nema pouzdane mogućnosti da se proučava oštećenje talamusa osim kod žarišnih lezija. Ističem, da kada se talamus ošteti, direktno dolazi do oštećenja u talamokortikalnom sustavu, a potom i u kortikalnoj ploči, što zaključno postaje moguća podloga za razvoj primjerice shizofrenije [197] ili autizma [198]. Zaključno, znanje o tome kako se talamokortikalni sustav normalno razvija može nam dati bitne podatke za buduća istraživanja ozljeda talamokortikalnog sustava.

### **6.3 Pitanje osjeta boli u fetusa- kliničko značenje studije**

Razvojna neurobiologija učvrstila je uvjerenja da djeca od veoma rane dobi mogu osjetiti bol i razviti specifične obrasce ponašanja na bolni podražaj. Razvoj nociceptivnih puteva na periferiji i spinalnoj razini, skupa sa supraspinalnim centrima u kori velikog mozga unazad nekoliko godina bili su predmet mnogih istraživanja [50, 199]. U prerano rođene djece smatralo se da su odgovori na bolni podražaj, većinom subkortikalni i da je za svjesnu percepciju boli ipak potrebno sazrijevanje viših moždanih središta no novija istraživanja govore u prilog tomu da bol aktivira somatosenzorički korteks već u najmanje prerano rođene djece [50, 132]. Čak se smatra da prvi neuronski krugovi u *subplate* zoni mogu igrati ulogu i ranom procesuiranju boli [200].

Istraživanja nociceptivnih puteva u novorođenčadi pokazala su da njihov odgovor na bol uključuje funkcionalno- signalne puteve koje ne nalazimo u zreлом živčanom sustavu. Također, nedavna razvojna istraživanja inhibicijskih i ekscitacijskih sinaptičkih puteva su dala novi uvid

u promjene koje se događaju u nociceptivnim putevima tijekom ranog postnatalnog perioda [50]. Stvaranje sinaptičkih veza između osjetnih aferentnih vlakana i neurona dorzalnog roga kraljezničke moždine dovodi do stvaranja prvih funkcionalnih refleksnih odgovora na osjetne ili bolne podražaje. Ti prvi spinalni refleksi ne bi se smjeli tumačiti kao dokaz svijesti o boli, već su važan pokazatelj sazrijevanja funkcionalnih neuronskih krugova koji mogu zaštititi jedinku od oštećenja tkiva i koji mogu izazvati niz fizioloških odgovora u cijelom središnjem živčanom sustavu. U novorođenčadi, stimulacija dorzalnih korijena izaziva reflekse koji opadaju s dobi [201]. Bolni podražaj na stopalu novorođenčeta prvotno uzrokuje kretanje cijelog tijela i istovremenu reakciju sva četiri uda, koja tek postupno postaju ograničene na kretanju izolirane noge ili stopala.

Razvoj inhibicijskih puteva jednako je bitan kao i razvoj ekscitacijskih. Nedavna istraživanja su prikazala da je bitna precizna ravnoteža između ekscitacije i inhibicije, posebice na razini dendrita [202]. Inhibicijska aktivnost postoji u kraljezničkoj moždini novorođenčeta, no smatra se da nedovoljno precizno u toj dobi modulira i utječe na ulazne osjetne informacije.

Eksperimentalne studije na životinjama mogu poslužiti kao dobar obrazac za shvaćanje utjecaja noksena na plastičnost puta boli i daju nam dobar uvid za shvaćanje boli kod fetusa. Poznate su mnoge fiziološke razlike u odgovoru pojedinih stanica, primjerice, neuroni dorzalnog roga kraljezničke moždine mlađih jedinki miševa smatraju se hiperekscitabilnim u odnosu na neurone starijih jedinki. Kožna receptivna polja neurona dorzalnog roga su kod mlađih jedinki puno veća i preklapajuća i skloni su razvoju hipersenzitivnosti na bolni podražaj [203]. Ova neurofiziološka odstupanja dovode do povećanog ulaska informacija u primjerice talamus, što u konačnici dovodi do porasta osjetljivosti na bolni podražaj [50]. Slične zaključke imamo i na humanim studijama [12, 204, 205].

Poteškoća s kojom se svi suočavaju pokušavajući donijeti odluku o pitanju fetalne boli na temelju neuroznanstvenih dokaza je zapravo pitanje kako se neuronska aktivnost mozga prevodi u subjektivno iskustvo boli [206, 207]. Vrlo vjerojatno na to pitanje nećemo dobiti odgovor. Odgovor na stres ili bol može, ali i ne mora biti povezan s „kortikalnom percepcijom boli“. Kao što je pokazano kroz radove dr. Ananda i drugih [9, 12, 132, 142], novorođenče doživljava fiziološki odgovor na bol, koji se može opisati kao „stresni odgovor“ ili aktivacija osi nadbubrežna žlijezda - hipotalamus - hipofiza. Iako je odgovor na stres dobro opisan u fetusa i novorođenčeta, ostaju neke proturiječnosti oko toga mogu li fetus ili novorođenče zabilježiti bolne podražaje na razini kore velikog mozga jednakim intenzitetom i tijekom primjerice srednjeg fetalnog razdoblja [200]. Budući da nećemo moći dobiti odgovore od fetusa, naše današnje spoznaje su većinom indirektna i temelje se na raznim neuroanatomskim, fiziološkim, bihevioralnim studijama. Želim naglasiti da su sve one zapravo ograničene, sam primjer zabilježenog „stresnog odgovora“ fetusa prilikom raznih zahvata ne znači nužno da je kora velikog mozga uopće uključena u obradu informacija [142, 143]. No, u suštini bi se trebale nadopunjavati i



skupa davati širu sliku pitanja fetalne boli. Glavni razlog postavljanja pitanja fetalne boli je porast broja medicinskih prekida trudnoće i porast broja prerano rođene djece koja se dugotrajno liječe u jedinicima intenzivnog liječenja. U nedavnoj studiji Lee i suradnika [10] zaključeno je da nema znanstvenog temelja za primjenu analgezije prilikom prekida trudnoće, i da je aktivacija puta boli malo vjerojatna prije 27.- 28. TNZ-a. Nažalost, mnogi pacijenti kojima je potrebna neonatalna intenzivna skrb rođeni su prije 28. TNZ-a i zahtijevaju više bolnih postupaka za preživljavanje. Percepcija boli zahtijeva dvije izrazito različite komponente: 1) nocicepciju na razini periferije i 2) percepciju s emocionalnom reakcijom, što je zapravo neugodan osjećaj koji se javlja kao reakcija na štetne podražaje. Ove različite komponente obrađuje mozak, ali u potpuno drugim anatomskim i fiziološkim područjima. U nedavnoj studiji Fabrizi i suradnika istraživano je pitanje kada nedonoščad započinju razlikovati štetne i bolne od bezazlenih podražaja, a rezultati sugeriraju da se specifični neuronski krugovi potrebni za razlikovanje dodira i nocicepcije pojavljuju nakon 33.- 35. TNZ-a u ljudskom mozgu [208].

Kako sam već i navela, veliki napredak medicinske skrbi u zadnjim desetljećima doveo je do velikog porasta preživljavanja prerano rođene djece. Plastičnost njihova središnjeg živčanog sustava omogućava da su baš ona najizloženija štetnom utjecaju bolnih podražaja [50]. Samo je nekoliko studija koje su izravno usporedile dugoročne obrasce odgovora na bolni podražaj u nedonoščadi i terminske djece nakon boravka u jedinicama intenzivnog liječenja i to u predškolskoj dobi [209, 210], kasnije u školskoj dobi [211] i u adolescenciji [212]. One su pokazale razne uzorke odgovora na bolni podražaj, primjerice izmijenjene pragove boli i poremećeno ponašanje povezano s boli u kasnijem djetinjstvu [213].

Pitanje boli ima više razina s kojih ju se treba sagledati, krenuvši od raznih medicinskih, pravnih, etičkih aspekata. Vrlo vjerojatno nećemo nikada točno saznati točnu prirodu fetalne boli. Prevencija i liječenje boli temeljna su ljudska prava bez obzira na dob. Radi usavršavanja kratkoročnih i dugoročnih ishoda dugotrajne izloženosti fetusa ili nedonoščeta bolnim podražajima, bitno je osvijestiti da isti mogu uzrokovati dugotrajne promjene u obradi osjeta boli u kasnijoj dobi. Znanje kako sazrijeva somatosenzorički talamokortikalni sustav može poslužiti za buduća istraživanja i za točniju interpretaciju ranog osjeta dodira i boli tijekom kasnog fetalnog razdoblja.

## 7. Zaključci

- Rana pojava rastućih talamokortikalnih aksona i talamičkih teritorija predstavlja značajan i genski precizno reguliran histogenetski događaj. Između pojave talamičkih teritorija i jezgara te početka prve sinaptogeneze u kori velikog mozga postoji produljeno razdoblje. Točnije, talamički teritoriji se javljaju s 15 TNZ-a, kada talamus šalje projekcije u *subplate zonu*, dok se strukturna i kemijska diferencijacija somatosenzoričkih talamokortikalnih vlakana događa u izrazito produljenom periodu (gotovo 4 mjeseca), s jasnim centripetalnim smjerom rasta, pri čemu razdoblje „čekanja“ u *subplate* zoni prethodi urastanju vlakana u kortikalnu ploču gotovo 2 mjeseca.
- Sazrijevanje somatosenzoričkog talamusa prethodi diferencijaciji somatosenzoričke kore što smo utvrdili korelacijom histoloških, histokemijskih, imunohistokemijskih i semikvantitativnih kriterija praćenja diferencijacije neurona.
- Laminacija kortikalne ploče koja se vidi na histološkim i histokemijskim (od 22. TNZ-a) te *in vitro* MR preparatima (oko 30. TNZ-a) interpretira se kao posljedica premještanja masivnih „čekajućih“ talamokortikalnih vlakana iz *subplate* zone u buduću somatosenzoričku koru.
- Glavne odlike rastućih talamokortikalnih vlakana su: lepezasto širenje prema lateralno, kratak put kroz *sagittal strata* te interdigitacija s kalozalnim vlaknima, dok ulazak talamokortikalnih vlakana u somatosenzoričku koru prethodi urastanju vlakana u čeona i zatiljna područja za skoro 2 tjedna.
- Interakcija talamokortikalnih aksona i *subplate* zone je ključna za uspostavu prvih fetalnih neuronskih krugova
- Najviši stupanj diferencijacije ventroposterolateralnog područja talamusa zabilježen je oko 27. TNZ-a, kada započinje intenzivna sinaptogeneza koju vidimo kao laminaciju kortikalne ploče i pojavu sloja IV u budućoj somatosenzoričkoj kori. Diferencijacija VPL jezgre ima obilježja eksponencijalnog razvoja. Nije zamijećena maturacija neurona u medio-lateralnom gradijentu.
- Rezultati govore u prilog da interakcija *subplate* zone, talamokortikalnih vlakana i neurona kortikalne ploče već od 24. TNZ-a daje čvrstu osnovu da osjetne informacije dolaze do kore velikog mozga. Također, mogu poslužiti kao normativi za buduća is-

traživanja vulnerabilnosti talamokortikalnih vlakana i složenih odnosa slijeda talamus-talamokortikalna vlakna- korteks. Nadalje, rezultati čine temelj za istraživanja kognitivnih i bihevioralnih razvojnih poremećaja, kao i za interpretaciju ranog osjeta dodira i boli tijekom kasnog fetalnog razdoblja, stoga mogu dati temelj za standardno korištenje anestezije i analgezije u nedonoščadi.

## 8. Sažetak

### **Histološka, imunohistokemijska i MRI analiza razvoja strukturne osnove somatosenzoričkoga talamokortikalnoga sustava u ljudskom fetusu**

Talamokortikalna vlakna su glavni izvor subkortikalnih informacija za koru velikog mozga, te je razvoj talamokortikalnih veza glavni neurorazvojni događaj koji omogućuje stvaranje strukturne osnove za različite osjete, uključujući bol. Ključnu ulogu u tom procesu ima međusobna interakcija talamokortikalnih vlakana i prolaznih fetalnih zona koje uz promjene u agregaciji i diferencijaciji stanica u talamusu i kortikalnoj ploči usko odražavaju rast talamokortikalnih aksona. Cilj rada je istražiti razvoj ventroposteriolateralnog područja talamusa i somatosenzoričke kore čime se mogu dobiti pouzdani strukturni pokazatelji diferencijacije talamokortikalnog sustava. Istraživanje uključuje *postmortem* fetalne mozgove starosti 7.5 - 36 TNZ-a koji su obrađeni raznim histološkim, imunohistokemijskim i *in vitro* MR metodama. Rast talamokortikalnih vlakana je izrazito složen te se prati od embrionalnog perioda pa sve do kasnog fetalnog razdoblja. Rezultati ukazuju na rani (7.5 TNZ-a) rast talamokortikalnih vlakana kad se nalaze u ventrolateralnom dijelu talamusa. Pojava velikih talamičkih teritorija događa se između 9. i 10. TNZ-a. AChE i CD15 bojenje najistaknutiji su biljezi za buduće ventrolateralno područje. Između 12. i 14. TNZ-a, vlakna rastu unutar dubljih slojeva intermedijalne zone i ulaze u kortikalnu ploču, paralelno sa širenjem *subplate* zone. Potom započinje bliska interakcija s kalozalnim vlaknima i započinje faza čekanja u *subplate* zoni. VPL jezgra se sigurno ograničava od 15. TNZ-a i započinje njena daljnja citoarhitektonska maturacija. Od 19. TNZ-a vlakna se nakupljaju u površnim područjima *subplate* zone odmah ispod buduće somatosenzoričke kore. Prodiranje vlakana u kortikalnu ploču (oko 24. TNZ-a) prati početnu laminaciju kortikalne ploče, što se vidi na preparatima bojanim AChE, MAP2, Nissl i na *in vitro* MR snimkama. Između 25. i 34. TNZ-a, kortikalna ploča pokazuje osnovni šesteroslojni uzorak. Glavne odlike rastućih talamokortikalnih vlakana su lepezasto širenje prema lateralno, kratak put kroz *sagittal strata* te interdigitacija s kalozalnim vlaknima. Ventroposterolateralno područje talamusa citoarhitektonski diferencira prije somatosenzoričke kore. Najveći stupanj citoarhitektonske diferencijacije događa se oko 27. TNZ-a i prati ga eksponencijalni trend razvitka. Ovaj trenutak se poklapa s razdobljem intenzivne sinaptogeneze u korteksu. Podatci o

prostorno-vremenskom razvitku talamokortikalnih vlakana kao i prolaznih fetalnih zona i kortikalne ploče bitni su za razmatranje vulnerabilnosti talamusa i funkcionalno sazrijevanje somatosenzoričkoga talamokortikalnoga sustava te pitanja vezanih uz osjet boli tijekom fetalnog perioda.

**Ključne riječi:** talamus, talamokortikalna vlakna, bol, ventroposterolateralna jezgra

## 9. Summary

### **Histological, immunohistochemical and MRI analysis of the development of the structural basis of the somatosensory thalamocortical system in the fetal human brain**

*Višnja Majić Zidarić, MD*

2022.

Thalamocortical fibers are the main source of subcortical information for the cerebral cortex. The development of thalamocortical connections is a major neurodevelopmental event that enables formation of a structural basis for a variety of sensory sensations, including pain. The interaction of thalamocortical fibers and transient fetal zones plays a key role in this process. Importantly, changes in cell aggregation and differentiation in the thalamus and cortical plate closely reflect the growth of thalamocortical axons. This study aims to investigate the development of the ventroposterolateral region of the thalamus, as well as somatosensory cortex, to provide reliable structural indicators of differentiation of the thalamocortical system. Here we used *postmortem* fetal brains aged 7.5- 36. PCW processed by histological, immunohistochemical, and *in vitro* MRI methods. The growth of thalamocortical fibers is a complex process, that needs to be studied through development, from the embryonic period until the late fetal period. Our results indicate early (7.5 PCW) outgrowth of thalamocortical fibers located in the ventrolateral part of the thalamus. Thalamic territories were detected between 9- 10 PCW. We confirmed that AChE and CD15 immunohistochemical staining are the most prominent markers for the future ventrolateral area. We show that between the 12<sup>th</sup> and 14<sup>th</sup> PCW, the fibers grow within the deeper layers of the intermediate zone and enter the cortical plate, in parallel with the expansion of the *subplate* zone. After that, the close interaction of thalamocorticals with the colossal fibers begins, as well as the „waiting period" in the subplate zone. The VP nucleus is delineated from the 15<sup>th</sup> PCW and its further cytoarchitectonic maturation is detected. Fibers accumulate in the superficial areas of the subplate zone just below the future somatosensory cortex from the 19<sup>th</sup> PCW. Penetration of thalamocortical fibers into the cortical plate (at approximately 24<sup>th</sup> PCW) follows the initial lamination of the cortical plate, were detected with AChE, MAP2, Nissl and *in vitro* MRI. Finally, cortical plate shows a basic six-layered pattern between the 25<sup>th</sup> and 34<sup>th</sup> PCW. Our results show that the main features of growing

thalamocortical fibers are fan-shaped radiation to the lateral, a short path through the *sagittal strata* and interdigitation with colossal fibers. In addition, the ventroposterolateral region of the thalamus differentiates before the somatosensory cortex. Importantly, the highest degree of cytoarchitectonic differentiation occurs around the 27<sup>th</sup> PCW, followed by an exponential development trend that coincides with the phase of intensive synaptogenesis in the cortex. Data on the spatio-temporal development of thalamocortical fibers, transient fetal zones and cortical plate are important for considering thalamic vulnerability and functional maturation of the somatosensory thalamocortical system, including issues related to pain sensation during the fetal period.

**Key words:** thalamus, thalamocortical fibers, pain, ventroposterolateral nucleus

## 10. Literatura

- [1] Vanhatalo S, van Nieuwenhuizen O. Fetal pain? *Brain Dev.* 2000;22(3):145–150. doi:10.1016/s0387-7604(00)00089-9.
- [2] White M, Wolf A. Pain and stress in the human fetus. *Best Pract Res Clin Anaesthesiol.* 2004;18(2):205–220. doi:10.1016/j.bpa.2003.12.011.
- [3] Kostovic I, Kostovic-Srzentić M, Benjak V, Jovanov-Milošević N, Radoš M. Developmental dynamics of radial vulnerability in the cerebral compartments in preterm infants and neonates. *Front Neurol.* 2014;5:139. doi:10.3389/fneur.2014.00139.
- [4] Volpe J. Brain injury in premature infants: a complex amalgam of destructive and developmental disturbances. *Lancet Neurol.* 2009;8(1):110–124. doi:10.1016/S1474-4422(08)70294-1.
- [5] Kostovic I. Structural and histochemical reorganization of the human prefrontal cortex during perinatal and postnatal life. *Prog Brain Res.* 1990;85:223–239. doi:10.1016/s0079-6123(08)62682-5.
- [6] Kostovic I, Judaš M. Transient patterns of cortical lamination during prenatal life: Do they have implications for treatment? *Neurosci Biobehav Rev.* 2007;31(8):1156–1168. doi:10.1016/j.neubiorev.2007.04.018.
- [7] Feller M. Spontaneous correlated activity in developing neural circuits. *Neuron.* 1999;22(4):653–656. doi:10.1016/s0896-6273(00)80724-2.
- [8] Anand K, Phil D, Carr D. The neuroanatomy, neurophysiology, and neurochemistry of pain, stress, and analgesia in newborns and children. *Ped Clin North Am.* 1989;36(4):795–822. doi:10.1016/s0031-3955(16)36722-0.
- [9] Anand K, Hickey P. Pain and its effects in the human neonate and fetus. *N Engl J Med.* 1987;317(21):1321–1329. doi:10.1056/NEJM198711193172105.
- [10] Lee S, Ralston H, Drey E, Rosen JPM. Fetal pain: a systematic multidisciplinary review of the evidence. *JAMA.* 2005;294(8):947–954. doi:10.1001/jama.294.8.947.



- [11] Slater R, Cantarella A, Gallella S, Worley A, Boyd S, Meek J, i sur. Cortical pain responses in human infants. *J Neurosci.* 2006;26(14):3662–3666. doi:10.1523/JNEUROSCI.0348-06.2006.
- [12] Anand K. Pain, plasticity, and premature birth: a prescription for permanent suffering? *J Neurosci.* 2000;6(9):971–973. doi:10.1038/79658.
- [13] Fitzgerald M, Walker S. The role of activity in developing pain pathways. *Pain Res Manag.* 2003;24:185–196.
- [14] Fitzgerald M. Development of pain mechanisms. *Br Med Bull.* 1991;47(3):667–675. doi:10.1093/oxfordjournals.bmb.a072499.
- [15] Fairhurst M, Wiech K, Dunckley P, Tracey I. Anticipatory brainstem activity predicts neural processing of pain in humans. *Pain.* 2007;128(1-2):101–110. doi:10.1016/j.pain.2006.09.001.
- [16] Supear H, Soriano E, Uylings H. The functions of the preplate in development and evolution of the neocortex and hippocampus. *Brain Res Rev.* 1998;27(1):101–110. doi:10.1016/j.pain.2006.09.001.
- [17] Norman E, Rosén I, Vanhatalo S, Stjernqvist K, Oklanda O, Fellman V, i sur. Electroencephalographic response to procedural pain in healthy term newborn infants. *Pediatr Res.* 2008;64(4):429–434. doi:10.1203/PDR.0b013e3181825487.
- [18] Nevalainen P, Lauronen L, Pihko E. Development of Human Somatosensory Cortical Functions - What have We Learned from Magnetoencephalography: A Review. *Front Hum Neurosci.* 2014;8:158. doi:10.3389/fnhum.2014.00158.
- [19] Nevalainen P, Rahkonen P, Pihko E, Lano A, Vanhatalo S, Andersson S, i sur. Evaluation of somatosensory cortical processing in extremely preterm infants at term with MEG and EEG. *Clin Neurophysiol.* 2015;126(2):275–283. doi:10.1016/j.clinph.2014.05.036.
- [20] Williams G, Fabrizi L, Meek J, Jackson D, Tracey I, Robertson N, i sur. Functional magnetic resonance imaging can be used to explore tactile and nociceptive processing in the infant brain. *Acta Paediatr.* 2015;104(2):158–166. doi:10.1111/apa.12848.
- [21] Bear M. *The Somatic Sensory System.* U: Bear M, Connors B, Paradiso M, urednici. *Neuroscience Exploring the brain.* Philadelphia: Wolters Kluwer; 2016. Str. 437–446.
- [22] Judaš M, Kostović I. Bol, toplina i hladnoća: anterolateralni osjetni sustav, Dodir, pritisak i kinestezija - sustav dorzalnih kolumni. U: Judaš M, Kostović I, urednici. *Temeljni neuroznanosti.* Zagreb: Medicinski fakultet Zagreb; 1997. Str. 224–237.

- [23] Brodmann K. Vergleichende Lokalisationslehre der Grosshirnrinde in ihren Prinzipien dargestellt auf Grund des Zellenbaues. Leipzig: Barth; 1909.
- [24] Tortora G, Derrickson B. Sensory, motor, and integrative systems. U: Tortora G, Derrickson B, urednici. Principles of Anatomy Physiology. New Jersey: Wiley; 2017. Str. 572–573.
- [25] Jones E. The Ventral Nuclei. U: Jones E, urednik. The Thalamus. Cambridge, UK, New Yorkm: Cambridge University Press; 1986. Str. 323–411.
- [26] His W. Die Entwicklung des menschlichen Gehirns wahrend der ersten Monate. Leipzig: Hirzel; 1904.
- [27] Hochstetter F. Beitrage zur Entwicklungsgeschichte des menschlichen Gehirns. Vienna: Franz Deuticke; 1919.
- [28] Gilbert M. The early development of the human diencephalon. J Comp Neural. 1935;62:81–115. doi:10.1002/cne.900620105.
- [29] Dekaban A. Human thalamus. An anatomical developmental and pathological study. Development of the human thalamic nuclei. J Comp Neural. 1954;100(1):63–67. doi:10.1002/cne.901000105.
- [30] Mai J, Forutan F. Thalamus. U: Mai J, Paxinos G, urednici. The Human Nervous System. San Diego: Elsevier Academic Press; 2011. Str. 618–666.
- [31] Kahle W. Zur Entwicklung des menschlichen Zwischenhirnes. Studien uber die Matrixphasen und die ortlichen. Reifungsunterschiede im embryonalen menschlichen Gehirn. II. Mitteilung. Dtsch Z Nervenheilk. 1956;175:259–318.
- [32] Šoša T. Razvitak lateralnog koljenastog tijela fetusa čovjeka : magistarski rad. Sveučilište u Zagrebu, Medicinski fakultet. Zagreb; 1979.
- [33] Mojsilović J, Zečević N. Early development of the human thalamus: Golgi and Nissl study. Early Hum Dev. 1991;27(1-2):119–144. doi:10.1016/0378-3782(91)90033-y.
- [34] Cooper E. The development of the human lateral geniculate body. Brain. 1954;68(3):222–239. doi:10.1093/brain/68.3.222.
- [35] Kostović I, Rakić PG. Transient cholinesterase staining in the mediodorsal nucleus of the thalamus and its connections in the developing human and monkey brain. J Comp Neural. 1983;219(4):431–447. doi:10.1002/cne.902190405.

- [36] Cooper I, Rakic P, Riklan M. The Pulvinar–LP Complex, Embryonic development of the pulvinar-LP complex in man,. Springfield; 1974.
- [37] Cooper E. The development of the thalamus. *Acta Anat.* 1950;9:201–206. doi:10.1159/000140139.
- [38] Hitchcock P, Hickey T. Prenatal development of the human lateral geniculate nucleus. *J Comp Neural.* 1980;194:395–411. doi:10.1002/cne.901940207.
- [39] Kostović I, Rakić P. Development of prestriate visual projections in the monkey and human fetal cerebrum revealed by transient cholinesterase staining. *J Neurosci.* 1984;4(1):25–42. doi:10.1523/JNEUROSCI.04-01-00025.1984.
- [40] Bayer S, Altman J. *The Human Brain During the Third Trimester.* Boca Raton: CRC Press; 2003.
- [41] Ashwell K, Mai J. Fetal development of the central nervous system. U: Mai J, Paxinos G, urednici. *The Human Nervous System.* San Diego: Elsevier Academic Press; 2011. Str. 51–59.
- [42] Hirai T, Jones E. A new parcellation of the human thalamus on the basis of histochemical staining. *Brain Res Brain Res Rev.* 1989;14(1):1–34. doi:10.1016/0165-0173(89)90007-6.
- [43] Mai J, Majtanik M, Paxinos G. *Atlas of the Human Brain.* San Diego: Academic Press; 2015.
- [44] Morel A JP Magnin M. Multiarchitectonic and stereotactic atlas of the human thalamus. *J Comp Neurol.* 1997;387(4):588–630. doi:10.1002/(sici)1096-9861(19971103)387:4<588::aid-cne8>3.0.co;2-z.
- [45] Forutan F, Mai J, Ashwell K, s Lensing-Höhn, Nohr D, Voss T, i sur. Organisation and maturation of the human thalamus as revealed by CD15. *J Comp Neurol.* 2001;437(4):476–95. doi:10.1002/cne.1296.
- [46] Škrbić S, Ščevak S, Judaš M. Prenatalni razvoj jezgara ventrolateroposteriornog područja talamusa u čovjeka. *Radovi Medicinskog fakulteta u Zagrebu.* 1990;31:269–281.
- [47] Jones K, Fariñas I, Backus C, Reichardt L. Targeted disruption of the BDNF gene perturbs brain and sensory neuron development but not motor neuron development. *Cell.* 1994;76(6):989–999. doi:10.1016/0092-8674(94)90377-8.

- [48] Kostović I, Rakić P. Developmental history of the transient subplate zone in the visual and somatosensory cortex of the macaque monkey and human brain. *J Comp Neurol.* 1990;297(3):441–470. doi:10.1002/cne.902970309.
- [49] Krmpotic-Nemanic J, Kostovic I, Kelovic Z, Nemanic D, Mrzljak L. Development of the human fetal auditory cortex: growth of afferent fibres. *Acta Anat.* 1983;116(1):69–73. doi:10.1159/000145727.
- [50] Fitzgerald M. The development of nociceptive circuits. *Nat Rev Neurosci.* 2005;6(7):507–520. doi:10.1038/nrn1701.
- [51] Ghosh A, Shatz C. A role for subplate neurons in the patterning of connections from thalamus to neocortex. *Development.* 1993;6(3):1031–1047.
- [52] Molnár Z, Adams R, Blakemore C. Mechanisms underlying the early establishment of thalamocortical connections in the rat. *J Neurosci.* 1998;18(15):5723–5745. doi:10.1523/JNEUROSCI.18-15-05723.1998.
- [53] Molnár Z, Adams R, Goffinet A, Blakemore C. The role of the first postmitotic cortical cells in the development of thalamocortical innervation in the reeler mouse. *J Neurosci.* 1998;18(15):5746–5765. doi:10.1523/JNEUROSCI.18-15-05746.1998.
- [54] Molnár Z, Garel S, López-Bendito G, Maness P, Price D. Mechanisms controlling the guidance of thalamocortical axons through the embryonic forebrain. *Eur J Neurosci.* 2012;35(10):1573–1585. doi:10.1111/j.1460-9568.2012.08119.x.
- [55] Río JD, Martínez A, Auladell C, Soriano E. Developmental history of the subplate and developing white matter in the murine neocortex. Neuronal organization and relationship with the main afferent systems at embryonic and perinatal stages. *Cereb Cortex.* 2000;10(8):784–801. doi:10.1093/cercor/10.8.784.
- [56] Skalióra I, Adams R, Blakemore C. Morphology and growth patterns of developing thalamocortical axons. *J Neurosci.* 2000;20(10):3650–3662. doi:10.1523/JNEUROSCI.20-10-03650.2000.
- [57] Sestan N, Rakic P, Donoghue M. Independent parcellation of the embryonic visual cortex and thalamus revealed by combinatorial Eph/ephrin gene expression. *Curr Biol.* 2001;11(1):39–43. doi:10.1016/s0960-9822(00)00043-9.
- [58] O’Leary D, Schlaggar B, Tuttle R. Specification of neocortical areas and thalamocortical connections. *Annu Rev Neurosci.* 1994;17:419–439. doi:10.1146/annurev.ne.17.030194.002223.

- [59] O'Leary D, Chou S, Hamasaki T, Sahara S, and S Thuret AT, Leingärtner A. Regulation of laminar and area patterning of mammalian neocortex and behavioural implications. *Novartis Found Symp.* 2007;288:141–159. doi:10.1002/9780470994030.ch11.
- [60] Little G, López-Bendito G, Rünker A, García N, Piñon M, Chédotal A, i sur. Specificity and plasticity of thalamocortical connections in Sema6A mutant mice. *PLoS Biol.* 2009;7(4):e98. doi:10.1371/journal.pbio.1000098.
- [61] Chen Y, Magnani D, Theil T, Pratt T, Price D. Evidence that descending cortical axons are essential for thalamocortical axons to cross the pallial-subpallial boundary in the embryonic forebrain. *PLoS One.* 2012;7(3):e33105. doi:10.1371/journal.pone.0033105.
- [62] Jabaudon D, López-Bendito G. Development and plasticity of thalamocortical systems. *Eur J Neurosci.* 2012;35(10):1522–1523. doi:10.1111/j.1460-9568.2012.08117.
- [63] Price D, Clegg J, Duocastella X, Willshaw D, Pratt T. The importance of combinatorial gene expression in early Mammalian thalamic patterning and thalamocortical axonal guidance. *Front Neurosci.* 2012;6:37. doi:10.3389/fnins.2012.00037.
- [64] Garel S, López-Bendito G. Inputs from the thalamocortical system on axon pathfinding mechanisms. *Curr Opin Neurobiol.* 2014;27:143–150. doi:10.1016/j.conb.2014.03.013.
- [65] Huang H, Zhang J, Wakana S, Zhang W, Ren T, Richards L, i sur. White and gray matter development in human fetal, newborn and pediatric brain. *Neuroimage.* 2006;33(1):27–38. doi:10.1016/j.neuroimage.2006.06.009.
- [66] Huang H, Xue R, Zhang J, Ren T, Richards L, Yarowsky P, i sur. Anatomical characterization of human fetal brain development with diffusion tensor magnetic resonance imaging. *J Neurosci.* 2009;29(13):4263–4273. doi:10.1523/JNEUROSCI.2769-08.2009.
- [67] Radoš M, Judaš M, Kostović I. In vitro MRI of brain development. *Eur J Radiol.* 2006;57(2):187–198. doi:10.1016/j.ejrad.2005.11.019.
- [68] Aeby A, Liu Y, Tiège XD, Denolin V, David P, Balériaux D, i sur. Maturation of thalamic radiations between 34 and 41 weeks' gestation: a combined voxel-based study and probabilistic tractography with diffusion tensor imaging. *Am J Neuroradiol.* 2009;30(9):1780–1786. doi:10.3174/ajnr.A1660.
- [69] Metzger C, Eckert U, Steiner J, Sartorius A, Buchmann J, Stadler J, i sur. High field FMRI reveals thalamocortical integration of segregated cognitive and emotional processing in mediodorsal and intralaminar thalamic nuclei. *Front Neuroanat.* 2010;4:138. doi:10.3389/fnana.2010.00138.

- [70] Ball G, Boardman J, Rueckert D, Aljabar P, Arichi T, Merchant N, i sur. The effect of preterm birth on thalamic and cortical development. *Cereb Cortex*. 2012;22(5):1016–1024. doi:10.1093/cercor/bhr176.
- [71] Ball G, Boardman J, Aljabar P, Pandit A, Arichi T, Merchant N, i sur. The influence of preterm birth on the developing thalamocortical connectome. *Cortex*. 2013;49(6):1711–1721. doi:10.1016/j.cortex.2012.07.006.
- [72] Ball G, Pazderova L, Chew A, Tusor N, Merchant N, Arichi T, i sur. Thalamocortical Connectivity Predicts Cognition in Children Born Preterm. *Cereb Cortex*. 2015;25(11):4310–4318. doi:10.1093/cercor/bhu331.
- [73] Alcauter S, Lin W, Smith J, Short S, Goldman B, Reznick J, i sur. Development of thalamocortical connectivity during infancy and its cognitive correlations. *J Neurosci*. 2014;34(27):9067–9075. doi:10.1523/jneurosci.0796-14.2014.
- [74] Wang R, Dai G, Takahashi E. High Resolution MRI Reveals Detailed Layer Structures in Early Human Fetal Stages: In Vitro Study with Histologic Correlation. *Front Neuroanat*. 2015;9:150. doi:10.3389/fnana.2015.00150.
- [75] Zhang Y, Zhang J, Oishi K, Faria A, Jiang H, Li X, i sur. Atlas-guided tract reconstruction for automated and comprehensive examination of the white matter anatomy. *Neuroimage*. 2010;52(4):1289–1301. doi:10.1016/j.neuroimage.2010.05.049.
- [76] Palmer S, SC SN, B BJ, Juliano S. Laminar specific alterations of thalamocortical projections in organotypic cultures following layer 4 disruption in ferret somatosensory cortex. *Eur J Neurosci*. 2001;13(8):1559–1571. doi:10.1046/j.0953-816x.2001.01519.x.
- [77] Molnár Z, Garel S, López-Bendito G, Maness P, Price D. Mechanisms controlling the guidance of thalamocortical axons through the embryonic forebrain. *Eur J Neurosci*. 2012;35(10):1573–1585. doi:10.1111/j.1460-9568.2012.08119.x.
- [78] Polleux F, Ince-Dunn G, Ghosh A. Transcriptional regulation of vertebrate axon guidance and synapse formation. *Nat Rev Neurosci*. 2007;8(5):331–340. doi:10.1038/nrn2118.
- [79] Frangeul L, Pouchelon G, Telley L, Lefort S, Luscher C, Jabaudon D. A cross-modal genetic framework for the development and plasticity of sensory pathways. *Nature*. 2016;538(7623):96–98. doi:10.1038/nature19770.
- [80] Blakemore C, Molnar Z. Factors involved in the establishment of specific interconnections between thalamus and cerebral cortex. *Cold Spring Harb Symp Quant Biol*. 1990;55:491–504. doi:10.1101/SQB.1990.055.01.048.

- [81] Molnar Z, Blakemore C. How do thalamic axons find their way to the cortex? *Trends Neurosci.* 1995;18(9):389–397. doi:10.1016/0166-2236(95)93935-q.
- [82] Molliver M, Kostović I, der Loos HV. The development of synapses in cerebral cortex of the human fetus. *Brain Res.* 1973;50(2):403–407. doi:10.1016/0006-8993(73)90741-5.
- [83] Bourgeois J, Jastreboff J, Rakic P. Synaptogenesis in visual cortex of normal and preterm monkeys: evidence for intrinsic regulation of synaptic overproduction. *Proc Natl Acad Sci U S A.* 1989;86(11):4297–4301. doi:10.1073/pnas.86.11.4297.
- [84] Kostović I, Jovanov-Milošević N. The development of cerebral connections during the first 20-45 weeks' gestation. *Semin Fetal Neonatal Med.* 2006;11(6):415–422. doi:10.1016/j.siny.2006.07.001.
- [85] Kostović I, Judaš M. The development of the subplate and thalamocortical connections in the human foetal brain. *Acta Paediatr.* 2010;99(8):1119–1127. doi:10.1111/j.1651-2227.2010.01811.x.
- [86] Ghosh A, Antonini A, McConnell S, Shatz C. Requirement for subplate neurons in the formation of thalamocortical connections. *Nature.* 1990;347(6289):179–181. doi:10.1038/347179a0.
- [87] Shatz C. How are specific connections formed between thalamus and cortex? *Curr Opin Neurobiol.* 1992;2(1):79–82. doi:10.1016/0959-4388(92)90166-i.
- [88] Goodman C, Shatz C. Developmental mechanisms that generate precise patterns of neuronal connectivity. *Cell.* 1993;72:77–98. doi:10.1016/S0092-8674(05)80030-3.
- [89] Catalano S, Shatz C. Activity-dependent cortical target selection by thalamic axons. *Science.* 1998;281(5376):559–562. doi:10.1126/science.281.5376.559.
- [90] Hanganu I, Kilb W, Luhmann H. Spontaneous synaptic activity of subplate neurons in neonatal rat somatosensory cortex. *Cereb Cortex.* 2001;11(5):400–410. doi:10.1093/cercor/11.5.400.
- [91] Hanganu I, Kilb W, Luhmann H. Functional synaptic projections onto subplate neurons in neonatal rat somatosensory cortex. *J Neurosci.* 2002;22(16):7165–7176. doi:10.1523/JNEUROSCI.22-16-07165.2002.
- [92] Kanold P, Luhmann H. The subplate and early cortical circuits. *Annu Rev Neurosci.* 2010;33:23–48. doi:10.1146/annurev-neuro-060909-153244.

- [93] Kanold P. Transient microcircuits formed by subplate neurons and their role in functional development of thalamocortical connections. *Neuroreport*. 2014;15(14):2149–2153. doi:10.1097/00001756-200410050-00001.
- [94] Zhao C, Kao J, Kanold P. Functional excitatory microcircuits in neonatal cortex connect thalamus and layer 4. *J Neurosci*. 2009;29(49):15479–15488. doi:10.1523/JNEUROSCI.4471-09.2009.
- [95] Allendoerfer K, Cabelli R, Escandón E, Kaplan D, Nikolics K, Shatz C. Regulation of neurotrophin receptors during the maturation of the mammalian visual system. *J Neurosci*. 1994;14(3 pt 2):1795–1811. doi:10.1523/JNEUROSCI.14-03-01795.1994.
- [96] Persson H. Development of somatosensory cortical functions – an electrophysiological study in prenatal sheep. *Acta Physiol Scand*. 1973;395:1–64.
- [97] Molliver M. An ontogenetic study of evoked somesthetic cortical responses in the sheep. *Prog Brain Res*. 1967;26:78–91. doi:10.1016/S0079-6123(08)61420-X.
- [98] Hanganu I, Okabe A, Lessmann V, Luhmann H. Cellular mechanisms of subplate-driven and cholinergic input-dependent network activity in the neonatal rat somatosensory cortex. *Cereb Cortex*. 2009;19(1):89–105. doi:10.1093/cercor/bhn061.
- [99] Ayoub A, Kostović I. New horizons for the subplate zone and its pioneering neurons. *Cereb Cortex*. 2009;19(8):1705–1707. doi:10.1093/cercor/bhp025.
- [100] Bear M, Connors B, Paradiso M. *The Structure of the Nervous System*. U: Bear M, Connors B, Paradiso M, urednici. *Neuroscience: Exploring the Brain*. Philadelphia: Wolters Kluwer; 2016. Str. 179–210.
- [101] O’Rahilly R, Müller F. *The Major Divisions of the Brain*. U: O’Rahilly R, Müller F, urednici. *The Embryonic Human Brain. An atlas of Developmental Stages*. Hoboken: John Wiley Sons Inc; 2006. Str. 31–38.
- [102] Bystron I, Blakemore C, Rakic P. Development of the human cerebral cortex: Boulder Committee revisited. *Nat Rev Neurosci*. 2008;9(2):110–122. doi:10.1038/nrn2252.
- [103] Brazel C, Romanko M, Rothstein R, Levison S. Roles of the mammalian subventricular zone in brain development. *Prog Neurobiol*. 2003;69(1):49–69. doi:10.1016/s0301-0082(03)00002-9.
- [104] Letinic K, Zoncu R, Rakic P. Origin of GABAergic neurons in the human neocortex. *Nature*. 2002;417(6889):645–649. doi:10.1093/cercor/bhn078.



- [105] Zecevic N, Chen Y, Filipovic R. Contributions of cortical subventricular zone to the development of the human cerebral cortex. *J Comp Neurol.* 2005;491(2):109–122. doi:10.1002/cne.20714.
- [106] Bystron I, Molnar Z, Otellin V, Blakemore C. Tangential networks of precocious neurons and early axonal outgrowth in the embryonic human forebrain. *J Neurosci.* 2005;25(11):2781–2792. doi:10.1523/JNEUROSCI.4770-04.2005.
- [107] Bystron I, Rakic P, Molnár Z, Blakemore C. The first neurons of the human cerebral cortex. *Nat Neurosci.* 2006;9(7):880–886. doi:10.1038/nn1726.
- [108] Rakić P. Specification of cerebral cortical areas. *Science.* 1988;241(4862):170–176. doi:10.1126/science.3291116.
- [109] Noctor S, Martinez-Cerdeno V, Ivic L, Kriegstein A. Cortical neurons arise in symmetric and asymmetric division zones and migrate through specific phases. *Nature Neurosci.* 2004;7(2):136–144. doi:10.1038/nn1172.
- [110] Noctor S, Flint A, Weissman T, Dammerman R, Kriegstein A. Neurons derived from radial glial cells establish radial units in neocortex. *Nature.* 2001;409(6821):714–720. doi:10.1038/35055553.
- [111] Takahashi T, Nowakowski R, Caviness V. Early ontogeny of the secondary proliferative population of the embryonic murine cerebral wall. *J Neurosci.* 1995;15(9):6058–6068. doi:10.1523/JNEUROSCI.15-09-06058.1995.
- [112] Rakić P. Mode of cell migration to the superficial layers of fetal monkey neocortex. *J Comp Neurol.* 1972;145(1):61–83. doi:10.1002/cne.90145010.
- [113] Rakić P. A small step for the cell, a giant leap for mankind: a hypothesis of neocortical expansion during evolution. *Trends Neurosci.* 1995;18(9):383–388. doi:10.1016/0166-2236(95)93934.
- [114] Kostović I, Judaš M. Embryonic and Fetal Development of the Human Cerebral Cortex. *Brain Mapping: An Encyclopedic Reference.* 2015;2:167–175. doi:10.1016/B978-0-12-397025-1.00193-7.
- [115] Kostović I. Prenatal development of nucleus basalis complex and related fiber systems in man: a histochemical study. *Neuroscience.* 1986;17(4):1047–1077. doi:10.1016/0306-4522(86)90077-1.
- [116] Grant E, Hoerder-Suabedissen A, Molnár Z. Development of the corticothalamic projections. *Front Neurosci.* 2012;6:53. doi:10.3389/fnins.2012.00053.

- [117] Vasung L, Huang H, Jovanov-Milosevic N, Pletikos M, Mori S, Kostovic. Development of axonal pathways in the human fetal fronto-limbic brain: histochemical characterization and diffusion tensor imaging. *J Anat.* 2010;217(4):400–417. doi:10.1111/j.1469-7580.2010.01260.x.
- [118] Kostovic I, Judas M, Rados M, Hrabac P. Laminar organization of the human fetal cerebrum revealed by histochemical markers and magnetic resonance imaging. *Cereb Cortex.* 2002;12(5):536–533. doi:10.1093/cercor/12.5.536.
- [119] Jovanov-Milošević IKN, Radoš M, Sedmak G, Benjak V, Kostović-Srzentic M, Vasung L, i sur. Perinatal and early postnatal reorganization of the subplate and related cellular compartments in the human cerebral wall as revealed by histological and MRI approaches. *Brain Struct Funct.* 2012;219(1):231–253. doi:10.1007/s00429-012-0496-0.
- [120] Judaš M, Sedmak G, Pletikos M, Jovanov-Milošević N. Populations of subplate and interstitial neurons in fetal and adult human telencephalon. *J Anat.* 2010;217(4):381–399. doi:10.1111/j.1469-7580.2010.01284.x.
- [121] Glover V, Fisk N. Do fetuses feel pain? We don't know; better to err on the safe side from mid-gestation. *BMJ.* 1996;313(7060):796. doi:10.1136/bmj.313.7060.796.
- [122] Krsnik Z, Majić V, Vasung L, Huang H, Kostović I. Growth of Thalamocortical Fibers to the Somatosensory Cortex in the Human Fetal Brain. *Front Neurosci.* 2017;11:233. doi:10.3389/fnins.2017.00233.
- [123] Vanhatalo S, Kaila K. Development of neonatal EEG activity: from phenomenology to physiology. *Semin Fetal Neonatal Med.* 2006;11(6):471–478. doi:10.1016/j.siny.2006.07.008.
- [124] Hrbek A, Karlberg P, Olsson T. Development of visual and somatosensory evoked responses in preterm newborn infants. *Electroencephalogr Clin Neurophysiol.* 1973;34(3):225–232. doi:10.1016/0013-4694(73)90249-6.
- [125] Klimach V, Cooke R. Maturation of the neonatal somatosensory evoked response in preterm infants. *Dev Med Child Neurol.* 1988;30(2):208–214. doi:10.1111/j.1469-8749.1988.tb04752.x.
- [126] Andrews K, Fitzgerald M. The cutaneous withdrawal reflex in human neonates: sensitization, receptive fields, and the effects of contralateral stimulation. *Pain.* 1994;56(1):95–101. doi:10.1016/0304-3959(94)90154-6.

- [127] Fitzgerald M KM. The functional development of descending inhibitory pathways in the dorsolateral funiculus of the newborn rat spinal cord. *Brain Res.* 1986;389(1-2):261–270. doi:10.1016/0165-3806(86)90194-x.
- [128] Craig K, Whitfield M, Grunau R, Linton J, HD HH. Pain in the preterm neonate: behavioural and physiological indices. *Pain.* 1993;52(3):287–299. doi:10.1016/0304-3959(93)90162-I.
- [129] Giannakouloupoulos X, Sepulveda W, Kourtis P, Glover V, Fisk N. Fetal plasma cortisol and beta-endorphin response to intrauterine needling. *Lancet.* 1994;344(8195):77–81. doi:10.1016/s0140-6736(94)91279-3.
- [130] Gitau R, Fisk N, Teixeira J, Cameron A, Glover V. Fetal hypothalamic-pituitary-adrenal stress responses to invasive procedures are independent of maternal responses. *J Clin Endocrinol Metab.* 2001;86(1):104–109. doi:10.1210/jcem.86.1.7090.
- [131] Teixeira J, Glover V, Fisk N. Acute cerebral redistribution in response to invasive procedures in the human fetus. *Am J Obstet Gynecol.* 1999;181(4):1018–1025. doi:10.1016/s0002-9378(99)70340-6.
- [132] Bartocci M, Bergqvist L, Lagercrantz H, Anand K. Pain activates cortical areas in the preterm newborn brain. *Pain.* 2006;122(1-2):109–17. doi:10.1016/j.pain.2006.01.015.
- [133] Deprest J, Gratacos E, Nicolaidis K. Fetoscopic tracheal occlusion (FETO) for severe congenital diaphragmatic hernia: evolution of a technique and preliminary results. *Ultrasound Obstet Gynecol.* 2004;24(2):121–126. doi:10.1002/uog.1711.
- [134] Deprest J, Jani J, Lewi L, Ochsenein-Kölble N, Cannie M, Doné E, i sur. Fetoscopic surgery: encouraged by clinical experience and boosted by instrument innovation. *Semin Fetal Neonatal.* 2006;11(6):398–412. doi:10.1016/j.siny.2006.09.003.
- [135] Cass D. Fetal surgery for congenital diaphragmatic hernia: the North American experience. *Semin Perinatol.* 2005;29(2):104–111. doi:10.1053/j.semperi.2005.04.010.
- [136] Adzick N, Thom E, Spong C, Brock J, Burrows P, Johnson M, i sur. A randomized trial of prenatal versus postnatal repair of myelomeningocele. *Semin Fetal Neonatal.* 2011;364(11):993–1004. doi:10.1056/NEJMoa1014379.
- [137] Adzick N. Open fetal surgery for lifethreatening fetal anomalies. *Semin Fetal Neonatal.* 2010;15(1):1–8. doi:10.1016/j.siny.2009.05.003.

- [138] Seeds J, Corke B, Spielman F. Prevention of fetal movement during invasive procedures with pancuronium bromide. *Am J Obstet Gynecol.* 1986;155(4):818–819. doi:10.1016/s0002-9378(86)80028-x.
- [139] Rosen M. Anesthesia for procedures involving the fetus. *Semin Perinatol.* 1991;15(5):410–417.
- [140] Cauldwell C. Anesthesia for fetal surgery. *Anesthesiol Clin North America.* 2001;20(1):211–226. doi:10.1016/s0889-8537(03)00062-2.
- [141] Smith R, Gitau R, Glover V, Fisk N. Pain and stress in the human fetus. *Eur J Obstet Gynecol Reprod Biol.* 2000;92(1):161–165. doi:10.1016/s0301-2115(00)00441-3.
- [142] Anand K, WG WS, Aynsley-Green A. Randomised trial of fentanyl anaesthesia in pre-term babies undergoing surgery: effects on the stress response. *Lancet.* 1987;1(8524):62–66. doi:10.1016/s0140-6736(87)91907-6.
- [143] Anand K, Hickey P. Halothane-morphine compared with high-dose sufentanil for anesthesia and postoperative analgesia in neonatal cardiac surgery. *N Engl J Med.* 1992;326(1):1–9. doi:10.1056/NEJM199201023260101.
- [144] Johnston C, Stevens B. Experience in a neonatal intensive care unit affects pain response. *Pediatrics.* 1996;98(5):925–930.
- [145] Kinouchi K. Anaesthetic considerations for the management of very low and extremely low birth weight infants. *Best Pract Res Clin Anaesthesiol.* 2004;18(2):273–290. doi:10.1016/j.bpa.2003.12.010.
- [146] Judaš M, Šimić G, Petanjek Z, Jovanov-Milošević N, Pletikos M, Vasung L, i sur. The Zagreb Collection of human brains: a unique, versatile, but underexploited resource for the neuroscience community. *Ann N Y Acad Sci.* 2011;1:105–130. doi:10.1111/j.1749-6632.2011.05993.x.
- [147] Krnjević K, Sliver A. A histochemical study of cholinergic fibres in the cerebral cortex. *J Anat.* 1965;99(Pt 4):711–759.
- [148] Bayer S, Altman J. *The human brain during the second trimester.* Boca Raton: CRC Press; 2005.
- [149] West M, Slomianka L, Gundersen H. Unbiased stereological estimation of the total number of neurons in the subdivisions of the rat hippocampus using the optical fractionator. *Anat Rec.* 1991;231(4):482–497. doi:10.1002/ar.1092310411.

- [150] Rakić P. Studije procesa proliferacije, migracije i diferencijacije neuroblasta tokom neurohistogeneze sisara, posebno čovjeka. Univerzitet u Beogradu, Medicinski fakultet. Beograd; 1968.
- [151] Kostovic I. Zentralnervensystem. U: Hinrichsen K, urednik. Humanembryologie - Lehrbuch und Atlas der vorgeburtlichen Entwicklung des Menschen. Berlin-Heidelberg-New York: Elsevier Academic Press; 1990. Str. 381–448.
- [152] Duque A, Krsnik Z, Kostovic I, Rakic P. Secondary expansion of the transient subplate zone in the developing cerebrum of human and nonhuman primates. *Proc Natl Acad Sci USA*. 2016;113(35):9892–9897. doi:10.1073/pnas.1610078113.
- [153] Bartelmez G, Dekaban A. The early development of the human brain. Washington: Carnegie Institution; 1962.
- [154] Judas M, Rados M, Jovanov-Milosevic N, Hrabac P, Stern-Padovan R, Kostovic I. Structural, immunocytochemical, and MR imaging properties of periventricular crossroads of growing cortical pathways in preterm infants. *Am J Neuroradiol*. 2005;26(10):2671–2684.
- [155] Letinic K, Kostovic I. Transient fetal structure, the gangliothalamic body, connects telencephalic germinal zone with all thalamic regions in the developing human brain. *J Comp Neurol*. 1997;384(3):373–395. doi:10.1002/(sici)1096-9861(19970804)384:33.3.co;2-z.
- [156] Rakic P, Sidman R. Telencephalic origin of pulvinar neurons in the fetal human brain. *Z Anat Entwicklungsgesch*. 1969;129(1):53–82. doi:10.1007/bf00521955.
- [157] López-Bendito G, Flames N, Ma L, Fouquet M, Meglio TD, Chedotal A, et al. Robo1 and Robo2 cooperate to control the guidance of major axonal tracts in the mammalian forebrain. *J Neurosci*. 2007;27(13):3395–3407. doi:10.1523/JNEUROSCI.4605-06.2007.
- [158] López-Bendito G, MZ. Thalamocortical development: how are we going to get there? *Nat Rev Neurosci*. 2003;4(4):422. doi:10.1038/nrn1075.
- [159] Ma L, Harada T, Harada C, Romero M, Hebert J, McConnell S, et al. Neurotrophin-3 is required for appropriate establishment of thalamocortical connections. *Neuron*. 2002;36(4):623–34. doi:10.1016/s0896-6273(02)01021-8.
- [160] Métna C, Deleglise D, Serafini T, Kennedy T, TessierLavigne M. A role for netrin-1 in the guidance of cortical efferents. *Development*. 1997;124(24):5063–5074. doi:10.1242/dev.124.24.5063.

- [161] Braisted J, Catalano S, Stimac R, Kennedy T, Tessier-Lavigne M, Shatz C, i sur. Netrin-1 promotes thalamic axon growth and is required for proper development of the thalamocortical projection. *J Neurosci.* 2000;20(15):5792–5801. doi:10.1523/JNEUROSCI.20-15-05792.2000.
- [162] Bagri A, Marín O, Plump A, Mak J, Pleasure S, Rubenstein J, i sur. Slit proteins prevent midline crossing and determine the dorsoventral position of major axonal pathways in the mammalian forebrain. *Neuron.* 2002;33(2):233–248. doi:10.1016/s0896-6273(02)00561-5.
- [163] Vanderhaeghen P, Lu Q, Prakash N, Frisé J, Walsh C, Frostig R, i sur. A mapping label required for normal scale of body representation in the cortex. *Nature Neurosci.* 2000;3(4):358–365. doi:0.1038/73929.
- [164] Bagnard D, Lohrum M, Uziel D, Puschel A, Bolz J. Semaphorins act as attractive and repulsive guidance signals during the development of cortical projections. *Development.* 1998;125(24):5043–5053. doi:10.1242/dev.125.24.5043.
- [165] Gao P, Yue Y, Zhang J, Cerretti D, Levitt P, Zhou R. Regulation of thalamic neurite outgrowth by the Eph ligand ephrin-A5: implications in the development of thalamocortical projections. *Proc Natl Acad Sci USA.* 1998;95(9):5329–5334. doi:10.1073/pnas.95.9.5329.
- [166] Letinić K, Kostović I. Transient neuronal population of the internal capsule in the developing human cerebrum. *Neuroreport.* 1996;2(13):2159–62. doi:10.1097/00001756-199609020-00020.
- [167] Allendoerfer K, Shatz C. The subplate, a transient neocortical structure: its role in the development of connections between thalamus and cortex. *Annu Rev Neurosci.* 1994;17:185–218. doi:10.1146/annurev.ne.17.030194.001153.
- [168] Jones E. Viewpoint: the core and matrix of thalamic organization. *Neuroscience.* 1998;85(2):331–345. doi:10.1016/s0306-4522(97)00581-2.
- [169] Rubio-Garrido P, de Manzo FP, Porrero C, Galazo M, Clasca F. Thalamic input to distal apical dendrites in neocortical layer 1 is massive and highly convergent. *Cereb Cortex.* 2009;19(10):2380–2395. doi:10.1093/cercor/bhn259.
- [170] Clascá F, Rubio-Garrido P, Jabaudon D. Unveiling the diversity of thalamocortical neuron subtypes. *Eur J Neurosci.* 2012;35(10):1524–1532. doi:10.1111/j.1460-9568.2012.08033.x.

- [171] Castro-Alamancos M, Connors B. Thalamocortical synapses. *Prog Neurobiol.* 1997;51(6):581–606. doi:10.1016/s0301-0082(97)00002-6.
- [172] Rakic P. Prenatal development of the visual system in rhesus monkey. *Philos Trans R Soc Lond B Biol Sci.* 1977;278(961):245–260. doi:10.1098/rstb.1977.0040.
- [173] Beenhakker M, Huguenard J. Neurons that fire together also conspire together: is normal sleep circuitry hijacked to generate epilepsy? *Neuron.* 2009;62(5):612–632. doi:10.1016/j.neuron.2009.05.015.
- [174] Llina R, Ribary U, Jeanmonod D, Kronberg E, Mitra P. Thalamocortical dysrhythmia: a neurological and neuropsychiatric syndrome characterized by magnetoencephalography. *Proc Natl Acad Sci USA.* 1999;96(26):15222–15227. doi:10.1073/pnas.96.26.15222.
- [175] Jones E. Thalamocortical dysrhythmia and chronic pain. *Pain.* 2010;150(1):4–5. doi:10.1016/j.pain.2010.03.022.
- [176] Bicknese A, Sheppard A, O’Leary D, Pearlman A. Thalamocortical axons extend along a chondroitin sulfate proteoglycan-enriched pathway coincident with the neocortical subplate and distinct from the efferent path. *J Neurosci.* 1994;14(6):3500–3510. doi:10.1523/JNEUROSCI.14-06-03500.1994.
- [177] Kostović I, Radoš M, Kostović-Srzentić M, Krsnik    Fundamentals of the Development of Connectivity in the Human Fetal Brain in Late Gestation: From 24 Weeks Gestational Age to Term. *J Neuropathol Exp Neurol.* 2021;80(5):393–414. doi:10.1093/jnen/nlab024.
- [178] Molnar Z, Higashi S, Lopez-Bendito G. Choreography of early thalamocortical development. *Cerebral Cortex.* 2003;13(6):661–669. doi:10.1093/cercor/13.6.661.
- [179] Rathbone R, Counsell S, Kapellou O, Dyet L, Kennea N, Hajnal J, et al. Perinatal cortical growth and childhood neurocognitive abilities. *Neurology.* 2011;77(16):510–517. doi:10.1212/WNL.0b013e318233b215.
- [180] Inder T, Warfield S, Wang H, PS PH, Volpe J. Abnormal cerebral structure is present at term in premature infants. *Pediatrics.* 2005;115(2):286–294. doi:10.1542/peds.2004-0326.
- [181] Volpe J. Subplate neurons—missing link in brain injury of the premature infant? *Pediatrics.* 1996;97(1):112–113.

- [182] Krägeloh-Mann I, Toft P, Lunding J, Andresen J, Pryds O, Lou H. Brain lesions in preterms: origin, consequences and compensation. *Acta Paediatr.* 1999;88(8):897–908. doi:10.1111/j.1651-2227.1999.tb00068.x.
- [183] Sie L, van der Knaap M, Oosting J, de Vries L, Lafeber H, Valk J. MR patterns of hypoxic-ischemic brain damage after prenatal, perinatal or postnatal asphyxia. *Neuropediatrics.* 2000;31(3):128–136. doi:10.1055/s-2000-7496.
- [184] Hoon A, Lawrie E, Melhem E, Reinhardt P, van Zijl P, Solaiyappan M, i sur. Diffusion tensor imaging of periventricular leukomalacia shows affected sensory cortex white matter pathways. *Neuropediatrics.* 2002;59(5):752–756. doi:10.1212/WNL.59.5.752.
- [185] Miller S, Vigneron D, Henry R, Bohland M, Ceppi-Cozzio C, Hoffman C, i sur. Serial quantitative diffusion tensor MRI of the premature brain: development in newborns with and without injury. *J Magn Reson Imaging.* 2002;16(6):621–632. doi:10.1002/jmri.10205.
- [186] Counsell S, Allsop J, Harrison M, Larkman D, Kennea N, Kapellou O, i sur. Diffusion-weighted imaging of the brain in preterm infants with focal and diffuse white matter abnormality. *Pediatrics.* 2003;112(1 Pt 1):1–7. doi:10.1542/peds.112.1.1.
- [187] Ment L, Hirtz D, Hüppi P. Imaging biomarkers of outcome in the developing preterm brain. *Lancet Neurol.* 2009;8(11):1042–1055. doi:10.1016/S1474-4422(09)70257-1.
- [188] Miller S, Ferriero D. From selective vulnerability to connectivity: insights from newborn brain imaging. *Trends Neurosci.* 2009;32(9):496–505. doi:10.1016/j.tins.2009.05.010.
- [189] Kidokoro H, Anderson P, Doyle L, Woodward L, Neil J, Inder T. Brain injury and altered brain growth in preterm infants: predictors and prognosis. *Pediatrics.* 2014;134(2):444–453. doi:10.1542/peds.2013-23361.
- [190] Barkovich A. MR imaging of the neonatal brain. *Neuroimaging Clin N Am.* 2006;16(1):117–135. doi:10.1016/j.nic.2005.10.003.
- [191] Kasprian G, Brugger P, Weber C, Krssák M, Krampl E, Herold C, i sur. In utero tractography of fetal white matter development. *Neuroimage.* 2008;43(2):213–224. doi:10.1016/j.neuroimage.2008.07.026.
- [192] Mitter C, Jakab A, Brugger P, Ricken G, Gruber G, Bettelheim D, i sur. Validation of In utero Tractography of Human Fetal Commissural and Internal Capsule Fibers with Histological Structure Tensor Analysis. *Front Neuroanat.* 2015;9:164. doi:10.3389/fnana.2015.00164.



- [193] Dubois J, Benders M, Cachia A, Lazeyras F, Leuchter RHV, Sizonenko S, i sur. Mapping the early cortical folding process in the preterm newborn brain. *Cereb Cortex*. 2008;18(6):1444–1454. doi:10.1093/cercor/bhm180.
- [194] Takahashi E, Folkerth R, Galaburda A, Grant P. Emerging cerebral connectivity in the human fetal brain: an MR tractography study. *Cereb Cortex*. 2012;22(2):455–464. doi:10.1093/cercor/bhr126.
- [195] Lagercrantz H, Changeux J. Basic consciousness of the newborn. *Semin Perinatol*. 2010;34(3):201–206. doi:10.1053/j.semperi.2010.02.004.
- [196] Toulmin H, Beckmann C, O’Muircheartaigh J, Ball G, Nongena P, Makropoulos A. Specialization and integration of functional thalamocortical connectivity in the human infant. *Proc Natl Acad Sci USA*. 2015;122(20):6485–6490. doi:10.1073/pnas.1422638112.
- [197] Anticevic A, Cole M, Repovs G, Murray J, Brumbaugh M, Winkler A, i sur. Characterizing thalamo-cortical disturbances in schizophrenia and bipolar illness. *Cereb Cortex*. 2014;24(12):3116–3130. doi:10.1093/cercor/bht165.
- [198] Nair A, Treiber J, Shukla D, Shih P, Müller R. Impaired thalamocortical connectivity in autism spectrum disorder: a study of functional and anatomical connectivity. *Brain*. 2013;136(Pt 6):1942–1955. doi:10.1093/brain/awt079.
- [199] Narsinghani U, Anand K. Developmental Neurobiology of Pain in Neonatal Rats. *Lab Anim*. 2000;29(9):27–39. doi:10.1038/5000089.
- [200] Lowery C, Hardman M, Manning N, Hall RW, Anand K, Clancy B. Neurodevelopmental changes of fetal pain. *Semin Perinatol*. 2007;31(5):275–82. doi:10.1053/j.semperi.2007.07.004.
- [201] Saito K. Development of spinal reflexes in the rat fetus studied in vitro. *J Physiol*. 1979;294:581–594. doi:10.1113/jphysiol.1979.sp012947.
- [202] Liu G. Local structural balance and functional interaction of excitatory and inhibitory synapses in hippocampal dendrites. *Nature Neurosci*. 2004;7:373–379. doi:10.1038/nn1206.
- [203] Torsney C, Fitzgerald M. Age-dependent effects of peripheral inflammation on the electrophysiological properties of neonatal rat dorsal horn neurons. *J Neurophysiol*. 2002;87(3):1311–7. doi:10.1152/jn.00462.2001.

- [204] Peters J, Schouw R, Anand K, Dijk M, Duivenvoorden H, Tibboel D. Does neonatal surgery lead to increased pain sensitivity in later childhood? *Pain*. 2005;114(3):444–454. doi:10.1016/j.pain.2005.01.014.
- [205] Grunau R. Early pain in preterm infants. A model of longterm effects. *Clin Perinatol*. 2002;29(3):373–394. doi:10.1016/S0095-5108(02)00012-X.
- [206] Chalmers D. Facing up to the problem of consciousness. *J Conscious Stud*. 1995;2:200–19. doi:10.1093/acprof:oso/9780195311105.003.0001.
- [207] Merker B. Consciousness without a cerebral cortex: a challenge for neuroscience and medicine. *Behav Brain Sci*. 2007;30(1):63–81. doi:10.1017/S0140525X07000891.
- [208] Fabrizi L, Slater R, Worley A, Meek J, Boyd S, Olhede S, i sur. A shift in sensory processing that enables the developing human brain to discriminate touch from pain. *Curr Biol*. 2011;21(18):1552–1558. doi:10.1016/j.cub.2011.08.010.
- [209] Oberlander T, Grunau R, Whitfield M, Fitzgerald C, Pitfield S, Saul J. Biobehavioral pain responses in former extremely low birth weight infants at four months' corrected age. *Pediatrics*. 2000;105(1):e6. doi:10.1542/peds.105.1.e6.
- [210] Grunau R, Oberlander T, Whitfield M, Fitzgerald C, Morison S, Saul J. Pain reactivity in former extremely low birth weight infants at corrected age 8 months compared with term born controls. *Infant Behav Dev*. 2001;24(1):41–55. doi:10.1016/S0163-6383(01)00065-0.
- [211] Lubiecki BS, Campbell K, Howard R, Franck L, Fitzgerald M. Long-term consequences of early infant injury and trauma upon somatosensory processing. *Eur J Pain*. 2007;11(7):799–809. doi:10.1016/j.ejpain.2006.12.009.
- [212] Buskila D, Neumann L, Zmora E, Feldman M, Bolotin A. Pain sensitivity in prematurely born adolescents. *Arch Pediatr Adolesc Med*. 2003;157(11):1079–82. doi:10.1001/archpedi.157.11.1079.
- [213] Porter F, Grunau R, Anand K. Long-term effects of pain in infants. *Dev Behav Pediatr*. 1999;20(4):253–261. doi:10.1097/00004703-199908000-00008.

## 11. Životopis

Višnja Majić Zidarić rođena je u Zagrebu 22. 9. 1990. gdje je pohađala osnovnoškolsko i srednješkolsko obrazovanje. Diplomirala je 2014. godine s odličnim uspjehom na Medicinskom fakultetu Sveučilišta u Zagrebu, a tijekom fakultetskog obrazovanja dodijeljena joj je 2011. godine Dekanova nagrada za izvanredan uspjeh na trećoj godini studija. Nakon studija odrađuje pripravnički staž za Kliničku bolnicu Merkur, nakon čega se zapošljava u Nastavnom zavodu za hitnu medicinu Grada Zagreba. Specijalizaciju iz anesteziologije, reanimatologije i intenzivne medicine započinje 2017. godine u Klinici za dječje bolesti Zagreb. Poslijediplomski doktorski studij Neuroznanosti Sveučilišta u Zagrebu upisuje 2014. godine pod mentorstvom izv. prof. dr. sc. Željke Krsnik i sumentorstvom akademika Ivice Kostovića. Članica je Hrvatske liječničke komore i Europskog društva za dječju anesteziologiju. Služi se engleskim i njemačkim jezikom. Dosad ima objavljen rad iz teme doktorata indeksiran u WOS i CC te 6 sažetaka na domaćim i međunarodnim znanstvenim skupovima.