

Promuklost u dječjoj dobi

Raguž, Dora

Master's thesis / Diplomski rad

2021

Degree Grantor / Ustanova koja je dodijelila akademski / stručni stupanj: **University of Zagreb, School of Medicine / Sveučilište u Zagrebu, Medicinski fakultet**

Permanent link / Trajna poveznica: <https://um.nsk.hr/um:nbn:hr:105:656727>

Rights / Prava: [In copyright](#)/[Zaštićeno autorskim pravom.](#)

Download date / Datum preuzimanja: **2024-12-31**



Repository / Repozitorij:

[Dr Med - University of Zagreb School of Medicine Digital Repository](#)



SVEUČILIŠTE U ZAGREBU
MEDICINSKI FAKULTET

Dora Raguž

Promuklost u dječjoj dobi

DIPLOMSKI RAD



Zagreb, 2021.

Ovaj diplomski rad izrađen je u Klinici za bolesti uha, nosa i grla i kirurgiju glave i vrata, KBC Zagreb pod vodstvom doc. dr. sc. Lane Kovač Bilić i predan je na ocjenu u akademskoj godini 2020./2021.

POPIS KRATICA KORIŠTENIH U RADU

HPV *Humani papiloma virus*

ADHD *Attention-deficit/hyperactivity disorder (Poremećaj pozornosti s hiperaktivnošću)*

LMS *Laringomikroskopija*

GRBAS *Grade, Roughness, Breathiness, Asthenia, Strain scale (Stupanj, Hrapavost, Dahtavost, Astenija, Naprezanje skala)*

PDL *Pulsed-dye laser*

KTP *Potassium-titanyl-phosphate laser*

SADRŽAJ

I. SAŽETAK

II. SUMMARY

1. UVOD	1
2. MEHANIZAM NASTANKA GLASA	2
2.1. Anatomija grkljana.....	2
2.2. Podjela govornog aparata	2
2.3. Nastanak glasa	3
3. SPECIFIČNOSTI ANATOMIJE DJEČJEG GRKLJANA.....	5
4. ETIOLOGIJA POREMEĆAJA GLASA	7
4.1. Funkcionalni poremećaji glasa	7
4.1.1. Vokalni čvorići i prenodalne lezije.....	8
4.1.2. Vokalni polipi	9
4.2. Organski poremećaji glasa.....	9
4.2.1. Kongenitalni uzroci poremećaja glasa	10
4.2.2. Papilomatoza grkljana	11
4.2.3. Ostali rijetki uzroci	12
4.3. Psihogeni poremećaji.....	13
5. DIJAGNOSTIČKI POSTUPCI	14
5.1. Anamneza i status.....	14
5.2. Pregled grkljana	15
5.2.1. Indirektna laringoskopija.....	15
5.2.2. Fiberendoskopija	16
5.2.3. Rigidna endoskopija	18
5.2.4. Endoskopija pod općom anestezijom	18
5.2.5. Videostroboskopija	19

5.3. Aerodinamske pretrage	19
5.4. Logopedsko i psihološko testiranje	19
6. LIJEČENJE.....	21
6.1. Glasovna terapija	21
6.2. Kirurško i farmakološko liječenje	22
6.2.1. Liječenje juvenilne papilomatoze grkljana.....	22
6.2.2. Liječenje vokalnih čvorića	23
7. ZAKLJUČAK.....	24
8. ZAHVALE	25
9. LITERATURA	26
10. ŽIVOTOPIS	32

SAŽETAK

Promuklost u dječjoj dobi

Dora Raguž

Poremećaji glasa u dječjoj dobi česta su pojava i zahtijevaju pravovremenu dijagnostiku i liječenje. Kronična promuklost najčešće je rezultat funkcionalnih poremećaja. Takvi poremećaji nastaju zbog zlouporabe, odnosno nepravilnog korištenja glasa. Češći su kod dječaka, posebice onih temperamentnih i energičnih koji pažnju pridobivaju vikanjem. Funkcionalni poremećaji liječe se primarno glasovnom i bihevioralnom terapijom te većina prolazi u vrijeme puberteta kada dolazi do anatomskih i psiholoških promjena djeteta. U slučaju perzistiranja promuklosti i utjecaja na kvalitetu života, mogući su i kirurški modaliteti liječenja. Drugi česti uzrok promuklosti kod djece je juvenilna papilomatoza grkljana koja se javlja zbog infekcije HPV virusom. Osim poremećaja u kvaliteti glasa, papilomatoza grkljana može uzrokovati i opstrukciju protoka zraka te može predstavljati po život opasno stanje. Liječenje je kirurško i većina djece će kroz život zahtijevati po nekoliko kirurških intervencija. Od ostalih uzroka bitno je imati na umu kongenitalne poremećaje kao što su epidermoidna cista glasnice, žlijeb glasnice, strija ili sluznički mostić. Dijagnoza se postavlja nakon detaljno uzete anamneze i vizualizacije grkljana. Zlatni standard u dijagnostici poremećaja glasa u dječjoj dobi je fiberendoskopija. U liječenju sudjeluje multidisciplinarni tim kojeg čine otorinolaringolog, logoped i psiholog. Cilj liječenja je zadovoljavajuća kvaliteta glasa i smanjenje štetnih utjecaja na glas učenjem vokalne higijene.

Ključne riječi: promuklost, funkcionalni poremećaji, juvenilna papilomatoza grkljana

SUMMARY

Hoarseness in children

Dora Raguž

Voice disorders in children are a common phenomenon and require a timely diagnosis and treatment. Chronic hoarseness is most often the result of functional disorders. Such disorders arise due to voice misuse and abuse. They are more common in boys, especially vivacious, energetic boys that seek attention by loud yelling. Functional disorders are primarily treated with voice therapy and behavioral therapy. Most of them pass by the time of puberty because of anatomical and psychological changes in a child. If the hoarseness persists and affects the child's quality of life, surgical treatments can come into consideration. The other common cause of hoarseness in children is juvenile laryngeal papillomatosis which is caused by HPV virus. Along with voice disorders, papillomatosis can cause an air flow obstruction that can be life threatening. The treatment is surgical and most of the children will go through several surgical interventions in their lifetime. Other possible causes of hoarseness are congenital disorders such as epidermoid cyst of the vocal cords, vocal cord sulcus, striae or mucosal bridge of the vocal cords. To conclude diagnosis, it is necessary to obtain a detailed patient history and visualize the larynx. The gold standard test in voice disorder diagnosis is a flexible endoscopy. Multidisciplinary team consisting of an otolaryngologist, speech therapist and a psychologist is an essential part of treatment. The goal is a satisfactory voice quality and a reduction of harmful behaviors by practicing vocal hygiene.

Key words: hoarseness, functional disorders, juvenile laryngeal papillomatosis

1. UVOD

Promuklost ili disfonija je pojam koji označava promjene u kvaliteti glasa. One se mogu opisati kao glas koji je hrapav, napet, grub, drhtav ili slab, uz koje može doći do promjene u visini glasa te njegovog djelomičnog ili potpunog gubitka. (1) Promuklost se često se javlja u dječjoj dobi i većinom je povezana s jednostavnim stanjima kao što je rinofaringitis te je redovito prolaznog karaktera. (2) Ako promuklost potraje duže vrijeme, treba provesti detaljniju dijagnostičku obradu i, po potrebi, liječenje. Promuklost je simptom, a ne bolest, prema tome bitno je saznati koje je podležće stanje uzrok kako bismo mu mogli adekvatno pristupiti. S obzirom da je promuklost učestali simptom kako među djecom, tako i među odraslima, roditelji često dugo odgađaju odvesti svoje dijete na pregled. Iako u početku djeluje bezopasno, ako se problem promuklosti ne riješi, može dovesti do problema u komunikaciji u budućnosti te posljedično do socijalnih i psiholoških problema djeteta. Premda je poprilično teško odrediti točnu incidenciju i prevalenciju zbog neujednačenosti u metodama praćenja, nekoliko studija pokazuje prevalenciju između 6 i 38% u djece školske dobi. (3,4) Prilikom liječenja poremećaja glasa u dječjoj dobi važan je multidisciplinarni pristup. Osim obrade otorinolaringologa, potrebna je i procjena djetetova glasa i načina foniranja od strane logopeda te, ako je potrebno, provesti i psihološko testiranje.

U ovome radu govorit će se o strukturama i funkciji vokalnog aparata te njegovoj specifičnosti u dječjoj dobi. Obradit će se najvažniji uzroci poremećaja glasa dječje dobi te mogućnosti dijagnostičkih i terapijskih postupaka.

2. MEHANIZAM NASTANKA GLASA

2.1. Anatomija grkljana

Kako bismo mogli pričati o mehanizmu nastanka glasa, prvo moramo znati ponešto o strukturama uključenim u njegovu proizvodnju. Grkljan je sastavljen od hrskavica, ligamenata i mišića. Devet hrskavica gradi kostur grkljana, a to su: štitasta (tiroidna), prstenasta (krikoidna), grkljanski poklopac (epiglotis) te parne aritenoidne, roškaste (kornikulatne) i klinaste (kuneiformne). Hrskavice grkljana su međusobno povezane zglobovima koji im omogućavaju pokretnost. Ligamenti grkljana dijele se na vanjske i unutarnje. Vanjski ligamenti povezuju grkljan s drugim strukturama kao što su dušnik (trahea) ili jezična (hioidna) kost, dok unutarnji ligamenti međusobno povezuju hrskavice grkljana. Mišići grkljana dijele se na dvije osnovne skupine - unutarnje i vanjske mišiće. Unutarnji grkljanski mišići dijele se u ovisnosti o tome primiču li ili odmiču glasničke nabore u skupinu primicača (aduktora) i skupinu odmicača (abduktora). (5) Unutarnji prostor grkljana piramidnog je oblika s bazom prema ždrijelu (farinksu) i apeksom prema dušniku i dijeli se na tri dijela: supraglotički, glotički i subglotički. Supraglotički prostor čini ovalni otvor koji se proteže od slobodnog ruba epiglotisa preko ariepiglotskih nabora do aritenoidnih hrskavica. Glotički prostor je dio grkljana koji čine glasnice, ventrikularni nabori i otvor koji stvaraju. Subglotički prostor je područje ispod glasnica koje se nastavlja prema dušniku. (6,7)

2.2. Podjela govornog aparata

Osnovne funkcije grkljana su respiracija i zaštita dišnih puteva, no kod ljudi on ima još jednu važnu funkciju, a to je nastanak glasa. Fonacija je prema definiciji izdisaj modificiran laringealnim vibracijama. Fonacijska funkcija se evolucijski kasnije razvila prilagodbom organa koji primarno služe za disanje. Anatomija glasovnog aparata može se podijeliti u respiratorni, vibratorni i rezonantni dio. Respiratorni dio nalazi se ispod glasnica. Čine ga dio grkljana, dušnik i pluća. Vibratorni dio glasovnog aparata čine glasnice. Glasnice su sastavljene od mukozne sluznice i protežu se vodoravno preko srednje šupljine grkljana. Njihov površinski sloj odgovara Reinkeovom prostoru.

Reinkeov prostor je potencijalni prostor između vokalnog ligamenta i sluznice u kojemu se nalaze stanice, vezivo i ekstracelularni matriks. (6) On se tijekom prolaska zračne struje i proizvodnje glasa odvaja od ostatka vokalnog ligamenta i igra važnu ulogu u vibraciji glasnica. Prednji dio, vokalni ligament, pričvršćen je sprijeda pod kutom na unutarnju površinu štitaste hrskavice, a stražnji, hrskavični dio čine vokalni nastavci aritenoidne hrskavice s obje strane. Rezonantni dio glasovnog aparata čine sve strukture iznad glasnica. On je zaslužan za artikulaciju glasa. (8)

2.3. Nastanak glasa

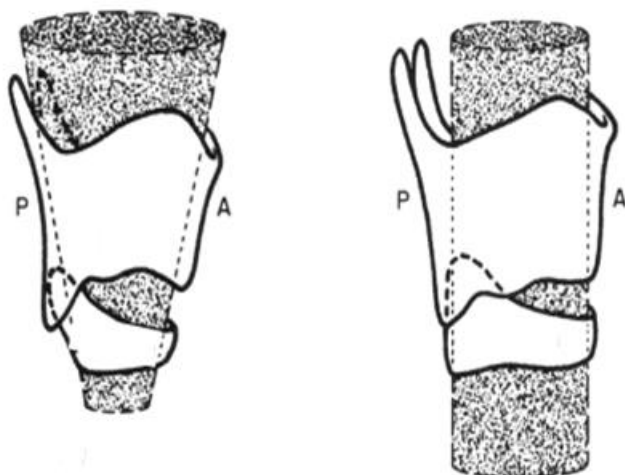
Glas nastaje kad zračna struja, nastala izdisajem (ekspirijem), prolazi kroz strukture larinksa i uzrokuje vibraciju slobodnog ruba glasnica. Nakon voljno započetog udisaja (inspirija), dolazi do izdisaja kroz glasnice koje su unaprijed pripremljene na određenu dužinu, širinu, debljinu i napetost. (9) U normalnom disanju izdisaj je dvostruko dužeg trajanja od udisaja. Taj omjer se mijenja prilikom proizvodnje glasa. Ritam disanja se prilagođava vokalnoj funkciji te udisaj postaje znatno brži dok se izdisaj usporava. Također, povećava se i volumen izdahnutog zraka u odnosu na normalno disanje. Oblik i položaj glasnica određen je grkljanskim mišićima pod utjecajem živčanih impulsa koji dolaze iz centralnog živčanog sustava putem laringealnih živaca. U trenutku izdisaja, sila zraka koji navire iz pluća nadvlada sile koje drže glasnice zatvorenima te se one lagano rastvore i dopuste prolazak zraka kroz vibratorni dio glasovnog aparata. Vibracijom sluznice slobodnog ruba glasnica nastaje osnovni laringealni ton koji će se potom oblikovati u rezonantnom dijelu aparata. (10) Nakon prolaska zraka i titranja glasnica, sila koja je uzrokovala otvaranje glasnica smanjuje se te ju ponovno nadvladava sila zatvaranja glasnica zbog čega se one zatvaraju. Prilikom stvaranja glasa, glasnice se puno brže zatvaraju nego što se otvaraju. Razlog tomu je Bernoullijev zakon. Naime, prostor između samih glasnica je puno uži od prostora iznad glasnica. Prema Bernoullijevom zakonu, brzina strujanja zraka je obrnuto proporcionalna širini prostora kroz koji prolazi. Stoga se, ispod donjeg ruba glasnica, stvara negativni tlak koji pogoduje bržem i jačem zatvaranju glasnica nakon prolaska zračne struje. (11) Taj fenomen je važan u patofiziologiji funkcionalnih poremećaja glasa o kojima će biti riječi dalje u tekstu.

Glas koji se stvori može biti različitih karakteristika: visine, intenziteta i boje. Visina glasa ovisit će o dužini i napetosti glasnica, intenzitet se mijenja u ovisnosti o volumenu izdisajne struje, dok se boja glasa formira prolaskom kroz rezonantni dio glasovnog aparata iznad glasnica. (12)

3. SPECIFIČNOSTI ANATOMIJE DJEČJEG GRKLJANA

Načelo rada s djecom u medicini jest da oni nisu „odrasli u malom“ već se u mnogočemu od njih razlikuju i zahtijevaju specifičan pristup. Očite razlike vide se već i u samoj anatomiji dječjeg grkljana u odnosu na grkljan odrasle osobe.

Grkljan se nalazi na mjestu gdje se odvajaju respiratorni i gastrointestinalni sustav, odnosno dio je takozvanog aerodigestivnog križanja. Takav specifičan položaj mu upravo određuje fiziološke funkcije i ima bitan utjecaj na morfologiju. U novorođenačkoj dobi, grkljan djeteta je ovalniji, položen je visoko i horizontalnije sa krikoidnom hrskavicom u razini trećeg, odnosno četvrtog vratnog kralješka. Takav položaj omogućuje novorođenčetu simultano gutanje i disanje prilikom hranjenja, dvije naizgled nespojive funkcije. Kako dijete raste i razvija se, grkljan se spušta i u dobi od oko 15 godina dolazi na razinu odrasle dobi između šestog i sedmog vratnog kralješka. (13)



Slika 1: Razlika između anatomskih odnosa dječjeg i odraslog grkljana

Novorođenče ima kut između štitaastih hrskavica oko 130° , odrastanjem taj se kut smanjuje i kod djevojčica iznosi 120° - 110° , a kod dječaka 110° - 90° . (14) Osim razlike u položaju, grkljan odrasle osobe otprilike je tri puta veći od grkljana novorođenčeta. Dijete ima veći i širi epiglotis te deblje ariepiglotičke nabore. Dječje glasnice su duge između šest i osam milimetara i hrskavični dio čini gotovo polovicu glasnice dok kod

odraslih on čini trećinu glasnice. Glasnice odrasle osobe sastoje se od pet slojeva: epitel, zatim superficijalni, intermedijarni i duboki sloj lamine proprije te mišićni sloj. (8) Dva površnja sloja koja se kreću slobodno, formiraju vokalni ligament i tijelo vokalnog nabora. Te strukture nisu prisutne pri rođenju već do njihovog razvoja dolazi tijekom prvih godina života. Između prve i četvrte godine života stvaraju se elastična vlakna koja čine intermedijarni sloj dok se konačni oblik glasnica, kakve će biti u odrasloj dobi, razvija u pubertetu sazrijevanjem dubokog i intermedijarnog sloja. (6) Sluznica subglotične regije je u djece reaktivnija i sklonija razvijanju edema. Najveće promjene u grkljanu nastaju upravo u razdoblju puberteta kada i razlike između muškog i ženskog grkljana postaju jasno vidljive. (15)

4. ETIOLOGIJA POREMEĆAJA GLASA

Poremećaji glasa nastaju kao posljedica nepravilnosti oscilacije glasnica povezane s nepotpunim zatvaranjem glotisa pri vokalizaciji, povećanjem volumena glasnica ili promijenjenim tonusom mišića. (16) Većina promuklosti koja se javlja kod djece uglavnom su prolaznog karaktera i kratko traju. Najveći dio njih uzrokovan je akutnim rinofaringitisom. Kronična promuklost je ona koja traje duže od tri tjedna. (17) Najčešći uzroci kronične promuklosti su funkcionalni poremećaji dok oni manje česti mogu biti poremećaji organskog ili psihogenog tipa.

4.1. Funkcionalni poremećaji glasa

Funkcionalni poremećaji najčešći su uzrok kronične promuklosti u djece. Takvi poremećaji češće se pojavljuju u dječaka u odnosu na djevojčice. (18) Uzrokovani su nepravilnom upotrebom glasa tj. neprovođenjem vokalne higijene. Kod djece je najčešće riječ o vikanju pri kojem povisuju intenzitet glasa pojačanjem napetosti glasnica i neispravnim torakalnim disanjem umjesto povećanjem volumena izdisajne struje zraka aktivacijom dijafragme. Smanjena kontrola izdisaja i brži prolazak zraka kroz grkljan dovodi, prema ranije spomenutom Bernoullijevom zakonu, do bržeg i jačeg zatvaranja glasnica zbog čega se one oštećuju. Glasnice se fiziološki zatvaraju od prednjeg dijela prema straga, sukladno tome, promjene koje se vide na glasnicama uzrokovane zlouporabom glasa vide se upravo na prednjim trećinama glasnica (Frenkelovim točkama) koje prve dođu u kontakt i rezultat su mikrotraume. (19) Takav način fonacije naziva se hiperkinetički i dovodi do fonotraume glasnica i raznih morfoloških posljedica od kojih su najčešći vokalni čvorići. (20)

Često je razlog zbog kojeg dijete uopće počne nepravilno upotrebljavati glas upalni. Zbog učestalih respiratornih infekcija, alergija i kašlja, glasnice često budu osjetljive i otečene te dijete započinje s neispravnom proizvodnjom glasa zbog nesvjesne težnje da kompenzira poremećaj u fonaciji. Takve se navike zadrže i nakon prolaska upale i dovode do kronične promuklosti. Osim upalnog uzroka, jako je važan i psihološki profil djeteta. Zlouporaba glasa najčešće je dio lanca događaja koji započinje agresivnom

vokalizacijom uzrokovanom emocionalnim čimbenicima. Često je riječ o dječacima koji su autoritativni, živahni, temperamentni i željni pažnje koju na sebe skreću vikanjem. Također, funkcionalni poremećaji česti su kod djece kojima je dijagnosticiran ADHD (poremećaj pozornosti s hiperaktivnošću). (21) Pokazalo se kako u funkcionalnim poremećajima struktura ličnosti igra veliku ulogu dok su socijalni faktori kao što su npr. veličina obitelji, zanimanje roditelja, uspjeh u školi i dr. manje bitni, ali svejedno značajni. Nepovoljni okolišni čimbenici kao što su buka, suhi zrak i pasivno pušenje mogu također dovesti do funkcionalnih smetnji. (22) Bitno je spomenuti i djecu čija je promuklost uzrokovana slabijim sluhom i stoga ne čuju svoj glas, djecu koja oponašaju promuklost osoba u neposrednoj blizini te djecu koja imaju rascjep nepca i artikulatorne smetnje.

4.1.1. Vokalni čvorići i prenodalne lezije

U najčešće funkcionalne poremećaje glasnica spadaju edemi glasnica ili tzv. prenodalne lezije i vokalni čvorići. (23) Vokalni čvorići najčešća su dijagnoza djece sa simptomom promuklosti. U školskoj dobi, zabilježena incidencija vokalnih čvorića među promuklom djecom iznosi između 17 i 30%. Iako dječaci vokalne čvoriće imaju gotovo dva puta češće od djevojčica, kod njih se pokazalo značajnije poboljšanje nakon prolaska kroz pubertet, za razliku od djevojčica kojima u adolescentnoj i odrasloj dobi češće zaostaju perzistentni vokalni čvorići povezani s perzistentnom promuklošću. (21) Osim hiperkinetičke fonacije i zlouporabe glasa, rizične čimbenike za razvoj vokalnih nodula čine i infekcije, kronični upalni poremećaji, alergije i laringofaringealni refluks. (24)

U početku funkcionalni poremećaji glasa javljaju se bez promjena na grkljanu. Početne promjene na prednjoj trećini glasnica nazivaju se prenodalne lezije. Njih karakterizira sekret, crvenilo i minimalna oteklina glasnica. S vremenom, na istom mjestu, javljaju se upalne promjene u obliku podsluzničkog edema (edematozni čvorići ili pseudociste glasnica), manjih otečenih okruglastih tvorbi (meki čvorići), a u slučaju nastavka zlouporabe glasa, pretvaraju se u hiperkeratotični epitel s podležećom fibrozom odnosno u prave formirane fibrozne vokalne čvoriće (tvrde čvoriće). Jačina poremećaja glasa pokazala se povezanom sa veličinom čvorića. (25) Oni uzrokuju

promuklost koja je trajna, ali može varirati u intenzitetu tijekom dana. Takve promjene mogu nestati spontano, najčešće u razdoblju puberteta kada dolazi do najvećih promjena u građi grkljana. Ukoliko promjene ne nestaju i promuklost se kod djeteta pogoršava potrebno je logopedsko liječenje i učenje vokalne higijene. Kirurško liječenje kod ovakve djece izuzetno je rijetko.

Iako su vokalni čvorići male morfološke promjene, posljedice takve nekontrolirane dječje hiperkinetičke disfonije mogu biti teška oštećenja strukture sluznice glasnica i vokalnog mišića te nastajanje ožiljkastih promjena. Kasnije, u odrasloj dobi, takve promjene mogu dovesti do teške promuklosti i komunikacijskog hendikepa. (21)

4.1.2. Vokalni polipi

Vokalni polipi su benigne lezije koje najčešće nastaju zbog fonotraume, iako i drugi iritativni procesi, kao što su izloženost duhanskom dimu, laringofaringealni refluks, aspiracija agresivnih supstanci i dr., mogu pridonijeti stvaranju polipa. Oni su najčešće unilateralni i smješteni su na granici prednje i srednje trećine glasnice u tzv. Frenkelovim točkama mjestima na kojima se glasnice najčešće dotiču tijekom zloupotrebe glasa. (19) Oblikom se mogu klasificirati u sesilne ili pedunkularne, a histološki u želatinozne, fibrozne ili organizirane i angiomatozne odnosno krvareće. Iako je promuklost primarni simptom, u rijetkim slučajevima može doći do opstrukcije protoka zraka. (26) Smatra se kako vokalna trauma dovodi do stvaranja hematoma u Reinkeovom prostoru i inicira upalni proces povezan s formacijom polipa. (27)

4.2. Organski poremećaji glasa

Organske promjene na glasnicama čine 6 do 10% uzroka glasovnih poremećaja kod djece. (24) Oni mogu biti uzrokovani kromosomalnim defektima, kongenitalnim anomalijama, izraslinama na grkljanu, upalom i/ili infekcijom, traumom, neurološkim poremećajima, metaboličkim ili endokrinim poremećajima, poremećajima sluha, kroničnim respiratornim poremećajima ili laringofaringealnim refluksom. Najčešće organske promjene u djece su papilomatoza grkljana te kongenitalne anomalije. Od

kongenitalnih anomalija najčešće je riječ o epidermoidnoj cisti glasnice. Kongenitalne promjene kao što su žlijebovi na slobodnom rubu glasnica, lokalizirane atrofije sluznice i vokalnog mišića, sluzničkih mostića duž cijele dužine glasnice i retencijskih cisti glasnica su rijetke. (28)

4.2.1. Kongenitalni uzroci poremećaja glasa

4.2.1.1. Epidermoidna cista glasnica

Epidermoidna cista glasnica je rijetka anomalija. Vrlo rijetko može biti uzrok respiratorne opstrukcije u novorođenačkoj (neonatalnoj) dobi i tada može biti po život opasno stanje. Smetnje disanja mogu se javiti jer epidermoidna cista raste tijekom upale okolnih struktura pa, ako se nalazi na samoj glasnici, može opstruirati protok zraka. Češće će se prezentirati manje dramatičnom kliničkom slikom kasnije u djetinjstvu kao poremećaj glasa, odnosno promuklost. (29) Kongenitalna epidermoidna cista glasnica inkapsulirana je promjena u podsluznici (submukozi) koja može infiltrirati vokalni ligament. Unutar ciste nalazi se tekući, bjelkasti sadržaj koji čini deskvamirani epitel i kolesterol. Ovojnica ciste građena je od višeslojnog manje ili više keratiniziranog epitela i može imati mali otvor koji omogućava spontano pražnjenje. Iako rijetko stanje, kongenitalna cista glasnice važan je uzrok respiratorne opstrukcije i treba se uzeti u obzir prilikom obrade promuklog djeteta. (30)

4.2.1.2. Žlijeb glasnice

Žlijeb (sulkus) glasnice također se naziva i otvorenom cistom glasnice. Riječ je o tankom žlijebu na slobodnom rubu glasnice ili malo iznad njega. Vrlo često je virtualan i može se vizualizirati tek na LMS (laringomikroskopiji) u općoj anesteziji. Kao i cista, može u sebi sadržavati deskvamirani epitel. Dno žlijeba može biti adherirano na vokalni ligament. Češće se javlja na obje glasnice (bilateralno), no može biti i unilateralan. Zbog nepotpunog zatvaranja glasnica prilikom proizvodnje glasa dolazi do promjene kvalitete glasa u vidu promuklog i dahtavog glasa. Ovo stanje se često

previdi i zamijeni dijagnozom primarnog funkcionalnog hiperkinetičkog poremećaja glasa. Sulkus glasnice se puno češće nalazi u mlađih bolesnika. Mogući razlog tomu je što ga u starijih bolesnika zna biti teško vizualizirati zbog organskih promjena glasnica koje su se razvile u pokušaju da se prebrodi nepotpuno zatvaranje glasnica. (31)

4.2.1.3. Ostale kongenitalne anomalije

Od ostalih kongenitalnih anomalija na glasnicama valja spomenuti striju glasnice te sluznički most. Strija glasnice je rijetka kod djece. Kod te anomalije dolazi do atrofije sluznice i vokalnog ligamenta te glasnica dobiva izgled duple glasnice. Kako dolazi do atrofije, mišić leži direktno ispod sluznice. Sluznički most je anomalija u kojoj se vezivna vrpca obložena višeslojnim epitelom proteže čitavom dužinom glasnice. To su rijetke lezije grkljana nejasne etiologije. Jačina poremećaja glasa ovisi o debljini i lokaciji mostića. Tanki mostići na lateralnoj strani glasnica u pravilu ne uzrokuju promjene u fonaciji. S druge strane širi, deblji mostići na medijalnoj strani mogu uzrokovati snažnu promuklost. Sluznički mostići često se dijagnosticiraju u asocijaciji s drugim lezijama grkljana, posebice s vokalnim žlijebom. Terapija je većinom kirurška. (32)

4.2.2. Papilomatoza grkljana

Juvenilna papilomatoza grkljana najčešća je neoplazma grkljana u dječjoj dobi. Papilomi su uglavnom multipli i imaju tendenciju ponovnom javljanju (33). Bolest se javlja u jednog na 100 000 djece. Češće je riječ o dječacima u dobi između 2 i 10 godina. Iako se radi o rijetkoj bolesti, kod svakog promuklog djeteta potrebno je što ranije isključiti papilomatozu grkljana jer, zbog naglog rasta papiloma i malog dječjeg grkljana, može doći do opstrukcije disanja i fatalnog ishoda ako se ne otkrije na vrijeme. (34) Bolest se može javiti rano u djetinjstvu i traje cijeli život. Takvi bolesnici tijekom života u prosjeku prođu 15 kirurških zahvata. Uzročnici su HPV (humani papiloma virusi) tipovi 6 i 11. Bolesnici s HPV-11 infekcijom uglavnom imaju težu i

agresivniju bolest u odnosu na one s HPV-6 infekcijom. Kod njih se papilomatoza javlja u ranijoj životnoj dobi, češći su recidivi, broj kirurških zahvata tijekom života je veći i izraženije je širenje na subglotičnu regiju. (35) S druge strane, više od tipa virusa, za predviđanje agresivnog tijeka bolesti bitna je dob javljanja bolesti. Što je dijete mlađe prilikom prve dijagnoze, to će bolest biti teža i agresivnija. (36) Djeca se najčešće zaraze perinatalno, prolaskom kroz zaraženi porođajni kanal majke. (37) Bolest se ne mora manifestirati po rođenju već može ostati latentna dok ju ne aktiviraju drugi čimbenici kao što su gastrointestinalni refluks, intubacija, traheotomija ili smanjena imunost. Bolest se prezentira karakterističnom promuklošću te u nekim slučajevima otežanim disanjem. Na glasnicama se pojavljuju egzofitične lezije u obliku grozdastih nakupina koje se kod djece puno brže šire na okolne strukture nego kod odraslih osoba. Papilomatoza grkljana je bolest koja recidivira i trenutno nije moguće njeno potpuno izlječenje. Kontrola bolesti i što dulje razdoblje remisije postiže se adekvatnim pristupom i redovitim kontrolnim pregledima. (33,34)

4.2.3. Ostali rijetki uzroci

Osim gore navedenih organskih poremećaja koji su sami po sebi rjeđi uzročnici promuklosti u dječjoj dobi, spomenut ćemo i druge rijetke uzroke koje se po prilici treba uzeti u obzir kao diferencijalnu dijagnozu. Novotvorine (neoplazije) su u dječjoj dobi rijetka pojava, a u slučajevima kad se jave uglavnom su benigne prirode kao što su to primjerice papilom ili angiom. Razne upale i infekcije mogu biti uzrokom promuklosti. Upalne reakcije sluznice grkljana i dubljih tkiva npr. kandidoze, tuberkuloze ili čak juvenilnog reumatoidnog artritisa mogu uzrokovati promuklost. Vanjska ili unutarnja trauma grkljana, bilo da je riječ o tupoj ozljedi, endotrahealnoj intubaciji, nazogastričnoj sondi ili drugim stanjima, može dovesti do stvaranja stenoza, granuloma, hondritisa prstenaste hrskavice i slično što u posljertku može biti uzrok poremećene kvalitete glasa. Također, uzrok mogu biti i razni neurološki poremećaji, bilo centralni, kao što je encefalitis ili periferni kao što su spinalna mišićna atrofija, mijastenija gravis i dr. Nadalje, metaboličke odnosno endokrine bolesti sa zahvaćanjem enzima koji sudjeluju u radu mišića ili živaca. Primjerice kod osoba sa hipotireoidizmom može doći

do miksedema glasnica te u kombinaciji s generaliziranom hipotonijom uzrokovati promuklost. (22)

4.3. Psihogeni poremećaji

Poremećaji glasa poput disfonije i afonije mogu biti prisutni i na psihosomatskoj bazi. Psihosomatika je znanstveni stav kojim se prihvaća da psihički, odnosno psihološki sustav pojedinca može izazvati tjelesne (somatske) poremećaje. Kod djece s psihičkom traumom, poremećenim odnosima s roditeljima, emocionalnim smetnjama i slično, može doći do raznih psihosomatskih poremećaja, između ostalog i promuklosti. U tom slučaju glasnice uglavnom izgledaju zdravo i na njima se ne nalaze promjene, već je poremećen način fonacije. Poremećaj glasa javlja se pri govoru, ali ne i pri smijehu i govoru. (22) Kod bolesnika kod kojih sumnjamo na psihogenu etiologiju izuzetno je bitna detaljna anamneza i status te obrada psihologa i logopeda. Terapija je usredotočena na psihičku komponentu bolesti te glasovnu reedukaciju.

5. DIJAGNOSTIČKI POSTUPCI

5.1. Anamneza i status

Prvi korak u uzimanju anamneze je razlikovati ima li dijete poremećaj glasa ili poremećaj govora. Glavni simptom poremećaja glasa je promuklost, dok kod poremećaja govora može doći do krivog izgovora riječi ili nemogućnosti pronalaska pravih riječi. Kad je moguće, razgovor treba provesti s djetetom i oba roditelja. U razgovoru bitno je obratiti pažnju na dob djeteta, dužinu trajanja i kronologiju simptoma. Ako je, primjerice, simptom promuklosti prisutan od rođenja, bitno je posumnjati na kongenitalne anomalije. S druge strane, za promuklost koja duže traje i kod djece se javi kasnije, treba razmišljati u smjeru funkcionalnih poremećaja, odnosno infekcija gornjeg dišnog sustava s razvitkom dugotrajne promuklosti. Bitna je i vremenska pojavnost simptoma, to jest, jesu li oni povremeni ili su trajni. Simptomi koji su trajni češće su vezani sa nalazom lezija na glasnicama, makar i kod njih mogu postojati fluktuacije u jačini simptoma tijekom dana. Jačina simptoma može varirati od blage promuklosti (disfonije) do potpunog gubitka glasa (afonije). Upotreba standardiziranih upitnika kao što je GRBAS skala (Grade, Roughness, Breathiness, Asthenia, Strain) može pomoći u procjeni kvalitete glasa starije djece. Ograničavajući faktor je razumijevanje upitnika što ga čini teško provedivim kod male djece. Pridruženi simptomi mogu upućivati na uzročnu patologiju. Stridor i zaduha pri naporu upućuju na opstruktivnu patologiju kao što su laringealna stenoza ili papilomi. Paraliza glasnica može uzrokovati poremećaje gutanja ili povremeno gušenje. Bitno je ispitati simptome povezane s laringofaringealnim refluksom koji može uzrokovati lokalnu iritaciju i disfoniju. (25)

Također je bitno dijete i roditelje ispitati o dosadašnjim bolestima i lijekovima u terapiji. Uzrok promuklosti mogu biti kortikosteroidne inhalacije koji se koriste u liječenju astme. (38) Problemi sa sluhom u djeteta mogu dovesti do nepravilne upotrebe glasa i razvitka funkcionalnih poremećaja. Informacije o porođaju, prvom plaču i pojavnosti sličnih poremećaja u obitelji mogu ukazati na mogućnost kongenitalne anomalije. Izuzetno je bitna informacija o prijašnjim stanjima koja su zahtijevala endotrahealnu intubaciju ili otorinolaringološku kiruršku intervenciju. (17) Okoliš u kojemu dijete živi

također može utjecati na razvitak funkcionalnih poremećaja i zbog toga je bitno u razgovoru saznati s kim i gdje dijete živi te u kakvom je okruženju.

Već u razgovoru s djetetom možemo vidjeti radi li se o introvertiranom, anksioznom i povučenom djetetu ili je ono ekstrovertirano, veselo, otvoreno i komunikativno. Okvirna procjena psihološkog stanja bitna je za procjenu rizika za funkcionalne poremećaje glasa. Dok dijete govori, važno je obratiti pažnju na karakteristike glasa te, ako postoji mogućnost, dokumentirati. Od djeteta treba zatražiti da pročita kratak tekst, pjeva, pokuša pričati što glasnije, nasmije se i nakašlje. Već tim kratkim testovima u nekim slučajevima možemo razlučiti poremećaje psihogene etiologije u djece koja unatoč promuklosti pri govori imaju uredan smijeh i/ili kašalj.

5.2. Pregled grkljana

Kako bismo došli do dijagnoze, kod svake promuklosti potrebna je vizualizacija glasnica. Dostupno je nekoliko metoda kojima možemo prikazati grkljan, a njihov odabir ovisi o bolesniku. Indirektna laringoskopija i rigidna endoskopija grkljana uglavnom se rade kod djece nakon 5. godine života. (39) Fiberendoskopija je pogodna kod male djece, dok je stroboskopija rezervirana samo za stariju, veću djecu koja mogu duže fonirati. Endoskopija pod općom anestezijom u djece omogućuje odličnu vizualizaciju strukturalnih anomalija grkljana, ali daje vrlo malo informacija vezanih uz funkciju. Pretragu je moguće napraviti i pod kontrolom mikroskopa (laringomikroskopija). Kod svakog djeteta treba provesti i ostale otorinolaringološke pretrage u vidu orofaringoskopije, otoskopije i rinoskopije. (25)

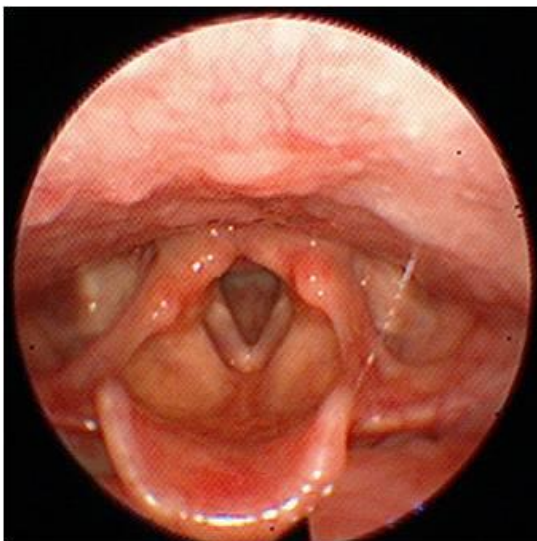
5.2.1. Indirektna laringoskopija

Zbog svog položaja, grkljan je skriven izravnim pogledu. Kako bismo ga vizualizirali metodom indirektna laringoskopije, postavljamo malo zrcalo na mjesto gdje se sijeku uzdužne osi usne šupljine i grkljana. Bolesnik sjedi uspravno u stolcu, odnosno, u slučaju male djece, u krilu roditelja. Glava je lagano zabačena prema natrag, jako otvorenih usta i ispruženog jezika. Zrcalo se zagrije na grijaču kako ne bi došlo do

magljenja. Zrcalo se postavlja ispred mekog nepca iznad uvule. Ako bolesnik ima izražen nagon na povraćanje može ga se anestezirati epimukoznim anestetikom u spreju. Na zrcalu se vidi tipična obrnuta laringoskopska slika. U lumenu grkljana prikazuju se glasnice. Kako bismo ispitali njihovu pomičnost, od bolesnika tražimo da izgovara samoglasnike „e“, ili „i“. Ako postoji asimetrija anatomskih struktura grkljana ili pokretljivosti glasnica, promjena boje ili izgleda sluznice, pojava oteklina, izraslina, ulceracija, stranih tijela ili krvarenja, ona mora biti zabilježena. (40)

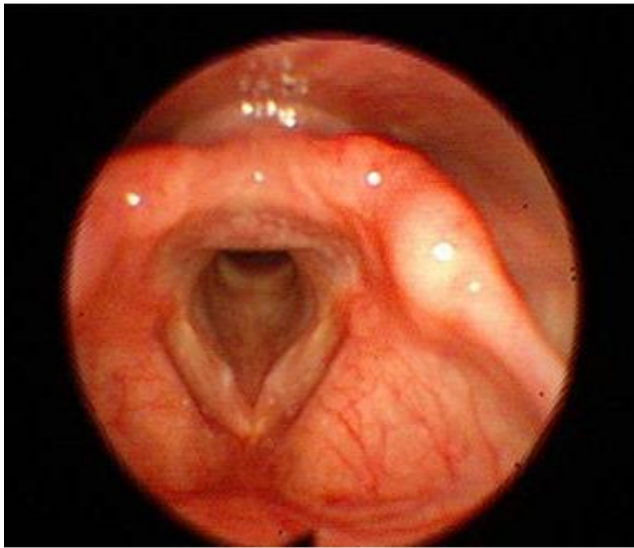
5.2.2. Fiberendoskopija

Fiberendoskopija je najvažnija dijagnostička pretraga te se u dječjoj dobi smatra „zlatnim standardom“. Posebno je značajna jer se njome mogu vizualizirati i ostale važne rezonantne strukture poput nosnih šupljina i nosnog ždrijela koje ostalim tehnikama nije moguće u potpunosti identificirati. Provodi se fleksibilnim endoskopima pedijatrijske veličine sa promjerom od oko 2 mm. U nekim slučajevima, kada su djeca velika, možemo koristiti i endoskope većeg promjera koji nam omogućavaju bolju rezoluciju slike i, ako je moguće, stroboskopiju. (41) Njima je moguć cjelovit pregled gornjih aerodigestivnih puteva te postoji tzv. radni kanal preko kojeg je moguće uzimanje biopsija, obrisaka za citološke ili mikrobiološke pretrage, uklanjanje stranih tijela i sl.. Instrument se uvodi kroz nos ili kroz usta. Nije rijetkost da djeca teško podnose ovu pretragu. (3)



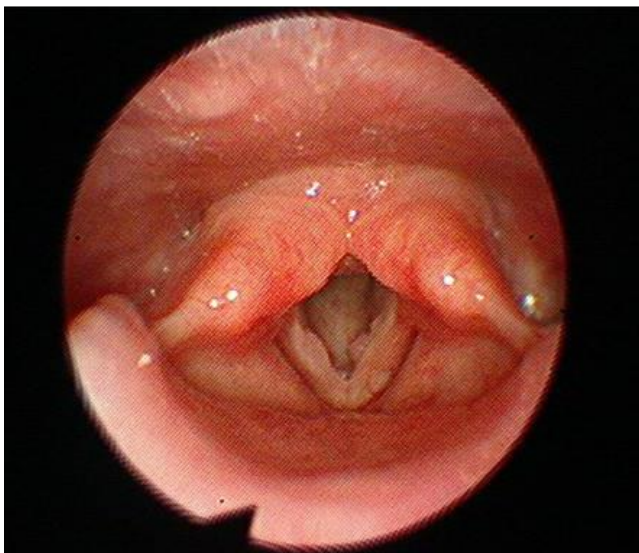
Slika 2: Endoskopski prikaz normalnog grkljana dječaka starog 4 godine

Izvor: Iz dokumentacije doc. dr. sc. Lane Kovač Bilić



Slika 3: Endoskopski prikaz prenodalne lezije obje glasnice kod dječaka od 5 godina

Izvor: Iz dokumentacije doc. dr. sc. Lane Kovač Bilić



Slika 4: Endoskopski prikaz juvenilne papilomatoza obje glasnice kod djevojčice stare 6 godina

Izvor: Iz dokumentacije doc. dr. sc. Lane Kovač Bilić

5.2.3. Rigidna endoskopija

Rigidna endoskopija provodi se krutim optičkim endoskopom. Ona omogućuje lakši i detaljniji pregled ždrijela i grkljana. Optički sustav povezan je na jak izvor hladnog svjetla. Kut gledanja omogućava bolju inspekciju u odnosu na tehniku indirektno laringoskopije. Pomoću rigidnih endoskopa moguće je gledanje pod povećanjem što je često jako korisno. Ova pretraga zahtijeva veću suradljivost bolesnika i zbog toga ju je teže napraviti u djece mlađe od 5 godina. Od djeteta se treba zatražiti da isplazi jezik koji prihvatimo s gazom i polako i pažljivo uvodimo rigidni endoskop u usni dio ždrijela (orofarinks). (41)

5.2.4. Endoskopija pod općom anestezijom

Ukoliko se endoskopija izvodi pod anestezijom, metoda anestezije dogovori se s anesteziologom. Kod djece se najčešće odlučujemo za indukciju inhalacijom halogenih anestetika i održavanje intravenoznim anestheticima. Oprema uključuje fibroelastični endoskop, laringoskop s prilagođenim nastavkom, rigidni endoskop i sukcijsku opremu uz opremu za hitne slučajeve koja uključuje endotrahealne tubuse, različite metalne nastavke za laringoskope i prilagođeni bronhoskop. Cijeli postupak prati se na video kameri. Prije ulaska endoskopa u nosni dio ždrijela kroz nos postavlja se cjevčica za kisik. Pri ulasku endoskopa prvo se vizualizira nosna šupljina, nosni dio ždrijela (nazofarinks) te grkljan. Endoskop ne smije prolaziti ispod glasnica bez lokalnog anestetika kako ne bi izazvao spazam. Lokalna anestezija provodi se lidokain sprejom i to najviše 2 mg/kg uz pojačanu pažnju kod dojenčadi. Nakon toga, ako je potrebno, može se aspirirati tekućina te se endoskop može provesti do treće razine bronha. U trenutku kad se vizualizira tražena promjena moguće je provesti terapijske postupke. Bitno je unaprijed procijeniti dužinu procedure kako bi se mogle pravilno procijeniti i titrirati doze anestetika. U pravilu, u dobrim uvjetima, čak se i novorođenče može održati na spontanom disanju oko sat vremena. (42)

Ovaj oblik pretrage je koristan u jako male i nesuradljive djece. No, ipak, trebali bi se poduzeti svi napori da se dijete pregleda u budnom stanju i ocijeni funkcija glasnica. (25)

5.2.5. Videostroboskopija

Stroboskopija je metoda koja se koristi za vizualizaciju vibracija glasnica. Koristi se fleksibilnim ili rigidnim endoskopom koji sinkroniziranim treperećim svjetlom osvjetljava glasnice za vrijeme fonacije zbog čega se one naizgled kreću usporeno. (43) Ova metoda omogućava opservaciju amplitude, simetrije vibracije i faze priljublivanja glasnica tijekom proizvodnje glasa. Videostroboskopija uvelike doprinosi pregledu glasnica, ali ona se može koristiti samo kod veće djece. Kako bi pregled bio uspješan, fonacija mora trajati nešto duže. Mala djeca mogu održati fonaciju tek 5 sekundi i zbog toga nisu pogodna za ovu vrstu pretrage.

5.3. Aerodinamske pretrage

Za vrijeme proizvodnje glasa, grkljan djeluje kao pretvarač energije. On pretvara aerodinamičku energiju izdisaja u akustičnu energiju, odnosno glas. Ovisno o brojnim faktorima kao što su konfiguracija grkljana, hidratacija, napetost glasnica, tlaka i protoka zraka, razlikovat će se efikasnost pretvaranja energija. Aerodinamski parametri odražavaju energiju potrebnu za stvaranje glasa i korisni su indikatori vokalne funkcije. Razne patološke promjene na grkljanu dovode do promjena aerodinamskih parametara i stoga oni mogu biti korisni u objektivnoj procjeni glasa. (44)

5.4. Logopedsko i psihološko testiranje

Nakon pregleda kod otorinolaringologa, dijete s kroničnom promuklošću zahtijeva obradu kod logopeda i psihologa. Logoped također uzima detaljnu anamnezu od

djeteta i heteroanamnezu od roditelja te učini subjektivnu i objektivnu procjenu glasa. Subjektivna procjena obuhvaća procjenu glasovnog statusa, načina i vremena fonacije, načina respiracije te disanja za vrijeme govora. (45-47) Objektivna procjena obuhvaća akustičnu analizu glasa. (48) Kompjuterski potpomognuta akustična analiza glasa uključuje mjerenja iregularnosti glasa i akustičnog spektra kao važnih elemenata sveobuhvatne procjene glasa. Osim za inicijalni pregled, može se koristiti u praćenju odgovora na liječenje, primjerice, prije i nakon kirurške intervencije. Negativna strana ove metode leži u teškoj interpretaciji nalaza. (49)

Pregled kod psihologa podrazumijeva razgovor s djetetom, opservaciju i evaluaciju njegovog psihološkog statusa te ponašanja za vrijeme upotrebe glasa.

6. LIJEČENJE

Terapijska strategija kod promuklog djeteta određuje se prema etiologiji poremećaja, njegovoj jačini i dogovoru s roditeljima. Ako je promuklost akutna i poznat je uzrok, liječenje je etiološko. S obzirom da su poremećaji koji uzrokuju kroničnu promuklost kod djece većinom funkcionalne naravi, prva terapijska opcija uglavnom je glasovna terapija. U neke djece promjene mogu u potpunosti regresirati s vremenom, najčešće u vrijeme puberteta kao rezultat anatomskih promjena na grkljanu i psiholoških promjena djeteta. Konačna opcija, za koju se odlučujemo tek kod starije djece, je mikrokirurgija. Za mikrokirurgiju odlučujemo se nakon provedene glasovne terapije ako ona nije bila uspješna.

6.1. Glasovna terapija

Glasovna terapija uglavnom se sastoji od edukacije bolesnika i promjene ponašanja i okruženja. S bolesnikom treba razjasniti koja ponašanja i radnje održavaju ili pogoršavaju poremećaj glasa. Eliminacija takvih ponašanja te izbjegavanje specifičnih situacija koje podržavaju zlouporabu glasa mogu smanjiti daljnje pogoršanje stanja. (24) Postoje direktni i indirektni pristup u glasovnoj terapiji djece. Direktni pristup koristi se više podražajem i odgovorom te uključuje više vježbe, dok se indirektni pristup bazira na edukaciji i raspravi o načelima korištenja glasa. Djeca liječena direktnim pristupom uspostavljaju nove obrasce korištenja glasa putem rezonancijskih treninga, bihevioralnog modelinga i time zamjenjuju stari, patološki način korištenja glasa. Indirektna metoda glasovne terapije uključuje bazičnu edukaciju o mehanizmima nastanka glasa, normalnoj funkciji glasa, identifikaciju fonotraumatičnih ponašanja i okruženja te je fokusirana je na učenje vokalne higijene. (50) Vokalna higijena je učenje o tome kako brinuti o svom glasu, a počinje osvještavanjem pozitivnih i negativnih utjecaja na glas. Vježbama disanja uči se korištenje dijafragme umjesto pojačanja napetosti glasnica u pokušaju pojačanja intenziteta glasa. Vokalna higijena nije jednokratna terapija već ju je potrebno prakticirati u svakodnevnom životu (51).

6.2. Kirurško i farmakološko liječenje

Mikrokirurgija na glasnicama uglavnom je indicirana tek kod djece starije od 8 godina. Za kirurško liječenje odlučit ćemo se nakon provedene glasovne terapije koja se nije pokazala uspješnom, a dijete izrazito smeta promuklost i utječe mu na kvalitetu života ili postoje rizici od komplikacija. Glasovna terapija se obavezno provodi preoperativno. Ako dođe do poboljšanja glasa i regresije nalaza na glasnicama, mikrokirurgija nije indicirana. Također, ako je provedena glasovna terapije i glas je zadovoljavajući te dijete nema subjektivnih tegoba, ali lezije na glasnicama perzistiraju, nećemo se odlučiti za mikrokirurgiju.

6.2.1. Liječenje juvenilne papilomatoze grkljana

Mikrokirurgija u liječenju papilomatoze grkljana ima za cilj odstranjenje papiloma, poboljšanje kvalitete glasa i omogućavanje protoka zraka pazeći pritom na moguće ozljede koje mogu ugroziti željene dugoročne ishode. Potpuna eradikacija papiloma nije uvijek nužna. Smatra se kako HPV zaostaje u latentnom stanju u stanicama grkljanskog epitela neovisno o postojanju aktivnog papiloma. Agresivne ekscizije papiloma u konačnici mogu biti i kontraproduktivne. Naime, velike i opsežne ekscizije na područjima koja ne pridonose u velikom dijelu prohodnosti zraka ili stvaranju glasa nisu rezultirala smanjenjem recidiva niti poboljšanjem kliničke slike, a mogu dovesti do komplikacija kao što je ožiljkavanje. Prilikom kirurške intervencije posebna pažnja posvećuje se prednjoj komisuri glasnica kako bi spriječili srašćavanje glasnica. Kirurški instrumenti variraju od različitih tipova lasera, hladnih instrumenata do mikrodebridera. Anketa provedena među članovima Američkog društva za pedijatrijsku otorinolaringologiju pokazala je kako se 53% liječnika rađe odlučuje za mikrodebrider tehniku, dok 42% preferira laser. (52) Mikrodebrideri su dobili na popularnosti zbog izostanka rizika povezanih s korištenjem lasera kao što je duboka ozljeda tkiva. Oni omogućavaju simultani debridman putem brzo rotirajuće oštrice i selektivno usisavanje papiloma bez zahvaćanja zdravog tkiva. Prednost im donosi kraće trajanje same operacije i odsutnost termalne ozljede. Često se koriste i u kombinaciji jer mikrokirurgija laserom ima bolja hemostatska obilježja. Postoje dvije kategorije lasera,

prvi, koji cilja vodu (CO₂ laser) i drugi, fotoangiolitički koji cilja hemoglobin (PDL, KTP laseri). Nekoliko anketa govori o široj upotrebi CO₂ lasera zbog njegove mogućnosti rezanja i kauteterizacije. (53)

Kirurško liječenje je primarni modalitet liječenja recidivirajuće papilomatoze grkljana, no za oko 20% bolesnika to nije dovoljno za kontrolu bolesti te je potrebna adjuvantna terapija. Terapija cidofovirom pokazala se učinkovitom kod liječenja recidivirajuće papilomatoze grkljana. Primjenjuje se intralezijski čime se limitira sistemska toksičnost. Ona produžuje period između relapsa i smanjuje broj potrebnih kirurških intervencija. (54) Međutim, 2011. godine proizvođač je objavio značajne nuspojave, osobito nefrotoksičnost te se ograničila upotreba cidofovira isključivo na teže slučajeve. (55) Također, bitno je napomenuti i cijepljenje protiv HPV-a kao prevenciju vertikalnog prijenosa s majke na dijete. No, čak se pokazalo korisnim i naknadno cijepljenje djece s recidivirajućom papilomatozom grkljana. (56,57)

6.2.2. Liječenje vokalnih čvorića

Uobičajeno liječenje vokalnih čvorića sastoji se od glasovne i bihevioralne terapije, vokalne higijene, terapije pridruženih stanja kao što su alergije, laringofaringealni refluks ili kašalj te, na kraju, kirurškog liječenja.

Kirurške intervencije izuzetno su rijetke i rezervirane su za djecu s jako promijenjenom kvalitetom glasa koja nisu pokazala zadovoljavajući odgovor na prethodnu terapiju. Poteškoće mikrokirurgije na glasnicama prepubertetske djece leže u činjenici da djeca nemaju razvijenu laminu propriju što uvelike otežava disekciju. Kirurška intervencija nosi za sobom rizik od ozljede i ožiljkavanja i posljedično pogoršanje kvalitete glasa. (21) Mogućnosti uključuju direktnu i indirektnu mikrokirurgiju te lasersku eksciziju ili ablaciju. (24) Intervencija laserom trebala bi se provoditi samo ako se može omogućiti dovoljna zaštita zdravog tkiva. (50,58)

7. ZAKLJUČAK

Zaključno, promuklost u dječjoj dobi česta je pojava koja uz pravovremenu intervenciju ne mora imati značajne posljedice. Poremećaji glasa u djece najvećim su dijelom funkcionalne naravi i liječe se primarno glasovnom terapijom uz odlične rezultate. Problem može nastati prilikom odgađanja dovođenja djeteta na pregled kod liječnika zbog čega može doći do nastanka lezija na glasnicama i potrebom za drugim modalitetima liječenja. Iako rijetki, drugi uzroci promuklosti u djece moraju se uzeti u obzir zbog mogućnosti komplikacija, ali i različitog pristupa liječenju. Prilikom dijagnostike poremećaja koji je uzrokovao promuklost u djeteta, izuzetno je važno vizualizirati glasnice. Iz tog razloga, fiberendoskopija je najznačajnija dijagnostička metoda pri pregledu djeteta s poremećajem glasa. Kako bi osigurali najbolji rezultat, u liječenje uz otorinolaringologa trebaju biti uključeni i logoped te psiholog.

8. ZAHVALE

Zahvaljujem se svojoj mentorici doc. dr. sc. Lani Kovač Bilić na pomoći, savjetima i dobroj volji prilikom izrade ovog diplomskog rada.

Želim se zahvaliti svojoj obitelji na beskrajnoj podršci i razumijevanju.

I za kraj, veliko hvala Nikoli i svim mojim prijateljima koji su mi učinili godine studiranja nezaboravnim.

9. LITERATURA

- (1) Zalvan CH, Jones J, Isaacson GC, Armsby C. Common causes of hoarseness in children. UpToDate, Post TW ur. UpToDate [Internet]. [pristupljeno 26.3.2021.] Dostupno na: <https://www.uptodate.com/contents/common-causes-of-hoarseness-in-children>
- (2) Martins RH, do Amaral HA, Tavares EL, Martins MG, Gonçalves TM, Dias NH. Voice Disorders: Etiology and Diagnosis. J Voice. 2016 Nov;30(6):761.e1-761.e9.
- (3) Mornet E, Coulombeau B, Fayoux P, Marie J P, Nicollas R, Rochet D R, i sur. Assessment of chronic childhood dysphonia. Eur Ann Otorhinolaryngol Head Neck Dis. 2014 Nov;131(5):309-12.
- (4) Carding PN, Roulstone S, Northstone K, ALSPAC Study Team. The prevalence of childhood dysphonia: a cross-sectional study. J Voice. 2006 Dec;20(4):623-30.
- (5) Jalšovec D. Sustavna i topografska anatomija čovjeka: Grkljan. Zagreb: Školska knjiga; 2005.
- (6) Vashishta R, Dhawlikar N, Joshi AS. Vocal cord and voice box anatomy. Medscape [Internet]. Gest TR, ur. 2017 [pristupljeno 26.3.2021.] Dostupno na: <https://emedicine.medscape.com/article/1948995-overview>
- (7) Suárez-Quintanilla J, Fernández Cabrera A, Sharma S. Anatomy, Head and Neck, Larynx [Internet]. PubMed. Treasure Island (FL): StatPearls Publishing; 2020 [pristupljeno 26.3.2021.]. Dostupno na: <https://pubmed.ncbi.nlm.nih.gov/30855790/>
- (8) The Voice Foundation. Voice Anatomy & Physiology [Internet]. Philadelphia. 2015 [pristupljeno 27.3. 2021.]. Dostupno na: <https://voicefoundation.org/health-science/voice-disorders/anatomy-physiology-of-voice-production/>
- (9) Sasaki CT, Weaver EM. Physiology of the larynx. Am J Med. 1997 Nov 24;103(5A):9S-18S.
- (10) Guyton AC, Hall JE, U: Kukulja Taradi S, Andreis I, ur. Medicinska fiziologija: Stvaranje glasa. 12. izd. Zagreb: Medicinska naklada; 2012.

- (11) DeJonckere PH, Lebacqz J, Titze IR. Dynamics of the Driving Force During the Normal Vocal Fold Vibration Cycle. *J Voice*. 2017 Nov;31(6):649-661.
- (12) Zhang Z. Mechanics of human voice production and control. *J Acoust Soc Am*. 2016 Oct;140(4):2614.
- (13) Prakash M, Johnny JC. What's special in a child's larynx? *J Pharm Bioallied Sci*. 2015 Apr;7(Suppl 1):S55-8.
- (14) Reyt E. Anatomic and physiologic features of upper airways in children. *Ann Fr Anesth Reanim*. 2003;22 (10):886-9.
- (15) McAllister A, Sjölander P. Children's voice and voice disorders. *Semin Speech Lang*. 2013 May;34(2):71-9.
- (16) Reiter R, Hoffmann TK, Pickhard A, Brosch S. Hoarseness-causes and treatments. *Dtsch Arztebl Int*. 2015 May 8;112(19):329-37.
- (17) Sood S, Street I, Donne A. Hoarseness in children *Br J Hosp Med (Lond)* 2017;78(12):678-68.
- (18) Yang J, Xu W. Characteristics of Functional Dysphonia in Children. *J Voice*. 2020 Jan;34(1):156.e1-156.e4.
- (19) Bumber Ž. Odabrana poglavlja iz dječje otorinolaringologije. Priručnici stalnog medicinskog usavršavanja. U: Večerina Volić S, ur. Disfonije dječje dobi. Medicinska naklada 2003. Str. 25-28.
- (20) Mumović G, Veselinović M, Arbutina T, Škrbić R. Vocal therapy of hyperkinetic dysphonia. *Srp Arh Celok Lek*. 2014 Nov-Dec;142(11-12):656-62.
- (21) Mudd P, Noelke C. Vocal fold nodules in children. *Curr Opin Otolaryngol Head Neck Surg*. 2018 Dec;26(6):426-430.
- (22) Dejonckere PH. Voice problems in children: pathogenesis and diagnosis. *Int J Pediatr Otorhinolaryngol* vol. 49, suppl. 1, 5 Oct 1999,311-314.
- (23) Akif Kiliç M, Okur E, Yildirim I, Güzelsoy S. The prevalence of vocal fold nodules in school age children. *Int J Pediatr Otorhinolaryngol*. 2004 Apr;68(4):409-12.
- (24) Birchall MA, Carding P. Vocal nodules management. *Clin Otolaryngol*. 2019 Jul;44(4):497-501.

- (25) Possamai V, Hartley B. Voice disorders in children. *Pediatr Clin North Am*. 2013;60(4):879-892.
- (26) Vasconcelos D, Gomes A, Araújo C. Vocal Fold Polyps: Literature Review. *Int Arch Otorhinolaryngol*. 2019 Jan;23(01):116–24.
- (27) Eckley CA, Swensson J, de Campos Duprat A, Donati F, Costa HO. Incidence of structural vocal fold abnormalities associated with vocal fold polyps. *Braz J Otorhinolaryngol*. 2008 Jul;74(4):508–11.
- (28) Zawadzka-Glos L, Frackiewicz M, Brzewski M, Biejat A, Chmielik M. Difficulties in diagnosis of laryngeal cysts in children. *Int J Pediatr Otorhinolaryngol*, 2009; 73(12):1729-1731.
- (29) Swaid AI. Congenital saccular cyst of the larynx: a case series. *Int Med Case Rep J*. 2018 Oct 31;11:303-306.
- (30) Rutter MJ. Congenital laryngeal anomalies. *Braz J Otorhinolaryngol*. 2014 Nov-Dec;80(6):533-9.
- (31) Greisen O. Vocal cord sulcus. *J Laryngol Otol*. 1984 Mar;98(3):293-6.
- (32) Martins RH, Tavares EL, Fabro AT, Martins MG, Dias NH. Mucosal bridge of the vocal fold: difficulties in the diagnosis and treatment. *J Voice*. 2012 Jan;26(1):127-31.
- (33) Krajina Z, Lenarčić-Cepelja I, Jusić D, Mazuran R, Vranesić D, Stavjenić A. Juvenilna papilomatoza larinksa. *Lijec Vjesn*. 1989 Nov;111(11):419-23
- (34) Fusconi M, Grasso M, Greco A, Gallo A, Campo F, Remacle M, i sur. Recurrent respiratory papillomatosis by HPV: review of the literature and update on the use of cidofovir. *Acta Otorhinolaryngol Ital* 2014;34:375-381.
- (35) Donne AJ, Hampson L, Homer JJ, Hampson IN. The role of HPV type in Recurrent Respiratory Papillomatosis. *Int J Pediatr Otorhinolaryngol*. 2010 Jan;74(1):7-14.
- (36) Buchinsky FJ, Valentino WL, Ruszkay N, Powell E, Derkay CS, Seedat RY, i sur. Age at diagnosis, but not HPV type, is strongly associated with clinical course in recurrent respiratory papillomatosis. *PLoS One*. 2019 Jun 13;14(6):e0216697.

- (37) Skoczyński M, Goździcka-Józefiak A, Kwaśniewska A. Co-occurrence of human papillomavirus (HPV) in newborns and their parents. *BMC Infect Dis.* 2019 Nov 4;19(1):930.
- (38) Roland NJ, Bhalla RK, Earis J. The local side effects of inhaled corticosteroids: current understanding and review of the literature. *Chest.* 2004 Jul;126(1):213-9.
- (39) Connelly A, Clement WA, Kubba H. Management of dysphonia in children. *J Laryngol Otol.* 2009 Jun;123(6):642-7.
- (40) Ponka D, Baddar F. Indirect laryngoscopy. *Can Fam Physician.* 2013 Nov; 59(11): 1201
- (41) Zacharias SR, Weinrich B, Brehm SB, Kelchner L, Deliyiski D, Tabangin M, i sur. Assessment of Vibratory Characteristics in Children Following Airway Reconstruction Using Flexible and Rigid Endoscopy and Stroboscopy. *JAMA Otolaryngol Head Neck Surg.* 2015 Oct;141(10):882-7.
- (42) Leboulanger N, Celerier C, Thierry B, Garabedian N. How to perform endoscopy in paediatric otorhinolaryngology? *Eur Ann Otorhinolaryngol Head Neck Dis.* 2016 Sep;133(4):269-72.
- (43) Bryson PC. Stroboscopy: Overview, Background and Surgical Principle, Instrumentation. Talavera F, Kass E, Meyers, ur. *eMedicine [Internet].* 2021 Jan 21 [pristupljeno 26.3.2021.]; Dostupno na: <https://emedicine.medscape.com/article/866178-overview>
- (44) McMurray JS, Hoffman MR, Braden MN. Multidisciplinary Management of Pediatric Voice and Swallowing Disorders: Aerodynamic Voice Assessment. [Internet] Cham: Springer International Publishing; 2020 [pristupljeno 26. 3. 2021.]. Dostupno na: https://link.springer.com/chapter/10.1007/978-3-030-26191-7_10
- (45) Meredith ML, Theis SM, McMurray JS, Zhang Y, Jiang JJ. Describing pediatric dysphonia with nonlinear dynamic parameters. *Int J Pediatr Otorhinolaryngol.* 2008 Dec;72(12):1829-36.
- (46) Murray ESH, Hseu AF, Nuss RC, Woodnorth GH, Stepp CE. Vocal Pitch Discrimination in Children with and without Vocal Fold Nodules. *Appl Sci (Basel).* 2019 Aug;9(15):3042.

- (47) Heller Murray ES, Segina RK, Woodnorth GH, Stepp CE. Relative Fundamental Frequency in Children With and Without Vocal Fold Nodules. *J Speech Lang Hear Res.* 2020 Feb 26;63(2):361-371.
- (48) Niedzielska G. Acoustic analysis in the diagnosis of voice disorders in children. *Int J Pediatr Otorhinolaryngol.* 2001 Mar;57(3):189-93.
- (49) Bohlender J. Diagnostic and therapeutic pitfalls in benign vocal fold diseases. *GMS Curr Top Otorhinolaryngol Head Neck Surg.* 2013 Dec 13;12:Doc01.
- (50) Hartnick C, Ballif C, De Guzman V, Sataloff R, Campisi P, Kerschner J, i sur. Indirect vs Direct Voice Therapy for Children With Vocal Nodules: A Randomized Clinical Trial. *JAMA Otolaryngol Head Neck Surg.* 2018 Feb 1;144(2):156-163.
- (51) Čargo M. Vokalna higijena i najčešća oštećenja vokalnog aparata. Zagreb: Sveučilište u Zagrebu, Medicinski fakultet;2018.
- (52) Schraff S, Derkay CS, Burke B, Lawson L. American Society of Pediatric Otolaryngology members' experience with recurrent respiratory papillomatosis and the use of adjuvant therapy. *Arch Otolaryngol Head Neck Surg.* 2004 Sep;130(9):1039-42.
- (53) Ivancic R, Iqbal H, deSilva B, Pan Q, Matrk L. Current and future management of recurrent respiratory papillomatosis. *Laryngoscope Investig Otolaryngol.* 2018 Jan 14;3(1):22-34.
- (54) Fusconi M, Grasso M, Greco A, Gallo A, Campo F, Remacle M, i sur. Recurrent respiratory papillomatosis by HPV: review of the literature and update on the use of cidofovir. *Acta Otorhinolaryngol Ital.* 2014 Dec;34(6):375-81
- (55) R E A Tjon Pian Gi. Safety of intralesional cidofovir in patients with recurrent respiratory papillomatosis: an international retrospective study on 635 RRP patients. *Eur Arch Otorhinolaryngol.* 2013;270(5):1679-87.
- (56) Förster G, Boltze C, Seidel J, Pawlita M, Müller A. Juvenile laryngeal papillomatosis--immunisation with the polyvalent vaccine gardasil. *Laryngorhinootologie.* 2008 Nov;87(11):796-9.
- (57) Derkay CS, Bluhner AE. Recurrent respiratory papillomatosis: update 2018. *Curr Opin Otolaryngol Head Neck Surg.* 2018 Dec;26(6):421-425.

(58) Benninger MS. Laser surgery for nodules and other benign laryngeal lesions. Curr Opin Otolaryngol Head Neck Surg. 2009 Dec;17(6):440-4.

10. ŽIVOTOPIS

Dora Raguž, rođena je 2. veljače 1997. u Zagrebu. Nakon završetka osnovnoškolskog obrazovanja u OŠ Dugave upisuje informatički smjer u XV. gimnaziji 2011. godine. Maturirala je 2015. godine s odličnim uspjehom te iste godine upisuje Medicinski fakultet Sveučilišta u Zagrebu. Tijekom studiranja bila je aktivan član Sekcije za promociju pravilne prehrane i zdravlja, volontirala je u Studentskoj liniji za rijetke bolesti te u pozivnim centrima Ministarstva zdravstva i Hrvatskog zavoda za javno zdravstvo. Aktivno se koristi engleskim jezikom, a za vrijeme fakulteta pohađala je i školu stranih jezika Vodnikova gdje je učila španjolski jezik.